RE[illegible]/ED

DEC 1 1 [illegible]

WEST VIRGINIA UNIVERSITY
MEDICAL CENTER LIBRARY

Digitized by the Internet Archive
in 2011 with funding from
LYRASIS Members and Sloan Foundation

http://www.archive.org/details/traitdanatomiehu02test

TRAITÉ

D'ANATOMIE HUMAINE

TRAVAUX DU MÊME AUTEUR

De l'action topique de l'hydrate de chloral sur la muqueuse de l'estomac ; Mémoire in-8° de 60 pages, Bordeaux, 1875, avec une planche en chromolithographie.

Recherches expérimentales sur le M'Boundou du Gabon ; in-8° de 60 pages, Paris, 1878, avec 13 gravures sur bois.

De la symétrie dans les affections de la peau, étude physiologique et clinique sur la solidarité des régions homologues et des organes pairs ; Thèse inaugurale, in-4° de 500 pages. Paris, 1876.

Couronné (médaille d'argent) par la Faculté de médecine de Paris.

Vaisseaux et nerfs des tissus conjonctif, fibreux, séreux et osseux ; Thèse présentée pour le concours d'agrégation (*Section d'Anatomie et de Physiologie*) ; Paris, 1880, in-4° de 250 pages, avec 4 planches en lithographie.

De l'action du chloral dans le traitement de l'éclampsie puerpérale ; in-4° de 200 pages, Paris, 1877, avec une planche en chromolithographie.

Mémoire couronné par l'Académie de médecine de Paris.

Mémoires sur la portion brachiale du nerf musculo-cutané ; in-4° de 60 pages, tirage à part des *Mémoires de l'Académie de médecine de Paris*, 1884.

Contribution à l'anatomie des races nègres : dissection d'un Boschiman ; in-4° de 48 pages, tirage à part des *Nouvelles Archives du Muséum d'histoire naturelle* de Paris, 1884, avec 3 planches en lithographie.

Le long fléchisseur propre du pouce chez l'homme et chez les singes ; tirage à part du *Bull. de la Soc. Zoologique de France*, 1883, avec une planche en chromolithographie.

Les anomalies musculaires chez l'homme expliquées par l'anatomie comparée, leur importance en anthropologie ; un volume in-8° de 858 pages, Paris, 1884.

Ouvrage couronné par la Société d'Anthropologie de Paris (Prix Broca, 1883), par l'Institut de France (Prix Montyon, 1885) et par la Faculté de médecine de Paris (Prix Chateauvillars, 1885).

Qu'est-ce que l'homme pour un anatomiste ; leçon d'ouverture du cours d'Anatomie à la Faculté de médecine de Lyon, tirage à part de la *Revue scientifique*, 1887.

L'apophyse sus-épitrochléenne chez l'homme ; vingt-deux observations nouvelles, tirage à part du *Journ. internat. d'Anatomie et de Physiologie*, 1889, gr. in-8° de 60 pages, avec deux planches en chromolithographie.

Myologie des Fuégiens ; in-4° de 50 pages, tirage à part de la *Mission du Cap Horn* (en collaboration avec le Dr Hyades).

Recherches anthropologiques sur le squelette quaternaire de Chancelade (Dordogne) ; tirage à part du *Bull. de la Soc. d'Anthropologie de Lyon*, 1889, gr. in-8° de 122 pages, avec quatorze planches, dont quatre en photogravure.

Anatomie appliquée à la médecine opératoire : les anomalies musculaires considérées au point de vue de la ligature des artères ; in-4° de 60 pages, avec douze planches en chromolithographie, Paris, 1892.

Anatomie de l'utérus pendant la grossesse et l'accouchement : section vertico-médiane d'un sujet congelé au sixième mois de la gestation, grand in-folio de 24 pages, avec six planches en chromolithographie, grandeur nature, Paris, 1892 (en collaboration avec M. Blanc).

ÉVREUX, IMPRIMERIE DE CHARLES HÉRISSEY

TRAITÉ
D'ANATOMIE
HUMAINE

ANATOMIE DESCRIPTIVE — HISTOLOGIE — DÉVELOPPEMENT

PAR

L. TESTUT
PROFESSEUR D'ANATOMIE A LA FACULTÉ DE MÉDECINE DE LYON

Troisième édition, revue, corrigée et augmentée

TOME SECOND

NÉVROLOGIE. — ORGANES DES SENS

AVEC 927 FIGURES DANS LE TEXTE
DESSINÉES PAR G. DEVY
DONT 541 TIRÉES EN PLUSIEURS COULEURS

PARIS
OCTAVE DOIN, ÉDITEUR
8, PLACE DE L'ODÉON, 8

1897
Tous droits réservés.

Locked
Cage
QM123
.T47
V.2
1897

TRAITÉ
D'ANATOMIE HUMAINE

LIVRE V
NÉVROLOGIE

Tous les animaux, quelque rang qu'ils occupent dans la série, sont doués de la faculté de sentir, de se mouvoir et de se nourrir. A la sensibilité, à la motilité et à la nutrilité viennent s'ajouter, chez les vertébrés supérieurs, tout un ensemble de facultés nouvelles, qui président aux différents actes psychiques et que l'on comprend sous la dénomination générique de facultés intellectuelles et affectives.

L'ensemble des organes destinés à ces différentes fonctions constitue le système nerveux, et l'on désigne sous le nom de névrologie cette partie de l'anatomie qui s'occupe de leur description.

Le système nerveux est primitivement fort simple et ce n'est que par une série de transformations successives qu'il arrive à ce degré de complexité qui le caractérise chez l'homme. Chez quelques cœlentérés, comme l'hydre d'eau douce, qui est constituée simplement par deux feuillets cellulaires accolés, le système nerveux est représenté par des cellules d'origine ectodermique, disséminées dans toute l'étendue de la surface externe du corps et jouant à la fois le rôle de cellules sensitives et d'organes contractiles (*cellules neuro-musculaires* de Kleinenberg). Chez d'autres animaux du même groupe, certaines méduses par exemple, qui possèdent des organes tactiles, des espèces d'yeux et des poches auditives, les cellules neuro-musculaires, physiologiquement doubles, se sont décomposées en deux éléments histologiques distincts : des cellules exclusivement musculaires et des cellules essentiellement nerveuses, lesquelles, au lieu de rester disséminées comme tout à l'heure, se trouvent maintenant groupées en une sorte d'anneau. Mais ces cellules nerveuses sont encore situées dans l'ectoderme et en parfaite continuité avec lui.

Si nous nous élevons graduellement dans l'échelle zoologique, nous voyons bientôt l'appareil nerveux, bien que naissant toujours au sein de l'ectoderme, s'isoler peu à peu de ce dernier et s'enfoncer au-dessous du tégument externe comme pour se mettre à l'abri des injures extérieures et protéger ainsi les délicates fonctions qui lui sont dévolues. Ainsi isolé et différencié, le système nerveux constitue de véritables organes internes, d'aspect très variable. Chez les annélides, chez les arthropodes et chez les mollusques, il se compose d'une série de petites masses ou ganglions, reliés les uns aux autres par de petits cordons ou nerfs : ces ganglions forment du côté ventral une chaîne régulière et continue, que couronne

en avant le collier œsophagien. Chez les vertébrés, enfin, il se présente sous la forme d'une longue tige de substance nerveuse, plus ou moins renflée du côté de l'extrémité céphalique et logée dans un canal osseux, le canal cranio-rachidien. Il est connu sous le nom d'*axe cérébro-spinal* ou *névraxe*.

Il est difficile d'établir des relations embryogéniques entre le système ganglionnaire des invertébrés et le système cérébro-spinal des vertébrés : la raison en est que la chaîne ganglionnaire des invertébrés est placée sur le côté ventral du tube digestif, tandis que l'axe cérébro-spinal des vertébrés est rejeté tout entier en arrière de ce même tube digestif. Les tuniciers (ascidies) possèdent à l'état larvaire un système nerveux central qui se rapproche beaucoup plus de celui des vertébrés : il consiste en un long cordon primitivement creusé d'une cavité centrale, qui, comme le cordon cérébro-spinal des vertébrés, provient d'une invagination de l'ectoderme et occupe le côté dorsal de l'animal. L'homologie entre les deux formations est ici évidente et il nous paraît rationnel d'admettre, avec Gegenbaur et Balfour, que le système cérébro-spinal des vertébrés dérive du système nerveux des tuniciers.

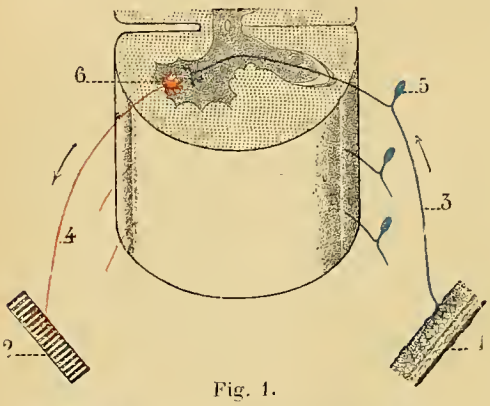

Fig. 1.

Schéma d'un mouvement réflexe.

1, surface sensible. — 2, fibre musculaire striée. — 3, fibre sensitive (centripète), se terminant par une arborisation autour d'une cellule motrice et de ses dendrites. — 4, fibre motrice (centrifuge), se terminant sur la fibre musculaire par une arborisation (plaque terminale). — 5, cellule du ganglion spinal, constituant avec ses deux prolongements le neurone sensitif périphérique. — 6, cellule de la corne antérieure constituant, avec ses prolongements protoplasmiques et la fibre nerveuse, le neurone moteur périphérique.

De l'organe nerveux central, renfermé dans le canal osseux cranio-rachidien, émanent des cordons nerveux, qui s'échappent du canal précité et vont ensuite, après un trajet plus ou moins long, se ramifier dans les différents appareils de l'économie, appareil locomoteur, appareil sensoriel, appareil vasculaire, etc. Ces cordons, appelés *nerfs*, sont de deux ordres : les uns, centripètes (fig. 1,3), conduisent aux centres les impressions de toute nature recueillies, à la périphérie, au niveau des surfaces dites sensibles; les autres, centrifuges (fig. 1,4), apportent aux muscles et aux organes glandulaires les incitations, soit volontaires, soit réflexes, qui déterminent la contraction et la sécrétion. Les uns et les autres ne sont, du reste, que de simples conducteurs, incapables d'analyser et de modifier d'une façon quelconque les impressions et les incitations qu'ils transportent d'un point à un autre : ce rôle, plus élevé, est spécialement réservé aux centres.

Le système nerveux, considéré dans son ensemble, comprend donc deux ordres d'organes :

1° Des organes centraux, logés dans le canal osseux cranio-rachidien et constituant le *système nerveux central ;*

2° Des organes périphériques, situés en dehors de ce canal et constituant le *système nerveux périphérique.*

PREMIÈRE SECTION

SYSTÈME NERVEUX CENTRAL

ANATOMIE GÉNÉRALE

Envisagé à un point de vue purement morphologique, le système nerveux central peut être défini : cette masse volumineuse de substance nerveuse, à la fois blanche et grise, qui occupe le canal neural de la colonne vertébrale (t. I, p. 169) et donne naissance aux nerfs. On le désigne encore sous les noms divers de *centres nerveux*, de *myélencéphale*, d'*axe encéphalo-médullaire*, d'*axe cérébro-spinal*, de *névraxe*. Tous ces termes sont synonymes.

Le myélencéphale est, sans conteste, l'organe le plus important du corps, en raison des hautes fonctions qui lui sont dévolues et qui ont fait placer l'homme, à juste titre, au premier rang parmi les primates. C'est malheureusement aussi l'un des plus complexes et des moins connus.

Longtemps on s'est borné, dans l'étude anatomique des centres nerveux, à une simple énumération de leurs parties constituantes, à une description banale de ce que l'on voyait, soit à la surface extérieure, soit sur des coupes microscopiques. Dans ces derniers temps, grâce au concours de la physiologie expérimentale, de l'anatomie pathologique et du développement, on est arrivé à déceler, là où les méthodes purement anatomiques ne pouvaient nous faire voir que de la substance blanche ou de la substance grise, une série de systèmes indépendants, jouissant chacune de fonctions spéciales et parfaitement définies. D'autre part, des méthodes de coloration nouvelles, notamment la méthode d'Ehrlich au bleu de méthylène et la méthode de Golgi au chromate d'argent, celle-ci perfectionnée par Ramon y Cajal, ont permis aux histologistes d'isoler en place les éléments nerveux, de les suivre sur une grande étendue de leur trajet et de constater, d'une façon plus nette et plus précise qu'on ne l'avait fait jusqu'ici, leurs relations réciproques. La morphologie cérébro-spinale s'est ainsi éclairée d'un jour tout nouveau, et, s'il existe encore dans son domaine beaucoup de points obscurs, il serait injuste de ne pas reconnaître qu'il en est un grand nombre aussi qui sont nettement élucidés et définitivement acquis.

Il suffit d'examiner un encéphale dépouillé de ses enveloppes ou de couper en travers un segment quelconque de la moelle épinière pour constater que les centres nerveux se composent essentiellement de deux substances : une substance blanche et une substance grise. Dans la moelle épinière, la substance grise est placée au

centre de l'organe, la substance blanche à la périphérie. Dans l'encéphale, la substance blanche est presque tout entière centrale; quant à la substance grise, elle s'y dispose en partie à la périphérie (cortex), en partie au centre (noyaux opto-striés, noyaux du cervelet, etc.). Mais ces deux substances ne diffèrent pas seulement par leur aspect, par leur situation, par leur consistance, par leurs attributions fonctionnelles ; elles diffèrent encore au point de vue structural et il importe, avant de les étudier méthodiquement sur telle ou telle partie du névraxe, d'être préalablement bien fixé sur leur constitution anatomique générale. A ce sujet, le névraxe renferme comme éléments constituants, à la fois dans ses parties blanches et dans ses parties grises :

1° Des *éléments nerveux ;*

2° Des *éléments de soutien ;*

3° Des *vaisseaux sanguins ;*

4° Des *voies lymphatiques.*

Nous étudierons séparément chacun de ces éléments et nous commencerons par les plus importants, les éléments nerveux.

§ I. — Éléments nerveux des centres

Le névraxe nous présente deux ordres d'éléments nerveux : des fibres et des cellules. Ces deux éléments, disons-le tout de suite, se rencontrent à la fois dans la substance grise ; la substance blanche ne possède que des fibres.

A. — Fibres nerveuses des centres

Les fibres nerveuses constituent l'élément essentiel de la substance blanche, mais elles existent aussi, quoiqu'en proportions beaucoup moindres, dans la substance grise. Ici, comme dans les nerfs périphériques, ce sont de simples conducteurs, transportant l'influx nerveux, les uns dans un sens, les autres dans l'autre, mais toujours dans le même sens pour une fibre donnée.

1° Constitution anatomique. — Nous verrons plus tard, à propos du système nerveux périphérique, que les fibres nerveuses qui entrent dans la constitution des nerfs, se composent de trois parties bien distinctes : 1° une partie centrale, plus ou moins régulièrement cylindrique, à laquelle Purkinje a donné le nom de *cylindraxe ;* 2° tout autour du cylindraxe, une première gaine, relativement épaisse, formée par une substance grasse appelée myéline, c'est la *gaine de myéline ;* 3° tout autour de ce manchon de myéline, une deuxième gaine, formée par une membrane enveloppante excessivement mince, c'est la *gaine de Schwann.*

De ces trois parties, la dernière, la gaine de Schwann, fait constamment défaut sur les fibres des centres et c'est là un des caractères essentiels de leur constitution histologique. Quant à la myéline, qui n'est, comme la gaine de Schwann, qu'une partie accessoire, elle peut également faire défaut : la fibre, alors, n'est entourée que par une couche protoplasmique (fig. 3,B), qui est fort mince et qui, très probablement, n'existe que par places. En conséquence, les fibres des centres s'offrent à nous sous deux aspects : 1° sous forme de fibres à myéline (fibres myéliniques) ; 2° sous forme de fibres sans myéline (fibres amyéliniques ou cylindraxes nus). Les premières occupent de préférence la substance blanche, qui,

disons-le en passant, doit à leur myéline la coloration qui la caractérise ; les autres, les fibres amyéliniques, se rencontrent dans la substance grise.

Vues sur des coupes transversales de la moelle, après durcissement au bichromate et coloration au carmin (fig. 2), les fibres à myéline nous apparaissent sous la forme de cercles plus ou moins déformés. Au centre de chacun d'eux, se voit la coupe du cylindraxe fortement teintée en rouge et, tout autour de lui, la gaine de myéline, constituée, non pas par une couche unique et homogène, mais par un système de couches concentriques, au nombre de quatre ou cinq pour chaque fibre. Cette disposition, signalée pour la première fois par Gerlach, a été attribuée par lui à l'action des réactifs. Il paraît plus rationnel d'en chercher l'explication dans le mode de constitution de la myéline, qui, comme nous le verrons plus loin à propos des nerfs, se compose d'une série de segments ayant la forme de cornets et s'emboîtant les uns dans les autres.

Fig. 2.

Coupe transversale de la substance blanche de la moelle, montrant : 1° les fibres nerveuses transversalement coupées, avec leur myéline disposée en zones concentriques; 2° entre elles, la névroglie avec deux cellules ramifiées (Klein).

Les fibres à myéline des centres ne diffèrent pas seulement des fibres à myéline de la périphérie par l'absence de la gaine de Schwann. Elles en différeraient aussi, d'après bon nombre d'auteurs, par l'absence d'étranglements annulaires. Il est bon de rappeler, cependant, que Tourneux et Legoff ont réussi à les mettre en évidence sur certaines fibres des centres et, d'autre part, Schifferdecker et Kossel, en traitant par le nitrate d'argent, chez le bœuf et la grenouille, les fibres à myéline de la moelle épinière, ont pu constater sur ces fibres de véritables croix latines, telles qu'on les rencontre, au niveau des étranglements annulaires, sur les fibres nerveuses périphériques. Du reste, les fibres des centres nous présentent de loin en loin des noyaux, appliqués contre une de leurs faces et baignant au sein d'une lame protoplasmique plus ou moins étendue (fig. 3,4) : or ces noyaux ont évidemment la même signification que ceux qui, sur les fibres périphériques, caractérisent les segments interannulaires.

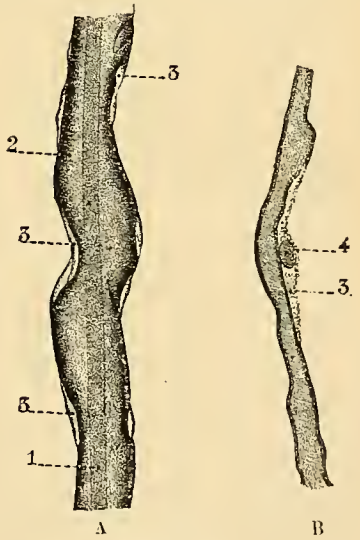

Fig. 3.

Deux fibres nerveuses des cordons antérieurs de la moelle épinière (d'après Ranvier).

1, cylindraxe. — 2, gaine de myéline. — 3, enveloppe protoplasmique discontinue. — 4, noyau.

2° Dimensions. — Les fibres nerveuses des centres sont très variables dans leurs dimensions et il suffit, pour s'en convaincre, de jeter un simple coup d'œil sur une coupe transversale de la moelle (fig. 2). On y découvre, un peu dans toutes les régions, des fibres très volumineuses, des fibres toutes petites et, entre les deux, des fibres de dimensions moyennes. Les plus volumineuses mesurent jusqu'à 150 μ de diamètre ; les plus petites n'ont que 4 ou 5 μ.

3° Collatérales. — On a enseigné pendant longtemps que le cylindraxe, qui constitue la partie essentielle de la fibre nerveuse, s'étendait de son origine à sa terminaison sans s'interrompre et sans se diviser. Il est universellement admis aujourd'hui, et nous devons la connaissance de ce fait aux recherches de Golgi, que les cylindraxes, au cours de leur trajet, émettent des divisions secondaires, d'importance variable, que l'on désigne aujourd'hui sous le nom générique de *collatérales*. Tantôt le cylindraxe se divise, par une sorte de dichotomie, en deux branches d'égal volume. Tantôt, et c'est le cas le plus fréquent, il émet sous un angle plus ou moins voisin de l'angle droit une ou plusieurs branches plus petites, qui à leur tour peuvent donner naissance à des rameaux d'une importance encore moindre.

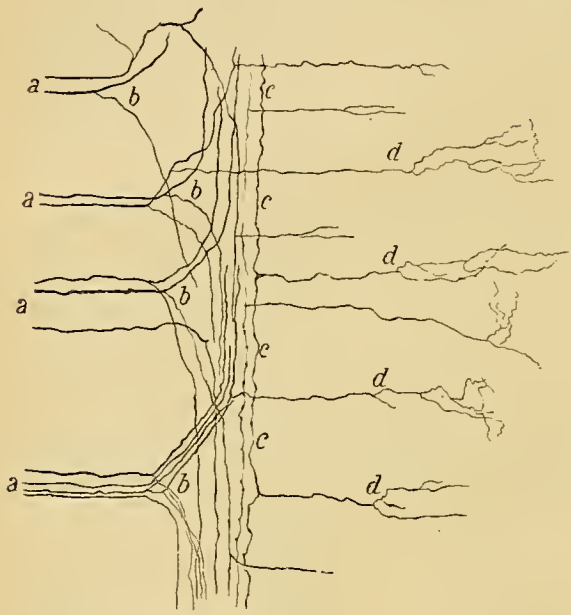

Fig. 4.

Coupe longitudinale de la moelle d'un embryon humain de 20 centimètres, pratiquée au niveau du sillon collatéral postérieur pour montrer le mode de terminaison des racines postérieures (d'après Lenhossek).

a, a, racines postérieures (faisceau interne). — *b, b*, leur bifurcation à leur entrée dans la moelle. — *c*, fibre longitudinale du faisceau de Burdach. — *d, d, d*, fibres collatérales.

Ces collatérales se rencontrent à chaque pas dans l'étude du névraxe : c'est ainsi, pour citer quelques exemples, que les fibres des racines postérieures des nerfs rachidiens, à peine entrées dans la moelle, se bifurquent chacune en deux branches, l'une ascendante, l'autre descendante, branches qui fournissent ensuite chacune une ou plusieurs collatérales à direction antéro-postérieure (fig. 4.*d*); que presque toutes les fibres qui constituent les cordons de la moelle, abandonnent chemin faisant de nombreuses collatérales, etc., etc.

Une pareille disposition, on le conçoit, a une importance considérable au double point de vue physiologique et anatomo-pathologique : au point de vue physiologique, car il nous explique les divers modes d'irradiation de l'influx nerveux ; au point de vue anatomo-pathologique, car elle nous permet de comprendre certains faits de dégénérescence, qui, au premier abord, nous paraissent bizarres et à peu près inexplicables. Nous reviendrons naturellement sur ces collatérales à propos des divers segments du névraxe.

B. — Cellules nerveuses des centres

Tandis que les fibres nerveuses jouent le rôle de simples conducteurs, les cellules nerveuses sont de véritables centres : centres récepteurs pour les impressions périphériques, centres d'émission pour les incitations motrices, centres élaborateurs pour les phénomènes qui constituent la vie psychique, etc. Les cel-

lules deviennent ainsi l'élément fondamental de l'axe encéphalo-médullaire. On ne les rencontre, sauf quelques exceptions toujours très rares, que dans les parties grises et c'est à leur présence, tout particulièrement aux corpuscules pigmentaires contenus dans leur protoplasma, que la substance grise doit la coloration plus ou moins foncée qui lui est propre. Cette coloration peut même sur certains points, par suite de l'abondance du pigment, devenir franchement noirâtre : tels sont le locus cœruleus du quatrième ventricule et le locus niger du pédoncule cérébral.

1° Dimensions. — Les cellules nerveuses varient beaucoup dans leurs dimensions. Très volumineuses dans les cornes antérieures de la moelle et dans les noyaux d'origine des nerfs moteurs bulbo-protubérantiels, elles acquièrent dans les zones motrices du cerveau des dimensions telles qu'on leur a donné le nom de cellules géantes. Elles sont généralement beaucoup plus petites dans les régions sensitives, notamment dans les cornes postérieures de la moelle. Les plus petites se rencontrent dans l'écorce du cervelet.

Chez l'homme et chez les vertébrés supérieurs, le diamètre des cellules nerveuses oscille entre 5 et 6 μ pour les plus petites, entre 100 et 130 μ pour les plus volumineuses. Les vertébrés inférieurs et les invertébrés nous présentent des cellules plus grandes encore : on rencontre chez la torpille (Fritsch) des cellules qui atteignent 150 et même 200 μ de diamètre, qui sont visibles à l'œil nu par conséquent.

Pierret (*C. R. Acad. des Sc.*, 1878), examinant comparativement, au point de vue de leur volume, les cellules motrices des différents segments du névraxe, a constaté que ces cellules sont d'autant plus volumineuses que les fibres nerveuses auxquelles elles donnent naissance se rendent à une région plus éloignée : c'est ainsi que les cellules des cornes antérieures du renflement lombaire de la moelle, d'où proviennent les nerfs destinés aux membres inférieurs, sont deux fois volumineuses comme celles de la région dorsale, qui donnent naissance à des nerfs beaucoup plus courts, les nerfs intercostaux. En ce qui concerne les cellules sensitives, les résultats sont identiques et Pierret en a conclu, comme formule générale, que les dimensions des cellules motrices ou sensitives des centres nerveux sont, chez l'homme, en raison directe de la distance qui les sépare, les premières de la région musculaire qu'elles innervent, les secondes du centre cérébral auquel elles se rendent.

2° Forme. — Les cellules nerveuses sont tout aussi variables dans leur forme que dans leurs dimensions : elles sont, suivant les points où on les examine, globuleuses, ovoïdes, pyramidales, fusiformes, étoilées, etc. Mais, quelle que soit leur forme générale, elles présentent toutes ce caractère commun, sur lequel nous aurons longuement à revenir tout à l'heure, c'est de donner naissance, à leur périphérie, à un certain nombre de prolongements. On désigne communément sous le nom de *pôle* le point du corps cellulaire d'où se détache le prolongement et, de ce fait, les cellules sont dites *unipolaires*, *bipolaires*, *multipolaires*, suivant qu'elles émettent un, deux ou un plus grand nombre de prolongements. On a encore décrit des cellules nerveuses *apolaires*, c'est-à-dire sans prolongement, mais cette variété de cellule n'existe pas chez l'homme, du moins à l'état adulte.

3° Constitution histologique. — Envisagées au point de vue de leur constitution histologique, les cellules nerveuses des centres se composent essentiellement de trois parties : 1° un corps cellulaire ; 2° un noyau, contenant un ou plusieurs nucléoles ; 3° des prolongements.

A. Corps cellulaire. — Le corps cellulaire (fig. 5) se compose d'une masse protoplasmique finement granuleuse, parcourue par un système de fibrilles qui lui donnent un aspect finement strié. Cette striation du corps des cellules ner-

veuses, signalée pour la première fois par Remak en 1844, a été étudiée depuis par une foule d'histologistes, au nombre desquels nous citerons Max Schultze, Frommann, Deiters, Kölliker, Ranvier, Flemming, Rauber, Kupffer, etc. Elle est aujourd'hui universellement admise.

Les fibrilles protoplasmiques, primitivement contenues dans les prolongements (ce sont elles, du reste, qui, en s'accolant les unes aux autres, forment ces prolongements), abordent la cellule au niveau même où ces prolongements se soudent au corps cellulaire, au niveau des pôles par conséquent. Pénétrant alors dans la masse protoplasmique, elles s'y étalent en s'écartant légèrement les unes des autres, y rencontrent sous les angles les plus divers des fibrilles provenant des prolongements voisins, s'entre-croisent avec ces dernières dans tous les sens et forment ainsi un vaste réticulum, qui occupe toute l'étendue du corps cellulaire. On le voit, dans certains cas (Schultze, Rauber), se disposer, autour du noyau, en un certain nombre de zones concentriques.

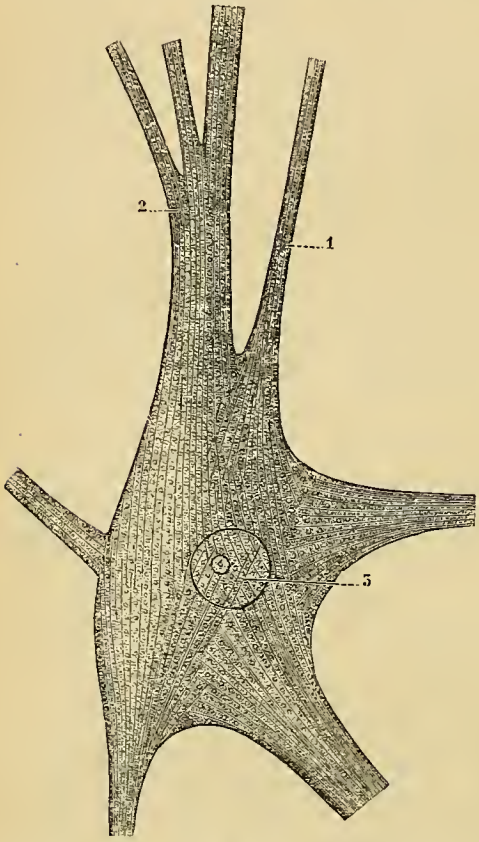

Fig. 5.

Une cellule ganglionnaire des cornes antérieures de la moelle du veau (d'après Schultze).

1, prolongement cylindraxile. — 2, prolongements protoplasmiques. — 3, noyau.

Les espaces circonscrits par le réticulum que nous venons de décrire sont comblés par une masse intermédiaire homogène, de nature albumineuse, à laquelle Kupffer a donné le nom de *paraplasma*, pour le distinguer du réticulum lui-même qui, pour lui, serait le *protoplasma proprement dit*. Le paraplasma de Kupffer renferme des granulations pigmentaires, qui, suivant le cas, sont jaunâtres, brunes ou même complètement noires. Ces granulations pigmentaires sont constantes chez l'adulte, mais leur nombre varie beaucoup suivant les points que l'on examine. Dans la plupart des régions de la substance grise, elles sont relativement rares et se disposent de préférence à la périphérie du corps cellulaire. Dans quelques régions, au contraire, notamment au niveau du locus niger de Sœmmering, elles sont confluentes, fortement colorées, occupent d'autre part toute l'étendue du corps cellulaire, de telle sorte que la cellule nerveuse ne nous présente, dans ce cas, qu'un seul point clair, celui qui répond à son noyau.

Si l'on traite les cellules nerveuses des centres par le nitrate d'argent, on constate que la masse protoplasmique tout entière est striée en travers par des bandes alternativement claires et foncées. Cette striation transversale, dont nous devons la découverte à Grandry se produit de même (Frommann) sur les prolongements des cellules nerveuses (fig. 6). On a cru devoir en conclure que les fibrilles

qui entrent dans la constitution du protoplasma cellulaire et de ses prolongements n'étaient pas homogènes, mais se composaient en réalité de deux substances, chimiquement différentes, qui alternaient régulièrement comme les disques des fibres musculaires striées. Cette interprétation, formulée d'abord par SCHMIDT, puis par JAKIMOVITCH, et acceptée par beaucoup d'histologistes, paraît devoir être abandonnée. Des recherches récentes de FISCHEL nous apprennent, en effet, que les solutions argentiques produisent des striations analogues sur des organes qui n'ont rien de commun avec les éléments nerveux et qui, d'autre part, ont une structure parfaitement homogène : sur les canaux biliaires, sur les canalicules séminifères et jusque sur le tissu muqueux du cordon ombilical. La striation transversale de GRANDRY ne serait donc qu'un fait purement physique, et non l'expression d'une structure spéciale du protoplasma des cellules nerveuses.

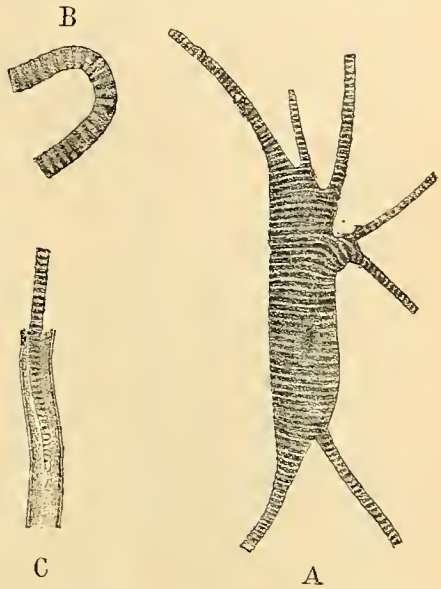

Fig. 6.

Striation transversale des cellules nerveuses et des cylindraxes, traités par le nitrate d'argent (d'après GRANDRY).

A, cellule nerveuse de la corne antérieure de la moelle du bœuf. — B, cylindraxe isolé et recourbé. — C, cylindraxe en partie contenu dans une fibre nerveuse à myéline.

La méthode de coloration de NISSL (durcissement par l'alcool, puis coloration par la fuchsine), de date récente, nous montre le protoplasma de la cellule nerveuse sous un aspect tout nouveau. Sur les cellules traitées par cette méthode (fig. 7), on constate nettement que certaines parties de la cellule se colorent, tandis que d'autres ne se colorent pas. Les parties qui présentent ainsi une grande affinité pour le réactif colorant (parties chromophiles) sont formées par de la substance dite chromatique ou *chromatine*. Cette chromatine cellulaire se dispose (fig. 7) sous la forme de petites masses isolées, différant d'aspect suivant qu'on les examine au centre ou à la périphérie. Au centre, ce sont des masses polygonales, à contours irréguliers, formant autour du noyau des zones concentriques. Au fur et à mesure qu'elles s'éloignent du noyau, les masses chromatiques deviennent plus volumineuses et, de plus, elles s'allongent de façon à former comme des faisceaux, qui se disposent parallèlement au contour du protoplasma cellulaire. Ces faisceaux, au niveau des pôles, s'infléchissent en dehors et pénètrent alors dans les divers prolongements de la cellule, où ils occupent constamment une direction longitudinale : ils s'y atténuent peu à peu et finissent par disparaître à une certaine distance. Il est à remarquer, et le fait a été signalé pour la première fois par SCHAFFER (1893), qu'il y a toujours un prolongement dans lequel ne pénètrent jamais les masses chromatiques, c'est le prolongement cylindraxile (fig. 7.2). Il est donc très facile, sur des cellules traitées par la méthode de NISSL, de distinguer ce prolongement cylindraxile des autres prolongements cellulaires.

Les cellules nerveuses des centres sont entièrement dépourvues d'enveloppe et, par conséquent, n'ont d'autres limites que les espaces qui les séparent des élé-

ments histologiques voisins. Elles diffèrent ainsi de certaines cellules périphériques, qui, comme nous le verrons plus tard, sont contenues dans une sorte de capsule leur appartenant en propre.

B. Noyau et nucléole. — Le noyau des cellules nerveuses (fig. 5,3) revêt l'aspect d'une petite masse, arrondie ou ovoïde, à contours plus ou moins bien limités, située au centre du corps cellulaire ou dans son voisinage. Ses dimensions oscillent entre 3 et 18 μ. Il est habituellement unique. Un grand nombre d'histologistes, cependant (Remak, Schultze, Schwalbe, etc.), ont rencontré parfois deux noyaux dans la même cellule. Kölliker, de son côté, a depuis longtemps établi l'existence, chez les animaux jeunes, de cellules nerveuses à noyaux multiples.

Fig. 7.
Cellule nerveuse de la corne antérieure de la moelle, colorée par la méthode de Nissl (d'après Nissl).

1, noyau. — 2, cylindraxe. — 3.3, prolongement protoplasmique. — 4.4, masses de chromatine. — 4', l'une de ces masses, disposée en croissant au niveau de la bifurcation d'un prolongement protoplasmique.

Le noyau renferme dans sa masse, le plus souvent sur un point excentrique, un nucléole volumineux, arrondi, bien limité, réfringent, auquel peuvent se joindre, dans certaines cellules, un ou deux nucléoles accessoires.

Histologiquement, le noyau des cellules nerveuses se compose, comme les autres formations nucléaires, de deux substances : 1° une substance réticulée, qui présente une affinité toute spéciale pour les matières colorantes et qui, pour cette raison, est appelée *substance chromatique* ou *chromatine nucléaire;* 2° une substance homogène intermédiaire, qui a reçu le nom de *karyoplasma*. Cette dernière substance fixe mal ou même pas du tout les réactifs colorants ; aussi l'a-t-on dénommée, par opposition à la première, *substance achromatique* ou *achromatine*. La chromatine nucléaire, qu'il ne faut pas confondre avec la chromatine du corps cellulaire, s'épaissit tout autour du nucléole. Elle s'épaissit aussi à la périphérie du noyau et forme à ce dernier une sorte de membrane enveloppante, dite *membrane nucléaire*.

C. Prolongements. — Les cellules nerveuses, avons-nous dit plus haut, émettent sur tout leur pourtour des prolongements cylindriques et diversement ramifiés, qui se séparent du protoplasma cellulaire sur les points appelés pôles. Ces prolongements, comme nous le montre la figure 5 (1 et 2), sont essentiellement constitués par des fibrilles du corps cellulaire, qui, pour les former, convergent vers les pôles et là s'accolent les unes aux autres en nombre plus ou moins considérable suivant l'importance du prolongement. Les cellules de la moelle et de l'encéphale appartenant au type multipolaire, les prolongements, sur ces cellules, sont tou-

jours multiples et le plus souvent fort nombreux. Il suffit, pour avoir une idée générale de leur disposition et de leur richesse, de jeter un coup d'œil sur les figures 9 et 10, qui représentent, la première une cellule motrice des cornes antérieures de la moelle, la seconde une cellule de l'écorce cérébelleuse. Ces prolongements sont de deux ordres : les uns, qui se continuent avec les cylindraxes des fibres nerveuses, qui ne sont par conséquent que des cylindraxes et qu'on appelle pour cette raison *prolongements cylindraxiles;* les autres, qui n'ont aucun rapport direct avec les fibres nerveuses et que l'on désigne sous le nom banal de *prolongements protoplasmiques.*

a. *Prolongement cylindraxile.* — Le prolongement cylindraxile ou prolongement nerveux a été nettement vu par Wagner, en 1851, chez la torpille. Il a été observé de nouveau, trois ans plus tard (1854), par Remak dans la moelle du veau. Mais c'est incontestablement à Deiters (1865) que revient l'honneur de l'avoir sérieusement étudié et d'avoir établi cette loi, aujourd'hui classique, que chaque cellule se continue, par un de ses prolongements au moins, avec le cylindraxe d'une fibre nerveuse. De ce fait, le terme de *prolongements de Deiters* est devenu, pour tous les histologistes, le synonyme de prolongement cylindraxile.

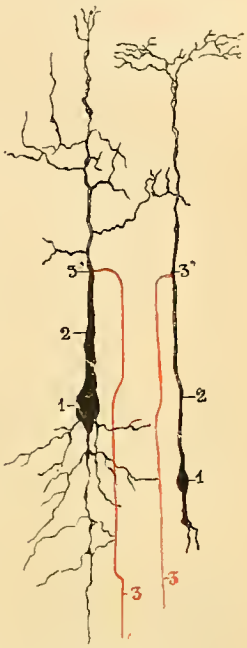

Fig. 8.

Cylindraxes prenant naissance sur les prolongements protoplasmiques (lobe optique d'un embryon de poulet, d'après van Gehuchten).

1, corps cellulaire. — 2,2, prolongements protoplasmiques. — 3.3, cylindraxes ; avec 3',3', leur origine sur les prolongements protoplasmiques.

Le prolongement cylindraxile naît habituellement du corps cellulaire lui-même (fig. 9 et 10) ; mais il peut aussi, pour certaines cellules (fig. 8), se séparer de l'un de ses prolongements protoplasmiques, à une distance plus ou moins grande de son point d'origine. Il se distingue des prolongements protoplasmiques par son diamètre plus faible, par son calibre uniforme, par la netteté de son contour, par son aspect lisse et régulier. On lui attribue encore comme caractère anatomique de ne pas se diviser et ce fait se trouve encore énoncé dans tous les traités classiques antérieurs à ces dernières années : mais les recherches récentes de Golgi et de Ramon y Cajal ont démontré que, contrairement à cette assertion, les prolongements cylindraxiles émettent, au cours de leur trajet et sous un angle qui est ordinairement voisin de l'angle droit, des divisions secondaires appelées *collatérales.* C'est ainsi que nous voyons le cylindraxe de la cellule nerveuse représentée dans la figure 10 abandonner, peu après son origine, deux branches collatérales. Il a été déjà question plus haut de ces collatérales (p. 6) et nous aurons à y revenir plus tard, pour les décrire alors avec plus de détails, lorsque nous étudierons la structure de la moelle épinière.

On admet généralement que chaque cellule des centres nerveux ne possède qu'un seul prolongement cylindraxile. Cette règle, pour être exacte, n'en souffre pas moins quelques exceptions. Ramon y Cajal a découvert récemment, dans la couche la plus superficielle de l'écorce cérébrale, des cellules spéciales, dites *cellules de Cajal*, qui présentent deux ou même un plus grand nombre de prolongements cylindraxiles (voy. *Cerveau*). Le même auteur signale encore l'existence de cellules à cylindraxes multiples dans le lobe optique des oiseaux et dans la

substance gélatineuse de la moelle épinière, mais ces deux derniers faits ont été contestés.

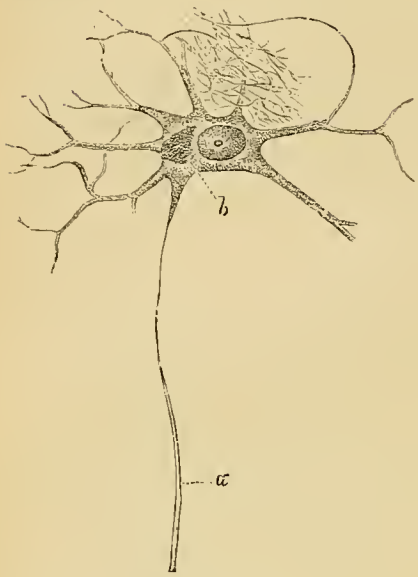

Fig. 9.

Une cellule ganglionnaire de la corne antérieure de la moelle de l'homme (Klein).

a, prolongement cylindraxile, considérablement aminci à son origine. — *b*, pigment.

Deiters et, après lui, la plupart des histologistes ont décrit sur le prolongement cylindraxile, immédiatement après son origine, une sorte de rétrécissement, qui se voit très nettement sur la figure 9 : le cylindraxe (*a*), en quittant le corps cellulaire dont il émane, s'atténue peu à peu, puis peu à peu revient à ses dimensions initiales pour conserver ensuite, dans son trajet ultérieur, une forme assez régulièrement cylindrique. Les préparations obtenues par la méthode de Golgi et par la méthode d'Ehrlich ne présentent aucune trace de cette disposition. Aussi Lenhossek n'hésite-t-il pas à rejeter entièrement le rétrécissement en question : pour lui, ce serait une production artificielle, résultant d'un tiraillement mécanique qui, au cours de la préparation, aurait affaibli le cylindraxe à ce niveau ; ou bien encore le pseudo-rétrécissement ne serait qu'une image trompeuse provenant de ce que la myéline, qui commence à engainer le cylindraxe sur ce point, y modifierait par un simple effet d'optique la largeur de ce dernier.

Fig. 10.

Cellule de Purkinje du cervelet (chat de 15 jours, d'après Cajal).

1, corps cellulaire. — 2, dendrites. — 3, prolongement cylindraxile avec deux collatérales.

b. *Prolongements protoplasmiques.* — Les prolongements protoplasmiques (fig. 5,2) ont reçu ce nom de Deiters, qui les considérait, avec raison du reste, comme des prolongements non modifiés du protoplasma cellulaire. Ces prolongements sont éminemment variables par leur nombre et par leur calibre. Ils varient beaucoup aussi, quant à leur disposition générale, pour chaque catégorie de cellules nerveuses. Toutefois ils sont assez semblables pour les cellules d'une même catégorie : nous verrons plus tard, en étudiant isolément chaque segment du névraxe, que les cellules des cornes antérieures de la moelle ont toutes un air de famille qui les caractérise, et qu'il en est de même des cellules de Purkinje du cervelet (fig. 10), des grandes cellules pyramidales de l'écorce cérébrale, etc.

Morphologiquement, les prolongements protoplasmiques se distinguent du prolongement cylindraxile en ce qu'ils sont plus volumineux, du moins à leur origine, et surtout moins régulièrement calibrés : la plupart sont plus ou moins coudés, noueux, variqueux ; il en est même quelques-uns qui sont hérissés de piquants, ce qui leur donne comme un aspect épineux.

Quoi qu'il en soit de leur forme, tous les prolongements protoplasmiques s'écartent de la cellule en suivant un trajet plus ou moins radiaire ; ils se divisent plusieurs fois au cours de leur trajet et se résolvent finalement, par suite de ces divisions et subdivisions successives, en une multitude de branches, de rameaux et de ramuscules, qui rappellent assez bien dans leur ensemble l'aspect de certains arbres, vus l'hiver quand ils sont entièrement dépouillés de leurs feuilles. De là le nom de *dendrites* (de δένδρον, arbre), qui leur a été donné par His et qui est aujourd'hui classique. On les appelle encore des *neuro-dendrites*, des *prolongements dendritiques* ou *neuro-dendritiques*. Tous ces termes sont synonymes.

Modifications des cellules nerveuses dans les divers états fonctionnels. — Il est rationnel de penser que les cellules nerveuses, se comportant en cela comme certains autres éléments histologiques, les cellules glandulaires par exemple, diffèrent morphologiquement suivant qu'on les examine à l'état actif, à l'état de fatigue, ou à l'état de repos. La solution du problème présente, on le conçoit, des difficultés fort nombreuses et les recherches entreprises sur ce sujet par Flesch, Nissl, Vas, Hodge, Mann et autres observateurs ne nous ont fourni jusqu'ici que des résultats incertains, souvent même contradictoires.

C'est ainsi que le corps cellulaire augmenterait de dimensions pendant la période d'activité, d'après Nissl et Vas, diminuerait au contraire dans les mêmes conditions suivant Hodge et Mann. En ce qui concerne le noyau, l'excitation de la cellule nerveuse le ferait augmenter de volume d'après Vas, le rapetisserait et le ratatinerait d'après Mann. Même contradiction pour la colorabilité du corps cellulaire : pour les uns, cette colorabilité serait augmentée par le fonctionnement ; pour les autres, elle serait au contraire plus grande au moment du repos.

Tout récemment, Lugaro a repris et complété, en les variant, les expériences de ses prédécesseurs. Comme Vas, il a limité son étude au ganglion cervical supérieur du lapin ; mais il est probable que ses conclusions, touchant les cellules sympathiques périphériques, s'appliquent également aux cellules des centres, tout au moins dans ce qu'elles ont d'essentiel. Voici ces conclusions :

1° La cellule elle-même, à l'état d'activité, augmente de volume : il y a comme une turgescence de sa masse protoplasmique. La fatigue amène peu à peu l'atténuation volumétrique du corps cellulaire.

2° Le noyau ne subit aucun changement de volume dans les degrés modérés d'activité. Quand l'activité est continue et prolongée, il subit des modifications analogues à celles du corps cellulaire. Vas avait fait connaître que le noyau, pendant la période de fonctionnement de la cellule, quittait sa place au centre pour se rapprocher de la périphérie ; cette migration était même si prononcée dans certains cas, que le contour cellulaire était soulevé par le noyau, qui tendait ainsi à faire hernie. Pour Lugaro, ces formes de cellules avec noyau formant saillie sur le contour protoplasmique seraient tout aussi fréquentes dans les ganglions au repos que dans les ganglions en activité et, de ce fait, n'auraient aucune signification.

3° L'état fonctionnel exerce encore une action sur la substance chromatique du corps cellulaire. Mais, à ce sujet, Lugaro n'a pu arriver, pas plus que ses prédécesseurs, à des conclusions précises et, cela, pour des raisons multiples, dont la principale assurément réside dans ce fait que, pour une même région et dans des conditions physiologiques absolument identiques, la quantité de substance chromatique varie beaucoup comme caractère individuel. Il pense, cependant, que les premières phases de l'activité déterminent une légère augmentation de la substance chromatique, tandis que dans les phases ultérieures, accompagnées de fatigue, cette substance chromatique diminue et présente en même temps une distribution plus diffuse. Les conclusions de Lugaro concordent sur ce point avec celles de Nissl et de Vas : l'activité détruit une partie de la substance chromatique en même temps qu'elle atténue son affinité pour les colorants. On peut donc dire, en employant quatre adjectifs très explicites par eux-mêmes : 1° que les cellules nerveuses sont, au moment de leur mise en activité *hyperchromatisées* et *hyperchromophiles*; 2° qu'elles sont, après fonctionnement et quand survient la fatigue, *hypochromatisées* et *hypochromophiles*.

C. — Rapports réciproques des fibres et des cellules, neurone

Les deux éléments que nous venons de décrire, les fibres et les cellules nerveuses, présentent entre eux des rapports anatomiques absolument intimes. Si nous suivons, en effet, un prolongement de Deiters à partir de son origine sur le protoplasma cellulaire, nous le voyons bientôt (sauf pour quelques-uns d'entre eux qui se terminent au voisinage même de la cellule dont ils émanent) s'entourer

d'une gaine de myéline et former ainsi, avec cette dernière, une véritable fibre nerveuse, dont il constitue l'élément essentiel, le cylindraxe. Cette fibre nerveuse pourra ensuite (fig. 11) s'échapper du névraxe pour pénétrer dans un nerf périphérique : son cylindraxe, à quelque distance du névraxe qu'on l'examine, sera toujours la continuation directe du prolongement de Deiters, le prolongement de Deiters lui-même. Vice versa, si nous suivons de dehors en dedans une fibre à myéline, nous la voyons, après un certain parcours, se dépouiller de sa gaine myélinique ; puis, le cylindraxe, ainsi mis à nu, se continuer sans ligne de démarcation aucune avec un prolongement de Deiters et, par ce dernier, aboutir à une cellule nerveuse.

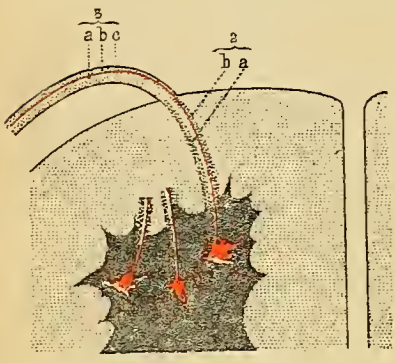

Fig. 11.

Mode d'origine et constitution d'une fibre nerveuse.

1, une cellule motrice des cornes antérieures de la moelle. — 2, fibre nerveuse des centres avec : *a*, son cylindraxe ; *b*, sa gaine de myéline. — 3, fibre nerveuse périphérique, avec : *a*, son cylindraxe ; *b*, sa gaine de myéline ; *c*, sa gaine de Schwann.

La fibre nerveuse se continue donc directement avec la cellule nerveuse et ne saurait en être séparée : elle fait partie intégrante de cette dernière au même titre que les prolongements protoplasmiques. La cellule nerveuse avec ses divers prolongements forme ainsi, au double point de vue anatomique et fonctionnel, un tout continu, un tout indivisible, une véritable unité nerveuse, à laquelle Waldeyer a donné le nom de *neurone*.

Ce terme de neurone est aujourd'hui classique et, comme il reviendra à chaque instant dans nos descriptions, il est bon de bien le définir : *le neurone n'est autre qu'une cellule nerveuse avec tous les prolongements qui en émanent.* Chaque neurone comprend donc trois parties : 1° une première partie, centrale, qui est la cellule proprement dite, c'est-à-dire le corps cellulaire avec son noyau et ses nucléoles ; 2° une deuxième partie, périphérique, constituée par les prolongements protoplasmiques et leurs diverses ramifications ; 3° une troisième partie, encore périphérique, formée par le prolongement cylindraxile, quelles que soient du reste la largeur et la destinée de celui-ci, je veux dire qu'il reste à l'état nu ou qu'il s'enveloppe de myéline, qu'il se termine dans les centres nerveux ou qu'il passe dans le système nerveux périphérique.

Voyons maintenant quels sont, dans le névraxe, les rapports des différents neurones entre eux.

D. — Rapports des neurones entre eux.

Les fibres et les cellules nerveuses devant être considérées, non plus comme des éléments indépendants, mais comme des éléments qui sont réciproquement fusionnés pour former des neurones, la constitution anatomique du névraxe nous apparaît actuellement sous un jour tout nouveau et à la formule, donnée plus haut, que le système nerveux central se compose de fibres et de cellules nerveuses, nous pouvons substituer celle-ci, à la fois plus simple et plus exacte : *le système nerveux central est un composé de neurones.* Ces neurones diffèrent beaucoup, on le conçoit, par leur signification physiologique ; ils diffèrent aussi naturellement par leur disposition anatomique, celle-ci variant, pour chacun d'eux, suivant sa fonction. Il est donc nécessaire, pour bien interpréter plus tard les phénomènes

complexes dont le névraxe est le siège, d'être bien fixé préalablement sur les relations réciproques des différents neurones. Cette question, d'une importance capitale, est restée longtemps obscure. Ce n'est que dans ces dernières années, et grâce à la méthode de Golgi, qu'elle a pu être résolue d'une façon satisfaisante. A ce sujet, nous examinerons successivement les conceptions anciennes et les conceptions nouvelles.

1° Conceptions anciennes. — Les conceptions que nous appelons anciennes, bien qu'elles soient postérieures à 1871, reposent sur ce fait anatomique, tout hypothétique du reste, car on ne l'avait jamais constaté, que les cellules nerveuses s'anastomosent entre elles dans l'épaisseur de la substance grise. Ce fait a inspiré deux théories principales, la théorie de Gerlach et la théorie de Golgi :

a. *Théorie de Gerlach.* — D'après Gerlach, les prolongements protoplasmiques des cellules nerveuses, par suite de leurs divisions et subdivisions successives, se résolvent en une multitude de fibrilles, très fines, très délicates, qui s'anastomosent entre elles d'abord, puis avec les prolongements similaires des cellules voisines. Il en résulte la formation d'un vaste réseau, partout continu, qui occupe toute la hauteur de la substance grise et à la formation duquel concourent à la fois les prolongements protoplasmiques de toutes les cellules nerveuses.

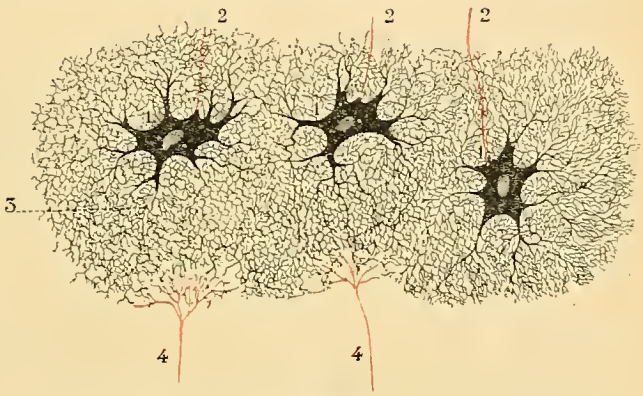

Fig. 12.

Figure schématique, montrant le mode de constitution du réseau de Gerlach.

1,1,1. trois cellules nerveuses, appartenant au type I, avec : 2,2,2, leur cylindraxe long et non ramifié. — 3, réseau de Gerlach, formé par les anastomoses des prolongements protoplasmiques des cellules précitées. — 4,4, deux cylindraxes provenant du dit réseau.

Ce réseau, dit *réseau de Gerlach* (fig. 12), sert de trait d'union aux cellules nerveuses qui le constituent et ainsi s'expliquent les actions diverses qu'exercent les cellules les unes sur les autres, soit à l'état physiologique, soit à l'état pathologique.

Mais ce n'est pas tout : sur certains points du réseau en question, on voit un certain nombre de fibrilles converger vers un point et, en s'accolant ensemble, donner naissance à un petit cordon, qui, plus loin, s'entoure de myéline et acquiert de la sorte toute la valeur d'un cylindraxe (fig. 12,4). Il existerait donc, d'après la conception de Gerlach, deux ordres de cylindraxe ou, ce qui revient au même, deux ordres de fibres nerveuses : les unes, les fibres ordinaires, celles que nous avons eu en vue jusqu'ici et qui sont universellement admises, qui proviennent, par le prolongement de Deiters, de la cellule nerveuse elle-même ; les autres, qui tireraient leur origine du réseau de Gerlach et, de ce fait, émaneraient, comme le réseau lui-même, des prolongements protoplasmiques ou dendrites. Ajoutons que, dans l'opinion de Gerlach, ce dernier mode d'origine était spécial aux fibres sensitives des racines postérieures de la moelle épinière.

Le réseau interprotoplasmique de Gerlach n'a pas résisté au contrôle des obser-

vations faites à l'aide de la méthode de Golgi. Il n'a plus aujourd'hui qu'un intérêt historique.

b. *Théorie de Golgi.* — La méthode chromo-argentique employée par Golgi à l'étude des centres nerveux, en colorant les plus fines expansions cellulaires, a permis à ce dernier de suivre beaucoup plus loin que ne l'avaient fait ses prédécesseurs les prolongements cellulaires, soit protoplasmiques, soit cylindraxiles, et d'arriver, en ce qui concerne leur trajet et leur terminaison, à des conclusions entièrement nouvelles.

Les prolongements protoplasmiques tout d'abord se terminent toujours par des extrémités libres. Elles ne s'anastomosent jamais, soit au cours de leur trajet, soit

Fig. 13.

Cellule de Golgi, type I : cellule motrice des cornes antérieures de la moelle d'un fœtus humain de 30 centimètres : le cylindraxe est rouge, avec une collatérale (d'après Lenhossek).

Fig. 14.

Cellule de Golgi, type II : une cellule de la couche granuleuse de l'écorce du cervelet : le cylindraxe, fortement ramifié, est en rouge (d'après Kölliker).

par leurs fibres terminales, avec les prolongements des cellules voisines. C'est la négation absolue du réseau de Gerlach.

Quant aux prolongements cylindraxiles, ils se comportent suivant deux modalités différentes et, à cet effet, Golgi a cru devoir admettre deux ordres de cellules, en se basant exclusivement, pour établir cette distinction, sur la disposition de leur prolongement cylindraxile. Nous désignerons ces deux espèces de cellules sous les noms de cellule de Golgi type I et cellule de Golgi type II. — La *cellule de Golgi type I* (fig. 13 est constituée comme suit : un corps cellulaire de forme et de dimensions variables ; des prolongements protoplasmiques plus ou moins nombreux et plus ou moins ramifiés : un cylindraxe très long, naissant sur un point quelconque du corps cellulaire, fournissant quelques fines collatérales tout en conservant son individualité et, finalement, s'entourant de myéline pour former une fibre nerveuse. C'est, comme on le voit, le type classique, tel que l'avait établi Deiters on donne quelquefois à cette cellule le nom de *cellule type de Deiters*), tel que nous l'avons décrit plus haut. — La *cellule de Golgi type II* (fig. 14) diffère de la précédente en ce que son cylindraxe est très court, qu'il est moins nettement individualisé, qu'il ne s'entoure jamais de myéline et ne se termine pas

par une fibre nerveuse. Presque immédiatement après son origine, il se divise et se subdivise, comme le ferait un prolongement protoplasmique, et se résout de la sorte en un certain nombre de fibrilles, qui, au lieu de s'en aller au loin, comme le fait ordinairement le prolongement de Deiters, restent dans le voisinage de la cellule dont elles émanent. Or, et c'est là le point essentiel de la théorie de Golgi, ces fibrilles cylindraxiles, disposées parfois en de véritables arborisations, s'anastomosent avec les fibrilles de même nature des cellules voisines, de façon à former, en pleine substance grise, un riche réseau : c'est le *réseau diffus de Golgi* ou, tout simplement, le *réseau de Golgi*. Il convient d'ajouter qu'à ce réseau viennent encore se rendre, à titre d'éléments accessoires (fig. 15) : 1° un premier groupe de collatérales, tirant leur origine des prolongements cylindraxiles des cellules du type I ; 2° un deuxième groupe de collatérales, provenant des fibres nerveuses de la substance blanche ; 3° les arborisations terminales d'un certain nombre de fibres, probablement sensitives, qui se perdent ainsi dans le réseau en question. C'est grâce à ce réseau que les cellules nerveuses sont mises en relation entre elles et s'actionnent réciproquement, dans les processus pathologiques comme dans les conditions de la vie normale.

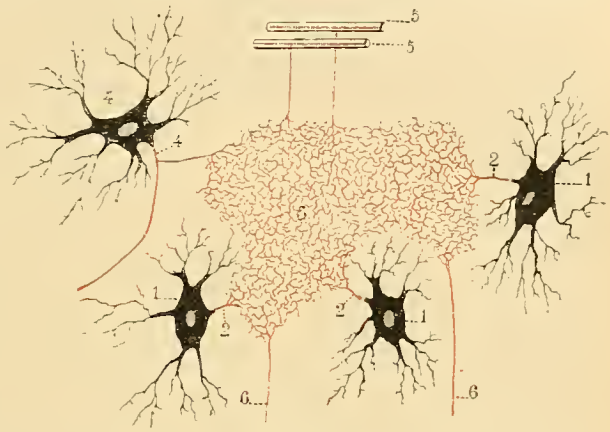

Fig. 15.

Figure schématique, montrant le mode de constitution du réseau de Golgi.

1, 1, 1, trois cellules appartenant au type II, avec : 2, 2, 2 leur cylindraxe, court et ramifié. — 3, réseau de Golgi, formé par les anastomoses des ramifications cylindraxiles précitées. — 4, une cellule du type I, dont le cylindraxe 4', envoie une collatérale dans le plexus. — 5, 5, deux fibres de la substance blanche, envoyant chacune une collatérale dans le plexus. — 6, 6, deux cylindraxes (probablement sensitifs), naissant du réseau de Golgi.

Comme on le voit, la théorie de Golgi présente la plus grande analogie avec celle de Gerlach : c'est encore ici un réseau anastomotique qui relie entre elles les cellules nerveuses. Toutefois, les deux théories diffèrent essentiellement par la nature même du réseau qui leur sert de base. Tandis que, pour Gerlach, ce réseau serait formé exclusivement par les prolongements protoplasmiques des cellules nerveuses, il ne comprendrait, pour Golgi, que des fibrilles issues de prolongements cylindraxiles : il est *interprotoplasmique* dans le premier cas, *intercylindraxile* dans le second.

Nous ajouterons, pour en finir avec la théorie de Golgi, que, pour cet histologiste, les cellules du type I (ou cellules de Deiters) seraient des cellules motrices ; les cellules du type II, des cellules sensitives. Une pareille distinction est malheureusement tout hypothétique et nous verrons tout à l'heure qu'elle ne doit pas être maintenue.

2° Conceptions nouvelles. — En 1888, Ramon y Cajal substitue au procédé lent de coloration employé par Golgi le procédé rapide et ce qu'il appelle le procédé de la double et de la triple imprégnation. Puis, après avoir ainsi perfectionné la

méthode, il l'applique successivement, en utilisant de préférence les embryons et les sujets jeunes, à l'étude de la moelle, du cerveau, du bulbe olfactif, des centres optiques, du grand sympathique, etc. Ces recherches, admirablement conduites, ont été, quant aux résultats, extraordinairement fécondes et l'on a pu dire avec raison qu'elles ont ouvert une ère nouvelle dans l'étude structurale des centres nerveux.

Du reste, les conclusions du savant histologiste espagnol ont été confirmées depuis par Kölliker, Lenhossek, van Gehuchten. Elles resteront vraisemblablement comme restent les faits d'observation qui sont nettement constatés et que chacun peut reproduire en se plaçant dans des conditions déterminées.

Parmi les faits mis en lumière par les longues et patientes recherches de Ramon y Cajal, nous rappellerons tout d'abord l'existence des fibres collatérales, qui se détachent çà et là des prolongements cylindraxiles, soit que ces prolongements soient encore à l'état nu, soit qu'ils aient revêtu leur manchon de myéline. Ces fibres collatérales, parfois fort nombreuses, ont été déjà mentionnées plus haut; nous n'y reviendrons pas ici.

Nous rappellerons ensuite le mode de terminaison des prolongements protoplasmiques, terminaison qui se fait toujours par des extrémités libres. Ce fait, nettement indiqué par Golgi, a été confirmé par Cajal : il a désormais toute la valeur d'une loi en morphologie nerveuse.

En ce qui concerne les prolongements cylindraxiles, Ramon y Cajal a constaté, et c'est là une de ses découvertes les plus importantes, qu'ils se terminent, comme les prolongements protoplasmiques, par des extrémités libres et qu'il en est absolument de même de leurs collatérales. Dans le groupe des cellules du type I, le fait était déjà admis et démontré pour certaines cellules, notamment pour les cellules motrices des cornes antérieures de la moelle, dont le cylindraxe se termine, sur les muscles striés, par des arborisations bien connues. Mais ce mode de terminaison est encore celui des cylindraxes qui émanent des cellules du type II : ces cylindraxes, eux aussi, aboutissent à des arborisations terminales et les fibrilles qui constituent ces arborisations, au lieu de former un réseau, ainsi que le voulait Golgi, restent libres et indépendantes, tout comme les arborisations terminales des fibres motrices. Dès lors, il n'y a plus aucune raison à conserver la distinction établie par l'histologiste italien, des cellules nerveuses des centres en cellules du type I et cellules du type II. Les unes et les autres ont leur cylindraxe qui se termine exactement de la même façon et, si elles diffèrent entre elles, c'est tout simplement parce que les premières (les cellules du type I) ont un cylindraxe à long parcours, tandis que, dans les secondes (les cellules du type II), ce même cylindraxe présente un trajet relativement fort court : celles-là sont des *cellules à cylindraxe long;* celles-ci, des *cellules à cylindraxe court.* C'est là, on en conviendra, un caractère différentiel de médiocre importance. Du reste, comme le fait remarquer fort judicieusement Lenhossek, on trouve aisément dans le névraxe, entre les deux types précités, tous les types intermédiaires : l'écorce cérébrale notamment nous présente des formes cellulaires qu'il serait très embarrassant de classer dans le type I ou dans le type II.

La distinction physiologique des cellules du type I en cellules motrices et des cellules du type II en cellules sensitives, n'a pas plus de valeur. Golgi, pour établir cette distinction, s'était basé sur ce simple fait que les cellules du type I sont spéciales aux cornes antérieures de la moelle, tandis que les cellules du type II se rencontreraient particulièrement dans les cornes postérieures et la substance gélatineuse de Rolando : or, il résulte des recherches de Lenhossek et de Cajal que

c'est précisément dans ces dernières régions, cornes postérieures et substance de Rolando que les prétendues cellules sensitives sont les plus rares ; d'autre part, la plupart des cellules qu'on y rencontre appartiennent manifestement au type I, cellules à cylindraxe long.

Au total, les prolongements des cellules nerveuses, tant les prolongements cylindraxiles que les prolongements protoplasmiques, se terminent tous, quel que soit leur mode de ramescence, par des extrémités absolument libres ; sur aucun point de leur trajet, elles ne s'anastomosent, soit entre elles, soit avec les prolongements semblables des cellules voisines. Par conséquent, les réseaux décrits tour à tour par Gerlach et par Golgi n'existent pas au sens précis du mot. Ce sont de simples feutrages, dans lesquels des fibrilles nerveuses, d'origine et de valeur diverses, arrivent au contact, se croisent et s'entre-croisent dans tous les sens, mais sans jamais s'unir, sans jamais perdre leur indépendance anatomique : elles sont contiguës, aussi immédiatement contiguës qu'on le voudra ; elles ne sont jamais continues. Il en résulte comme corollaires :

1° Que les neurones, quelle que soit l'intrication apparente de leurs prolongements, sont des unités anatomiques absolument indépendantes ;

2° Qu'ils agissent les uns sur les autres, *non pas par des anastomoses, mais par de simples contacts* de leurs divers prolongements ; c'est là, on le conçoit, un fait d'une importance capitale en physiologie et en pathologie nerveuses.

E. — Signification fonctionnelle des diverses parties du neurone

Le neurone se compose, comme nous l'avons vu plus haut, des parties suivantes : une partie centrale, formée par la cellule proprement dite ; une partie périphérique, comprenant les divers prolongements du corps cellulaire. Chacune de ces parties a une attribution spéciale.

1° Rôle du corps cellulaire. — Le corps cellulaire, qui constitue la partie essentielle du neurone (on sait qu'il existe seul pendant une bonne partie de la vie embryonnaire), est tout d'abord un centre d'activité fonctionnelle : suivant la situation qu'il occupe et le rôle qui lui est dévolu, il dirige vers les organes contractiles des incitations motrices, envoie aux épithéliums glandulaires des incitations sécrétoires, reçoit les impressions venues du dehors, analyse ces impressions, les élabore, les transforme, etc.

La cellule nerveuse est encore un centre trophique, je veux dire qu'elle tient sous sa dépendance la nutrition de ses prolongements. Si l'on vient à sectionner sur un point quelconque l'un de ces prolongements, le bout qui est au delà de la section ou bout périphérique ne tarde pas à dégénérer : il meurt peu à peu, comme meurent les membres qu'on a détachés du corps, comme meurent les rameaux qu'on a isolés du tronc. Le bout central au contraire reste intact, pour quelque temps du moins, et, cela, parce qu'il a conservé ses relations avec le corps cellulaire. Ce fait est parfaitement exact pour le prolongement cylindraxile : nous savons, en effet, depuis les célèbres expériences de Waller, que lorsqu'on sectionne une racine spinale antérieure (laquelle est formée par des cylindraxes), le bout périphérique dégénère, tandis que le bout central conserve son intégrité. Le fait est encore exact pour les prolongements protoplasmiques et c'est encore à Waller que nous en devons la démonstration : nous verrons ultérieurement que les fibres nerveuses qui vont du ganglion spinal à la périphérie représentent morphologiquement les

prolongements protoplasmiques des cellules du ganglion ; or, si on sectionne ces fibres, le bout central (celui qui est encore relié au ganglion spinal) reste intact tandis que le bout périphérique dégénère.

Il est rationnel de penser que cette loi de l'influence trophique des cellules nerveuses sur leurs prolongements, nettement démontrée pour les neurones périphériques, doit s'appliquer également aux neurones centraux, c'est-à-dire aux neurones dont les prolongements, soit protoplasmiques, soit cylindraxiles, sont tout entiers contenus dans le névraxe. De nombreux faits de dégénérescence secondaire empruntés à l'anatomie pathologique confirment de tous points ces conclusions à priori et la loi en question devient ainsi une loi générale.

Dans ces derniers temps, on a constaté que la loi de dégénérescence, telle que l'avait formulée Waller, était trop absolue et par cela même légèrement inexacte. De nombreux observateurs, au nombre desquels nous citerons Forel, Marinesco, Darkewitch, Marie, Onufrowicz, Klippel, ont signalé l'existence, dans le bout central des nerfs sectionnés, de lésions dégénératives, qui se propagent de proche en proche et que l'on peut suivre jusqu'au noyau d'origine (*dégénération rétrograde*). Le noyau d'origine lui-même finit par se ressentir de la section et les cellules nerveuses qui le constituent subissent, du fait de cette section, des modifications structurales, que l'on constate très nettement par l'emploi de la méthode de Nissl. Ce sont : la transformation granuleuse des masses chromatiques (p. 9) ; la propriété, acquise par le protoplasma, de fixer la matière colorante ; le déplacement du noyau, qui, de central qu'il était, vient occuper une situation plus ou moins excentrique. Quelques-unes des cellules ainsi frappées réparent plus tard leur lésion : les autres disparaissent entièrement. La loi vallérienne, tout en restant exacte dans ses grandes lignes, doit donc être complétée comme suit : toute section faite sur un cylindraxe ne détermine pas seulement la dégénérescence du bout périphérique : il influe aussi, quoique d'une façon moins active, sur la nutrition du bout central et du corps cellulaire lui-même, qui, de ce fait, sont eux aussi plus ou moins atteints dans leur constitution anatomique. On dirait que toutes les parties du neurone sont solidaires les unes des autres et que toute atteinte portée sur l'une quelconque de ces parties se répercute sur les autres.

Quoique survenant sous l'influence d'une même cause, les troubles nutritifs observés sur le bout central des prolongements nerveux sectionnés diffèrent considérablement, dans leur nature, de ceux qui surviennent, dans les mêmes conditions, sur le bout périphérique. Sur le bout périphérique, c'est un processus essentiellement actif aboutissant rapidement à la destruction matérielle de l'organe. Sur le bout central, c'est un processus à marche lente, amenant l'atrophie plutôt qu'une dégénérescence vraie.

La dégénérescence du bout périphérique est, comme nous l'avons dit plus haut, la conséquence de son isolement : il se détruit parce qu'il n'est plus soumis à l'influence trophique qu'exerce sur lui, dans les conditions normales, le corps cellulaire du neurone. Le mécanisme en vertu duquel se développe l'atrophie rétrograde du bout central et de la cellule qui lui fait suite est plus obscur. Pour l'expliquer, Marinesco et Goldscheider font intervenir l'inactivité du neurone, que la section a séparé du neurone ou des neurones avec lesquels il est normalement en relation et dont le fonctionnement, de ce fait, est plus ou moins suspendu. Cette explication me paraît très acceptable : la portion du neurone placée au-dessus de la section s'atrophie comme s'atrophie tout organe qui, pour une raison quelconque, se trouve condamné au repos.

2° Rôle des prolongements. — Les prolongements des neurones sont des conducteurs de l'influx nerveux. Nous établirons d'abord ce fait pour les deux ordres de prolongements, puis nous indiquerons quel est, pour chacun d'eux, le sens dans lequel se fait la conduction.

a. *Rôle du prolongement cylindraxile.* — Le prolongement cylindraxile jouit de la conductilité nerveuse, tous les auteurs sont d'accord sur ce point : les cylindraxes des cellules motrices des circonvolutions cérébrales conduisent aux cellules des cornes antérieures de la moelle les incitations motrices voulues par l'encéphale ; à leur tour, les cylindraxes issus de ces dernières cellules vont, sous le nom de nerfs moteurs, porter ces incitations motrices jusqu'aux muscles.

b. *Rôle des prolongements protoplasmiques.* — Quant aux prolongements protoplasmiques ou dendrites, leur signification physiologique est moins nettement établie. Golgi, tout d'abord, leur refuse toute signification nerveuse. Pour lui, ils auraient pour attribution de se mettre en contact avec les vaisseaux et d'y puiser

les matériaux nécessaires à la nutrition et au fonctionnement de la cellule : ils seraient, pour cette dernière, un simple appareil nutritif. Pour émettre une pareille opinion, Golgi se basait sur ce fait que les fibrilles terminales des dendrites présentaient des connexions intimes avec les parois des vaisseaux capillaires. Mais ces connexions, qui avaient été décrites par Nansen, par Sala, par Martinotti, sont rejetées par tous les auteurs qui, dans ces dernières années, ont appliqué la méthode argentique à l'étude des centres nerveux (van Gehuchten).

L'opinion qui semble prévaloir aujourd'hui parmi les histologistes, c'est que les prolongements protoplasmiques sont, comme les prolongements cylindraxiles, de véritables conducteurs nerveux. Plusieurs faits militent en faveur d'une pareille conclusion. — C'est tout d'abord la communauté d'origine et la communauté de structure des deux ordres de prolongements : si l'un est conducteur, pourquoi l'autre ne le serait-il pas? — Puis il existe, comme nous l'avons déjà vu, des prolongements cylindraxiles, qui, au lieu de se détacher du corps cellulaire, prennent origine sur un prolongement protoplasmique, à une distance plus ou moins grande du corps cellulaire (fig. 8). Dans ce cas, il est incontestable que la portion du prolongement protoplasmique, qui est comprise entre le corps cellulaire et le point d'émergence du cylindraxe précité, sert à la conduction : on ne comprendrait pas, sans cela, comment le cylindraxe pourrait recevoir l'influx nerveux de sa cellule nerveuse. Or, si on accorde la conductilité à une partie du prolongement protoplasmique, pourquoi ne pas l'accorder à l'autre et pourquoi, généralisant la conclusion, ne pas l'accorder à tous les dendrites? — Enfin Ramon y Cajal et van Gehuchten rappellent en faveur de la conductilité des dendrites deux faits qui me paraissent très démonstratifs dans l'espèce. Dans le bulbe olfactif des mammifères, les cellules mitrales ne prennent contact avec les filets olfactifs que par leurs prolongements protoplasmiques : or, dans ce cas tout au moins, les impressions odorantes qu'apportent les filets olfactifs ne peuvent arriver aux cellules précitées, qu'en suivant les prolongements protoplasmiques de ces dernières. Les lobes optiques des oiseaux nous offrent une disposition absolument semblable : leurs cellules superficielles n'entrent en relation avec les fibres du nerf optique que par leurs prolongements protoplasmiques. C'est donc par ces prolongements que l'ébranlement nerveux arrive aux cellules optiques. Ces deux derniers faits ne me paraissent soulever aucune objection. Les prolongements protoplasmiques sont donc des conducteurs nerveux au même titre que les prolongements cylindraxiles.

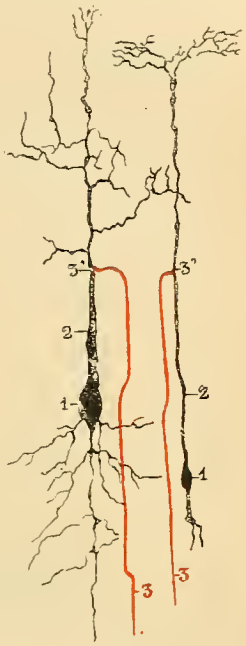

Fig. 16.

Cylindraxe prenant naissance sur les prolongements protoplasmiques (lobe optique d'un embryon de poulet, d'après van Gehuchten).

1, corps cellulaire. — 2.2, prolongements protoplasmiques. — 3.3, cylindraxes, avec 3',3', leur origine sur les prolongements protoplasmiques.

c. *Sens de la conduction dans les deux ordres de prolongements.* — Des observations nombreuses, dans le détail desquelles il serait trop long d'entrer, nous apprennent que l'influx nerveux se transmet dans un sens tout différent pour les prolongements protoplasmiques et pour les prolongements cylindraxiles : sur les premiers, il va des arborisations terminales vers la cellule : sur les seconds, il part

de la cellule pour gagner les arborisations terminales. La transmission de l'influx nerveux se fait donc *dans un sens centripète* pour les dendrites, *dans un sens centrifuge* pour les prolongements cylindraxiles, en prenant naturellement pour centre, non pas le névraxe (centres nerveux), mais bien le corps cellulaire du neurone. Autrement dit, et pour employer des expressions qui rendent toute confusion impossible, la conduction est *cellulipète* dans les dendrites, *cellulifuge* dans les prolongements cylindraxiles.

Donnons maintenant quelques exemples empruntés aux neurones périphériques. Ces neurones se divisent en neurones moteurs et neurones sensitifs. — Les neurones moteurs sont constitués par les cellules des cornes antérieures de la moelle, dont les prolongements protoplasmiques restent dans la moelle, dont les prolongements cylindraxiles sortent de la moelle par les racines antérieures et se rendent aux muscles, où ils se terminent par des arborisations terminales (fig. 18,4). Pour que le muscle se contracte, il faut qu'une excitation lui soit envoyée par la cellule nerveuse dont il dépend. Or, cette excitation, pour se rendre de la cellule motrice à la fibre contractile, suit, de la moelle vers le muscle, le prolongement cylindraxile qui unit les deux organes et qui, de ce fait, devient un conducteur à conduction cellulifuge. — Parmi les neurones sensitifs, nous prendrons, comme un excellent exemple, le neurone olfactif. La cellule de ce neurone (fig. 17,3) se trouve dans l'épaisseur de la muqueuse olfactive. Elle est bipolaire et possède par conséquent deux prolongements : son prolongement périphérique, très court puisqu'il se perd dans la couche épithéliale de la muqueuse, représente un prolongement protoplasmique ; son prolongement central, beaucoup plus long puisqu'il se rend au bulbe olfactif, a la signification d'un prolongement cylindraxile. Eh bien, dans l'acte physiologique par lequel une impression odorante gagne les centres nerveux, l'impression perçue par l'extrémité libre du prolongement protoplasmique est transportée par celui-ci jusqu'à la cellule olfactive, qui, dans un deuxième temps, la transmet au bulbe olfactif par le prolongement cylindraxile : comme on le voit, le premier prolongement jouit de la conduction cellulipète, le second de la conduction cellulifuge.

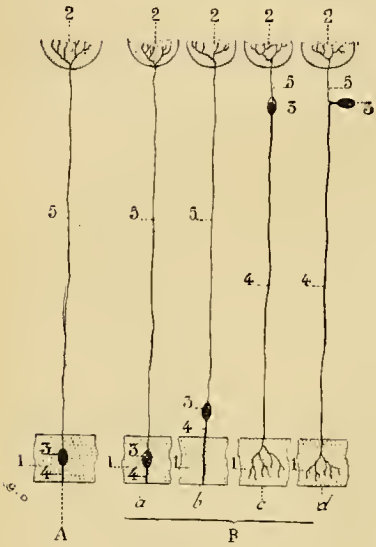

Fig. 17.

Homologie du neurone sensitif périphérique et du neurone olfactif.

A. Neurone olfactif. — 1, muqueuse olfactive. — 2, bulbe olfactif. — 3, corps cellulaire du neurone, avec : 4, son prolongement protoplasmique ; 5, son prolongement cylindraxile.

B. Neurone sensitif : *a*, chez le ver de terre ; *b*, chez les mollusques ; *c*, chez les poissons ; *d*, chez les mammifères. — 1, tégument externe. — 2, centre nerveux. — 3, corps cellulaire du neurone, avec : 4, son prolongement périphérique ou protoplasmique ; 5, son prolongement central ou cylindraxile.

Cette loi de la conduction nerveuse dans le neurone (cellulipète pour les dendrites, cellulifuge pour le cylindraxe) est une loi générale. On a signalé cependant, à titre d'exception, ce qui se passe dans le neurone sensitif périphérique ; mais l'exception, comme nous allons le voir, est plus apparente que réelle. Le neurone sensitif périphérique est constitué de la façon suivante : sa cellule se trouve située dans le ganglion spinal ; c'est une cellule primitivement bipolaire, comprenant, comme la cellule olfactive, deux prolongements : un prolongement périphérique,

qui va de la cellule au tégument externe ; un prolongement central, qui, de la cellule, se rend à la corne postérieure de la moelle et s'y termine par une arborisation. Dans ce neurone, le prolongement périphérique, entouré de myéline et faisant partie d'un nerf, est manifestement un cylindraxe ; d'autre part, comme les impressions vont de dehors en dedans, de la surface tégumenteuse au ganglion spinal, la conduction s'y fait dans un sens franchement cellulipète. Cela paraît exact au premier abord, surtout si l'on s'en tient au fait isolé. Mais si l'on se place à un point de vue plus général et qu'on compare le neurone sensitif aux neurones sensoriels, notamment au neurone olfactif dont il a été question plus haut, l'on arrive aisément à une interprétation toute différente (fig. 17) : la cellule olfactive, bipolaire comme nous l'avons déjà vu, a pour homologue, dans le neurone sensitif, la cellule du ganglion spinal, laquelle, elle aussi, est primitivement bipolaire et reste bipolaire chez les poissons (fig. 17,*c*) ; il y a cette simple différence entre les deux cellules, que la première est restée à la périphérie (disposition primitive), tandis que la seconde s'est éloignée du tégument externe pour se placer tout à côté du névraxe ; du reste, chez le ver de terre (fig. 17,*a*), la cellule sensitive présente exactement la même disposition que la cellule olfactive. Dès lors, le prolongement périphérique du neurone sensitif est le représentant du prolongement protoplasmique du neurone olfactif et acquiert, de ce fait, toute la valeur d'un prolongement protoplasmique ; d'autre part, le prolongement central de ce même neurone sensitif, homologue du prolongement central du neurone olfactif, devient un prolongement cylindraxile. Nous avions donc raison d'écrire, plus haut, que l'exception était purement apparente. La loi précitée conserve toute sa valeur et nous la formulerons de nouveau à titre de conclusion : *dans les prolongements protoplasmiques, la conduction est cellulipète ; dans les prolongements cylindraxiles, elle est cellulifuge.*

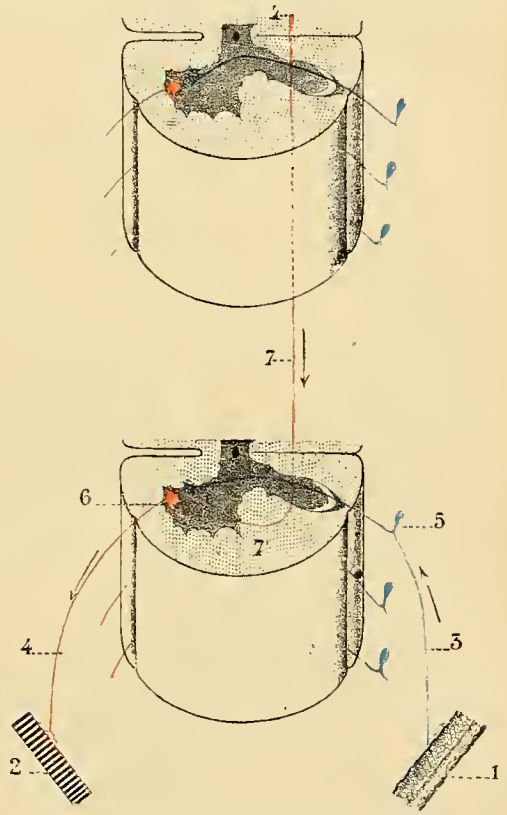

Fig. 18.

Schéma d'un mouvement volontaire.

1, surface sensible. — 2, fibre musculaire striée. — 3, fibre sensitive (centripète) se terminant par une arborisation autour d'une cellule motrice et de ses dendrites. — 4, fibre motrice (centrifuge), se terminant sur la fibre musculaire par une arborisation (plaque terminale). — 5, cellule du ganglion spinal, constituant avec ses deux prolongements le neurone sensitif périphérique. — 6, cellule de la corne antérieure constituant avec ses prolongements protoplasmiques et la fibre nerveuse, le neurone moteur périphérique. — 7, une fibre pyramidale descendant de l'écorce cérébrale et se coudant en 7' pour aller se terminer par une arborisation libre autour de la cellule motrice.

3° Mode de transmission de l'ébranlement dans les diverses manifestations de l'activité nerveuse. — Les notions nouvelles introduites dans la morphologie des centres nerveux par les découvertes de Golgi et de Cajal ont

naturellement modifié les idées, jusqu'ici classiques, sur l'action réciproque des cellules nerveuses, notamment sur la transmission de l'influx nerveux dans les différentes régions du névraxe. Les anastomoses de neurone à neurone étant maintenant abandonnées, force a été de substituer à l'action par continuité l'action par contiguïté ou par simple contact : un neurone agit sur un autre neurone, non pas parce qu'il existe des fibres allant de l'un à l'autre, mais parce que le prolongement cylindraxile de l'un entre en contact, par ses fibrilles terminales, avec les prolongements protoplasmiques de l'autre. C'est au niveau de ce contact, ou mieux de cette articulation (le mot est employé aujourd'hui par bon nombre d'histologistes), que l'ébranlement nerveux passe d'un neurone à l'autre, tantôt sans se modifier, tantôt en changeant de nature : c'est à ce niveau notamment que se produit la transformation d'une impression périphérique en incitation motrice, transformation qui constitue le mouvement réflexe.

Prenons deux exemples, tous les deux fort simples : le mouvement volontaire et le mouvement réflexe. — Pour expliquer le *mouvement volontaire*, on disait autrefois : une incitation motrice, partie d'une cellule de l'écorce cérébrale, passe dans le prolongement cylindraxile de cette cellule, lequel descend dans la moelle et, après un certain parcours, vient s'anastomoser avec une cellule des cornes antérieures ; cette deuxième cellule, ainsi mise en activité, renvoie vers le muscle l'incitation qu'il a reçue, et le muscle se contracte. Voilà donc bien deux cellules, l'une cérébrale, l'autre spinale, réunies l'une à l'autre par une fibre anastomotique qui permet à la première d'influencer la seconde. Nous disons aujourd'hui : une incitation motrice (fig. 18), née dans une cellule cérébrale, descend dans la moelle, en suivant le prolongement cylindraxile de la cellule précitée ; ce prolongement cylindraxile se termine, à un moment donné, par une touffe de fibrilles terminales, qui s'articulent (prennent contact) avec les prolongements protoplasmiques d'une cellule des cornes antérieures ; grâce à cette articulation, il transmet son ébranlement à cette dernière cellule, qui, à son tour, la renvoie vers le muscle. — Le mécanisme est exactement le même pour le mouvement réflexe. Avec les idées anciennes (fig. 19), une impression partie de la périphérie gagne la moelle le long d'une fibre sensitive (1), qui vient s'anastomoser avec une cellule motrice des cornes antérieures (3) et lui transmet, grâce à cette anastomose, l'ébranlement nerveux, qu'elle enverra ensuite elle-même vers le muscle par l'intermédiaire d'une fibre motrice (2). Avec les idées nouvelles, l'explication doit être modifiée comme suit (fig. 20) : l'impression périphérique, point de départ du réflexe, est encore transmise à la moelle par une fibre

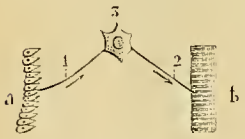

Fig. 19.

Schéma d'un mouvement réflexe d'après les idées anciennes.

a, épithélium sensible. — *b*, fibre musculaire. — 1, fibre sensitive. — 2, fibre motrice. — 3, cellule nerveuse, centre du réflexe.

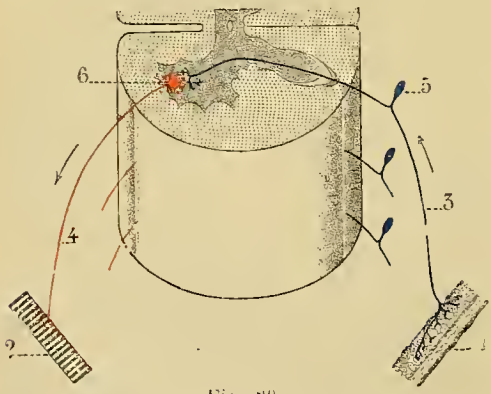

Fig. 20.

Schéma d'un mouvement réflexe d'après les idées nouvelles.

(Même légende que pour la figure 18.)

nerveuse; mais cette fibre, au lieu de s'anastomoser avec la cellule motrice, se résout en une touffe de fibrilles à terminaison libre, qui entourent la cellule motrice et s'articulent avec les dendrites de cette dernière. C'est par cette articulation que l'ébranlement nerveux passe du neurone sensitif dans le neurone moteur et s'y transforme en cette incitation motrice, qui, réfléchie vers la périphérie, déterminera la contraction du muscle (fig. 20).

Il serait superflu de multiplier les exemples. Les deux qui précèdent sont plus que suffisants pour bien nous fixer sur le mode de transmission de l'ébranlement nerveux, soit d'un neurone à un autre, soit d'un neurone à plusieurs autres neurones. Ce mode de transmission peut être résumé dans les trois propositions suivantes :

1° Le *corps du neurone* est un centre d'activité. Il peut entrer en jeu, je veux dire passer de l'état de repos à l'état d'activité, à la suite d'une modification intime, encore inconnue, survenant elle-même dans des conditions diverses, telles que l'anémie, l'hypérémie, l'accumulation de CO^2 dans les capillaires ambiants, etc. Mais, le plus souvent, sa mise en jeu est la conséquence d'une excitation, que lui apportent, soit ses propres prolongements protoplasmiques, soit les fibrilles terminales du prolongement cylindraxile d'un neurone voisin. Le corps cellulaire, une fois ébranlé, transmet toujours l'ébranlement, quelle que soit sa nature, dans son prolongement cylindraxile, jamais dans ses dendrites.

2° Les *prolongements protoplasmiques* sont des conducteurs cellulipètes. L'ébranlement nerveux leur est communiqué de deux façons : 1° ou bien par une excitation externe, comme cela se voit pour les neurones sensitifs et sensoriels périphériques; 2° ou bien par les fibrilles terminales du prolongement cylindraxile (ou de ses collatérales) d'un neurone voisin, comme cela a lieu pour les neurones centraux ; dans ce dernier cas, l'ébranlement se transmet sur le point où la fibrille cylindraxile de l'un des deux neurones s'articule avec les prolongements protoplasmiques de l'autre neurone. Quelle que soit la modalité suivant laquelle les prolongements protoplasmiques ont été ébranlés, ils transmettent toujours cet ébranlement au corps cellulaire dont ils émanent.

3° Le *prolongement cylindraxile* est un conducteur cellulifuge. L'ébranlement lui est exclusivement communiqué par le corps cellulaire sur lequel il est implanté. Il le transporte alors, soit par son tronc, soit par les collatérales qu'il émet en route, jusqu'à son arborisation terminale et, là, il le transmet suivant les cas : 1° ou bien à un organe étranger au système nerveux, tel qu'une fibre musculaire striée, une fibre musculaire lisse, un organe glandulaire ; 2° ou bien aux prolongements protoplasmiques d'un autre neurone, avec lequel il est articulé ; 3° ou bien encore, directement au corps cellulaire d'un autre neurone, mais toujours par action de contact, par simple contiguïté.

Déductions physiologiques et pathologiques. — La théorie du neurone, telle que nous venons de l'exposer, jette un jour tout nouveau sur le mécanisme en vertu duquel se produisent bon nombre de phénomènes d'ordre physiologique ou pathologique :

a. *Réflexes.* — Dans l'ordre physiologique, nous avons déjà vu plus haut (p. 24) comment il faut interpréter aujourd'hui les mouvements volontaires, les mouvements réflexes et, en général, tous les actes qui nécessitent la propagation de l'influx nerveux le long d'une chaîne de neurones.

b. *Sommeil.* — Tout récemment et presque à la même époque, Lépine et Mathias Duval nous ont donné, du sommeil, une explication aussi neuve qu'ingénieuse. Dans un article publié dans la *Revue médicale* de 1894, Lépine, à propos d'une observation très intéressante de paralysie hystérique, émet subsidiairement l'opinion que « le sommeil naturel pourrait bien être causé par le retrait des prolongements des cellules du sensorium, amenant ainsi l'isolement de celles-ci ». Quelques mois plus tard (*Soc. de Biol.*, février 1895), Mathias Duval, sans connaître les

réflexions dont Lépine faisait suivre son article, formule de nouveau cette hypothèse en la complétant et en l'appuyant sur un fait nouveau, l'amœboïsme des prolongements des cellules nerveuses, je veux dire la propriété qu'auraient ces prolongements de se retirer et de s'étendre comme le font les prolongements d'une amibe : le sommeil serait la conséquence d'un retrait des prolongements des neurones de l'écorce cérébrale, ayant perdu tout contact avec les prolongements cylindraxiles des neurones voisins ; et, d'autre part, le réveil se produirait au moment où ces contacts, momentanément perdus, se rétabliraient par suite du retour des prolongements précités à leurs dimensions primitives. Or, cette propriété de s'allonger et de se retirer, attribuée par Mathias Duval aux prolongements dendritiques, n'est pas une hypothèse gratuite : Wiedersheim, en effet, a constaté sur le cerveau de la *Leptodera hyalina* que les cellules nerveuses ne sont pas immobiles, mais présentent des changements de forme, des mouvements amœboïdes ; d'un autre côté, nous savons que les prolongements périphériques des neurones olfactifs, véritables prolongements protoplasmiques de ces neurones, sont, eux aussi, doués de mouvements.

Mais cette théorie histologique du sommeil normal s'applique également au sommeil hypnotique et au sommeil provoqué par les substances médicamenteuses. Ici, comme tout à l'heure, la cessation de toute vie intellectuelle qui caractérise le sommeil provient de ce que les prolongements protoplasmiques des cellules sensitivo-sensorielles de l'écorce cérébrale se sont rétractés, sont devenus plus courts et, de ce fait, ont perdu tout contact avec les arborisations cylindraxiles qui, à l'état de veille, leur apportent incessamment les excitations de toute nature puisées dans le monde extérieur.

c. *Paralysies motrices, sensitives ou sensorielles.* — L'amœboïsme des neurones une fois admis (nous ne devons malheureusement pas oublier qu'il a été rejeté par un histologiste de premier ordre, par Kölliker), nous pouvons l'introduire dans le domaine de la pathologie nerveuse et expliquer par lui ces paralysies hystériques, soit motrices, soit sensitives ou sensorielles, qui apparaissent brusquement et disparaissent de même. Autrefois c'étaient des *paralysies sans lésion de matière*, des *paralysies essentielles*. Aujourd'hui, ce seraient des *paralysies par retrait des prolongements nerveux*, interceptant momentanément ces articulations de neurone à neurone, dont l'intégrité est une condition essentielle pour le fonctionnement normal du névraxe.

d. *Éducation.* — A propos de l'action réciproque des neurones, Tanzi a émis l'opinion, très acceptable du reste, que les cellules nerveuses, semblables en cela à nos autres organes, s'hypertrophiaient lorsqu'elles étaient soumises à un travail souvent répété. Or, si cette hypertrophie d'origine fonctionnelle se produit, non seulement sur le corps cellulaire, mais encore sur ses prolongements, ceux-ci, devenus plus larges et surtout plus longs, modifient naturellement les contacts par lesquels ils entrent en relation avec les arborisations terminales des neurones voisins : les contacts anciens sont mieux assurés ; d'autres, qui n'existaient pas, s'établissent, et ainsi s'explique ce fait d'observation journalière, que certains actes, tels que l'action d'écrire, l'action de parler par signes, le jeu d'un instrument, etc., qui primitivement s'accomplissaient avec des difficultés extrêmes, deviennent, par l'exercice, plus réguliers, relativement faciles, plus ou moins automatiques. Et cela est vrai, non seulement pour les actes indiqués ci-dessus, mais pour tout ce qui se rapporte à l'éducation en général. Les conceptions anciennes, basées sur l'existence des connexions anatomiques originelles et immuables, se prêtaient mal à l'interprétation de pareils faits. Avec les théories nouvelles, qui réduisent les connexions des neurones à de simples rapports de contiguïté entre leurs prolongements et qui, d'autre part, admettent comme possible l'hypertrophie de ces prolongements, tout s'explique d'une façon on ne peut plus satisfaisante. Le névraxe perd ainsi de sa fixité : par l'exercice et par l'éducation, il devient modifiable dans sa constitution histologique : il est, comme l'a fort bien dit Mathias Duval, un organe essentiellement malléable.

Sans doute, toutes ces explications, quelle que soit leur netteté, peut-être même à cause de leur netteté, ont encore quelque chose d'hypothétique. Mais on conviendra qu'elles sont éminemment suggestives et, en même temps, très rationnelles : elles le sont tout autant que celles admises jusqu'à ce jour et les remplacent avantageusement.

§ II. — Eléments de soutien

Entre les éléments essentiels des centres nerveux, les fibres et les cellules nerveuses, se disposent, à titre d'éléments accessoires, deux ordres de cellules : les *cellules épendymaires* et les *cellules de la névroglie*. Ces deux ordres de cellules forment par leur ensemble ce qu'on est convenu d'appeler le *tissu de soutènement des centres*, ce que Virchow, depuis longtemps déjà, a désigné sous le nom de *névroglie*. Le tissu conjonctif vrai, abstraction faite de celui qui entre dans la constitution des vaisseaux, n'existe pas dans le névraxe.

1° Cellules épendymaires. — Les cellules épendymaires (*cellules épithéliales*

de quelques auteurs) se disposent tout autour du canal central qui s'étend d'une extrémité à l'autre de l'axe encéphalo-médullaire, canal très étroit au niveau de la moelle, très large au contraire au niveau de l'encéphale où il forme les ventricules. Ces cellules se disposent en une rangée unique, mais cette rangée est partout continue et, de ce fait, constitue la paroi des cavités précitées.

Morphologiquement, les cellules épendymaires sont cylindroïdes, plus larges cependant à l'extrémité qui regarde le canal (base) qu'à l'extrémité opposée (sommet). Elles se composent essentiellement : 1° d'une masse protoplasmique, légèrement granuleuse ; 2° d'un noyau volumineux, arrondi et ovalaire, plus rapproché de la base de la cellule que de son sommet et renfermant un ou plusieurs nucléoles. Sur la base de la cellule se voit un mince plateau, de nature cuticulaire.

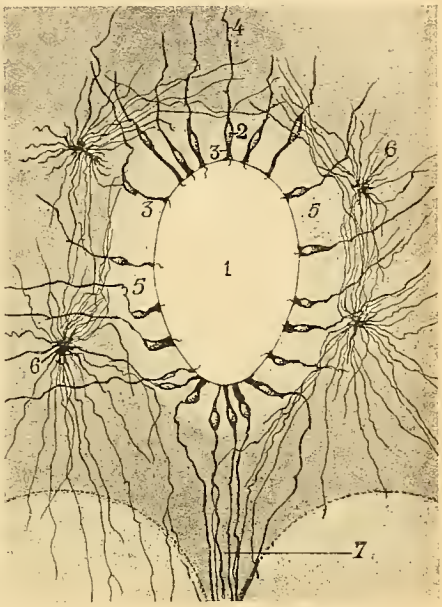

Fig. 21.

Cellules épendymaires et substance gélatineuse centrale (embryon humain de 23 centimètres, d'après LENHOSSEK).

1, canal central. — 2, cellules épendymaires, avec : 3, leur prolongement central ; 4, leur prolongement périphérique. — 5, substance gélatineuse centrale. — 6, 6, cellules névrogliques. — 7, cône épendimaire postérieur.

Etudiées chez l'embryon et sur des préparations faites à l'aide de la méthode de Golgi (fig. 21), les cellules épendymaires présentent deux prolongements, l'un central, l'autre périphérique. — Le *prolongement central*, très épais mais très court, se porte à la surface du canal de l'épendyme et s'y termine ordinairement par une sorte de filament beaucoup plus grêle, rarement rectiligne, le plus souvent incurvé ou même flexueux, qui flotte librement dans la lumière du canal. Longtemps on a pris ce prolongement central pour un cil vibratile ; il est reconnu aujourd'hui qu'il n'est, comme le plateau qu'il surmonte, qu'une production cuticulaire. — Le *prolongement périphérique*, plus mince que le précédent, mais surtout beaucoup plus long, s'éloigne du canal central en suivant une direction radiaire. Il traverse ainsi du centre à la périphérie toute l'épaisseur du névraxe et, arrivé à la surface extérieure, il se termine par un petit renflement de forme conique dont la base répond à la pie-mère. Au cours de leur trajet, ces prolongements ne s'anastomosent jamais entre eux. De plus, ils ne se ramifient pas, comme le font les prolongements protoplasmiques des neurones : tout au plus, en voit-on un certain nombre, au moment d'atteindre la pie-mère, se diviser en deux branches, toutes les deux terminales (fig. 22).

Une question encore controversée, c'est de savoir si ces deux ordres de prolongements, dont l'existence est si nette pendant la vie embryonnaire, persistent chez l'adulte. Le fait n'est pas douteux pour les vertébrés inférieurs (poissons, reptiles, batraciens), qui conservent toute leur vie la disposition fœtale. En est-il de même chez les mammifères ? Les histologistes s'accordent bien à admettre que le prolongement central, celui qui se dirige vers le canal de l'épendyme, n'existe plus

chez l'adulte. Mais, en ce qui concerne le prolongement périphérique, les avis sont partagés. Ramon y Cajal, Retzius, Sala pensent que ce dernier prolongement s'atrophie peu à peu au cours du développement ontogénique, de telle sorte que, chez l'adulte, il se termine par une extrémité libre à une faible distance du canal épendymaire. Lenhossek, toutefois, s'élève contre cette opinion : en dehors de la période fœtale, dit-il, l'imprégnation chromo-argentique (méthode de Golgi) réussit mal et, si les prolongements en question paraissent se terminer tout au voisinage

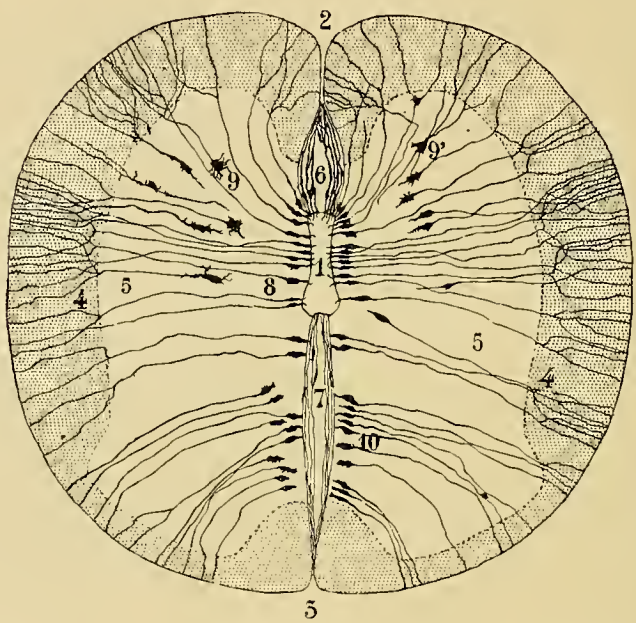

Fig. 22.

Coupe horizontale de la moelle d'un embryon humain de 3 centimètres, pour montrer les cellules épendymaires et les cellules névrogliques en voie d'évolution (d'après Retzius).

1, canal central. — 2, sillon médian antérieur. — 3, sillon médian postérieur. — 4, substance blanche. — 5, substance grise. — 6, cône épendymaire antérieur. — 7, cône épendymaire postérieur (futur septum postérieur). — 8, cellules épendymaires. — 9, 9', cellules névrogliques à divers degrés de développement ; la plupart d'entre elles ont perdu leur prolongement central et se sont plus ou moins écartées du canal épendymaire ; quelques-unes, notamment celle qui est marquée 9, a déjà un certain nombre de ses prolongements de nouvelle formation. — 10, cellules névrogliques, orientées en sens radiaire, non plus par rapport au canal central, mais par rapport au septum postérieur.

de leur cellule d'origine, c'est qu'ils n'ont été imprégnés que dans leur portion initiale ; mais l'autre portion n'en existe pas moins et, pour Lenhossek, les prolongements périphériques des cellules épendymaires s'étendent, chez l'adulte, comme chez l'embryon, jusqu'à la surface extérieure du névraxe. La question, on le voit, appelle de nouvelles recherches.

Envisagées au point de vue de leur origine embryonnaire, les cellules de l'épendyme dérivent directement des cellules épithéliales qui revêtent le canal médullaire primitif (*spongioblastes* de His). Elles ont donc une origine ectodermique.

2° Cellules de la névroglie. — Les cellules de la névroglie, encore appelées *cellules de Deiters* du nom de l'auteur qui les a décrites pour la première fois, se rencontrent dans toute l'étendue des centres nerveux, mais elles sont beaucoup plus abondantes dans la substance blanche que dans la substance grise. Ce sont, en général, des cellules de toutes petites dimensions (de 8 à 10 μ en moyenne),

s'interposant entre les éléments nerveux et revêtant exactement la forme des espaces dans lesquels elles se trouvent. C'est assez dire qu'elles présentent sur leur surface extérieure l'empreinte des divers éléments histologiques avec lesquels elles sont en contact et, de ce fait, qu'elles ont des formes très irrégulières. Au point de vue structural, elles se composent (fig. 23) : 1° d'une masse protoplasmique, tantôt homogène, tantôt finement granuleuse ; 2° d'un noyau arrondi, à contours très nets, se colorant vivement par le carmin et renfermant un certain nombre de granulations foncées.

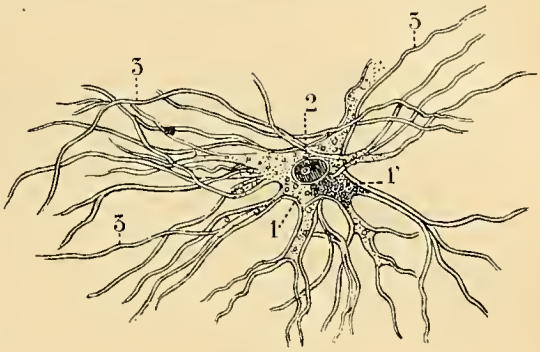

Fig. 23.
Cellule névroglique de l'écorce cérébrale d'un supplicié (d'après Vignal).
1, 1', corps cellulaire. — 2, noyau. — 3. 3, prolongements.

Ce qui caractérise avant tout, morphologiquement, les cellules névrogliques, c'est la présence de prolongements, toujours très nombreux, qui se détachent de tout leur pourtour et rayonnent ensuite dans tous les sens. Ces prolongements sont quelquefois relativement courts, auquel cas les cellules qui les portent ressemblent assez bien à une sorte de sphère épineuse. Mais, le plus souvent, ils s'étendent à une grande distance et, comme d'autre part ils sont très minces et orientés dans toutes les directions, il en résulte que l'élément histologique tout entier rappelle jusqu'à un certain point l'aspect d'une araignée avec son corps mince et ses longues pattes grêles (fig. 23) : de là le nom de *cellules araignées* (*Spinnenzellen*) qui a été donné par Jastrowitz aux cellules névrogliques, dénomination qui est encore employée par certains auteurs.

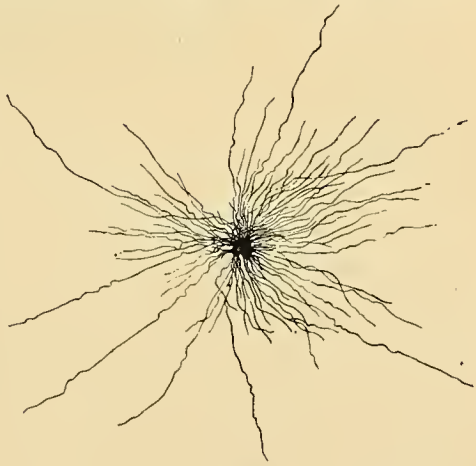

Fig. 24.
Une cellule araignée de la moelle épinière d'un enfant de neuf mois (d'après Lenhossek).

Contrairement à l'opinion courante qui fait des prolongements précités de simples expansions du protoplasma des cellules névrogliques, Ranvier (*Techn. histol.*, p. 819) admet que ces prolongements « ne partent pas de la cellule et ne font que la traverser. Ils passent à côté du noyau et sont plongés dans le protoplasma qui l'entoure. Lorsqu'ils émergent de la cellule, le protoplasma les accompagne encore sur une certaine longueur et souvent en unit deux ou trois, qui se séparent ensuite ». Tout récemment, Weigert s'est rangé à cette opinion.

Quoi qu'il en soit, les prolongements des cellules névrogliques, qu'ils soient longs ou courts, conservent dans toute leur longueur un diamètre à peu près

invariable. D'autre part, et c'est là un des traits caractéristiques de leur nature, ils ne présentent pour la plupart aucune trace de division et ne s'anastomosent jamais, soit entre eux, soit avec les prolongements semblables des cellules névrogliques voisines. En conséquence, les cellules de la névroglie nous apparaissent, au même titre que les cellules nerveuses ou neurones, comme des éléments indépendants.

Mais, si les fibres névrogliques ne présentent pas d'anastomoses au sens précis du mot, elles prennent réciproquement contact, s'accolent les unes aux autres, s'entre-croisent dans les sens les plus divers, de façon à former dans leur ensemble une sorte de feutrage tout aussi complexe et tout aussi inextricable que celui formé par les prolongements des cellules nerveuses. Ce feutrage (fig. 25), partout continu à lui-même, occupe, avec une disposition un peu particulière pour chaque région, toute l'étendue du névraxe. Sous forme de cloisons, tantôt relativement épaisses (*septa*), tantôt d'une minceur extrême (*septula*), il s'insinue entre les éléments nerveux, les divise en segments plus ou moins importants, les maintient dans leur situation respective en même temps qu'il sert de soutien à leurs vais-

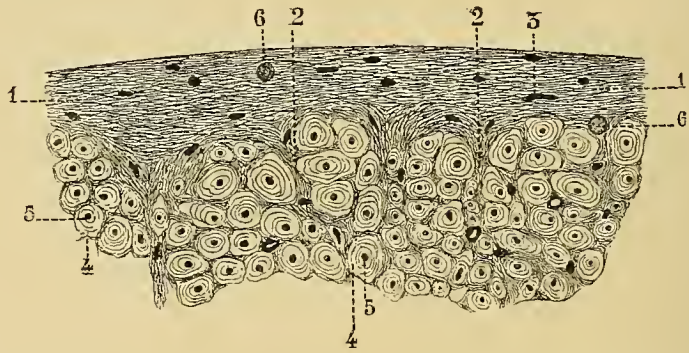

Fig. 25.

Coupe transversale du cordon latéral au niveau du faisceau cérébelleux direct (d'après Schäfer).

1, névroglie corticale ou marginale. — 2, 2, cloisons névrogliques. — 3, 3, cellules de la névroglie. — 4, une fibre nerveuse, avec 5, son cylindraxe. — 6, un corpuscule amylacé.

seaux nourriciers : ainsi s'explique le mot de *tissu de soutènement*, sous lequel on désigne la névroglie. Les rapports des vaisseaux avec les cloisons névrogliques sont intimes. Quelques histologistes ont même émis l'opinion que les prolongements des cellules de la névroglie entrent en contact, par leur extrémité, avec les parois des capillaires et, de ce fait, pourraient bien avoir un rôle dans le transport des sucs nutritifs ; mais c'est là une opinion encore tout hypothétique.

La névroglie est, comme on le voit, un tissu intercalaire : c'est l'ancienne *substance amorphe des centres nerveux* de Robin, le *tissu conjonctif des centres* de certains histologistes. Nous devons faire remarquer toutefois que ces deux dernières dénominations consacrent deux erreurs : la première, une erreur d'observation, car la névroglie est essentiellement constituée par un élément figuré, la cellule névroglique ; la seconde, une erreur d'interprétation, car le tissu névroglique diffère, quant à sa nature et à son origine, du tissu conjonctif vrai.

Il est admis aujourd'hui par la grande majorité des histologistes que les cellules de la névroglie ont exactement la même origine que les cellules épendymaires, ci-dessus décrites : comme elles, elles proviennent, par une différenciation spéciale,

des cellules épithéliales qui tapissent le canal médullaire primitif et, par conséquent, sont des dérivés ectodermiques. Le fait avait été énoncé depuis longtemps déjà par M. Duval (1877), par Renaut (1882), par Ranvier (1883), et il a été confirmé, dans ces derniers temps, par les histologistes qui se sont le plus occupés de la structure des centres nerveux, par Nansen, par Ramon y Cajal, par Lenhossek, par van Gehuchten, etc. Nous nous en tiendrons pour l'instant à cette simple affirmation. Nous reviendrons sur la question à propos de la structure de la moelle épinière et nous indiquerons alors les diverses phases évolutives que suivent les cellules épithéliales primitives ou spongioblastes pour devenir cellules névrogliques.

§ III. — Vaisseaux sanguins

Les centres nerveux, comme tous les organes auxquels sont dévolus des fonctions importantes, sont très vasculaires. Ils reçoivent, en effet, comme nous le verrons plus tard, des troncs artériels volumineux : artère cérébrale antérieure, artère cérébrale moyenne, tronc basilaire, etc. Nous ferons remarquer tout de suite que ces troncs artériels ne pénètrent pas dans la masse nerveuse au niveau d'un hile pour s'y diviser en branches et en rameaux, comme cela s'observe pour la plupart de nos viscères, le foie et la rate par exemple. Tout autre est le mode d'irrigation du névraxe. On conçoit, en effet, que des artères volumineuses, avec leurs brusques alternatives de retrait et d'expansion, ne pourraient se trouver en contact avec des éléments aussi délicats que le sont les neurones, sans jeter un trouble plus ou moins profond dans le fonctionnement de ces derniers. Se comportant donc ici d'une façon toute spéciale, les artères destinées au névraxe se ramifient tout au tour de l'organe dans une membrane appelée pie-mère et ce n'est qu'à l'état de vaisseaux de tout petit calibre qu'ils abordent la masse nerveuse et pénètrent dans son épaisseur.

Fig. 26.

Artère cérébrale de grosseur moyenne, déchirée de façon à montrer ses différentes couches dans leur ordre de superposition (d'après Obersteiner).

1, endothélium. — 2, membrane fenêtrée. — 3, tunique musculaire. — 4, adventice, avec 5, pigment.

Histologiquement, les artères des centres nerveux (sauf celles de tout petit calibre) nous présentent encore quatre couches qui sont en allant de dedans en dehors (fig. 26) : 1° une *couche endothéliale*, formée par des cellules allongées dans le sens du vaisseau ; 2° une *couche élastique*, très mince, ne possédant ni cellules, ni noyaux, présentant çà et là de petits points clairs qui sont peut-être des trous (*membrane fenêtrée* de quelques auteurs) ; 3° une *couche musculaire*, formée par des fibres lisses disposées en travers par rapport à l'axe de l'artère ; 4° une *couche conjonctive*, appelée *adventice*.

Arrivées dans l'intérieur du névraxe, les artères cheminent en sens radiaire le long des cloisons névrogliques qui leur servent de support. Elles se divisent et se subdivisent, sans jamais s'anastomoser et, finalement, se résolvent en des réseaux de capillaires. Ces réseaux diffèrent, quant à leur disposition fondamentale, pour la substance blanche et pour la substance grise. — *Dans la substance blanche*, qui est principalement formée par des fibres, les mailles du réseau sont allongées dans

le sens de la direction de ces fibres. Suivant la remarque de Renaut, elles sont arciformes, c'est-à-dire recourbées en forme d'U et s'agencent de telle façon que les branches des U superposés s'insèrent sur le plein des U placés au-dessus et au-dessous. — *Dans la substance grise*, les mailles du réseau capillaire diffèrent de celles du réseau précédent en ce qu'elles ont des dimensions à peu près égales dans tous les sens et, d'autre part, qu'elles sont beaucoup plus serrées. Cette richesse particulière du réseau vasculaire dans la substance grise est en rapport avec ce fait anatomique que cette substance est essentiellement constituée par des cellules nerveuses, au niveau desquelles les échanges nutritifs s'effectuent avec une activité plus grande que partout ailleurs.

Les réseaux capillaires des centres nerveux donnent naissance à des veinules, celles-ci à des veines, qui gagnent, par des trajets divers, la surface extérieure du névraxe. Ces veines suivent, tantôt le même trajet que les artères correspondantes, tantôt un trajet absolument indépendant.

Ce qui caractérise avant tout, au point de vue morphologique, les vaisseaux sanguins des centres nerveux, c'est qu'ils sont entourés par une gaine à signification spéciale, qui se rattache à la circulation lymphatique et que nous allons décrire dans le paragraphe suivant.

§ IV. — Voies lymphatiques

Les centres nerveux sont entièrement dépourvus de réseaux lymphatiques canaliculés. La lymphe y circule dans les espaces interorganiques et dans les gaines qui entourent les vaisseaux.

1° Espaces interorganiques. — Ces espaces décrits tout d'abord par Obersteiner, puis par Klebs, par Rossbach et Sehrwald, sont situés, comme leur nom l'indique, entre les éléments nerveux et leurs éléments de soutien. Ce ne sont, bien entendu, que de simples interstices, sans revêtement endothélial, tels qu'on les rencontre dans bon nombre de nos viscères (fig. 27).

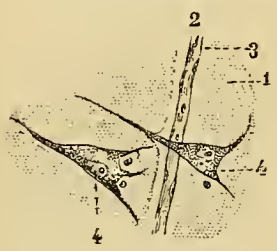

Fig. 27.

Espaces lymphatiques des centres nerveux, une portion de la corne d'Ammon (d'après Obersteiner).

1, substance nerveuse. — 2, un capillaire sanguin. — 3, gaine lymphatique (espace de His). — 4, 4, deux cellules nerveuses autour desquelles se trouvent des espaces lymphatiques, dits espaces péricellulaires ; dans ces espaces se voient des corpuscules lymphatiques.

L'existence des espaces lymphatiques péricellulaires n'est pas admise par tous les histologistes et, pour plusieurs d'entre eux, ils ne seraient que des productions artificielles, provenant de ce fait que, sous l'influence des réactifs durcissants auxquels on soumet les segments nerveux destinés à l'étude, les corps cellulaires se rétractent et diminuent de volume, laissant autour d'eux une sorte de vide, dont les dimensions sont naturellement en rapport avec le degré de la rétraction. L'objection n'est certes pas sans valeur, mais elle n'est pas non plus sans réplique : car nous pouvons parfaitement admettre que la rétraction que subit le corps cellulaire du fait des réactifs n'a fait qu'agrandir et rendre plus nette une cavité qui existe normalement. Deux faits militent en faveur de cette dernière interprétation : le premier, c'est qu'on rencontre parfois, autour des cellules nerveuses, des corpuscules lymphatiques doués de mouvements amiboïdes ; le second, c'est que, sous l'influence d'un processus inflammatoire ou à la suite d'un simple œdème, ces cor-

puscules lymphatiques se multiplient au point de former de véritables traînées plus ou moins continues.

Il existe donc, tout autour des éléments nerveux, des espaces lymphatiques, qui séparent ces derniers des éléments voisins, espaces très étroits et pour ainsi dire virtuels dans les conditions physiologiques ordinaires, mais susceptibles de s'élargir, soit (sur le sujet vivant) sous l'action de certains processus morbides tels que l'inflammation et l'œdème, soit (sur le sujet mort) à la suite d'une injection expérimentale poussée dans l'épaisseur du névraxe.

2° Gaines lymphatiques. — Robin a constaté le premier, en 1858, tout autour des vaisseaux des centres nerveux, l'existence d'une membrane, qui les enveloppe à la manière d'un cylindre creux ou d'un manchon, en laissant un intervalle entre elle et le vaisseau : c'est, si l'on veut, un tube membraneux d'un diamètre plus grand, dans lequel se trouve inclu, libre et flottant, le vaisseau sanguin. Telle est la gaine lymphatique (fig. 28).

La paroi de cette gaine, toujours très mince, est une dépendance de l'adventice, comme nous le verrons plus loin. Histologiquement, elle est constituée, du moins pour les gros vaisseaux, par des faisceaux extrêmement minces et délicats de tissu conjonctif, le long desquels se disposent de simples noyaux ou de véritables cellules plates, fusiformes ou losangiques (Lépine). Sa surface extérieure répond aux éléments nerveux. Sa surface intérieure regarde le vaisseau, dont elle est séparée par un intervalle qui varie, suivant les cas, de 10 à 30 μ.

Cet espace circulaire qui sépare le vaisseau de la gaine précitée est cloisonné çà et là par de fines trabécules, qui s'étendent de sa paroi externe à sa paroi interne. Il est comblé par un liquide clair et transparent, qui, au point de vue de sa signification morphologique, doit être considéré comme de la lymphe. Il renferme, en proportions variables, des corpuscules lymphatiques, des granulations graisseuses et parfois même de « véritables gouttes d'huile pouvant atteindre 1 centième de millimètre et même plus » (Robin). On y rencontre aussi, dans certains cas et en dehors de tout état pathologique, des grains d'hématoïdine, qui vraisemblablement sont arrivés là en traversant la paroi du vaisseau. D'après Lépine, ces granulations d'hématoïdine seraient situées non pas dans la cavité périvasculaire elle-même, mais dans l'épaisseur de la gaine.

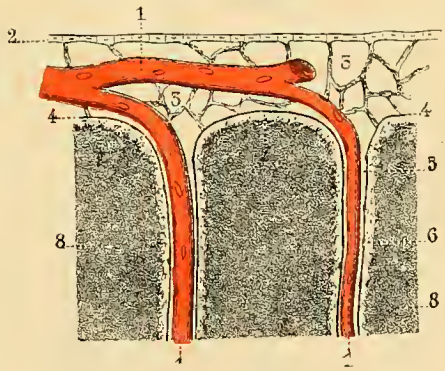

Fig. 28.

Coupe transversale d'une circonvolution cérébrale et de ses enveloppes : gaines adventitielles et péri-adventitielle (demi-schématique, imitée de A. Key et Retzius).

1, 1, vaisseaux. — 2, feuillet viscéral de l'arachnoïde. — 3, espaces sous-arachnoïdiens. — 4, pie-mère, s'enfonçant en forme d'entonnoir dans la substance cérébrale et se continuant avec l'adventice du vaisseau. — 5, espace lymphatique adventitiel. — 6, espace lymphatique périadventitiel. — 7, espaces épicérébraux de His. — 8, substance cérébrale.

Les gaines lymphatiques s'observent à la fois sur les veinules et sur les artérioles, mais elles sont toujours plus développées sur ce dernier ordre de vaisseaux que sur le premier. Au moment où l'artère devient capillaire vrai, l'espace lymphatique se termine par une sorte de cul-de-sac : ce n'est pas que la gaine cesse brusquement d'exister, mais elle s'applique, à ce niveau, contre la paroi du capil-

laire en ne laissant entre elle et le vaisseau aucun vide. Du côté périphérique, les gaines lymphatiques s'étendent jusqu'à la surface extérieure du névraxe et, là (fig. 28), s'ouvrent dans les espaces sous-arachnoïdiens, qui deviennent ainsi leur rendez-vous commun. Vice versa, on peut dire avec autant de justesse que les gaines lymphatiques des vaisseaux des centres nerveux sont des prolongements intra-cérébraux et intra-spinaux des espaces sous-arachnoïdiens.

Nous ajouterons, en ce qui concerne la constitution anatomique des gaines lymphatiques, que Eberth a signalé l'existence, sur l'une et l'autre de leurs parois, d'un revêtement endothélial continu. Ce revêtement endothélial se rencontrerait de même sur les fines trabécules qui vont d'une paroi à l'autre. De ce fait, les gaines lymphatiques deviennent comme autant de « séreuses minuscules, qui se sont développées à l'état de poches distinctes, pour former un organe protecteur et atténuateur des actions mécaniques qui se passent entre les vaisseaux et les tissus nerveux ambiants » (Renaut).

Gaines péri-adventitielles, espaces épispinaux et épicérébraux. — Les gaines lymphatiques périvasculaires que nous venons de décrire dans les centres nerveux se trouvent situées, tantôt dans l'épaisseur de la tunique adventice des vaisseaux, tantôt, comme c'est le cas pour les vaisseaux de tout petit calibre, entre cette tunique adventice et la tunique musculaire. Elle est donc, suivant les cas, *intra-adventitielle* ou *sous-adventitielle*.

A la suite de quelques injections heureuses, His (1865) a constaté, tout autour de la gaine adventitielle, une deuxième gaine qui entoure la première à la manière d'un manchon et qui, par conséquent se trouve limitée, d'une part par la tunique adventice du vaisseau, d'autre part par les éléments histologiques constitutifs des centres. Cette deuxième gaine se distingue nettement de la première par sa situation : elle est *sus-adventitielle* ou *périadventitielle*. His affirme du reste, que les deux gaines sont entièrement indépendantes l'une de l'autre, je veux dire ne communiquent sur aucun point. Du côté central, les gaines périadventitielles font suite vraisemblablement aux espaces péricellulaires ci-dessus décrits. Du côté périphérique, elles viennent aboutir à un système de lacunes, qui se trouvent creusées entre la surface extérieure des centres nerveux et la pie-mère qui les recouvre : ce sont, suivant les régions que l'on considère, les *espaces épispinaux*, *épicérébelleux* et *épicérébraux* de His.

Admises par les uns, considérées par d'autres comme des productions artificielles, les gaines périadventitielles me paraissent avoir la même signification que les espaces péricellulaires. Ce sont de simples interstices, à peu près virtuels dans les conditions ordinaires, mais susceptibles, à la suite de piqûres suivies d'injection ou bien dans certaines conditions pathologiques, de s'élargir et d'acquérir ainsi une capacité réelle. Comme dans les gaines adventitielles, la lymphe y circule de dedans en dehors et vient très probablement se jeter, soit par simple filtration, soit grâce à des communications encore mal connues, dans les espaces sous-arachnoïdiens.

Fig. 29.

Schéma représentant l'ensemble du névraxe.

1, encéphale (*en rouge*).
2, bulbe rachidien (*en jaune orange*).
3, moelle épinière (*en jaune*).

§ V. — Division des centres nerveux

Le système nerveux central, revêtant tout naturellement la même configuration générale que le conduit osseux qui le loge et le protège, se présente à nous sous la forme d'une longue tige cylindrique, la *moelle épinière* (fig. 29, 3), couronnée à son extrémité supérieure par un renflement volumineux, l'*encéphale* (fig. 29, 1).

La moelle épinière occupe le canal rachidien ; l'encéphale, la cavité cranienne. Ces deux portions extrêmes du névraxe sont unies l'une à l'autre par une portion

intermédiaire, le *bulbe rachidien* (fig. 29, 2), lequel traverse le trou occipital et répond à la fois au crâne et au rachis.

C'est dans l'épaisseur des centres nerveux que prennent naissance les nerfs, soit rachidiens, soit craniens. Nous croyons être utile aux élèves en résumant, dans un chapitre spécial, tout ce qui a trait à leur *origine réelle*, question si importante et si profondément remaniée dans ces dernières années.

Envisagés dans leurs rapports avec le canal squelettique où ils sont contenus, la moelle, le bulbe et l'encéphale ne sont pas directement en contact avec la paroi osseuse de ce conduit. Ils en sont séparés, dans toute leur étendue, par un système d'enveloppes membraneuses, qui les entourent de toutes parts et auxquelles on a donné le nom de *méninges*. Leur étude est inséparable de celle du système nerveux central.

Nous décrirons donc successivement, dans cinq chapitres distincts :

1° La *moelle épinière ;*

2° Le *bulbe rachidien ;*

3° L'*encéphale ;*

4° Les *origines réelles des nerfs ;*

5° Les *méninges.*

A consulter, au sujet de l'anatomie générale des centres nerveux parmi les publications récentes : Key et Retzius, *Studien in der Anatomie des Nervensystems und des Bindegewebes*, Stockholm, 1876 ; — Ranvier, *Leçons sur l'histologie du système nerveux*, Paris, 1878 ; — Bellonci, *Riserche comparative sulla struttura di centri nervosi*, Roma, 1880 ; — Ranvier, *De la névroglie* Arch. de Physiol. norm. et path., 1883 ; — Gierke, *Die Stützsubstanz des Centralnervensystems*, Arch. f. mikr. Anat., 1885 et 1886 ; — Féré, *Traité élémentaire d'anatomie médicale du système nerveux*, Paris, 1886 ; — Golgi, *Sulla fina anatomia degli organi centrali*, Milano, 1886 ; — Nansen, *The structure and combination of the histological elements of the central nervous systems*, Bergen, 1887 ; — Mingazzini, *Manuale di anatomia degli organi nervosi centrali dell'uomo*. Roma, 1889 ; — His, *Histogenese u. Zusammenhang der Nervenelement*, Arch. f. Anat. u. Physiol., 1890 ; — Kölliker, *Zur feineren Anatomie des Centralnervensystems, das Rückenmark*, Zeitschr. f. wiss. Zool., 1890 ; — Golgi, *La rete nervosa diffusa degli organi centrali del sistema nervoso*, in Arch. ital. de Biol., 1891 ; — Waldeyer, *Ueber einige neuere Forschungen im Gebiete der Anatomie des Nervensystems*, Deutsch. medicin. Woch., 1891 ; — Van Gehuchten, *La structure des centres nerveux*, La Cellule, 1891 ; — Retzius, *Zur Kenntniss der Ependymzellen der Centralorgane*. Verh. d. biol. Vereins, Stockholm, 1892 ; — Schäfer, *The nerve cell, considered as the basis of Neurology*, Brain, 1893 ; — Edinger, *Zwölf Vorlesungen über den Bau der nervosen Centralorgane*, etc., 1893 ; — Van Gehuchten, *Le système nerveux de l'homme*, Lierre, 1893 ; — Obersteiner, *Anat. des centres nerveux*, trad. franç., 1893 ; — Kölliker, *Handbuch der Gewebelehre*, etc., Sechste Aufl., Bd. II, 1893. — R. y Cajal, *Les nouvelles idées sur la structure du système nerveux chez l'homme et chez les vertébrés*, trad. franç. par Azoulay, Paris, 1894 ; — Lenhosseck, *Beitrage zur Histologie des Nervensystems und der Sinnesorgane*, Wiesbaden, 1894 ; — D'Abundo, *Rech. ultérieures sur les voies lymphatiques du système nerveux central*, Arch. ital. de Biologie, 1895 ; — Renaut, *Sur les cellules nerveuses multipolaires et la théorie du neurone de Waldeyer*, Bull. Acad. de méd., 1895 ; — Lugaro, *Sur les modifications des cellules nerveuses dans les divers états fonctionnels*, Arch. ital. de Biol., 1895 ; — Weigert, *Beiträge z. Kenntniss der normalen menschl. Neuroglie*, Frankfurt-a.-Mein, 1895 ; — Flatau, *Ueber die Neuronenlehre*, Zeitschr. f. klin. Med., 1895 ; — Marinesco, *Théorie des neurones, application au processus de dégénérescence et d'atrophie dans le système nerveux*, Presse médic., 1895 ; — Maragliano, *La dottrina dei neuroni*, Gaz. degli Osped., 1895 ; — Tanzi, *I fatti e le induzioni nell'odierna istologia del sistema nervoso*, Riv. sperim. di Freniatria e di medicina legale, 1895 ; — Morat, *Ganglions et centres nerveux*, Arch. de Physiol., 1895 ; — Lenhossek, *Der feinere Bau des Nervensystems im Lichte neuerster Forschungen*, Zw. Auflage, Berlin, 1895 ; — Déjerine, *Anatomie des centres nerveux*, Paris, 1895 (en cours de publication) ; — Klippel, *Les neurones, les lois fondamentales de leur dégénérescence*, Arch. de Neurol., 1896 ; — Pupin, *Le neurone et les hypothèses histologiques sur son mode de fonctionnement*, Th. Paris, 1896.

CHAPITRE PREMIER

MOELLE ÉPINIÈRE

La moelle épinière (angl. *spinal cord*, allem. *Rückenmark*) est cette partie du système nerveux central qui occupe la portion rachidienne du canal neural ou, plus simplement, le canal rachidien. Elle doit ce nom de moelle à l'analogie grossière que présentent sa consistance et sa situation avec celles de la moelle des os longs, qui, comme elle, est molle et contenue dans un canal osseux.

Après quelques *considérations générales* sur la moelle épinière, nous étudierons successivement, dans cinq paragraphes distincts, sa *conformation extérieure*, sa *conformation intérieure*, sa *constitution anatomique* et, enfin, sa *circulation*.

§ I. — Considérations générales

Les considérations anatomiques générales que présente la moelle épinière sont relatives : 1° à sa *forme ;* 2° à ses *limites ;* 3° à ses *dimensions ;* 4° à sa *consistance* et à son *poids ;* 5° à sa *direction ;* 6° à ses *rapports généraux ;* 7° à ses *moyens de fixité*.

1° Forme. — La moelle épinière, comme nous le montre la figure 30, affecte la forme d'une longue tige cylindrique qui descend de l'encéphale dans le canal rachidien, d'où le nom de *prolongement rachidien de l'encéphale* qui lui a été donné, fort improprement du reste, par Chaussier.

La moelle ne représente pourtant pas un cylindre parfait : elle est légèrement aplatie d'avant en arrière, de telle sorte que son diamètre transversal l'emporte constamment, de un millimètre à un millimètre et demi, sur son diamètre antéro-postérieur. Le cylindre médullaire nous présente, en outre, deux renflements fusiformes fort étendus, occupant, l'un la région cervicale, l'autre la région dorso-lombaire (fig. 30,5 et 6). Le premier, *renflement supérieur* ou *renflement cervical*, s'étend de la troisième vertèbre cervicale à la deuxième dorsale ; il présente son maximum de développement à la hauteur de la sixième cervicale. Le deuxième, *renflement inférieur* ou *renflement lombaire*, commence au niveau de la neuvième vertèbre dorsale et va en augmentant jusqu'au niveau de la douzième. Au-dessous de ce point, la moelle épinière s'atténue très rapidement ; elle s'effile pour ainsi dire et se termine en formant une espèce de cône, dit *cône terminal* (fig. 30,7).

Les deux renflements précités répondent, le premier à l'origine des nerfs qui se rendent aux membres supérieurs ; le second à l'émergence des nerfs qui descendent dans les membres inférieurs ou abdominaux. De là, les noms de *renflement brachial* et de *renflement abdominal*, sous lesquels les désignent encore certains auteurs.

Envisagés d'une manière générale, ces deux renflements sont la conséquence de

l'apparition et du développement des membres, comme nous le démontre nettement l'embryologie : depuis déjà longtemps, Serres a établi pour le poulet (et des observations analogues ont été faites depuis pour bon nombre de mammifères), que la moelle est, dans les premiers stades de son développement, uniformément cylindrique : ce n'est que le sixième jour, quand les membres postérieurs font leur apparition sur les côtés du tronc, que le renflement postérieur apparaît lui aussi sur la moelle lombaire; quant au renflement antérieur, il ne se montre que deux jours plus tard, en même temps que se voient sur les côtés du tronc les ébauches du membre antérieur. Les deux renflements antérieur et postérieur apparaissent en même temps que les membres homonymes ; puis, une fois qu'ils ont fait leur apparition, ils s'accusent progressivement au fur et à mesure que les membres se développent. Les deux formations anatomiques sont donc intimement liées l'une à l'autre.

L'anatomie comparée confirme de tous points les enseignements de l'embryologie. Si nous étudions, en effet, dans la série animale les deux renflements en question, nous constatons que leur développement est toujours en rapport avec celui des membres correspondants : très développés chez les animaux qui ont des membres longs et puissants, ils sont considérablement réduits chez ceux que caractérisent des membres rudimentaires (ex. : renflement lombaire pour le phoque, renflement cervical pour les marsupiaux) et font complètement défaut chez ceux qui, comme les serpents, sont entièrement dépourvus de membres.

La tératologie et l'anatomie pathologique, à leur tour, nous apportent leur contingent de preuves, la première en nous faisant connaître que les renflements, soit cervical, soit lombaire, sont très atténués chez des sujets qui ont des membres avortés (ectromélie), le second en nous montrant que l'amputation d'un membre détermine à la longue la diminution de volume du renflement qui lui correspond.

Du reste, qu'on l'examine au niveau de ses parties renflées ou au niveau de ses parties étroites, la moelle est symétrique dans le sens transversal : elle se compose, par conséquent, de deux moitiés latérales parfaitement semblables. On dit parfois qu'il existe deux cerveaux, un cerveau gauche et un cerveau droit ; on peut dire de même, et avec tout autant de raison, qu'il y a une moelle droite et une moelle gauche.

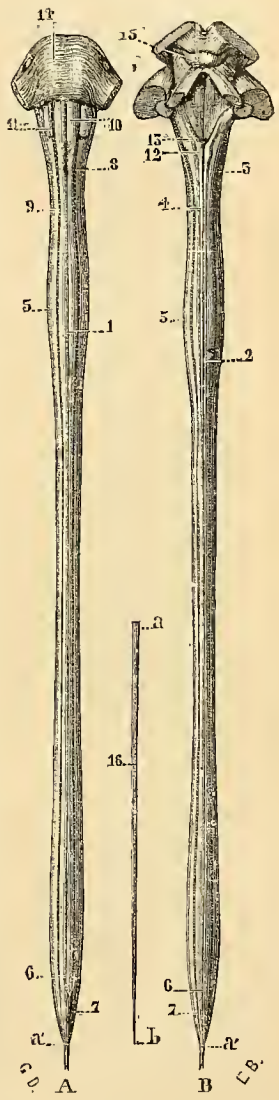

Fig. 30.

Moelle épinière, bulbe et protubérance : A, vue antérieure ; B, vue postérieure.

(Pour ne pas agrandir démesurément les dimensions verticales de ces figures, le filum terminale a été détaché de l'extrémité inférieure de la moelle et placé entre les deux.)

1, sillon médian antérieur. — 2, sillon médian postérieur. — 3, sillon collatéral postérieur. — 4, sillon intermédiaire postérieur. — 5, renflement cervical. — 6, renflement lombaire. — 7, cône terminal. — 8, ligne d'implantation des racines antérieures. — 9, cordon latéral. — 10, pyramide antérieure du bulbe. — 11, olive. — 12, pyramide postérieure. — 13, corps restiforme. — 14, protubérance. — 15, tubercules quadrijumeaux. — 16, filum terminale, avec : *a*, son extrémité supérieure, répondant à *a'* l'extrémité inférieure de la moelle ; *b*, son extrémité inférieure, répondant au coccyx.

Gall et Spurzheim, au commencement de ce siècle (1810), prétendaient que la moelle épinière, tant chez l'homme que chez les animaux, présentait un léger renflement au niveau de chaque paire rachidienne et, par suite, un rétrécissement relatif dans l'intervalle de deux paires consécutives. On pourrait donc, et Gall et Spurzheim soutenaient nettement cette manière de voir, considérer la moelle comme un composé de segments superposés, rappelant jusqu'à un certain point la moelle ventrale des invertébrés (vers et insectes). Une pareille conclusion ne pouvait provenir que d'une idée préconçue, car le fait d'observation lui-même est inexact, du moins en ce qui concerne l'homme : la moelle humaine n'est pas plus large au niveau des paires nerveuses que dans leur intervalle.

Mais si la moelle épinière, dans sa configuration extérieure, ne présente d'autre trace de métamérisation que la succession régulière des paires nerveuses, ce n'est pas une raison pour rejeter sans appel la conclusion, formulée ci-dessus, touchant sa disposition segmentaire. Cette disposition segmentaire existe manifestement chez les vertébrés inférieurs (fig. 31), où elle se traduit à l'œil, soit par des renflements et des rétrécissements alternatifs de la moelle totale (Luderitz en 1881 et tout récemment Houssay), soit par l'aspect moniliforme que prennent, sur des coupes longitudinales, les colonnes cellulaires de la substance grise. Une pareille disposition en chapelet a été observée jusque chez le chien par Schiffer-decker et chez les anthropoïdes (gorille) par Waldeyer. D'un autre côté, la physiologie expérimentale nous apprend que si, à l'exemple de Masius et van Lair, on pratique deux sections de la moelle épinière, l'une au-dessus, l'autre au-dessous d'une paire rachidienne, le segment médullaire ainsi isolé se suffit à lui-même pour produire des réflexes et, de ce fait, jouit manifestement d'une certaine individualité. Nous savons, du reste, que des centres fonctionnels, déjà assez nombreux (leur nombre augmentera certainement dans la suite), tels que le centre cilio-spinal, le centre ano-spinal, le centre génito-spinal, ont pu être localisés dans tel ou tel segment de la moelle épinière.

Fig. 31.

Moelle épinière de la couleuvre à collier, sa disposition segmentaire (d'après Luderitz).

Dès lors, il paraît tout rationnel de penser que, malgré sa forme extérieure où toute trace de division a disparu au cours du développement ontogénique, la moelle épinière des mammifères supérieurs, analogue en cela à celle des vertébrés inférieurs, n'en est pas moins, physiologiquement, un composé de segments appelés *neuromères*, à chacun desquels correspond, à droite et à gauche, une zone cutanée ou *dermatomère* et un groupe musculaire ou *myomère*.

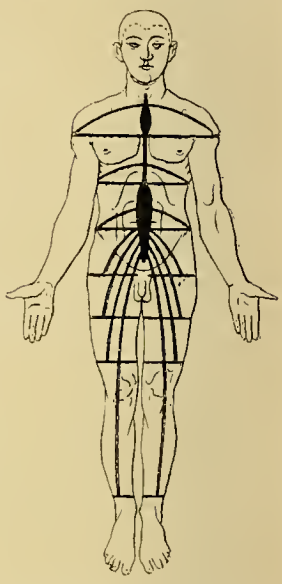

Fig. 31 *bis*.

Schéma montrant qu'à chaque étage spinal correspond un étage périphérique (d'après Brissaud).

Des faits cliniques, aujourd'hui fort nombreux et bien interprétés par Brissaud (*Presse médicale*, 1894), anesthésie localisée, éruptions cutanées d'origine nerveuse (zonas) déposent en faveur d'une pareille assertion : ils trouvent dans la métamérie spinale une explication des plus satisfaisantes, en même temps qu'ils lui apportent l'appui d'une démonstration, qui, pour être indirecte, n'en a pas moins une grande valeur. Ces mêmes faits cliniques nous apprennent encore que la division métamérique du tégument externe en correspondance avec la disposition segmentaire de la moelle épinière, s'observe non seulement sur le tronc, mais encore sur les membres et cela se comprend, chacun des membres se développant aux dépens d'un certain nombre de métamères. Nous aurons à revenir sur cette question à propos du système nerveux périphérique et nous indiquerons alors, en nous basant sur des travaux récents, quels sont les territoires qui, sur le membre supérieur et le membre inférieur, sont en rapport avec tel et tel segment de la moelle.

2° **Limites.** — Du côté proximal, c'est-à-dire du côté de l'encéphale, la moelle se continue directement avec le bulbe, et ses limites, sur ce point, sont purement conventionnelles. Les anatomistes s'accordent généralement à assigner à la moelle, comme limite supérieure, ce que nous appellerons plus tard (voy. *Bulbe*) l'*entrecroisement* ou *décussation des pyramides*. Cette décussation, constituée par des faisceaux nerveux qui vont d'un côté à l'autre en se croisant sur la ligne médiane, est d'ordinaire assez visible sur la face antérieure du cylindre bulbo-médullaire.

Du côté opposé ou côté distal, la moelle se termine, ainsi que nous l'avons dit plus haut, par le cône terminal. Mais ce cône n'est pas en réalité la limite inférieure de la moelle épinière : de son sommet s'échappe un prolongement très mince, très délicat, presque filiforme (fig. 32,7), qui, sous le nom de *filum terminale*, descend au milieu des nerfs de la *queue de cheval*[1] et prolonge la moelle jusqu'à la base du coccyx.

Le filum terminal, comme nous le verrons plus tard (p. 84), nous présente, dans une partie de son étendue tout au moins, tous les éléments histologiques fondamentaux de la moelle épinière. C'est donc, en réalité, une portion de la moelle (*moelle coccygienne* ou *caudale*), mais une portion incomplètement différenciée, toute rudimentaire : il est à la moelle ce que le coccyx, pièce squelettique rudimentaire, est à la colonne vertébrale.

Rapportées à son enveloppe osseuse, les limites de la moelle sont les suivantes : du côté du crâne, sa limite supérieure est établie par un plan horizontal qui raserait l'articulation de l'atlas avec les condyles de l'occipital. Du côté du sacrum, le cône terminal correspond chez l'adulte au corps de la deuxième vertèbre lombaire, rarement à celui de la première. Mais sa situation par rapport au rachis varie beaucoup suivant les âges : chez l'enfant naissant, la moelle descend jusqu'à la troisième lombaire et même jusqu'à la quatrième ; au cinquième mois de la vie intra-utérine, elle répond à la base du sacrum ; au troisième mois, enfin, elle occupe toute la longueur du canal sacré et descend ainsi jusqu'à la base du coccyx. La moelle épinière, en parcourant les diverss stades de son évolution ontogénique, remonte donc dans le canal vertébral depuis la base du coccyx jusqu'à la deuxième vertèbre lombaire. Nous ferons remarquer, toutefois, que ce mouvement ascensionnel n'existe pas réellement. Le mot d'ascension impliquerait ici, en effet, une idée de raccourcissement : or, la moelle épinière, semblable en cela à sa gaine osseuse, non seulement ne se raccourcit pas, mais continue à s'allonger depuis son apparition jusqu'à l'adolescence. Seulement, et c'est là pour ce qui nous occupe le fait capital, elle s'allonge moins que cette dernière et perd

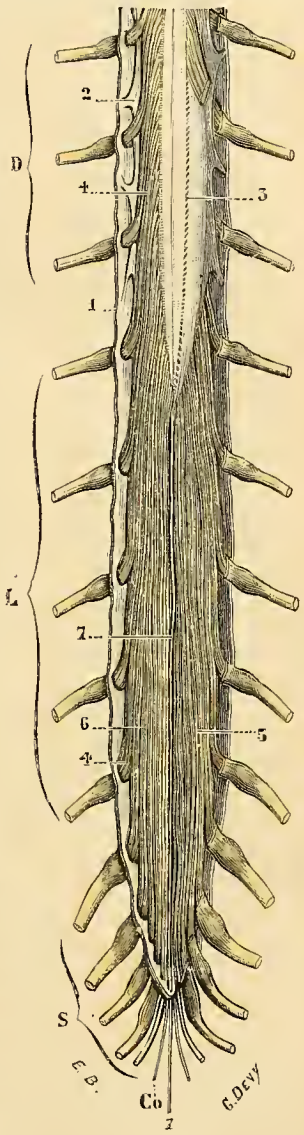

Fig. 32.

Extrémité inférieure de la moelle épinière et queue de cheval, vues par leur face antérieure.

1, dure-mère rachidienne. — 2, ligament dentelé. — 3, sillon collatéral postérieur. — 4, 4, racines postérieures des nerfs rachidiens. — 5, racines antérieures du côté gauche, les racines postérieures de ce même côté ayant été réséquées. — 6, queue de cheval. — 7, 7, filum terminale et ligament coccygien.

[1] On désigne sous le nom de *queue de cheval* (*cauda equina*) l'ensemble des derniers nerfs rachidiens (fig. 32,6), qui, partis du renflement lombaire, parcourent un long trajet vertical pour se rendre de leur point d'émergence à leur orifice de sortie, rappelant ainsi jusqu'à un certain point le *mode d'implantation des crins sur la queue d'un cheval*.

ainsi successivement le contact avec un certain nombre de vertèbres, lesquelles dépassent peu à peu le cône terminal. Le mouvement d'ascension, signalé ci-dessus, n'est donc qu'apparent : il dépend tout simplement de l'inégalité de développement de la colonne vertébrale et de la moelle, modifiant naturellement les rapports réciproques du contenant et du contenu.

Pour établir ces données générales sur quelques chiffres, nous rappellerons que, au commencement du quatrième mois de la vie intra-utérine, la longueur de la colonne vertébrale est de 8 centimètres, celui de la moelle de 7 centimètres. Or, chez l'enfant d'un an, la colonne vertébrale mesure 27 centimètres, la moelle 20 centimètres seulement : la première s'est donc accrue de 19 centimètres, tandis que l'accroissement de la seconde n'est que de 13 centimètres. Il résulte naturellement de ce défaut de parallélisme entre le développement du tube contenant et celui du cylindre contenu : 1° que le cône terminal, alors même qu'il n'a cessé de s'allonger, se trouve situé maintenant à 8 centimètres au-dessus de la base du coccyx ; 2° que chaque segment de moelle se trouve, de même, situé au-dessus de la vertèbre ou de l'espace intervertébral qui lui correspondait directement pendant la vie embryonnaire.

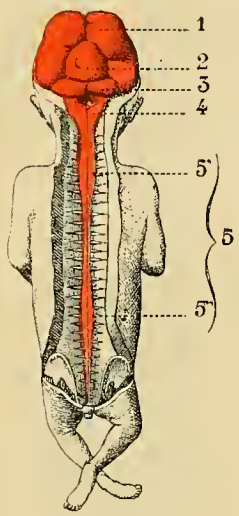

Fig. 33.

Embryon humain de trois mois, de grandeur naturelle (d'après Kölliker).

1, hémisphères cérébraux. — 2, 2, cerveau moyen. — 3, cervelet. — 4, bulbe. — 5, moelle épinière avec : 5', son renflement cervical ; 5'', son renflement lombaire.

Une dernière conséquence de l'ascension apparente de la moelle au cours de son développement ontogénique est un changement de direction des racines des nerfs rachidiens. Primitivement, quand la moelle a la même longueur que le canal rachidien, le point d'origine spinale de ces racines est placé sur le même plan horizontal que les trous de conjugaison vers lequel elles se rendent : en conséquence, elles suivent un trajet nettement transversal. Plus tard, par suite des faits exposés ci-dessus, les trous de conjugaison sont descendus au-dessous du point d'émergence des nerfs auxquels ils livrent passage et, de ce fait, ces nerfs sont maintenant obligés, pour gagner leurs trous respectifs, de suivre une direction oblique en bas et en dehors. Nous nous contentons ici de signaler cette disposition, devant y revenir plus loin, avec quelques détails, à propos des nerfs rachidiens.

3° Dimensions. — Arrivée à son complet développement, la moelle présenterait 45 centimètres de longueur d'après Sappey, 44 cent.,8, d'après Ravenel, 46 cent.,8 d'après Pfitzner. En mesurant la moelle épinière sur huit sujets, quatre hommes et quatre femmes, j'ai obtenu un chiffre moyen un peu moins élevé, 43 centimètres.

Quant à ses dimensions sur le plan horizontal, elles varient naturellement suivant les points examinés, la moelle, comme nous l'avons déjà vu, étant un cylindre irrégulièrement calibré, présentant deux renflements séparés par une portion intermédiaire relativement étroite. Voici quels sont, pour chacune de ces trois régions, la circonférence du cylindre médullaire, son diamètre transversal et son diamètre antéro-postérieur :

	Renfl. cervical	Renfl. lombaire	Port. intermédiaire
Circonférence	38 mm	33 mm	27 mm
Diamètre transversal	13	12	10
Diamètre antéro-postérieur	9	9	8

Examinée dans la série animale, la moelle épinière nous présente, au point de vue de sa longueur, des variations fort étendues. Ces variations paraissent être en rapport avec le développement de la portion caudale du rachis, la moelle descendant très bas chez les animaux qui possèdent une queue longue et puissante, remontant au contraire très haut chez ceux qui sont dépourvus de cet appendice. C'est ainsi que, dans un même groupe, les didelphiens, nous voyons le cylindre médullaire (H. Milne-Edwards) s'étendre jusqu'aux vertèbres sacrées chez l'ornithorynque qui a une longue queue, tandis que, chez l'échidné dont la queue est rudimentaire, il ne dépasse pas le milieu de la région dorsale.

Voyez au sujet de la longueur absolue et relative de la moelle épinière : Fest. *Th. inaug.*, Saint-Pétersbourg, 1874 ; — Ravenel, *Zeitschr. f. Anat. und Entwickl.*, 1877 ; — Pfitzner, *Morph. Jahrb.*, 1883.

4° Consistance et poids. — La moelle a une consistance plus ferme que celle du cerveau et du cervelet et elle le doit vraisemblablement à l'épaisse couche de substance blanche qui constitue sa périphérie. D'après Chaussier, cette consistance serait, un peu moindre chez la femme que chez l'homme et, d'autre part, elle irait en diminuant de l'enfant à l'adulte et de celui-ci au vieillard.

La densité de la moelle épinière, étudiée par Krause et Fischer (1866), est de 1.0244 pour la substance blanche et de 1.0382 pour la substance grise. Plus récemment, Baistrocchi (1884), à la suite de nombreuses recherches, est arrivé aux chiffres suivants en ce qui concerne la densité de la moelle totale : 1.0387 pour l'homme ; 1.0348 seulement pour la femme.

Quant au poids absolu de la moelle épinière dépouillée des racines des nerfs rachidiens, il est en moyenne de 26 à 30 grammes chez l'homme, 1 ou 2 grammes de moins chez la femme. Sappey a pris successivement, sur huit sujets du sexe masculin et âgés de vingt-cinq à soixante ans, le poids de la moelle, de l'isthme de l'encéphale, du cervelet, du cerveau et de l'encéphale tout entier. Voici quel est, en moyenne, le poids absolu de chacune de ces portions du névraxe :

Moelle épinière	27	grammes.
Isthme et bulbe	26	—
Cervelet	140	—
Cerveau	1170	—
Encéphale	1358	—

Si nous comparons entre eux ces divers chiffres, nous voyons que le poids de la moelle épinière est à celui :

De l'isthme et du bulbe	comme	1 : 1
Du cervelet	—	1 : 5
Du cerveau	—	1 : 43
De l'encéphale	—	1 : 48

ce qui revient à dire que la moelle épinière présente le même poids que l'isthme et le bulbe réunis, qu'elle pèse cinq fois moins que le cervelet, quarante-trois fois moins que le cerveau, quarante-huit fois moins que l'encéphale. La moelle représente donc en chiffres ronds, chez l'homme, les 2 centièmes de la masse encéphalique. Nous ajouterons que ce rapport volumétrique ou pondéral de la moelle à l'encéphale présente son minimum chez l'homme. Il va ensuite en augmentant à mesure qu'on descend dans la série zoologique, non pas parce que la moelle a un volume graduellement croissant, mais parce que le cerveau perd peu à peu de l'importance considérable qu'il a acquis chez les primates et en particulier chez l'homme.

5° Direction. — La moelle épinière suit exactement les inflexions de la colonne vertébrale et présente, par conséquent, deux courbures : une courbure cervicale

à concavité postérieure et une courbure dorsale à concavité dirigée en avant. L'origine supérieure de la courbure dorsale est nettement indiquée, sur le plan antérieur de la moelle, par une sorte de promontoire, saillant en avant, qui répond à l'émergence du septième ou du huitième nerf cervical. On pourrait penser au premier abord que ces courbures n'existent que parce que la moelle, renfermée dans un canal flexueux, est obligée de suivre les inflexions de ce dernier. Il n'en est rien, car si on enlève la moelle et si on la plonge dans un liquide de même densité, le liquide de Müller par exemple, on constate nettement que les courbures précitées persistent, avec leur même situation et leur même orientation (Flesch, Tanzi). Les courbures de la moelle épinière appartiennent donc en propre à cet organe. Les recherches de Flesch sur les animaux nous apprennent même qu'elles se montrent de très bonne heure et qu'elles précèdent, dans leur développement, celui de la colonne vertébrale. Il en résulte que l'enveloppe osseuse de la moelle, au lieu d'influencer cette dernière, est au contraire influencée par elle : le rachis se modèle sur la moelle, comme la paroi cranienne se modèle sur la masse encéphalique.

6° **Rapports généraux.** — La moelle épinière occupe le centre du canal rachidien ; mais il s'en faut de beaucoup qu'elle le remplisse entièrement. Le diamètre

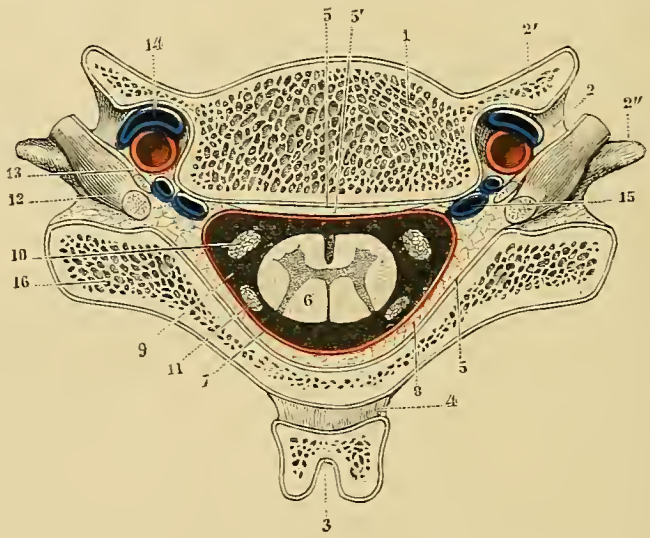

Fig. 34.

Coupe horizontale passant par la partie supérieure de la sixième vertèbre cervicale.

1, sixième cervicale. — 2, son apophyse transverse, avec : 2', tubercule antérieur : 2'', tubercule postérieur. — 3, apophyse épineuse de la cinquième. — 4, ligament interépineux. — 5, périoste. — 5', ligament vertébral commun postérieur. — 6, moelle épinière. — 7, dure-mère. — 8, espace épidural. — 9, cavité arachnoïdienne ou espace sous-dural. — 10, paquet de racines antérieures. — 11, paquet de racines postérieures. — 12, racines postérieures et ganglion spinal. — 13, racine antérieure en coupe. — 14, artère et veine vertébrales. — 15, veines intra-rachidiennes. — 16, apophyse articulaire supérieure.

de la moelle étant à celui du canal comme 3 est à 5, il existe entre elle et la paroi osseuse un espace considérable, plus considérable à la région cervicale qu'à la région dorsale. Cet espace périmédullaire est comblé, à l'état frais : 1° tout d'abord par les méninges et le liquide céphalo-rachidien, qui entourent directement la moelle ; 2° au delà des méninges, dans l'espace dit épidural, par des plexus vei-

neux, par une graisse demi-fluide et, enfin, par l'appareil ligamenteux qui, au niveau du canal vertébral, réunit les unes aux autres les différentes pièces constitutives du rachis.

7° **Moyens de fixité.** — Au milieu de toutes ces parties molles, qui deviennent pour lui autant de moyens de protection, le cylindre médullaire reste fixe et à peu près immobile. Il doit cette fixité à un ensemble de dispositions anatomiques que nous allons rapidement énumérer :

a. *A son extrémité supérieure*, tout d'abord, la moelle est maintenue en position par sa continuité même avec le bulbe et, par le bulbe, avec l'encéphale.

b. *A son extrémité inférieure*, elle est rattachée au squelette par un prolongement de la dure-mère, qui sous le nom de *ligament coccygien de la moelle*, enveloppe le filum terminale à la manière d'une gaine, descend avec lui dans le canal sacré et vient s'implanter sur la base du coccyx (voy. plus loin, p. 84).

c. *Dans toute sa hauteur*, enfin depuis l'atlas jusqu'à la première lombaire, la moelle est fixée à la surface interne de la dure-mère (laquelle est fixée elle-même au rachis par les gaines fibreuses qu'elle jette sur les nerfs spinaux) : 1° par un système de *prolongements filiformes*, qui partent irrégulièrement de ses faces antérieure et postérieure ; 2° par deux longs rubans conjonctifs l'un droit, l'autre gauche, qui se détachent de ses parties latérales et que l'on désigne sous le nom de *ligaments dentelés*. Ces prolongements filiformes, ainsi que les ligaments dentelés, sont des dépendances de la pie-mère et seront décrits avec cette dernière membrane (voy. *Méninges*).

§ II. — Conformation extérieure de la moelle

Envisagé au point de vue de sa configuration extérieure, le cylindre médullaire nous offre à considérer quatre faces : une face antérieure, une face postérieure et deux faces latérales.

1° **Face antérieure.** — La face antérieure (fig. 35) nous présente tout d'abord, sur la ligne médiane, un sillon longitudinal, qui s'étend sans interruption d'une extrémité à l'autre de la moelle épinière : c'est le *sillon médian antérieur*. Si on écarte les lèvres de ce sillon, ce qui est relativement facile, on constate qu'il a une profondeur de 2 ou 3 millimètres et on constate aussi qu'il est limité à sa partie profonde, par une bandelette blanchâtre qui passe transversalement d'un côté à l'autre : cette bandelette, sur laquelle nous aurons à revenir plus tard, est la *commissure blanche* de la moelle. Dans le sillon médian antérieur pénètre un double prolongement de la pie-mère et, avec lui, des vaisseaux plus ou moins importants.

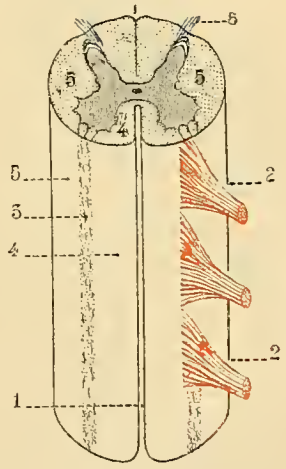

Fig. 35.
Un tronçon de moelle cervicale, vue antérieure.
(Du côté droit, les racines ont été arrachées.)
1, sillon médian antérieur. — 2, racines antérieures des nerfs rachidiens. — 3, zone d'implantation de ces racines. — 4, cordon antérieur. — 5, cordon latéral. — 6, racines postérieures.

De chaque côté du sillon médian antérieur et à 2 ou 3 millimètres en dehors de ce sillon, nous rencontrons les *racines antérieures* des nerfs rachidiens, que nous décrirons plus tard à propos du système nerveux périphérique.

Ces racines se détachent de la moelle d'une façon irrégulière, les unes plus près, les autres plus loin de la ligne médiane, de telle sorte que l'ensemble des points qui représentent leur émergence ne s'échelonnent pas suivant une même ligne verticale, mais se disposent suivant une bande de 1 à 2 millimètres de largeur. Le sillon longitudinal qu'on décrit à ce niveau, sous le nom de *sillon collatéral antérieur*, n'existe pas.

Entre le sillon médian antérieur et les racines antérieures des nerfs rachidiens, se trouve un cordon longitudinal, d'aspect blanchâtre : c'est le *cordon antérieur* de la moelle.

Le cordon antérieur de la moelle est quelquefois divisé, à sa partie supérieure, en deux faisceaux secondaires par un sillon longitudinal peu profond, appelé *sillon intermédiaire antérieur* ou *paramédian antérieur*. Mais ce sillon est bien loin d'être constant. Bertelli, qui l'a étudié sur de tout jeunes enfants, l'a rencontré dans une proportion de 9 fois sur 20. Il n'existe, d'ailleurs, qu'à la partie toute supérieure de la région cervicale. En haut, il fait suite le plus souvent au sillon, qui, au bulbe, sépare la pyramide antérieure de l'olive. De là, il descend obliquement en bas et un peu en dedans et vient se terminer, après un parcours variable, sur les bords du sillon médian antérieur.

2° Face postérieure. — La face postérieure de la moelle (fig. 36) présente avec la précédente de nombreuses analogies. Nous y constatons tout d'abord un sillon longitudinal et médian, le *sillon médian postérieur*. Ce sillon, qui occupe comme l'antérieur toute la hauteur de la moelle, a pour caractères distinctifs d'être très étroit et surtout peu profond. Vainement cherchons-nous à l'ouvrir : toute tentative pour écarter l'une de l'autre les deux lèvres, reste infructueuse. C'est qu'il existe ici, aux lieu et place de la scissure profonde observée tout à l'heure, une mince cloison névroglique, disposée en sens sagittal, laquelle s'unit intimement, à droite et à gauche, avec la substance nerveuse. Si nous pénétrons le long de cette cloison (mais la voie ainsi ouverte est tout artificielle), nous constatons qu'elle s'étend jusqu'au voisinage du centre de la moelle et qu'elle se termine là au contact d'une lamelle transversale, de coloration grisâtre : c'est la *commissure grise* de la moelle.

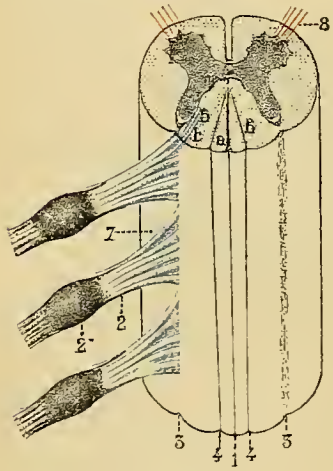

Fig. 36.

Un tronçon de moelle cervicale, vue postérieure.

(Du côté droit, les racines ont été arrachées.)

1, sillon médian postérieur. — 2, racines postérieures des nerfs rachidiens, avec 2' leur ganglion. — 3, sillon collatéral postérieur. — 4, sillon intermédiaire ou paramédian postérieur. — 5, cordon postérieur, avec : *a*, faisceau de Goll; *b*, faisceau de Burdach. — 6, septum paramédian postérieur. — 7, cordon latéral. — 8, racines antérieures.

De chaque côté du sillon médian postérieur, à 3 millimètres environ en dehors de ce sillon, se voient les *racines postérieures* des nerfs rachidiens. Ces racines postérieures se distinguent des racines antérieures, en ce qu'elles naissent régulièrement les unes au-dessous des autres, suivant une même ligne verticale : il existe là, le long de leur ligne d'implantation, un véritable sillon longitudinal à fond grisâtre, le *sillon collatéral postérieur*.

Entre ce dernier sillon et le sillon médian se trouve un deuxième cordon de

substance blanche : c'est le *cordon postérieur* de la moelle. Ce cordon est indivis dans la plus grande partie de son étendue. Mais lorsqu'on l'examine à la région cervicale, on découvre à sa partie supérieure, entre le sillon médian et le sillon collatéral, un troisième sillon, appelé *sillon intermédiaire postérieur* ou *paramédian postérieur*. Ce dernier sillon va en s'atténuant de haut en bas et disparaît d'ordinaire au niveau de la deuxième ou de la troisième vertèbre dorsale ; en tout cas, sur tout le segment médullaire où il existe, il divise le cordon postérieur en deux faisceaux secondaires, l'un interne, l'autre externe. Nous étudierons ultérieurement ces deux faisceaux, que nous désignerons alors, le premier, sous le nom de *faisceau de Goll*, le second sous celui de *faisceau de Burdach*.

3° Faces latérales. — Les faces latérales de la moelle nous présentent un troisième cordon, le *cordon latéral*. Ce cordon est exactement limité, en avant par l'émergence des racines antérieures, en arrière par l'émergence des racines postérieures ou, ce qui revient au même, par le sillon collatéral postérieur. Sa partie moyenne donne attache, depuis l'atlas jusqu'à la première vertèbre lombaire, au bord interne du ligament dentelé.

4° Résumé. — En résumé, la moelle épinière est divisée en deux moitiés latérales par deux sillons médians, l'un antérieur, l'autre postérieur. Chacune de ces deux moitiés nous présente, à son tour, trois cordons blanchâtres : 1° un *cordon antérieur*, limité en dedans par le sillon médian antérieur, en dehors par l'émergence des racines antérieures ; 2° un *cordon latéral*, compris entre les racines antérieures et les racines postérieures ; 3° un *cordon postérieur*, enfin, limité en dehors par l'émergence des racines postérieures, en dedans par le sillon médian postérieur : ce dernier cordon est subdivisé lui-même, à la région cervicale, en deux faisceaux, l'un interne ou faisceau de Goll, l'autre externe ou faisceau de Burdach.

§ III. — Conformation intérieure de la moelle

Pour prendre une notion exacte de la configuration intérieure de la moelle épinière, il importe d'étudier cet organe sur des coupes transversales pratiquées à différentes hauteurs. Si nous examinons l'une de ces coupes, celle par exemple qui est représentée dans la figure ci-après (fig. 37) et qui est pratiquée à la partie moyenne de la région dorsale, nous reconnaissons, tout d'abord, les différents détails que nous a révélés l'étude de la configuration extérieure, savoir : 1° les deux sillons médians antérieur et postérieur, chacun avec ses caractères propres, le premier, large et profond, le second très étroit et tout superficiel ; 2° l'émergence des racines antérieures et des racines postérieures ; 3° enfin, les trois cordons antérieur, postérieur et latéral avec leurs limites respectives. Nous constatons aussi, sur cette même coupe, que la moelle épinière se compose de deux substances physiquement bien distinctes : une substance grise, qui est située au centre ; une substance blanche, qui occupe la périphérie. Nous étudierons tout d'abord la disposition générale de chacune de ces deux substances ; puis, sous le titre de variations régionales, nous indiquerons les particularités qu'elles présentent suivant les régions où on les considère.

1° Substance grise. — Dans chaque moitié de la moelle, la substance grise (fig. 37 et 45) affecte la forme d'un croissant, dont la concavité est dirigée en dehors et dont les deux extrémités, appelées *cornes*, se trouvent placées l'une en avant

(*corne antérieure*), l'autre en arrière (*corne postérieure*). La limite séparative des deux cornes, toute conventionnelle du reste, est indiquée par une ligne transversale passant par le canal central de la moelle ou canal de l'épendyme.

a. *Corne antérieure.* — La corne antérieure (fig. 37), relativement volumineuse, regarde en avant et en dehors. Confondue en arrière avec la corne postérieure, elle se termine en avant à une certaine distance de la surface extérieure de la moelle : elle est donc entourée sur tout son pourtour, sauf sur le point où elle se continue avec la corne postérieure, par le manteau médullaire. Son contour, irrégulier et comme festonné, nous présente une série nombreuse de pointes qui s'avancent plus ou moins loin dans ta substance blanche ambiante. Topographiquement, on distingue à la corne antérieure deux parties : une partie antérieure ou *tête* et

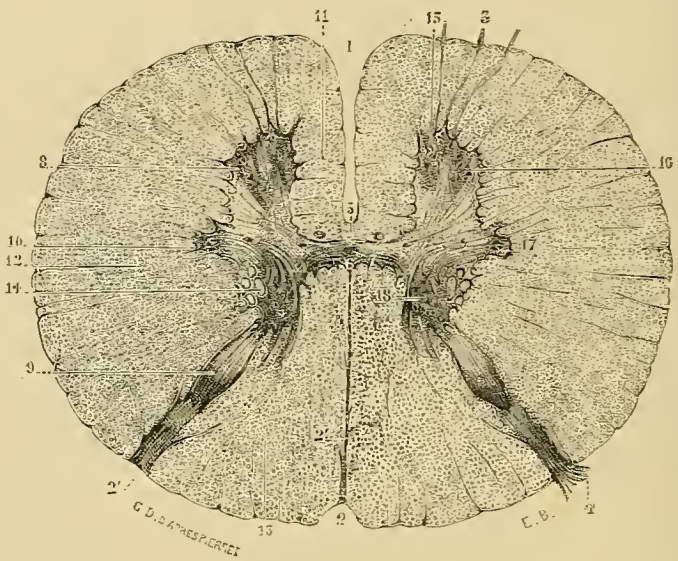

Fig. 37.

Coupe transversale de la moelle épinière de l'homme, pratiquée à la partie moyenne de la région dorsale (d'après un dessin de Pierret).

1. sillon médian antérieur. — 2. sillon médian postérieur. — 2'. sillon collatéral postérieur. — 3, racines antérieures ou motrices. — 4. racines postérieures ou sensitives. — 5. commissure blanche. — 6. commissure grise. — 7. canal central ou canal de l'épendyme. — 8, corne antérieure. — 9. corne postérieure. — 10. corne latérale ou tractus intermedio-lateralis. — 11. cordon antérieur. — 12. cordon latéral. — 13. cordon postérieur. — 14. formation réticulaire. — 15. 16. groupes cellulaires antéro-interne et antéro-externe de la corne antérieure. — 17. groupe cellulaire du tractus intermedio-lateralis. — 18. cellules de la colonne vésiculaire de Clarke.

une partie postérieure ou *base*. Du reste, il n'existe entre ces deux parties aucune ligne de démarcation bien nette.

b. *Corne postérieure.* — La corne postérieure (fig. 38) se dirige obliquement en arrière et en dehors. Elle se distingue de la précédente en ce qu'elle est plus petite, plus mince, comme effilée, et qu'elle ne présente pas, sur sa ligne de contour, ces espèces de festons et de piquants qui caractérisent la corne antérieure. Elle en diffère, d'autre part, en ce qu'elle s'étend jusqu'au voisinage du sillon collatéral postérieur : elle n'est séparée de la surface extérieure de la moelle, en effet, que par une mince lamelle de substance blanche, qui répond à l'entrée des racines postérieures et qui est appelée *zone marginale* de Lissauer ou, tout simplement, *zone de Lissauer*.

La configuration spéciale de la corne postérieure lui a fait distinguer trois parties : 1° une partie antérieure ou *base*, qui se continue, comme nous l'avons

déjà dit, avec la base de la corne antérieure ; 2° une partie postérieure ou *tête*, dont le sommet, plus ou moins effilé en arrière, a reçu le nom d'*apex ;* 2° entre la base et la tête, une partie moyenne plus ou moins rétrécie, qui constitue le *col*.

La tête diffère des autres parties en ce qu'elle n'est pas homogène : en effet, tandis que sa partie antérieure (*noyau de la tête* de WALDEYER) présente tous les caractères de la substance grise en général, sa partie toute postérieure est formée par une substance particulière, transparente, d'apparence gélatineuse, à laquelle on donne le nom de *substance gélatineuse de Rolando*. Cette substance, vue sur des coupes horizontales de la moelle (fig. 38,*b*), revêt la forme d'un croissant, dont la concavité, dirigée en avant, coiffe la partie correspondante de la tête (le noyau) comme le ferait un U ou un V majuscule. La substance gélatineuse de Rolando est délimitée en arrière, du côté de la zone de Lissauer et des racines postérieures, par une mince couche, comme elle disposée en croissant, mais présentant tous les attributs de la substance grise ordinaire : c'est la *couche zonale* de WALDEYER. Le noyau de la tête nous présente constamment un certain nombre de faisceaux verticaux, sectionnés en travers sur les coupes horizontales, auxquels KÖLLIKER a donné le nom de *faisceaux longitudinaux de la corne postérieure* (fig. 38,6). Nous ne faisons ici que signaler l'existence de ces faisceaux, nous y reviendrons plus loin à propos de la structure de la moelle et indiquerons alors quelle est leur signification probable.

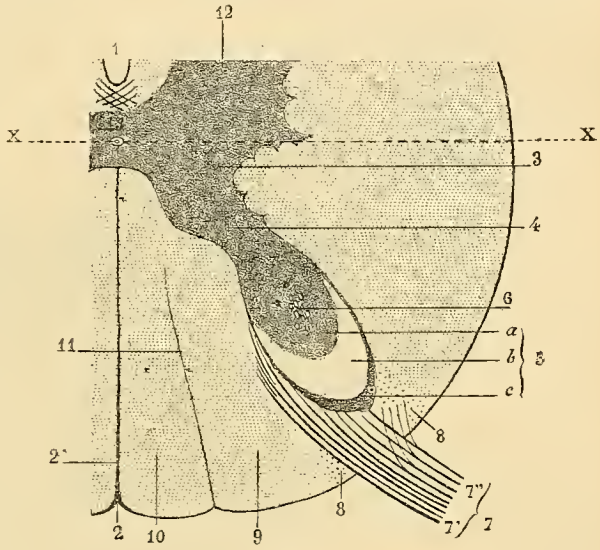

Fig. 38.

Topographie de la corne postérieure.

XX, limite séparative de la corne antérieure et de la corne postérieure. 1, sillon médian antérieur. — 2, sillon médian postérieur, avec 2', septum médian. — 3, base de la corne postérieure. — 4, son col. — 5, sa tête, avec : *a*, noyau de la tête ; *b*, substance gélatineuse de Rolando ; *c*, couche zonale de WALDEYER. — 6, faisceaux longitudinaux de KÖLLIKER. — 7, racine postérieure, avec : 7' son faisceau interne ; 7'' son faisceau externe. — 8, 8, zone de Lissauer. — 9, faisceau de Burdach. — 10, faisceau de Goll. — 11, septum intermédiaire ou paramédian. — 12, base de la corne antérieure. — 13, canal de l'épendyme.

Au total, si nous introduisons la pointe d'une aiguille dans le sillon collatéral postérieur et si nous l'enfonçons dans la substance grise parallèlement à l'axe de la corne postérieure, nous rencontrons successivement : 1° la zone de Lissauer ; 2° la couche zonale de Waldeyer ; 3° la substance gélatineuse de Rolando proprement dite ; 4° le noyau de la tête de la corne postérieure ; 5° le col de cette corne ; 6° sa base.

c. *Corne latérale.* — De la partie postéro-externe de la corne antérieure s'échappe un prolongement transversal, de forme triangulaire, qui pénètre dans le cordon latéral et s'y termine en une pointe plus ou moins effilée (fig. 37, 10). Ce prolongement est le *tractus intermedio-lateralis* de CLARKE, désigné encore par certains auteurs sous le nom de *corne latérale* ou *corne moyenne*. Il n'est, pour ainsi dire, bien visible qu'à la partie supérieure de la moelle dorsale. Au-dessus et

au-dessous de cette région, le tractus intermedio-lateralis s'atténue graduellement ou même disparaît d'une façon complète en tant que prolongement distinct ; mais ses éléments histologiques n'en existent pas moins, plus ou moins fusionnés alors avec la partie latérale de la corne antérieure.

d. *Commissure grise.* — La substance grise de la moelle, telle que nous venons de la décrire, ressemble assez bien, dans chaque moitié de l'organe, à une grosse virgule (,) : une virgule dont la tête, dirigée en avant, représente la corne antérieure, dont la queue, dirigée en sens opposé, constitue la corne postérieure. Les deux virgules de substance grise, la droite et la gauche, se regardent par leur convexité et sont unies l'une à l'autre par une bande transversale de même substance (fig. 37, 6), que l'on désigne sous le nom de *commissure grise*. En arrière, la commissure grise répond au septum médian postérieur, cloison névroglique qui s'étend de là jusqu'au sillon médian postérieur. En avant, elle est séparée du sillon médian postérieur par une lame de substance blanche, à direction transversale, qui constitue la *commissure blanche*.

La commissure grise nous présente à son centre un canal longitudinal (fig. 39, 8) : c'est le *canal central* de la moelle ou *canal de l'épendyme*. Tout autour de ce canal

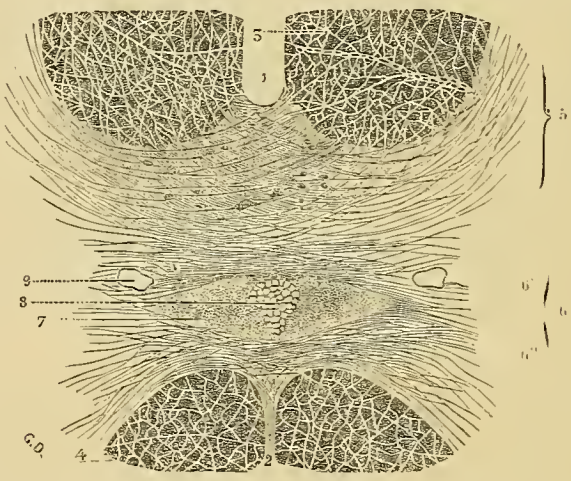

Fig. 39.

Coupe transversale de la moelle pour montrer la région de la commissure (modifiée d'après Schwalbe).

1, sillon médian antérieur. — 2, septum médian postérieur. — 3, cordon antérieur. — 4, cordon postérieur. — 5, commissure blanche. — 6, commissure grise, avec : 6', sa portion préépendymaire ou commissure grise antérieure ; 6'' sa portion rétroépendymaire ou commissure grise postérieure. — 7, substance gélatineuse centrale. — 8, canal de l'épendyme oblitéré. — 9, veines de la commissure grise ou commissure grise postérieure.

se voit une zone d'aspect spécial, semi-transparente, finement granuleuse : c'est la *substance gélatineuse centrale*. Elle revêt, sur des coupes horizontales de la moelle, une forme circulaire ou plutôt elliptique à grand axe transversal (fig. 39, 7) : son étendue en surface est, au niveau du renflement lombaire, de 0,68 millimètres carrés (Stilling) ; elle n'est que de 0,04 millimètres carrés à la région dorsale. En avant et en arrière, la substance gélatineuse centrale se termine par des limites très nettes ; sur les côtés, au contraire, elle se confond graduellement avec la partie correspondante de la substance grise.

Si nous menons une ligne transversale par le canal de l'épendyme, nous divisons notre commissure grise en deux parties : une partie antérieure ou préépen-

dymaire, appelée quelquefois commissure grise antérieure ; une partie postérieure ou rétro-épendymaire, appelée commissure grise postérieure. — La *commissure grise antérieure* est toujours fort mince. Elle se continue en avant, comme nous l'avons vu plus haut, avec la commissure blanche. Elle nous présente, à droite et à gauche de la ligne médiane, deux veines à direction longitudinale (fig. 39,9), que nous désignerons sous le nom de *veines de la commissure grise*. — La *commissure grise postérieure* est plus importante, mais son épaisseur (dimension en sens sagittal) varie beaucoup suivant les points où on la considère. C'est au niveau du cône terminal, à la hauteur du troisième ou quatrième nerf sacré, qu'elle atteint son maximum : elle est de $0^{mm},40$ d'après Stilling. Elle descend à $0^{mm},13$ au niveau du renflement lombaire, à $0^{mm},03$ au niveau de la moelle dorsale et, de nouveau, présente $0^{mm},13$ au niveau du renflement cervical. Son développement, comme l'a fait remarquer Schwalbe, paraît être en rapport avec celui des racines postérieures correspondantes : c'est que la commissure grise postérieure, comme nous le verrons plus tard, reçoit un grand nombre de fibres collatérales provenant de ces racines.

e. *Canal de l'épendyme.* — Le canal de l'épendyme (fig. 39,8) est un conduit longitudinal creusé au centre de la commissure grise : on l'appelle encore quelquefois, non sans raison, le *ventricule de la moelle*. Cet étroit conduit, vestige du large canal que présente la moelle aux premiers stades de son développement embryonnaire, ne possède plus, chez l'adulte, qu'un ou deux dixièmes de millimètres de diamètre. Il s'ouvre en haut dans le quatrième ventricule et s'arrête, en bas, à la partie moyenne du filum terminal. Mais il est bien rare de le voir perméable dans toute son étendue. Le plus souvent, il est oblitéré par places et sur des longueurs parfois considérables. Sa forme est également fort variable : on admet généralement qu'il est ovalaire pour la moelle cervicale, circulaire pour la moelle dorsale, triangulaire ou bien en forme de T pour la moelle lombaire et de nouveau circulaire pour le filum terminal. Schulz, sur 20 moelles d'adultes parfaitement normales, ne l'a vu perméable dans toute sa longueur que sur 4 ; sur 10 (dans la moitié des cas par conséquent), il était complètement oblitéré d'un bout à l'autre.

On rencontre fréquemment, à l'extrémité inférieure du cône terminal, un petit renflement, quelquefois arrondi, mais le plus souvent ovalaire ou fusiforme à grand axe vertical. Ce renflement, déjà signalé par Huber en 1741, observé de nouveau par C. Krause en 1830, a été particulièrement bien décrit en 1875 par W. Krause, qui l'a considéré comme un *cinquième ventricule* et lui a donné le nom de *ventricule terminal de la moelle :* il répond, en effet, à une dilatation locale du canal de l'épendyme et n'est autre chose qu'un reste du canal médullaire de l'embryon qui, sur ce point, ne s'est pas réduit ou s'est beaucoup moins réduit que dans les portions sus- et sous-jacentes. — Le ventricule terminal de Krause mesure de 8 à 10 millimètres de hauteur sur une largeur d'un demi-millimètre à 2 millimètres. Vu sur une coupe horizontale passant par sa partie moyenne (fig. 40,1), il revêt la forme d'un triangle dont la base est dirigée en avant et la pointe en arrière. La paroi antérieure, relativement épaisse, est constituée par la substance nerveuse du névraxe. Quant à sa paroi postérieure, elle est, au contraire, fort mince, tellement mince, qu'elle paraît formée tout simplement par la pie-mère. Mais, au-dessous de la pie-mère, nous trouvons encore les trois plans suivants : 1° un reste des cordons postérieurs, qui, à ce niveau, par suite de la disparition du sillon médian postérieur, sont accolés l'un à l'autre ; 2° la substance gélatineuse centrale ; 3° une couche non interrompue de cellules épithéliales, appartenant à l'épendyme. Le ventricule

terminal est donc fermé de toutes parts et l'orifice, décrit par STILLING, qui ferait communiquer sur ce point le canal épendymaire avec les espaces sous-arachnoïdiens, n'est vraisemblablement qu'un produit artificiel. — Envisagé au point de vue de sa destinée chez l'homme, le ventricule de Krause persiste, sans modifications bien importantes chez l'adulte et chez le vieillard : chez ce dernier, il se réduit peu à peu et finit même par s'oblitérer entièrement. Il existe chez un grand nombre de mammifères, du moins chez les sujets jeunes : SAINT-REMY l'a rencontré chez le rat, le cobaye, le lapin, le chat, le chien ; il l'a vainement cherché chez les oiseaux, les reptiles, les batraciens et les poissons. Nous ajouterons que le ventricule terminal de la moelle, situé à l'origine du filum terminal, ne saurait être

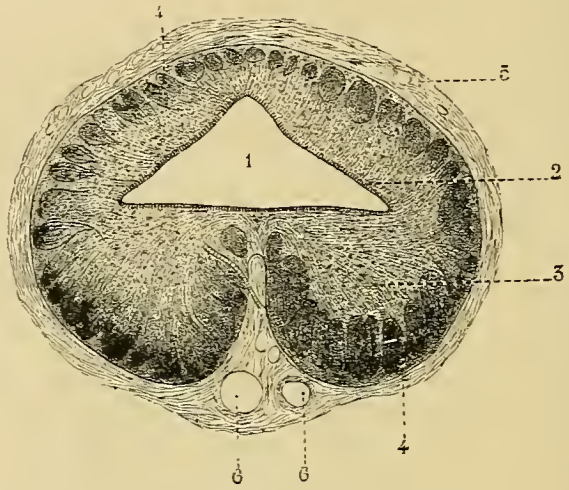

Fig. 40.

Coupe horizontale passant par la partie moyenne du ventricule terminal (jeune fille de 21 ans, d'après KRAUSE).

1, ventricule. — 2, revêtement épithélial. — 3, substance gélatineuse centrale. — 4, substance blanche. 5, méninges. — 6, artère et veine spinales antérieures.

homologué au sinus rhomboïdal des oiseaux, qui appartient à la moelle sacrée et qui, du reste, est une formation toute différente.

Le canal de l'épendyme et son renflement, quand ils sont perméables, renferment, comme toutes les cavités ventriculaires, du liquide céphalo-rachidien.

2° Substance blanche. — La substance blanche de la moelle (fig. 614 et 619) se dispose tout autour de la substance grise, en formant les trois cordons que nous avons déjà indiqués. Chacun d'eux affecte la forme d'un triangle, dont la base arrondie répond à la surface extérieure de la moelle et dont le sommet, plus ou moins tronqué, confine à la substance grise centrale.

Au point où elles entrent en contact, la substance blanche et la substance grise ne sont pas seulement contiguës, mais elles se pénètrent l'une l'autre, de façon à rendre leur isolement complètement impossible. Ces relations intimes qui existent entre les deux substances s'observent très nettement sur les coupes transversales pratiquées à la partie supérieure de la région cervicale : on voit, en effet, la partie externe ou concave du croissant de substance grise envoyer dans les cordons latéraux tout un système de prolongements transversaux, lesquels se divisent et s'anastomosent en formant une espèce de réseau, dans les mailles duquel se trouvent

emprisonnés de petits îlots de substance blanche. C'est à cet ensemble qu'on a donné le nom de *formation réticulaire* de Deiters (*processus reticularis*).

Cette formation réticulaire, située immédiatement en arrière du tractus intermedio-lateralis, est due, en réalité, à ce que les cordons latéraux se fractionnent, à ce niveau, en de petites colonnettes distinctes qui pénètrent isolément et peu à peu dans l'épaisseur des cornes antérieures ; ils finissent même, sur un point un peu plus élevé (voy. *Bulbe*), par les traverser entièrement pour s'entre-croiser sur la ligne médiane avec des colonnettes similaires venues du côté opposé.

Envisagées dans leurs rapports réciproques, la moitié droite et la moitié gauche de la substance blanche se comportent différemment en avant et en arrière de la commissure grise. — En arrière, elles sont complètement séparées l'une de l'autre par le septum névroglique, mentionné ci-dessus, qui commence dans le sillon médian postérieur et s'étend de là jusqu'à la commissure grise. — En avant, les deux moitiés de la moelle, représentées sur ce point par les cordons antérieurs, sont unies l'une à l'autre par une bandelette transversale, qui forme le fond du sillon médian antérieur et que l'on désigne sous le nom de *commissure blanche* de la moelle. Le cylindre médullaire nous présente donc, dans toute sa hauteur, une double commissure médiane, l'une grise, l'autre blanche. L'épaisseur de la commissure blanche varie, comme celle de la commissure grise, suivant les régions où on l'examine. Au niveau du renflement lombaire, elle mesure $0^{mm},60$ et c'est sur ce point qu'elle présente son maximum de développement. A la région dorsale, elle n'a plus que $0^{mm},20$ et elle conserve cette dernière dimension au niveau du renflement cervical. Ce n'est qu'à la partie toute supérieure de la moelle cervicale qu'elle s'accroît ; encore cet accroissement est-il peu important. Nous verrons plus tard quelles sont les fibres qui entrent dans la constitution de la commissure blanche. Qu'il nous suffise de dire, pour l'instant, que ces fibres sont de deux ordres : des fibres transversales (élément essentiel) et des fibres longitudinales (élément accessoire).

Fig. 41.

Coupes transversales de la moelle humaine, pratiquées à différentes hauteurs (d'après Erb).

1, à la partie supérieure de la portion cervicale. — 2, 3, au niveau du renflement cervical. — 4, 5, au niveau de la portion dorsale. — 6, 7, au niveau du renflement lombaire. — 8, au niveau du cône terminal.

3° Variations régionales. — Les différentes parties que nous venons de décrire, comme entrant dans la constitution fondamentale de la moelle épinière, se retrouvent sur toutes les coupes transversales de cet organe, quelle que soit la hauteur à laquelle elles sont faites. Elles se modifient cependant d'une façon plus ou moins profonde, en passant d'une région à une autre, de telle sorte qu'un œil exercé pourra toujours, une coupe transversale de la moelle étant donnée, déterminer la région à laquelle elle appartient.

Ces modifications, dites régionales, sont relatives tout d'abord à la configuration que revêt la substance grise : les cornes antérieures,

arrondies à la région lombaire, sont, au contraire, allongées et étroites à la région dorsale ; elles s'élargissent de nouveau à la région cervicale et y affectent une forme plus ou moins triangulaire. Pour ce qui est des cornes postérieures, on les voit, au niveau des deux renflements cervical et lombaire, s'élargir considérablement à leur partie moyenne et présenter ainsi une tête beaucoup plus volumineuse que dans toutes les autres régions.

Les modifications régionales portent ensuite sur le développement volumétrique respectif de la substance blanche et de la substance grise. Ce dernier point ne peut être éclairci, on le conçoit, que par des mensurations fort précises, prises successivement sur les différentes parties constituantes de la moelle et à différentes hauteurs. Ces mensurations ont été faites, avec tout le soin et toute la compétence que demandait une pareille étude, par Stilling. Nous résumons dans le tableau suivant les résultats de ses patientes recherches sur ce sujet. Les chiffres que renferme ce tableau indiquent en millimètres carrés, pour une moitié de moelle, la superficie des trois cordons et des deux cornes, mesurée sur vingt et une coupes transversales de la moelle épinière, dont le niveau se trouve indiqué dans la première colonne :

TABLEAU INDIQUANT EN CHIFFRES LES VARIATIONS VOLUMÉTRIQUES QUE PRÉSENTENT, SUIVANT LA HAUTEUR OU ON LES EXAMINE, LA SUBSTANCE BLANCHE ET LA SUBSTANCE GRISE DE LA MOELLE

AU NIVEAU de l'orifice des racines de la :	SUBSTANCE BLANCHE				SUBSTANCE GRISE			DEMI-MOELLE tout entière.
	cordons antérieurs.	cordons latéraux.	cordons postérieurs.	les trois cordons réunis.	cornes antérieures.	cornes postérieures.	les deux cornes réunies.	
	mill. c.	mill. c.	mill. c.	mill. c.	mill. c.	mill. c.	mill. c.	mill. c.
3e paire cervicale	6.13	13.21	13.47	32.81	5.71	5,49	11,20	41,04
4e	7,57	13.23	13.72	34,52	6.16	6.45	12,61	47,13
5e et 6e.	11.75	15.70	14.68	42,13	11.40	8.30	19.70	61,83
7e	10.90	15.17	14.30	40.37	10.75	7.47	18,22	58.59
7e (*fibres inférieures*) . .	9.97	11.98	12.26	34,21	11.29	6.70	17,99	52,20
8e	11.27	12.79	9.30	33,96	8.07	5.81	13,88	47.84
1re paire dorsale.	5.71	14.06	8,95	28,72	3.86	3.17	7,03	35,75
2e à 8e	4.24	13.55	6.43	24.22	2.73	2.61	5,34	29,56
9e à 11e.	4.25	13.02	6.59	23.86	1.99	2.61	4,60	28,46
12e	4.30	11.00	6.64	21.94	2.95	3.52	6,47	28,41
3e paire lombaire	6.01	6.48	8.65	21.14	6.26	7.03	13.29	34,43
4e	7.51	6.32	8.69	22,52	12,03	8.96	20.99	43.51
5e	5.68	5.16	6.25	17,09	14.43	10.45	24,88	41,97
1re paire sacrée	5.50	4.96	6.61	17,07	14.62	9.11	23,73	40.80
2e	6.03	5.37	5.95	17,35	14.30	9.03	23,33	41,68
3e (*fibres supérieures*) . .	4.54	3.77	3.67	11,98	12.16	6.97	19.13	31.11
3e (*fibres moyennes*). . .	4.18	3.11	2.83	10,12	11.55	7,20	18,75	28.87
3e (*fibres inférieures*) . .	3.36	2.50	1.73	7,59	8.02	5.74	13,76	21.35
4e	2.30	2.33	1.51	6,14	5.34	5,43	10.77	16,99
5e	0.75	0.97	0.44	2,16	2.36	3.62	5,98	8,14
Paire coccygienne. . . .	0.36	0,45	0.16	0,97	0.97	1.70	2,67	3.64

Traduits en langage graphique, ces différents chiffres nous donnent les trois tableaux ci-après, où l'on voit d'un simple coup d'œil les fluctuations que présente,

soit le volume de la moelle prise en totalité, soit le volume de chacune de ses parties constituantes :

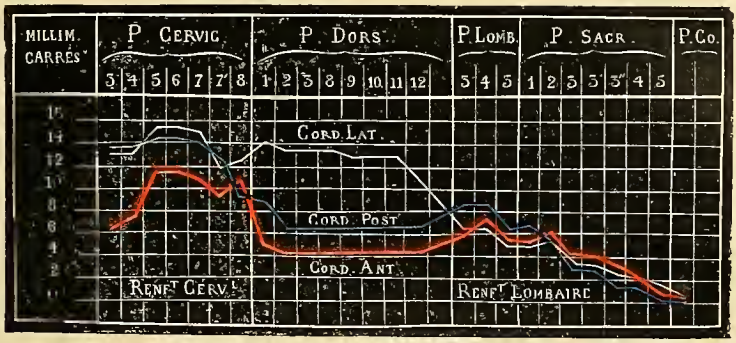

Fig. 42. — Tableau graphique indiquant les volumes respectifs des trois cordons de la moelle.

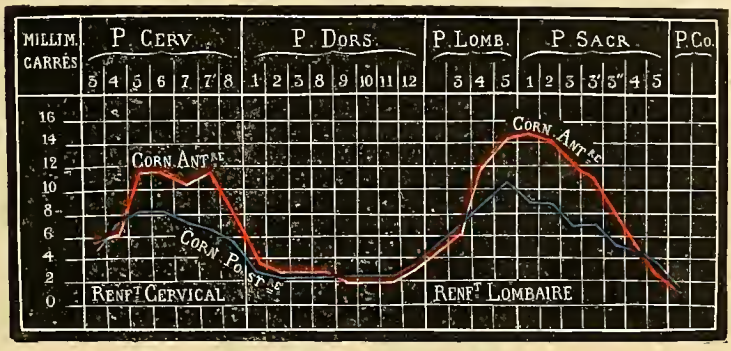

Fig. 43. — Tableau graphique indiquant les volumes respectifs de la corne antérieure et de la corne postérieure.

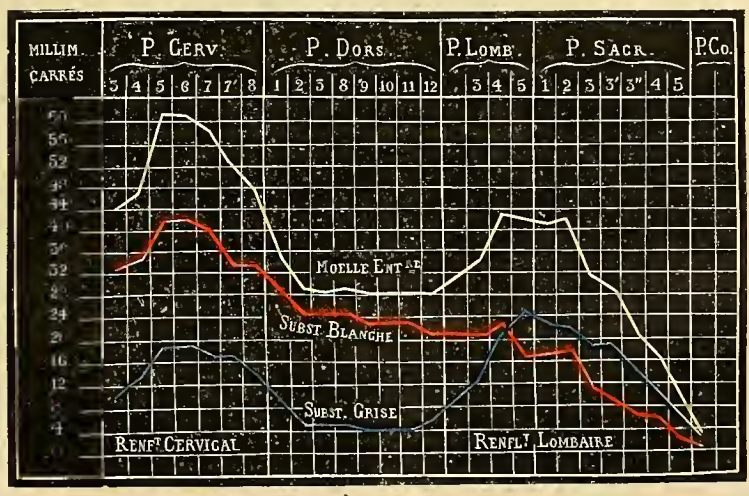

Fig. 44. — Tableau graphique indiquant les volumes respectifs de la substance blanche, de la substance grise et de la moelle totale.

(Ce tableau, ainsi que les précédents, se rapporte à une moitié de la moelle seulement.)

L'inspection du troisième de ces tableaux nous fixe encore, d'une façon aussi nette que précise, sur le mode de formation des deux renflements cervical et lombaire. Le premier résulte à la fois d'un développement local de la substance grise, qui mesure 20 millimètres carrés, et de la substance blanche, qui atteint 44 millimètres carrés. Le second est presque exclusivement formé par la substance grise, qui, de 4 millimètres carrés qu'elle présente à la région dorsale, atteint, à la hauteur de la cinquième paire lombaire, jusqu'à 25 millimètres carrés : la substance blanche augmente à peine au niveau du renflement lombaire. Ce dernier fait s'explique naturellement par la constitution même des cordons blancs : ces cordons, en effet, abstraction faite des racines nerveuses et des fibres commissurales longitudinales, comprennent des fibres descendantes ou motrices et des fibres ascendantes ou sensitives. Or, le paquet moteur, abandonnant successivement des fibres à chaque groupe cellulaire des cornes antérieures, diminue au fur et à mesure qu'il descend ; de même, le paquet sensitif, recevant des fibres de chaque nerf rachidien, grossit au fur et à mesure qu'il s'élève. Il en résulte, comme le fait remarquer fort judicieusement Sappey, que ces deux paquets de fibres se trouvent réduits à leur plus petit nombre au niveau du renflement lombaire, le premier étant presque épuisé et le second ne faisant qu'apparaître.

4° Résumé de la conformation intérieure de la moelle. — Si nous cherchons maintenant à résumer en quelques mots les notions que vient de nous révéler la conformation intérieure de la moelle sur sa constitution intime, nous pouvons formuler les trois propositions suivantes (fig. 45) :

1° Le cylindre médullaire se compose essentiellement de deux substances :

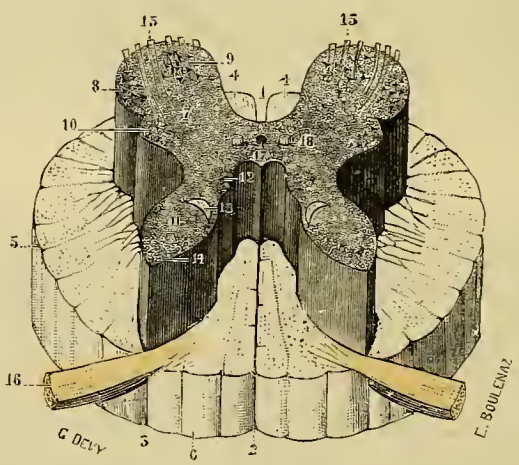

Fig. 45.

La colonne grise centrale, dégagée de son manteau médullaire (schématique).

1, sillon médian antérieur. — 2, sillon médian postérieur. — 3, sillon collatéral postérieur. — 4, cordon antérieur de la moelle. — 5, cordon latéral. — 6, cordon postérieur. — 7, corne antérieure, avec : 8, son noyau antéro-interne ; 9, son noyau antéro-externe ; 10, son noyau postéro-externe, occupant la corne latérale ou tractus intermedio-lateralis. — 11, corne postérieure, avec 12, colonne vésiculaire de Clarke. — 13, faisceau longitudinal de la corne postérieure. — 14, substance gélatineuse de Rolando. — 15, racines antérieures. — 16, racines postérieures. — 17, canal de l'épendyme. — 18, veines de la commissure grise.

1° une *substance grise*, qui occupe le centre et n'atteint la surface extérieure que sur deux points, au niveau de l'émergence des racines postérieures droites et gauches autrement dit dans les deux sillons collatéraux postérieurs ; 2° une *substance blanche*, qui entoure la précédente à la manière d'un manteau, d'où

l'expression, aussi juste que pittoresque, de *manteau médullaire* que lui donnent quelques auteurs.

2° La *substance grise*, considérée dans son ensemble, affecte la forme d'une colonne profondément cannelée et présentant à son centre le canal de l'épendyme. Ses cannelures ou gouttières sont au nombre de quatre : une antérieure, une postérieure et deux latérales.

3° La *substance blanche* se dispose en cordons longitudinaux, qui sont au nombre de six, trois de chaque côté : un antérieur, un postérieur et un latéral. Ces trois cordons s'enfoncent dans les cannelures précitées de la façon suivante : 1° les deux cordons antérieurs remplissent la cannelure antérieure ; ils sont séparés à leur partie antérieure par le sillon médian antérieur et unis à leur partie toute postérieure par la commissure blanche ; 2° les cordons latéraux, séparés des précédents par des limites purement artificielles, remplissent les cannelures latérales ; 3° les cordons postérieurs, enfin, s'enfoncent dans la cannelure postérieure : chacun d'eux, tout d'abord, est séparé du cordon latéral correspondant par le sillon collatéral postérieur et par les racines postérieures qui s'y engagent ; ils sont, ensuite, entièrement séparés l'un de l'autre, sur la ligne médiane, par le sillon médian postérieur et par le septum névroglique qui s'étend du fond de ce sillon à la commissure grise.

§ IV. — Constitution anatomique de la moelle

Le mode de constitution de la moelle épinière est une des questions les plus ardues de l'anatomie de texture et longtemps nous en avons été réduits, à ce sujet, à des formules tout hypothétiques. Tel fait physiologique ou morbide trouvait une explication plausible dans telle disposition anatomique et on décrivait cette disposition sans l'avoir vue : elle devait être, donc elle était. C'était de l'anatomie basée, non pas sur l'observation vraie, mais sur de simples suppositions. On ne pouvait avoir mieux et on s'en contentait. Le schéma structural, du reste, était très malléable et, suivant les besoins, on le modifiait ou on le complétait toutes les fois qu'un fait nouveau venait démontrer qu'il était mal construit ou insuffisant.

La physiologie expérimentale, utilisant tour à tour les méthodes de destruction et les méthodes d'excitation, nous avait bien appris, depuis longtemps déjà, que les diverses parties de la moelle réagissaient d'une façon différente, notamment que tel cordon était affecté à la sensibilité, tel autre à la motilité, que la corne antérieure était motrice et la corne postérieure sensitive, etc. : mais l'expérimentation, ainsi appliquée, était insuffisante, — précisément parce qu'elle ne pouvait nettement localiser son action investigatrice, — pour permettre de délimiter exactement les parties fonctionnellement distinctes.

L'anatomie pathologique avec les dégénérescences secondaires (Türk, Charcot, Bouchard, etc.) nous a fourni à ce sujet des résultats autrement précis. Nous savons, depuis les célèbres expériences de Waller, que la cellule nerveuse ou corps du neurone est le centre trophique de la fibre nerveuse qui en émane, d'où cette conclusion, déjà formulée dans notre Anatomie générale (p. 19), que lorsqu'on sectionne une fibre nerveuse ou un paquet de fibres nerveuses accolées et morphologiquement identiques, le bout périphérique dégénère, tandis que le bout central conserve, quelque temps du moins, son intégrité anatomique. Ceci étant admis, supposons qu'un caillot hémorragique vienne interrompre dans sa continuité, soit dans le cerveau, soit dans la pédoncule cérébral, le paquet de fibres (faisceau pyra-

midal) auquel est dévolue la fonction de transporter des centres corticaux aux cellules de la corne antérieure les incitations motrices volontaires : ce paquet de fibres dégénérera peu à peu au-dessous du point où il a été interrompu et, si plus tard on a l'occasion d'autopsier le sujet et d'examiner sa moelle, on trouvera dans la substance blanche (fig. 46, 2 et 3), l'un du côté correspondant à la lésion, l'autre du côté opposé, deux faisceaux dégénérés, nettement délimités et parfaitement reconnaissables au milieu des faisceaux ambiants restés intacts. On sera naturellement amené à localiser dans ces deux faisceaux la conduction des mouvements volontaires. Puis, on n'aura plus qu'à les suivre pas à pas sur des coupes sériées, pour avoir, quant à leur direction, à leur forme, à leur volume, des notions nettes et précises. Mais ces lésions dégénératives, si précieuses dans l'espèce, nous pouvons expérimentalement les provoquer, les faire naître. Si chez un animal, par exemple, nous sectionnons les racines postérieures ou sensitives des nerfs rachidiens, ces racines, qui sont les cylindraxes des cellules des ganglions spinaux et qui par conséquent ont leur centre trophique dans ces ganglions, ces racines, dis-je, dégénéreront depuis la section jusqu'à leur terminaison dans l'épaisseur du névraxe. Dès lors, nous n'aurons, le processus dégénérateur ayant fait son œuvre, qu'à sacrifier l'animal et à examiner méthodiquement sur des coupes en série quelles sont les parties dégénérées : le trajet suivi par la dégénérescence nous indiquera nettement quelles sont, à l'état normal, les voies de conduction sensitives. On voit par ces deux exemples toute l'importance qu'a l'étude des dégénérescences, soit pathologiques, soit expérimentales, pour la localisation anatomique des différentes voies de conduction dans la moelle épinière.

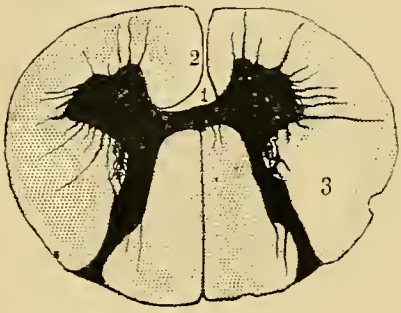

Fig. 46.

Dégénération secondaire du faisceau pyramidal dans un cas d'hémiplégie par lésions cérébrales, moelle cervicale (d'après Marie).

(Les parties sclérosées sont en clair.)

1, sillon médian antérieur. — 2, faisceau pyramidal direct. — 3, faisceau pyramidal croisé.

En 1876, Flechsig a introduit dans l'étude structurale des centres nerveux une méthode aussi ingénieuse que féconde. Elle repose tout entière sur ce fait que les faisceaux de fibres qui entrent dans la constitution du névraxe, primitivement constitués par de simples cylindraxes, prennent leur gaine de myéline, non pas simultanément, mais successivement et, cela, suivant des règles parfaitement déterminées, je veux dire à des époques qui sont variables suivant les faisceaux, mais qui sont fixes pour chacun d'eux. Il paraît rationnel de penser que toutes les fibres qui se myélinisent en même temps sont fonctionnellement similaires et, d'autre part, que des faisceaux qui revêtent leur gaine de myéline à des époques différentes doivent avoir des fonctions également différentes : en d'autres termes, les faisceaux blancs de la moelle différeraient au point de vue fonctionnel suivant l'époque où apparaît leur myéline. Or, la comparaison des résultats fournis par l'étude des dégénérescences avec ceux obtenus par la méthode de Flechsig, en nous montrant la concordance de ces résultats, nous apprend du même coup combien est exacte cette assertion à priori. Pour citer quelques exemples, nous rappellerons que le faisceau de Burdach, le faisceau cérébelleux direct et le faisceau pyramidal, trois faisceaux à fonctions nettement différentes, prennent leur gaine

de myéline, le premier chez l'embryon de 25 centimètres, le second au septième mois de la vie intra-utérine, le troisième dans le neuvième mois et même quelque temps après la naissance. Flechsig, à la suite de recherches fort nombreuses, faites sur des embryons et des fœtus de tout âge, nous a donné, de la substance blanche de la moelle épinière, une topographie systématique qui est aujourd'hui classique et que nous exposerons tout à l'heure.

Mais la méthode de myélinisation, pas plus du reste que celle des dégénérescences, n'ont pu nous fixer sur les relations réciproques des divers éléments histologiques qui entrent dans la constitution de la moelle. Ces relations, pourtant certaines, nous ont échappé jusqu'au jour où Golgi, Ramon y Cajal, Kölliker, Lenhossek, van Gehuchten, etc., utilisant une méthode nouvelle, réussirent à colorer les cylindraxes jusque dans leurs ramifications les plus ténues et purent ainsi les suivre jusqu'à leur terminaison. L'introduction dans la technique histologique de la méthode au chromate d'argent ouvre une ère nouvelle dans l'étude structurale de la moelle épinière. Grâce à elle, la constitution anatomique de cet organe nous apparaît enfin d'une façon claire et nous pouvons maintenant, aux formules anciennes plus ou moins hypothétiques, substituer une description basée sur des observations précises.

La moelle épinière, abstraction faite de ses vaisseaux, auxquels nous consacrerons un paragraphe à part, renferme, comme les centres nerveux en général, deux ordres d'éléments histologiques, des éléments nerveux et des éléments de soutien. Nous décrirons séparément (il y a tout avantage pour cela) ces deux espèces d'éléments, et nous commencerons par les éléments nerveux, que nous étudierons successivement :

1° *Dans la substance grise ;*
2° *Dans la substance blanche.*

A. — Eléments nerveux de la substance grise

La colonne grise centrale, formée par les deux cornes et la commissure grise, se compose, comme nous l'avons vu plus haut, de deux substances d'aspect différent : une *substance spongieuse* et une *substance gélatineuse*. De ces deux substances, la première occupe la presque totalité de la formation grise. La seconde se voit sur deux points : 1° tout autour du canal central, où elle forme une sorte de zone circulaire, connue sous le nom de *substance gélatineuse centrale :* 2° en arrière de la tête de la corne postérieure, qu'elle coiffe à la manière d'un croissant, en formant ce que l'on appelle la *substance gélatineuse de Rolando.* La masse grise, soit dans sa portion spongieuse, soit dans sa portion gélatineuse, nous présente, en fait d'éléments nerveux, des fibres et des cellules :

1° Fibres nerveuses de la substance grise. — Les fibres nerveuses de la substance grise appartiennent toutes, sauf quelques exceptions, à la catégorie des fibres amyéliniques : ce sont des cylindraxes nus. Extrêmement nombreuses, très variables dans leurs dimensions et présentant les directions les plus diverses, elles s'entre-croisent dans tous les sens et forment dans leur ensemble un riche réticulum, dont la figure 47 nous donne une idée très nette. Ce réticulum, on le voit, est absolument inextricable, et ce n'est que sur les préparations où la réduction chromo-argentique n'est que partielle, que l'on peut véritablement se rendre un compte exact du trajet des fibres nerveuses. Mais tout inextricable qu'il est, le

réticulum nerveux de la substance grise n'est jamais un plexus au sens précis du mot. C'est un simple feutrage, un simple entremêlement, où chaque fibrille ne s'anastomose jamais avec les fibrilles voisines et conserve jusqu'au bout son indépendance anatomique : le neurone, ne l'oublions pas, est une unité anatomique entièrement indépendante.

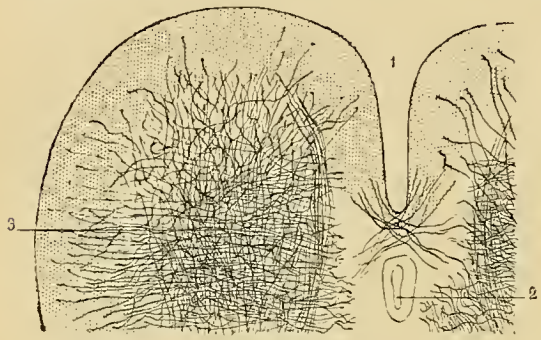

Fig. 47.

Le réticulum nerveux de la corne antérieure, vu sur une coupe horizontale (moelle lombaire d'un chat de deux jours, d'après VAN GEHUCHTEN).

1, sillon médian antérieur. — 2, canal de l'épendyme. — 3, réticulum nerveux de la corne antérieure.

Le réticulum nerveux précité reçoit les fibres les plus diverses. Il comprend : 1° des cylindraxes qui vont aux racines antérieures ou motrices ; 2° les arborisations terminales des cylindraxes qui constituent les racines postérieures ou sensitives ; 3° des cylindraxes qui, des cellules de la substance grise, se rendent aux divers cordons de la moelle pour devenir fibres de cordons ; 4° des cylindraxes qui, partis des cellules de l'encéphale, viennent se terminer dans la substance grise par des arborisations plus ou moins riches ; 5° les cylindraxes courts des cellules de Golgi type II (p. 16) ; 6° les innombrables fibrilles collatérales que les fibres de cordons, au cours de leur trajet, jettent dans les cornes antérieures ou postérieures.

Ces différents groupes de fibres seront décrits plus loin au fur et à mesure que nous les rencontrerons dans notre étude. Nous nous bornerons ici (toute description de détails serait prématurée et mal comprise) à la simple énumération qui précède.

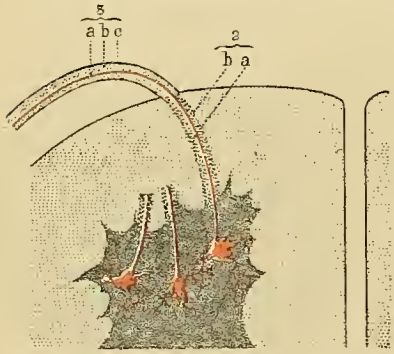

Fig. 48.

Mode d'origine d'une fibre nerveuse des racines antérieures.

1, une cellule motrice des cornes antérieures de la moelle. — 2, fibre nerveuse des centres avec : *a*, son cylindraxe ; *b*, sa gaine de myéline. — 3, fibre nerveuse périphérique, avec : *a*, son cylindraxe ; *b*, sa gaine de myéline ; *c*, sa gaine de Schwann.

2° Cellules nerveuses de la substance grise : leurs différentes espèces. — Les cellules nerveuses de la substance grise de la moelle appartiennent toutes au type multipolaire. Elles sont extrêmement variables dans leurs dimensions : les unes, toutes petites, mesurent à peine 7 à 8 μ ; les autres, très volumineuses, gigantesques, atteignent jusqu'à 120 et 130 μ, et sont, par conséquent, sur des préparations bien colorées, visibles à l'œil nu. Leur forme est tout aussi variable : elles sont, suivant les cas, globuleuses, pyramidales, fusiformes, triangulaires, étoilées, etc. Quelles que soient leur forme et leurs dimensions, les cellules nerveuses de la substance grise nous présentent toutes deux ordres de prolongements (voy. *Anatomie générale*) : des prolongements protoplasmiques ou dendrites, plus ou moins nombreux, plus ou moins longs, plus ou moins ramifiés, jouissant de la conduction cellulipète ; un prolongement cylindraxile, jouissant de la conduction cellulifuge. Ces cellules,

suivant la destinée du cylindraxe qui en émane, se distinguent en trois groupes : 1° cellules de racine ou radiculaires ; 2° cellules de cordons ou cordonales ; 3° cellules à cylindraxe court.

a. *Cellules radiculaires.* — Les cellules de racines ou cellules radiculaires sont celles dont le prolongement cylindraxile se rend aux racines des nerfs rachidiens (fig. 49). Ces cellules sont, pour la plupart, très volumineuses. On en rencontre un certain nombre, cependant, de moyennes ou même de petites dimensions. Leur cylindraxe se dirige horizontalement vers la surface extérieure de la moelle, et, s'échappant alors de l'organe, passe dans les racines des nerfs rachidiens. Nous rappellerons, en passant, qu'ils cheminent tout d'abord dans la substance grise à

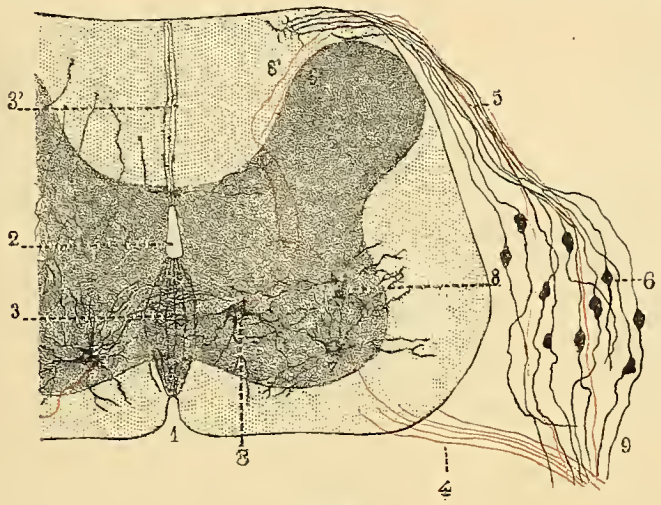

Fig. 49.

Coupe tranversale de la moelle embryonnaire du poulet, montrant la position des cellules radiculaires (d'après VAN GEHUCHTEN).

1, sillon médian antérieur. — 2, canal central. — 3, cône épendymaire antérieur. — 3', cône épendymaire postérieur. — 4, racines antérieures ou motrices. — 5, racines postérieures. — 6, ganglion spinal. — 7, une cellule radiculaire antérieure. — 8, 8, deux cellules radiculaires postérieures, avec : 8' 8', leur cylindraxe passant dans les racines postérieures. — 9, réunion des deux racines antérieures ou postérieures pour former le nerf rachidien.

l'état de cylindraxe nu, qu'ils s'entourent bientôt d'un manchon de myéline et traversent alors la substance blanche ; qu'enfin, au sortir de la moelle, ils s'entourent d'une deuxième gaine, la gaine de Schwann (fig. 48). Ils revêtent ainsi successivement tous les attributs des fibres nerveuses périphériques.

Physiologiquement, les cellules radiculaires sont motrices, et la presque totalité des cylindraxes qui en proviennent se dirigent d'arrière en avant pour passer dans les racines antérieures, dont ils forment les éléments constitutifs. Quelques-uns d'entre eux, cependant, suivant une direction opposée (fig. 49, 8'), se portent d'avant en arrière, traversent dans toute sa longueur la corne postérieure et s'échappent par le sillon collatéral postérieur avec les racines postérieures. De ce fait, les racines postérieures, qui sont essentiellement sensitives, possèdent réellement, à titre d'éléments accessoires, quelques fibres motrices. Ces fibres motrices à trajet postérieur ont été découvertes en même temps, par LENHOSSEK et CAJAL sur des embryons de poulet. Elles ont été revues depuis par VAN GEHUCHTEN et par RETZIUS. Leur existence n'est donc pas douteuse, chez les oiseaux tout au moins ; car jusqu'ici aucun histologiste ne les a retrouvées chez l'homme.

Les cellules radiculaires, on le voit, se divisent donc en deux espèces : les *cellules radiculaires antérieures*, motrices, qui envoient leur cylindraxe dans les racines antérieures : les *cellules radiculaires postérieures*, également motrices ou peut-être vaso-motrices, dont le cylindraxe sort de la moelle avec les racines postérieures.

b. *Cellules cordonales.* — Les cellules cordonales sont ainsi appelées parce que le cylindraxe qu'elles émettent se rend à la substance blanche de la moelle et là, après s'être entouré de myéline, devient une fibre nerveuse des cordons. Du reste, il se jette, suivant les cas, dans le cordon antérieur, dans le cordon latéral ou dans le cordon postérieur, d'où leur subdivision en cellules cordonales antérieures, cellules cordonales latérales et cellules cordonales postérieures. Ces cellules, extrêmement nombreuses, sont habituellement de dimensions moyennes. On les rencontre un peu sur tous les points de la substance grise.

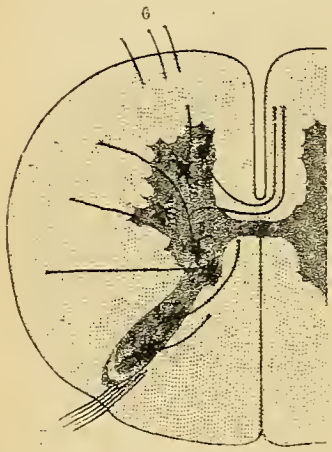

Fig. 50.

Diverses espèces de cellules cordonales.

1, 2, 3, cellules cordonales homomères ou homolatérales des cordons antérieur (1), latéral (2) et postérieur (3). — 4, cellule cordonale hétéromère ou hétérolatérale. — 5, cellule cordonale bilatérale. — 6, racine antérieure. — 7, racine postérieure.

D'ordinaire, les cylindraxes des cellules cordonales vont au cordon du même côté, je veux dire restent dans la moitié de la moelle où se trouve leur cellule d'origine (fig. 50, 1, 2 et 3) : les cellules, dans ce cas, peuvent être appelées *cellules cordonales homolatérales* ou *homomères* (de ὁμός, le même et μέρος, côté). Cette disposition, je le répète, est celle que l'on observe le plus souvent. — Pour d'autres cellules, le cylindraxe suit un trajet tout différent (fig. 50, 4) : au lieu de rester dans la moitié de moelle où il prend naissance, il croise la ligne médiane en passant dans la commissure antérieure et gagne ainsi la substance blanche du côté opposé. Ces cellules cordonales, dont le cylindraxe change ainsi de côté, ont reçu de VAN GEHUCHTEN le nom de *cellules cordonales hétéromères* (de ἕτερος, autre et μέρος, côté). Nous les appellerons encore, pour les distinguer des cellules homolatérales, cellules *cordonales hétérolatérales* ou *altérolatérales*. Ce sont les *cellules commissurales* de CAJAL. — Enfin, il existe une troisième variété de cellules cordonales que caractérise la disposition suivante : leur cylindraxe (fig. 50, 5) se divise en pleine substance grise, peu après son origine par conséquent, en deux branches divergentes, dont l'une se rend aux cordons médullaires du même côté, tandis que l'autre franchit la ligne médiane et va aux cordons du côté opposé. Ces cellules, qui envoient ainsi leur cylindraxe, après bifurcation bien entendu, dans les deux moitiés de la moelle, sont à la fois homolatérales et hétérolatérales : nous les appellerons *cellules cordonales bilatérales* ou *dimères* (de δίς, deux et μέρος, côté).

Quelle que soit leur destinée, qu'ils restent du côté correspondant ou passent du côté opposé, les cylindraxes des cellules cordonales nous présentent, quant à leur trajet et à leur mode de terminaison, des caractères communs. Au sortir de leur cellule d'origine, ils suivent quelque temps, dans la substance grise, un trajet plus ou moins horizontal. Puis, arrivés dans la substance blanche, ils se coudent brusquement pour se porter, soit en haut, soit en bas, et devenir fibre ascendante dans le premier cas, fibre descendante dans le second. Mais, le plus souvent, au

lieu de simplement se couder, le cylindraxe se bifurque en T (fig. 51,3) et fournit ainsi deux branches de direction contraire : une branche ascendante, plus volumineuse et plus longue ; une branche descendante, plus grêle et à trajet plus court. Dans ce dernier cas, les cylindraxes des cellules cordonales, après leur pénétration dans le cordon, se comportent exactement comme les racines postérieures, qui, à leur entrée dans la moelle, se divisent de même en une branche ascendante et une branche descendante (fig. 66).

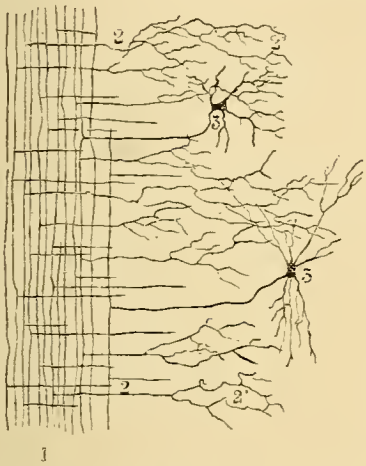

Fig. 51.

Coupe longitudinale du cordon latéral de la moelle (d'après VAN GEHUCHTEN).

1, fibres longitudinales du cordon latéral. — 2, 2, collatérales, avec : 2', 2', leurs arborisations terminales. — 3, 3, deux cellules nerveuses dont le prolongement cylindraxile se rend à la substance blanche du cordon latéral et se bifurque en une branche ascendante et une branche descendante (cellules cordonales homomères).

Si maintenant nous suivons dans son trajet vertical notre cylindraxe devenu fibre de cordon, nous le voyons, qu'il soit ascendant ou descendant, abandonner de loin en loin de fines collatérales, qui se portent horizontalement vers la substance grise et s'y résolvent chacune en une arborisation ou touffe terminale (nous y reviendrons plus tard). Puis, quand il est arrivé au bout de sa course, il s'infléchit à son tour vers la substance grise, la pénètre et s'y résout, comme l'ont fait ses collatérales, en une arborisation terminale. Ces cylindraxes, que nous avons représentés schématiquement dans la figure ci-contre (fig. 52), deviennent ainsi de véritables commissures longitudinales entre des segments de la colonne grise centrale plus ou moins éloignés, le segment dont elles émanent, et celui ou ceux dans lesquels ils se terminent.



Fig. 52.

Coupe frontale de la moelle passant par le canal central, pour montrer les cellules commissurales longitudinales (schématique).

1, une cellule commissurale longitudinale. — 2, fibre de cette cellule, avec : 3, sa branche ascendante ; 4, sa branche descendante ; 5, leurs collatérales.

(Sur le côté droit, on a représenté six cellules analogues.)

La longueur des fibres issues des cellules cordonales est très variable : les unes, très courtes (*voies courtes*), se terminent dans la substance grise à 1 ou 2 centimètres au-dessus ou au-dessous du point où elles prennent naissance ; d'autres, de longueur moyenne (encore des *voies courtes*), ne retournent à la substance grise qu'après avoir franchi l'espace répondant à cinq ou six paires nerveuses ; d'autres, plus longues encore (*voies longues*), dépassent les limites supérieures de la moelle et se terminent au-dessus d'elle, soit dans le bulbe, soit dans un segment quelconque de la masse encéphalique. Mais, quelle que soit la longueur de leur cylindraxe, les cellules cordonales, envisagées au point de vue de leur valeur morphologique, sont toujours réductibles au type suivant : c'est une cellule nerveuse (fig. 53, C) qui est en relation, d'une part par ses prolongements protoplasmiques

avec l'arborisation cylindraxile d'une cellule placée en aval (cellule A), d'autre part par l'arborisation terminale de son cylindraxe (je fais abstraction des collatérales qu'émet ce dernier) avec une deuxième cellule placée en amont (cellule B). C'est, comme on le voit, un *neurone intercalaire*, recevant l'ébranlement nerveux du neurone A et le transmettant, après un parcours variable, au neurone B. De ce fait, le neurone intercalaire, que constituent la cellule cordonale et ses prolongements, n'est par lui-même ni moteur ni sensitif. Sa valeur fonctionnelle dépend uniquement de la nature même de l'ébranlement nerveux que lui transmet le neurone A : autrement dit, elle est le même que celle de ce dernier neurone. Suivant les cas, les deux neurones A et B sont tous les deux ou sensitifs ou moteurs : le neurone intercalaire C est alors lui-même, sensitif dans le premier cas, moteur dans le second. Dans une troisième modalité, le neurone A étant sensitif, le neurone B est moteur : le neurone intercalaire C n'en est pas moins sensitif, puisqu'il reçoit l'ébranlement nerveux d'un neurone sensilif ; mais il le transmet à un neurone moteur et celui-ci le transforme en incitation motrice, ce qui a lieu dans les réflexes.

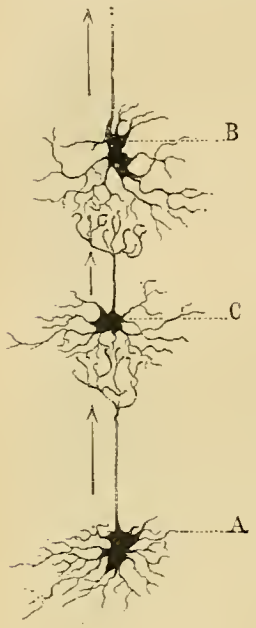

Fig. 53.

Association des neurones.

A, premier neurone. — B, deuxième neurone. — C, neurone intercalaire.

Sous le nom de *cellules pluricordonales*, Ramon y Cajal a décrit des cellules nerveuses dont le cylindraxe se divise dans la substance grise en deux ou trois branches, qui constituent autant de fibres nerveuses et qui se rendent à des cordons différents. C'est ainsi qu'il existe des cellules dont le cylindraxe fournit, après bifurcation, une fibre pour le cordon postérieur et une fibre pour le cordon latéral ou le cordon antérieur. Du reste, dans ces cas de division du cylindraxe en fibres multiples, ces fibres peuvent rester du côté correspondant à la cellule dont elles émanent, ou bien l'une d'entre elles peut franchir la ligne médiane pour se rendre à l'un des cordons du côté opposé : c'est là une disposition qui rappelle exactement les cellules cordonales hétérolatérales dont il a été question plus haut.

c. *Cellules à cylindraxe court.* — Ces cellules ont été découvertes par Golgi et nous les avons décrites, en anatomie générale, sous le nom de cellules de Golgi type II. Elles ont pour caractère essentiel que leur cylindraxe, contrairement à celui des cellules radiculaires et cordonales précédemment étudiées, ne s'entoure jamais de myéline et, d'autre part, ne sort pas de la substance grise. Peu après son origine, il se ramifie à la manière des prolongements protoplasmiques (fig. 14) et se résout, par suite de divisions successives, en une multitude de fibrilles terminales qui se perdent dans le réticulum de la substance grise, au voisinage même du corps cellulaire dont elles émanent. Comme on le voit, ce cylindraxe perd très rapidement son individualité : il est par conséquent très court et ainsi se trouve justifié le terme de *cellule à cylindraxe court* qui a été donné par Cajal aux cellules de Golgi type II. Ces cellules sont de petites dimensions et irrégulièrement disséminées dans la substance grise. Golgi avait cru devoir les considérer comme des cellules sensitives; mais nous avons déjà vu, en *Anatomie générale* (p. 18) que cette opinion, tout hypothétique du reste, devait être abandonnée. Les neurones à cylindraxe court sont encore des éléments intercalaires servant de trait d'union entre d'autres neurones très rapprochés, je veux dire occupant le même niveau ou des niveaux différents, mais peu distants l'un de l'autre. Ce

sont des *neurones d'association* à champ peu étendu et, à ce sujet, il est bon de rappeler que leur cylindraxe, s'il se ramifie ordinairement dans la moitié de la moelle où il prend naissance, peut aussi, dans certains cas, franchir la ligne médiane et se terminer alors du côté opposé. Dans le premier cas, la transmission de l'ébranlement nerveux sera directe : dans le second cas, elle sera croisée.

Nous résumons dans le tableau suivant les différentes espèces de cellules nerveuses que renferme la substance grise de la moelle :

	Cylindraxe se terminant :	
I. Cellules radiculaires	*a*. Dans les racines antérieures	*C. rad. antérieures.*
	b. Dans les racines postérieures	*C. rad. postérieures.*
II. Cellules cordonales	*a*. Dans la subst. blanche du même côté	*C. cord. homolatérales.*
	b. Dans la subst. blanche du côté opposé	*C. cord. hétérolatérales.*
	c. A la fois dans la substance blanche du même côté et dans celle du côté opposé	*C. cord. bilatérales.*
III. Cellules à cylindraxe court	*a*. Dans la substance grise du même côté	*C. à cyl. c. homolatérales.*
	b. Dans la substance grise du côté opposé	*C. à cyl. c. hétérolatérales.*

3° Mode de répartition des cellules nerveuses dans la substance grise : cellules groupées et cellulaires solitaires. — Les trois espèces de cellules nerveuses que nous venons d'étudier pour ainsi dire à l'état d'isolement ne sont pas réparties dans la moelle d'une façon quelconque. Si un certain nombre d'entre elles sont disséminées sans ordre apparent sur les points les plus divers de la substance grise, les autres se disposent par groupes sur des points parfaitement déterminés, en formant autant de systèmes réguliers. Examinés sur des coupes horizontales de la moelle, ces groupes cellulaires se présentent, on le conçoit, sous forme de *noyaux ;* sur des coupes longitudinales, ils constituent de véritables *colonnes*. Le mode de répartition des éléments cellulaires dans la substance grise a, en physiologie et surtout en anatomie pathologique, une importance considérable. Nous l'examinerons successivement : 1° dans la corne antérieure ; 2° dans la corne postérieure ; 3° dans la commissure.

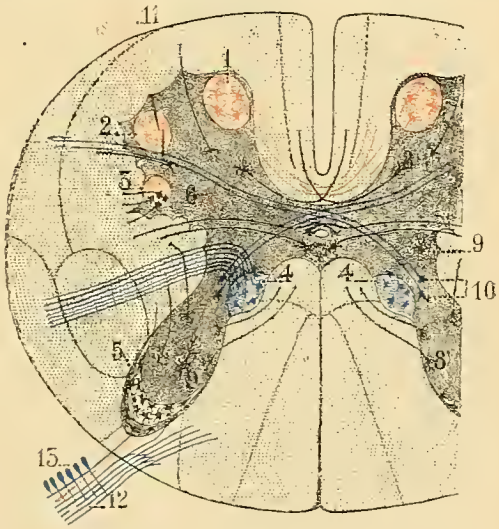

Fig. 54.

Mode de répartition des cellules nerveuses dans la substance grise (*schématique*).

1, 2, 3, noyau antéro-interne, noyau antéro-externe et noyau latéral de la corne antérieure. — 4, 4, colonne de Clarke. — 5, groupe de la substance gélatineuse de Rolando. — 6, une cellule radiculaire postérieure. — 7, groupe périépendymaire. — 8, 8, cellules solitaires. — 9, cellules de Golgi type II. — 10, cellules d'origine du faisceau de Gowers (faisceau croisé). — 11, racines antérieures. — 12, racines postérieures. — 13, ganglion spinal.

A. Dans la corne antérieure. — La corne antérieure nous offre à considérer le noyau antéro-interne, le noyau antéro-externe, le noyau postéro-externe et les cellules solitaires :

a. *Noyau antéro-interne*. — Le noyau antéro-interne (fig. 54, 1) est situé, comme son nom l'indique, à l'angle antérieur et interne de la corne antérieure. Il se com-

pose de deux espèces de cellules : des cellules radiculaires motrices, remarquables par leur volume, dont le cylindraxe se rend aux racines antérieures des nerfs rachidiens ; des cellules cordonales hétérolatérales (*cellules commissurales* de Cajal), dont les cylindraxes, obliquant en dedans, franchissent la ligne médiane à travers la commissure antérieure et gagnent le cordon antérieur du côté opposé pour suivre, à partir de là, un trajet longitudinal. Ces cellules commissurales occupent la partie postérieure du groupe et s'étendent plus ou moins loin le long du bord interne de la corne. Elles sont un peu moins volumineuses que les cellules radiculaires et, de plus, elles affectent pour la plupart une disposition fusiforme à grand axe orienté en sens sagittal.

b. *Noyau antéro-externe.* — Le noyau antéro-externe (fig. 54,2), situé en dehors du précédent, occupe l'angle antéro-externe de la corne. Il est presque exclusivement constitué par des cellules motrices de grandes dimensions, qui envoient leur cylindraxe dans les racines antérieures des nerfs rachidiens : c'est le principal noyau d'origine de ces racines. Dans la partie supérieure de la moelle cervicale et dans la moelle dorsale, où les cornes antérieures sont relativement étroites, les deux noyaux cellulaires antéro-interne et antéro-externe arrivent au contact l'un de l'autre et sont, à vrai dire, fusionnés en un noyau unique. Mais, au niveau des deux renflements cervical et lombaire, là où la tête de la corne antérieure est volumineuse et étalée en travers, les deux noyaux précités sont nettement distincts.

Fig. 55.

Cellule motrice des cornes antérieures de la moelle d'un fœtus humain de 30 centimètres, le cylindraxe en rouge avec une collatérale (d'après Lenhossek).

c. *Noyau postéro-externe.* — Le noyau postéro-externe (fig. 54,3), encore appelé *noyau latéral*, occupe la corne latérale ou tractus intermedio-lateralis. Les cellules qui le constituent sont, pour la plupart, de dimensions moyennes, fusiformes ou étoilées. Ce sont, en partie des cellules cordonales envoyant leur cylindraxe dans le cordon antérieur ou le cordon latéral, en partie des cellules radiculaires envoyant leur cylindraxe dans les racines antérieures. Ces derniers éléments sont considérés par certains auteurs, notamment par Pierret, comme constituant les origines spinales du grand sympathique. Les cornes latérales n'existant réellement que dans la partie supérieure de la moelle dorsale, le groupe cellulaire postéro-externe n'existe, lui aussi, comme noyau nettement distinct, que dans cette dernière région. Toutefois le noyau en question ne disparaît pas entièrement quand disparaît la corne latérale : ses éléments, comme l'a démontré Waldeyer, se rencontrent réellement dans toute la hauteur de la moelle épinière, avec cette seule différence, peu importante dans l'espèce, qu'ils sont très abondants et réunis en groupe dans la région où la corne latérale est bien développée, moins nombreux

et plus ou moins disséminés sur les points où la corne latérale n'existe pas. Lenhossek, en s'appuyant sur l'étude des préparations de Weigert, partage à ce sujet l'opinion de Waldeyer.

d. *Cellules solitaires de la corne antérieure.* — Les cellules solitaires de la corne antérieure (fig. 54) sont disséminées un peu partout, en arrière et en dedans des trois groupes ci-dessus décrits. Ces cellules appartiennent presque toutes à la catégorie des cellules dites cordonales. Mais leurs cylindraxes, bien que se portant toujours dans l'un des cordons de la moelle pour y devenir fibres longitudinales, suivent néanmoins les directions les plus diverses : les uns, et ce sont les plus nombreux, se dirigent en dehors vers le cordon latéral et s'y terminent, soit dans sa couche superficielle, soit dans sa couche profonde; les autres, se portant en avant, gagnent le cordon antérieur du côté correspondant ; quelques-uns enfin, se dirigeant en dedans, croisent la ligne médiane à travers la commissure antérieure pour se rendre au cordon antérieur du côté opposé. Les cellules, d'où émanent ces derniers cylindraxes (*cellules commissurales* de Cajal) occupent de préférence la partie la plus interne de la corne. — Indépendamment de ces cellules cordonales, nous trouvons dans la corne antérieure et dans la région de la base, un certain nombre de cellules radiculaires postérieures (p. 59), je veux dire de cellules dont le cylindraxe traverse d'avant en arrière toute l'étendue de la corne postérieure, sort de la moelle par le sillon collatéral postérieur et se mêle alors aux racines potérieures ou sensitives des nerfs rachidiens. Comme ces dernières, elles traversent le ganglion spinal, mais sans présenter, comme nous le montre la figure 49, la moindre connexion avec les cellules nerveuses ganglionnaires. Puis, au sortir du ganglion, elles passent dans le nerf rachidien.

B. Dans la corne postérieure. — La corne postérieure, à son tour, nous présente la colonne de Clarke, le groupe de la substance gélatineuse de Rolando et des cellules solitaires :

a. *Colonne de Clarke.* — La colonne de Clarke (fig. 54,4) se trouve située à la partie interne de la base des cornes postérieures, un peu en arrière de la commissure. Ce groupe cellulaire, signalé par Stilling dès 1843, mais particulièrement bien décrit par Lockhart Clarke en 1851, porte indifféremment le nom de *noyau dorsal de Stilling* ou de *colonne vésiculaire de Clarke.* Ces deux termes sont synonymes, mais le dernier semble avoir prévalu dans l'usage.

Vue en coupe horizontale, la colonne de Clarke revêt une forme arrondie ou légèrement ovalaire à grand axe antéro-postérieur : tandis que sa moitié externe fait corps avec la substance grise de la corne postérieure, sa moitié interne baigne en plein dans la substance blanche du cordon postérieur (faisceau de Burdach).

Vue en coupe longitudinale, elle n'occupe qu'une partie de la moelle épinière : elle commence, en bas, au niveau du deuxième nerf lombaire, s'étend ensuite sans interruption dans toute la hauteur de la moelle dorsale et se termine, en haut, au niveau du huitième nerf dorsal. La colonne de Clarke caractérise donc la moelle dorsale et il suffit de constater sa présence sur une coupe pour affirmer que cette coupe n'appartient, ni à la moelle cervicale, ni à la moelle lombaire. Il est bon de faire observer, cependant, que si la formation de Clarke fait défaut dans la moelle cervicale et dans la moelle lombaire en tant que groupe cellulaire nettement différencié, elle n'y est pourtant pas complètement absente : elle y est représentée, comme l'a établi depuis longtemps Stilling et comme le confirment les recherches plus récentes de Waldeyer, par des cellules nerveuses, rares et disséminées sans

doute, mais identiques morphologiquement à celles qui constituent les colonnes de Clarke. Ces cellules, que nous appellerons cellules de Clarke, peuvent être suivies, du côté distal (en bas), jusqu'à l'origine du nerf coccygien. Du côté proximal (en haut), elles s'étagent de même, quoique assez rares, dans toute la longueur de la moelle cervicale et se prolongent ainsi jusqu'aux noyaux post-pyramidal et restiforme (noyau de Goll et noyau de Burdach), qui, au bulbe, sont vraisemblablement les homologues de la colonne de Clarke.

Histologiquement, les colonnes de Clarke sont formées par des cellules de

Fig. 56.

Les colonnes de Clarke, vues sur une coupe horizontale de la moelle (embryon humain de 30 centimètres, imité de Lenhossek).

(Du côté gauche, on a supprimé le réticulum pour ne laisser que les cellules; du côté droit, au contraire, on n'a dessiné que le réticulum.)

1, canal central. — 2, septum médian postérieur. — 3, 3, 3, 3, quatre cellules de Clarke, avec 3', leur cylindraxe, se rendant au faisceau cérébelleux direct et formant par leur ensemble un faisceau à trajet horizontal appelé faisceau cérébelleux horizontal. — 4, collatérales des racines postérieures, allant former 5, le réticulum de la colonne de Clarke. — 6, autres collatérales des racines postérieures, se rendant, par la commissure, à la corne postérieure du côté opposé. — 7, cellules solitaires de la corne postérieure. — 8, cellule cordonale du cordon postérieur, dont le cylindraxe (8') forme une fibre endogène de ce cordon.

dimensions moyennes (50 à 80 μ) ; quelques-unes, cependant, se rapprochent beaucoup par leur volume des cellules motrices de la corne antérieure. Ces cellules sont de deux ordres : au centre, ce sont des cellules étoilées, avec des prolongements protoplasmiques très ramifiés et fortement flexueux ; à la périphérie, ce sont des cellules fusiformes, disposées pour la plupart parallèlement au contour de la colonne de Clarke, c'est-à-dire allongées dans le sens antéro-postérieur pour les cellules latérales, allongées dans le sens transversal pour les cellules antérieures et postérieures. Envisagées maintenant au point de vue de leurs connexions, les cellules de la formation vésiculaire de Clarke appartiennent à la catégorie des cellules cordonales homolatérales (p. 60). Leurs cylindraxes, dont le trajet a été bien décrit par Lenhossek et par van Gehuchten, s'échappent du groupe cellulaire par sa partie antérieure (fig. 60) et, de là, se dirigent d'arrière en avant jusqu'au niveau d'une ligne transversale menée par le canal de l'épendyme. Se coudant alors sur

eux-mêmes, ils se portent transversalement en dehors, cheminent quelque temps dans la substance grise, passent ensuite dans le cordon latéral et, finalement, se terminent dans la partie toute superficielle de ce cordon, en se coudant une seconde fois pour devenir fibres longitudinales ascendantes. C'est l'ensemble de ces fibres, disons-le par anticipation, qui constitue cet important faisceau médullaire, que nous étudierons plus loin sous le nom de faisceau cérébelleux direct

b. *Groupe cellulaire de la substance gélatineuse de Rolando.* — Le groupe de la substance gelatineuse de Rolando (fig. 54,5) comprend un grand nombre de cellules nerveuses, la plupart de petite taille, remarquables par le développement de leurs expansions protoplasmiques, situées à la partie toute postérieure de la tête de la corne, dans cette substance spéciale que nous avons décrite plus haut (p. 47) sous le nom de substance gélatineuse de Rolando. Ramon y Cajal, qui a fait de ces cellules une étude spéciale, en admet trois espèces, correspondant à trois zones concentriques, que nous désignerons en première, deuxième et troisième, en allant d'arrière en avant. — Les *cellules de la première zone* (fig. 57,4) occupent la couche zonale de Waldeyer, je veux dire cette couche mince, qui sépare la substance de Rolando proprement dite de la zone de Lissauer (voy. p. 46) : ce sont les *cellules limitantes* de Cajal. Elles sont relativement volumineuses, triangulaires ou fusiformes à grand axe transversal. Leur cylindraxe se porte d'abord d'arrière en avant dans la substance gélatineuse ; puis, obliquant en dehors, il se rend à la partie postérieure du cordon latéral, où il se termine en devenant une fibre de cordon. Les cellules de cette première zone sont donc des cellules cordonales. — Les *cellules de la deuxième zone*, situées en pleine substance gélatineuse, sont des cellules toutes petites, fusiformes comme les précédentes, mais à grand axe antéro-postérieur. Ce sont encore des cellules cordonales, qui envoient leur cylindraxe, soit dans le cordon latéral, soit dans le cordon postérieur. — Les *cellules de la troisième zone* (fig. 57,5) sont des cellules étoilées. Leur cylindraxe, ou bien s'épuise, après des divisions multiples, dans la substance grise elle-même ; ou bien, s'échappant de la substance grise, il vient se terminer comme celui des cellules précédentes, dans le cordon postérieur ou dans la partie postérieure du cordon latéral. Ces cellules de la troisième zone sont donc de deux ordres : les unes sont des cellules cordonales ; les autres appartiennent à la catégorie des cellules de Golgi type II.

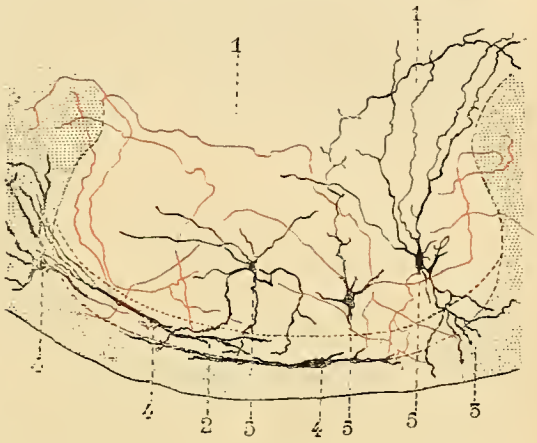

Fig. 57.

Coupe horizontale de la substance de Rolando d'un pigeon de 13 jours (d'après Ramon y Cajal).

1. substance gélatineuse de Rolando. — 2. sa couche zonale. — 3. faisceau de Burdach. — 4, 4, 4. trois cellules fusiformes de la couche zonale. — 5, 5, 5. trois cellules étoilées de la substance gélatineuse.

(On voit que quelques cylindraxes de ces cellules se rendent au faisceau de Burdach, pour y former les fibres endogènes du cordon postérieur.)

c. *Cellules solitaires de la corne postérieure.* — Les cellules solitaires de la corne postérieure, très variables dans leur forme et dans leur volume, se disséminent

un peu partout sur la base, le col et la partie postérieure de la tête. Certains auteurs ont décrit à la partie externe de la base un groupe spécial, le *groupe basal postérieur*. Waldeyer, de son côté, a signalé l'existence (chez le gorille) d'un groupe de cellules particulières, qui serait également situé dans la région de la base, un peu en dehors de la colonne de Clarke. Toutes ces cellules existent réellement, mais elles ne me paraissent pas suffisamment nombreuses et surtout suffisamment tassées, pour justifier l'opinion de ceux qui en font des groupes à part parmi les cellules solitaires.

Envisagées au point de vue de leurs relations, les cellules solitaires de la corne postérieure appartiennent, les unes à la catégorie des cellules de Golgi type II, les autres au groupe des cellules cordonales. Les premières, on le sait, ne prennent aucune part à la formation des cordons : leur cylindraxe, plus ou moins divisé, s'épuise dans la substance grise elle-même, soit du côté correspondant, soit du côté opposé après avoir traversé la commissure. Les secondes, les cellules cordonales, envoient leur cylindraxe, pour la plupart, dans le cordon latéral soit du côté correspondant (cellules homolatérales), soit du côté opposé à travers la commissure blanche antérieure (cellules hétérolatérales ou commissurales) ; un certain nombre d'entre elles cependant, de préférence celles qui se disposent le long du bord interne de la corne, jettent leur cylindraxe dans le cordon postérieur.

Nous ajouterons, en terminant, que quelques cylindraxes issus des cellules cordonales, au lieu de se porter immédiatement en dehors pour passer dans la substance blanche, se dirigent en haut et suivent quelque temps, en pleine substance grise, un trajet longitudinal. Ce sont eux vraisemblablement qui, en s'accolant par groupes plus ou moins importants, constituent les *faisceaux longitudinaux de la corne postérieure* de Kölliker, dont il a été question plus haut (p. 47) et qui, après un parcours variable, s'infléchissent en dehors et gagnent alors le cordon latéral.

C. Dans la commissure grise. — La commissure grise nous présente, dans la substance gélatineuse centrale, tout autour du canal épendymaire par conséquent, un certain nombre de cellules nerveuses, de grosseur variable, fusiformes ou étoilées : elles forment, par leur ensemble, ce qu'on pourrait appeler le *groupe central* ou *groupe périependymaire*. Ces cellules nerveuses sont des cellules cordonales : leur cylindraxe se dirige, pour les unes dans le cordon latéral du côté correspondant (cellules cordonales homolatérales ou homomères), pour les autres dans le cordon antérieur du côté opposé (cellules cordonales hétérolatérales ou hétéromères).

B. — Eléments nerveux de la substance blanche

La substance blanche de la moelle épinière est représentée, comme nous l'avons vu plus haut, par les trois cordons antérieur, latéral et postérieur. Elle comprend histologiquement, outre quelques cellules nerveuses aberrantes, qui sont toujours très rares et que nous ne ferons que mentionner, des fibres nerveuses à myéline, ayant tous les caractères des fibres à myéline des centres, tels que nous les avons indiqués en *Anatomie générale* (p. 5). Nous n'y reviendrons pas ici. Ces fibres, vues sur des coupes horizontales de la moelle (fig. 58), se présentent sous la forme d'une multitude de petits cercles, tangents les uns aux autres et groupés par des cloisons névrogliques en fascicules et faisceaux plus ou moins importants. Un simple coup d'œil jeté sur la préparation nous permet de constater que leur dia-

mètre est fort variable (de 2 à 15 μ en moyenne) et nous pouvons, à cet effet, admettre avec Flechsig quatre catégories de fibres : des fibres fortes, des fibres moyennes, des fibres fines et des fibres très fines. Les fibres fines se rencontrent de préférence dans la partie profonde du cordon latéral et dans la partie interne (faisceau de Goll) du cordon postérieur ; on trouve les fibres fortes à la périphérie du cordon antéro-latéral. Le diamètre du cylindraxe est, lui aussi, très variable ; mais ses variations, quoique concordant généralement avec celles de la fibre totale, ne sont pas nécessairement proportionnelles à ces dernières.

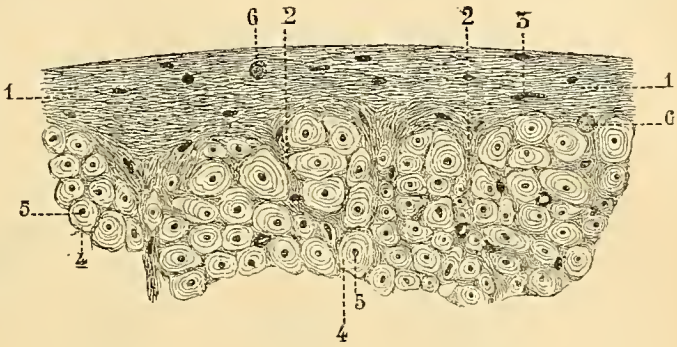

Fig. 58.

Coupe transversale du cordon latéral au niveau du faisceau cérébelleux direct (d'après Schäfer).

1. névroglie corticale ou marginale. — 2, 2, cloisons névrogliques. — 3, 3, cellules de la névroglie. — 4, une fibre nerveuse avec : 5, son cylindraxe. — 6, un corpuscule amylacé.

Abstraction faite de ces différences de volume, les fibres des cordons médullaires sont toutes constituées de la même façon et nous savons cependant qu'elles sont fonctionnellement très différentes, les unes étant des conducteurs de la motilité, les autres des conducteurs sensitifs. Fort heureusement l'anatomie pathologique et l'étude du développement, par des méthodes indiquées ci-dessus, viennent en aide à l'anatomie et nous pouvons, grâce à elles, décomposer la substance blanche en un certain nombre de faisceaux ou *systèmes* (c'est aujourd'hui l'expression consacrée), jouissant chacun d'une fonction déterminée et, d'autre part, parfaitement autonomes tant à l'état morbide qu'à l'état normal. Nous allons décrire tout à l'heure ces différents systèmes et nous établirons pour chacun d'eux, autant du moins que cela se pourra, son origine et sa terminaison. Mais nous devons d'ores et déjà établir en principe que les fibres des faisceaux médullaires, quelle que soit leur situation, peuvent toujours être ramenées à l'une des trois catégories suivantes : 1° *fibres d'origine radiculaire*, allant aux racines antérieures ou provenant des racines postérieures ; 2° *fibres d'origine spinale*, émanant des cellules cordonales de la substance grise de la moelle ; 3° *fibres d'origine encéphalique*, provenant des cellules situées au-dessus de la moelle, dans l'un quelconque des segments de la masse encéphalique.

Ceci posé, nous examinerons successivement, au point de vue de leur systématisation, le cordon antérieur, le cordon latéral et le cordon postérieur :

1° Systématisation du cordon antérieur. — Le cordon antérieur nous présente deux faisceaux distincts[1] : le faisceau pyramidal direct et le faisceau-restant ou faisceau fondamental du cordon antérieur.

a. *Faisceau pyramidal direct.* — Le faisceau pyramidal direct, encore appelé

[1] Nous réserverons le mot de cordon à chacune des trois divisions principales de la substance blanche de la moelle et nous emploierons celui de faisceau pour désigner les divisions secondaires des cordons. C'est ainsi que nous dirons *faisceau de Burdach* au lieu de *cordon de Burdach*, *faisceau de Goll* au lieu de *cordon de Goll*, etc.

faisceau pyramidal antérieur ou *faisceau de Türck* (fig. 59,1,) est situé à la partie interne du cordon antérieur. Il nous apparaît, sur les coupes horizontales de la moelle, sous la forme d'une bandelette aplatie transversalement et limitant, à droite et à gauche, le sillon médian antérieur. Il doit son nom de faisceau *pyramidal* à ce que, en passant de la moelle au bulbe, il vient occuper, dans ce dernier organe, la partie superficielle d'une grosse colonne nerveuse, appelée *pyramide*. D'autre part, il est dit *direct* (pour le distinguer du faisceau pyramidal croisé que nous étudierons tout à l'heure), parce qu'il occupe, dans la moelle épinière, le même côté que dans l'encéphale : celui qui provient de l'hémisphère droit est situé dans la moitié droite de la moelle et, réciproquement, celui qui descend de l'hémisphère gauche est situé, dans la moelle,

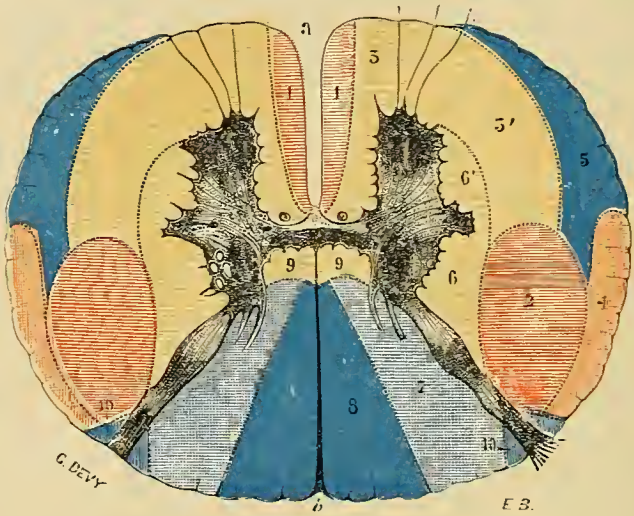

Fig. 59.

Systématisation de la moelle épinière.

a, sillon médian antérieur. — *b*, sillon médian postérieur. — 1, faisceau pyramidal direct (*en rouge strié*). — 2, faisceau pyramidal croisé (*en rouge strié*). — 3, faisceau-restant ou fondamental du cordon antérieur (*en jaune*). — 3', faisceau-restant ou faisceau fondamental du cordon latéral (*en jaune*). — 4, faisceau cérébelleux direct (*en jaune orangé*). — 4, faisceau ascendant de Gowers (*en bleu plein*). — 6, 6', faisceau latéral profond. — 7, faisceau de Burdach (*en bleu quadrillé*). — 8, faisceau de Goll (*en bleu plein*). — 9, faisceau ventral du cordon postérieur (*en jaune*). — 10, 10, zone de Lissauer (*en bleu strié*).

à gauche de la ligne médiane. — Les fibres constitutives du faisceau pyramidal direct prennent naissance, en haut dans les grosses cellules pyramidales de la zone motrice de l'écorce cérébrale : chacune d'elles est le prolongement cylindraxile d'une cellule pyramidale. Elles suivent, comme nous venons de le voir, un trajet direct. Toutefois au fur et à mesure qu'elles descendent dans la moelle, elles s'inclinent vers la ligne médiane, *successivement, les unes à la suite des autres, paquets par paquets :* elles gagnent ainsi la commissure blanche antérieure, la traversent et passent du côté opposé. Finalement, elles se rendent aux cornes antérieures et, là, se résolvent en des arborisations ou touffes terminales, qui entourent les grosses cellules motrices situées dans cette corne. — Envisagé à un point de vue purement morphologique, le faisceau pyramidal direct est un composé de fibres nerveuses, qui vont des cellules motrices cérébrales d'un côté aux cellules motrices spinales du côté opposé. — Physiologiquement, il a pour fonction de conduire à ces dernières cellules (qui les transporteront ensuite elles-mêmes aux muscles) les incitations volontaires parties du cerveau : de là les

noms de *faisceau moteur volontaire*, de *tractus moteur*, de *conducteur des incitations volontaires*, que lui donnent indistinctement les auteurs.

Les fibres motrices cortico-spinales que nous venons de décrire sont des fibres grosses (de 10 à 12 μ en moyenne). Outre ces fibres, qui constituent ses éléments essentiels, le faisceau pyramidal direct possède, mêlées aux précédentes, un certain nombre d'autres fibres, beaucoup plus fines (2 à 4 μ), qui prennent leur myéline beaucoup plus tôt et qui conservent leur intégrité, quand le faisceau pyramidal dégénère en conséquence d'une lésion cérébrale. Ces dernières fibres, dont la proportion dans le faisceau pyramidal direct est de 15 ou de 20 pour 100, ont donc une signification spéciale : les unes paraissent descendre du cervelet ; les autres sont des fibres commissurales longitudinales à trajet court, reliant entre eux des étages différents de la substance grise.

b. *Faisceau-restant ou faisceau fondamental du cordon antérieur.* — Le faisceau-restant du cordon antérieur est, comme son nom l'indique, ce qui reste du cordon antérieur, le faisceau pyramidal direct une fois mis de côté : c'est le *faisceau du cordon fondamental antérieur* de certains auteurs. Il occupe tout l'espace compris entre le faisceau précédent et les racines antérieures (fig. 59.3). Il comprend deux ordres de fibres, les unes horizontales, les autres longitudinales. — Les premières ne sont autres que les racines antérieures des nerfs rachidiens. Elles émanent des cellules motrices des cornes antérieures et après un trajet horizontal, directement postéro-antérieur pour certaines d'entre elles, plus ou moins oblique pour les autres, elles s'échappent de la moelle pour former les racines antérieures des nerfs rachidiens. — Les fibres à trajet longitudinal tirent leur origine des cellules cordonales de la substance grise. Ces cellules cordonales, du reste, qui envoient leur cylindraxe au faisceau-restant du cordon antérieur, occupent dans l'une et l'autre cornes les points les plus divers : noyau antéro-interne de la corne antérieure, base de la corne antérieure, base et col de la corne postérieure, et jusqu'au groupe péri-épendymaire. En pénétrant dans la substance blanche, les fibres qui émanent de ces différentes cellules se divisent chacune en deux branches, l'une ascendante plus longue, l'autre descendante plus courte : l'une et l'autre, arrivées au bout de leur trajet (et ce trajet est ordinairement fort court), s'infléchissent en arrière et pénètrent de nouveau dans la corne antérieure pour s'y terminer par des arborisations. Comme on le voit, ces fibres, naissant de cellules spinales et se terminant tout autour d'autres cellules spinales situées un peu au-dessus ou un peu au-dessous, relient les uns aux autres les étages successifs de la corne antérieure et, de ce fait, deviennent de véritables *fibres commissurales longitudinales*. — Au point de vue fonctionnel, elles associent étroitement le groupe cellulaire dont elles émanent aux groupes cellulaires auxquels elles se rendent : elles jouent ainsi un rôle important dans la propagation unilatérale des mouvements réflexes.

Commissure blanche. — La commissure blanche antérieure de la moelle, qui réunit l'un à l'autre les deux cordons antérieurs et que nous avons déjà décrite plus haut (p. 51) au point de vue de sa forme, de ses rapports et de ses dimensions, comprend les éléments les plus divers.

Nous y rencontrons tout d'abord, de préférence à sa partie antérieure : 1° les fibres du faisceau pyramidal direct ou faisceau de Türk, qui s'y entre-croisent avec leurs homologues du côté opposé pour gagner les noyaux moteurs de la corne antérieure, où elles se terminent ; 2° les nombreuses fibrilles collatérales qu'émettent ces dernières fibres au cours de leur trajet et qui, elles aussi, s'entre-croisent dans la commissure. A ces collatérales du cordon antérieur viennent se joindre un certain nombre d'autres collatérales, provenant des cordons latéraux.

Nous y trouvons ensuite tout un système de fibres, également transversales et croisées, qui émanent des cellules cordonales hétéromères de la substance grise, soit de la corne antérieure, soit de la corne postérieure : ces fibres, nous le savons (voy. p. 60), se rendent, après entre-croisement, au cordon antérieur ou au cordon latéral.

Outre les fibres précitées, à direction transversale et croisées, la commissure blanche antérieure nous présente des fibres à direction longitudinale. Ces fibres longitudinales forment chez les animaux (Schwalbe) deux faisceaux compacts et nettement distincts, occupant à droite et à gauche la partie postéro-externe de la commissure blanche. Chez l'homme, nous ne trouvons

plus, au lieu et place de ces deux faisceaux, que de tout petits fascicules (fig. 39), à contour arrondi ou prismatique, irrégulièrement disséminés sur les différents points de la commissure. La signification de ces faisceaux longitudinaux n'est pas encore nettement élucidée. Il me paraît probable que ce ne sont que de simples faisceaux erratiques du cordon antérieur, qui ont été entraînés du côté de la ligne médiane par les fibres à direction transversale.

2° Systématisation du cordon latéral. — Le cordon latéral comprend cinq systèmes différents, savoir (fig. 59) : le faisceau cérébelleux direct, le faisceau pyramidal croisé, le faisceau antéro-latéral ou faisceau de Gowers, le faisceau latéral profond et le faisceau-restant ou faisceau fondamental du cordon latéral.

a. *Faisceau cérébelleux direct.* — Le faisceau cérébelleux direct (fig. 59,4), bien décrit pour la première fois par Flechsig, occupe la partie postérieure et superficielle du cordon latéral. Il apparaît, sur l'écorce de la moelle, sous la forme d'une bandelette, aplatie transversalement et fort mince. — Topographiquement, il s'étend, dans le sens antéro-postérieur, depuis le sillon collatéral postérieur jusqu'au voisinage d'une ligne transversale qui passerait par le canal de l'épendyme. Sa face externe, convexe, répond à la pie-mère. Sa face interne, concave, embrasse le faisceau pyramidal croisé et une partie, la partie toute postérieure, du faisceau de Gowers. Son extrémité postérieure confine à la partie la plus reculée de la corne postérieure, dont elle est séparée, cependant, par la zone marginale de Lissauer. Son extrémité antérieure, enfin, répond au faisceau de Gowers. — Envisagé au point de vue de sa constitution anatomique, le faisceau cérébelleux direct est essentiellement formé par des fibres longitudinales, qui tirent leur origine de la colonne de Clarke et des cellules qui, sur la moelle lombaire et la moelle cervicale, sont les homologues de cette colonne. Nous avons déjà vu, à propos de la corne postérieure, le trajet complexe que suivent les fibres efférentes des cellules de Clarke, mais il ne sera peut-être pas inutile de le rappeler ici : parties de la face antérieure de la colonne (fig. 60), ces fibres se portent d'abord en avant jusqu'au niveau d'une ligne passant par le canal de l'épendyme ; puis, se coudant en dehors, elles se portent transversalement vers le cordon latéral (*faisceau cérébelleux horizontal* de Flechsig) et, arrivées dans la partie superficielle de ce cordon, se recourbent en haut pour devenir verticalement ascendantes et constituer ainsi par leur ensemble notre faisceau cérébelleux direct. Elles remontent alors, sans interruption et sans entrecroisement, jusqu'au bulbe et au cervelet, où nous le retrouverons. — Histologiquement les fibres constitutives du faisceau cérébelleux direct appartiennent pour la plupart, comme toutes les fibres à long parcours, à la catégorie des fibres grosses (10 à 15 μ). Ces fibres, étant ascendantes par rapport à leur cellule d'origine, dégénèrent de bas en haut dans le cas de lésion de la moelle et se rattachent bien certainement à la transmission centripète des impressions. Mais quelle est la nature de ces impressions, que les cellules de Clarke transmettent ainsi au cervelet ? Nous l'ignorons entièrement. Certains auteurs ont fait du faisceau cérébelleux direct la principale voie conductrice de la sensibilité

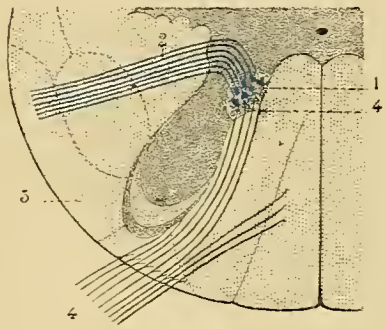

Fig. 60.
Faisceau cérébelleux horizontal (schématique).

1, colonne de Clarke. — 2, faisceau cérébelleux horizontal. — 3, 3, faisceau cérébelleux direct (il n'est que la continuation du précédent). — 4, fibres radiculaires postérieures, avec 4', leurs arborisations terminales autour des cellules de la colonne de Clarke.

musculaire. Mais des faits nombreux contredisent formellement cette opinion.

b. *Faisceau pyramidal croisé.* — Le faisceau pyramidal croisé (fig. 59,2), situé en dedans du précédent, tire son nom de ce que, au niveau du bulbe, il occupe, comme le faisceau pyramidal direct, la colonne de substance blanche appelée *pyramide*. D'autre part, il est dit *croisé* parce qu'il occupe, dans la moelle, le côté opposé à celui qu'il occupait dans son trajet encéphalique. C'est au niveau de la partie inférieure du bulbe, disons-le par anticipation, que le faisceau en question croise la ligne médiane et change ainsi de côté. — Le faisceau pyramidal croisé, qu'on désigne encore en raison de sa situation sous le nom de *faisceau pyramidal latéral*, se présente sous la forme d'un gros cordon, qui est arrondi ou ovalaire à la région cervicale, plus ou moins triangulaire aux régions dorsale et lombaire. De ses deux faces, l'externe répond en partie au faisceau cérébelleux direct, en partie au faisceau de Gowers ; l'interne regarde la colonne grise centrale, dont elle est séparée par le faisceau latéral profond. Son extrémité postérieure s'applique contre la partie postéro-externe de la corne postérieure. Son extrémité antérieure ne dépasse guère, même dans les régions où il est le plus développé, une ligne transversale menée par la commissure grise.— Le faisceau pyramidal croisé se compose de fibres longitudinales à long parcours (voies longues), qui prennent naissance, en haut, dans les cellules pyramidales de la zone motrice du cortex cérébral pour se rendre de là, après entre-croisement, aux cellules motrices de la corne antérieure de la moelle. Tant que ces fibres restent confinées dans le faisceau pyramidal, elles suivent un trajet verticalement descendant ; mais quand elles sont arrivées (après un parcours qui est naturellement variable pour chacune d'elles) en regard du segment de substance grise auquel elles sont destinées, elles s'infléchissent en avant (fig. 62,2) pour devenir horizontales, s'échappent du faisceau par sa partie antérieure, traversent successivement le faisceau latéral profond et la corne antérieure et, finalement, jettent leurs arborisations terminales autour des cellules motrices de cette corne. — Comme on le voit, le faisceau pyramidal croisé a exactement la même constitution anatomique que le faisceau pyramidal direct, avec lequel, du reste, il est confondu au niveau et au-dessus du bulbe. Il a aussi la même signification physiologique : c'est un conducteur des incitations motrices volontaires, unissant les centres moteurs de l'écorce cérébrale, centres de volition, aux cellules motrices des cornes antérieures de la moelle, centres d'exécution.

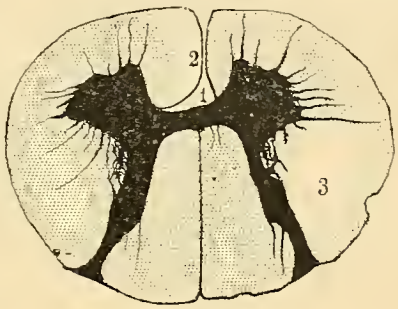

Fig. 61.

Dégénération secondaire du faisceau pyramidal dans un cas d'hémiplégie par lésion cérébrale, moelle cervicale (d'après Marie).

(Les parties sclérosées sont en clair.)

1. sillon médian antérieur. — 2. faisceau pyramidal direct. — 3. faisceau pyramidal croisé.

c. *Faisceau ascendant antéro-latéral ou faisceau de Gowers.* — Le faisceau de Gowers, ainsi appelé du nom du médecin anglais qui, le premier, a bien décrit la zone d'altération dépendant de la dégénération de ce faisceau, se trouve situé en avant du faisceau pyramidal croisé et du faisceau cérébelleux direct (fig. 59,5). Il fait pour ainsi dire suite à ce dernier et occupe, en avant de lui, la partie toute superficielle de la moitié antérieure du cordon latéral. Il dépasse même, du moins à la partie supérieure de la moelle, les limites de ce dernier cordon pour empiéter

de quelques millimètres sur le cordon antérieur. Dans son ensemble, il affecte la forme d'un croissant à concavité interne, traversé de part en part, à son extrémité antérieure, par les racines antérieures des nerfs rachidiens. Des faits, aujourd'hui nombreux, empruntés à l'anatomie pathologique, nous apprennent que le faisceau de Gowers dégénère de bas en haut et doit, en conséquence, se rattacher à la conduction centripète des impressions.

Ainsi entendu, le faisceau de Gowers présente beaucoup d'analogie avec le faisceau cérébelleux direct, qui est placé immédiatement en arrière de lui : tous les deux revêtent la forme de minces bandelettes occupant en bordure la partie la plus externe du cordon latéral ; tous les deux suivent un trajet ascendant ; tous les deux augmentent de volume au fur et à mesure qu'ils s'élèvent et tous les deux, à la suite de lésions de la moelle, dégénèrent de bas en haut. Ces deux formations ont pourtant une signification toute différente. L'observation anatomo-pathologique, tout d'abord, nous apprend que si les deux faisceaux sont contigus dans toute la hauteur de la moelle épinière, ils se séparent peu à peu à la hauteur du bulbe, comme l'ont établi les recherches de Tooth : tandis que le faisceau cérébelleux direct reste en arrière, le faisceau de Gowers se porte en avant jusqu'au voisinage de la pyramide, où il revêt la forme d'un petit triangle à base antérieure (fig. 97). D'autre part, nous savons par les faits pathologiques que les deux faisceaux peuvent dégénérer isolément. Enfin l'étude du développement vient, à son tour, déposer en faveur d'une distinction à établir entre le faisceau de Gowers et le faisceau cérébelleux direct : le premier, en effet, ne prend ses gaines de myéline que quelque temps après le faisceau cérébelleux.

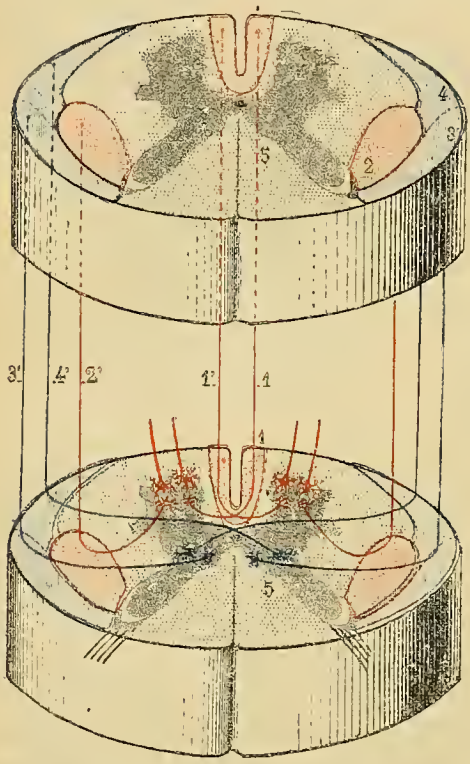

Fig. 62.

Figure schématique montrant le mode de constitution des principaux faisceaux du cordon antéro-latéral.

1, faisceau pyramidal direct. — 2, faisceau pyramidal croisé. — 3, faisceau cérébelleux direct. — 4, faisceau de Gowers. — 1', 2', 3', 4', les fibres constitutives de ces différents faisceaux. — 5, colonne de Clarke.

Pour Sherrington et pour Edinger, le faisceau de Gowers tire son origine des cellules cordonales hétéromères (cellules commissurales) de la corne postérieure. Les fibres nerveuses qui émanent de ces cellules (fig. 54, 10) croisent la ligne médiane à travers la commissure antérieure, passent ainsi du côté opposé, se portent alors transversalement de dedans en dehors et, arrivées dans le faisceau de Gowers, se redressent pour suivre, à partir de ce point, un trajet longitudinal. Le faisceau de Gowers est donc un faisceau sensitif, mais un faisceau sensitif croisé, je veux dire suivant dans la moelle épinière le côté opposé à celui où il prend origine. Il s'élève

ainsi sans interruption jusqu'au bulbe. Nous devons le laisser là pour l'instant. Nous l'y reprendrons quand nous étudierons la structure de ce dernier organe et nous le suivrons alors jusqu'à l'écorce cérébrale, où il se termine.

d. *Faisceau latéral profond.* — En dedans du faisceau pyramidal croisé et de la partie postérieure du faisceau de Gowers, et se moulant exactement sur la face externe de la colonne grise, se trouve un quatrième faisceau, que l'on désigne, en raison de sa situation, sous le nom de faisceau latéral profond (fig. 59,6,6'). C'est le *faisceau limitant latéral*, *seitliche Grenzschicht* de Flechsig. Les fibres qui entrent dans la constitution de ce faisceau appartiennent à la catégorie des fibres fines : leur diamètre varie ordinairement de 2 à 5 μ. Elles proviennent des cellules cordonales de la corne postérieure, de la corne latérale et de la corne antérieure. Au sortir de la substance grise, elles prennent une direction longitudinale et, après un trajet variable mais toujours très court (ce sont des voies courtes), elles entrent de nouveau dans la substance grise pour s'y terminer sous forme d'arborisations libres. Ces fibres, on le voit, relient entre eux les étages voisins de la colonne grise centrale : ce sont des commissures longitudinales à court trajet.

e. *Faisceau-restant ou faisceau fondamental du cordon latéral.* — Ce faisceau, comme l'indique suffisamment son nom, est ce qui reste du cordon latéral, déduction faite des quatre faisceaux déjà étudiés : c'est le *faisceau fondamental du cordon latéral* de certains auteurs. Il est limité (fig. 59,3'), en avant, par les racines antérieures, qui le séparent du faisceau-restant du cordon antérieur ; en arrière, par le faisceau pyramidal croisé ; en dehors, par le faisceau de Gowers ; en dedans, par le faisceau latéral profond. Morphologiquement, le faisceau-restant du cordon latéral a la même signification que le précédent : ses fibres proviennent des cellules cordonales, soit de la corne antérieure, soit de la corne postérieure, et retournent à la substance grise après un trajet variable, mais ordinairement très court. Ce sont encore des commissures longitudinales, disposées en arc, qui relient les uns aux autres les différents étages de la colonne grise centrale.

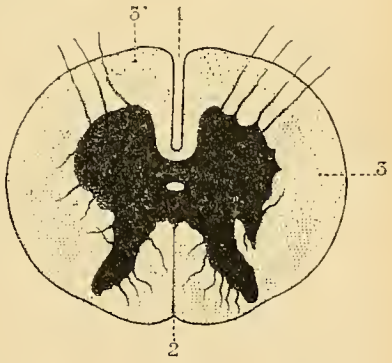

Fig. 63.

Moelle cervicale d'un chien, sacrifié trois mois après l'ablation de la moitié droite du cervelet (d'après Marchi).

(Les parties dégénérées sont en clair.)

1, sillon médian antérieur. — 2, sillon médian postérieur. — 3, 3', zone en partie dégénérée : cette zone s'observe presque en totalité dans le cordon antéro-latéral du côté correspondant (3), mais elle occupe aussi la partie toute superficielle du cordon antérieur du côté opposé (3') : sur la moelle lombaire, on ne la rencontre que du côté correspondant.

Fibres cérébelleuses descendantes. — Outre le faisceau pyramidal direct et le faisceau pyramidal croisé, il existe dans la moelle des fibres à long parcours qui dégénèrent de haut en bas et qui, par conséquent, ont leur cellule d'origine dans l'encéphale. Marchi (*Riv. sper. di freniatria*, 1888) a obtenu leur dégénérescence à la suite de l'extirpation du cervelet : ce sont donc des fibres d'origine cérébelleuse, des fibres cérébelleuses descendantes. Envisagées au point de vue topographique, ces fibres, au lieu de former un ou plusieurs faisceaux distincts, se disséminent irrégulièrement au sein des autres faisceaux. Nous avons déjà signalé leur présence, à titre d'éléments accessoires, dans le faisceau pyramidal direct. On les rencontre encore, à l'état de dissémination variable, dans tous les autres faisceaux du cordon antérieur et du cordon latéral, jusque dans le faisceau cérébelleux direct lui-même, qui se trouve avoir ainsi deux sortes de fibres cérébello-spinales, les unes ayant leur cellule d'origine dans la moelle (fibres à dégénérescence ascendante), les autres ayant leur cellule d'origine dans le cervelet (fibres à dégénérescence descendante). Nous reviendrons sur ces dernières fibres à propos du cervelet.

3° Systématisation du cordon postérieur. — Le cordon postérieur comprend

deux faisceaux, dont la configuration extérieure de la moelle nous a déjà révélé l'existence : l'un interne ou faisceau de Goll ; l'autre externe ou faisceau de Burdach. Une cloison névroglique, plus ou moins nettement différenciée (fig. 38,11), sépare l'un de l'autre ces deux faisceaux.

a. *Faisceau de Goll.* — Le faisceau de Goll (fig. 59,8), encore appelé *faisceau grêle*, occupe la partie la plus interne du cordon postérieur : il confine immédiatement au sillon médian postérieur et, en avant de ce sillon, à la cloison névroglique médiane qui le sépare de celui du côté opposé. Vu sur des coupes horizontales de la moelle, il revêt l'aspect d'un triangle allongé, dont la base est située en arrière et dont le sommet, dirigé en avant, s'étend jusqu'au niveau de la commissure grise, sans toutefois l'atteindre.

b. *Faisceau de Burdach.* — Le faisceau de Burdach (fig. 59,7), appelé encore *faisceau cunéiforme* (*Burdach'sche Keilstrang*), s'avance à la manière d'un coin entre la corne postérieure et le faisceau précédent. De forme triangulaire comme le faisceau de Goll, le faisceau de Burdach nous présente, comme tout triangle : 1° un sommet, dirigé en avant, qui s'étend jusqu'à la commissure grise postérieure ; 2° une base, qui répond à la surface extérieure de la moelle ; 3° une face interne, qui est adossée au faisceau de Goll ; 4° une face externe, enfin, qui s'applique et se moule contre le côté interne de la corne postérieure dans toute son étendue.

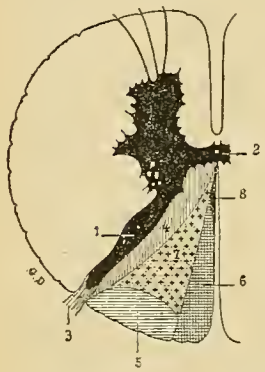

Fig. 64.

Topographie du cordon postérieur d'après le développement (*schématique*).

1, corne postérieure. — 2, commissure. — 3, racine postérieure. — 4, zone antérieure. — 5, zone postérieure. — 6, zone interne ou faisceau de Goll. — 7, zone moyenne avec ses deux systèmes. — 8, zone médiane.

c. *Constitution anatomique des deux faisceaux de Burdach et de Goll.* — Le cordon postérieur est constitué par des fibres de dimensions fort variables, fibres grosses, fibres moyennes, fibres fines, ce qui nous indique déjà qu'il comprend des conducteurs, sinon entièrement distincts au point de vue physiologique, du moins fort différents quant à la longueur de leur parcours. Les études embryologiques, d'autre part, nous apprennent que ces conducteurs prennent leur gaine de myéline à des époques différentes, plus tôt en général pour le faisceau de Burdach que pour le faisceau de Goll, et, à cet effet, Flechsig a été amené à distinguer dans le cordon postérieur cinq zones distinctes, savoir (fig. 64) : 1° une *zone antérieure* (4), qui commence en arrière de la commissure et, de là, s'étend jusqu'au sillon collatéral postérieur, en s'appliquant en bordure contre la face interne de la corne postérieure ; 2° une *zone interne* (6), qui répond assez exactement à notre faisceau de Goll ; 3° une *zone postérieure* (5), qui occupe la partie la plus reculée du cordon postérieur, entre le sommet de la corne et le faisceau de Goll ; 4° une *zone médiane* (8), mince bandelette allongée d'avant en arrière, qui confine à la ligne médiane, en empiétant sur le faisceau de Goll ; 5° une *zone moyenne* (7), enfin, qui est située, comme son nom l'indique, à la partie moyenne du cordon ; elle affecte la forme d'un triangle, dont la base, dirigée en arrière, confine à la zone postérieure. Flechsig admet même, dans cette zone moyenne, deux systèmes de fibres : les fibres du premier système, se développant en même temps que ceux de la zone médiane ; les fibres du second système, ayant un développement contemporain de celui des fibres du faisceau de Goll.

Envisagées au point de vue chronologique, ces différentes zones se myélinisent dans l'ordre suivant : tout d'abord, la zone radiculaire antérieure ; puis, le premier système de la zone moyenne ; enfin, le faisceau de Goll, avec le deuxième système de la zone moyenne et la zone postérieure.

En ce qui concerne la signification attribuée par Flechsig à chacune de ces cinq zones, nous n'essaierons même pas de l'esquisser. L'élève nous saura gré de ne pas imposer à sa mémoire des notions qui sont encore trop incertaines et qui, parfois, concordent mal avec les données, autrement précises, que nous fournit à ce sujet l'anatomie pathologique.

L'étude méthodique des dégénérescences du cordon postérieur, que ces dégénérescences soient pathologiques ou provoquées par l'expérimentation (Singer et Münzer, Tooth), nous apprend que les deux faisceaux de Burdach et de Goll, peu différents dans leur nature, sont constitués en majeure partie par les fibres des racines postérieures ou fibres radiculaires. Mais elle nous apprend aussi qu'à ces fibres venues du dehors et appelées pour cette raison *fibres exogènes*, se mêlent constamment un certain nombre de fibres qui proviennent directement de la moelle et que l'on désigne sous le nom de *fibres endogènes*. Ces deux ordres de fibres, on le voit, sont nettement distincts et il convient de les étudier séparément.

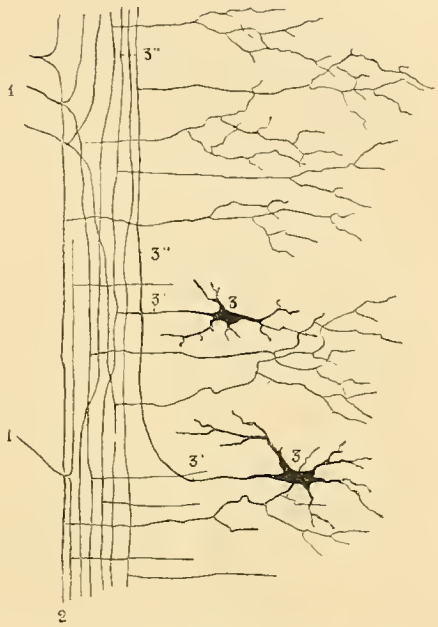

Fig. 65.

Coupe longitudinale du cordon postérieur, montrant à la fois ses fibres exogènes et ses fibres endogènes (d'après Ramon y Cajal).

1, 1, racines postérieures. — 2, 2, fibres radiculaires ou exogènes du cordon postérieur. — 3, 3, deux cellules cordonales de la substance grise, dont les prolongements cylindraxiles (3') passent dans le cordon postérieur et y deviennent fibres longitudinales endogènes (3'').

4° Fibres exogènes ou radiculaires, trajet intra-médullaire des racines postérieures. — Les racines postérieures ou sensitives des nerfs rachidiens, nous ne devons pas l'oublier (voy. p. 22), tirent leur origine des cellules nerveuses des ganglions spinaux : elles sont constituées par les prolongements internes ou cylindraxiles de ces cellules et, à ce titre, elles devront toutes se terminer dans le névraxe, suivant la règle établie par Ramon y Cajal, par des arborisations libres, je veux dire par des arborisations qui ne présenteront avec les cellules de la substance grise spinale que de simples rapports de contiguïté.

Ces racines pénètrent dans le sillon collatéral postérieur et s'y étalent, à la partie moyenne de la zone de Lissauer, en une série de fascicules que tous les auteurs, jusqu'à ce jour, ont distingué en deux groupes, l'un externe, l'autre interne (fig. 38). — Le *groupe externe* ou *groupe latéral* (7'') est constitué par des fibres grêles, à développement tardif : elles ne prennent, en effet, leur gaine de myéline qu'après la naissance. Elles se dirigent vers le sommet (*apex*) de la tête de la corne postérieure et, pour la plupart, pénètrent immédiatement dans la substance gélatineuse.

Un certain nombre d'entre elles, cependant, passent dans le segment externe de la zone de Lissauer et, après avoir suivi pendant quelque temps un trajet longitudinal, disparaissent elles aussi dans la substance gélatineuse. Bechterew a émis l'opinion, mais cette opinion est tout hypothétique, que les fibres radiculaires externes serviraient à la conduction de la sensibilité cutanée. — Le *groupe interne* ou *groupe médian* (7'), beaucoup plus considérable que le précédent, se compose en grande partie de fibres grosses et à développement précoce : elles se myélinisent, en effet, dès le cinquième mois de la vie intra-utérine. Ces fibres, qui, pour Bechterew, se rattacheraient au sens musculaire et joueraient ainsi un rôle important dans la fonction de l'équilibre du corps, occupent tout d'abord la partie interne de la zone de Lissauer. Obliquant un peu en dedans, elles contournent le côté interne de la substance gélatineuse et se jettent en plein dans le cordon postérieur, soit dans le faisceau de Burdach, soit dans le faisceau de Goll

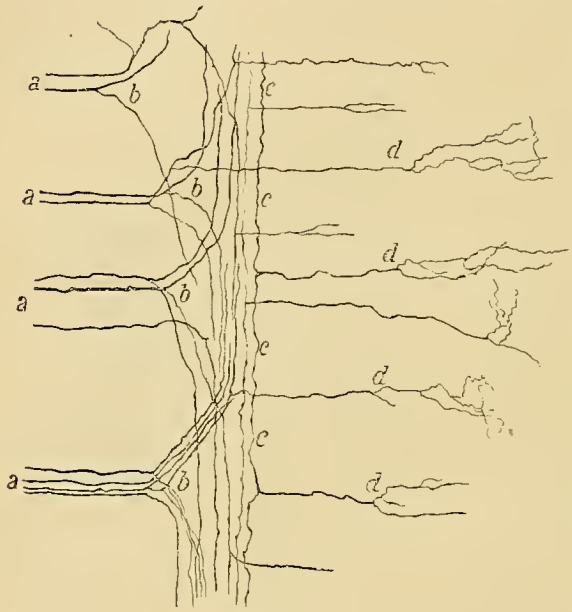

Fig. 66.

Coupe longitudinale de la moelle d'un embryon humain de 20 centimètres, pratiquée au niveau du sillon collatéral postérieur pour montrer le mode de terminaison des racines postérieures (d'après Lenhossek).

a, *a*, racines postérieures (faisceau interne). — *b*, *b*, leur bifurcation à leur entrée dans la moelle. — *c*, fibre longitudinale du faisceau de Burdach. — *d*, *d*, *d*, fibres collatérales.

Une pareille distinction des fibres radiculaires en externes et internes a beaucoup perdu de son intérêt aujourd'hui, depuis que la méthode de Golgi nous a permis de constater que toutes les fibres radiculaires postérieures, quelle que soit leur situation, qu'elles soient internes ou externes, se comportent toutes d'une façon univoque quant à leur trajet et à leur mode de terminaison dans le névraxe. Chacune d'elles, en effet, arrivée dans la zone de Lissauer, se bifurque sous un angle de 150 à 160° en deux branches, l'une ascendante, l'autre descendante. Nous suivrons séparément chacune de ces deux branches :

La *branche descendante* (fig. 67,7), plus grêle, suit de haut en bas le faisceau de Burdach. Après un trajet, qui est toujours très court, quelques centimètres seulement, elle s'infléchit en avant et en dehors, pénètre dans la corne postérieure et s'y termine par une arborisation libre, qui entre en relation, mais par simple contact, avec l'un quelconque des groupes cellulaires de cette corne.

La *branche ascendante* (fig. 67) diffère de la précédente en ce qu'elle est plus volumineuse et que la longueur de son parcours est fort variable : très court pour certaines branches ascendantes, il est, pour d'autres, extrêmement long. A cet effet, avec Singer et Münzer, nous pouvons diviser les fibres radiculaires ascendantes, d'après la longueur de leur trajet, en fibres courtes, fibres moyennes, fibres

longues et nous ajouterons que chaque racine rachidienne possède à la fois des fibres de ces trois catégories. Voyons maintenant ce qu'elles deviennent. — Les *fibres ascendantes courtes* (8) pénètrent dans la substance gélatineuse, soit immédiatement après leur entrée dans la moelle, soit après avoir effectué un certain trajet dans le faisceau de Burdach. Mais ce trajet, comme l'indique leur nom, est toujours très court : il ne dépasse pas 2 ou 3 centimètres. Arrivées dans la corne postérieure, ces fibres se résolvent en des arborisations terminales autour des éléments cellulaires, soit de la substance gélatineuse, soit de la substance spongieuse. — Les *fibres ascendantes moyennes* (9) effectuent un trajet plus long, 6 ou 7 centimètres. Elles cheminent pour la plupart dans le faisceau de Burdach ; mais il n'est pas rare de voir un certain nombre d'entre elles, surtout dans les portions inférieures de la moelle, faire irruption dans le faisceau de Goll. Quoi qu'il en soit de leur situation, arrivées au bout de leur course, elles s'infléchissent en avant et en dehors, et pénètrent dans la corne postérieure, non plus au voisinage de son sommet, comme le font les fibres courtes, mais au niveau de la colonne de Clarke, dans laquelle elles se terminent toujours par des arborisations libres. Pour les segments de moelle où la colonne de Clarke n'existe pas en tant que colonne nettement différenciée, il me paraît rationnel d'admettre que nos fibres de longueur moyenne se rendent aux cellules nerveuses, ci-dessus décrites, qui sont, à leur niveau, les homologues des cellules de Clarke. — Les *fibres ascendantes longues* (10) sont caractérisées par ce fait qu'elles vont d'un trait jusqu'au bulbe. Elles sont naturellement d'autant plus longues qu'elles proviennent d'une racine placée plus bas dans la série : les moins longues sont celles de la région cervicale; les plus longues, celles de la région sacrée. Envisagées au point de vue de leur situation, les fibres longues cheminent dans l'épaisseur du faisceau de Goll, en dedans des fibres moyennes qui, elles, occupent le faisceau de Burdach. Il est à peine besoin de faire remarquer que le faisceau qu'elles constituent (faisceau de Goll) s'accroît graduellement au fur et à mesure qu'il s'élève, parce que, chemin faisant, il ne perd aucune des fibres qu'il a reçues et, d'autre part, en reçoit constamment de nouvelles : un paquet au niveau de chaque racine. Or l'étude anatomo-pathologique des dégénérescences nous apprend que tout paquet radiculaire qui arrive vient se placer (fig. 68) en

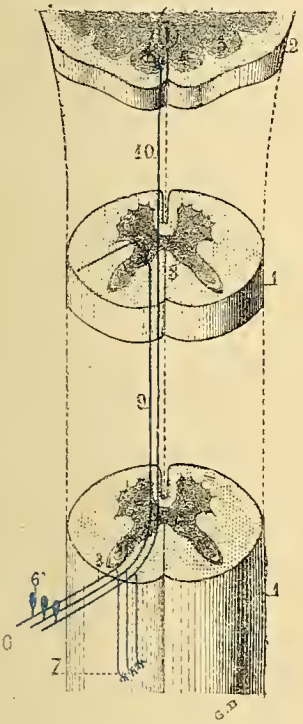

Fig. 67.

Schéma montrant le trajet et la terminaison des fibres radiculaires postérieures.

1, 1, deux tronçons de la moelle cervicale. — 2, un tronçon de bulbe. — 3, 3, colonne de Clarke. — 4, noyau de Goll. — 5, noyau de Burdach. — 6, trois fibres radiculaires, avec 6', leur ganglion. — 7, leur branche de bifurcation descendante. — 8, branche ascendante courte (voie courte). — 9, branche ascendante moyenne (voie courte). — 10, branche ascendante longue (voie longue).

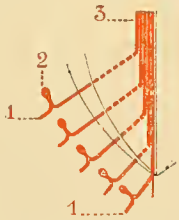

Fig. 68.

Mode d'agencement des fibres radiculaires dans le faisceau de Goll.

1, 1, racines postérieures. — 2, ganglion spinal. — 3, faisceau de Goll. — On voit, par ce schéma, que chaque paquet radiculaire qui arrive vient se placer sur le côté du paquet sous-jacent.

dehors du paquet radiculaire sous-jacent et le refoule en dedans et un peu en arrière, en attendant d'être refoulé à son tour et dans le même sens par le paquet radiculaire suivant. Il en résulte que, sur une coupe horizontale quelconque du faisceau de Goll, *les fibres les plus internes sont celles qui viennent de plus bas, les fibres les plus externes celles qui sont d'acquisition la plus récente*. Faisant l'application de cette formule à la coupe horizontale passant par la dernière paire cervicale, nous pouvons admettre que le faisceau de Goll se compose à ce niveau (voy. fig. 69) de trois zones, qui s'adossent suivant un axe obliquement dirigé de dedans en dehors et un peu d'arrière en avant, savoir : 1° une zone postéro-interne (*a*), renfermant les fibres longues du nerf coccygien et des nerfs sacrés (*zone sacrée*) ; 2° une zone moyenne (*b*), formée par les fibres longues des nerfs lombaires (*zone lombaire*) ; 3° une zone antéro-externe (*c*), comprenant les fibres longues des nerfs dorsaux (*zone dorsale*). Les fibres longues des nerfs cervicaux (*d*) viendront ensuite, suivant la règle, se placer sur le côté externe de la zone dorsale, constituant ainsi une quatrième zone, la *zone cervicale*. Mais cette dernière zone, le faisceau de Goll étant tout entier occupé par les trois premiers, cheminera dans le faisceau de Burdach. Arrivées au bulbe, les fibres descendantes longues, que nous venons de décrire, rencontrent, à la partie moyenne de cet organe, deux groupes cellulaires importants, que nous étudierons plus tard sous les noms de noyau de Burdach et de noyau de Goll : c'est dans ces noyaux qu'elles se terminent.

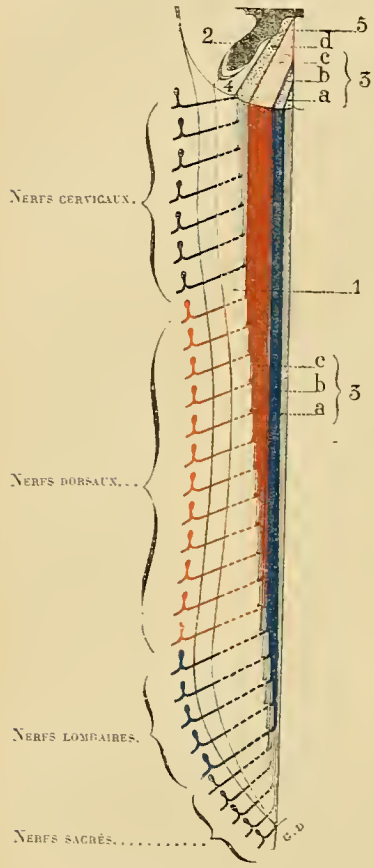

Fig. 69.

Schéma montrant le mode de constitution du faisceau de Goll.

1, moitié gauche de la moelle épinière, vue postérieure. — 2, corne postérieure. — 3, faisceau de Goll, avec : *a*, paquet de fibres longues sacrées ; *b*, paquet de fibres longues lombaires ; *c*, paquet de fibres longues dorsales. — 4, faisceau de Burdach, avec *d*, paquet de fibres longues cervicales. — 5, septum intermédiaire ou paramédian, séparant le faisceau de Goll du faisceau de Burdach.

5° *Fibres endogènes, faisceau ventral du cordon postérieur.* — Ces fibres, peu nombreuses, constituent pour le cordon postérieur un élément accessoire : mais leur existence est constante, comme l'attestent d'un commun accord la méthode histologique de Golgi et la méthode des dégénérescences. Elles proviennent des cellules cordonales de la corne postérieure : la figure 57 nous présente un certain nombre de ces fibres, s'échappant des cellules nerveuses de la substance gélatineuse de Rolando et passant dans le faisceau de Burdach : la figure 56 nous en montre une tirant son origine d'une des cellules solitaires de la substance spongieuse.

Arrivées dans le faisceau de Burdach, les fibres précitées se divisent chacune en deux branches, l'une ascendante, l'autre descendante, lesquelles, après un court trajet, retournent à la corne postérieure et s'y résolvent en de fines fibrilles terminales (fig. 70). Ces fibres ont donc la même signification que celles qui forment

le faisceau-restant du cordon latéral : ce sont des commissures longitudinales à court trajet, reliant entre eux les étages successifs de la corne postérieure.

Envisagées à un point de vue topographique, les fibres endogènes du cordon postérieur sont pour la plupart éparpillées dans le faisceau de Burdach. Elles forment, cependant, un petit faisceau compacte, qui se trouve situé entre le sommet du cordon postérieur et la commissure : c'est le *faisceau ventral du cordon postérieur* (fig. 59,9). On le désigne encore, en raison de sa situation en arrière de la commissure et de la corne postérieure, sous le nom de *faisceau cornu-commissural*. On le voit, dans certains cas de tabes, conserver son intégrité (fig. 71,3) alors que toutes les fibres radiculaires dégénèrent et, d'autre part, Ehrlich et Brieger d'abord, puis Singer et Münzer l'ont vu dégénérer après destruction expérimentale de la substance grise centrale. Il a donc, au milieu des autres éléments du cordon, une réaction qui lui est propre et il la doit à sa constitution toute spéciale, la grande majorité de ses fibres appartenant au groupe des fibres endogènes. Ce sont encore ces fibres endogènes qui constituent en grande partie (mais pas en totalité, car ces régions renferment aussi un grand nombre de fibres radiculaires), les trois régions suivantes : 1° au niveau du cône terminal, le *triangle médian* de Gombault et Philippe, décrit par ces auteurs à la partie postéro-interne du cordon postérieur; 2° sur la moelle lombaire, la *zone médiane* ou *centre ovale* de Flechsig (fig. 71,4) ; 3° dans les parties supérieures de la moelle, le *faisceau en virgule* de Schultze (voy. plus bas).

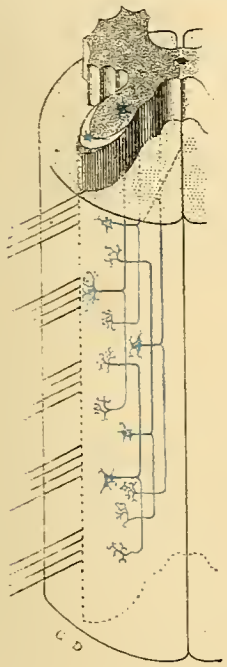

Fig. 70.
Les fibres endogènes du cordon postérieur (schématique).

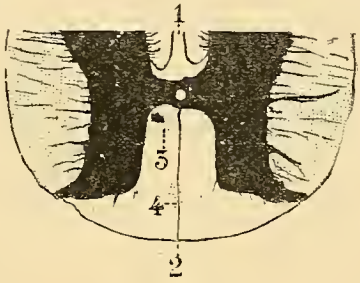

Fig. 71.
Moelle lombaire dans un cas de tabes (P. Marie).
(Les parties dégénérées sont en clair.)

1, sillon médian antérieur. — 2, sillon médian postérieur. — 3, zone ventrale ou cornu-commissurale des cordons postérieurs. — 4, zone médiane ou faisceau ovale de Flechsig.

(On voit que, dans le cordon postérieur, les zones 3 et 4, formées par des fibres endogènes, ont conservé leur intégrité : tout le reste constitué par des fibres radiculaires, est dégénéré.)

Bandelette externe. — La bandelette externe (Charcot, Pierret) est une zone étroite, allongée d'avant en arrière (fig. 72,3) qui occupe la partie externe du faisceau de Burdach (d'où son nom) et qui se trouve appliquée contre le côté interne de la corne postérieure dans son tiers moyen ou dans ses deux tiers postérieurs. Elle est formée en majeure partie par les fibres moyennes des racines postérieures, qui, du faisceau de Burdach, passent dans la substance grise. Elle dégénère de bas en haut et se trouve atteinte dans presque tous les cas de tabes dès le début de l'affection.

Faisceau en virgule. — Le faisceau en virgule (fig. 72,2), bien décrit par Schultze en 1883, est placé en plein faisceau de Burdach. Il commence à une faible distance de la commissure et, de là, se porte obliquement en arrière et en dehors, parallèlement à la corne postérieure. Il n'occupe en général que les deux tiers antérieurs du faisceau de Burdach. A son extrémité antérieure, il

est relativement volumineux et arrondi : puis, il va en s'effilant comme le ferait la queue d'une virgule, d'où son nom de faisceau en virgule, sous lequel le désignent aujourd'hui la plupart des anatomo-pathologistes. Le faisceau en virgule dégénère de haut en bas, tout comme le faisceau pyramidal. Sa constitution anatomique est encore mal connue. Pour SCHULTZE, les fibres qui le forment ne seraient autres que des fibres des racines postérieures, qui, après avoir pénétré dans la moelle, suivraient un trajet descendant. Mais on peut objecter que le faisceau en question ne dégénère pas à la suite de sections expérimentales portant sur les racines postérieures et, d'autre part, que sa dégénération en conséquence de lésions traumatiques de la moelle s'étend beaucoup plus bas que les fibres descendantes des racines postérieures. TOOTH, auquel nous empruntons cette objection, croit devoir considérer les fibres constitutives du faisceau en virgule comme de simples fibres commissurales. Cette opinion me paraît toute rationnelle : ce sont les rameaux descendants des fibres endogènes du cordon postérieur, lesquelles dégénèrent de haut en bas parce que leur cellule d'origine est placée au-dessus d'elles. Cette dégénération est toujours à court trajet.

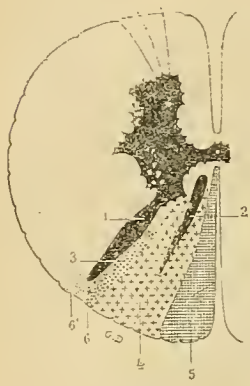

Fig. 72.

La bandelette externe et le faisceau en virgule de SCHULTZE (*schématique*).

1. corne postérieure. — 2. faisceau en virgule. — 3. bandelette externe. — 4. faisceau de Burdach. — 5. faisceau de Gell.

Zone de Lissauer. — La zone marginale de Lissauer (fig. 73, 10 et 10') ou tout simplement la zone de Lissauer, du nom de celui qui le premier a signalé son existence et bien décrit son mode de constitution, est située, comme nous l'avons vu plus haut (p. 46), dans le fond du sillon collatéral postérieur, entre l'angle externe du cordon postérieur et l'angle interne du cordon latéral. Elle revêt dans son ensemble la forme d'un petit quadrilatère, allongé dans le sens transversal.

Elle répond au faisceau des racines postérieures, qui naturellement la traversent d'arrière en avant pour se rendre à destination. Or, en traversant la zone de Lissauer, le faisceau radiculaire la divise en deux segments, l'un externe, l'autre interne. — Le *segment externe* (10), plus volumineux, de forme quadrilatère, se loge entre la corne postérieure et la partie la plus reculée du cordon latéral. — Le *segment interne* (10'), beaucoup plus petit, de forme triangulaire, s'enfonce à la manière d'un coin entre les faisceaux horizontaux des racines postérieures et les fibres verticales du faisceau de Burdach.

La zone de Lissauer présente ses plus grandes dimensions à la région lombaire. Vient ensuite la région cervicale et, enfin, la région dorsale où son développement est le plus faible. Elle dégénère de bas en haut, comme les faisceaux sensitifs.

Considérée au point de vue de sa constitution anatomique, la zone de Lissauer est formée presque exclusivement par de fines fibres nerveuses, qui ont leur origine dans les racines postérieures. Ces fibres, pour LISSAUER, ne seraient autres que les fibres fines que possède la racine postérieure. Pour d'autres auteurs, elles représenteraient les collatérales qu'abandonnent les fibres radiculaires en pénétrant dans le névraxe. Quoi qu'il en soit de leur véritable origine, les fibres en question, après avoir atteint la zone de Lissauer, s'infléchissent en haut pour devenir ascendantes, cheminent quelque temps dans la zone qu'elles constituent et finalement, se recourbent en avant pour se perdre dans la substance gélatineuse.

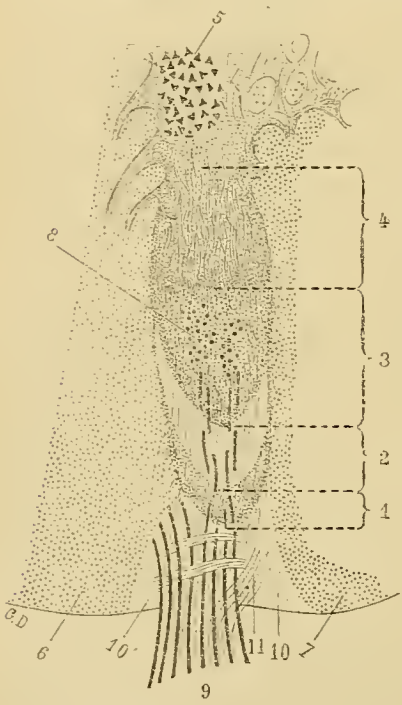

Fig. 73.

Schéma, représentant la zone de Lissauer.

1. couche zonale de WALDEYER. — 2. substance gélatineuse proprement dite. — 3. noyau de la tête. — 4. col de la corne postérieure. — 5. colonne vésiculaire de Clarke. — 6. fibres du cordon postérieur. — 7. fibres du cordon latéral. — 8. faisceaux de fibres à trajet vertical. — 9. racines postérieures. — 10. segment externe et 10'. segment interne de la zone de Lissauer. — 11. fines fibres radiculaires aboutissant à cette zone.

4° Résumé de la systématisation de la substance blanche. — En résumé, nous rencontrons :

a. *Dans le cordon antérieur*, deux faisceaux : le faisceau pyramidal antérieur et

le faisceau-restant ou faisceau fondamental du cordon antérieur (faisceau commissural longitudinal antérieur de certains auteurs) :

b. *Dans le cordon latéral*, cinq faisceaux : le faisceau cérébelleux direct, le faisceau pyramidal croisé, le faisceau de Gowers, le faisceau latéral profond et le faisceau-restant ou faisceau fondamental du cordon latéral (faisceau commissural longitudinal latéral de certains auteurs) :

c. *Dans le cordon postérieur*, deux faisceaux (nous faisons abstraction du faisceau ventral qui est encore trop peu connu) : le faisceau de Burdach et le faisceau de Goll.

De même que le cordon antérieur et le cordon latéral ne sont séparés par aucune limite naturelle et doivent, en conséquence, être réunis en un cordon unique, qui est le cordon antéro-latéral, de même aucune limite précise ne sépare l'un de l'autre le faisceau-restant du cordon antérieur et le faisceau-restant du cordon latéral. Ces deux faisceaux, malgré les fibres radiculaires antérieures qui les traversent, sont à la fois contigus et continus. D'autre part, ils ont la même valeur anatomique, le premier comme le second étant formés essentiellement par des fibres commissurales longitudinales. Pour toutes ces raisons, nous réunirons ces deux faisceaux en un seul que nous appellerons indistinctement le *faisceau-restant du cordon antéro-latéral*, le *faisceau fondamendal du cordon antéro-latéral*, le *faisceau commissural antéro-latéral*. Mais ce n'est pas tout : le faisceau latéral profond qui se moule sur la face externe de la colonne grise et que nous avons décrit comme un faisceau distinct, possède exactement les mêmes éléments que le faisceau précédent et peut lui être incorporé. Nous arrivons ainsi, pour chaque moitié de la moelle, à une systématisation plus simple, que nous résumons dans le tableau suivant :

Cordons	Faisceaux	Cellules d'origine	Lieu de terminaison
A. Cordon antéro-latéral	1° *F. pyramidal direct*	écorce cérébrale	cornes antérieures.
	2° *F. pyramidal croisé*	écorce cérébrale	cornes antérieures.
	3° *F. cérébelleux direct*	colonne de Clarke	écorce cérébelleuse.
	4° *F. de Gowers*	subst. grise spinale	écorce cérébrale.
	5° *F. fondamental antéro-latéral*	subst. grise spinale	subst. grise spinale.
B. Cordon postérieur	1° *F. de Burdach*	ganglion spinal et subst. grise spinale.	subst. grise spinale.
	2° *F. de Goll*	ganglion spinal et subst. grise spinale.	subst. grise spinale.

Si, maintenant, nous examinons une série de coupes horizontales de la moelle (fig. 74), pour avoir, sur les faisceaux sus-indiqués, quelques notions complémentaires relatives à leurs variations de volume et à leur étendue verticale, nous constatons tout d'abord que les deux *faisceaux pyramidaux* (2 et 2'), faisceaux moteurs volontaires, faisceaux à trajet descendant, s'atténuent graduellement de haut en bas et finissent par disparaître. Cette atténuation graduelle des deux faisceaux pyramidaux s'explique nettement par ce fait que les faisceaux en question, au cours de leur trajet, jettent continuellement des fibres dans les cornes postérieures et n'en reçoivent pas de nouvelles. On admet généralement que le faisceau pyramidal direct s'arrête à la partie inférieure de la moelle dorsale et le faisceau pyramidal croisé au voisinage de la quatrième racine lombaire. Tout récemment, Déjerine et Thomas ont établi que ces deux faisceaux descendaient un peu plus bas : ils ont pu suivre (4 fois sur 5) le faisceau pyramidal direct jusqu'à la première lombaire inclusivement et le faisceau pyramidal croisé jusqu'à la troisième et la quatrième piares sacrées. — Le *faisceau cérébelleux direct* (3) fait son apparition au niveau de la huitième ou de la neuvième dorsale et, comme il

reçoit continuellement des fibres au fur et à mesure qu'il s'élève, son volume s'accroît progressivement de bas en haut. — Le *faisceau de Gowers*, qui n'est pas représenté sur les coupes de la figure 74, empruntée à Flechsig, s'accroît lui aussi de bas en haut et pour les mêmes raisons. Il occupe toute la hauteur de la moelle, depuis la partie inférieure du renflement lombaire jusqu'au bulbe et à la protubérance. — Le *faisceau fondamental antéro-latéral*, que l'on pourrait encore appeler, en raison des fonctions qui lui sont dévolues, le *faisceau d'association antéro-latéral*, conserve dans toute la hauteur de la moelle un développement à peu près invariable et cela se conçoit : au fur et à mesure que ses fibres rentrent dans la substance grise pour s'y terminer, il reçoit de cette même substance grise des fibres nouvelles qui compensent celles qu'il a perdues. Il est à remarquer, cependant, qu'il augmente de volume au niveau des deux renflements cervical et lombaire. — Le *faisceau de Goll*, formé de fibres longues, constamment grossi par les paquets que lui apporte chaque racine (voy. fig. 69), s'accroît de bas en haut, comme le faisceau de Gowers et le faisceau cérébelleux direct. — Quant au *faisceau de Burdach*, n'étant en grande partie qu'un lieu de passage pour des fibres radiculaires qui, en définitive, se rendent aux cornes postérieures, il ne s'accroît pas régulièrement. Il s'écarte peu de ses dimensions moyennes et ses variations, toutes locales, sont en rapport avec l'importance des racines postérieures correspondantes.

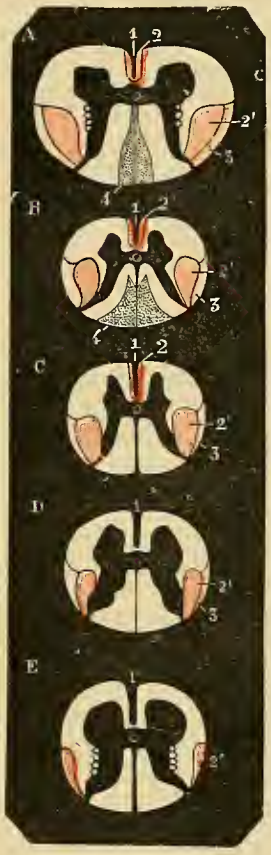

Fig. 74.

Figure schématique, représentant cinq coupes transversales de la moelle, pratiquées à différentes hauteurs (d'après Flecasig).

A, au niveau de la sixième paire cervicale. — *B*, au niveau de la troisième paire dorsale. — *C*, au niveau de la sixième paire dorsale. — *D*, au niveau de la douzième paire dorsale. — *E*, au niveau de la quatrième paire lombaire.

1, sillon médian antérieur. — 2, faisceau pyramidal direct. — 2', faisceau pyramidal croisé. — 3, faisceau cérébelleux direct. — 4, faisceau de Goll.

Filum terminale. — Le filum terminale ou fil terminal, qui fait suite à la moelle (p. 39) et représente la moelle caudale des animaux, s'étend du sommet du cône terminal à la base du coccyx. Sa longueur est, en moyenne, de 5 ou 6 centimètres chez le fœtus à terme, de 22 ou 23 centimètres chez l'adulte. Comme nous l'avons vu, il chemine tout d'abord au milieu des nerfs de la queue de cheval, dans le cul-de-sac inférieur de la dure-mère (fig. 75,4). Arrivé au sommet de ce cul-de-sac, il le traverse ou, plus exactement, la méninge fibreuse, jusque-là séparée du filum par un certain intervalle, s'accole à lui et l'accompagne jusqu'à sa terminaison. C'est cette expansion de la dure-mère, formant gaine au filum et lui adhérant d'une façon intime, qui constitue le ligament coccygien ou plutôt duro-coccygien. Le filum nous présente, par conséquent, deux segments : l'un, supérieur, libre et flottant dans le cul-de-sac dural ; l'autre, inférieur, emprisonné dans l'épaisseur du ligament duro-coccygien. Luschka, depuis longtemps déjà, avait distingué ces deux segments sous les noms respectifs d'interne et d'externe. Ces deux dénominations, on en conviendra, prêtent à confusion, les deux segments en question étant tous les deux médians et tous les deux également inclus dans la dure-mère. Nous leur substituerons celles de segment supérieur et de segment inférieur.

Le *segment supérieur du filum* (4) mesure, en moyenne, 14 centimètres de longueur. Sa largeur, prise à 9 centimètres au-dessous du cône terminal, est de 900 μ (Tourneux). Histologiquement, ce segment diffère beaucoup suivant les points où on l'examine. A sa partie supérieure, il nous présente encore tous les éléments que nous avons constatés au niveau du ventricule de Krause : un canal central, de la substance blanche et une enveloppe piale, une artère et une veine volumineuses et quelques autres vaisseaux de petit calibre. En arrière et sur les côtés, descendent les racines antérieure et postérieure du nerf coccygien et quelques nerfs coccygiens

accessoires, formant les 32e et 33e paires rachidiennes. Au fur et à mesure qu'on s'éloigne du cône terminal, les éléments médullaires s'atténuent et finissent même par disparaître : le canal central, à 3 ou 4 centimètres au-dessous du sommet du cône ; la substance nerveuse, un peu plus bas, à 7 ou 8 centimètres. La partie inférieure du segment interne n'est plus constituée, par conséquent, que par des faisceaux conjonctifs à direction longitudinale, servant de substratum aux vaisseaux et aux nerfs précités.

Le *segment inférieur du filum* (5) a une longueur moyenne de 5 ou 6 centimètres. Il diffère du segment supérieur, par son aspect, qui rappelle celui des tendons, et aussi par sa force et sa résistance, qui sont beaucoup plus considérables. Il est à peine besoin de faire remarquer que le segment inférieur doit ces caractères à la gaine durale qui est venue s'ajouter à ses éléments propres. Au cours de son trajet, il est relié à la paroi antérieure du canal

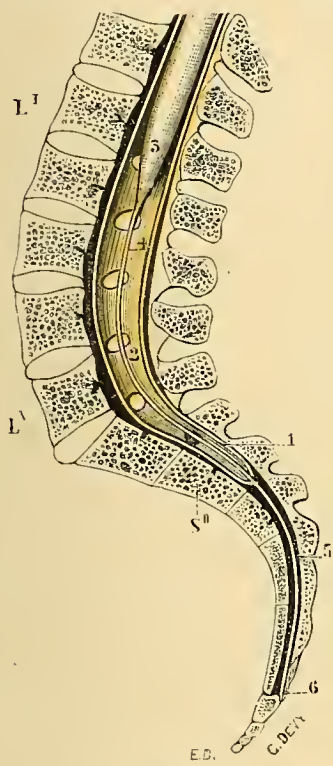

Fig. 75.

Coupe sagittale du canal rachidien, pour montrer l'extrémité inférieure de la moelle et le filum terminale.

L¹, L⁵, première et cinquième vertèbres lombaires. — S²¹, deuxième sacrée. — 1, dure-mère. — 2, cul-de-sac dural. — 3, extrémité inférieure de la moelle. — 4, portion du filum située dans l'intérieur du cul-de-sac. — 5, portion du filum située au-dessous du cul-de-sac et ligament duro-coccygien. — 6, son attache au coccyx.

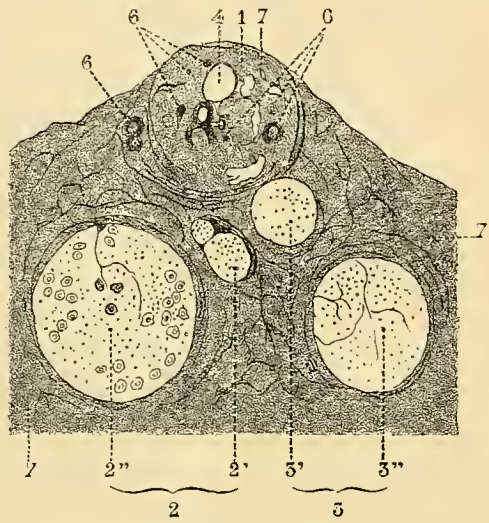

Fig. 76.

Coupe horizontale du filum terminale, un peu au-dessous du cul-de-sac dural (d'après Rauber).

1, filum. — 2, nerf coccygien d'un côté, avec : 2' sa racine motrice : 2", sa racine sensitive, présentant, sur la coupe, des cellules nerveuses éparses qui forment son ganglion. — 3, nerf coccygien du côté opposé, avec : 3' sa racine motrice : 3", sa racine sensitive sectionnée au-dessous de son ganglion. — 4, veine. — 5, artère. — 6, 6, 6, troncules nerveux représentant les rudiments des deuxième et troisième nerfs coccygiens (32e et 33e paires). — 7, 7, tissu conjonctif.

sacré par de minces tractus, qui sont la continuation du ligament sacro-dural antérieur. Puis, arrivé à la partie inférieure du canal osseux, il se résout en un certain nombre de petites languettes divergentes, qui viennent se fixer, les unes sur la première pièce coccygienne, les autres sur la deuxième ou même sur la troisième. Envisagé au point de vue de sa structure, le segment inférieur du filum nous présente encore, tout en haut, les petits cordons nerveux qui constituent les rudiments des deuxième et troisième nerfs coccygiens. Mais ces nerfs, entièrement dépourvus de fonctions, s'atténuent peu à peu et disparaissent : le filum n'est plus formé, alors, que par des éléments conjonctifs ; il n'est plus qu'une simple formation fibreuse. Nous ajouterons que, à 15 millimètres au-dessous du cul-de-sac dural et sur un parcours de 1 centimètre environ, Tourneux (1892) a décrit une sorte de tissu érectile, constitué par des « faisceaux de fibres musculaires lisses, à direction longitudinale, tantôt épars, tantôt groupés au pourtour des cavités vasculaires ».

C. — Collatérales des cordons médullaires

Chaque fibre des cordons médullaires, qu'elle soit ascendante ou descendante, abandonne, au cours de son trajet, un certain nombre de fibrilles, dites *collaté-*

rales, qui se portent directement vers la substance grise, la pénètrent et s'y terminent. Ces collatérales, découvertes par Golgi en 1880 et particulièrement bien décrites en 1889 par Cajal, sont extrêmement nombreuses. Elles constituent ainsi un élément important dans la texture de la moelle et si nous n'en avons rien dit jusqu'ici, c'est, tout d'abord, parce que nous n'avons pas voulu compliquer encore notre description déjà fort complexe, puis parce qu'il nous paraissait peu rationnel de décrire, soit avec la substance grise, soit avec la substance blanche, des formations histologiques qui appartiennent à la fois à l'une et à l'autre, à la substance blanche par leur origine et à la substance grise par leur terminaison. Leur étude, mêlée à celle de la substance grise ou de la substance blanche, eût été nécessairement morcelée et, partant, fort difficile à suivre au milieu de descriptions extrinsèques. Elle sera, maintenant que les deux substances nous sont bien connues, très courte et d'une facilité extrême.

1° Disposition générale des collatérales des cordons. — Les collatérales des cordons médullaires sont des fibres très fines, se séparant à angle droit des fibres nerveuses des cordons et se portant ensuite vers la substance grise centrale, en suivant, sur le plan horizontal, un trajet convergent et plus ou moins radiaire. Arrivées dans la substance grise, elles se divisent, se subdivisent et, finalement, se résolvent chacune en une arborisation terminale libre. Les derniers ramuscules de cette arborisation offrent d'habitude, sur leur parcours, de très nombreuses sinuosités, donnant naissance à angle droit à de petites pousses et se terminant par une nodosité (Cajal). Ils s'entremêlent avec les ramuscules des arborisations voisines d'abord, puis avec les autres fibres, d'origine et de signification diverses, qu'elles rencontrent dans la moelle (prolongements protoplasmiques des cellules nerveuses, arborisations cylindraxiles des cellules de Golgi type II, fibres de la névroglie, etc.). Il en résulte la formation, sur toute l'étendue de la substance grise, d'un vaste réticulum (fig. 77), à mailles très irrégulières et très étroites, absolument inextricable. Rappellons-nous, toutefois, que, quelque complexe que soit ce réticulum, ce n'est jamais un plexus au sens précis du mot : c'est un simple feutrage et les arborisations terminales de nos collatérales n'en conservent pas moins leur indépendance jusqu'au bout. Elles se comportent donc exactement comme les arborisations terminales des fibres nerveuses dont elles émanent et, comme ces dernières, elles n'entrent en relation avec les éléments de la substance grise, cellules ou fibres, que par simple contact.

2° Dispositions particulières des collatérales pour chacun des trois cordons médullaires. — Les collatérales des cordons médullaires présentent quelques caractères particuliers, suivant qu'elles émanent du cordon antérieur, du cordon latéral ou du cordon postérieur.

a. *Collatérales du cordon antérieur.* — Les collatérales du cordon antérieur (fig. 77,4) sont les plus volumineuses de toutes (Cajal). Nées des fibres du cordon antérieur, notamment du faisceau pyramidal direct, elles se portent d'avant en arrière et viennent se terminer pour la plupart dans la corne antérieure du même côté, en particulier tout autour des cellules motrices. Un certain nombre d'entre elles, très visibles dans la figure 77 (4'), croisent la ligne médiane à travers la commissure antérieure et se rendent à la corne antérieure du côté opposé.

b. *Collatérales du cordon latéral.* — Les collatérales qui dérivent des fibres du cordon latéral (fig. 77,5) se portent transversalement en dedans et se ramifient tout particulièrement dans la portion moyenne et la portion postérieure de la

substance grise. Quelques-unes traversent la commissure grise en arrière du canal de l'épendyme et viennent se terminer dans la corne postérieure du côté opposé. Ces dernières collatérales sont très visibles sur la figure 77, où elles forment deux faisceaux nettement distincts (5' et 5").

c. *Collatérales du cordon postérieur.* — Ces collatérales proviennent, pour la plus grande partie, des fibres radiculaires ou exogènes du cordon postérieur ; les autres sont fournies par les fibres endogènes. Ramon y Cajal les distingue en quatre groupes. — Les *collatérales du premier groupe* (fig. 77, *a*) proviennent,

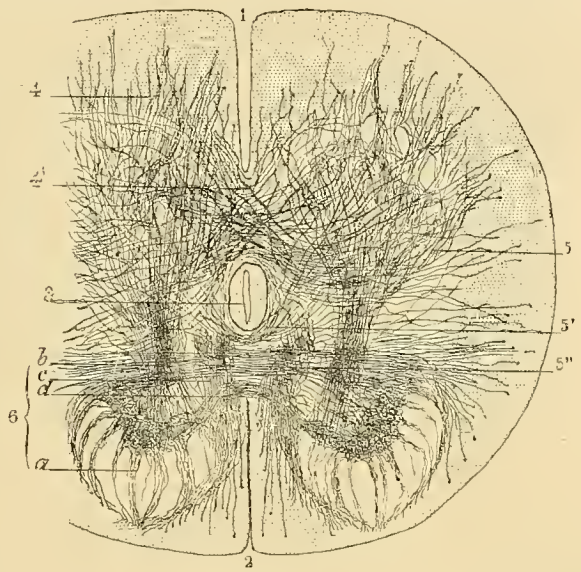

Fig. 77.

Coupe transversale de la moelle dorsale d'un chien nouveau-né, montrant la disposition générale des collatérales des cordons (d'après Ramon y Cajal).

1, sillon collatéral antérieur. — 2, sillon collatéral postérieur. — 3, canal de l'épendyme. — 4, collatérales des cordons antérieurs, avec 4', leur faisceau croisé. — 5, collatérales du cordon latéral; avec 5' et 5", deux faisceaux croisés passant dans la commissure grise. — 6, collatérales du cordon postérieur, avec : *a*, collatérales pour la corne postérieure, (premier groupe); *b*, collatérales pour la corne antérieure (deuxième groupe); *c*, collatérales pour la colonne de Clarke (troisième groupe); *d*, collatérales pour la commissure (quatrième groupe).

soit du rameau ascendant, soit du rameau descendant des fibres radiculaires, quelquefois des fibres radiculaires avant leur bifurcation, comme cela se voit sur la figure 66. Elles traversent d'arrière en avant toute l'étendue de la corne postérieure et viennent se terminer, dans la corne antérieure, tout autour des cellules motrices. Elles sont en rapport avec les mouvements réflexes : ce sont les *fibres sensitivo-motrices* de Cajal, les fibres *réflexo-motrices* de Kölliker. La figure 78 (A) nous montre six de ces collatérales, qui émanent, les unes de la branche ascendante, les autres de la branche descendante de la fibre radiculaire 1, et qui se portent ensuite, suivant le trajet indiqué plus haut, vers les cellules motrices correspondantes de la corne antérieure. La figure 78 (B) nous montre encore ces collatérales sensitivo-motrices, mais l'une d'elles, indiquée par le chiffre 4, nous présente une disposition toute particulière : au lieu de se rendre directement à la cellule motrice de la corne antérieure, ses ramifications terminales se perdent tout autour d'une cellule d'association (6), laquelle, à son tour, envoie des collatérales à un nombre plus ou moins considérable de cellules

motrices. Grâce à cette cellule d'association, la collatérale 4 tient sous sa dépendance toutes les cellules motrices précitées : tous les muscles actionnés par ces

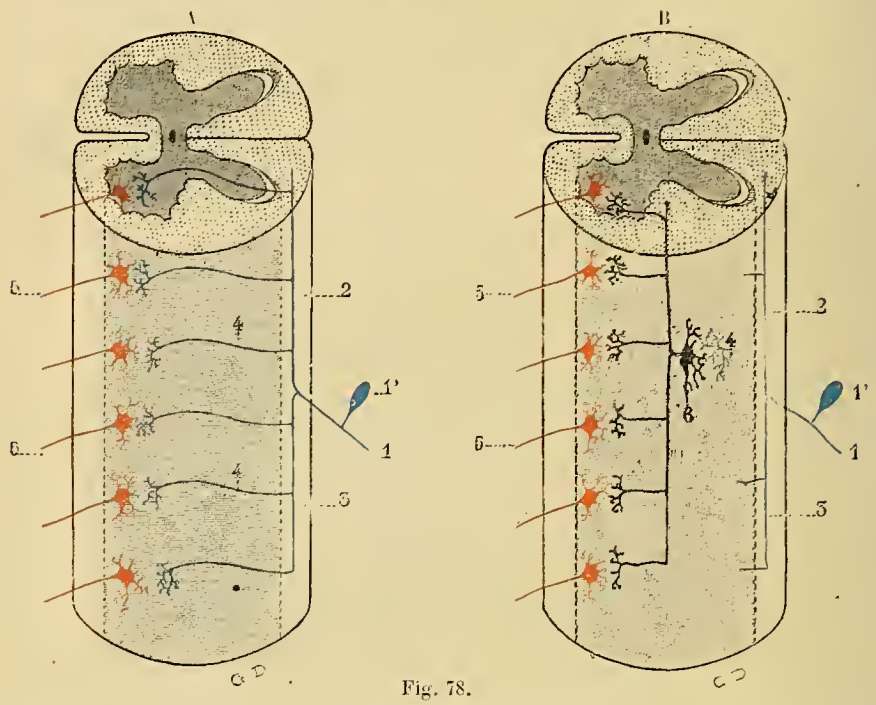

Fig. 78.

Figures schématiques montrant le mécanisme suivant lequel se produisent les mouvements réflexes : A, mouvement réflexe par action directe de la fibre sensitive sur les cellules motrices ; B, mouvement réflexe, avec intercalation d'une cellule commissurale ou cellule d'association entre la fibre sensitive et les cellules motrices.

1, racine postérieure, avec : 1' son ganglion ; 2, sa branche ascendante ; 3, sa branche descendante. — 4, collatérales des deux branches 2 et 3. — 5, racines antérieures. — 6, cellule cordonale, recevant l'ébranlement nerveux d'une collatérale des racines postérieures et le transmettant, par ses collatérales, à six cellules motrices des cornes antérieures.

cellules motrices entrent en contraction, sous l'influence de la seule excitation qu'apporte à la moelle la collatérale 4. — Les *collatérales du second groupe* (fig. 77, *b*) traversent la substance de Rolando en une série de petits faisceaux méridiens et viennent former en avant d'elles, dans le noyau de la tête, un plexus extrêmement serré. — Les *collatérales du troisième groupe* (fig. 77, *c*) se rendent à la colonne de Clarke. Leurs fibrilles terminales, très fines, très serrées, se disposent en une série de petits plexus circulaires, entourant chacun une cellule nerveuse (fig. 56,4). Les cellules nerveuses se trouvent contenues dans ces plexus comme dans un nid : ce sont les *nids péricellulaires* de quelques auteurs. — Les *collatérales du quatrième groupe* (fig. 77, *d* et 56, 6) sont des fibres commissurales transverses, allant d'un côté à l'autre de la moelle. Elles forment par leur ensemble un petit faisceau arciforme, à concavité dirigée en arrière, dont la partie moyenne répond à la partie la plus reculée de la commissure postérieure et les deux extrémités au faisceau de Burdach.

D. — Éléments de soutien de la moelle

La moelle épinière, comme tous les autres segments du névraxe, possède, outre ses éléments nerveux, un appareil de soutènement, que l'on désigne, depuis Vir-

chow, sous le nom de névroglie. Il se compose, ici comme ailleurs, de deux sortes de cellules, toutes les deux munies de prolongements plus ou moins longs : les *cellules épendymaires* et les *cellules névrogliques*. Nous avons déjà étudié (p. 26), dans les quelques pages que nous avons consacrées à l'anatomie générale des

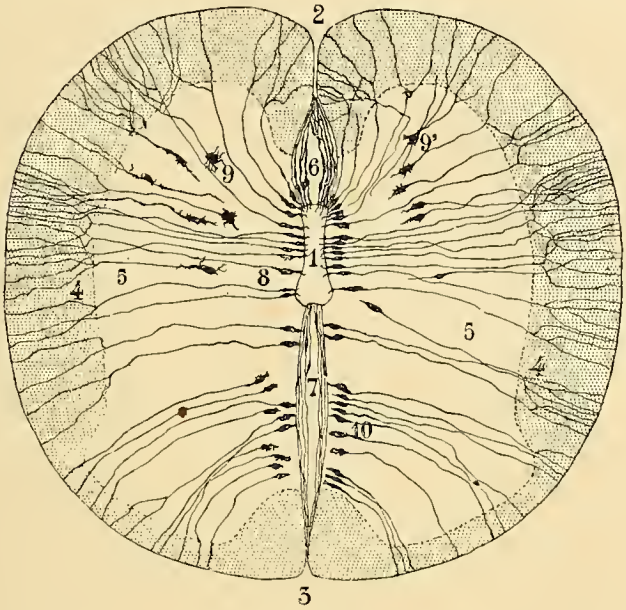

Fig. 79.

Coupe horizontale de la moelle d'un embryon humain de 3 centimètres, pour montrer les cellules épendymaires et les cellules névrogliques en voie d'évolution (d'après Retzius).

1, canal central. — 2, sillon médian antérieur. — 3, sillon médian postérieur. — 4, substance blanche. — 5, substance grise. — 6, cône épendymaire antérieur. — 7, cône épendymaire postérieur (futur septum médian postérieur). — 8, cellules épendymaires. — 9, 9', cellules névrogliques à divers degrés de développement : la plupart d'entre elles ont perdu leur prolongement central et se sont plus ou moins écartées du canal épendymaire ; quelques-unes, notamment celle qui est indiquée par le chiffre 9, a déjà un certain nombre de ses prolongements de nouvelle formation. — 10, cellules névrogliques, orientées en sens radiaire par rapport au septum médian postérieur.

centres nerveux, les caractères généraux de ces deux formations. Nous devons donc nous borner ici à signaler les particularités, du reste peu nombreuses, qu'elles présentent dans la moelle épinière, ce qui nous permettra d'être bref.

1° Cellules épendymaires. — Les cellules épendymaires se disposent en couronne tout autour du canal de l'épendyme (fig. 21). Ce sont des cellules épithéliales, allongées en sens radiaire, présentant chacune deux prolongements : un prolongement central, très épais, très court, qui se porte vers la paroi du canal de l'épendyme et s'y termine par une sorte de filament très grêle, qui flotte librement dans la lumière du canal ; un prolongement périphérique, plus mince, mais plus long, qui traverse à la manière d'un rayon toute l'épaisseur de la moelle et vient se terminer à la face profonde de la pie-mère par un petit renflement conique.

Vus sur une coupe transversale de moelle embryonnaire (fig. 79), les cellules épendymaires se disposent un peu différemment à la partie antérieure, à la partie postérieure et sur les côtés. — *A la partie antérieure*, les prolongements périphériques des cellules épendymaires, à la fois très épais et très nombreux, se portent de la paroi antérieure du canal de l'épendyme au sillon médian antérieur : les

prolongements voisins de la ligne médiane suivent un trajet franchement sagittal; les autres, ceux qui sont latéraux, décrivent une légère courbe à concavité interne. Ces prolongements antérieurs constituent, par leur ensemble, une formation d'aspect tout spécial, à laquelle Retzius a donné le nom de *coin épendymaire antérieur*. — *A la partie postérieure*, nous trouvons une formation analogue, quoiqu'un peu moins développée. Ici encore nous voyons un paquet de prolongements, plus ou moins tassés les uns contre les autres et tous dirigés en sens sagittal, relier la paroi postérieure du canal central au sillon médian postérieur de la moelle : c'est le *coin épendymaire postérieur* de Retzius. Ce coin épendymaire postérieur persiste chez l'adulte, et c'est lui, rappelons-le en passant, qui forme le septum médian postérieur de la moelle. On a longtemps considéré ce septum comme un prolongement de la pie-mère, qui s'insinuerait dans le sillon médian postérieur et s'étendrait de là, en comblant ledit sillon, jusqu'à la commissure grise. Mais le cylindre médullaire n'est pas divisé, à sa partie postérieure, par une fente profonde. Le sillon médian postérieur est, comme nous l'avons vu, tout superficiel, et la cloison séparative qui lui fait suite en avant est formée tout entière par des éléments qui appartiennent en propre à la moelle : c'est une cloison névroglique, à la constitution de laquelle la pie-mère est entièrement étrangère. — *Sur les côtés*, les prolongements périphériques des cellules épendymaires sont plus fins, et surtout beaucoup plus espacés que dans les coins épendymaires antérieur et postérieur. Ils font même complètement défaut au niveau de la région qui deviendra plus tard la corne postérieure et le cordon postérieur. Ce dernier fait s'explique par le développement : il est la conséquence de la réduction graduelle que subit le canal central dans le sens postéro-antérieur. Par suite de cette réduction, les cellules épendymaires, qui rayonnaient vers la corne postérieure et le cordon postérieur ont perdu peu à peu tout contact avec le canal et elles se transforment ultérieurement en de simples cellules névrogliques. Nous voyons nettement ces cellules sur la figure 79 et nous constatons que, tout en changeant de nature, elles ont conservé leur orientation primitive : elles sont encore disposées en sens radiaire, non plus par rapport au canal de l'épendyme, tel qu'il est maintenant, mais par rapport au septum médian postérieur.

Nous avons déjà indiqué, en anatomie générale, la constitution histologique des cellules épendymaires, leur origine ectodermique, leur transformation au cours du développement ontogénique. Le lecteur voudra bien se reporter, pour ces différents détails, à la page 27. Nous ne saurions y revenir ici sans tomber dans des redites.

2° **Cellules névrogliques.** — Les cellules névrogliques, avec leurs prolongements innombrables, s'irradiant dans tous les sens et disposés en un riche réticulum, constitue l'élément essentiel de l'appareil de soutènement de la moelle épinière.

a. *Forme, volume, constitution histologique.* — (Voy. p. 28.)

b. *Origine et développement.* — Nous avons déjà dit, en anatomie générale. (p. 30) que les cellules névrogliques, quelles que soient leur forme et leur situation chez l'adulte, dérivaient, au même titre que les cellules épendymaires, des cellules épithéliales qui tapissent le canal médullaire primitif. Elles ne sont que des cellules épendymaires modifiées et l'étude du développement de la moelle nous permet de suivre pas à pas les diverses phases de leur évolution. Tout d'abord,

elles perdent peu à peu leur prolongement interne et, du même coup, leurs relations avec le canal central. Puis, c'est le prolongement périphérique qui subit, à son tour, l'atrophie régressive et cesse alors de relier à la pie-mère la cellule dont il dérive. Au fur et à mesure que s'atténuent et disparaissent les prolongements primitifs, d'autres prolongements s'échappent du protoplasma cellulaire, tout d'abord courts et peu nombreux, se multipliant dans la suite et acquérant peu à peu ce développement remarquable qui caractérise les cellules névrogliques de l'adulte. Mais ce n'est pas tout. Au cours de leurs transformations, les cellules en question émigrent de la région préépendymaire pour se rapprocher plus ou moins de la surface extérieure de la moelle : les unes restent dans la substance grise ; d'autres passent dans la substance blanche ; un certain nombre, émigrant plus loin encore, se réfugient jusqu'au-dessous de la pie-mère. Les cellules névrogliques ne sont donc, nous le voyons maintenant, que des cellules épendymaires, qui ont perdu tout ou partie de leurs deux prolongements primitifs, qui les ont remplacés par des appendices de nouvelle formation, incomparablement plus nombreux, et qui, enfin, ont quitté la région épendymaire pour se disséminer, à une distance plus ou moins grande de ce canal, sur les différents points de la moelle épinière. La figure 79 nous présente un certain nombre de cellules névrogliques encore embryonnaires, et nous y constatons très nettement (voy. légende) les diverses transformations que nous venons d'indiquer. Nous ajouterons que, d'après Lenhossek, ces cellules non seulement se transforment, mais encore se multiplient.

c. *Mode de répartition de la névroglie dans la moelle.* — La névroglie se rencontre dans toute l'étendue de la moelle épinière. Nous l'envisagerons séparément autour de la moelle, dans la substance blanche, dans la substance grise.

Autour de la moelle, la névroglie se dispose en une couche mince, mais partout continue, qui répond en dehors à la pie-mère, en dedans à la substance blanche

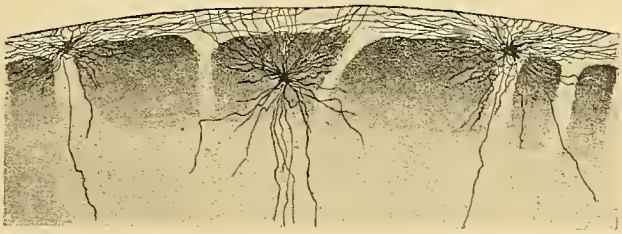

Fig. 80.

Névroglie corticale ou marginale de la moelle épinière (enfant de huit mois d'après Lenhossek).

de la moelle : c'est la *névroglie corticale* ou *marginale* (fig. 80). Son épaisseur, d'après Kölliker, varie de 22 à 45 μ. Histologiquement, elle comprend : 1° des cellules névrogliques, de forme étoilée ; 2° des *fibres névrogliques*, se dirigeant, les unes parallèlement à la surface de la moelle, les autres perpendiculairement à cette surface.

Dans la substance blanche (fig. 81), les cellules névrogliques, toujours fort nombreuses, appartiennent encore à la catégorie des cellules étoilées à prolongements longs. Ils rayonnent dans tous les sens et, en s'entrelaçant avec les

prolongements des cellules voisines, ils forment des systèmes de cloisons qui, elles aussi, présentent les directions les plus diverses : les unes, disposées en sens radiaires, s'étendent de la névroglie corticale, à laquelle elles font suite, jusqu'à la substance grise ; les autres se dirigent, par rapport à ces dernières, transversalement ou obliquement. Ces cloisons névrogliques, tantôt relativement épaisses (*septa*), tantôt relativement minces (*septula*), séparent les uns des autres les différents faisceaux et fascicules des trois cordons antérieur, postérieur et latéral. Elles servent, en outre, de soutien aux vaisseaux nourriciers de la moelle.

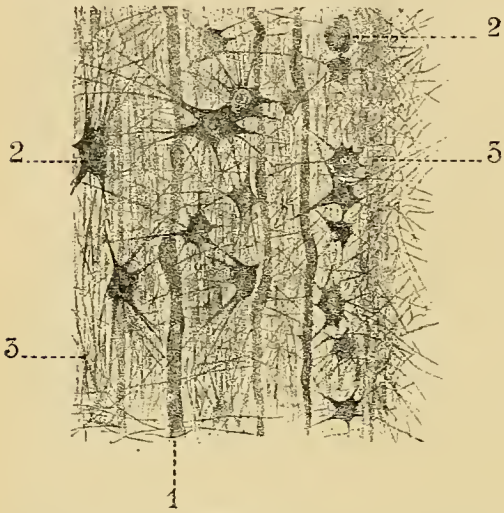

Fig. 81.

Coupe longitudinale du cordon latéral d'une moelle de bœuf (liquide de Müller et carmin, d'après Kölliker).

1, 1, cylindraxes des fibres nerveuses. — 2, 2, cellules névroques étoilées, envoyant leurs prolongements dans tous les sens. 3, 3, réticulum névroglique.

Dans la substance grise, les cellules névrogliques diffèrent de celles de la substance blanche en ce qu'elles sont plus rares, plus délicates, à prolongements plus courts. Elles se disséminent un peu partout sur les différents points de la corne antérieure, de la corne postérieure et de la commissure grise. De plus, elles forment deux masses compactes, qui se distinguent nettement du reste de la substance grise par leur aspect pâle et leur transparence : ce sont la substance gélatineuse de Rolando et la substance gélatineuse centrale. — La *substance gélatineuse de Rolando* (fig. 38, *b*), que nous avons déjà étudiée en grande partie à propos de la topographie de la substance grise (p. 67), revêt la forme d'un croissant, dont la concavité dirigée en avant coiffe la tête de la corne postérieure. Elle varie beaucoup en dimensions suivant les segments de la moelle où on l'examine : sa surface en coupe horizontale représente, à la région dorsale, le quart seulement de la surface totale de la corne postérieure ; elle en représente le tiers au niveau du renflement cervical et les deux cinquièmes au niveau du renflement lombaire. Son développement, comme l'a déjà fait remarquer Stilling, paraît donc être proportionnel à l'importance des racines postérieures correspondantes. Cela se conçoit, si l'on songe que la substance de Rolando renferme au sein de sa masse névroglique plusieurs groupes de cellules nerveuses (voy. p. 67), auxquelles se rendent un certain nombre des fibres radiculaires postérieures. — La *substance gélatineuse centrale* (fig. 39, 7) est située, comme son nom l'indique, au centre de la colonne grise. Vue sur des coupes horizontales, elle entoure le canal de l'épendyme à la manière d'un anneau arrondi ou elliptique. C'est à sa partie interne que se disposent les cellules épendymaires, ci-dessus décrites, qui forment avec elle la paroi du canal. La substance gélatineuse centrale nous présente, comme la substance gélatineuse de Rolando, des cellules nerveuses, mais elles y sont extrêmement rares et cette région périépendymaire est presque exclusivement constituée par de la névroglie. Les cellules y sont remarquables, sinon par leur grosseur, du moins par la force et la longueur de leurs prolongements : ce sont les *cellules-araignées géantes* (*Riesenspin-*

nenzellen) de quelques auteurs. Leurs prolongements internes se disposent concentriquement (fig. 21) au canal de l'épendyme et entourent ainsi ce canal d'une sorte de collier névroglique.

§ V. — Vaisseaux de la moelle

La circulation artérielle et veineuse de la moelle nous est aujourd'hui assez bien connue, grâce aux travaux de Duret (*Progrès médical*, 22 novembre 1873), d'Adamkiewicz (*Sitz. d. Kais. Akad. d. Wissensch.*, Wien, 1881 et 1882) et de Kadyi (*Denkschr. der Math. naturwiss. Classe, der Akad. der Wissensch.*, Krakau, 1889).

A. — Artères

A l'exemple d'Adamkiewicz, nous étudierons tout d'abord le mode de formation du réseau qui entoure la moelle ; nous décrirons ensuite les nombreuses artères qui, de ce réseau, pénètrent dans la moelle elle-même.

1° Réseau extra-médullaire. — A la constitution de ce réseau concourent trois ordres d'artères, savoir : les artères spinales antérieures, les artères spinales postérieures, les artères spinales latérales.

A. Artères spinales antérieures. — Les artères spinales antérieures (fig. 82), au nombre de deux, l'une droite, l'autre gauche, se détachent des vertébrales un peu en arrière du point où ces artères se réunissent pour former le tronc basilaire. De là, elles se portent au-devant du bulbe et se fusionnent bientôt sur la ligne médiane pour constituer le *tronc spinal antérieur*. Ce tronc longe de haut en bas le sillon médian antérieur et se termine d'ordinaire au niveau de la cinquième paire cervicale. Au-dessous de ce point, le tronc spinal antérieur est continué par les spinales latérales.

B. Artères spinales postérieures. — Les artères spinales postérieures (fig. 83), également au nombre de deux, l'une droite, l'autre gauche, naissent des vertébrales un peu en arrière des précédentes et gagnent immédiatement la face postérieure du bulbe et de la moelle, en se plaçant de chaque côté du sillon médian postérieur. Chacune d'elles se divise bientôt en deux branches : l'une, interne, qui chemine sur le faisceau de Burdach en dedans des racines postérieures ; l'autre, externe, qui vient se placer en dehors de ces mêmes racines. Ces deux branches se portent verticalement en bas, parallèlement au sillon médian postérieur et s'arrêtent, comme les spinales antérieures, à la partie inférieure de la moelle cervicale. Plus bas, elles sont remplacées par des artères de même calibre et de même direction, fournies par les spinales latérales.

C. Artères spinales latérales. — Les artères spinales latérales (fig. 82 et 83), ainsi appelées parce qu'elles abordent la moelle par ses côtés, ont les origines les plus diverses. Elles naissent successivement : au cou, de la vertébrale et de la cervicale ascendante ; au thorax, des artères intercostales ; aux lombes, des artères lombaires ; au bassin, des artères sacrées.

Chacune de ces artères s'engage dans le trou de conjugaison avec le nerf rachidien correspondant et, lorsque celui-ci se partage en ses deux racines, elle se divise, elle aussi, en deux branches, qui suivent : l'une, la racine antérieure, pour aboutir au sillon médian antérieur ; l'autre, la racine postérieure, pour gagner

le sillon collatéral postérieur. — Arrivées sur la ligne médiane, la première se bifurque et fournit un rameau ascendant et un rameau descendant : un rameau ascendant, qui s'anastomose par inosculation avec le rameau descendant de l'artère similaire située au-dessus; un rameau descendant, qui s'anastomose également à plein canal avec le rameau ascendant de l'artère similaire située au-dessous. — La seconde, c'est-à-dire celle qui arrive à la face postérieure de la moelle en suivant la racine postérieure, se divise de même, au niveau du sillon collatéral, en deux rameaux ascendants et deux rameaux descendants : deux rameaux ascendants, qui s'anastomosent avec les rameaux descendants de l'artère similaire située au-dessus ; deux rameaux descendants, qui s'unissent aux rameaux ascendants de l'artère similaire située au-dessous.

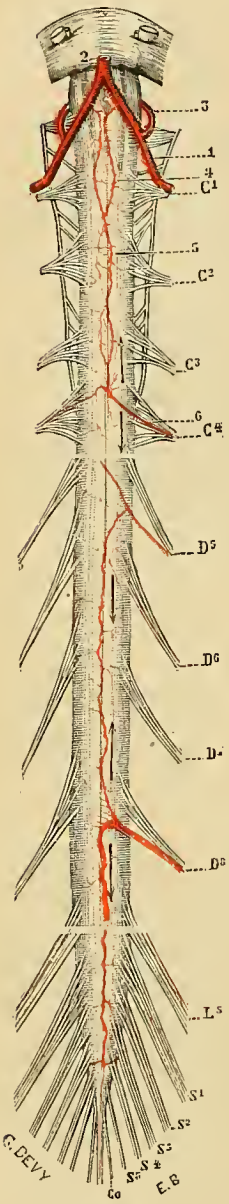

Fig. 82.

Circulation artérielle de la moelle, face antérieure (d'après Adamkiewicz).

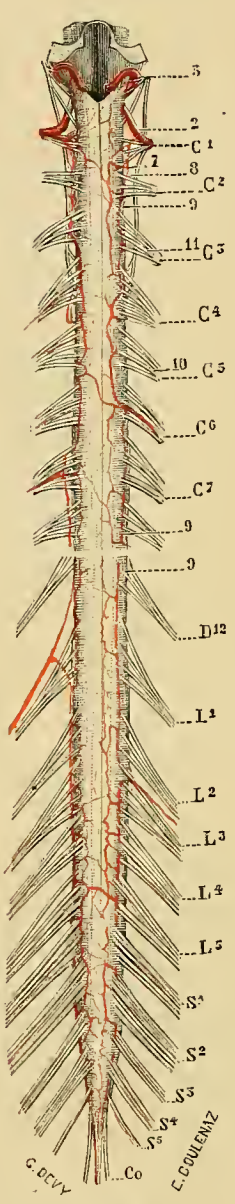

Fig. 83.

Circulation artérielle de la moelle, face postérieure (d'après Adamkiewicz).

Comme on le voit par cette description, malheureusement trop schématique, les branches antérieures des artères spinales latérales forment au-devant de la moelle un tronc médian, qui continue le tronc spinal antérieur, déjà épuisé à la région cervicale. Les branches postérieures, à leur tour, remplacent et continuent les artères spinales postérieures.

Les artères spinales latérales sont très variables en nombre, et il s'en faut de beaucoup que chaque racine emporte avec elle un rameau artériel. — *En avant*, sur les racines antérieures, il existe, d'un côté ou de l'autre, un rameau seulement toutes les trois ou quatre paires nerveuses (Adam-

1, artère vertébrale. — 2, tronc basilaire. — 3, artère cérébelleuse postérieure et inférieure. — 4, artère spinale antérieure. — 5, la même, s'anastomosant avec le rameau ascendant de l'artère spinale latérale 6. — 7, artère spinale postérieure, avec : 8, sa branche externe ; 9, sa branche interne. — 10, 11, deux artères spinales latérales, suivant le trajet des racines postérieures.

Les lettres majuscules C, D, L, S, désignent les paires nerveuses cervicales, dorsales, lombaires et sacrées ; Co, paire coccygienne.)

KIEWICZ). Le nombre total de ces rameaux varie de trois à dix dans toute la hauteur de la moelle : on en rencontre un généralement, au niveau de la 10e ou de la 11e paire dorsale, beaucoup plus volumineux que les autres, qui irrigue la moelle dans une étendue de 14 à 15 centimètres. — *En arrière*, sur les racines postérieures, ils sont un peu plus nombreux : on en compte, en moyenne, deux pour trois paires nerveuses.

D. CERCLE PÉRIMÉDULLAIRE. — Quoi qu'il en soit du nombre et du volume des rameaux anastomotiques fournis par les artères spinales latérales, la moelle est parcourue de haut en bas par cinq colonnes artérielles (fig. 84) : une antérieure,

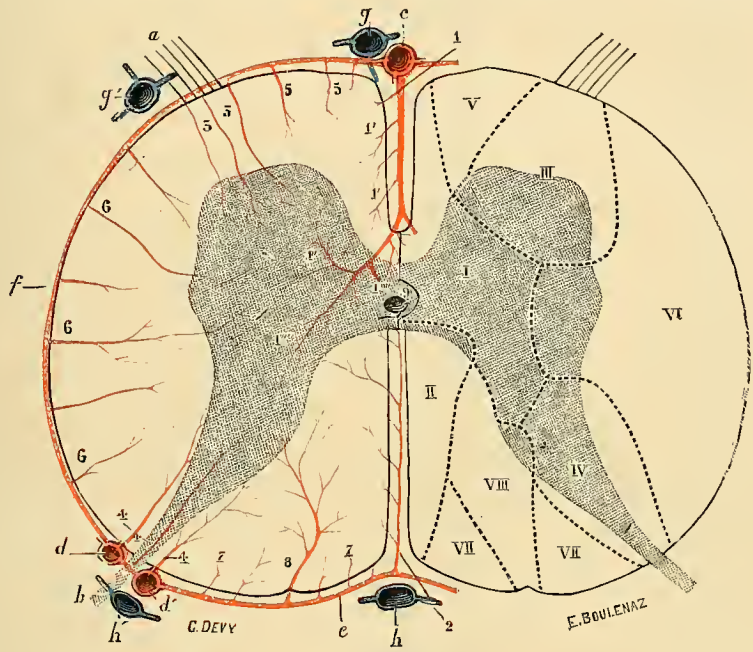

Fig. 84.

Artères intra-médullaires, vues sur une coupe horizontale.

CÔTÉ GAUCHE DE LA FIGURE. — *a*, racines antérieures. — *b*, racines postérieures. — *c*, artère spinale antérieure. — *d*, *d'*, les deux branches de l'artère spinale postérieure. — *e*, anastomose transversale entre les spinales postérieures du côté gauche et celles du côté droit. — *f*, anastomose transversale entre les spinales postérieures et la spinale antérieure. — *g*, *g'*, canaux veineux antérieurs, l'un médian, l'autre latéral. — *h*, *h'*, canaux veineux postérieurs, l'un médian, l'autre latéral. — 1, artère médiane antérieure, avec : 1', ses rameaux pour le faisceau de Türck ; 1'', son rameau récurrent pour la corne antérieure ; 1''', son rameau postérieur pour la corne postérieure ; 1'''', son rameau anastomotique ascendant. — 2, artère médiane postérieure. — 3, 3, artères radiculaires antérieures. — 4, 4, artères radiculaires postérieures. — 5, artères périphériques du cordon antérieur. — 6, artères périphériques du cordon latéral. — 7, artères périphériques du cordon postérieur. — 8, artère interfuniculaire.

CÔTÉ DROIT DE LA FIGURE. — Du côté droit de la figure, les lignes en pointillé indiquent les différents territoires vasculaires de la moelle. Les chiffres romains, qui servent à les désigner, indiquent en même temps les artères qui les alimentent et qui sont représentées, sur le côté gauche de la figure, par des chiffres arabes de même valeur. Ainsi le territoire I est alimenté par l'artère 1, le territoire II, par l'artère 2, le territoire III, par l'artère 3, etc.

qui occupe le sillon médian antérieur ; quatre postérieures, qui, de chaque côté de la ligne médiane, longent le sillon collatéral postérieur. Ces dernières, fréquemment anastomosées entre elles, forment, le long des racines postérieures, un véritable réseau, le *réseau radiculaire postérieur*. A leur tour, les deux réseaux radiculaires, droit et gauche, sont reliés l'un à l'autre par des anastomoses transversales, qui croisent le sillon médian postérieur. En outre, chacun d'eux est mis en relation avec le tronc spinal antérieur par des branches horizontales, qui che-

minent entre les deux ordres de racines et qu'on désigne pour cette raison sous le nom d'*anastomoses inter-radiculaires*. Il résulte d'une pareille disposition que, sur une coupe transversale (fig. 84), la moelle est entourée d'un cercle artériel complet. C'est de ce cercle, *cercle périmédullaire*, que partent les nombreuses artères destinées à l'intérieur même de la moelle.

2° Artères intra-médullaires. — Avec Duret, nous diviserons les artères intra-médullaires en trois groupes (fig. 84) : les artères médianes, les artères radiculaires et les artères périphériques.

A. Artères médianes. — Les artères médianes, ainsi appelées parce qu'elles pénètrent dans les sillons médians, se distinguent en antérieures et postérieures :

a. *Artères médianes antérieures*. — Les artères médianes antérieures (fig. 84,1) parcourent d'avant en arrière le sillon médian antérieur, en jetant un certain nombre de rameaux collatéraux dans le faisceau de Türck (1'). Elles pénètrent ensuite dans la moelle et, après avoir abandonné quelques ramuscules à la partie antérieure de la commissure, elles se terminent en fournissant, pour chaque côté de la moelle, trois ordres de rameaux, savoir : un *rameau récurrent* (1''), qui se porte dans la partie interne des cornes antérieures ; 2° un *rameau postérieur* (1'''), destiné à la base des cornes postérieures et notamment à la colonne de Clarke; 3° des *rameaux verticaux* (1''''), les uns ascendants, les autres descendants, s'anastomosant avec les rameaux similaires des artères médianes sus- et sous-jacentes (*artères anastomotiques longitudinales centrales*).

b. *Artères médianes postérieures*. — Les artères médianes postérieures (fig. 84,2) cheminent d'arrière en avant le long du septum médian postérieur, jettent chemin faisant quelques fins rameaux dans la partie interne des faisceaux de Goll, envoient un ou deux ramuscules à la partie interne de la colonne de Clarke et viennent se terminer dans la commissure grise, en arrière du canal de l'épendyme.

B. Artères radiculaires. — Les artères radiculaires pénètrent dans la moelle, en suivant, comme leur nom l'indique, le trajet des racines. Elles se divisent, comme ces dernières, en antérieures et postérieures :

a. *Artères radiculaires antérieures*. — Les artères radiculaires antérieures (fig. 84,3) se distribuent à la tête de la corne antérieure.

b. *Artères radiculaires postérieures*. — Les artères radiculaires postérieures (fig. 84,4) ont un trajet beaucoup plus complexe. Elles fournissent trois groupes de rameaux (Duret), qui sont situés les uns au milieu des faisceaux radiculaires, les autres en dedans, les autres en dehors : les rameaux moyens se distribuent à la substance gélatineuse et à la corne postérieure qui lui fait suite ; les rameaux externes contournent en dehors la substance gélatineuse et s'épuisent en fins ramuscules dans la partie externe de la corne correspondante; les rameaux internes, enfin, pénètrent en plein dans le faisceau de Burdach et s'y épuisent en grande partie.

C. Artères périphériques. — Sous le nom d'artères périphériques (fig. 84,6), nous désignerons, avec Duret, toutes les artères qui pénètrent dans la moelle par des points autres que ceux que nous venons de signaler. Elles sont principalement destinées à la substance blanche. On en compte ordinairement de huit à dix sur une coupe transversale de la moelle. Il en existe constamment une ou deux dans

le sillon qui sépare le faisceau de Goll du faisceau de Burdach : ce sont les *artères interfuniculaires* d'Adamkiewicz.

3° Réseaux capillaires. — La disposition des réseaux capillaires dans la moelle varie avec la région examinée :

a. *Dans la substance grise.* — La substance grise présente sur presque tous les points un riche réseau, développé surtout au niveau des groupes cellulaires. C'est ainsi que, dans la corne antérieure, les trois colonnes ganglionnaires décrites plus haut sont entourées d'un réseau à mailles très fines et quadrilatères. La colonne de Clarke possède un réseau plus riche encore : Adamkiewicz, à la suite d'injections heureuses, a pu voir entre les mailles de ce réseau un deuxième réseau beaucoup plus fin, auquel il donne le nom de *réseau intercapillaire*.

Dans les cornes postérieures, le réseau vasculaire se caractérise par des mailles allongées dans le sens antéro-postérieur.

La commissure grise est relativement pauvre en vaisseaux. Quant à la substance gélatineuse qui entoure le canal de l'épendyme, elle en est totalement dépourvue.

b. *Dans la substance blanche.* — La substance blanche est beaucoup moins vasculaire que la substance grise. Les vaisseaux qui lui appartiennent en propre affectent les mêmes directions que les faisceaux au milieu desquels ils cheminent.

B. — Veines.

Les veines intra-médullaires (fig. 85 et 86), issues des différentes parties de la moelle, se

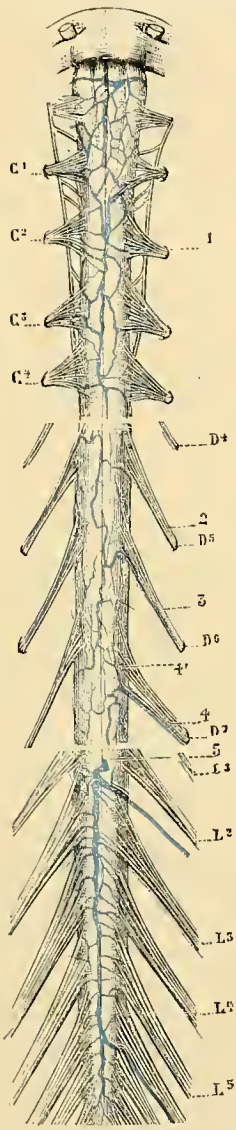

Fig. 85.

Circulation veineuse de la moelle, face antérieure (d'après Adamkiewicz).

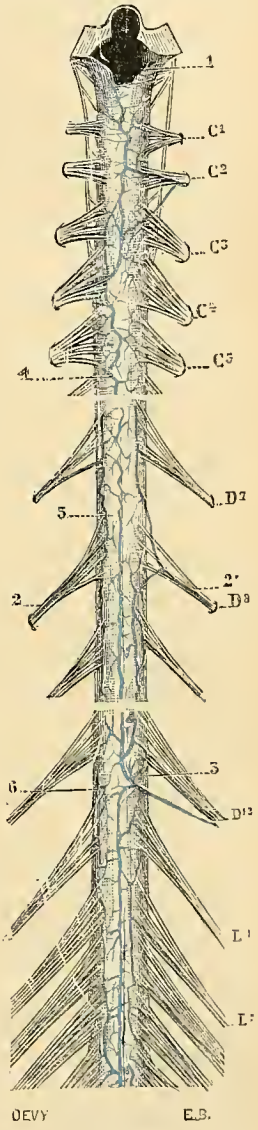

Fig. 86.

Circulation veineuse de la moelle, face postérieure (d'après Adamkiewicz).

Fig. 85. — 1, 2, 3, rameaux radiculaires suivant le trajet des racines antérieures. — 4, autre rameau radiculaire répondant à la 7e dorsale, avec 4', son rameau de bifurcation supérieur. — 5, veine médiane antérieure.

Fig. 86. — 1, veines du bulbe. — 2, 2', veines radiculaires suivant le trajet des racines postérieures. — 3, branche supérieure de bifurcation de la veine radiculaire répondant à la 12e dorsale. — 4, veine médiane postérieure. — 6, 6, veines longitudinales longeant les racines postérieures.

(Les lettres majuscules C, D, L, indiquent les paires nerveuses, cervicales dorsales, et lombaires.)

dirigent vers la périphérie de cet organe et aboutissent à six canaux collecteurs, trois antérieurs et trois postérieurs :

Des trois canaux antérieurs, l'un longe le sillon médian antérieur : c'est la *veine médiane antérieure*. Les deux autres, plus petits, suivent la ligne d'émergence des racines antérieures ; ce sont les *veines latérales antérieures*.

Les trois canaux postérieurs présentent une disposition analogue : l'un d'eux, la *veine médiane postérieure*, occupe la ligne médiane ; les deux autres, les *veines latérales postérieures*, se disposent le long des racines postérieures.

Des anastomoses fort nombreuses et fort irrégulières unissent entre eux ces différents canaux. Les veines qui en partent se portent vers les trous de conjugaison en suivant les racines tant antérieures que postérieures des nerfs spinaux et, finalement, viennent se déverser dans les plexus veineux extra-rachidiens (voy. Angéiologie).

C. — Voies lymphatiques

La moelle épinière, comme les autres segments du myélencéphale, est entièrement dépourvue de canaux lymphatiques vrais. La lymphe y chemine, d'une part dans les interstices qui séparent les uns des autres les différents éléments histologiques, d'autre part dans un système de canaux spéciaux qui, sous le nom de gaines périvasculaires, se disposent tout autour des artères. Ces voies lymphatiques ont été déjà décrites à propos des centres nerveux en général. Nous n'y reviendrons pas ici (voy. p. 32).

A consulter, au sujet de la moelle épinière, parmi les travaux récents (1881-1896) : Lüderitz, *Ueber das Rückenmarks-segment*, Arch. f. Anat. u. Physiol., 1881 : — Renaut, *La neuroglie et l'épendyme*, Arch. de Physiol., 1882 ; — Laura, *Sur la structure de la moelle épinière*. Arch. ital. de biologie, 1882 ; — Pfitzner, *Ueber Wachsthumsbeziehungen zwischen Rückenmark und Wirbelkanal*. Morphol. Jahrb., 1883 ; — Lustig, *Zur Kenntniss des Faserverlaufes im menschl. Rückenmark*. Sitz. d. Wiener Akad., 1883; — Hollis, *Researches into the histology of the central grey substance of the spinal cord and medulla oblonganta*. Journ. of. Anat., 1883 and 1884 : — Colman, *Notes on the minute structure of the spinal cord of a human fœtus*. Journ. of. Anat. and Physiol., 1884 : — Ehrlich u. Brieger, *Ueber die Ausschaltung des Lendenmarks*, Zeitschr. f. klin. Medic., 1884 ; — Vignal, *Sur le développement des éléments de la moelle des mammifères*. Arch. de Physiol., 1884 ; — Gad, *Ueber Centren u. Leitungsbahnen im Rückenmark des Frosches*. Verh. d. physiol. Gesellsch. zu Berlin. 1884 ; — Schultz, *Zur Vacuolenbildung in d. Ganglienzellen d. Rückenmark*, Neurol. Centralbl., 1884 : — Löwenthal, *Des dégénérations secondaires de la moelle épinière consécutives aux lésions expérimentales médullaires et corticales*. Dissert. Genève, 1885 ; — Bechterew, *Ueber d. Bestandtheile der Hinterstränge des Rückenmarks*. Neurol. Centralbl., 1885 : — Spitzka, *Kurze Notiz die lumbalanschwellung des Rückenmarks betr.*, Neur. Centralbl., 1885 ; — Du même, *The comparative anatomy of the pyramidal tract*, Journ. of comparat. Medicine and Surgery, 1886 ; — Sherrington, *Note on two newly-described tracts in the spinal cord*, Brain, 1886 ; — Du même, *Outlying nerve-cells in the mammalian spinal cord*, Phil. Trans., vol. CLXXXI ; — Gowers, *Weitere Bemerkungen über den aussteigenden antero-lateral Strang*, Neurol. Centralbl., 1886 ; — Steinlechner-Grestchischnikoff, *Ueber den Bau des Rückenmarks bei Mikrocephalen*. Arch. f. Psychiatrie. 1886 ; — Wagner, *Zur Anat. d. Rückenmarks u. der Medulla oblongata*, Centralbl. f. Nervenheilkund., 1886 : — Bechterew, *Le cerveau de l'homme dans ses rapports et connexions intimes*. Arch. slaves de biologie, 1887 : — Saint-Remy, *Rech. sur la portion terminale du canal de l'épendyme chez les vertébrés*, Paris, 1887 : — Takaes, *Ueber den Verlauf der hinteren Wurzelfasern in Rückenmark*, etc., Neurol. Centralbl., 1887 : — Virchow (H.), *Ueber Zellen in der substantia gelatinosa Rolandi*, Neurol. Centralbl., 1887 ; — Marchi, *Sulle degener. consec. alla estirpazione totale e parziale del cervelleto*, Riv. sperim. di freniatria, 1887 ; — Mott, *Schape u. Size of the cells of Clarke's column*, Brit. med. Journ., 1887 : — Helweg, *Studien über den centralen Verlauf d. vaso-motorischen Nervenbahnen*, Arch. f. Psychiatrie, 1887 ; — Corning, *Ueber die Entwicklung der Substantia gelatinosa Rolandi beim Kaninchen*, Arch. f. mikr. Anat., 1888 : — Marchi, *Sul decorso dei cordoni posteriori nel midollo spinale*, Riv. sper. di Freniatria, 1888 : — Waldeyer, *Das Gorilla-Rückenmark*. Abh. d. Königl. Preuss. Akad. d. Wiss., 1888 : — Popoff, *Rech. sur la structure des cordons postérieurs*, Arch. de Neurol., 1889 ; — Tooth, *Note on the antero-lateral ascending tract*, St. Barth. Hosp. Reports, vol. XXIII ; — Du même, *Lectures on degeneration of the spinal cord*. 1889 : — Lissauer, *Beitrag zum Faserverlauf im Hinterhorn d.*

menschl. Rückenmarks, etc., Arch. f. Psychiatrie, 1886 : — Du même, *Ueber Veränderungen d. Clarke'schen Saule bei Tabes dorsalis*, Fortsch. d. Medicin, 1889 ; — His, *Die Neuroblasten u. deren Entstehung im embryonalen Mark*, Arch. f. Anat. u. Physiol., 1889 ; — Francotte, *De la dégénérescence ascendante secondaire du faisceau de Gowers*, Bruxelles, 1889 ; — Kronthal, *Histol. von den grossen Zellen in den Vorderhörnern*, Neurol. Centralbl., 1889 ; — Fraser, *On the pyramidal tracts of certain rodents*, Dubl. Journ., 1889 : — Bertelli, *Le sillon intermédiaire antérieur de la moelle humaine dans la première année de sa vie*, Arch. ital. de biol., 1889 : — Lenhossek, *Ueber die Pyramidenbahnen im Rückenmarke einiger Säugethiere*. Anat. Anz., 1889 ; — Waldeyer, *Ueber die Verlauf d. hinteren Nervenwurzeln*, Sitz. d. Gesellsch. naturf. Freunde, Berlin, 1889 : — Lenhossek, *Untersuch. über die Entwicklung der Markscheiden u. den Faserverlauf im Rückenmark*, Arch. f. mikr. Anat., 1889 : — Weigert, *Bemerk. u. d. Neurogliagerüst des menschl. Centralnervensystems*. Anat. Anz., 1890 : — Auerbach, *Zur Anatomie d. Vorderseitenstrangreste*. Virchow's Arch., 1890, Bd. 121 : — Lenhossek, *Ueber Nervenfasern in d. hinteren Wurzeln*, etc., Anat. Anz., 1890 ; — Du même, *Zur Kenntniss der Neuroglia d. menschl. Rückenmarkes*. Verh. d. anat. Gesellsch., 1891 : — Edinger, *Einiges vom Verlauf der Gefühlsbahnen im centralen Nervensysteme*. Deutsch. med. Woch., 1890 ; — Kölliker, *Zur feineren Anatomie des Centralnervensystems : zweiter Beitrag : das Rückenmark*, Zeitschr. f. wiss. Zool., 1890 : — Mott, *Bipolar cells of the spinal cord and their connections*, Brain, 1890 ; — Auerbach, *Zur Anatomie d. aufsteigenden degenerierenden Systeme des Rückenmarks*, Anat. Anzeiger, 1890 ; — Bechterew, *Sur la situation et les dimensions variables des voies pyramidales chez l'homme et chez les animaux*, etc., Neurol. Centralbl., 1890 ; — Du même, *Ueber die Pyramidenbahnen beim Menschen u. d. Thieren*. Neurol. Centralbl., 1890 : — Ramon y Cajal, *Sur l'origine et les ramifications des fibres nerveuses de la moelle embryonnaire*, Anat. Anz., 1890 ; — Du même, *Nuevas observaciones sobre la estructura de la medula espinal de los mamiferos*. 1890 : — Du même, *A quelle époque apparaissent les expansions des cellules nerveuses de la moelle épinière du poulet*. Anat. Anz., 1890 ; — Du même. *La medula espinal de los reptiles y la substancia gelatinosa di Rolando*, 1891 ; — Schaffer, *Vergl.-anat. Untersuch. u. Rückenmarksfaserung*, Arch. f. mikr. Anat., 1891 : — Oddi e Rossi. *Sur les cours des voies afférentes de la moelle épinière*, Arch. ital. de biologie, 1891 ; — Singer u. Münzer, *Beitr. z. Anat. d. Centralnervensystems, insbesondere des Rückenmarkes*, Wien., Denkschr., 1891 : — Lavdowsky. *Vom Aufbau d. Rückenmarkes*. Arch. f. mikr. Anat., 1891 ; — Lachi, *Contrib. alla istogenesi d. nevroglia d. midollo spinale del pollo*. Atti d. soc. tosc. d. sc. nat., 1891 : — Kaiser, *Die Functionem der Ganglienzellen des Halsmarkes*. Haag. 1891 : — Van Gehuchten, *La structure des centres nerveux : la moelle épinière et le cervelet*, La Cellule, 1891 : — Held. *Die Beziehungen des Vorderseitenstranges zu Mittel u. Hinterhirn*, Abh. d. math.-phys. Klass. d. Königl. Sächsischer Gesellsch. d. Wiss., Leipzig, 1892 : — Breglia. *Osservaz. sulla comparsa della mielina in alcuni fasci dei cordoni del midollo spinale*, Giorn. d. Assoziazione d. natural. e medici, 1892 : — Mingazzini. *Sulla fina struttura del midollo spinale dell' uomo*. Riv. sper. di Freniatria. 1892 : — Retzius. *Zur Kenntniss der ersten Entwicklung der nervösen Elemente im Rückenmark des Hühnchens*, Biol. Untersuch., 1893 : — Du même. *Die nervösen Elemente im Rückenmark der Knochenfische*, Biol. Untersuch., 1893 ; — Tanzi. *Sur les courbes de la moelle épinière chez l'homme*. Riv. sper. di Fren., 1893 ; — Paladino, *Dei limiti precisi fra il nevroglio e gli elementi nervosi del midollo spinale*. Bull. della R. Accad. med. di Roma, 1893 : — Van Gehuchten, *Les éléments nerveux moteurs des racines postérieures*, Anat. Anz., 1893 : — Williamson. *The direct pyramidal tracts of the spinal cord*, Brit. med. Journ., 1893 : — Collins. *Dispositions et fonctions des cellules de la moelle cervicale*. The New-York med. Journal. 1894 : — Brissaud. *De la névroglie dans la moelle normale et dans la syringomyélie*. Rev. neur., 1894 : — Moorhead. *Level of termination of spinal cord.*, Trans. of the roy. Acad. of Med. in Ireland, 1894 : — Pick. *Asymétrie des moitiés de la moelle*, Allg. Zeitsch. f. Psych., 1894 : — Bechterew. *Faisceau olivaire de la portion cervicale de la moelle*, Neurol. Centralbl., 1894 : — Du même. *Die sensiblen Bahnen im Rückenmark*. Neurol. Centralbl., 1894 : — Du même. *Ueber ein besonderes, intermediures, in den Pyramiden-seitenstrangbahnen befindliches Fasersystem*, Neur. Centralbl., 1895 : — Gabri, *A proposito delle cellule radicolari posteriori di Lenhossek e Cajal*. Monit. Zool., 1895 : — Krauss, *The histological conformation of the medulla*. Journ. of nervous and mental diseases. New-York, 1895 : — Martin. *Contrib. à l'étude de la structure interne de la moelle épinière chez le poulet et chez la truite*, La Cellule. 1895 : — Athias. *Cellules nerveuses en développement dans la moelle épinière du têtard de la grenouille*, Journ. de l'Anat., 1895 : — Van Gehuchten. *La moelle épinière de la truite*, La Cellule. 1895 : — Déjerine et Spiller, *Contrib. à l'étude de la texture des cordons postérieurs de la moelle épinière*, etc. Soc. Biol., 1895 ; — Déjerine et Sottas, *Sur la distribution des fibres endogènes dans le cordon postérieur de la moelle et sur la constitution du cordon de Goll*, Soc. Biol., 1895 : — Déjerine et Thomas, *Sur les fibres pyramidales homolatérales*. Soc. de Biol., 1896 ; — Déjerine, *Terminaison inférieure des faisceaux pyramidal direct et pyramidal croisé*, Soc. Biol., 1896 : — Dufour, *Quelques considérations sur le groupement des fibres endogènes dans les cordons postérieurs de la moelle*. Soc. Biol., 1896 : — Hoche. *Ueber Verlauf u. Endigungsweise der Fasern des ovalen Hinterstrangfeldes im Lendenmarke*, Neurol. Centralbl., 1896 : — Colella. *Sulla istogenesi della nevroglia nel midollo spinale*, Arch. p. l. Sc. med., 1896 ; — Fusari, *Del tractus spinalis nervi trigemini e di alcuni fasci di fibre descendenti nel funiculus antero-lateralis medullæ spinalis*. Bull. d. Sc. med. di Bologna, 1896.

CHAPITRE II

BULBE RACHIDIEN

Le bulbe rachidien (allem. *Verlängerte Mark*, angl. *Spinal bulbe*) fait suite à la moelle épinière, d'où le nom de *moelle allongée* (*medulla oblongata*) que lui donnent encore, après HALLER, quelques anatomistes modernes. Le bulbe est, sans conteste, l'une des parties les plus intéressantes du névraxe, non pas seulement à cause des importantes fonctions qui lui sont dévolues, mais aussi à cause de sa constitution complexe. C'est, comme nous le verrons plus loin, une sorte de carrefour où se donnent rendez-vous, pour entrer en relation les uns avec les autres, les éléments constitutifs de la moelle, du cervelet et du cerveau. Plusieurs travaux de date récente sont venus heureusement faire la lumière sur les relations réciproques de ces divers éléments, de telle sorte que la constitution anatomique du bulbe, qui est restée si longtemps à l'état d'inconnue, nous apparaît aujourd'hui tout aussi nette et tout aussi précise que celle de la moelle épinière.

§ I. — CONSIDÉRATIONS GÉNÉRALES

Les considérations générales auxquelles se prête le bulbe sont relatives à ses limites, ses dimensions, son poids, sa direction et ses rapports.

1° **Limites.** — Le bulbe rachidien est limité, en haut par la protubérance annulaire, en bas par un plan horizontal passant immédiatement au-dessous de l'entre-croisement des pyramides (p. 38 et 102). Ces deux limites, rapportées aux parois du canal cranio-rachidien, correspondent : la supérieure à la partie moyenne de la gouttière basilaire, l'inférieure à la partie moyenne de l'apophyse odontoïde, laquelle s'articule, comme on le sait, avec l'arc postérieur de l'atlas.

2° **Dimensions.** — La longueur du bulbe est de 27 à 30 millimètres. Son diamètre antéro-postérieur ne dépasse guère 12 ou 13 millimètres. Son diamètre transversal, qui est de 16 ou 17 millimètres au niveau de son extrémité inférieure ou collet, s'accroît graduellement de bas en haut et atteint successivement 20, 22, et même 25 millimètres.

3° **Poids.** — Le poids du bulbe rachidien est de 6 à 7 grammes : MANOUVRIER donne, comme moyennes, 6gr,805 chez l'homme, 6gr,36 chez la femme. Il représente le 1/226 environ de la masse encéphalique.

4° **Direction.** — Le bulbe, suivi de bas en haut, a tout d'abord une direction verticale, comme la moelle à laquelle il fait suite ; puis, il s'infléchit en avant pour venir se coucher dans la gouttière basilaire de l'occipital. Le bulbe décrit donc

dans son ensemble une courbure à concavité dirigée en avant et en bas (fig. 90). Toutefois cette courbure est légère : l'angle que forment entre elles la portion verticale et la portion oblique est de 135° environ.

5° **Rapports.** — Considéré dans ses rapports généraux, le bulbe occupe la cavité cranienne par son extrémité supérieure, la cavité rachidienne par son extrémité inférieure.

a. *En avant*, il est successivement en rapport, en allant de haut en bas, avec la gouttière basilaire de l'occipital et avec la moitié supérieure de l'apophyse odontoïde. Il est bon de rappeler que ses rapports avec ces deux formations osseuses ne sont pas immédiats (fig. 90) : dans le crâne, le bulbe est séparé de l'occipital par la dure-mère et par des veines plus ou moins volumineuses ; dans le canal rachidien, il est séparé de l'apophyse odontoïde par le ligament transverse de l'articulation atloïdo-odontoïdienne et par les nombreux ligaments (t. I, p. 405) qui, de l'occipital, descendent dans le canal rachidien.

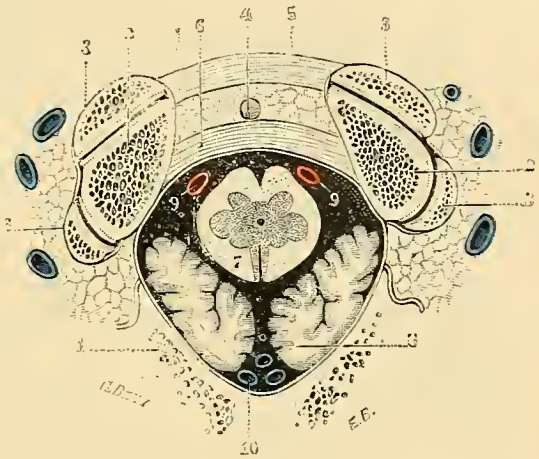

Fig. 87.

Coupe horizontale du bulbe passant par le trou occipital (sujet congelé).

1, rebord postérieur du trou occipital. — 2, condyle de l'occipital. — 3, masses latérales de l'atlas. — 4, sommet de l'apophyse odontoïde, rasé, mais non intéressé par la coupe. — 5, ligament occipito-atloïdien antérieur, sectionné un peu au-dessus de l'arc antérieur de l'atlas. — 6, ligament transverse. — 7, bulbe rachidien. — 8, tonsilles. — 9, 9, artères vertébrales. — 10, veines rachidiennes.

b. *En arrière*, le bulbe rachidien est recouvert dans la plus grande partie de son étendue par le cervelet, dont il est séparé par le quatrième ventricule ou ventricule bulbo-cérébelleux. Au-dessous du cervelet et hors de la cavité cranienne, il répond à l'espace, relativement large, qui se trouve compris entre le trou occipital et l'arc postérieur de l'atlas : c'est sur ce point qu'il peut être facilement atteint par un instrument pointu ou tranchant, glissant d'arrière en avant le long de l'écaille occipitale et traversant sucessivement les masses musculaires de la nuque, le ligament occipito-atloïdien postérieur et les méninges. Chacun sait qu'une blessure du bulbe à ce niveau est presque toujours foudroyante.

c. *Sur les côtés*, le bulbe est croisé obliquement par l'artère vertébrale. Il répond successivement au cervelet, à l'articulation occipito-atloïdienne et aux masses latérales de l'atlas.

§ II. — Conformation extérieure

Le bulbe rachidien affecte la forme d'un tronc de cône, légèrement aplati d'avant en arrière, dont la base, située en haut, se continue avec la protubérance et dont le sommet, dirigé en bas, se confond avec la moelle. Nous pouvons, en conséquence, lui considérer une face antérieure, une face postérieure, deux faces latérales, une base et un sommet :

1° Face antérieure. — Vu en avant (fig. 88), le bulbe nous présente un sillon longitudinal : c'est le *sillon médian antérieur* du bulbe, occupant exactement la même situation que le sillon homonyme de la moelle épinière.

Ce sillon se termine, en haut, par une petite fossette, plus ou moins profonde, le *foramen cæcum* ou *trou borgne* de Vicq-d'Azyr. En bas, du côté de la moelle, il est interrompu par une série de faisceaux, fort variables en nombre et en volume, qui passent obliquement de droite à gauche et de gauche à droite, en s'entre-croisant sur la ligne médiane à angle très aigu. Cet entre-croisement, que l'on désigne sous le nom d'*entre-croisement* ou *décussation des pyramides*, nous verrons pourquoi tout à l'heure, commence d'ordinaire à 20 ou 22 millimètres au-dessous du trou borgne et se poursuit, par conséquent, dans une étendue verticale de 6 à 8 millimètres. Si, maintenant, nous écartons les deux lèvres du sillon antérieur pour juger de ses dimensions, nous constatons tout d'abord que, sauf à la partie inférieure où s'effectue l'entre-croisement précité, il est presque aussi profond que sur la moelle épinière. Nous constatons aussi que son fond est encore constitué par une lame de substance blanche, qui unit l'une à l'autre les deux moitiés du bulbe et que l'on désigne ordinairement sous le nom de *raphé* (ῥαφή, couture, de l'infinitif ῥάπτειν, qui veut dire coudre).

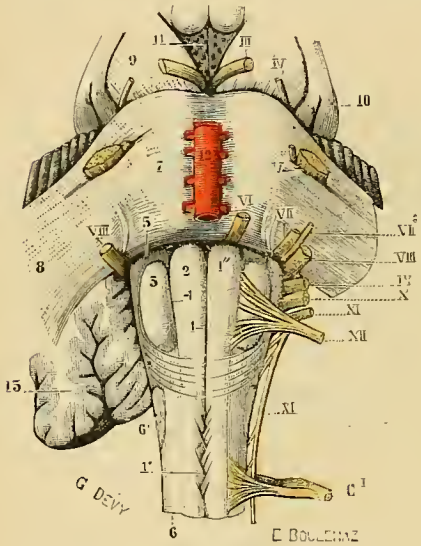

Fig. 88.

Bulbe et protubérance, vus par leur face antérieure.

1, sillon médian antérieur du bulbe, avec : 1'', entre-croisement des pyramides : 1'', trou borgne. — 2, pyramide antérieure. — 3, olive. — 4, sillon préolivaire. — 5, fossette sus-olivaire et fossette latérale. — 6, faisceau latéral, avec 6', tubercule cendré de Rolando. — 7, protubérance annulaire. — 8, pédoncules cérébelleux moyens. — 9, pédoncules cérébraux. — 10, bandelettes optiques et corps genouillés. — 11, espace interpédonculaire. — 12, tronc basilaire. — 13, cervelet.

III, moteur oculaire commun. — IV, pathétique. — V, trijumeau. — VI, moteur oculaire externe. — VII, facial — VIIa, intermédiaire de Wrisberg. — VIII, auditif. — IX, glosso-pharyngien. — X, pneumogastrique. — XI, spinal. — XII, hypoglosse. — C¹, première paire cervicale.

De chaque côté du sillon médian, se voient deux cordons blancs, longitudinaux et parallèles : ce sont les *pyramides antérieures*. Ces pyramides paraissent continuer en haut les cordons antérieurs de la moelle ; mais cette continuité n'est qu'apparente, ainsi que nous le verrons plus tard. Assez étroites au niveau du collet, les deux pyramides augmentent graduellement de largeur au fur et à mesure qu'elles s'élèvent. Tout à fait en haut, elles subissent comme une sorte d'étranglement et disparaissent alors sous les fibres transversales de la protubérance annulaire. Du sillon transversal qui sépare la pyramide de la protubérance annulaire s'échappe le nerf moteur oculaire externe.

En dehors, les pyramides sont séparées de la face latérale du bulbe par un sillon vertical, généralement bien marqué. Nous lui donnerons le nom de *sillon collatéral antérieur* du bulbe : on l'appelle encore, en raison de sa situation en avant de l'olive, *sillon préolivaire*. Ce sillon collatéral antérieur répond exactement à la ligne d'émergence des racines antérieures des nerfs rachidiens ; il donne lui-même naissance à dix ou douze filets radiculaires, lesquels convergent les uns

vers les autres et s'unissent bientôt en un tronc unique, qui n'est autre que le nerf grand hypoglosse.

2° **Face postérieure.** — Vu en arrière (fig. 89), le bulbe est très différent suivant qu'on l'examine dans sa moitié inférieure ou dans sa moitié supérieure.

a. *Moitié inférieure.* — Dans sa moitié inférieure, il ne diffère pas de la moelle cervicale, à laquelle il fait suite et nous présente comme cette dernière : 1° un *sillon médian postérieur*, tout superficiel, continué en avant, comme pour la moelle, par le *septum médian postérieur*, lequel se prolonge jusqu'à la *commissure grise ;* 2° un *sillon collatéral postérieur*, d'où émergent les filets radiculaires du spinal, du pneumogastrique et du glosso-pharyngien ; 3° un cordon de substance blanche, le *cordon postérieur du bulbe*, compris entre les deux sillons précédents et divisé lui-même par le *sillon intermédiaire* ou *paramédian postérieur* en deux faisceaux secondaires, l'un interne, *faisceau de Goll* ou *faisceau grêle*, l'autre externe, *faisceau de Burdach* ou *faisceau cunéiforme*. Tous ces détails nous sont déjà connus (voy. p. 44). Nous n'insistons pas et nous passons immédiatement à la moitié supérieure.

b. *Moitié supérieure.* — Dans sa moitié supérieure, le bulbe présente un tout autre aspect, dû aux circonstances suivantes. Les cordons postérieurs (faisceau de Goll et faisceau de Burdach), jusque-là verticalement ascendants, se portent obliquement en dehors, à la manière des deux branches d'un V (fig. 89) ; ils s'écartent ainsi de leurs similaires du côté opposé et délimitent, sur la ligne médiane, un espace angulaire à sinus dirigé en haut. Par suite de cet écartement, la partie de la commissure grise qui constitue le fond du sillon médian postérieur s'amincit, se rupture et disparaît ; du même coup, le canal de l'épendyme, ouvert en arrière, perd sa forme tubulaire et, suivant les cordons postérieurs dans leur mouvement de projection en dehors, il s'étale en surface de façon à former la face inférieure ou *plancher du quatrième ventricule*. Le quatrième ventricule n'est, comme on le voit, que le canal de l'épendyme, fortement agrandi, ouvert à sa partie postérieure et étalé en surface. Il est bon de faire remarquer, cependant, que cette expression de *canal ouvert* à sa partie postérieure, appliquée au quatrième ventricule, expression que l'on trouve à peu près partout dans les classiques, n'est pas rigoureusement exacte : le quatrième ventricule, après la disparition de la commissure grise, est encore fermé en arrière, comme nous le verrons plus tard lorsque nous en ferons la description, par une couche épithéliale dépendant de l'épendyme.

Nous étudierons ultérieurement le quatrième ventricule ; qu'il nous suffise de dire pour l'instant (fig. 89) :

1° Qu'il a la forme d'un losange à grand axe dirigé de bas en haut ;

2° Qu'il se continue en bas avec le canal de l'épendyme, en haut avec l'aqueduc de Sylvius ;

3° Que sa moitié inférieure seulement fait partie du bulbe, sa moitié supérieure appartenant à la protubérance ;

4° Qu'on rencontre, enfin, dans cette moitié inférieure ou bulbaire, la seule dont nous ayons à nous occuper ici, les particularités suivantes. — Sur la ligne médiane, se voit un sillon longitudinal, plus ou moins profond ; ce sillon, désigné sous le nom de *tige du calamus scriptorius*, aboutit en bas au canal de l'épendyme, dont il n'est que la continuation ; l'espace angulaire en forme de V qui existe à ce niveau et qui résulte de l'écartement des deux cordons de Goll est

appelé *bec du calamus ;* en arrière et au-dessus de lui s'étale une lame de substance grise à direction transversale, le *verrou* ou *obex*, qui va d'un cordon de Goll à l'autre et qui représente l'extrémité supérieure de la commissure grise. — Sur la tige du calamus viennent s'implanter, comme les barbes d'une plume sur leur tige, une série de filaments blanchâtres excessivement ténus. Ces filaments, connus sous le nom de *barbes du calamus* ou de *stries acoustiques*, se dirigent transversalement en dehors, sortent du ventricule en contournant ses bords latéraux et, bientôt après,

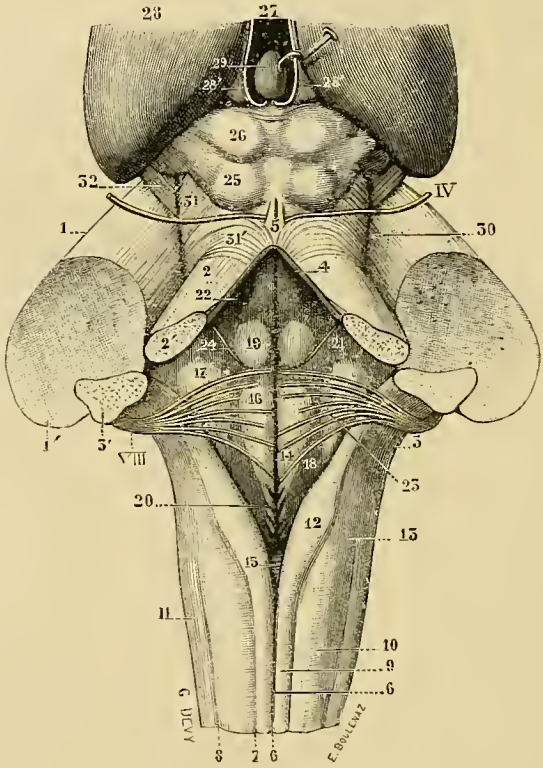

Fig. 89.

Plancher du quatrième ventricule et tubercules quadrijumeaux.

1, pédoncules cérébelleux moyens. — 2, pédoncules cérébelleux supérieurs. — 3, pédoncules cérébelleux inférieurs. — 1', 2', 3', leurs coupes. — 4, coupe de la valvule de Vieussens. — 5, frein de cette valvule. — 6, sillon médian postérieur. — 7, sillon intermédiaire postérieur. — 8, sillon collatéral postérieur. — 9, faisceau de Goll. — 10, faisceau de Burdach. — 11, faisceau latéral du bulbe. — 12, pyramides postérieures. — 13, corps restiformes. — 14, tige du calamus. — 15, verrou. — 16, aile blanche interne. — 17, aile blanche externe. — 18, aile grise. — 19, eminentia teres. — 20, fovea inferior. — 21, fovea superior. — 22, locus cæruleus. — 23, barbes du calamus ou stries acoustiques. — 24, baguette d'harmonie de Bergmann. — 25, tubercules quadrijumeaux postérieurs (testes). — 26, tubercules quadrijumeaux antérieurs (nates). — 27, ventricule moyen. — 28, couche optique. — 28', triangle de l'habenula. — 29, glande pinéale érignée en avant. — 30, sillon latéral de l'isthme. — 31, faisceau latéral de l'isthme, avec 31', fibres se rendant à la valvule de Vieussens. — 32, pédoncules cérébraux. — IV, nerf pathétique. — VIII, nerf auditif.

se réunissent en un seul faisceau qui se jette dans le nerf auditif (voy. l'origine réelle de ce nerf). — Enfin, de chaque côté du sillon médian, se trouvent trois régions oblongues, affectant chacune la forme d'un triangle allongé de bas en haut. Ces trois régions, quelquefois peu distinctes, mais ordinairement très accusées, ont reçu le nom d'ailes et se distinguent en *aile blanche interne, aile grise, aile blanche externe*, en allant de dedans en dehors. Elles sont formées par la substance grise sous-jacente et donnent naissance : l'aile blanche interne, au nerf grand hypoglosse ; l'aile grise, à la racine sensitive des deux nerfs mixtes,

le glosso-pharyngien et le pneumogastrique ; l'aile blanche externe, à la racine antérieure ou vestibulaire de l'auditif.

La portion bulbaire du quatrième ventricule est limitée latéralement par deux cordons de substance blanche, qui paraissent être les prolongements des faisceaux de Goll et de Burdach. Rien ne les différencie, en effet, de ces derniers, à l'extérieur tout au moins. Mais en passant de la moitié inférieure du bulbe dans sa moitié supérieure, ils changent de nom : les faisceaux de Goll deviennent les *pyramides postérieures ;* les faisceaux de Burdach, les *corps restiformes* (de *restis*, corde, parce qu'ils sont arrondis en forme de corde).

Les pyramides postérieures, à leur origine, je veux dire au niveau du bec du calamus, nous présentent un renflement de forme ovalaire : c'est le *renflement mamelonné du bulbe* ou *clava* (de *clava*, massue). Au-dessus de ce renflement, elles s'amincissent peu à peu et se terminent, par une extrémité plus ou moins effilée, sur le côté interne des corps restiformes.

Les corps restiformes, situés en dehors des pyramides postérieures, suivent, comme elles, une direction oblique en haut et en dehors. Arrondis en forme de cordons, ils semblent continuer les faisceaux de Burdach et se confondent en haut, sans ligne de démarcation aucune, avec les pédoncules cérébelleux inférieurs, qui descendent du cervelet vers le bulbe. De ce fait, le terme de corps restiforme devient synonyme de pédoncule cérébelleux inférieur.

Limité en dedans par le sillon intermédiaire ou paramédian, le corps restiforme ou pédoncule cérébelleux inférieur a pour limite externe un deuxième sillon, qui n'est autre que le sillon collatéral postérieur, déjà signalé à propos de la moitié inférieure du bulbe, et qui laisse échapper les trois nerfs spinal, pneumogastrique et glosso-pharyngien.

Le long du bord antérieur du corps restiforme, un peu au-dessous de sa partie moyenne, se voit une petite saillie de couleur grisâtre, connue sous le nom de *tubercule cendré de Rolando* (fig. 90,13). Cette saillie, plus accusée chez l'enfant que chez l'adulte, a une forme oblongue à grand axe vertical. Son extrémité supérieure, arrondie, se trouve située à 5 ou 6 millimètres au-dessous d'une autre saillie, celle-ci beaucoup plus volumineuse, qui occupe la face latérale du bulbe et que nous décrirons tout à l'heure sous le nom d'*olive*. Son extrémité inférieure, plus mince, s'effile en une sorte de queue qui longe le sillon collatéral postérieur. Le tubercule cendré, nous le disons par anticipation, est constitué par la tête de la corne postérieure qui, à ce niveau, s'est fortement déjetée en dehors et fait pour ainsi dire hernie à la surface extérieure du bulbe. Elle n'est recouverte, en effet, que par une couche excessivement mince de substance blanche.

Le sillon collatéral postérieur et les nerfs qui en naissent servent de limite à la face postérieure du bulbe. Au delà, se trouve la face latérale.

3° Faces latérales, fibres arciformes. — Comprise entre la face antérieure et la face postérieure, la face latérale du bulbe (fig. 90) est constituée par un cordon de substance blanche, que nous désignerons sous le nom de *cordon latéral du bulbe*. Ce cordon, qui semble être le prolongement direct du cordon homonyme de la moelle épinière, est en partie recouvert, dans sa moitié supérieure, par une saillie volumineuse, à contour bien accusé, qui appartient en propre au bulbe et qui porte le nom d'*olive*.

L'olive bulbaire, encore appelée olive inférieure pour la distinguer d'une autre formation que nous décrirons dans la protubérance sous le nom d'olive supérieure,

se présente (fig. 90, 11) sous la forme d'une saillie oblongue, à grand axe vertical, de couleur blanchâtre, à surface ordinairement lisse et unie, située sur le plan latéral du bulbe immédiatement en dehors de la pyramide antérieure. Sa hauteur varie de 12 à 16 millimètres ; sa largeur est de 4 à 5 millimètres. — En avant, l'olive est séparée de la pyramide antérieure par un sillon longitudinal : c'est le *sillon préolivaire*, déjà mentionné, d'où émergent les filets radiculaires de l'hypoglosse. — En arrière, elle est limitée également par un sillon de même direction, le *sillon rétro-olivaire*. — Son extrémité supérieure, quoique très voisine de la protubérance, n'atteint pas tout à fait cet organe : elle en est séparée par une petite dépression, plus ou moins profonde, la *fossette sus-olivaire*. Dans cette fossette prennent naissance le nerf facial et, en arrière de lui, l'intermédiaire de Wrisberg. — Son extrémité inférieure, située à 5 ou 6 millimètres au-dessus et en avant du tubercule cendré de Rolando, est habituellement contournée et parfois même plus ou moins masquée par des fibres à trajet arciforme, que nous décrirons dans un instant.

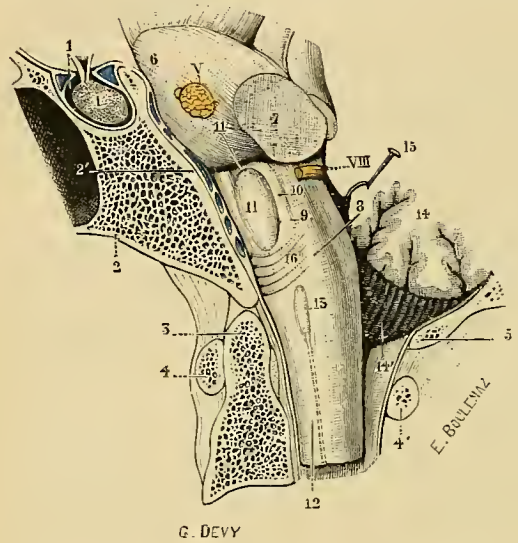

Fig. 90.

Le bulbe et la protubérance, vue latérale ; leurs rapports avec le canal cranio-rachidien.

1, selle turcique, avec 1', corps pituitaire. — 2, coupe de l'apophyse basilaire, avec 2', légère saillie en rapport avec le sillon bulbo-protubérantiel. — 3, apophyse odontoïde. — 4, 4', arcs antérieur et postérieur de l'atlas. — 5, rebord postérieur du trou occipital. — 6, protubérance. — 7, coupe du pédoncule cérébelleux moyen. — 8, corps restiforme. — 9, sillon latéral du bulbe. — 10, faisceau latéral du bulbe. — 11, olive, avec 11', fossette sus-olivaire. — 12, cordon antérieur de la moelle. — 13, tubercule cendré de Rolando. — 14, cervelet, avec 14', son amygdale. — 15, quatrième ventricule, dont le toit est légèrement érigné. — 16, fibres arciformes. — V, trijumeau. — VIII, racine postérieure de l'auditif.

L'olive n'occupe que la partie antérieure du cordon latéral. En arrière d'elle, le cordon latéral se trouve réduit à une bandelette fort mince, mais toujours très visible (fig. 90, 10). A l'extrémité toute supérieure de cette bandelette, entre elle et la protubérance, se voit une dépression, qui continue en arrière la fossette sus-olivaire et que l'on désigne sous le nom de *fossette latérale du bulbe :* c'est dans cette fossette qu'émerge le nerf auditif.

Pour en finir avec les faces du bulbe, nous signalerons la présence, sur ces différentes faces, d'un système de fibres en anse, qui se détachent des corps restiformes et se portent ensuite vers le sillon médian antérieur, en décrivant une longue courbe dont la cavité, dirigée en dedans, embrasse successivement le cordon latéral, l'olive et la pyramide antérieure (fig. 88 et 90) : ce sont les *fibres arciformes*, dont l'ensemble constitue le *stratum zonale* de quelques auteurs. Nous ne faisons que mentionner ici ce système des fibres arciformes du bulbe. Nous reviendrons sur elles dans le paragraphe suivant et nous indiquerons alors, avec quelques détails, leur origine, leur trajet et leur mode de terminaison.

4° **Base.** — La base du bulbe, dirigée en haut, se continue avec la protubérance annulaire :

En avant et sur les côtés, les deux organes sont nettement séparés par le trajet différent de leurs fibres d'abord, ces fibres étant longitudinales pour le bulbe et transversales pour la protubérance, puis par un sillon horizontal, toujours très marqué, le *sillon bulbo-protubérantiel*. Ce sillon, nous le savons déjà, nous présente successivement, en allant de dedans en dehors : 1° le foramen cæcum dans lequel s'engagent des vaisseaux ; 2° l'émergence du nerf moteur oculaire externe ; 3° la fossette sus-olivaire et la fossette latérale, d'où émergent les trois nerfs facial, intermédiaire de Wrisberg et auditif.

Au delà de la fossette latérale, sur tout le plan dorsal par conséquent, aucune ligne de démarcation n'existe entre le bulbe et la protubérance. La limite séparative des deux organes, toute conventionnelle, est représentée par un plan à peu près horizontal, passant à la fois par les fossettes latérales du bulbe et par les angles latéraux du quatrième ventricule.

5° Sommet — Le sommet, tronqué, se continue de même avec la moelle cervicale. Le point où se fait la jonction des deux organes a reçu le nom de *collet du bulbe*. C'est là, disons-le tout de suite, une expression inexacte, car le cylindre bulbo-médullaire, dans la grande majorité des cas, ne nous présente à ce niveau aucune espèce de rétrécissement brusque, ainsi que le laisserait supposer la dénomination précitée. Rappelons en passant que la limite réciproque entre le bulbe et la moelle est un plan horizontal mené par la partie la plus inférieure de l'entrecroisement des pyramides.

§ III. — Conformation intérieure

Pour prendre une notion exacte de la conformation intérieure du bulbe rachidien, il convient, comme nous l'avons fait pour la moelle, d'examiner des coupes pratiquées dans cet organe.

Si nous jetons les yeux sur une coupe horizontale passant par la partie inférieure du bulbe (fig. 91), nous reconnaissons tout d'abord les deux sillons médians antérieur et postérieur, chacun avec ses caractères propres, et nous constatons, d'autre part, qu'un plan sagittal, mené par les deux sillons, divise l'organe en deux moitiés parfaitement symétriques. Chacune de ces moitiés nous présente deux substances, une substance grise et une substance blanche, e ces deux substances, dans leur configuration générale comme dans leurs rapports réciproques, rappellent assez bien les formations homologues de la moelle cervicale. La substance grise, notamment, se dispose de chaque côté sous la forme d'un croissant et, ici encore, les deux croissants sont unis l'un à l'autre par une commissure grise, au centre de laquelle est creusé un canal longitudinal, qui n'est autre que le canal de l'épendyme.

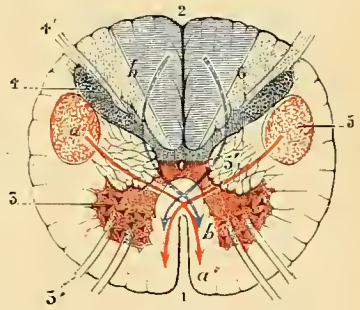

Fig. 91.

Coupe transversale du bulbe, passant par sa partie inférieure.

1, sillon médian antérieur. — 2, sillon médian postérieur. — 3, cornes antérieures (*en rouge*), avec 3', racines antérieures. — 4, cornes postérieures (*en bleu*), avec 4', racines postérieures. — 5, faisceau pyramidal croisé, avec 5', ses faisceaux les plus internes s'inclinant vers la corne antérieure, qu'ils se disposent à franchir et à décapiter. — 6, faisceau de Burdach.

(La flèche rouge *aa'* indique le trajet que suivent les fibres du faisceau pyramidal croisé au niveau de l'entre-croisement des pyramides ; la flèche bleue *bb'* indique de même, le trajet que suivront plus haut les fibres sensitives du ruban de Reil.)

Si maintenant nous examinons une coupe horizontale passant par le tiers supé-

rieur du bulbe (fig. 92), cette coupe nous présente un aspect tout nouveau. L'organe est encore divisible en deux moitiés symétriques, mais ces deux moitiés ne sont plus séparées l'une de l'autre que par le sillon médian antérieur. Le sillon médian postérieur a disparu et il en est de même du septum médian postérieur. Quant au canal de l'épendyme, il s'est élargi et ouvert en arrière pour former le quatrième ventricule. De leur côté, les deux moitiés latérales, si elles nous présentent encore de la substance grise et de la substance blanche, sont toutes différentes de ce qu'elles étaient tout à l'heure, tellement différentes qu'il est absolument impossible, au premier abord, de reconnaître dans celle-ci les éléments de celle-là. C'est que, dans l'intervalle compris entre les deux coupes, la substance blanche et la substance grise spinales ont subi des transformations profondes. D'autre part, des formations nouvelles ont apparu, s'ajoutant aux formations déjà existantes, se mêlant à elles, les masquant plus ou moins, les rendant parfois méconnaissables.

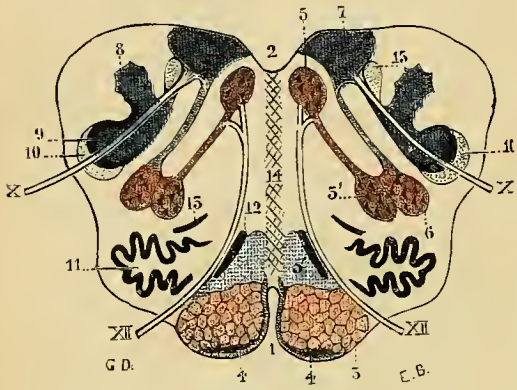

Fig. 92.

Coupe transversale du bulbe, passant par la partie moyenne des olives.

1, sillon médian antérieur. — 2, plancher du quatrième ventricule. — 3, pyramides antérieures (*en rouge*). — 3', faisceau sensitif ou ruban de Reil (*en bleu*). — 4, noyaux arciformes ou prépyramidaux. — 5, noyau principal de l'hypoglosse, avec 5' son noyau accessoire. — 6, noyau moteur des nerfs mixtes. — 7, leur noyau sensitif. — 8, noyau restiforme. — 9, tête de la corne postérieure, coiffée par 10, la racine bulbaire du trijumeau. — 11, olive. — 12, noyau juxta-ovulaire antéro-interne. — 13, noyau juxta-olivaire postéro-externe. — 14, raphé. — 15, faisceau solitaire. — X, nerf pneumogastrique. — XII, nerf grand hypoglosse.

Nous allons tout d'abord, dans le paragraphe suivant, décrire méthodiquement, une à une, les modifications diverses que présente le bulbe en s'élevant de la moelle vers la protubérance. Puis, ces modifications une fois connues, nous étudierons dans le paragraphe V, en manière de synthèse, une série de coupes horizontales de l'organe pratiquées à différentes hauteurs.

§ IV. — Constitution anatomique et connexions

Envisagé au point de vue de sa constitution anatomique, le bulbe rachidien, qui est la continuation de la moelle épinière, possède tous les éléments, substance blanche et substance grise, que renferme ce dernier organe. Mais il présente, en outre, des éléments nouveaux, qui lui appartiennent en propre et dont on chercherait vainement les analogues dans la moelle. Nous avons donc à examiner, à propos de la constitution anatomique du bulbe, les trois éléments suivants :

1° Les *parties blanches transmises au bulbe par la moelle ;*
2° Les *parties grises transmises au bulbe par la moelle ;*
3° Les *parties surajoutées* ou *parties propres au bulbe.*

Dans les descriptions qui vont suivre, nous nous occuperons essentiellement des éléments nerveux. Les éléments de soutien (névroglie) présentent à peu de

chose près, dans le bulbe, la même disposition que dans la moelle (voir p. 88) et nous ne saurions les décrire à nouveau sans tomber dans des rédites.

A. — Parties blanches transmises au bulbe par la moelle

La substance blanche se répartit dans la moelle, ainsi que nous l'avons vu (p. 42) en sept faisceaux principaux, savoir :

1° *Pour le cordon antéro-latéral*, le faisceau pyramidal direct, le faisceau pyramidal croisé, le faisceau cérébelleux direct, le faisceau de Gowers et le faisceau restant ou faisceau fondamental du cordon antéro-latéral ;

2° *Pour le cordon postérieur*, le faisceau de Goll ou faisceau grêle et le faisceau de Burdach ou faisceau cunéiforme.

Ces différents faisceaux possèdent exactement dans le bulbe la même structure et la même signification fonctionnelle que dans la moelle ; mais tous n'y occupent pas la même situation. En passant de la moelle dans le bulbe, ils se comportent de la façon suivante (voy. fig. 93) :

1° Faisceau pyramidal direct. — Le faisceau pyramidal direct, dont les fibres se sont déjà entre-croisées à des hauteurs diverses à travers la commissure antérieure, passe directement de la moelle dans le bulbe, sans s'entre-croiser de nouveau. Il vient se placer dans la pyramide antérieure du côté correspondant. Il y occupe la partie externe.

2° Faisceau pyramidal croisé. — Au niveau du collet du bulbe, le faisceau pyramidal croisé s'infléchit en avant, en dedans et en haut. Il atteint ainsi la ligne médiane, s'y entre-croise avec celui du côté opposé et vient constituer alors la pyramide antérieure. Il y rencontre le faisceau pyramidal direct et se confond avec lui.

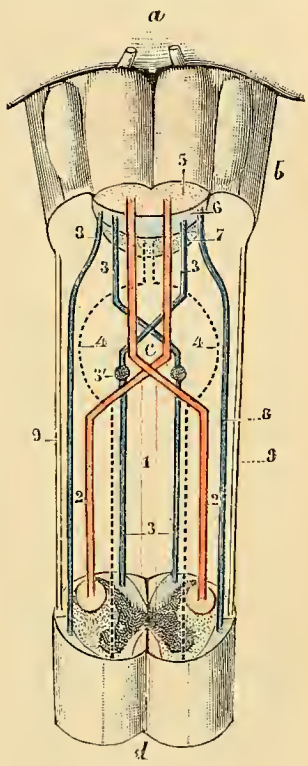

Fig. 93.

Entre-croisement des pyramides : schéma représentant le passage des faisceaux de la moelle dans le bulbe.

a, protubérance annulaire. — *b*, bulbe, vu par sa face antérieure. — *c*, entre-croisement des pyramides. — *d*, tronçon de moelle cervicale.

1, faisceau pyramidal direct (*en rouge*). — 2, faisceau pyramidal croisé (*en rouge*). — 3, faisceau sensitif (*en bleu*). — 4, faisceau fondamental antéro-latéral (*en pointillé noir*). — 5, faisceau pyramidal. — 6, faisceau sensitif ou ruban de Reil. — 7, faisceau fondamental du bulbe. — 8, faisceau de Gowers (*en bleu*). — 9, faisceau cérébelleux direct (*en jaune*).

Constatons, avant d'aller plus loin, que, pour un côté quelconque du bulbe, la pyramide antérieure est formée à la fois : 1° par le faisceau pyramidal direct du côté correspondant ; 2° par le faisceau pyramidal croisé du côté opposé, qui est venu le rejoindre en traversant la ligne médiane. Cette pyramide antérieure est naturellement en rapport avec la motilité volontaire, les fibres constitutives du faisceau pyramidal direct et du faisceau pyramidal croisé ayant pour fonction commune, comme nous l'avons déjà dit maintes fois, de transporter de l'encéphale aux cornes antérieures et de là aux muscles les incitations de la volonté.

Il résulte de la disposition ci-dessus indiquée que, si l'on considère seulement l'extrémité supérieure de la moelle épinière, l'entre-croisement du faisceau pyra-

midal nous donnerons désormais ce nom au faisceau moteur volontaire) est seulement *partiel* et que les incitations motrices parties de l'un quelconque des deux hémisphères cérébraux se partagent, à l'extrémité inférieure du bulbe, en deux courants : les unes, qui restent du côté où se trouve l'hémisphère dont elles émanent et suivent le faisceau pyramidal direct ; les autres, qui passent du côté opposé en suivant le faisceau pyramidal croisé. Mais comme les fibres du faisceau pyramidal direct s'entre-croisent, elles aussi, successivement, paquet par paquet, dans toute la hauteur de la moelle épinière avec les fibres similaires du côté opposé (p. 70), nous devons conclure : 1° qu'en définitive, toutes les fibres du faisceau pyramidal passent de gauche à droite et vice versa, avant de se terminer dans les cornes antérieures ; 2° que l'entre-croisement de ces fibres est réellement *total*, et qu'en conséquence toutes les incitations volontaires, parties de l'un quelconque des hémisphères cérébraux, aboutissent aux masses musculaires du côté opposé. Les processus anatomo-pathologiques qui intéresseront la continuité du faisceau pyramidal au-dessus du bulbe, auront donc pour effet immédiat de déterminer une paralysie motrice du côté opposé à la lésion ou, plus simplement et pour emprunter le langage de la pathologie, une *hémiplégie croisée*.

Nous venons de voir que le faisceau pyramidal, en passant du bulbe dans la moelle, se divise en deux parties : l'une, beaucoup plus volumineuse, qui passe après, entre-croisement, dans le cordon latéral du côté opposé (*faisceau pyramidal croisé* ; l'autre, toute petite, représentant environ le vingtième de la précédente, qui descend dans le cordon antérieur du côté correspondant (*faisceau pyramidal direct*). C'est là la disposition classique, c'est-à-dire celle qu'on rencontre le plus souvent. Mais cet entre-croisement des pyramides est sujet à des variations fort nombreuses, qu'il est important de connaître pour se rendre compte d'un certain nombre de faits d'ordre pathologique. Nous pouvons, à cet égard, admettre les quatre variétés suivantes :

Première variété. — Il y a inversion de volume entre le faisceau croisé et le faisceau direct, celui-ci étant maintenant six, sept et même huit fois plus volumineux que celui-là. Cette variabilité dans le développement respectif des deux faisceaux pyramidaux influe naturellement (Pierret) sur la configuration extérieure de la moelle, qui prend, suivant les cas, la forme plate ou la forme ronde : la forme plate, quand le faisceau pyramidal direct est tout petit ou même absent ; la forme ronde, quand ce même faisceau direct se trouve grossi aux dépens du faisceau croisé.

Deuxième variété. — Les deux faisceaux pyramidaux s'entre-croisent en totalité au niveau du collet du bulbe ; la moelle, dans ce cas, ne possède pas de faisceau direct.

Troisième variété. — Les deux faisceaux pyramidaux ne s'entre-croisent pas du tout : chacun d'eux occupe dans la moelle le même côté que dans le bulbe et l'encéphale.

Quatrième variété. — L'un des deux faisceaux pyramidaux se partageant comme à l'ordinaire en faisceau croisé et en faisceau direct, le deuxième passe en totalité dans le cordon latéral du côté opposé ; la moelle épinière, dans ce cas, ne possède qu'un seul faisceau pyramidal direct. Elle est naturellement alors asymétrique, comme le fait remarquer Charcot, et il importe d'être bien fixé sur l'origine de cette asymétrie pour ne pas s'exposer, le cas échéant, à la considérer comme pathologique.

3° Faisceau de Goll et faisceau de Burdach, origine du ruban de Reil. — Le cordon postérieur de la moelle, abstraction faite de ses fibres endogènes reliant les uns aux autres les étages successifs de la corne postérieure, renferme des fibres radiculaires, qui, comme leur nom l'indique, proviennent des racines sensitives des nerfs rachidiens. Ces fibres radiculaires sont de deux ordres : les unes, après un trajet relativement court dans le faisceau de Burdach, se terminent dans la corne postérieure, ce sont des *voies courtes* ; les autres, beaucoup plus étendues, remontent sans interruption jusqu'au bulbe, ce sont des *voies longues* et nous savons, pour l'avoir déjà vu plus haut, qu'elles se disposent systématiquement d'une façon telle, qu'elles sont d'autant plus internes qu'elles proviennent de plus bas (voy. fig. 69).

Au niveau du collet du bulbe, les deux faisceaux de Goll et de Burdach sont for-

més, celui-là en totalité, celui-ci en majeure partie, par des fibres appartenant aux voies longues. Ces fibres constituent donc un faisceau compacte et volumineux, que nous appellerons *faisceau sensitif postérieur de la moelle : sensitif*, parce qu'il transporte au centre les impressions recueillies à la périphérie ; *postérieur*, parce qu'il est situé dans le cordon postérieur de la moelle, contrairement à un autre faisceau sensitif, le faisceau de Gowers qui, lui, chemine dans le cordon antéro-latéral.

Les fibres constitutives du faisceau sensitif postérieur de la moelle (ensemble des fibres radiculaires longues), arrivées à la partie moyenne du bulbe, y rencontrent deux masses de substance grise, de formation locale, que nous décrirons plus loin : l'une, interne, située dans l'épaisseur du faisceau de Goll, c'est le *noyau de Goll* ou *noyau grêle ;* l'autre, externe, occupant l'épaisseur du faisceau de Burdach, c'est le *noyau de Burdach* ou *noyau cunéiforme.* Nos fibres sensitives se terminent dans ces deux masses grises (fig. 94), et elles s'y terminent comme se terminent toutes les fibres sensitives dans leurs noyaux terminaux, je veux dire par des arborisations libres qui enlacent les cellules nerveuses. Les noyaux de Goll et de Burdach deviennent ainsi les noyaux terminaux intra-bulbaires du faisceau sensitif postérieur. Mais le faisceau sensitif ne finit pas là, il ne fait qu'y relayer.

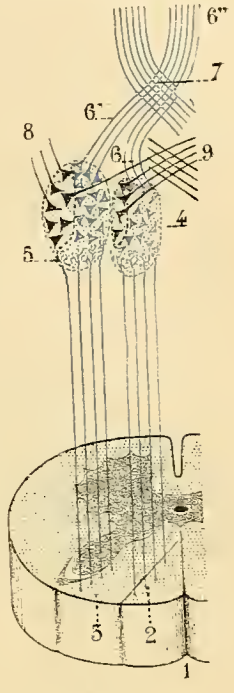

Fig. 94.

Terminaison supérieure des cordons postérieurs de la moelle.

1, sillon médian postérieur. — 2, faisceau de Goll. — 3, faisceau de Burdach. — 4, noyau de Goll. — 5, noyau de Burdach. — 6, 6', fibres sensitives, constituant le ruban de Reil (6"). — 7, leur entre-croisement dans le raphé. — 8, fibres cérébelleuses à trajet direct *(en noir)*. — 9, fibres cérébelleuses à trajet croisé *(en noir)*.

En effet, des cellules nerveuses des noyaux précités partent de nouvelles fibres (fig. 94,6,6'), qui physiologiquement continuent les précédentes et se rendent ensuite, les unes au cervelet, les autres (et ce sont incomparablement les plus nombreuses) à l'écorce cérébrale. Ces fibres bulbo-cérébrales, véritables conducteurs sensitifs, forment par leur ensemble un faisceau compacte, aussi volumineux qu'important : *c'est le ruban de Reil* ou, plus exactement, la *portion initiale du ruban de Reil*, car nous verrons plus tard que, à ce faisceau issu des noyaux de Goll et de Burdach, viennent se joindre, pour former le ruban de Reil, d'autres fibres, provenant des noyaux terminaux des nerfs sensitifs bulbo-protubérantiels.

Si maintenant nous suivons dans leur trajet ascendant (fig. 94) les fibres du ruban de Reil, nous les voyons, peu après leur origine, se porter obliquement en avant et en dedans en décrivant une courbe à concavité interne, atteindre la ligne médiane en avant du canal de l'épendyme, s'y entre-croiser avec leurs homologues du côté opposé et, se redressant alors, venir s'appliquer à la face profonde du faisceau pyramidal pour gagner avec lui les hémisphères.

Le faisceau sensitif postérieur de la moelle, abstraction faite de son interruption dans les noyaux de Goll et de Burdach, se comporte donc exactement, à la partie inférieure du bulbe, comme le faisceau pyramidal croisé : il passe de droite à gauche et vice versa. Dans sa nouvelle situation, il occupe la zone qui est placée

immédiatement en arrière du faisceau pyramidal ou faisceau moteur volontaire. Il s'élève ainsi, en conservant la situation précitée, jusqu'à la base du bulbe et passe alors dans la protubérance annulaire, où nous le retrouverons.

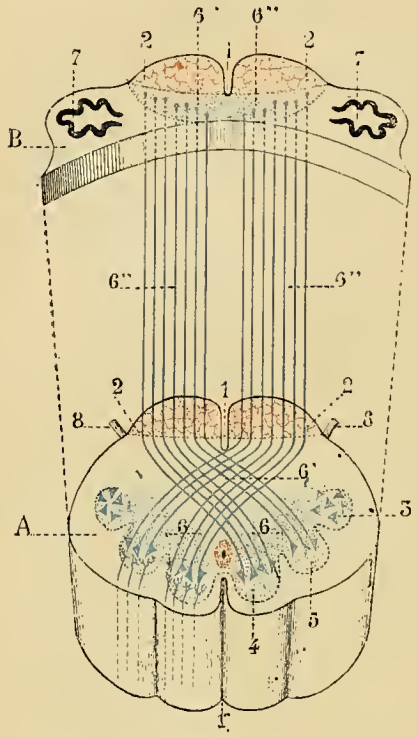

Fig. 95.

Schéma montrant l'origine et l'entre-croisement du ruban de Reil.

A, coupe du bulbe passant par l'entre-croisement sensitif. — B, coupe du bulbe passant par la partie moyenne de l'olive (la partie postérieure de la coupe a été enlevée).

1, sillon médian antérieur. — 1', sillon médian postérieur. — 2, 2, faisceau pyramidal. — 3, tête de la corne postérieure. — 4, noyau de Goll. — 5, noyau de Burdach. — 6, ruban de Reil, portion horizontale. — 6', son entre-croisement sur la ligne médiane. — 6'', sa portion ascendante. — 7, olive bulbaire. — 8, nerf grand hypoglosse.

En s'entre-croisant ainsi sur la ligne médiane avec leurs homologues du côté opposé, les fibres motrices du faisceau pyramidal et les fibres sensitives du ruban de Reil contribuent à former ce que l'on appelle le raphé médian du bulbe. Mais à la constitution de ce raphé concourent encore d'autres fibres, notamment les fibres arciformes, que nous étudierons ultérieurement (voy. p. 124).

A quel niveau se fait exactement l'entre-croisement sensitif? Sappey et Duval, en 1876 (*C. R. Acad. des Sciences*), ont établi que les faisceaux sensitifs ne commencent à s'entre-croiser que lorsque les faisceaux moteurs ont déjà effectué leur entre-croisement. Quelques années plus tard, Debove et Gombault (*Arch. de Neurologie*, 1881), ayant eu l'occasion d'examiner le bulbe d'un sujet qui avait succombé à une sclérose latérale amyotrophique, ont rencontré des fibres sensitives restées saines au milieu de fibres motrices dégénérées. Ils en ont conclu que les fibres sensitives se mêlaient, en s'entre-croisant, aux fibres motrices et qu'en conséquence l'entre-croisement des deux faisceaux sensitif et moteur n'était pas successif, mais simultané. Cette observation mérite d'être enregistrée, mais il convient d'attendre de nouveaux faits pour se prononcer définitivement sur la valeur des conclusions qu'elle renferme. Il pourrait se faire, en effet, que les prétendues fibres sensitives observées par Debove et Gombault au milieu des fibres dégénérées, fussent tout autre chose que des conducteurs sensitifs, des fibres arciformes par exemple.

4° Faisceau fondamental ou faisceau-restant du cordon antéro-latéral. — Le faisceau fondamental ou faisceau-restant du cordon antéro-latéral se compose de fibres longitudinales à court trajet (*voies courtes*), qui relient les uns aux autres les étages successifs de la colonne grise centrale. Ces fibres, on le sait, naissent des cellules cordonales de la corne antérieure ou postérieure, passent dans la substance blanche, y suivent pendant quelque temps une direction longitudinale et, de nouveau, entrent dans la substance grise pour s'y terminer par des arborisations libres. Les deux faisceaux fondamentaux antéro-latéraux, celui de droite et celui de gauche, suivent dans la moelle un trajet verticalement accendant et sont par conséquent parallèles. En atteignant le collet du bulbe, ils s'écartent l'un et l'autre de la ligne médiane pour se porter à la fois en dehors, en arrière et en haut (fig. 93,4). Puis, ils s'infléchissent en dedans et s'accolent sur la ligne médiane, mais sans s'entre-croiser : celui de gauche, reste du côté gauche, celui de droite reste du côté droit. Ce déplacement une fois effectué, les deux faisceaux foudamentaux, de superficiels

qu'ils étaient, sont devenus profonds : ils sont situés maintenant immédiatement en arrière du ruban de Reil (fig. 93 et 96). Ils conservent cette situation, du reste, jusque dans la protubérance et dans le pédoncule cérébral.

En changeant ainsi de position, et en s'écartant momentanément de la ligne médiane pour gagner de nouveau cette ligne, les deux faisceaux fondamentaux antéro-latéraux circonscrivent dans leur ensemble un espace elliptique, en forme de *boutonnière ;* c'est dans cette boutonnière (fig. 93) que passent le faisceau pyramidal croisé et le ruban de Reil, pour se porter l'un et l'autre vers la ligne médiane et s'y entre-croiser, comme nous l'avons vu, avec leurs homologues du côté opposé.

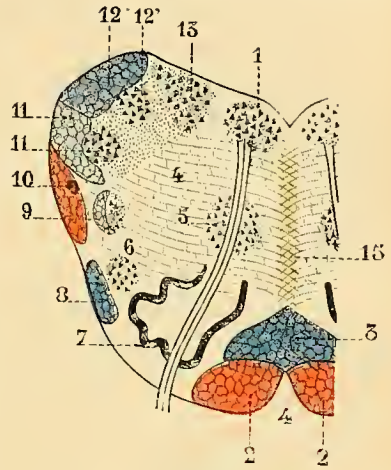

Fig. 96.

Les différents faisceaux de la moelle épinière, vus sur une coupe transversale du bulbe (schématisé d'après un dessin de Bechterew).

1, noyau de l'hypoglosse. — 2, faisceau pyramidal. — 3, ruban de Reil. — 4, formation réticulaire. — 5, noyau de Roller. — 6, noyau latéral. — 7, olive. — 8, faisceau de Gowers. — 9, racine inférieure du trijumeau. — 10, faisceau cérébelleux direct. — 11, faisceau de Burdach, avec 11', noyau de Burdach. — 12, faisceau de Goll, avec 12', noyau de Goll. — 13, base des cornes postérieures. — 14, sillon médian antérieur. — 15, raphé, avec les fibres du faisceau fondamental antéro-latéral.

Les fibres constitutives du faisceau fondamental antéro-latéral sont en rapport, les unes avec la motilité, les autres avec la sensibilité. Mais, quelle que soit leur signification physiologique, elles appartiennent toutes, comme nous l'avons dit plus haut, à la catégorie des voies courtes et, comme telles, rentrent dans la substance grise à un niveau qui est peu différent de celui où elles prennent origine. C'est dire que les fibres de provenance spinale se terminent dans la partie inférieure du bulbe. Et pourtant le faisceau en question, au lieu de s'épuiser, persiste dans toute la hauteur du bulbe et même de la protubérance. C'est que, au fur et à mesure qu'il perd ses fibres spinales, il en reçoit de nouvelles, morphologiquement identiques aux premières, qui émanent des noyaux gris du bulbe et relient ces noyaux bulbaires aux autres noyaux sus- ou sous-jacents.

Envisagées au point de vue de leur disposition, les fibres du faisceau fondamental bulbaire ne forment plus, comme dans la moelle, des colonnes compactes. La grande majorité d'entre elles se disposent en de tout petits fascicules, irrégulièrement disséminés dans ce que nous appellerons tout à l'heure la substance réticulaire. Un certain nombre d'entre elles, cependant, se groupent en un cordon assez volumineux, qui chemine à gauche et à droite de la ligne médiane, un peu au-dessous du plancher ventriculaire : c'est la *bandelette longitudinale postérieure* (*hinteres Längsbündel* des anatomistes allemands). Nous ne faisons que mentionner ici cette bandelette postérieure. Nous la retrouverons à propos de la protubérance et nous verrons alors, d'une part qu'elle est en grande partie motrice, d'autre part qu'elle relie les uns aux autres les différents noyaux d'origine des nerfs bulbo-protubérantiels. De ce fait, elle acquiert la même signification que le faisceau fondamental du cordon antérieur et peut être considérée comme la continuation de ce dernier.

5° Faisceaux de Gowers. — Le faisceau de Gowers comprend des fibres sensi-

tives à long parcours (voies longues), qui se sont déjà entre-croisées, paquets par paquets, dans toute la hauteur de la commissure antérieure (p. 74). C'est le *faisceau sensitif latéral* de la moelle, par opposition au faisceau sensitif postérieur que nous avons décrit plus haut. Ce faisceau, continuant son trajet ascendant, gagne directement, je veux dire sans s'entre-croiser de nouveau, le faisceau latéral du bulbe. A la hauteur de la partie inférieure de l'olive, il rencontre un noyau, le *noyau latéral du bulbe* de Bechterew (voy. plus loin p. 128), qui est une dépendance des cornes postérieures de la moelle. Après s'être interrompu, partiellement ou en totalité, entre les éléments cellulaires de ce noyau, le faisceau de Gowers se rapproche du ruban de Reil et se fusionne avec ce dernier pour remonter avec lui jusqu'à l'écorce cérébrale.

Le ruban de Reil, la fusion des deux faisceaux une fois effectuée, comprend maintenant toutes les fibres sensitives d'origine spinale, et il est bon de faire remarquer que ces fibres sont toutes entre-croisées, mais à des niveaux différents : celles qui émanent des noyaux de Burdach et de Goll (portion initiale du ruban de Reil) s'entre-croisent en bloc à la partie inférieure du bulbe ; celles qui proviennent du faisceau de Gowers se sont entre-croisées successivement, paquets par paquets, fibres par fibres, dans toute la hauteur de la moelle.

Il existe ainsi une analogie évidente entre le faisceau sensitif ou ruban de Rei et le faisceau moteur ou faisceau pyramidal. Ce dernier en effet comprend, comme le faisceau sensitif, deux ordres de fibres spinales : des fibres qui proviennent du faisceau pyramidal latéral (faisceau pyramidal croisé) et qui s'entre-croisent en bloc à la partie inférieure du bulbe ; des fibres qui proviennent du faisceau pyramidal antérieur (faisceau pyramidal direct ou faisceau de Türck) et qui s'entre-croisent successivement dans toute la hauteur de la commissure antérieure de la moelle. En définitive, toutes les fibres, soit du faisceau pyramidal, soit du ruban de Reil, sont des fibres croisées.

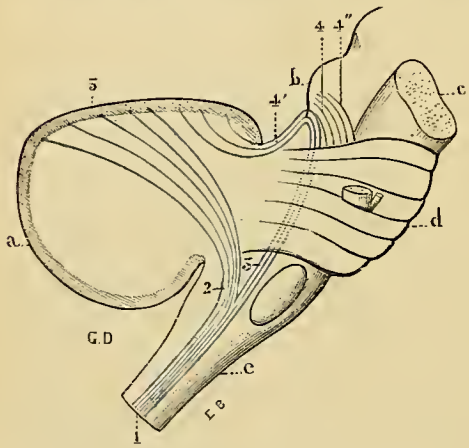

Fig. 96 *bis*.

Figure schématique montrant le mode de terminaison du faisceau cérébelleux direct.

a, cervelet. — *b*. tubercules quadrijumeaux postérieurs. — *c*. pédoncule cérébral. — *d*, protubérance annulaire. — *e*, bulbe rachidien. — 1, faisceau cérébelleux direct (*en bleu*), avec : 2. son faisceau postérieur ou dorsal, allant directement au cervelet ; 3, son faisceau antérieur ou ventral, passant sous la protubérance. — 4, partie latérale du ruban de Reil, avec : 4', ses fibres (continuation des fibres 3) se rendant à la valvule de Vieussens ; 4'', ses fibres (faisceau acoustique) se dirigeant vers les tubercules quadrijumeaux. — 5, vermis supérieur.

6° Faisceau cérébelleux direct. — Comme le faisceau de Gowers, le faisceau cérébelleux direct ne subit, dans le bulbe, aucun entre-croisement. En quittant la moelle (fig. 96 *bis*, 2), il s'infléchit en arrière, croise obliquement la ligne d'insertion du nerf spinal, se jette sur le corps restiforme et gagne avec lui le cervelet : il se termine probablement dans la partie dorsale du vermis supérieur.

Mais toutes les fibres du faisceau cérébelleux direct ne suivent pas cette voie. Un certain nombre d'entre elles (Monakow, Löwenthal) pénètrent dans la protubérance, en même temps que le faisceau de Gowers (fig. 96 *bis*, 3) et suivent momentanément le même trajet que les faisceaux sensitifs du ruban de

Reil. Arrivées, au-dessous des tubercules quadrijumeaux postérieurs, elles se séparent de ce ruban de Reil, contournent d'avant en arrière et de dehors en dedans le pédoncule cérébelleux supérieur et disparaissent alors dans la valvule de Vieussens. Là, elles s'entre-croisent sur la ligne médiane avec leurs homologues du côté opposé et aboutissent, finalement, à la partie antérieure ou ventrale du vermis supérieur.

Toutes les fibres constitutives du faisceau cérébelleux direct, qu'elles suivent la voie du pédoncule cérébelleux inférieur ou celle du pédoncule cérébelleux supérieur, se terminent donc dans la même région du cervelet, la région du vermis supérieur. Il y a, cependant, une différence importante dans le trajet de ces deux ordres de fibres, c'est que les premières sont directes, tandis que les secondes sont croisées.

Le faisceau cérébelleux direct et le faisceau de Gowers présentent au bulbe les mêmes rapports respectifs qu'à la moelle épinière : le faisceau cérébelleux direct est en arrière ; le faisceau de Gowers, en avant. A la partie tout inférieure du bulbe, ces deux faisceaux sont encore contigus et pour ainsi dire confondus l'un avec l'autre. Mais au fur et à mesure qu'on s'élève, ils se séparent, comme le démontrent nettement les recherches expérimentales de Tooth sur le singe

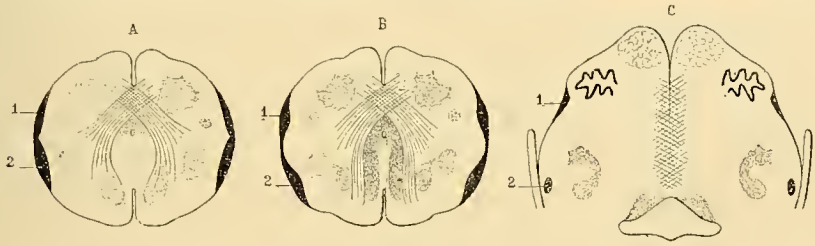

Fig. 97.

Coupes transversales du bulbe d'un singe, sur lequel on avait pratiqué une hémi-section de la moelle entre la 7e et la 8e cervicale (d'après Tooth).

1, faisceau de Gowers. — 2, faisceau cérébelleux direct. — (On voit que ces deux faisceaux, encore contigus dans la coupe A, passant par la partie inférieure du bulbe, tendent à se séparer dans la coupe B, qui passe plus haut, et sont entièrement séparés dans la coupe C, qui est pratiquée au niveau du ventricule.)

(fig. 97) : tandis que le faisceau cérébelleux direct se trouve en regard du bord externe du quatrième ventricule, le faisceau de Gowers, beaucoup plus antérieur, est placé immédiatement en arrière de l'olive. Tooth a encore observé cette séparation des deux faisceaux en question sur le bulbe de l'homme, dans un cas d'écrasement de la moelle s'étant produit entre la huitième cervicale et la première dorsale.

7° Résumé. — En résumé, des sept faisceaux constitutifs de la moelle épinière, un seul, en passant de la moelle dans la bulbe, s'entre-croise sur la ligne médiane avec le faisceau homonyme du côté opposé : c'est le faisceau pyramidal croisé. Tous les autres, le faisceau pyramidal direct, le faisceau cérébelleux direct, le faisceau de Gowers, le faisceau fondamental antéro-latéral, le faisceau de Burdach et le faisceau de Goll ne changent nullement de côté. Il convient d'ajouter cependant que les deux derniers faisceaux, les faisceaux de Burdach et de Goll, qui se terminent dans les noyaux postérieurs du bulbe (noyaux de Burdach et de Goll), renaissent pour ainsi dire au delà de ces noyaux pour constituer le ruban de Reil, lequel ruban de Reil, presque immédiatement après son origine, s'entre-croise sur la ligne médiane avec celui du côté opposé.

Il existe donc, dans la partie inférieure du bulbe, deux entre-croisements superposés : un entre-croisement inférieur, *entre-croisement moteur*, formé par les fibres du faisceau pyramidal croisé (*Pyramidenkreuzung* des anatomistes allemands) ; un entre-croisement supérieur, *entre-croisement sensitif*, situé immédia-

tement au-dessus du précédent, formé par les fibres du ruban de Reil (*Schleifenkreuzung* des anatomistes allemands).

Il découle encore des lignes qui précèdent que, dans la région du bulbe occupée par les pyramides antérieures depuis ces pyramides jusqu'au voisinage du plancher du quatrième ventricule, se disposent à droite et à gauche (fig. 93) trois plans successifs de fibres longitudinales, dont l'origine et la valeur anatomo-physiologique se trouvent résumées dans le tableau suivant :

1° *Plan superficiel.* .	FAISCEAU MOTEUR VOLONTAIRE, formé par . .	faisceau pyramidal direct de la moelle du côté correspondant et faisceau pyramidal croisé du côté opposé.
2° *Plan moyen.* . . .	FAISCEAU SENSITIF, formé par	ruban de Reil du côté opposé (continuation des faisceaux de Goll et de Burdach) et faisceau de Gowers du côté correspondant.
3° *Plan profond.* . .	FAISCEAU D'ASSOCIATION, formé par	faisceau fondamental antéro-latéral du côté correspondant, grossi de fibres homologues d'origine bulbaire.

B. — PARTIES GRISES TRANSMISES AU BULBE PAR LA MOELLE

La substance grise de la moelle se prolonge aussi dans le bulbe. Mais, comme la substance blanche, elle subit, dans ce passage, des transformations tellement profondes, qu'il est tout à fait impossible de la retrouver et de la reconnaître d'emblée sur une coupe transversale passant par la partie supérieure ou seulement par la partie moyenne du bulbe. Il faut, pour cela, examiner méthodiquement une série de coupes sériées, pratiquées de bas en haut et assister pour ainsi dire à chacune des phases de ces transformations. On arrive alors à reconnaître facilement, dans les différentes régions du bulbe, ce qui se rapporte aux cornes antérieures et aux cornes postérieures.

Les conditions anatomiques nouvelles, les éléments perturbateurs (qu'on me permette cette expression) qui viennent ainsi bouleverser la colonne grise centrale de la moelle, peuvent être ramenés à quatre, savoir :

L'entre-croisement du faisceau pyramidal croisé;
L'entre-croisement des fibres sensitives du ruban de Reil;
La formation du quatrième ventricule;
L'apparition des fibres arciformes.

L'entre-croisement du faisceau pyramidal croisé (*Pyramidalkreuzung* des anatomistes allemands) a pour résultat de décapiter les cornes antérieures et de diviser chacune d'elles en deux colonnes distinctes. L'entre-croisement du ruban de Reil (*Schleifenkreuzung* des anatomistes allemands) décapite à son tour les cornes postérieures et les divise, elles aussi, chacune en deux colonnes. La formation du quatrième ventricule a pour effet de rejeter sur les côtés les colonnes sensitives résultant de la décapitation des cornes postérieures. Enfin, l'apparition des fibres arciformes fragmente chacune des colonnes sensitives et motrices en un certain nombre de tronçons, qui se superposent dans le sens vertical et qui ne sont autres que les noyaux d'origine ou noyaux terminaux des nerfs craniens. Donnons maintenant quelques explications sur ces différentes transformations.

1° Décapitation des cornes antérieures. — Le faisceau pyramidal croisé est situé, dans la moelle, à la partie postérieure du cordon antéro-latéral ; d'autre part, il doit occuper, après entre-croisement (fig. 93, 2), la pyramide bulbaire du côté opposé. Pour effectuer le trajet de sa position initiale *a* à sa position nouvelle *a'*

(fig. 98), le faisceau en question traverse en plein les cornes antérieures : il les *décapite*, c'est-à-dire sépare la tête de ces cornes de leur base. Il en résulte que

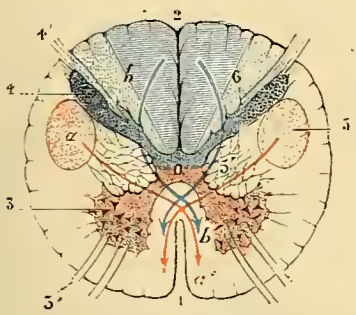

Fig. 98.

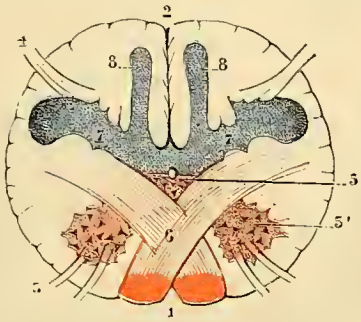

Fig. 99.

Fig. 98. — Coupe du bulbe rachidien à la partie inférieure de l'entre-croisement des pyramides.

1, sillon médian antérieur. — 2, sillon médian postérieur. — 3, cornes antérieures (*en rouge*), avec 3', racines antérieures. — 4, cornes postérieures (*en bleu*), avec 4', racines postérieures. — 5, faisceau pyramidal croisé, avec 5', ses faisceaux les plus internes s'inclinant vers la corne antérieure, qu'ils se disposent à franchir et à décapiter. — 6, faisceau de Burdach. — 7, faisceau sensitif latéral.

(La flèche rouge *aa'* indique le trajet que suivent les fibres du faisceau pyramidal croisé au niveau de l'entre-croisement des pyramides : la flèche bleue *bb'* indique, de même, le trajet que suivent les fibres sensitives.)

Fig. 99. — Coupe du bulbe rachidien au niveau de l'entre-croisement des pyramides, partie motrice (d'après M. Duval).

1, sillon médian antérieur. — 2, sillon médian postérieur. — 3, racines motrices. — 4, racines sensitives. — 5, base des cornes antérieures, dont la tête 5' a été détachée par le passage du faisceau pyramidal croisé. — 6, entre-croisement des deux faisceaux pyramidaux croisés, allant former les pyramides antérieures. — 7, cornes postérieures (*en bleu*). — 8, noyaux de Burdach ou postpyramidaux.

chacune des cornes antérieures nous apparaîtra désormais sous la forme de deux noyaux ou bien de deux colonnes, suivant qu'on les considère en coupe ou en hauteur (fig. 99) : un noyau postérieur (5), représentant la base; un noyau antérieur 5', représentant la tête.

2° Décapitation des cornes postérieures. — De même, les paquets de fibres sensitives, qui, sous le nom de ruban de Reil, naissent des noyaux de Burdach et de Goll, sont obligés, pour gagner le point où s'effectue leur entre-croisement, de traverser d'arrière en avant le col des cornes postérieures suivant la flèche indicatrice de la figure 100 : il les *décapite* et les décompose, comme cela a été déjà fait pour les cornes antérieures, en deux noyaux ou colonnes, qui représentent, l'un la base (5), l'autre la tête (5') des cornes postérieures.

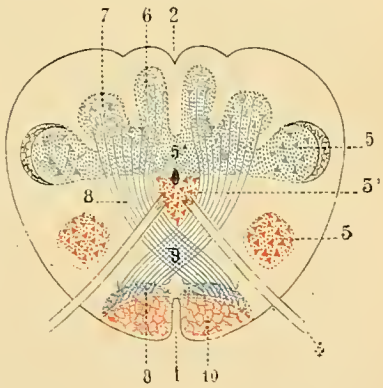

Fig. 100.

Coupe transversale passant par l'entre-croisement sensitif (schématique).

1, sillon médian antérieur. — 2, sillon médian postérieur. — 3 et 3', tête et base de la corne antérieure (*en rouge*). — 4, grand hypoglosse. — 5 et 5', tête et base de la corne postérieure. — 6, noyau de Goll. — 7, noyau de Burdach. — 8, 8, ruban de Reil ou faisceau sensitif. — 9, entre-croisement sensitif. — 10, faisceau pyramidal.

3° Déplacement latéral des colonnes sensitives. — Le déplacement des deux faisceaux précités a donc pour effet de diviser chacune des cornes de la moelle en deux parties. Ces parties conservent pendant quelque temps encore leur situation respective. Mais la formation du quatrième ventricule, qui n'est, comme nous

l'avons vu plus haut (p. 103), que l'agrandissement et l'étalement en surface du canal de l'épendyme, vient bientôt modifier cette situation.

La base de la corne antérieure, qui, dans la moelle, est située en avant et en dehors du canal épendymaire, conserve ses rapports avec la ligne médiane : elle s'étale sur le plancher du quatrième ventricule, immédiatement en dehors de

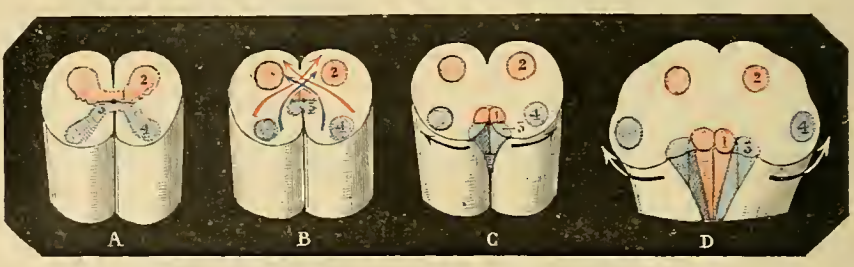

Fig. 101.

Schema représentant les modifications que subit la colonne grise centrale en passant de la moelle dans le bulbe.

A, la colonne grise au-dessous de l'entre-croisement des pyramides. — B, décapitation des cornes antérieures et des cornes postérieures (d'où quatre colonnes grises). — C, les cordons postérieurs et les deux colonnes sensitives se déjettent en dehors au moment où le canal de l'épendyme va s'élargir et s'étaler pour former le quatrième ventricule. — D, la situation nouvelle qu'occupent les quatre colonnes grises, lorsque la formation ventriculaire est complètement effectuée.

1, base des cornes antérieures. — 2, tête des cornes antérieures. — 3, base des cornes postérieures. — 4, tête des cornes postérieures.

(La teinte rouge représente les colonnes motrices ; la teinte bleue, les colonnes sensitives.)

la tige du calamus. Sa tête, plus profonde, se trouve rejetée en avant et un peu en dehors.

En ce qui concerne la corne postérieure, sa base qui, au niveau de la moelle, est placée en arrière du canal de l'épendyme, se déjette en dehors, lorsque ce dernier commence à s'ouvrir et que les cordons postérieurs s'écartent de la ligne médiane pour venir occuper une position latérale : tout en restant à découvert sur le plancher du quatrième ventricule, elle vient se placer immédiatement en dehors de la base des cornes antérieures et sur le même plan qu'elles. Quant à sa tête, suivant elle aussi le mouvement général par lequel les parties postérieures du bulbe se portent en dehors, elle se déjette vers les parties latérales du bulbe : c'est elle qui sous le nom de *tubercule cendré de Rolando* (p. 105), vient faire hernie pour ainsi dire sur la partie interne du corps restiforme, un peu au-dessous et en arrière de l'olive.

4° Fragmentation des colonnes sensitives et motrices en tronçons superposés. formation des noyaux d'origine des nerfs craniens. — Chaque moitié du bulbe nous présente donc, au lieu et place de la colonne grise centrale que possède la moelle, quatre colonnes distinctes, deux motrices et deux sensitives, suivant chacune, sur le point que nous venons d'indiquer, un trajet vertical et parallèle. Alors entrent en scène les fibres arciformes (voy. plus loin, p. 124), lesquelles descendent en groupes serrés du corps restiforme, en se portant vers l'olive et de là vers la ligne médiane. Ces fibres ne se contentent pas de contourner les colonnes en question : elles les traversent, les interrompent dans leur continuité et les divisent ainsi en un certain nombre de tronçons régulièrement superposés dans le sens vertical. Ces différents tronçons, indépendants les uns des autres, deviennent autant de noyaux où la plupart des nerfs craniens trouvent leur origine ou leur

terminaison, et chacun d'eux, en raison même de sa situation, peut toujours être rattaché morphologiquement à l'une des quatre colonnes précitées, c'est-à-dire : à la tête ou à la base des cornes antérieures, s'ils sont moteurs ; à la tête ou à la base des cornes postérieures, s'ils sont sensitifs.

a. *Noyaux dérivés de la base de la corne antérieure.* — C'est ainsi que la base de la corne antérieure (colonne motrice postérieure) forme, sur le plancher du quatrième ventricule et de chaque côté de la ligne médiane (fig. 102, en rouge plein) : le *noyau de l'hypoglosse* d'abord (aile blanche interne), puis le *noyau du moteur oculaire externe* (eminentia teres). Plus haut, au delà des limites du

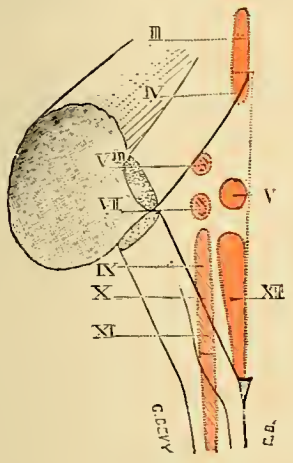

Fig. 102.

Schéma des noyaux d'origine des nerfs bulbo-protubérantiels (*noyaux moteurs*).

Les noyaux teintés en rouge plein dérivent de la base des cornes antérieures : les noyaux figurés en rouge quadrillé, de la tête de ces mêmes cornes.)

III, nerf moteur oculaire commun. — IV, nerf pathétique. — Vm, petite racine du trijumeau ou nerf masticateur. — VI, noyau du moteur oculaire externe (*eminentia teres*). — VII, noyau du facial. — IX, X, noyaux moteurs des deux nerfs mixtes glosso-pharyngien et pneumogastrique. — XI, nerf spinal. — XII, nerf grand hypoglosse.

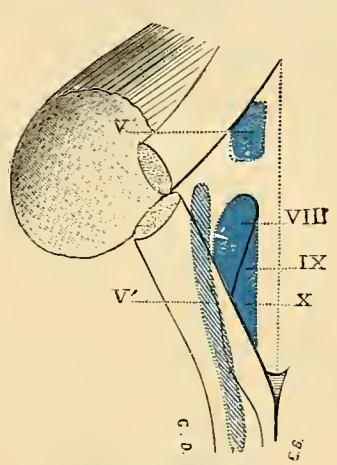

Fig. 103.

Schéma des noyaux d'origine des nerfs bulbo-protubérantiels (*noyaux sensitifs*).

(Les noyaux teintés en bleu plein dérivent de la base des cornes postérieures : les noyaux figurés en teinte quadrillée, de la tête de ces mêmes cornes.)

V, racine supérieure ou ventriculaire du trijumeau (*locus cœruleus*). — V', racine inférieure ou bulbaire de ce même nerf. — VIII, nerf auditif (sa branche vestibulaire). — IX, X, noyaux sensitifs des deux nerfs mixtes glosso-pharyngien et pneumogastrique.

quatrième ventricule et un peu au-dessous de l'aqueduc de Sylvius, elle forme un nouveau noyau, d'où émergent à la fois, à la partie postérieure le *pathétique*, à la partie antérieure le *moteur oculaire commun*.

b. *Noyaux dérivés de la tête de la corne antérieure.* — La tête de la corne antérieure (colonne motrice antérieure) constitue tout d'abord (fig. 102, en rouge quadrillé) le *noyau ambigu* (*nucleus ambiguus* ou *noyau antéro-latéral* de Stilling), colonne mince et allongée, où prennent successivement naissance le spinal d'abord, puis les fibres motrices des deux nerfs mixtes pneumogastrique et glosso-pharyngien ; cette même colonne forme par ses parties les plus internes un *noyau accessoire pour l'hypoglosse* (Duval), le plus souvent fragmenté par le passage des fibres arciformes. Au-dessus du noyau ambigu, mais dans la même direction, la tête des cornes antérieures forme deux autres noyaux : le premier, *noyau du facial*, répond au plan de séparation du bulbe et de la protubérance ; le second, *noyau masticateur*, est situé en pleine protubérance, un peu en arrière du point d'émergence du trijumeau.

c. *Noyaux dérivés de la base de la corne postérieure.* — La base de la corne postérieure (colonne sensitive postérieure) forme tout d'abord (fig. 103, en bleu plein) l'aile blanche externe et l'aile grise du quatrième ventricule, véritables noyaux sensitifs où viennent se terminer l'auditif et les filets sensitifs des deux nerfs mixtes glosso-pharyngien et pneumogastrique. Plus haut, à la partie supérieure du ventricule, elle se termine en formant une nappe grisâtre, le *locus cœruleus*, où aboutissent un certain nombre de faisceaux radiculaires du trijumeau.

d. *Noyaux dérivés de la tête de la corne postérieure.* — Quant à la tête de cette même corne postérieure (colonne sensitive antérieure), elle constitue une longue colonne (fig. 103, en bleu quadrillé), qui s'étend depuis l'entre-croisement du faisceau sensitif jusque dans la protubérance. Sur le côté externe de cette colonne, naissent successivement un grand nombre de fibres nerveuses, qui remontent avec elle jusque dans la partie moyenne de la protubérance, puis s'infléchissent en avant et en dehors pour se jeter dans le trijumeau. L'ensemble de ces fibres constitue l'une des plus importantes racines de ce nerf, sa *racine inférieure* ou *bulbaire*.

Examinons maintenant les parties propres au bulbe.

C. — Parties propres au bulbe

Les parties propres au bulbe, celles qui n'ont pas leurs équivalents dans la moelle épinière, parties surajoutées par conséquent, sont : 1° deux noyaux de substance grise, les *noyaux des cordons postérieurs;* 2° l'*olive inférieure;* 3° les *noyaux accessoires de l'olive ;* 4° le *corps restiforme;* 5° les *fibres arciformes ;* 6° la *formation réticulaire.*

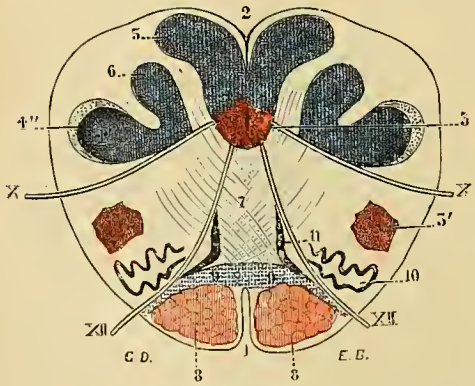

Fig. 104.

Coupe du bulbe rachidien au niveau de l'extrémité inférieure des olives (d'après M. Duval).

1, sillon médian antérieur. — 2, sillon médian postérieur. — 3, base des cornes antérieures ; avec 3', leur tête. — 4, base des cornes postérieures, avec 4', leur tête ; 4'', racine bulbaire du trijumeau. — 5, noyaux de Goll. — 6, noyaux de Burdach. — 7, raphé. — 8, faisceau pyramidal (*en rouge*). — 9, faisceau sensitif ou ruban de Reil (*en bleu*). — 10, olive. — 11, noyau juxta-olivaire antéro-interne. — X, nerf pneumogastrique (portion sensitive). — XII, nerf grand hypoglosse.

1° Noyaux des cordons postérieurs. — Les cordons postérieurs du bulbe nous présentent, au milieu de leur masse blanche, deux petits amas de substance grise, à peu près d'égale valeur au point de vue morphologique, que l'on désigne sous le nom de *noyaux des cordons postérieurs.* De ces deux noyaux, l'un est situé dans le faisceau de Goll, c'est le *noyau du faisceau de Goll* ou *noyau de Goll ;* l'autre occupe le faisceau de Burdach, c'est le *noyau du faisceau de Burdach* ou *noyau de Burdach.* Ces masses grises, ainsi que nous le verrons tout à l'heure, ne sont pas isolées, mais sont reliées, en avant, à la partie des cornes postérieures qui avoisine la commissure. Aussi, au lieu de les considérer comme des formations nouvelles et surajoutées au bulbe, serait-il plus rationnel peut-être de ne voir en elles qu'une émanation des cornes postérieures de la moelle.

a. *Noyau de Goll.* — Le noyau de Goll (*noyau post-pyramidal, noyau du cordon*

grêle, *clava*), comme son nom l'indique, se développe en plein faisceau de Goll : il commence, en bas, au niveau du collet du bulbe, pour, de là, s'étendre sans interruption jusqu'à 3 ou 4 millimètres au-dessus du bec du calamus. Vu sur des coupes horizontales du bulbe (fig. 105,4), il revêt la forme d'un petit quadrilatère allongé en sens sagittal. — Son bord externe, légèrement concave, répond aux fibres du faisceau de Goll. — Son bord externe, rectiligne, longe le septum médian postérieur, qui le sépare de celui du côté opposé. — Son extrémité postérieure, arrondie et renflée en massue (clava), se rapproche plus ou moins de la surface extérieure de la moelle, mais sans jamais l'atteindre. — Son extrémité antérieure, plus mince, parfois nettement pédiculée, se confond avec la substance grise de la commissure.

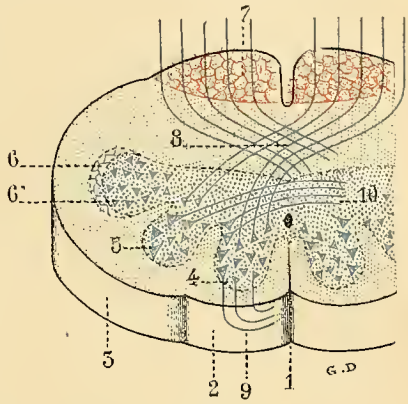

Fig. 105.

Les deux noyaux postérieurs du bulbe, vus sur une coupe horizontale (schématique).

1, sillon médian postérieur. — 2, faisceau de Goll. — 3, faisceau de Burdach. — 4, noyau de Goll. — 5, noyau de Burdach. — 6, racine inférieure du trijumeau, coiffant la tête de la corne postérieure 6'. — 7, pyramide antérieure. — 8, fibres sensitives constituant l'origine du ruban de Reil. — 9, fibres cérébelleuses à trajet direct. — 10, fibres cérébelleuses à trajet croisé.

b. *Noyau de Burdach.* — Le noyau de Burdach (*noyau cunéiforme*, *noyau restiforme*) est situé dans le faisceau de même nom, entre le noyau de Goll qui est en dedans et la tête de la corne postérieure qui est en dehors. Il nous apparaît, sur des coupes horizontales de la moelle, sous la forme d'un petit triangle, dont le sommet tronqué et arrondi regarde la surface extérieure de la moelle et dont la base dirigée en avant se fusionne avec la substance grise de la corne postérieure. Son contour est vague, irrégulier et le noyau en question, au lieu de former une masse grise compacte, est plutôt constitué par des traînées de substance grise mêlées à des faisceaux de fibres. Au point de vue de son développement en sens vertical, le noyau de Burdach commence, en bas, un peu au-dessus du précédent; par contre, il remonte plus haut que lui et l'on peut suivre ses éléments cellulaires jusqu'au voisinage du cervelet.

D'après Blumenau, le noyau de Burdach n'a pas une constitution anatomique homogène et l'on peut, à cet égard, le diviser en deux parties, l'une externe, l'autre interne. La partie interne (*noyau interne de Burdach*) se compose presque exclusivement de cellules de petites ou moyennes dimensions; leur diamètre est de 25 à 40 μ. La partie externe (*noyau externe de Burdach*) diffère de la précédente en ce qu'elle renferme des cellules volumineuses, mesurant de 50 à 80 μ. Les cylindraxes de la partie interne se dirigent vers la ligne médiane; ceux de la partie externe, vers le corps restiforme.

c. *Connexions des deux noyaux de Goll et de Burdach.* — Les noyaux des cordons postérieurs du bulbe, nous l'avons déjà dit (p. 110), sont les aboutissants des faisceaux postérieurs de la moelle épinière, le faisceau de Goll et le faisceau de Burdach. C'est dans leur épaisseur, tout autour de leurs cellules (fig. 94), que se terminent par des arborisations libres les fibres constitutives de ces deux faisceaux. D'autre part, les cylindraxes des cellules de Goll et de Burdach se dirigent en haut et se partagent en deux groupes : les uns, de beaucoup les plus nombreux, constituent la portion initiale du ruban de Reil, que nous avons déjà vue plus haut; les autres se rendent au cervelet, en constituant les fibres arciformes, que nous étudierons dans un instant. Nous ajouterons que ces fibres desti-

nées au cervelet sont en partie directes et en partie croisées et que, d'après Blumenau, elles prendraient leur principale origine dans la partie externe du noyau de Burdach ou noyau externe de Burdach.

2° Olive inférieure. — L'olive inférieure ou olive bulbaire, que nous avons déjà vue en saillie en étudiant la configuration extérieure du bulbe (p. 105), est une petite masse ovoïde à grand axe vertical, occupant l'espace compris entre la pyramide antérieure et le faisceau latéral.

a. *Forme.* — Allongée de bas en haut, aplatie d'avant en arrière, l'olive inférieure est essentiellement constituée par une mince couche de substance grise, emprisonnant à son centre une certaine quantité de substance blanche. La couche grise n'enveloppe pourtant pas l'olive dans toute son étendue : elle est interrompue à sa partie interne et inférieure, sur un point qui est appelé le *hile de l'olive*. Examinée sur des coupes transversales (fig. 107,11), l'olive nous apparaît sous l'aspect d'une lamelle gris jaunâtre, régulièrement plissée, formant par conséquent une série d'angles alternativement saillants et rentrants. L'espace circonscrit par cette lame est comblé par une substance blanche homogène, le *centre médullaire* de l'olive.

b. *Dimensions.* — La hauteur de l'olive est de 12 à 15 millimètres; sa largeur est de 5 à 7 millimètres ; son diamètre antéro-postérieur, de 2 à 4 millimètres. L'épaisseur de la membrane grisâtre qui s'étale à sa périphérie, mesure environ 0,3 millimètres.

Fig. 106.

Coupe transversale d'une partie de l'olive et de ses noyaux accessoires (d'après Schwalbe).

1, 1, lame grise de l'olive. — 2, parolive externe. — 3, parolive interne. 4, fibres nerveuses. — 5, faisceaux radiculaires du grand hypoglosse.

c. *Structure.* — La lame de substance grise qui circonscrit l'olive est en grande partie constituée par de toutes petites cellules nerveuses, de 15 à 25 μ de diamètre, à forme arrondie, de coloration jaunâtre, possédant un seul cylindraxe et trois ou cinq prolongements protoplasmiques richement ramifiés (Kölliker). A ces cellules se mêlent un grand nombre de fines fibres nerveuses, formant un inextricable plexus. Ces fibres sont de valeurs diverses (fig. 106) : les unes, appartenant au groupe des fibres arciformes et disposées en faisceaux plus ou moins importants, ne font que traverser l'olive; d'autres s'y terminent par des arborisations libres, qui enlacent les cellules nerveuses ; d'autres, enfin, y prennent leur origine, je veux dire ne sont autre chose que les cylindraxes des cellules de l'olive.

d. *Connexions.* — L'olive inférieure est en connexion : 1° au-dessous du bulbe, avec la moelle cervicale; 2° au-dessus du bulbe, avec le cervelet et le cerveau.

L'olive est reliée à la moelle cervicale par un petit faisceau de forme triangulaire, qui a été décrit tout récemment (1894) par Bechterew sous le nom de *fais-*

ceau olivaire de la moelle cervicale. Ce faisceau apparaît au niveau de la partie supérieure du renflement cervical et prend vraisemblablement naissance (cela n'est pas douteux pour Bechterew) dans la corne antérieure. De là, il se porte verticalement en haut, en cheminant dans la région occupée par les racines antérieures, grossit au fur et à mesure qu'il s'élève, pénètre dans le bulbe, y rencontre l'olive et se termine dans l'extrémité inférieure de cet organe. La signification du faisceau olivaire de la moelle cervicale nous est totalement inconnue. Nous savons seulement qu'il se myélinise très tard et n'arrive à son complet développement qu'après la naissance.

L'olive est reliée au cerveau par un faisceau ascendant qui, déjà vu en 1881 par Wernicke, a été décrit quelques années plus tard par Bechterew sous le nom de *faisceau central de la calotte* et par Helweg sous celui de *faisceau ovale de la calotte.* Ce faisceau naît sur le côté supéro-externe de l'olive. De là, il se porte obliquement en haut et en dedans et, cheminant dans la substance réticulaire, il traverse successivement la protubérance annulaire et le pédoncule cérébral. Dans le pédoncule cérébral, où il occupe la région de la calotte, il traverse l'entre-croisement des pédoncules cérébelleux supérieurs, passe sur le côté interne du noyau rouge de Stilling et disparaît définitivement au voisinage de la substance grise du troisième ventricule. C'est vraisemblablement le même faisceau qui a été signalé tout récemment par Luys (*Soc. biol.*, 1895) sous le nom de *faisceau cérébro-olivaire.* Le faisceau central de la calotte, comme le faisceau olivaire de la moelle cervicale, ne prend sa myéline qu'après la naissance : de ce fait, Bechterew incline à penser que ces deux faisceaux appartiennent à un même système de fibres, interrompues par l'olive.

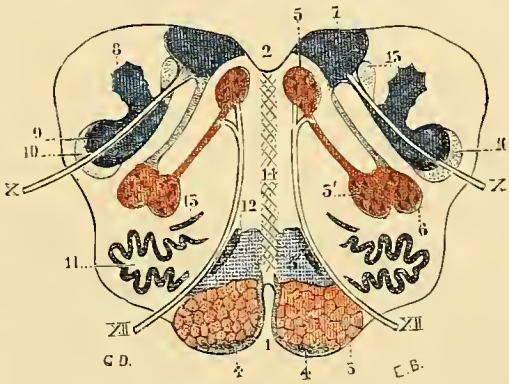

Fig. 107.

Coupe du bulbe rachidien, passant au niveau de la partie moyenne des olives (d'après M. Duval).

1, sillon médian antérieur. — 2, plancher du quatrième ventricule. — 3, faisceau pyramidal (*en rouge*). — 3' faisceau sensitif ou ruban de Reil (*en bleu*). — 4, noyaux arciformes ou prépyramidaux. — 5, noyau principal de l'hypoglosse, avec 5, son noyau accessoire. — 6, noyau moteur des nerfs mixtes. — 7, leur noyau sensitif. — 8, noyau de Burdach. — 9, tête de la corne postérieure, coiffée par 10, la racine bulbaire du trijumeau. — 11, olive. — 12, noyau juxta-olivaire antéro-interne. — 13, noyau juxta-olivaire postéro-interne. — 14, raphé. — 15, faisceau solitaire. — X, nerf pneumogastrique. — XII, nerf grand hypoglosse.

L'olive est reliée au cervelet par un système de fibres, fort nombreuses, qui cheminent dans l'épaisseur du pédoncule cérébelleux inférieur : elles font partie des *fibres arciformes*, qui, en raison de leur importance, méritent une description à part. Nous les étudierons tout à l'heure. Nous nous contenterons de rappeler ici que ces fibres cérébello-olivaires sont croisées ; je veux dire que, suivies à partir du cervelet, elles traversent la ligne médiane du raphé bulbaire pour aboutir à l'olive du côté opposé. Ces connexions croisées nous expliquent ce fait que, après la destruction de l'hémisphère droit du cervelet, on observe l'atrophie de l'olive gauche du bulbe et, vice versa, que la destruction de l'hémisphère cérébelleux gauche entraîne comme conséquence l'atrophie de l'olive bulbaire du côté droit.

3° Noyaux accessoires de l'olive. — Sur le côté interne et sur le côté externe

de l'olive (fig. 107) se voient deux lames de substance grise, que l'on désigne indistinctement sous les noms de *noyaux accessoires de l'olive*, d'*olives accessoires*, de *parolives* (*Nebenoliven* des anatomistes allemands). Sappey leur a donné le nom de *noyaux juxta-olivaires*. Nous conserverons cette dernière dénomination, qui indique nettement la situation des deux noyaux en question. Ils se distinguent en antéro-interne et postéro-externe :

Le *noyau juxta-olivaire antéro-interne* (*parolive interne*, *innere Nebenolive* de Schwalbe) est situé, comme son nom l'indique, sur le côté antérieur et interne de l'olive, entre ce dernier organe et la pyramide antérieure. Vu sur des coupes horizontales du bulbe (fig. 104), il nous apparaît comme formé par deux lamelles grisâtres, qui se portent, en s'effilant, l'une en dehors, l'autre en arrière. Ces deux lamelles, du reste, se réunissent par leur base, en formant par leur ensemble une sorte d'équerre, dans l'ouverture de laquelle s'avance la partie antéro-interne de l'olive.

Le *noyau juxta-olivaire postéro-externe* (*parolive externe*, *äussere Nebenolive* de Schwalbe), moins important que le précédent, se trouve situé en arrière de l'olive, entre cette dernière et la tête de la corne antérieure. Vu sur des coupes horizontales du bulbe (fig. 107,13), il revêt l'aspect d'une lame grise, légèrement incurvée en arc, se terminant en pointe à l'une et à l'autre de ces deux extrémités.

Les deux noyaux juxta-olivaires interne et externe nous présentent exactement la même structure que l'olive inférieure. Il est très probable qu'ils ont la même valeur et les mêmes connexions.

4° **Corps restiformes.** — Les corps restiformes sont absolument distincts des faisceaux postérieurs de la moelle. Par contre, ils se continuent directement en haut avec les pédoncules cérébelleux inférieurs. Pédoncules cérébelleux inférieurs et corps restiformes ne sont qu'une seule et même colonne qui porte deux noms différents. Les fibres qui la constituent, quoique de valeur fort différente, peuvent être ramenées à l'un des deux groupes suivants : 1° fibres reliant la moelle au cervelet ; 2° fibres allant du bulbe au cervelet.

Les premières, *fibres spino-cérébelleuses*, ne sont autres que les fibres du faisceau cérébelleux direct, qui, comme nous l'avons vu plus haut, se rendent au vermis supérieur, en suivant pour la plupart le pédoncule cérébelleux inférieur. A ces fibres, vraisemblablement sensitives, il convient d'ajouter les fibres cérébelleuses descendantes décrites par Marchi, qui sont très probablement motrices (voy. *Moelle*, p. 75).

Les secondes, *fibres bulbo-cérébelleuses*, vont du bulbe au cervelet ou du cervelet au bulbe. Si nous les suivons de haut en bas, nous les voyons, au sortir du cervelet, s'infléchir en bas et en arrière, passer dans le pédoncule cérébelleux inférieur et descendre avec lui sur les parties postéro-latérales du bulbe. En atteignant ce dernier organe, elles s'écartent les unes des autres et se déploient en un large éventail, dont les différents faisceaux se portent vers la ligne médiane en décrivant une courbe dont la concavité est dirigée en dedans et en haut : ce sont les *fibres arciformes*, que nous avons déjà eu l'occasion de signaler maintes fois dans les pages qui précèdent et que nous allons maintenant décrire.

5° **Fibres arciformes.** — Les fibres arciformes (fig. 105) tirent donc leur origine des pédoncules cérébelleux inférieurs. Pour gagner la ligne médiane, que presque toutes doivent franchir, les unes suivent la surface extérieure du bulbe, les autres cheminent dans son épaisseur, d'où leur division toute naturelle en deux groupes : les fibres arciformes externes et les fibres arciformes internes. Les fibres

arciformes externes se subdivisent à leur tour en postérieures et antérieures.

a. *Fibres arciformes internes.* — Les fibres arciformes internes ou profondes (fig. 108,11) se portent vers la ligne médiane et s'y entre-croisent avec les fibres similaires venues du côté opposé, en contribuant à former le raphé. On les voit, sur de bonnes coupes (fig. 109), suivre les chemins les plus divers et occuper en général tout l'espace qui sépare les corps restiformes des pyramides antérieures. Elles se divisent et s'entremêlent d'une façon aussi complexe que variée. Ne respectant rien sur leur passage, elles traversent les unes l'olive et les noyaux juxta-olivaires, les autres les colonnes grises provenant des cornes antérieures ou postérieures, quelques-unes la racine ascendante du trijumeau. Le vaste réseau que forment dans le bulbe les fibres arciformes internes constitue l'un des principaux éléments de la formation réticulaire (voy. plus loin). Après entre-croisement sur la ligne médiane, les fibres arciformes internes se terminent les unes dans l'olive (*pédoncule de l'olive* fig. 109,7'), les autres dans les noyaux de Burdach et de Goll. Celles qui vont à l'olive pénètrent dans cette dernière au niveau du hile : elles constituent, par leur ensemble, le *faisceau cérébello-olivaire* de certains auteurs et nous voyons que ce faisceau est un faisceau croisé.

b. *Fibres arciformes externes postérieures.* — Ces fibres, décrites par Edinger (fig. 108,9), contournent de dehors en dedans le cordon postérieur du bulbe, pénètrent dans ce cordon un peu en dehors du bec de calamus et, finalement, se perdent dans les noyaux de Burdach et de Goll du côté correspondant.

c. *Fibres arciformes externes antérieures, noyaux arciformes.* — Les fibres arciformes externes antérieures (fig. 88, 90 et 110), naissent principalement de la partie externe et superficielle du corps restiforme. Se portant de là en dehors et en avant, elles passent entre les filets radiculaires des nerfs glosso-pharyngien, pneumogastrique et spinal, contournent successivement le faisceau latéral, l'olive, la pyramide antérieure et arrivent ainsi au sillon médian antérieur. Là, elles s'enfoncent dans ce sillon et disparaissent dans la profondeur du bulbe, en s'entre-croisant, dans le raphé médian, avec les fibres similaires du côté opposé. Il n'est pas rare de voir un certain nombre d'entre elles s'arrêter au sillon qui sépare la pyramide de l'olive et pénétrer, à travers ce sillon, dans la profondeur du bulbe. On voit encore, sur quelques sujets, les fibres arciformes les plus élevées se condenser en un faisceau distinct, lequel se dispose au-devant de la base des pyramides en une espèce d'arcade : ce faisceau, qui longe le bord inférieur de la protubérance ou pont de Varole et qui lui est parallèle, est connu sous le nom d'*avant-pont* ou de *ponticule.*

Rien n'est plus variable que le développement des fibres arciformes externes antérieures : elles forment parfois une couche continue qui recouvre l'olive et descend même à plusieurs millimètres au-dessous de ce dernier organe. Par contre, il est des sujets où ces fibres sont très rares et peu visibles. C'est qu'il existe entre les fibres internes ou profondes et les fibres externes ou superficielles une sorte de balancement numérique, en vertu duquel le développement de celles-ci est en raison inverse du développement de celles-là.

Le long des fibres arciformes externes antérieures se disposent de petits amas de substance grise, que l'on désigne, quels que soient leur volume et leur situation, sous le nom générique de *noyaux arciformes.* Cette substance grise périphérique se développe de préférence à la partie antérieure et à la partie interne de la pyramide antérieure, où elle forme, dans la plupart des cas, une masse compacte, très

visible sur les coupes transversales (fig. 108.13 : ce sont les *noyaux pyramidaux* ou *prépyramidaux*. Les noyaux pyramidaux commencent, en bas, au niveau ou un peu au-dessous de l'extrémité inférieure de l'olive. De là, ils se prolongent jusqu'à la protubérance et pénètrent même dans cette dernière, où ils se fusionnent avec les noyaux gris protubérantiels. Cette continuité des deux formations grises nous fixe, du même coup, sur la signification du noyau pyramidal et de tous les noyaux arciformes en général : ils sont une dépendance de la substance grise protubérantielle et ont la même valeur morphologique. Ils ont, du reste, la même structure et nous trouvons dans les noyaux arciformes, comme dans les noyaux de la protubérance, des cellules de petites dimensions, habituellement fusiformes, plus rarement globuleuses (Kölliker).

Après être entrées dans la bulbe, soit par le sillon médian antérieur, soit par le sillon préolivaire, les fibres arciformes externes antérieures s'entre-croisent, dans le raphé, avec les fibres similaires du côté opposé. Puis continuant leur trajet en

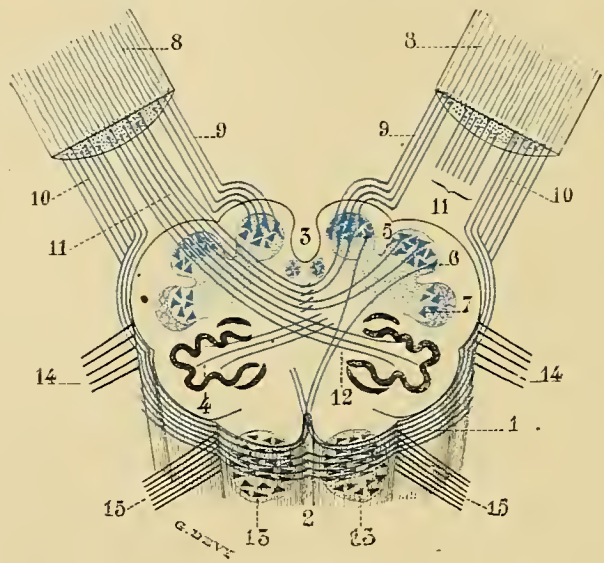

Fig. 108.

Schéma montrant le trajet des fibres arciformes.

1, bulbe rachidien, vue antérieure. — 2, sillon médian antérieur. — 3, quatrième ventricule. — 4, olive, avec ses noyaux accessoires. — 5, noyau de Goll. — 6, noyau de Burdach. — 7, trijumeau. — 8, pédoncule cérébelleux inférieur, vu par sa face antérieure. — 9, fibres arciformes externes postérieures ou dorsales. — 10, fibres arciformes externes antérieures ou ventrales. — 11, fibres arciformes internes. — 12, pédoncule de l'olive. — 13, 13, noyaux prépyramidaux. — 14, pneumogastrique. — 15, grand hypoglosse.

dehors et en arrière, elles traversent l'olive, gagnent les cordons postérieurs et s'y terminent, soit dans le noyau de Goll, soit dans le noyau de Burdach. Ces fibres constituent donc, par leur ensemble, un faisceau d'association entre l'un des hémisphères cérébelleux et les noyaux postérieurs du bulbe du côté opposé.

d. *Valeur morphologique des fibres arciformes.* — Les fibres arciformes que nous venons de décrire ont des valeurs fort diverses et nous pouvons, à cet effet, distinguer les trois groupes suivants :

Le *premier groupe* est constitué par les fibres du faisceau olivaire cérébelleux. Ces fibres parties de l'une des olives remontent, après entre-croisement, dans l'hémisphère cérébelleux opposé et s'y terminent, comme nous le verrons plus tard, en partie dans le corps dentelé, en partie dans l'écorce.

Le *deuxième groupe* comprend les fibres qui unissent le cervelet aux noyaux de Burdach et de Goll. Ces fibres ne sont autre chose que les cylindraxes des cellules externes des noyaux précités et, à ce titre, elles continuent pour ainsi dire les fibres sensitives des cordons postérieurs de la moelle, dont les arborisations terminales enlacent leurs cellules d'origine. Des noyaux postérieurs elles gagnent le corps restiforme correspondant, remontent avec lui dans le cervelet et se terminent vraisemblablement dans le vermis supérieur. Il est bon de rappeler que de ces fibres bulbo-cérébelleuses les unes, les fibres arciformes externes postérieures, sont directes, je veux dire ne s'entre-croisent pas sur la ligne médiane; les autres sont croisées.

Le *troisième groupe* est représenté par des fibres qui, naissant des noyaux terminaux des nerfs sensitifs bulbaires, vont de là au cerveau, probablement au noyau du toit : c'est le *faisceau sensoriel cérébelleux* d'Edinger. Ces fibres, en partie directes, en partie croisées, sont aux nerfs sensitifs bulbaires ce que les fibres du deuxième groupe sont aux nerfs sensitifs spéciaux : chaque nerf sensitif, quelque rang qu'il occupe dans la série, se trouve donc relié au cervelet par des conducteurs, dont les uns sont croisés, les autres directs. Les connexions entre le cervelet et les noyaux sensitifs du bulbe, parfaitement démontrées pour l'auditif et le trijumeau, sont moins nettes en ce qui concerne le pneumogastrique et le glosso-pharyngien; mais leur existence ne me paraît pas douteuse.

Outre les trois groupes de fibres précités, groupes qui sont admis par la grande majorité des auteurs, le système des fibres arciformes renferme probablement encore des fibres qui, après interruption dans un noyau et entre-croisement dans la raphé, se rendent au cerveau. A cette catégorie appartiennent sans doute celles des fibres arciformes externes antérieures, qui entrent en relation avec les noyaux arciformes. Elles ont ainsi la même signification que les fibres transversales de la protubérance : ce sont des fibres protubérantielles aberrantes.

5° Formation réticulaire du bulbe, noyau de Roller et noyau latéral. — La formation réticulaire, ainsi appelée parce qu'elle revêt, sur les coupes, l'aspect d'un riche réseau, occupe toute la partie centrale du bulbe (fig. 109,3'). Dans le sens sagittal, elle s'étend depuis la face postérieure de la pyramide jusqu'aux noyaux de substance grise qui forment le plancher du quatrième ventricule. Dans le sens transversal elle va, pour chaque moitié de la moelle, depuis le raphé jusqu'au cordon postérieur ou au corps restiforme. Le faisceau radiculaire de l'hypoglosse, obliquement dirigé d'arrière en avant et de dedans en dehors, divise ce vaste champ réticulé en deux parties inégales : une partie interne (3'), plus petite, de forme triangulaire ; une partie externe (3''), plus grande, de forme quadrangulaire ou trapézoïdale. La première, presque exclusivement constituée par de la substance blanche, est appelée *formation réticulaire blanche;* la seconde, beaucoup plus riche en cellules nerveuses, a reçu le nom de *formation réticulaire grise.*

La formation réticulaire existe aussi dans la moelle cervicale, où nous l'avons signalée (p. 5) en arrière de la corne latérale. Elle ne constitue donc pas, pour le bulbe, une formation nouvelle; mais elle y acquiert un développement tellement considérable qu'elle mérite une mention spéciale et c'est à ce titre que nous la décrivons ici.

Histologiquement, la formation réticulaire, outre la névroglie qui ne présente aucune particularité importante, comprend deux ordres d'éléments : des fibres et des cellules.

Les *fibres* se distinguent en transversales et longitudinales. — Les *fibres trans-*

versales se dirigent obliquement de dehors en dedans et d'arrière en avant, en décrivant une légère courbe à concavité postéro-interne. Elles appartiennent, pour la plupart, au système des fibres arciformes, ci-dessus décrites. — Les *fibres longitudinales* cheminent parallèlement à l'axe du bulbe. Elles se disposent en tout petits fascicules, irrégulièrement disséminés dans les mailles du reticulum que forment les fibres transversales. La formation réticulaire nous présente, cependant : 1° le *faisceau central de la calotte* de Bechterew, que nous avons déjà décrit plus haut, à propos des connexions de l'olive ; 2° la *bandelette longitudinale postérieure* (fig. 141,5) que nous retrouverons dans la protubérance ; 3° le *faisceau solitaire* (fig. 107,15), qui est une dépendance des nerfs glosso-pharyngien et pneumogastrique et que nous décrirons plus loin (voy. chap. IV) à propos des origines réelles de ces deux nerfs.

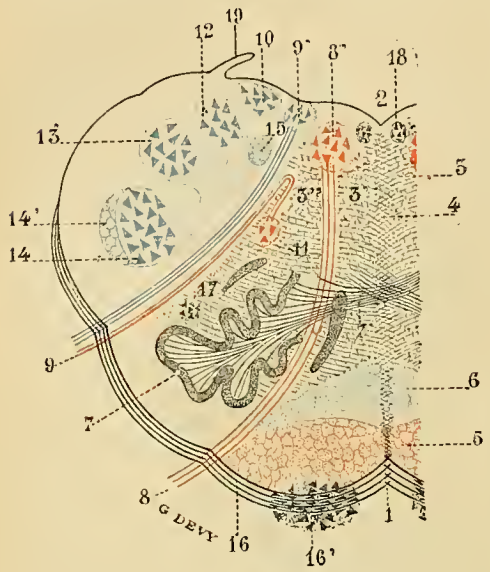

Fig. 109.

La formation réticulaire du bulbe, vue sur une coupe horizontale passant par la partie moyenne de l'olive (demi-schématique).

1, sillon médian antérieur. — 2, quatrième ventricule. — 3, formation réticulaire, avec : 3', sa partie interne (substance réticulaire blanche) ; 3'', sa partie externe (substance réticulaire grise). — 4, raphé. — 5, pyramide antérieure. — 6, ruban de Reil. — 7, olive inférieure avec ses deux noyaux accessoires, — 7' pédoncule de l'olive. — 8, grand hypoglosse, avec 8', son noyau d'origine. — 9, pneumogastrique, avec 9', son noyau terminal. — 10, noyau dorsal externe de l'auditif. — 11, noyau ambigu (noyau d'origine des fibres motrices des nerfs mixtes) et du nerf spinal. — 12, noyau de Goll. — 13, noyau de Burdach. — 14, tête de la corne postérieure, avec 14', racine inférieure du trijumeau. — 15, faisceau solitaire. — 16, fibres arciformes externes antérieures, avec 16', noyau prépyramidal. — 17, noyau, latéral. — 18, noyau du funiculus teres. — 19, ligula.

Les *cellules* diffèrent par leur forme et leurs dimensions : les unes, de forte taille (de 80 à 90 μ), étoilées, rappellent les cellules motrices des cornes antérieures de la moelle ; les autres, de moyennes ou de petites dimensions, sont arrondies ou fusiformes. Les unes et les autres se disséminent irrégulièrement dans le champ réticulaire, sans jamais former de noyau nettement distinct : c'est, pour employer une expression de Kölliker, un noyau diffus. Quelques auteurs, cependant, décrivent dans la formation réticulaire du bulbe, deux noyaux : le *noyau de Roller* et le *noyau latéral*. Le noyau de Roller ou *noyau central inférieur* de Bechterew (fig. 96,5) est situé un peu en arrière du hile de l'olive ; il entre en relation avec les fibres du faisceau fondamental antéro-latéral de la moelle. Le noyau latéral (fig. 109,17), beaucoup plus superficiel, se trouve situé entre l'extrémité externe de l'olive, qui est en avant, et la racine inférieure du trijumeau, qui est en arrière ; ce serait, d'après Bechterew, un noyau d'interruption pour les fibres constitutives du faisceau de Gowers.

§ V. — Étude du bulbe a l'aide de coupes transversales

Nous venons, dans les pages qui précèdent, d'étudier le bulbe par une méthode que l'on pourrait appeler analytique, en disséquant pour ainsi dire une à une ses

parties constituantes. Ces parties nous étant maintenant connues, tant dans leur forme extérieure que dans leur signification anatomique, nous possédons toutes les notions nécessaires pour examiner fructueusement les coupes transversales du bulbe. Les coupes transversales de cet organe sont ordinairement les seules que l'on utilise dans la pratique et il est indispensable de bien se familiariser avec elles à l'état normal, si l'on veut plus tard, en Anatomie pathologique, reconnaître et interpréter sainement les modifications que pourra leur faire subir le processus morbide. Nous passerons successivement en revue, en allant de bas en haut, les cinq coupes suivantes : 1° coupe passant par la partie inférieure de l'entre-croisement des pyramides; 2° coupe portant sur la partie moyenne de l'entre-croisement des pyramides (entre-croisement moteur); 3° coupe passant par la partie supérieure de ce même entre-croisement (entre-croisement sensitif); 4° coupe portant sur la partie inférieure des olives; 5° coupe répondant à la partie moyenne des olives.

1° Coupe passant par la partie inférieure de l'entre-croisement des pyramides. — Cette coupe (fig. 110) répond exactement à la limite de la moelle et du bulbe. Les deux sillons médians antérieur et postérieur, ainsi que les trois cordons de la moelle, ne sont pas modifiés. Le cordon postérieur, cependant, est beaucoup plus développé en largeur, ce qui tient à l'accroissement des faisceaux qui représentent les voies longues.

Les cornes postérieures, elles aussi, sont peu modifiées, soit dans leur forme, soit dans leur constitution anatomique. Toutefois, elles sont plus inclinées en dehors et ce déplacement, qui est encore léger, mais qui va s'accuser dans les coupes sus-jacentes, est naturellement la conséquence de l'accroissement volumétrique des cordons postérieurs.

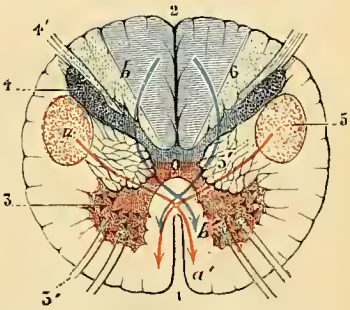

Fig. 110.

Coupe du bulbe rachidien à la partie inférieure de l'entre-croisement des pyramides.

1, sillon médian antérieur. — 2, sillon médian postérieur. — 3, cornes antérieures (*en rouge*), avec 3', racines antérieures. — 4, cornes postérieures (*en bleu*), avec 4', racines postérieures. — 5, faisceau pyramidal croisé, avec 5' ses faisceaux les plus internes, s'inclinant vers la corne antérieure qu'ils se disposent à franchir et à décapiter. — 6, faisceau de Burdach. — 7, faisceau sensitif latéral.

(La flèche rouge *aa'* indique le trajet que suivent les fibres du faisceau pyramidal croisé au niveau de l'entre-croisement des pyramides ; la flèche bleue *bb'* indique, de même, le trajet que suivront plus haut les fibres sensitives pour s'entre-croiser sur la ligne médiane.

En ce qui concerne les cornes antérieures, leur tête devient plus volumineuse et s'étale principalement en avant et en dehors. Les cornes latérales sont très marquées, mais fusionnées avec les cornes antérieures. En revanche, la partie de la corne qui rattache la tête à la base s'amincit considérablement par suite d'un empiétement des cordons latéraux sur son côté externe. Cela tient à ce que les fibres du faisceau pyramidal croisé (fig. 110, 5 et 5') ont commencé à se porter en dedans : ils occupent déjà la partie externe de la corne, se disposant à la traverser, ou, pour employer l'expression classique, à la *décapiter*.

2° Coupe portant sur la partie moyenne de l'entre-croisement des pyramides (entre-croisement moteur). — Cette deuxième coupe (fig. 111) nous fait assister à l'entre-croisement des deux faisceaux pyramidaux (*Pyramidenkreuzung* des anatomistes allemands). Nous voyons chacun de ces faisceaux, suivant le trajet de la flèche indicatrice *aa'* de la figure précédente, se porter obliquement en avant et en dedans, s'entre-croiser sur la ligne médiane avec celui du côté opposé et

venir se placer alors sur le côté du sillon médian antérieur, où il constitue ce faisceau ascendant que nous avons appelé la pyramide antérieure.

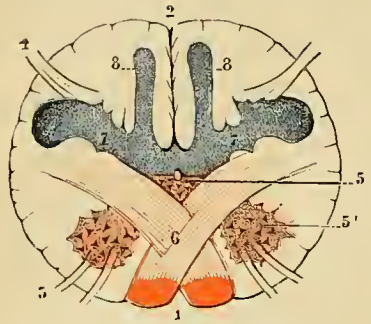

Fig. 111.

Coupe transversale du bulbe, portant sur la partie moyenne de l'entre-croisement des pyramides, entre-croisement moteur (d'après M. Duval).

1, sillon médian antérieur. — 2, sillon médian postérieur. — 3, racines motrices. — 4, racines sensitives. — 5, base des cornes antérieures, dont la tête 5' a été détachée par le passage du faisceau pyramidal croisé. — 6, entre-croisement des deux faisceaux pyramidaux croisés, allant former les pyramides antérieures. — 7, cornes postérieures (*en bleu*). — 8, noyaux de Goll, se reliant, en avant, à la base des cornes postérieures.

En exécutant ce mouvement de translation, le faisceau pyramidal croisé traverse nécessairement la corne antérieure au niveau de son col : il la décapite, c'est-à dire sépare sa tête de sa base. Cette corne antérieure, jusque-là indivise, se trouve séparée maintenant en deux tronçons : l'un, interne (5), représentant la base et conservant ses rapports avec le canal central ; l'autre, externe (5'), représentant la tête et situé en dehors et un peu en arrière de la pyramide antérieure. Ces deux tronçons ne se réuniront plus désormais : ils formeront, dans toute la hauteur du bulbe et de la protubérance, deux colonnes distinctes, toutes les deux motrices (voy. fig. 102).

Sur cette même coupe, nous constatons que la corne postérieure a accentué son mouvement de translation en avant et en dehors. Par suite de ce déplacement, elle affecte maintenant une direction presque transversale. En même temps, de la commissure postérieure s'est détaché un prolongement de substance grise, qui se dirige d'avant en arrière dans l'épaisseur des faisceaux de Goll : ce sont les *noyaux de Goll*, encore appelés *noyaux des cordons grêles* ou *noyaux postpyramidaux*.

3° Coupe passant par la partie supérieure de l'entre-croisement des pyramides (entre-croisement sensitif). — Sur cette coupe (fig. 112), l'entre-croisement moteur est terminé. Toutes les fibres des faisceaux pyramidaux croisés ont passé de droite à gauche ou vice versa : ils se trouvent maintenant dans la pyramide antérieure du côté opposé à celui qu'elles occupaient dans la moelle. Le faisceau pyramidal direct, qui ne s'est pas entre-croisé, est entièrement fusionné avec lui et occupe son côté externe.

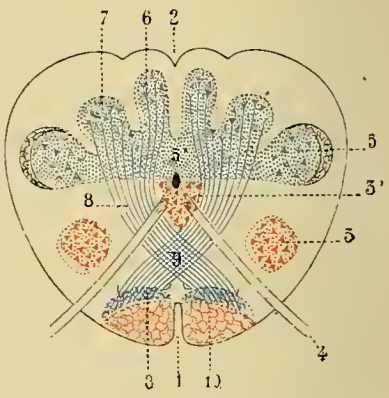

Fig. 112.

Coupe transversale du bulbe, passant par l'entre-croisement sensitif.

1, sillon médian antérieur. — 2, sillon médian postérieur. — 3 et 3', tête et base de la corne antérieure (*en rouge*). — 4, grand hypoglosse. — 5 et 5', tête et base de la corne postérieure. — 6, noyau de Goll. — 7, noyau de Burdach. — 8, 8, ruban de Reil ou faisceau sensitif. — 9, entre-croisement sensitif. — 10, faisceau pyramidal.

Les cornes antérieures sont toujours décomposées en deux tronçons, l'un postérieur qui représente sa base, l'autre antérieur qui représente sa tête. Ces deux tronçons occupent la même situation que dans la coupe précédente.

La corne postérieure affecte une direction nettement transversale. Le noyau de Goll existe encore, avec la forme et les dimen-

sions qu'il avait tout à l'heure, mais il n'est plus seul : en dehors de lui et partant de la base de la corne, s'est développé un nouveau prolongement, moins considérable, mais de même nature : c'est le *noyau de Burdach* ou *noyau cunéiforme*, ainsi appelé parce qu'il occupe l'épaisseur du faisceau de même nom.

En avant du canal de l'épendyme, sur le point où s'est effectué tout à l'heure l'entre-croisement des fibres motrices, nous voyons de nouveaux faisceaux qui s'entre-croisent de la même façon avec leurs homologues du côté opposé : ce sont les faisceaux sensitifs du ruban de Reil (*Schleifenkreuzung* des anatomistes allemands). Nous savons déjà que ces faisceaux proviennent, en partie du noyau de Goll, en partie du noyau de Burdach ; et nous savons aussi qu'ils vont tous, après entre-croisement, se placer en arrière de la pyramide antérieure pour devenir ascendants et remonter, de là, jusqu'au cerveau.

Pour effectuer leur entre-croisement les faisceaux constitutifs du ruban de Reil, qu'ils proviennent du noyau de Goll ou du noyau de Burdach, passent tous, suivant la flèche indicatrice *bb'* de la figure 110, au travers de la corne postérieure correspondante et la décapitent. Désormais, cette corne postérieure sera divisée, comme la corne antérieure, en deux tronçons : l'un, interne, représentant la base ; l'autre, externe, représentant la tête. Ces deux tronçons formeront de même, dans toute la hauteur du bulbe et de la protubérance, deux colonnes distinctes, toutes les deux sensitives : elles deviendront les noyaux terminaux des nerfs sensitifs bulbo-protubérantiels (voy. fig. 103).

4° Coupe portant sur la partie inférieure des olives. — Les deux entre-croisements moteur et sensitif sont l'un et l'autre terminés et nous voyons nettement, sur cette coupe (fig. 113), la situation nouvelle occupée par les faisceaux médullaires qui se sont déplacés. Ces faisceaux se succèdent, en allant d'avant en arrière dans l'ordre suivant : sur le plan superficiel, en constituant la pyramide proprement dite, se trouvent les fibres motrices; en arrière des fibres motrices, se disposent les fibres sensitives formant le ruban de Reil ; plus en arrière encore, sont venues se placer, mais celles-ci sans avoir subi d'entre-croisement, les fibres du faisceau fondamental antéro-latéral de la moelle, formant maintenant le *faisceau fondamental du bulbe*.

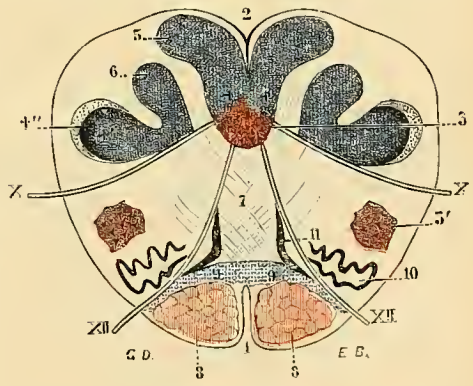

Fig. 113.

Coupe du bulbe rachidien au niveau de l'extrémité inférieure des olives (d'après M. Duval).

1, sillon médian antérieur. — 2, sillon médian postérieur. — 3, base des cornes postérieures. — 3', leur tête. — 4, base des cornes postérieures. — 4', leur tête, avec 4'', racine bulbaire du trijumeau. — 5, noyaux de Goll. — 6, noyaux de Burdach. — 7, raphé. — 8, faisceau pyramidal (*en rouge*). — 9, faisceau sensitif ou ruban de Reil. — 10, olive. — 11, noyau juxta-olivaire antéro-interne ou parolive interne. — XI, nerf pneumogastrique (racine sensitive). — XII, nerf grand hypoglosse.

Sur la ligne médiane, tout l'espace compris entre le ruban de Reil et le canal de l'épendyme est constitué par des fibres entre-croisées : leur ensemble constitue le *raphé du bulbe*. De chaque côté du raphé se voit un vaste réticulum, la *formation réticulaire*, à la constitution de laquelle concourent à la fois les fibres arciformes, à direction transversale, et les fibres longitudinales du faisceau fondamental bulbaire.

En ce qui concerne les colonnes grises centrales, nous reconnaissons facilement les deux colonnes motrices et les deux colonnes sensitives, occupant à peu de chose près la même situation que dans la figure précédente. La tête de la corne postérieure s'est pourtant enrichie d'un élément nouveau : elle se trouve coiffée maintenant par un faisceau de fibres longitudinales, qui revêt sur notre coupe la forme d'un croissant à concavité interne. Les fibres qui forment ce faisceau naissent de la corne elle-même et constituent par leur ensemble la racine inférieure ou bulbaire du trijumeau. Les noyaux de Goll et de Burdach persistent, chacun dans la position qui lui est propre. Ils sont même beaucoup plus développés que dans la coupe précédente.

Nous rencontrons, enfin, sur notre coupe, une formation nouvelle, l'*olive inférieure* ou *olive bulbaire*. Elle nous apparaît sous la forme d'une lame de substance grise, irrégulièrement plissée, située dans l'intervalle qui sépare la pyramide de la tête des cornes antérieures. En dedans d'elle, se trouve le *noyau juxta-olivaire antéro-interne* ou *parolive interne*, lame grise en forme d'équerre dont la partie transversale limite en arrière la portion sensitive de la pyramide.

Des deux nerfs que nous présente la figure 113, et que nous retrouverons dans la coupe suivante, l'un, marqué XII, est le grand hypoglosse ; l'autre, marqué X, est le faisceau sensitif du pneumogastrique. Le premier, nerf moteur, prend naissance dans la colonne grise qui représente la base des cornes antérieures (aile blanche interne) ; le second, nerf sensitif, aboutit à la colonne grise qui représente la base des cornes postérieures (partie inférieure de l'aile grise).

5° Coupe répondant à la partie moyenne des olives. — La modification la plus importante que nous présente le bulbe à ce niveau (fig. 114) est la disparition du canal central qui, en s'élargissant et en rejetant sur les côtés les formations nerveuses qui le fermaient en arrière, est devenu le *quatrième ventricule*.

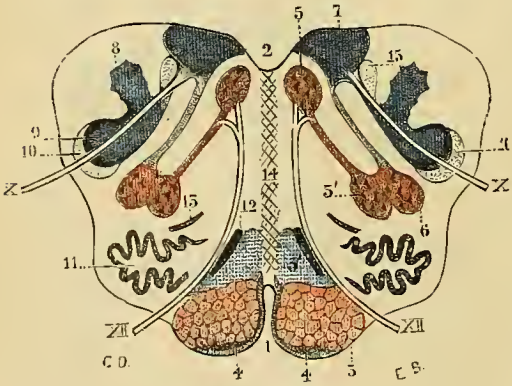

Fig. 114.

Coupe du bulbe rachidien au niveau de la partie moyenne des olives (d'après M. Duval).

1, sillon médian antérieur. — 2, plancher du quatrième ventricule. — 3, pyramides antérieures (*en rouge*). — 3', faisceau sensitif ou ruban de Reil (*en bleu*). — 4, noyaux arciformes ou prépyramidaux. — 5, noyau principal de l'hypoglosse, avec 5', son noyau accessoire. — 6, noyau ambigu ou noyau moteur des nerfs mixtes. — 7, leur noyau sensitif. — 8, noyau de Burdach. — 9, tête de la corne postérieure, coiffée par 10, la racine bulbaire du trijumeau. — 11, olive. — 12, noyau juxta-olivaire antéro-interne. — 13, noyau juxta-olivaire postéro-externe. — 14, raphé. — 15, faisceau solitaire. — X, nerf pneumogastrique. — XII, nerf grand hypoglosse.

Sur son plancher, se trouvent deux colonnes de substance grise : l'une, motrice, se rattachant morphologiquement à la base des cornes antérieures et longeant de chaque côté la ligne médiane, c'est l'aile blanche interne ; l'autre, sensitive, représentant la base des cornes postérieures et située, non plus en arrière, mais en dehors de la précédente, ce sont les deux ailes grise et blanche externe.

La tête des cornes antérieures se voit un peu en arrière de l'olive, constituant en 5' le noyau accessoire de l'hypoglosse, en 6' le noyau ambigu ou noyau moteur des nerfs mixtes. On voit, en effet, deux petits faisceaux à trajet récurrent s'échapper de ces deux noyaux et aller grossir les

faisceaux principaux du grand hypoglosse (XII) et du pneumogastrique (X).

Quant à la tête des cornes postérieures, elle se voit, en 9, coiffée par la racine bulbaire du trijumeau (10).

L'olive, à peine modifiée dans son contour, occupe la situation qu'elle avait dans la coupe précédente. Elle est flanquée maintenant de ses deux noyaux accessoires : le *noyau juxta-olivaire antéro-interne* ou *parolive interne* et le *noyau juxta-olivaire postéro-externe* ou *parolive externe.*

La formation réticulaire s'est agrandie : elle s'étend, en largeur depuis le raphé jusqu'à la tête de la corne postérieure ; dans le sens antéro-postérieur, depuis le plancher du quatrième ventricule jusqu'à la pyramide. Le grand hypoglosse, dans son trajet intra-bulbaire, la traverse obliquement et la partage ainsi en deux parties : l'une interne, plus petite, qui est la formation réticulaire blanche ; l'autre externe, plus grande, qui est la formation réticulaire grise. Dans la formation réticulaire se trouvent le noyau de Roller et le noyau latéral ; ces deux noyaux ne sont pas représentés dans la figure 114, mais ils se voient très nettement dans la figure 109 (p. 128).

Les pyramides possèdent encore la même situation, la même forme et la même constitution que précédemment. Nous devons noter, cependant, l'apparition sur leur côté antérieur et sur leur côté interne d'une couche de substance grise (4) : cette couche de substance grise, située à la surface extérieure du bulbe, constitue à droite et à gauche les *noyaux arciformes* ou *prépyramidaux*, lesquels se disposent sur le trajet des fibres arciformes.

Nous appellerons enfin l'attention du lecteur sur l'apparition d'un faisceau longitudinal, à coupe ovalaire (15), qui est situé, sur notre figure, immédiatement au-dessous de la colonne sensitive du plancher ventriculaire, entre cette colonne et le noyau restiforme. C'est le *faisceau solitaire* de Stilling, sur la signification duquel nous aurons à revenir à propos de l'origine réelle des nerfs mixtes.

Si nous examinions des coupes plus élevées, en nous rapprochant de plus en plus de la protubérance, nous verrions peu à peu s'élargir le quatrième ventricule, disparaître l'olive et les deux noyaux juxta-olivaires, et en même temps apparaître de nouveaux nerfs, prenant tous naissance ou terminaison dans l'une des quatre colonnes grises ci-dessus indiquées. Du reste, ces quatre colonnes, ainsi que les éléments constitutifs de la pyramide, conservent à peu de chose près la même situation que dans les coupes sous-jacentes.

§ VI. — Vaisseaux du bulbe

1° Artères. — Les artères du bulbe rachidien, parfaitement étudiées par Duret (*Artères nourricières du bulbe rachidien*, Arch. de Physiol., 1873), proviennent toutes de l'artère vertébrale ou de ses branches. Nous les diviserons comme celles de la moelle, en trois groupes : artères médianes, artères radiculaires, artères périphériques.

A. Artères médianes. — Les artères médianes se distinguent, d'après leur situation, en antérieures et postérieures :

a. *Artères médianes antérieures.* — Les artères médianes antérieures (fig. 115, 1') proviennent, les unes des vertébrales, les autres (et c'est le plus grand nombre) des artères spinales antérieures. Immédiatement après leur origine, elles des-

cendent dans le sillon médian antérieur, pénètrent dans l'épaisseur du bulbe et se portent vers le plancher du quatrième ventricule, en suivant toujours la ligne médiane. Elles ont pour caractère d'être rectilignes et horizontales, formant ainsi dans le plan antéro-postérieur « une échelle à lignes parallèles très remarquable » (Duret). Dans leur trajet, ces artères abandonnent aux parties centrales du bulbe quelques rameaux collatéraux. Arrivées au plancher du ventricule, elles s'épanouissent en de véritables arborisations, que l'on voit surgir du fond du calamus et courir au-dessous de la membrane épendymaire. Leurs divisions terminales se perdent autour des noyaux d'origine des nerfs (*artères des noyaux* de Duret). On rencontre parfois une ou plusieurs artérioles le long des barbes du calamus. Au nombre des artères médianes antérieures, nous devons ranger trois ou quatre troncules (2), qui, émanant du tronc basilaire, pénètrent dans le trou borgne (*artères sous-protubérantielles* de Duret) et partagent ensuite la distribution des artères précédentes.

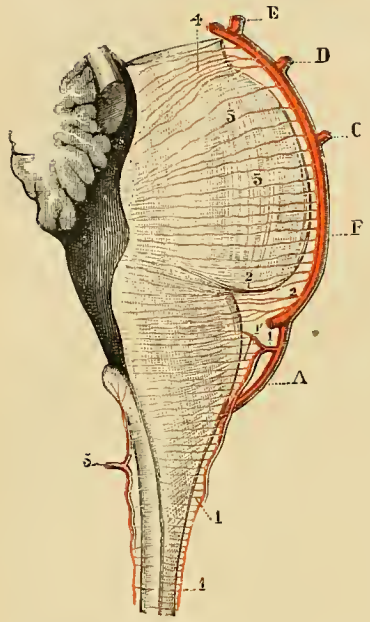

Fig. 115.

Artères médianes du bulbe et de la protubérance (d'après Duret).

A, artère vertébrale gauche. — B, tronc basilaire. — C, cérébelleuse inférieure et antérieure. — D, cérébelleuse supérieure. — E, cérébrale postérieure.

1, artère spinale antérieure. — 1' 1', ses branches médianes. — 2, artères sous-protubérantielles. — 3, 4, artères médio-protubérantielles. — 5, artère spinale postérieure, avec ses branches médianes.

b. *Artères médianes postérieures.* — Les artères médianes postérieures (fig. 115, 5), beaucoup moins importantes que les antérieures, sont fournies par les spinales postérieures. Elles s'engagent dans le sillon médian postérieur et diminuent de volume en allant de bas en haut : les plus élevées, qui sont aussi les plus grêles, répondent au bec de calamus.

Fig. 116.

Schéma représentant le mode de distribution d'une artère radiculaire.

a, nerf grand hypoglosse. — *b*, son noyau d'origine. — *b'*, son noyau accessoire.

1, artère ventriculaire pour le noyau *b*. — 2, artère radiculaire, avec : 3, son rameau ascendant, s'anastomosant avec 1, tout autour du noyau. — 4, son rameau descendant, se jetant sur le nerf.

B. Artères radiculaires. — Les artères radiculaires (fig. 116, 2), ainsi appelées parce qu'elles se portent vers les racines des nerfs, ont pour caractères communs d'atteindre cette racine à quelques millimètres seulement en dehors de leur émergence et de se diviser immédiatement après en deux rameaux : l'un *externe* ou *descendant*, qui accompagne le nerf vers la périphérie ; l'autre *interne* ou *ascendant*, qui remonte, avec le nerf, jusqu'à son noyau d'origine et se capillarise autour de ce noyau. Il résulte d'une pareille disposition que chaque noyau d'origine, placé sur le plancher du quatrième ventricule, reçoit du sang de deux sources différentes : des artères radiculaires et des artères médianes antérieures.

Voici maintenant, sous forme de tableau, quelle est la provenance des artères radiculaires pour chacun des nerfs qui émergent du bulbe. On verra, par

ce tableau, que ces artères radiculaires naissent ordinairement des troncs artériels les plus voisins.

1° *Moteur oculaire externe*	tronc basilaire.
2° *Facial* 3° *Auditif* 4° *Intermédiaire de Wrisberg*	1° vertébrale ; 2° tronc basilaire ou cérébelleuse inférieure et antérieure.
5° *Glosso-pharyngien* 6° *Pneumogastrique*	vertébrale.
7° *Spinal*	1° *en haut*, vertébrale ; 2° *en bas*, cérébelleuse inférieure et postérieure.
8° *Grand hypoglosse*	1° spinale antérieure ; 2° vertébrale.

C. Artères périphériques. — Nous désignons sous ce titre, comme nous l'avons fait pour la moelle, toutes les artères qui ne peuvent trouver place dans l'un ou l'autre des deux groupes précédents. Elles sont très grêles et varient beaucoup par leur nombre, leur origine et leurs terminaisons. Elles se distribuent à la pyramide antérieure, à l'olive, au cordon latéral, au corps restiforme, à la pyramide postérieure et au plancher du quatrième ventricule :

a. *Artères des pyramides antérieures.* — Les artères des pyramides antérieures et des olives proviennent, soit de la vertébrale directement, soit des spinales antérieures. En ce qui concerne les olives, on voit généralement (Duret) deux ou trois artérioles suivre le trajet des racines de l'hypoglosse et pénétrer dans cet organe par son hile.

b. *Artères des cordons latéraux et postérieurs.* — Le cordon latéral, le corps restiforme et la pyramide postérieure reçoivent leurs artères en partie de la cérébelleuse inférieure et postérieure, en partie des spinales postérieures.

c. *Artères du plancher ventriculaire.* — La circulation du plancher du quatrième ventricule est un peu plus complexe. Indépendamment des artères médianes, qui irriguent la région du calamus, et du rameau ascendant de la spinale postérieure, qui se porte vers l'angle inférieur, le quatrième ventricule reçoit encore un certain nombre de branches, transversales ou obliques, qui proviennent de la cérébelleuse inférieure et postérieure et qui se distribuent à ses parties latérales. Il est à remarquer que ces dernières branches, avant d'aborder le plancher ventriculaire, cheminent pour la plupart, soit dans les plexus choroïdes, soit dans la toile choroïdienne.

2° Veines. — Les veines issues du bulbe forment autour de cet organe un riche réseau qui, d'une part, se continue en bas avec le réseau veineux de la moelle, d'autre part communique largement en haut avec les veines du cervelet et de la protubérance. En examinant attentivement le réseau veineux péribulbaire, on y trouve les mêmes éléments que dans le réseau veineux périmédullaire, c'est-à-dire une veine médiane antérieure, une veine médiane postérieure e des veines radiculaires :

a. *Veine médiane antérieure.* — La veine médiane antérieure, continuation de la veine homonyme de la moelle, longe de bas en haut le sillon médian antérieur du bulbe et, arrivée au niveau du sillon bulbo-protubérantiel, se jette dans l'une des veines qui cheminent à la face antérieure de la protubérance. Quelquefois aussi elle se recourbe en dehors pour sortir, avec la veine de l'hypoglosse, par le trou condylien antérieur. Chemin faisant, la veine médiane antérieure reçoit de nombreuses veinules qui proviennent du sillon médian antérieur, principalement du trou

borgne. Elle reçoit encore quelques affluents des pyramides antérieures et même des olives.

b. *Veine médiane postérieure.* — La veine médiane postérieure continue de même la veine homonyme de la moelle épinière. Elle chemine de bas en haut le long du sillon médian postérieur jusqu'à l'angle inférieur du quatrième ventricule. Là, elle s'infléchit le plus souvent en dehors, soit à droite, soit à gauche, soit (après bifurcation) des deux côtés à la fois, et vient se terminer, avec les veines radiculaires postérieures, dans l'un des sinus de la base du crâne ou bien encore dans le plexus veineux du trou occipital.

c. *Veines radiculaires.* — Les veines radiculaires, ainsi appelées parce qu'elles suivent le trajet des racines nerveuses, entrent toujours en relation, d'une part avec la veine médiane antérieure, d'autre part avec la veine médiane postérieure. Ces veines sont très variables par leur nombre et par leur développement. L'une des plus volumineuses est la veine de l'hypoglosse, qui existe environ dans la moitié des cas est qui aboutit au confluent condylien antérieur (t. I, p. 1096). On voit encore, sur bien des sujets, des veines analogues suivre l'un ou l'autre des trois nerfs glosso-pharyngien, pneumogastrique et spinal, et se jeter, au niveau du trou déchiré postérieur, soit dans le sinus latéral, soit dans le sinus pétreux inférieur ou bien encore dans l'origine du sinus occipital postérieur.

3° Lymphatiques. — Les voies lymphatiques du bulbe rachidien sont exactement les mêmes que celles de la moelle (voy. *Moelle*).

Voyez, au sujet du bulbe rachidien, parmi les publications récentes : Homen, *Ueber secundäre Degeneration im verlängarten Mark u. Rückenmark*, Arch. f. path. Anat., 1882 ; — Mendel, *Ueber das solitäre Bündel*, Arch. f. Psychiatrie, 1884 ; — Vejas, *Experim. Beiträge zur Kenntniss d. Verbindungsbahne d. Kleinhirns und des Verlaufs der Funiculi graciles und cuneati*, Arch. f. Psychiatrie, 1885 ; — Edinger, *Zur Kenntniss d. Verlaufes d. Hinterstrangfasern in der Medulla oblongata u. im unteren Kleinhirnsehenkel*, Neur. Centralbl., 1885 ; — Freud, *Zur Kenntniss d. Olivenzwischenschicht*, Neurol. Centralbl., 1885 ; — Bechterew, *Ueber die Längfaserzüge der Formatio reticularis Medullæ oblongatæ et Pontis*, Neurol. Centralbl., 1885 ; — Du même, *Ueber eine bisher unbekannte Verbindung der grossen Oliven mit den Grosshirn*, ibid., 1885 ; — Du même, *Ueber die innere Abtheilung des Striehkörpers und den achten Hirnnerven*, ibid., 1885 ; — Du même, *Ueber die Bestandtheile des Corpus restiforme*, Arch. f. Anat. u. Physiol., 1886 ; — Darkschewitsch u. Freud, *Ueber die Beziehung d. Striekkörpers zum Hinterstrang u. Hinterstrangkern*, etc., Centralbl., 1886 ; — Hollis, *Some points in the histology of the medulla oblongata, pons Varolii and cerebellum*, Journ. of Anat. and Physiol. vol. 18 and 19 ; — Mingazzini, *Intorno alla fina anatomia del nucleus arciformis*, Atti d. R. Accad. med. di Roma, 1889 ; — Jelgersma, *Ueber die nuclei arciformes*, Centralbl. f. Nervenheilk., 1889 ; — Pal, *Ueber d. Verlauf der Fibræ arcuatæ anteriores*, Arb. a. d. Inst. f. allg. u. sp. Path., Wien, 1890 ; — Blumenau, *Ueber d. äusseren Kern des Keilsstranges im verlängerten mark*, Neurol. Centralbl., 1890 ; — Du même, *Einige Bemerkungen über d. äusser. kern d. Keilstranges*, ibid., 1891 ; — Magini, *Sui filamenti dell'epitelio ependimale nel bulbo dell'uomo*, Boll. d. R. Accad. di Roma, 1891 ; — Kölliker, *Der feinere Bau d. verlängerten Markes*. Anat. Anzeiger, 1891 ; — Mingazzini, *Sulle origini e connessioni delle fibræ arciformes e del raphe nella porzione distale della medulla oblongata nell'uomo*, Intern. Monatsschr. f. Anat., 1892 ; — Du même, *Ulteriori ricerche alle fibræ arciformes*, etc., ibid., 1893 ; — Popoff, *De la névroglie et de sa distribution dans les régions du bulbe et de la protubérance chez l'homme adulte*, Arch. de Psych., de Neurol. et de Méd. légale, 1893 ; — Bechterew, *Ueber das Olivenbündel des cervicalen Theiles von Rückenmark*, Neurol. Centralbl., 1894 ; — Cramer, *Beitr. z. feineren Anatomie der Medulla oblongata u. der Brücke*, etc., Iéna, 1894 ; — Turner, *The results of experimental destruction of the tubercle of Rolando*, Brain, 1895 ; — Jacobsohn, *Ueber die Lage der Pyramidenvorderstrangsfasern in der medulla oblongata*, Neurol. Centralbl., 1895 ; — Luys, *Description d'un faisceau de fibres cérébrales descendantes allant se perdre dans le corps olivaire*, Soc. de Biol., 1895 ; — Bettoni, *Quelques observations sur l'anat. de la moelle allongée, du pont et des pédoncules cérébraux*, Arch. ital. di Biol., 1895 ; — Staderini, *Du mode de terminaison du canal central dans le bulbe rachidien*, Arch. ital. de biol., vol. XXIII (1894) ; — Du même, *Observations comparatives sur le développ. et sur les caractères définitifs de la cavité du quatrième ventricule à son extrémité caudale*, R. Istit. di Studi. Firenze 1896.

Voyez aussi, au sujet du bulbe, la bibliographie de l'origine réelle des nerfs (chap. IV) et un certain nombre de mémoires indiqués dans la bibliographie de la moelle épinière (p. 98).

CHAPITRE III

ENCÉPHALE

L'encéphale (de ἐν, dans et κεφαλή, tête) peut être défini : cette portion du système nerveux central qui occupe la cavité cranienne.

Envisagée à un point de vue purement descriptif, la masse encéphalique se divise en trois portions : une portion volumineuse, occupant, à elle seule, les neuf dixièmes de la cavité cranienne, le *cerveau ;* une portion plus petite, située au-dessous et en arrière de la précédente, le *cervelet ;* une portion plus petite encore, couchée dans la gouttière basilaire, l'*isthme de l'encéphale*, reliant le cervelet au cerveau et celui-ci au bulbe rachidien.

Le cerveau étant l'aboutissant de la plupart des faisceaux que nous avons vus naître dans la moelle épinière et que nous avons laissés provisoirement à la base du bulbe, c'est par le cerveau que nous devons naturellement terminer l'étude du névraxe. D'autre part, l'isthme de l'encéphale présentant dans sa constitution, à côté des éléments qui proviennent du bulbe, des éléments qui lui sont transmis par le cervelet, nous avons tout avantage, et cela au grand bénéfice de la clarté, à étudier préalablement le cervelet.

Nous décrirons donc les trois parties constituantes de l'encéphale dans l'ordre suivant :

1° Le *cervelet ;*
2° L'*isthme de l'encéphale ;*
3° Le *cerveau.*

ARTICLE I

CERVELET

Le cervelet (*petit cerveau*, allem. *Kleinhirn*, angl. *Cerebellum* ou *little brain*) est cette portion de la masse encéphalique qui occupe la partie postérieure et inférieure de la cavité cranienne. Il existe chez tous les animaux pourvus de cerveau et de moelle, dans les cinq classes de vertébrés par conséquent ; mais il y existe à des degrés de développement fort différents. Envisagé d'une façon générale et dans l'ensemble de la série, le cervelet, organe impair et symétrique, se compose essentiellement de trois parties : une partie médiane, qui forme le *lobe médian* ou *lobe moyen ;* deux parties latérales, qui constituent les *lobes latéraux* ou *hémisphères cérébelleux*. Or, le lobe médian se rencontre chez tous les vertébrés. Mais il n'en est pas de même des hémisphères : ceux-ci font défaut chez les poissons, les batraciens, les reptiles et les oiseaux, où le cervelet se trouve réduit à sa partie médiane. Les hémisphères font leur première apparition chez les mammifères inférieurs et

acquièrent graduellement de l'importance au fur et à mesure qu'on s'élève dans la série. C'est dans l'ordre des primates et, en particulier chez l'homme, qu'ils atteignent leur plus haut degré de développement.

Après quelques considérations générales sur le cervelet, nous étudierons successivement : 1° sa conformation extérieure et ses rapports; 2° son mode de segmentation périphérique; 3° sa conformation intérieure; 4° sa structure; 5° ses connexions avec les autres parties du névraxe; 6° enfin, ses vaisseaux.

§ I. — Considérations générales

1° Situation. — Le cervelet est situé dans l'étage inférieur de la base du crâne, en arrière de la protubérance et des tubercules quadrijumeaux, au-dessus du bulbe, au-dessous du cerveau. Richard Owen avait émis l'assertion que le cervelet, qui est débordé en arrière par le lobe occipital chez l'homme, déborde ce dernier chez

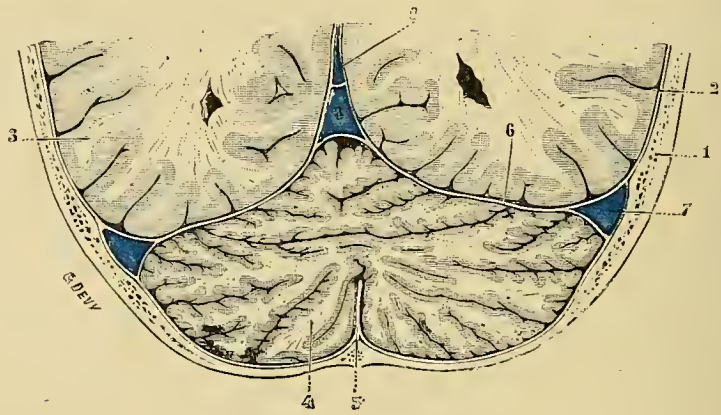

Fig. 117.

Coupe frontale du crâne, intéressant le cerveau et le cervelet.

1, crâne. — 2, dure-mère. — 3, cerveau. — 4, cervelet. — 5, faux du cervelet. — 6, tente du cervelet. 7, sinus latéral. — 8, sinus droit. — 9, sinus longitudinal inférieur.

les singes. Huxley n'eut pas de peine à démontrer qu'une pareille assertion, basée du reste sur l'examen de figures inexactes, est complètement erronée : chez les singes comme chez l'homme, le cervelet est entièrement recouvert par la partie la plus reculée de la masse cérébrale. Une ligne à peu près horizontale, continuant le bord supérieur de l'arcade zygomatique et aboutissant à la protubérance occipitale externe, indique assez bien, sur la surface exocranienne, la limite séparative du cervelet et du cerveau.

2° Dimensions. — Les dimensions du cervelet sont les suivantes : son diamètre transversal, le plus long des trois, est de 8 à 10 centimètres ; son diamètre antéro-postérieur, de 5 centimètres et demi à 6 centimètres et demi ; son diamètre vertical, autrement dit son épaisseur, mesure en moyenne 5 centimètres.

3° Poids. — Le cervelet pèse 140 grammes en moyenne, soit la huitième partie du poids du cerveau. Mais ce chiffre est fort variable :

a. *Variations individuelles.* — Il varie d'abord suivant les individus. En dehors de toute influence pathologique, on observe des cervelets qui ne pèsent que 130 ou

même 125 grammes et, d'autre part, des cervelets qui dépassent la moyenne de 15, de 20 et de 25 grammes.

b. *Variations suivant les âges.* — Il varie aussi, et dans des proportions encore plus grandes, suivant les âges. Il est universellement admis que, chez les enfants, le cervelet est relativement beaucoup moins développé que chez l'adulte. Chaussier a vu, en effet, le cervelet fœtal représenter seulement, la 17e, la 21e, la 26e et même la 43e partie du poids du cerveau, tandis que chez l'adulte, nous venons de le voir tout à l'heure, il en représente la 8e partie.

c. *Variations sexuelles.* — Le poids du cervelet varie-t-il aussi suivant les sexes? Gall et Cuvier ont écrit depuis longtemps que le cervelet est plus volumineux chez la femme que chez l'homme. Mais les recherches de Parchappe, confirmées plus tard par les nombreuses pesées de Broca, seraient plutôt favorables à l'opinion contraire. Reprenant à son tour la question, Sappey est arrivé aux résultats suivants :

	CHEZ L'HOMME	CHEZ LA FEMME	DIFFÉRENCE AU PROFIT DE L'HOMME
Poids moyen de l'encéphale . .	1358	1256	102
Id. du cerveau. . . .	1187	1093	94
Id. du cervelet . . .	143	137	6

Le poids absolu du cervelet de l'homme l'emporte donc de 6 grammes sur celui de la femme. Mais il est facile de se rendre compte, par une règle arithmétique des plus simples, que si, au lieu de s'arrêter au poids absolu, on considère le poids relatif, on obtient un rapport absolument inverse. En effet, si on représente par 1,000 le poids de l'encéphale, le poids du cervelet est de 109 chez la femme et de 105 seulement chez l'homme. Il résulte de la comparaison de ces différents chiffres que l'assertion, énoncée plus haut, de Gall et Cuvier, est exacte si l'on a en vue le poids relatif, erronée au contraire, s'il s'agit du poids absolu.

4° Consistance. — Le cervelet, examiné à l'état frais, nous présente à peu de chose près la même consistance que le cerveau. Sa portion centrale, cependant, est un peu plus consistante. Par contre, sa portion corticale, probablement parce qu'elle est plus richement vascularisée, est un peu plus molle, plus délicate et, de ce fait, s'altère plus rapidement. Chacun sait combien il est difficile de dépouiller le cervelet de son enveloppe pie-mérienne : quelque précaution qu'on prenne, on enlève presque toujours, avec la membrane cellulo-vasculaire, une portion de l'écorce sous-jacente, plus ou moins ramollie, parfois diffluente.

§ II. — Conformation extérieure et rapports

Le cervelet a été comparé tour à tour à un ellipsoïde aplati de haut en bas, à un double sphéroïde également aplati dans le sens vertical, à un cœur de carte à jouer. De ces diverses comparaisons, nous retiendrons la dernière, qui est la plus banale peut-être, mais qui est aussi la plus exacte : le cervelet, vu d'en haut, ressemble donc à un cœur de carte à jouer, dont l'échancrure serait postérieure et dont le sommet, dirigé en avant, serait fortement tronqué pour recevoir la protubérance et le bulbe rachidien. Nous pouvons, en conséquence, lui considérer deux faces, l'une supérieure, l'autre inférieure, et une circonférence.

1° Face supérieure. — La face supérieure (fig. 118) nous présente sur la ligne médiane une saillie longitudinale, plus prononcée en avant qu'en arrière, qui

s'étend depuis l'échancrure postérieure du cervelet jusqu'aux tubercules quadrijumeaux. Cette saillie se trouve divisée, par des sillons transversaux et parallèles, en une série de segments ou anneaux, disposition qui l'a fait comparer à un ver à soie et qui lui a valu le nom de *vermis supérieur* ou *éminence vermiculaire supérieure*.

De chaque côté du vermis, la face supérieure du cervelet nous présente une surface à peu près plane, mais non horizontale ; elle est en effet fortement inclinée de dedans en dehors et de haut en bas. A elles deux, la surface du côté droit et celle du côté gauche rappellent assez bien les deux versants d'un toit (fig. 117) dont la crête serait formée par le vermis.

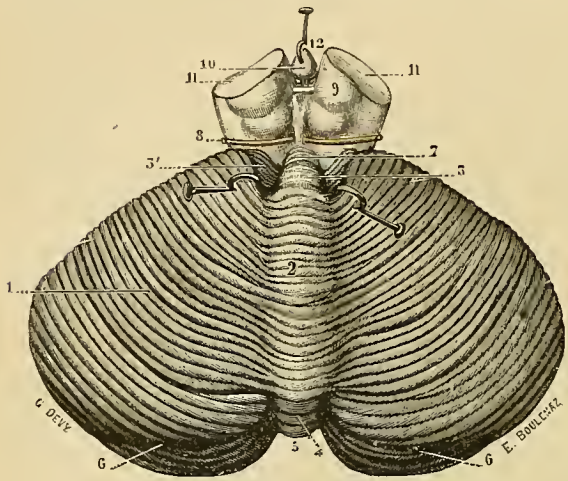

Fig. 118.

Cervelet, vu par sa face supérieure.

1, face supérieure du cervelet. — 2, vermis supérieur. — 3, lobule central, avec 3', ses ailes latérales. — 4, vermis postérieur. — 5, échancrure postérieure du cervelet. — 6, 6, grand sillon circonférentiel de Vicq d'Azyr. — 7, valvule de Vieussens. — 8, nerf pathétique. — 9, tubercules quadrijumeaux. — 10, glande pinéale érignée en avant. — 11, coupe des pédoncules cérébraux. — 12, troisième ventricule.

Homologiquement, le vermis représente le lobe moyen du cervelet de l'anatomie comparée. Les parties larges situées à droite et à gauche du vermis constituent les lobes latéraux ou hémisphères.

Envisagée au point de vue de ses rapports, la surface supérieure du cervelet répond aux hémisphères cérébraux qui, comme nous l'avons vu, la recouvrent entièrement chez l'homme et chez les primates. Elle en est séparée par une simple cloison fibreuse, de même direction qu'elle (fig. 117.6), qui est une dépendance de la dure-mère et que l'on désigne, en raison de sa situation, sous le nom de tente du cervelet (voy. *Méninges*).

2° Face inférieure. — La face inférieure (fig. 119) nous présente tout d'abord, sur la ligne médiane, un sillon large et profond, la *grande scissure médiane du cervelet*. Au fond de cette scissure, nous rencontrons, comme sur la face supérieure, une saillie longitudinale, que des sillons, allant d'un côté dans l'autre, décomposent encore en une série de segments transversaux : c'est le *vermis inférieur* ou *éminence vermiculaire inférieure*. Il est situé immédiatement au-dessous du vermis supérieur, avec lequel il se confond, du reste, représentant avec lui, chez l'homme, le lobe moyen du cervelet.

De chaque côté de la grande scissure médiane et du vermis inférieur, s'étalent les hémisphères cérébelleux. Vus sur cette face, les hémisphères sont convexes et régulièrement arrondis comme les fosses occipitales inférieures sur lesquelles ils reposent et se moulent.

Revenons maintenant au vermis inférieur que nous n'avons fait qu'indiquer, et qui, en raison de sa disposition toute spéciale, mérite de nous arrêter un instant. De chaque côté de cette éminence, à la réunion de son tiers postérieur avec son tiers moyen (fig. 119 et 121), s'échappent deux prolongements à direction transver-

sale, qui plongent et disparaissent chacun dans l'hémisphère correspondant. La portion du vermis qui donne ainsi naissance à ces prolongements latéraux est dénommée *pyramide de Malacarne*, du nom du médecin italien qui a appelé sur elle l'attention des anatomistes. On la désigne encore sous le nom d'*éminence cruciale* de Malacarne, parce qu'elle émet, au niveau de sa base, quatre prolongements en forme de croix : les deux prolongements latéraux, signalés ci-dessus, qui s'enfoncent à droite et à gauche dans les hémisphères cérébelleux ; le prolongement postérieur et le prolongement antérieur, qui ne sont autres que les parties correspondantes du vermis lui-même.

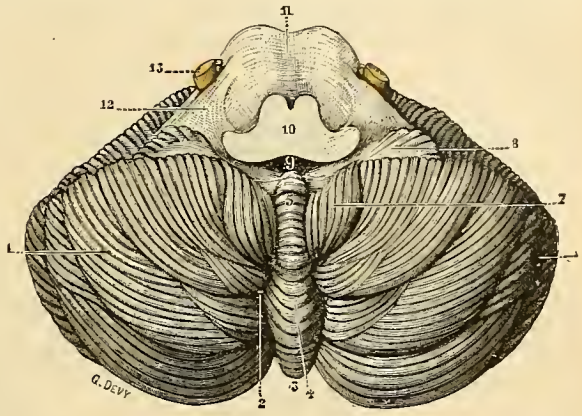

Fig. 119.
Cervelet, vu par sa face inférieure.

1, face inférieure du cervelet. — 2, 2, grande scissure médiane, logeant le vermis inférieur. — 3, échancrure postérieure. — 4, éminence cruciale de Malacarne. — 5, luette. — 6, grand sillon circonférentiel de Vicq d'Azyr. — 7, lobule rachidien ou amygdale. — 8, lobule du pneumogastrique. — 9, quatrième ventricule. — 10, coupe de l'extrémité supérieure du bulbe. — 11, protubérance annulaire. — 12, pédoncule cérébelleux moyen. — 13, nerf trijumeau avec ses deux racines.

La portion antérieure du vermis inférieur, branche antérieure de l'éminence cruciale (fig. 119, 5), a reçu le nom de *luette*. Légèrement aplatie dans le sens transversal, la luette s'avance librement dans le quatrième ventricule, où elle se termine par une extrémité arrondie et mousse. De chaque côté de la luette, se détachent deux minces lamelles de substance blanche, aplaties de haut en bas et se dirigeant horizontalement de dedans en dehors : ce sont les *valvules de Tarin* (*voile médullaire postérieur* des anatomistes allemands), appellation fort inexacte, les lamelles en question ne remplissant en aucune façon le rôle qui est dévolu d'ordinaire aux véritables valvules. Il serait bien préférable, assurément, de les désigner sous le nom de *membranes de Tarin*.

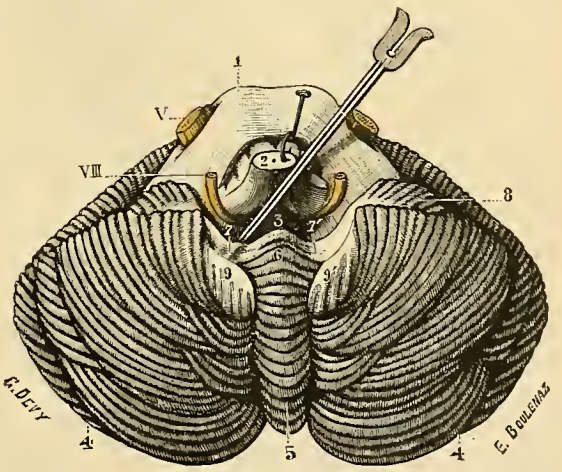

Fig. 120.
Valvules de Tarin, vues par leurs faces inférieures.

(Cette figure est la même que la précédente, sur laquelle on a enlevé les amygdales.)

1, protubérance annulaire. — 2, bulbe rachidien, fortement érigné en haut. — 3, quatrième ventricule. — 4, 4', hémisphères cérébelleux. — 5, vermis inférieur. — 6, luette. — 7, 7', valvules de Tarin. — 8, lobules du pneumogastrique. — 9, 9', surfaces des deux sections qui ont été pratiquées pour l'ablation des amygdales. — V, racines du trijumeau. — VIII, racine postérieure de l'auditif.

Quoi qu'il en soit de ces appellations, les valvules ou membranes de Tarin ne sont bien visibles et ne peuvent être bien étudiées qu'à la condition d'enlever préalable-

ment les deux lobules cérébelleux (tonsilles ou amygdales), qui les recouvrent et les dissimulent à l'œil : c'est ce qui a été fait sur la figure 121. Chacune d'elles nous apparaît alors sous la forme d'un croissant à concavité antérieure, et nous pouvons, en conséquence, lui distinguer deux bords, deux extrémités et deux faces. — Des *deux bords*, l'un est antérieur, l'autre postérieur. Le bord postérieur convexe (dos du croissant) fait corps avec le centre médullaire du cervelet. Le bord antérieur, régulièrement concave et fort mince, flotte librement dans la cavité du quatrième ven-

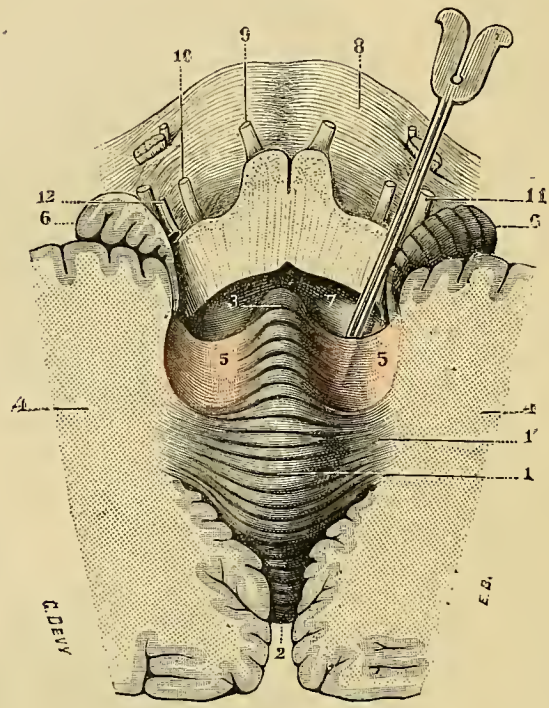

Fig. 121.

La pyramide de Malacarne et les valvules de Tarin, vue inférieure.

1, pyramide de Malacarne, avec 1', 1', ses deux bras latéraux. — 2, tubercule postérieur ou vermis postérieur. — 3, luette. — 4, coupe horizontale des hémisphères cérébelleux. — 5, 5, valvules de Tarin. — 6, lobule du pneumogastrique ou flocculus. — 7, quatrième ventricule. — 8, protubérance annulaire. — 9, moteur oculaire externe. — 10, facial. — 11, auditif. — 12, intermédiaire de Wrisberg.

tricule ; il est continué, en bas et en arrière, par la membrana tectoria, qui, comme nous le verrons plus loin, s'étale au-dessus de la moitié inférieure du quatrième ventricule. — Les *deux extrémités* se distinguent en interne et externe : l'interne se confond avec le côté correspondant de la luette ; l'externe, contournant le corps restiforme, vient se continuer avec le centre médullaire du lobule du pneumogastrique, que nous étudierons dans un instant. — Les *deux faces*, enfin, sont l'une supérieure, l'autre inférieure : la face inférieure, extra-ventriculaire, est en rapport dans toute son étendue avec un autre lobule du cervelet, celui-là même que nous avons dû enlever pour bien voir la valvule de Tarin, le lobule rachidien ou amygdale ; la face supérieure fait partie du quatrième ventricule et se trouve naturellement recouverte par l'épithélium épendymaire. Cette dernière face forme avec la valvule de Vieussens (*voile médullaire antérieur* des anatomistes allemands), qui est située au-dessus, une espèce de cul-de-sac en forme de nid de pigeons que l'on voit très nettement sur des coupes sagittales passant un peu en dehors de l'extrémité interne

de la valvule de Tarin (fig. 165); ce prolongement en cul-de-sac est, naturellement, une dépendance du quatrième ventricule.

Les anatomistes, depuis longtemps déjà, ont comparé la luette et les valvules de Tarin, qui lui font suite latéralement, au voile du palais, lequel termine en arrière la paroi supérieure de la bouche et se compose, comme on sait, d'un prolongement médian, la luette, continuée sur les côtés par deux lames membraneuses en forme de croissant : voilà pourquoi les deux lobules cérébelleux, qui sont appliqués contre les valvules de Tarin ont reçu le nom d'amygdales ou tonsilles. On conviendra qu'une pareille comparaison, ainsi que la terminologie qui en dérive, sont assez bien justifiées par la disposition anatomique elle-même.

Au point de vue de ses rapports, la face inférieure du cervelet doit être examinée séparément sur la ligne médiane et sur les côtés. — *Sur la ligne médiane*, elle répond tout d'abord à la crête occipitale interne et à la faux du cervelet qui s'insère sur cette crête. Plus en avant, elle repose sur le bulbe et sur la protubérance annulaire, dont elle est séparée par le quatrième ventricule. — *Sur les côtés*, la face inférieure des hémisphères cérébelleux est successivement en rapport, en allant d'avant en arrière, avec la face postérieure du rocher, la suture temporo-occipitale et les fosses occipitales inférieures.

3° Circonférence. — La circonférence du cervelet sert de limite respective à ses deux faces supérieure et inférieure.

Elle nous présente tout d'abord, comme nous l'avons dit plus haut, deux échancrures médianes, l'une antérieure, l'autre postérieure.— L'*échancrure postérieure*, de forme trapézoïdale, répond au bord antérieur de la faux du cervelet et à la crête occipitale interne. Dans le fond de cette échancrure (fig. 118,5), se voit une saillie arrondie, qui n'est autre que l'extrémité postérieure du lobe moyen du cervelet, résultant de la réunion, sur ce point, des deux vermis supérieur et inférieur. On donne quelquefois à cette saillie médiane le nom de *vermis postérieur*.— L'*échancrure antérieure*, plus grande que la précédente, loge la protubérance annulaire et le bulbe rachidien. C'est par cette échancrure, sorte de *hile cérébelleux*, que s'échappent les pédoncules du cervelet, destinés à mettre cet organe en relation anatomique et physiologique avec les autres portions du névraxe.

De chaque côté des échancrures médianes, la circonférence du cervelet prend la forme d'un bord arrondi et mousse. Fortement convexe en dehors, ce bord nous présente à sa partie la plus externe une sorte de saillie angulaire, appelée *angle latéral du cervelet ;* en arrière de cet angle, que l'on voit très nettement sur la figure 119, le bord cérébelleux répond à la portion horizontale de la gouttière latérale (t. I. p. 144) ; en avant, au bord supérieur du rocher ou, ce qui est tout comme, à la gouttière pétreuse supérieure qui est creusée sur ce bord. Les deux vaisseaux veineux qui cheminent dans les gouttières osseuses précitées, le sinus latéral et le sinus fibreux supérieur, se disposent tout autour de la circonférence du cervelet et l'encadrent ainsi dans une espèce de cercle veineux, qui est interrompu en avant seulement au niveau de l'isthme de l'encéphale.

§ 111. — Mode de segmentation périphérique

Nous avons déjà vu que le cervelet comprenait trois lobes, un lobe moyen et deux lobes latéraux ou hémisphères. La surface extérieure de ces lobes n'est pas lisse et unie. Elle nous présente, au contraire, une multitude de sillons, généra-

lement curvilignes et concentriques, qui ont pour résultat de décomposer les lobes en des segments plus petits. Ces sillons ont une profondeur très inégale et nous pouvons, à cet effet, les diviser en deux ordres :

1° Sillons du premier ordre, lobules.— Les sillons du premier ordre, qui sont les plus profonds, descendent jusqu'à la masse centrale, dont ils restent séparés cependant par l'épaisseur de la couche grise corticale. Examinés à la surface des hémisphères (fig. 118 et 119), ces sillons décrivent, pour la plupart, des courbes régulières à concavité dirigée en avant et en dedans. Les segments qu'ils circonscrivent portent le nom de lobules.

On compte en général de douze à quinze sillons du premier ordre à la surface du cervelet. Le plus important de tous est le *grand sillon circonférentiel* de Vicq d'Azyr (fig. 118,6), qui occupe, ainsi que son nom l'indique, la moitié postérieure de la circonférence du cervelet et semble, en conséquence, diviser l'organe en deux parties, l'une supérieure, l'autre inférieure. Le grand sillon circonférentiel se termine, en avant, sur la face externe du pédoncule cérébelleux moyen, immédiatement en arrière du flocculus.

Parmi les lobules, on se borne d'ordinaire à en décrire quatre, deux de chaque côté : ce sont le lobule du pneumogastrique et le lobule du bulbe rachidien.

Les *lobules du pneumogastrique* ou *flocculi* (fig. 119,8) sont couchés sur le bord inférieur du pédoncule cérébelleux moyen, en arrière des deux nerfs facial et auditif, en avant et au-dessus du pneumogastrique, voisinage qui leur a valu leur nom. Chacun de ces lobules se présente sous la forme d'une sorte de touffe proéminente (*flocculus*), un peu allongée dans le sens transversal, plus volumineuse en dedans qu'en dehors, nettement isolée sur tout son pourtour : il mesure en moyenne 18 millimètres de longueur sur 8 millimètres de largeur. Un pédicule plus ou moins étroit (*pédoncule du flocculus*) le rattache à la masse cérébelleuse. C'est à la substance blanche de ce pédicule qu'aboutit, on s'en souvient, l'extrémité externe de la valvule de Tarin.

Les *lobules du bulbe rachidien* ou, tout simplement, les *lobules rachidiens* (fig. 119,7) sont ainsi appelés parce qu'ils sont situés en arrière et sur les côtés du bulbe. On les désigne encore, en raison de leurs rapports avec les valvules de Tarin et la luette (que l'on a comparées, comme on le sait, aux voiles du palais), sous le nom d'*amygdales* ou de *tonsilles*. Leur longueur varie de 25 à 30 millimètres ; leur largeur de 15 à 18 millimètres. — En dehors, l'amygdale s'applique contre la partie correspondante de l'hémisphère cérébelleux, dont elle est séparée par un sillon profond à direction antéro-postérieure. — En dedans, elle répond successivement à la luette, qu'elle comprime latéralement et au corps restiforme sur lequel elle se moule. — Son extrémité antéro-supérieure s'étend jusqu'au bord libre de la valvule de Tarin et comble exactement tout l'espace compris entre la luette qui est en dedans et le flocculus qui est en dehors. — Son extrémité postéro-inférieure, arrondie et plus ou moins renflée, descend avec le bulbe dans le canal rachidien (fig. 87,8). L'amygdale est donc située, comme le bulbe lui-même, en partie dans le crâne, en partie dans le rachis. Une sorte d'étranglement, répondant au pourtour du trou occipital, nous indique, sur sa surface extérieure, la limite séparative de ses deux portions intra-cranienne et intra-rachidienne. — L'amygdale est reliée à sa partie supéro-interne à la masse blanche de la luette. Sa surface extérieure est parcourue par de nombreux sillons dont la direction est oblique d'arrière en avant et un peu de dedans en dehors.

2° Sillons du second ordre, lames et lamelles. — Moins profonds que les précédents, les sillons du second ordre ne descendent que jusqu'à la lame de substance blanche qui forme la partie centrale du lobule. Ils décomposent ces derniers en segments plus petits, qui sont les lames et les lamelles.

Les *lames*, aplaties perpendiculairement aux sillons qui les délimitent, sont appliquées les unes contre les autres comme les feuillets d'un livre. Entre elles s'insinue un mince prolongement pie-mérien, qui descend jusqu'au fond du sillon séparatif. Le bord libre des lames répond naturellement à la surface extérieure du cerveau. Leur bord adhérent se confond avec la substance blanche du lobule.

Les *lamelles*, qui ne sont que de petites lames, n'apparaissent généralement pas à la surface extérieure du cervelet. Elles occupent, pour la plupart, la profondeur des sillons du premier ou du second ordre, qu'il faut entre-bâiller pour prendre une idée exacte de leur disposition : on les voit alors, toujours très variables dans leurs dimensions et dans leur trajet, occuper la surface des lames, s'étendre d'une lame à une lame voisine ou même unir l'un à l'autre deux lobules contigus.

Topographie cérébelleuse. — Le lobule du pneumogastrique et le lobule rachidien, que nous avons décrits plus haut, ne sont pas les seuls que l'on rencontre à la surface extérieure du cervelet. En réalité, les sillons du premier ordre divisent la masse cérébelleuse en vingt-six lobules, dont douze appartiennent à la face supérieure, quatorze à la face inférieure. De ces vingt-six lobules, huit sont impairs et médians ; les dix-huit autres sont pairs et symétriquement disposés de chaque côté de la ligne médiane.

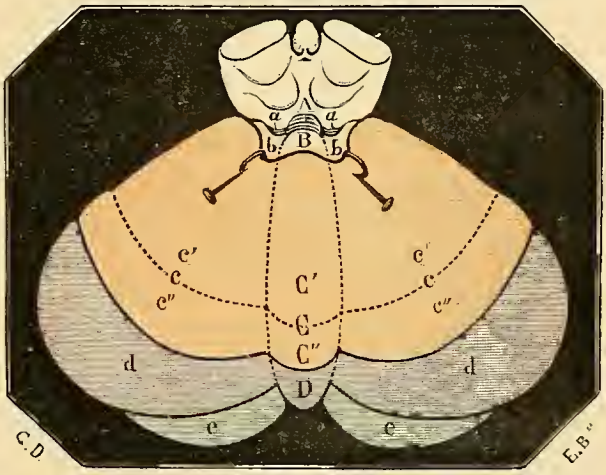

Fig. 122.
Topographie cérébelleuse : lobules de la face supérieure.
(Se reporter, pour les indications, à la légende de la figure suivante.)

a. *Lobules de la face supérieure* (fig. 122). — Le vermis supérieur, tout d'abord, nous présente quatre lobules qui sont, en allant d'avant en arrière : 1° la *lingula*, formée par quatre ou cinq lames transversales qui s'étalent entre les pédoncules cérébelleux supérieurs, en constituant la couche superficielle ou couche grise de la valvule de Vieussens (p. 181) ; 2° le *lobule central*, petite saillie également transversale, située immédiatement en arrière de la lingula et la recouvrant ; 3° l'*éminence du vermis supérieur* (*monticulus*), comprenant la plus grande partie du vermis et prenant à sa partie antérieure le nom de *culmen* (sommet, partie la plus élevée), à sa partie postérieure celui de *déclive* (pente) ; 4° le *bourgeon terminal*, enfin, qui représente la partie la plus reculée du vermis.

Sur les lobes latéraux ou hémisphères, nous rencontrons successivement, toujours en procédant d'avant en arrière : 1° le *frein de la lingula*, qui continue latéralement la lingula et qui repose sur les pédoncules cérébelleux supérieurs ; 2° les *ailes du lobule central*, qui font suite latéralement au lobule de même nom ; 3° le *lobule quadrilatère*, le plus considérable de tous les lobules de la face supérieure, qui se continue de même avec l'éminence du vermis supérieur et qui comprend lui-même deux parties : l'une antérieure (*c'*) correspondant au culmen, l'autre postérieure (*c''*) correspondant au déclive ; 4° le *lobule semi-lunaire supérieur*, enfin, le plus reculé de tous, qui embrasse par sa concavité le bord postérieur convexe du lobule précédent.

b. *Lobules de la face inférieure* (fig. 123). — Comme le vermis supérieur, le vermis inférieur se décompose en quatre lobules, savoir : 1° le *nodule*, qui n'est autre que l'extrémité antérieure du vermis ; 2° l'*uvula*, qui lui fait suite en arrière ; 3° la *pyramide*, qui comprend toute la partie centrale et volumineuse du vermis inférieur ; 4° le *tubercule postérieur*, qui forme l'extré-

mité postérieure du vermis et qui se réunit, dans le fond de l'échancrure postérieure, avec le bourgeon terminal ou dernier lobule du vermis supérieur.

La face inférieure des hémisphères nous présente, à son tour, dix lobules, cinq de chaque côté. Ce sont en allant d'avant en arrière : 1° le *lobule du pneumogastrique*, que nous avons décrit plus haut et qui est relié au nodule par la valvule de Tarin : 2° l'*amygdale* ou *tonsille*, déjà décrite, qui se relie à l'uvula par une lame de substance blanche analogue à la valvule de Tarin ; 3° le *lobule digastrique*, ainsi appelé parce qu'il présente deux saillies ou ventres, et qui se continue en dedans avec la pyramide du vermis ; 4° le *lobule grêle*, qui est situé en arrière du précédent et qui répond lui aussi, à sa partie interne, à la pyramide du vermis ; 5° le *lobule semi-lunaire inférieur*, enfin, qui coiffe le lobule grêle et qui s'étend en arrière jusqu'au grand sillon circonférentiel de Vicq-d'Azyr. Ce dernier lobule correspond au tubercule postérieur ou dernier lobule du vermis.

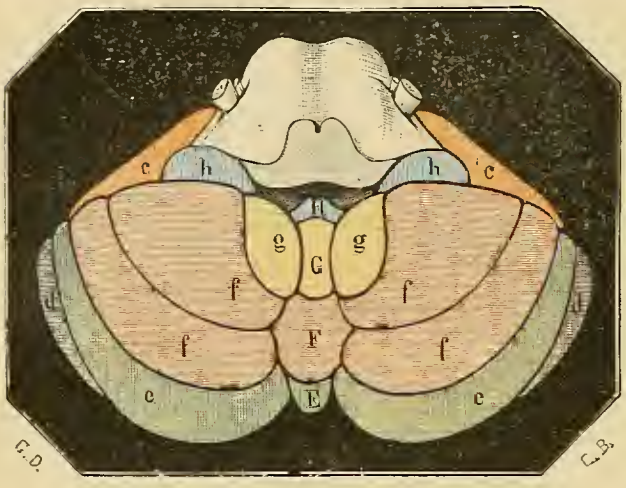

Fig. 123.

Topographie cérébelleuse : lobules de la face inférieure.

1° *Lobules impairs et médians.* — A, lingula. — B, lobule central. — C, éminence du vermis, se décomposant en C', le culmen et C'' le déclive. — D, bourgeon terminal. — E, tubercule postérieur. — F, pyramide. — G, uvula. — H, nodule.
2° *Lobules pairs et latéraux.* — *a*, frein de la lingula. — *b*, ailes du lobule central. — *c*, lobule quadrilatère. — *d*, lobule semi-lunaire supérieur. — *e*, lobule semi-lunaire inférieur. — *f.f.* lobule grêle et lobule digastrique ou cuneiforme. — *g*, amygdale. — *h*, lobule du pneumo-gastrique.

Nous devons reconnaître, en terminant cette énumération, fort longue et fort complexe, mais heureusement peu importante, que les lobules en question présentent des variations individuelles souvent très étendues et que, d'autre part, leurs limites respectives sont loin d'être toujours très précises.

§ IV. — Conformation intérieure

Si nous pratiquons sur le cervelet une coupe quelconque, nous constatons que cet organe, comme les autres portions du névraxe, nous présente deux espèces de substance : de la substance grise et de la substance blanche. Nous les décrirons séparément.

1° Substance grise. — La substance grise du cervelet se divise en substance grise périphérique et substance grise centrale :

A. Substance grise périphérique. — La substance grise périphérique ou corticale (*cortex cerebelli*) s'étale tout autour du cervelet sous la forme d'une lame fort mince, recouvrant régulièrement toutes les saillies et descendant sans s'interrompre dans le fond de tous les sillons. Elle forme donc au cervelet une enveloppe à peu près continue : elle n'est interrompue, en effet, qu'à la partie antérieure de l'organe, pour livrer passage aux pédoncules.

B. Substance grise centrale. — La substance grise centrale est représentée par un certain nombre de formations, qui toutes sont groupées au centre du cervelet et que nous désignerons sous les noms de noyaux dentelés, noyaux dentelés accessoires et noyaux du toit. Ces divers noyaux, du reste, sont pairs et disposés symétriquement à droite et à gauche de la ligne médiane.

a. *Noyaux dentelés.* — Au nombre de deux, l'un droit, l'autre gauche, les noyaux dentelés sont situés à la partie interne des hémisphères, à 7 ou 8 milli-

mètres en dehors de la ligne médiane (fig. 124,3). On les désigne encore sous les noms de *corps dentelés*, de *corps rhomboïdaux*, d'*olives cérébelleuses*, de *corps ciliaires du cervelet*. Chacun d'eux est constitué par une lame irrégulièrement plissée, dont la disposition rappelle assez exactement celle de l'olive bulbaire. Cette lame, excessivement mince, nous apparaît sur les coupes (fig. 125.1) sous l'aspect d'une simple ligne, fortement sinueuse, plissée en zigzag, d'une coloration gris jaunâtre, emprisonnant à son centre une masse homogène de substance blanche.

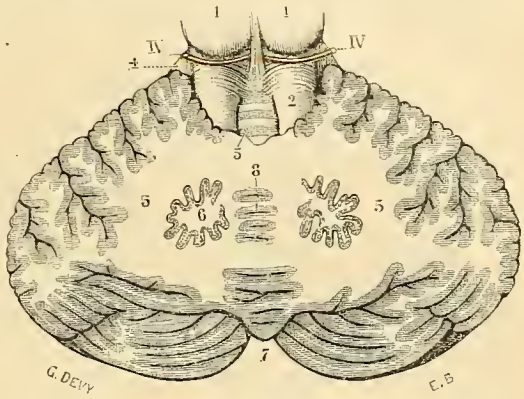

Fig. 124.

Coupe horizontale du cervelet passant par le grand sillon circonférentiel.

(Segment inférieur de la coupe, vu d'en haut.)

1, tubercules quadrijumeaux inférieurs. — 2, pédoncules cérébelleux supérieurs. — 3, valvule de Vieussens. — 4, isthme de l'encéphale. — 5, 5, centre médullaire du cervelet. — 6, corps dentelé, ouvert à sa partie antéro-interne. — 7, échancrure postérieure. — 8, coupe du vermis inférieur. — IV, nerf pathétique.

Obliquement allongés d'arrière en avant et de dehors en dedans, plus larges à leur extrémité postérieure qu'à leur extrémité antérieure, les noyaux dentelés du cervelet revêtent, dans leur ensemble, la forme d'un bonnet ou d'une *bourse* (Huguenin), dont le fond est dirigé vers l'écorce et dont l'ouverture, connue sous le nom de *hile*, regarde en avant et en dedans vers la ligne médiane.

Le développement des corps dentelés est en rapport avec celui des hémisphères cérébelleux. Chez l'homme, où ils atteignent leurs plus grandes dimensions, ils mesurent en moyenne 25 à 30 millimètres de longueur, sur 10 ou 20 millimètres de largeur et 8 ou 10 millimètres de hauteur.

b. *Noyaux dentelés accessoires.* — Les noyaux dentelés accessoires occupent le côté interne du noyau dentelé principal. Ils sont au nombre de deux et se distinguent, d'après leur situation, en externe et interne. — Le *noyau dentelé accessoire externe* (fig. 125.3), que l'on désigne indistinctement sous les noms de *bouchon*, *embolus*, *nucleus emboliformis*, est situé immédiatement en dedans du noyau dentelé. Il se présente, sur des coupes horizontales du cervelet, sous la forme d'une petite colonne de substance grise, qui se dirige d'avant en arrière, parallèlement à la ligne médiane. Son extrémité antérieure, la plus volumineuse des deux, est renflée et arrondie ; son extrémité postérieure, au contraire, s'effile

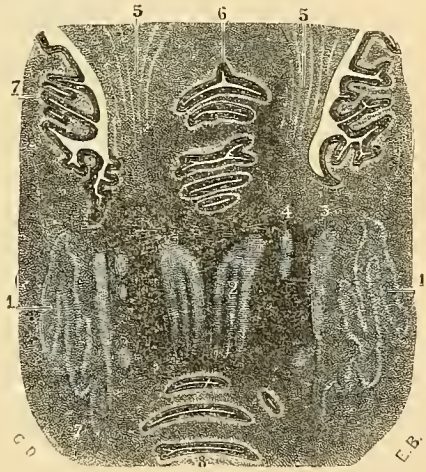

Fig. 125.

Coupe horizontale du cervelet, pour montrer les noyaux dentelés et les noyaux accessoires (d'après Stilling).

1, noyau dentelé. — 2, noyau du toit (*nucleus fastigii*). — 3, noyau emboliforme ou bouchon (*embolus*). — 4, divers fragments du noyau sphérique (*nucleus globosus*). — 5, pédoncules cérébelleux supérieurs. — 6, circonvolution de la lingula. — 7, centre médullaire. — 8, vermis inférieur.

en une sorte de pointe plus ou moins aiguë. L'embolus mesure, en moyenne, 16 millimètres de longueur, 4 millimètres de largeur et 3 millimètres d'épaisseur. — Le *noyau dentelé accessoire interne* (fig. 125,4), appelé *noyau globuleux* (*nucleus globosus*), occupe le côté interne du noyau précédent. Comme lui, il affecte une direction antéro-postérieure. Comme lui encore, il représente une petite colonne grise, qui s'atténue d'une extrémité à l'autre ; mais, tandis que l'embolus a sa grosse extrémité dirigée en avant, le noyau globuleux a la sienne dirigée en arrière. Le noyau globuleux est, en outre, fort irrégulier dans son contour et il est rare que la coupe l'intéresse dans toute sa longueur : aussi se présente-t-il le plus souvent, comme dans la figure 125, sous la forme de deux ou trois noyaux complètement isolés les uns des autres. Cet isolement n'est qu'apparent et leur continuité réciproque est toujours établie, soit au-dessus, soit au-dessous de la coupe que l'on a sous les yeux. Envisagé au point de vue de ses dimensions, le noyau globuleux mesure en moyenne 13 millimètres de longueur, sur 4 millimètres de largeur et 6 millimètres d'épaisseur.

c. *Noyaux du toit.* — Stilling a décrit sous le nom de noyaux du toit (*nuclei fastigii*) deux nouvelles masses grises, l'une droite, l'autre gauche, situées en dedans des noyaux dentelés accessoires, de chaque côté de la ligne médiane. Ils appartiennent, non pas aux hémisphères cérébelleux comme les noyaux précédents, mais bien au lobe moyen ou vermis.

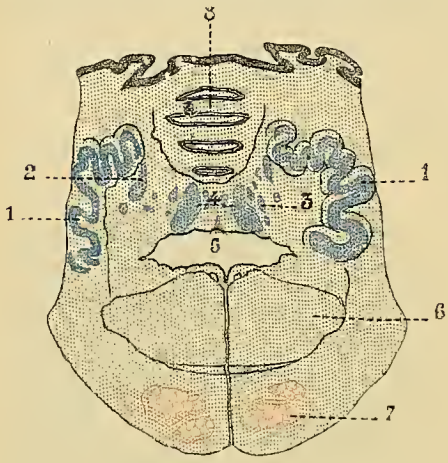

Fig. 126.

Coupe transversale du cervelet et de la protubérance, passant un peu au-dessus du milieu du quatrième ventricule (d'après Kölliker).

1, corps dentelé. — 2, embolus. — 3, noyaux globuleux. — 4, noyaux du toit. — 5, quatrième ventricule. — 6, calotte protubérantielle. — 7, faisceau pyramidal. — 8, vermis supérieur.

Vu sur des coupes horizontales du cervelet, chaque noyau du toit se présente (fig. 125,2) sous la forme d'une masse irrégulièrement ovoïde à grand axe antéro-postérieur. En avant, il se termine franchement par une extrémité arrondie. En arrière, il se résout en une série de pointes irrégulières, qui disparaissent peu à peu dans le centre médullaire. Leurs dimensions sont les suivantes : ils mesurent 6 ou 7 millimètres dans le sens antéro-postérieur, 4 ou 5 millimètres dans le sens vertical.

Les deux noyaux du toit, comme nous le montre nettement la figure 125, sont très voisins l'un de l'autre. Ils ne sont séparés en effet que par une lame de substance blanche toujours fort mince. Encore, cette lame n'est-elle bien distincte qu'à la partie antérieure. A leur extrémité postérieure, en effet, les deux noyaux arrivent au contact sur la ligne médiane et se trouvent reliés l'un à l'autre par une commissure transversale (Huguenin).

On peut encore mettre en évidence les noyaux du toit en pratiquant sur le cervelet une coupe transversale, passant par le tiers postérieur de la protubérance. Cette dernière coupe (fig. 126) nous montre, tout d'abord, que les noyaux du toit, de même que les noyaux dentelés accessoires, sont placés en regard du hile des noyaux dentelés. Elle nous montre en même temps que le nom de noyau du

toit que Stilling a donné à ces noyaux, est parfaitement justifié par leur situation au-dessus de la paroi postérieure ou toit du quatrième ventricule : un tout petit intervalle, en effet, les sépare de la membrane épendymaire.

2° Substance blanche. — La substance blanche forme au centre du cervelet une masse volumineuse, le *centre médullaire* (fig. 127,19). Elle renferme, à sa partie moyenne, les différents noyaux de substance grise que nous venons de décrire et laisse échapper, par sa périphérie, de nombreux prolongements qui se portent, à la manière de rayons divergents, vers la substance grise de l'écorce. Chacun de ces prolongements aboutit à un lobule du cervelet et le pénètre. Là, il fournit une série variable de rameaux collatéraux, qui pénètrent de même dans les lames. Ces prolongements de deuxième ordre se divisent à leur tour en des prolongements plus petits encore (prolongements de troisième ordre), qui viennent constituer la partie centrale des lamelles.

Il en résulte que chacun des segments cérébelleux (lobes, lames et lamelles), formé à sa périphérie par une mince couche de la substance corticale, possède à sa partie moyenne un prolongement plus ou moins considérable (branche, rameau ou ramuscule) de la substance blanche centrale. Cette disposition *arborescente* du centre médullaire, toute spéciale au cervelet, a reçu des anciens anato-

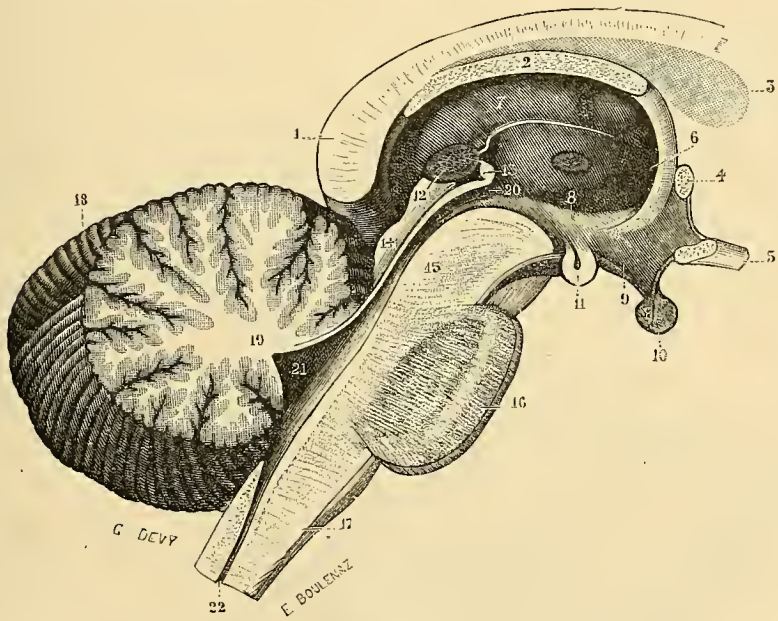

Fig. 127.

Coupe vertico-médiane ou sagittale du cervelet et de l'isthme : le segment gauche, vu par sa face interne.

1, corps calleux. — 2, trigone cérébral. — 3, septum lucidum. — 4, commissure blanche antérieure. — 5, nerf optique. — 6, trou de Monro. — 7, couche optique. — 8, sillon de Monro. — 9, substance grise ventriculaire. — 10, corps pituitaire. — 11, tubercule mamillaire. — 12, glande pinéale. — 13, commissure blanche postérieure. — 14, tubercules quadrijumeaux. — 15, pédoncule cérébral. — 16, protubérance annulaire. — 17, bulbe rachidien. — 18, cervelet, avec 19, son centre médullaire formant l'arbre de vie du lobe médian. — 20, aqueduc de Sylvius. — 21, quatrième ventricule. — 22, canal de l'épendyme.

mistes le nom d'*arbre de vie*, soit à cause de l'importance qu'ils lui accordaient, soit plutôt à cause de son analogie avec les feuilles du thuya ou arbre de vie.

Il y a naturellement autant d'arbres de vie que l'on fait de coupes, chaque

coupe ayant le sien avec ces caractères propres. D'ordinaire, cependant, on n'en distingue que deux : l'*arbre de vie du lobe médian* (fig. 127) et l'*arbre de vie des lobes latéraux* (fig. 128), le premier apparaissant sur les coupes du lobe médian, le second sur les coupes des hémisphères.

3° Les deux substances étudiées sur les coupes. — Pour prendre une notion exacte des rapports réciproques de la substance blanche et de la substance grise, trois coupes sont nécessaires : l'une verticale et médiane, la deuxième verticale et latérale, la troisième horizontale.

a. *Coupe vertico-médiane.* — La première de ces coupes, coupe vertico-médiane ou sagittale (fig. 127), est pratiquée en plein lobe médian. Elle nous permet de constater : la continuité du vermis supérieur et du vermis inférieur, constituant dans leur ensemble le lobe médian du cervelet ; 2° la disposition plus ou moins ovalaire de la substance blanche centrale, qui est surtout allongée, comme on le voit, dans le sens antéro-postérieur ; 3° les divisions successives en branches, rameaux et ramuscules des prolongements qui s'échappent de cette substance blanche centrale, *arbre de vie du lobe médian ;* 4° la disposition rotacée des différents lobules constitutifs du lobe médian, dont les axes convergent vers le centre médullaire à la manière des rayons d'une roue ; 5° la constitution anatomique de la valvule de Vieussens, qui n'est, comme nous le verrons plus loin (voy. p. 181), qu'un demi-lobule ; nous voyons nettement, en effet, sur cette coupe, d'une part que la couche profonde ou couche blanche de cette valvule se continue avec le centre médullaire, d'autre part que sa couche superficielle ou couche grise se continue de même avec la substance grise corticale ; 6° en bas et en avant, immédiatement en arrière de la valvule de Vieussens, l'interruption de la substance grise corticale ; cette portion de la surface extérieure du cervelet, ainsi dépourvue d'écorce grise, contribue à former le plafond du quatrième ventricule.

b. *Coupe vertico-latérale.* — La coupe vertico-latérale (fig. 128) doit être faite parallèlement à la direction du pédoncule cérébelleux moyen. Elle porte non plus sur le lobe moyen, mais bien sur les hémisphères cérébelleux. Cette coupe nous montre : 1° le centre médullaire, se continuant en avant avec le pédoncule cérébelleux moyen et envoyant par tous les autres points de son pourtour, des prolongements ramifiés dont l'ensemble constitue l'*arbre de vie des lobes latéraux* ou *arbre de vie des hémisphères ;* 2° le noyau dentelé, vu dans sa plus grande longueur et baignant en pleine substance blanche ; 3° les dimensions relatives des lobules et leur inclinaison variable sur le centre médullaire. Les lobules postérieurs ou circonférentiels sont les plus longs. Viennent ensuite ceux de la face inférieure et, enfin, ceux de la face supérieure, qui sont les plus petits. Au point de vue de leur direction, les

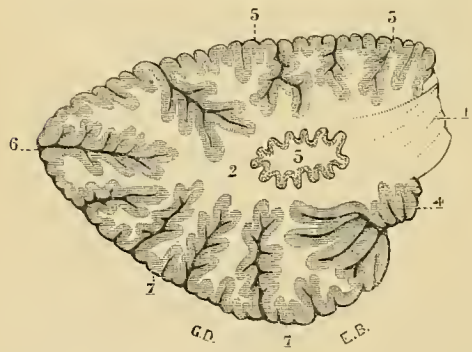

Fig. 128.

Coupe vertico-latérale du cervelet, pour montrer l'arbre de vie des hémisphères (*côté gauche*).

1, pédoncule cérébelleux moyen. — 2, centre médullaire du cervelet. — 3, corps dentelé. — 4, lobule du pneumogastrique. — 5, 5, lobules supérieurs. — 6, lobules postérieurs. — 7, 7, lobules inférieurs.

lobules postérieurs se rapprochent beaucoup de l'horizontale; les autres, pour la plupart, tombent obliquement sur le centre médullaire; un ou deux seulement, répondant à la partie moyenne des hémisphères, affectent une direction sensiblement verticale.

c. *Coupe horizontale.* — La coupe horizontale enfin (fig. 124 et 125), pratiquée parallèlement à la valvule de Vieussens, intéresse à la fois le lobe moyen et les hémisphères. Elle nous présente : 1° à la périphérie, la coupe des lobules cérébelleux ; 2° à la partie moyenne du centre médullaire, les deux corps dentelés, leurs noyaux accessoires (embolus et nucleus globosus) et les noyaux du toit, tels que nous les avons décrits plus haut.

§ V. — Structure du cervelet

L'étude de la configuration intérieure du cervelet nous a révélé la présence, dans cet organe, des parties suivantes : 1° l'écorce; 2° les noyaux centraux; 3° le centre médullaire. Ces différentes parties constitutives du cervelet ont chacune une structure spéciale et il convient de les étudier séparément.

1° Structure de l'écorce. — L'écorce cérébelleuse a une épaisseur de 1 millimètre à 1 millimètre et demi. Vue sur une coupe transversale, soit à l'œil nu, soit

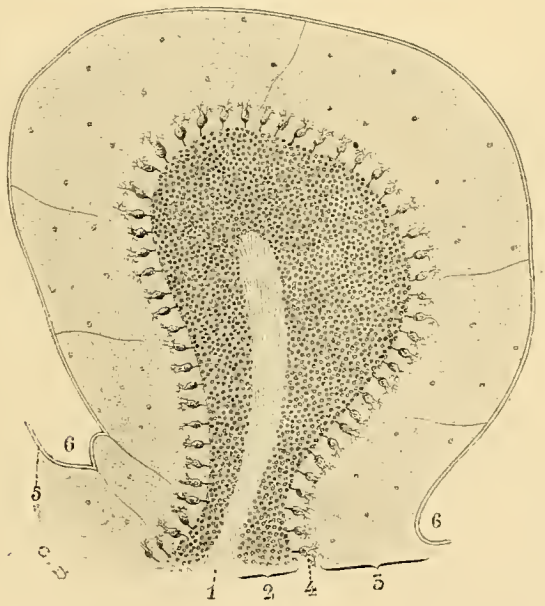

Fig. 129.

Coupe sagittale d'une lamelle cérébelleuse (schématique).

1, centre médullaire. — 2, couche granuleuse. — 3, couche moléculaire. — 4, couche des cellules de Purkinje. 5, pie-mère. — 6, 6, sillons cérébelleux.

à l'aide d'une loupe, elle nous présente deux zones d'aspect différent (fig. 129). De ces deux zones, l'une, externe ou superficielle (3), est d'un gris pâle; l'autre, interne ou profonde (2), est d'un jaune rougeâtre. La première a reçu le nom de *couche moléculaire;* la seconde, celui de *couche granuleuse.* Entre ces deux

couches s'étale une rangée de grosses cellules nerveuses (4), qui ont été découvertes par Purkinje en 1837 et que l'on désigne depuis sous le nom de *cellules de Purkinje*. Nous décrirons successivement :

1° Les *cellules de Purkinje;*

2° La *couche moléculaire;*

3° La *couche granuleuse.*

A. Cellules de Purkinje. — Situées à la limite des deux couches moléculaire et granuleuse, les cellules de Purkinje (fig. 130) sont des cellules de grandes dimensions, ayant la forme d'un ovale ou d'une poire, dont la grosse extrémité serait tournée en dedans. De plus, elles sont légèrement aplaties, comme l'est une lentille ou une graine de courge. Leur longueur est, en moyenne, de 50 à 60 μ; leur largeur, de 30 μ; leur épaisseur, de 25 μ. Chez l'homme, comme chez tous les mammifères, elles se disposent en une seule rangée; il en est de même chez les oiseaux; chez les vertébrés inférieurs (reptiles, batraciens, poissons), elles forment au contraire des rangées multiples et superposées. Histologiquement, les cellules de Purkinje se composent d'un protoplasma finement granuleux et très pauvre en granulations pigmentaires. Il renferme à son centre un gros noyau sphérique de 10 à 15 μ de diamètre, lequel, à son tour, possède un nucléole très distinct.

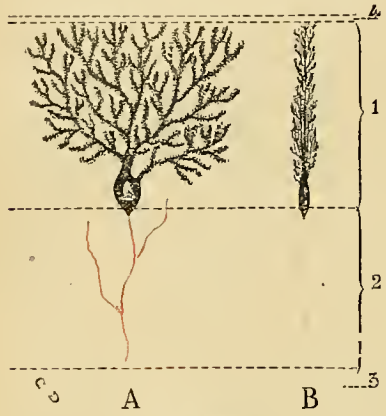

Fig. 130.

Une cellule de Purkinje, vue : A, de face; B, de profil.

f, couche moléculaire. — 2, couche granuleuse. — 3, couche médullaire. — 4, pie-mère.

Le pôle externe ou périphérique des cellules de Purkinje donne naissance (fig. 130) à un ou plusieurs prolongements protoplasmiques ou dendrites, qui pénètrent dans la zone moléculaire et s'y épanouissent en une luxuriante arborisation. Les ramuscules de cette arborisation, que l'on peut suivre jusqu'à la surface du cervelet, présentent sur leur trajet une infinité d'épines collatérales, insérées perpendiculairement sur elles (Cajal), et se terminent tous par des extrémités libres. Il est à remarquer que l'arborisation protoplasmique des cellules de Purkinje n'est pas sphérique, mais aplatie comme le corps cellulaire lui-même, autrement dit disposée en une sorte d'éventail. Obersteiner a comparé fort ingénieusement leurs ramifications à celles de ces arbres fruitiers que l'on applique contre un treillage et qui, de ce fait, se développent dans deux sens seulement. D'autre part, l'éventail dendritique des cellules de Purkinje est toujours orienté d'une façon telle que, dans une lamelle cérébelleuse quelconque, ses faces sont perpendiculaires à celles de la lamelle. Il en résulte que les cellules de Purkinje revêtent un aspect tout différent suivant que la coupe sur laquelle on les examine est perpendiculaire à la direction de la lamelle ou lui est parallèle : dans le premier cas (fig. 130, A), la cellule nous apparaît suivant l'une de ses faces, dans toute sa largeur par conséquent; dans le second cas (fig. 130, B), elle se montre de profil, c'est-à-dire suivant l'un de ses bords.

Le pôle interne ou central laisse échapper un seul prolongement, plus fin que le précédent et non ramifié : c'est le prolongement cylindraxile (fig. 131, 1'). Ce pro-

longement s'entoure de myéline presque immédiatement après son émergence; puis, cheminant en sens radiaire, il traverse la couche granuleuse et disparaît dans le centre médullaire de l'organe. Peu après son origine, le prolongement cylindraxile des cellules de Purkinje émet deux ou trois collatérales, qui, suivant

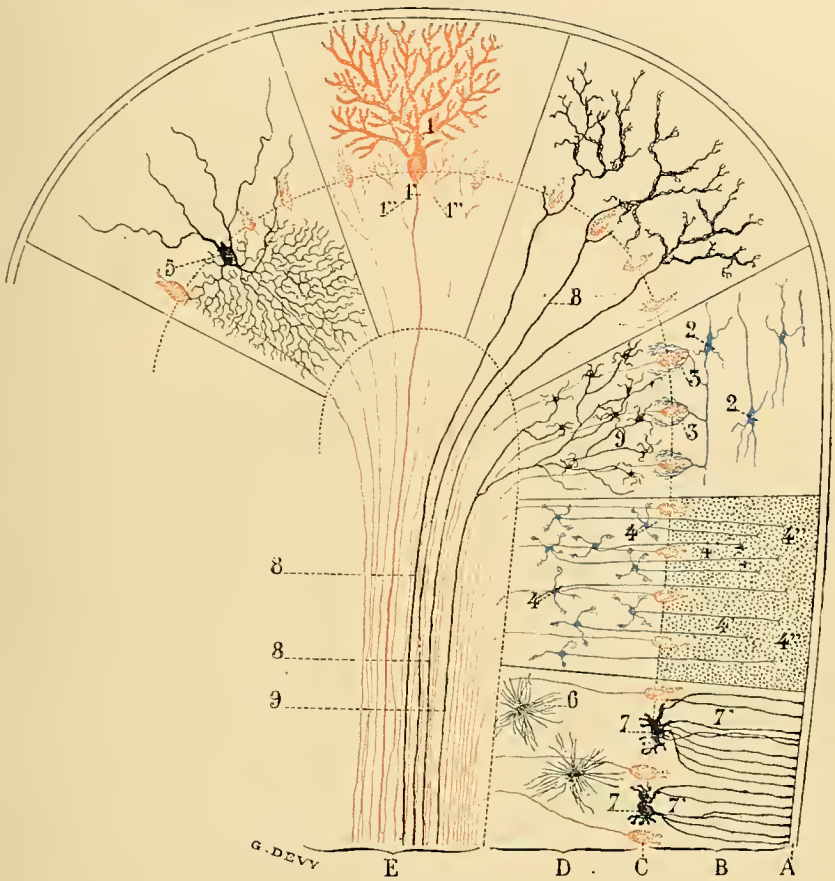

Fig. 131.

Schéma représentant, sur une coupe transversale d'une lame cérébelleuse et d'après les descriptions de Cajal, les éléments histologiques de l'écorce du cervelet.

(Pour rendre la figure plus démonstrative, on l'a divisée en six cases, dans chacune desquelles a été représenté un élément spécial. Mais ces éléments ne se trouvent pas ainsi à l'état d'isolement : ils sont réunis et diversement entremêlés sur tous les points de l'écorce.)

A, pie-mère. — B, couche moléculaire. — C, couche des cellules de Purkinje. — D, couche granuleuse. — E, centre médullaire.

1, cellule de Purkinje, vue de face, avec : 1', son cylindraxe; 1'', les collatérales récurrentes de ce cylindraxe. — 2, petites cellules étoilées de la couche moléculaire, avec 3, les corbeilles terminales (*Endkorben*) de son cylindraxe. — 4, grains de la couche granuleuse, avec 4', leurs prolongements cylindraxiles formant, après bifurcation en T, les fibres dites parallèles ; ces fibres parallèles (4'') sont ici vues en coupe, sous forme de simples points. — 5, grandes cellules étoilées de la couche granuleuse. — 6, petites cellules névrogliques. — 7, grandes cellules névrogliques, avec 7', fibres radiaires de Bergmann. — 8, 8, fibres grimpantes. — 9, fibre mousseuse ou moussue.

un trajet récurrent, remontent dans la couche moléculaire et s'y terminent par une petite arborisation longitudinale. Cette arborisation terminale entre en contact avec les ramifications protoplasmiques de plusieurs cellules de Purkinje et établissent probablement entre ces cellules, comme le fait remarquer Cajal, une certaine solidarité fonctionnelle.

B. Couche externe ou moléculaire. — La couche moléculaire, outre les prolongements divers que lui envoient les cellules de Purkinje et les cellules de la couche granuleuse, possède, comme éléments propres, des cellules étoilées de petites dimensions (*petites cellules étoilées* du cervelet), dont Cajal, pour la première fois, nous a donné une bonne description; elles mesurent de 9 à 18 μ de diamètre (Kölliker). Ces cellules occupent de préférence les deux tiers internes de la couche. Elles émettent, un peu dans tous les sens, de nombreux prolongements protoplasmiques qui se terminent librement dans la couche moléculaire. Leur prolonge-

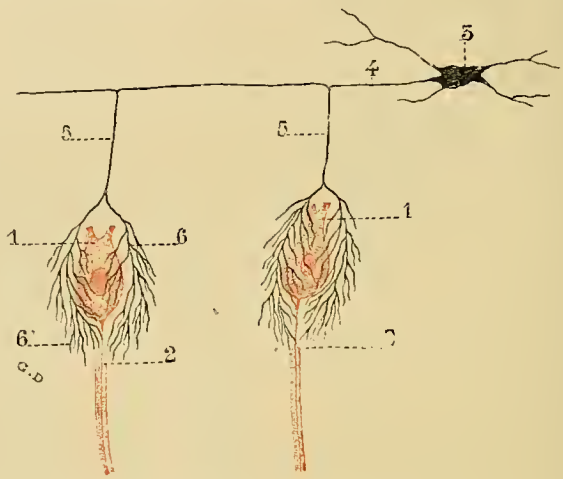

Fig. 132.

Schéma représentant le mode de terminaison des cylindraxes des petites cellules étoilées.

1, cellule de Purkinje. — 2, son cylindraxe, au moment où il s'entoure de myéline. — 3, une cellule étoilée de la couche moléculaire. — 4, son cylindraxe, avec 5, 5, deux collatérales. — 6, corbeille terminale, avec 6, sa terminaison autour de l'origine du cylindraxe de la cellule de Purkinje, non encore entouré de myéline.

ment cylindraxile, ordinairement fort long, chemine parallèlement à la surface du cervelet, parallèlement aussi au plan des arborisations protoplasmiques des cellules de Purkinje. Il émet, au cours de son trajet, des collatérales descendantes (fig. 132,5), qui se portent vers les cellules de Purkinje et se terminent autour d'elles par de fines ramifications formant plexus. Après avoir émis ces collatérales, le prolongement cylindrique s'infléchit en dedans et, à son tour, se termine exactement comme les collatérales précitées.

Les cellules de Purkinje se trouvent ainsi entourées sur tout leur pourtour (fig. 132,6) par un système de fibrilles, qui reposent directement sur le protoplasma cellulaire et l'enlacent comme dans un réseau. Kölliker, qui a parfaitement décrit, après Cajal, ces arborisations péricellulaires, leur a donné le nom de *corbeilles terminales* (*Endkörben*).

Comme nous le montre la figure 132, les nombreuses fibrilles qui enveloppent le corps d'une cellule de Purkinje, arrivées au pôle central de celui-ci, se réunissent et s'accolent de façon à former une sorte de pinceau, qui entoure la portion initiale du cylindraxe de la cellule de Purkinje, précisément dans le point où la gaine myélinique fait encore défaut (Cajal).

C. Couche interne ou granuleuse. — La couche interne ou granuleuse (*couche rouillée* de certains auteurs) renferme deux sortes de cellules nerveuses, les *grains*

et les *grandes cellules étoilées*, auxquels il convient de joindre des cellules névrogliques.

a. *Grains.* — Les grains constituent l'élément fondamental de la couche granuleuse. Ce sont de petites cellules polyédriques, mesurant 4 à 6 μ de diamètre, disposées en masses serrées dans toute la hauteur de la couche. Elles possèdent, comme toutes les cellules nerveuses, des prolongements protoplasmiques et un prolongement cylindraxile :

Leurs *prolongements protoplasmiques*, au nombre de 3 ou 4, sont relativement peu développés. Ils se terminent chacun par un petite arborisation de 3 ou 4 rameaux, à la fois courts et épais. Cette arborisation terminale entre en relation de contact avec les grains voisins.

Leur *prolongement cylindraxile* présente une disposition remarquable. Suivant tout d'abord un trajet excentrique, il passe dans la couche moléculaire et là, à une hauteur variable pour chacun d'eux, il se termine en T. La branche horizontale

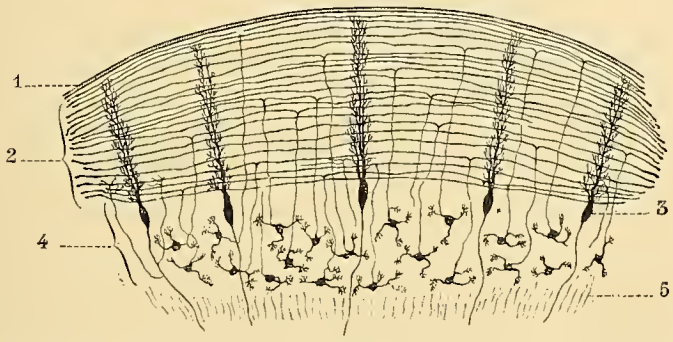

Fig. 133.

Coupe longitudinale (frontale) d'une lamelle cérébelleuse (imité de Cajal).

1, pie-mère. — 2, couche moléculaire, avec les fibres parallèles. — 3, cellules de Purkinje. — 4, couche granuleuse avec les grains. — 5, centre médullaire.

du T, formant naturellement un angle droit avec la direction initiale de la fibre cylindraxile, chemine parallèlement à la surface cérébelleuse et parallèlement aussi à la direction de la lame où elle se trouve contenue : Ramon y Cajal, pour cette raison sans doute, lui a donné le nom de *fibre parallèle*. — Les fibres parallèles (fig. 133,2) sont très longues : elles vont d'un bout à l'autre des lames cérébelleuses et se terminent, à chacune de leurs extrémités, par une sorte d'épaississement variqueux et libre. Du reste, elles n'émettent au cours de leur trajet aucune collatérale. — Si l'on veut bien se rappeler maintenant que les arborisations protoplasmiques des cellules de Purkinje sont perpendiculaires à la direction des lamelles cérébelleuses, on en conclura que les fibres parallèles sont perpendiculaires à leur tour au plan d'orientation de ces dernières cellules. Par conséquent, sur toutes les coupes où les fibres parallèles seront vues en long, les cellules de Purkinje seront vues de profil (fig. 133, 3) et vice versa, sur les coupes où les cellules de Purkinje seront vues dans le sens de la largeur, les fibres seront vues en coupe transversale (fig. 131, 4''). — Chemin faisant, les fibres parallèles croisent donc à angle droit les bords de toutes les cellules de Purkinje qui se trouvent sur leur passage. Ramon y Cajal fait remarquer qu'elles reposent sur les épines que présentent latéralement les ramuscules protoplasmiques de ces cellules et, de ce fait,

entrent en relation avec elles. Dès lors, il est rationnel d'admettre (la conduction dans tout cylindraxe étant cellulifuge) que chaque grain actionne toute la série des cellules de Purkinje qui se trouvent dans la zone parcourue par sa fibre parallèle.

b. *Grandes cellules étoilées.* — Ces cellules (fig. 131.5), décrites pour la première fois par Golgi, diffèrent tout d'abord des précédentes, en ce qu'elles sont beaucoup plus volumineuses et infiniment plus larges. — Leurs *prolongements protoplasmiques* sont très développés et divergent dans tous les sens. Ils se ramifient, en partie dans la couche granuleuse, en partie dans la couche moléculaire. — Leur *prolongement cylindraxile*, analogue à celui des cellules de Golgi type II, que nous avons vues dans la moelle épinière, se résout immédiatement après son origine en une foule de fines ramifications, qui courent dans les sens les plus divers. Suivant Golgi, les ramifications cylindraxiles des grandes cellules étoilées contribueraient à former un plexus, à la constitution duquel concourraient d'autre part les autres fibres cérébelleuses. Contrairement à cette opinion, Ramon y Cajal pense qu'ici comme ailleurs elles se terminent librement, au moyen d'extrémités variqueuses, arciformes et superposées au corps des grains.

c. *Cellules névrogliques.* — La couche granuleuse du cervelet nous présente (van Gehuchten) deux espèces de cellules névrogliques, les unes petites, les autres volumineuses :

Les *premières*, de petite taille, ont des prolongements très courts, qui s'épuisent dans la couche granuleuse elle-même.

Les *secondes*, les cellules névrogliques volumineuses, sont situées de préférence dans la partie externe de la couche granuleuse au voisinage des cellules de Purkinje. Leurs prolongements, toujours très nombreux, peuvent se distinguer en internes et externes. — Les prolongements internes, relativement peu développés, se terminent dans la couche granuleuse, tout à côté du corps cellulaire dont ils émanent. — Les prolongements externes ou périphériques, beaucoup plus longs, pénètrent dans la couche moléculaire, la traversent dans toute son épaisseur et viennent se terminer au-dessous de la pie-mère par un petit renflement conique à base externe. Ces dernières fibres, qui strient en sens radiaire la zone moléculaire, avaient été déjà signalées en 1857 par Bergmann, d'où le nom de *fibres de Bergmann* que lui donnent encore aujourd'hui certains anatomistes. Bergmann avait même décrit, sous le nom de *membrane basale*, une membrane délicate, amorphe, qui se trouvait immédiatement au-dessous de la pie-mère et qui était l'aboutissant des fibres radiaires. Il est probable que cette prétendue membrane n'est autre que l'ensemble des renflements terminaux des fibres radiaires, qui, en s'élargissant au niveau de leur base, arrivent réciproquement au contact et se juxtaposent ainsi plus ou moins.

Nous ajouterons, en ce qui concerne la névroglie cérébelleuse, que la pie-mère ne repose pas directement sur la substance nerveuse. Ici, comme pour la moelle, elle en est séparée par une mince couche névroglique qui, en raison de sa situation, prend le nom de névroglie périphérique ou marginale.

2° Structure des noyaux centraux. — Nous comprenons, sous ce titre, le noyau dentelé, les noyaux dentelés accessoires et le noyau du toit.

a. *Noyau dentelé.* — La lame grise du noyau dentelé se compose de deux ordres d'éléments : des cellules et des fibres. — Les *cellules nerveuses*, de taille moyenne

mesurent de 20 à 30 μ. D'autre part, elles sont assez espacées les unes des autres : on en compte environ de 8 à 10 d'une face à l'autre de la lame grise. Leurs prolongements protoplasmiques, au nombre de 2 à 5, sont richement ramifiés ; leur prolongement cylindraxile, très grêle et très long, s'échappe de la lame grise, tantôt par sa face externe, tantôt par sa face interne. Outre ces cellules à cylindraxe long, on rencontre encore dans la lame grise du corps dentelé un certain nombre de cellules à cylindraxe court et ramifié (cellules de Golgi type II). Leur signification nous est complètement inconnue. Il est probable qu'ici, comme dans la moelle, ce sont des cellules d'association entre d'autres groupes cellulaires. — Les *fibres nerveuses* appartiennent à la catégorie des fibres à myéline des centres. Elles se disposent en faisceaux plus ou moins volumineux et suivent, d'autre part, les directions les plus variables : les unes traversent la lame grise, en allant d'une face à l'autre ; les autres, suivant une direction contraire, la parcourent parallèlement à ses faces ; d'autres, enfin, s'entremêlent dans tous les sens, formant ainsi dans les intervalles des cellules un riche plexus.

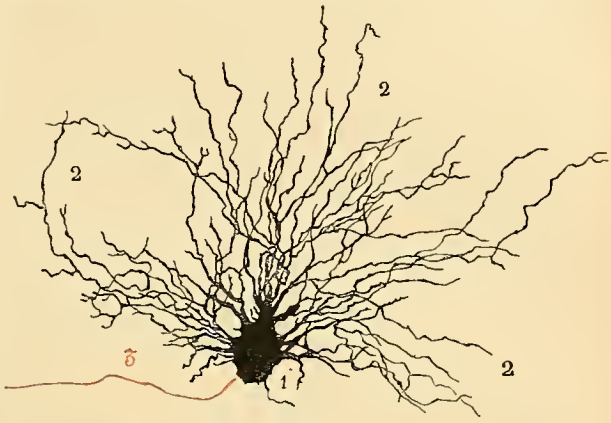

Fig. 134.
Une cellule nerveuse du noyau dentelé du cervelet. (Embryon de 34 cent., d'après Lenhossek.)
1, corps cellulaire. — 2, 2, 2', prolongements protoplasmiques. 3, cylindraxe (*en rouge*).

Sur le côté externe du noyau dentelé, s'étale une couche de fibres à myéline, diversement imbriquées, que l'on désigne indistinctement sous le nom de *capsule externe du noyau dentelé* ou de *plexus extra-ciliaire*. Une couche analogue de fibres plexiformes se voit dans le centre médullaire du noyau dentelé ; c'est le *plexus intra-ciliaire* de certains auteurs.

b. *Noyaux dentelés accessoires.* — Les noyaux dentelés accessoires (noyaux globuleux et embolus), n'étant que des parties détachées du noyau dentelé, ont exactement la même structure que ce dernier.

c. *Noyaux du toit.* — Les noyaux du toit sont en grande partie constitués par de grosses cellules ganglionnaires, qui mesurent de 40 à 50 μ et renferment une grande quantité de pigment brun jaunâtre (Obersteiner) ; les cylindraxes qui en émanent se dirigent, pour la plupart, vers le pédoncule cérébelleux inférieur. Outre ces éléments cellulaires, on trouve encore dans les noyaux du toit un grand nombre de fibres nerveuses, avec ou sans myéline, disposées en faisceaux ou en plexus. Ces fibres suivent les directions les plus diverses et nous nous contenterons de signaler celles à direction transversale qui, à travers la ligne médiane, vont d'un noyau à l'autre (*commissure des noyaux du toit*).

3° Structure du centre médullaire. — Le centre médullaire du cervelet est essentiellement constitué par des fibres nerveuses. On y rencontre encore, appliquées contre les faisceaux de fibres, des cellules de névroglie aux prolongements

longs et grêles ; mais ces derniers éléments n'ont qu'une importance tout à fait secondaire.

a. *Origine et signification des fibres cérébelleuses.* — Les fibres cérébelleuses appartiennent à la catégorie des fibres à myéline. Elles se divisent naturellement en deux groupes : celles qui ont leur cellule d'origine dans le cervelet et celles qui ont leur cellule d'origine en dehors du cervelet. Les premières représentent les cylindraxes des cellules de Purkinje et des cellules des noyaux centraux. Les secondes, provenant des régions les plus diverses du névraxe et apportées au cervelet par les pédoncules, viennent se terminer par des arborisations libres, soit dans l'écorce, soit dans les noyaux centraux. Nous indiquerons plus loin, autant du moins que pourra nous le permettre l'état actuel de nos connaissances, les connexions probables de ces différentes fibres.

b. *Fibres mousseuses et fibres grimpantes.* — Parmi les fibres qui se terminent dans l'écorce, Ramon y Cajal a décrit deux variétés, qu'il a désignées, en raison de leur configuration, sous les noms de fibres mousseuses et de fibres grimpantes. — Les *fibres mousseuses* ou *moussues* (fig. 135) sont des fibres grosses, richement ramifiées, se terminant dans la couche granuleuse. Ce qui les caractérise essentiellement, c'est qu'elles présentent de distance en distance des épaississements noueux, d'où s'échappent de courtes expansions divergentes, formant des sortes de rosaces et ressemblant à la *mousse* qui recouvre les arbres (R. y Cajal). Ces fibres et leurs ramifications diverses se terminent au milieu des grains et entrent ainsi en relation avec eux. Ramon y Cajal se demande, mais sans produire aucun fait à l'appui de cette hypothèse, si les fibres mousseuses ne sont pas la continuation de celles qui, à la moelle, forment le faisceau cérébelleux direct. — Les *fibres grimpantes* (fig. 131,8) traversent la couche granuleuse, arrivent dans la couche moléculaire et, là, se terminent tout autour des prolongements protoplasmiques des cellules de Purkinje par des arborisations variqueuses et plexiformes. Ces arborisations terminales s'élèvent (*grimpent*) le long des prolongements de la cellule de Purkinje, comme le font « les lianes le long des branches d'un arbre des tropiques » (Cajal). La signification anatomique des fibres grimpantes nous est complètement inconnue ; nous ne savons même pas quel est le département du névraxe où elles prennent leur origine.

Fig. 135.
Fibres mousseuses du cervelet (d'après van Gehuchten).

c. *Trajet et connexions des fibres cérébelleuses.* — Envisagées au point de vue de leur trajet et de leurs connexions, les fibres cérébelleuses se divisent en intrinsèques et extrinsèques :

Les *fibres intrinsèques* sont celles qui, dans toute leur étendue, sont situées dans le cervelet ; ce sont des fibres d'association ou fibres commissurales. Nous les distinguerons en trois groupes : fibres commissurales courtes, fibres commissurales longues, fibres cortico-nucléaires. — Les *fibres commissurales courtes*

(fig. 136, *gg'*) réunissent, dans une même moitié du cervelet, deux points de l'écorce peu éloignés l'un de l'autre. Elles ont pour la plupart une disposition arquée. Sur certains points elles se condensent immédiatement au-dessous de l'écorce en une couche de $0^{mm},2$ à $0^{mm},5$. — Les *fibres commissurales longues* (fig. 137, *ff'*) partent d'une région quelconque de l'écorce, traversent la ligne médiane, en passant pour la plupart au-dessus des noyaux du toit, et viennent se terminer dans la région

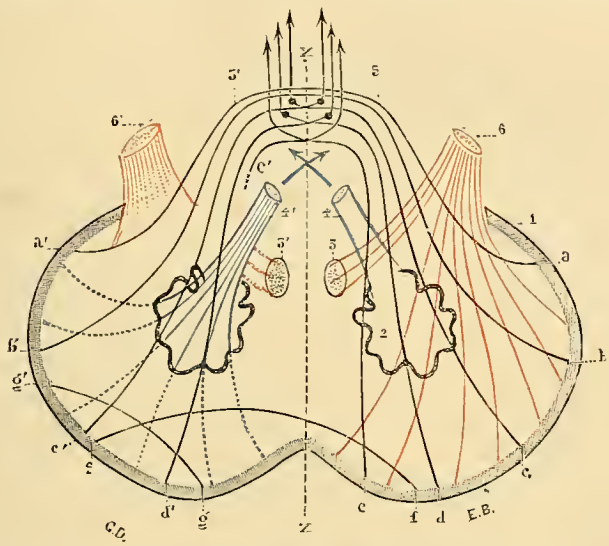

Fig. 136.

Schéma représentant, sur une coupe horizontale, les différents groupes de fibres cérébelleuses.

(Les pédoncules supérieurs sont représentés en bleu, les moyens en noir, les inférieurs en rouge.)

1, écorce cérébelleuse. — 2, noyaux dentelés. — 3, 3', noyaux du toit. — 4, 4', pédoncules cérébelleux supérieurs. — 5, 5', pédoncules cérébelleux moyens. — 6, 6', pédoncules cérébelleux inférieurs. — *a a'*, *b b'*, deux fibres en anses ou commissurales interhémisphériques. — *c c'*, *d d'*, deux fibres protubérantielles. — *e e'*, deux fibres cérébrales. — *f f'*, une fibre commissurale intrinsèque longue. — *g g'*, une fibre commissurale intrinsèque courte. — XX, ligne médiane.

homologue du côté opposé. L'ensemble de ces fibres commissurales longues joue par rapport aux deux moitiés du cervelet le même rôle que remplit le corps calleux par rapport aux deux hémisphères cérébraux. — Les *fibres cortico-nucléaires*, comme leur nom l'indique, sont celles qui mettent en relation l'écorce cérébelleuse avec les masses grises centrales. Ces fibres existent bien certainement, mais elles sont encore mal connues.

Les *fibres extrinsèques* relient le cervelet aux autres départements du névraxe. Elles sont de deux ordres : les unes naissent dans le cervelet pour aller se terminer en dehors de lui ; les autres, tirant leur origine de la moelle, du bulbe, de la protubérance ou du cerveau, viennent se terminer dans le cervelet. Les unes et les autres, qu'elles soient par rapport au cervelet centripètes ou centrifuges, passent par les pédoncules cérébelleux, dont elles constituent les éléments essentiels et que nous allons maintenant décrire.

§ VI. — Connexions extrinsèques du cervelet, ses pédoncules

Six gros cordons, trois de chaque côté, s'échappent de l'échancrure antérieure du cervelet et, sous le nom de *pédoncules cérébelleux*, mettent ce dernier organe

en relation avec les autres portions du névraxe. On les distingue, en raison même de leur situation, en supérieurs, moyens et inférieurs. Les inférieurs descendent vers le bulbe ; les moyens se portent vers la protubérance annulaire ; les inférieurs, vers les tubercules quadrijumeaux. De ces différents pédoncules, les inférieurs nous sont en grande partie connus (voy. *Bulbe*, p. 124) : les autres, les moyens et les supérieurs, font partie de l'isthme de l'encéphale et, à ce titre, seront décrits dans l'article suivant. Nous allons nous borner ici à étudier leur connexion avec le cervelet lui-même et aussi (car il ne faudrait pas trop morceler leur étude) à indiquer sommairement, sauf à y revenir ultérieurement avec plus de détails, quel est leur mode de terminaison.

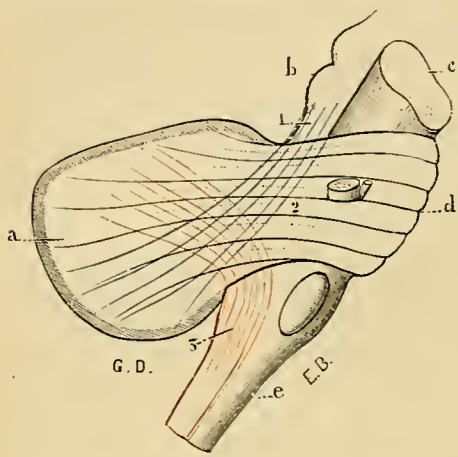

Fig. 137.

Figure demi-schématique représentant les trois pédoncules du cervelet.

a, cervelet. — *b*, tubercules quadrijumeaux. — *c*, pédoncule cérébral. — *d*, protubérance annulaire — *e*, bulbe rachidien. — 1. pédoncule cérébelleux supérieur (*en bleu*). — 2. pédoncule cérébelleux moyen (*en noir*). — 3. pédoncule cérébelleux inférieur (*en rouge*).

1° Pédoncules cérébelleux inférieurs. — Les pédoncules cérébelleux inférieurs se portent obliquement en bas et en arrière vers le bulbe rachidien, où ils prennent le nom de corps restiformes. Nous savons que les corps restiformes, à leur tour, se continuent, en apparence tout au moins, avec les cordons postérieurs de la moelle épinière. Envisagés au point de vue de leur constitution anatomique, les pédoncules cérébelleux inférieurs renferment des fibres de valeur fort différente. Nous les distinguerons en deux groupes : les fibres ascendantes et les fibres descendantes.

A. Fibres ascendantes. — Les fibres ascendantes conduisent au cervelet les impressions sensitives. Elles ont leur cellule d'origine dans la moelle et le bulbe et, par conséquent, dégénèrent de bas en haut. Ce sont :

1° Les *fibres du faisceau cérébelleux direct :* ces fibres, on le sait, émanent des colonnes de Clarke ; elles suivent, tout d'abord, la partie toute superficielle du cordon latéral de la moelle et du bulbe ; elles passent ensuite, pour la plupart, dans le pédoncule cérébelleux inférieur, pénètrent avec ce dernier dans le centre médullaire du cervelet et, finalement, viennent se terminer dans l'écorce du vermis supérieur ;

2° Les *fibres venues des noyaux de Goll et de Burdach du côté correspondant :* ces fibres constituent les fibres arciformes externes postérieures, que nous avons décrites à propos du bulbe (p. 125) ;

3° Les *fibres venues des noyaux de Goll et de Burdach du côté opposé :* ces fibres, beaucoup plus nombreuses que les précédentes, forment les fibres arciformes externes antérieures et une partie des fibres arciformes internes (voy. p. 125) ;

4° Les *fibres du faisceau cérébelleux olivaire :* ces fibres proviennent de l'olive bulbaire et s'échappent en grande partie, sinon en totalité, par le hile ; après s'être entre-croisées sur la ligne médiane avec celles du côté opposé, elles passent dans le pédoncule cérébelleux inférieur, pénètrent dans le cervelet et viennent se terminer,

en partie dans le noyau dentelé, qu'elles abordent par sa face externe, en partie dans la substance grise de l'écorce;

5° Les *fibres du faisceau sensoriel cérébelleux :* Edinger a décrit sous ce nom un faisceau qui, partant du noyau du toit, gagne le côté interne du pédoncule cérébelleux inférieur, arrive dans le bulbe et se termine dans les noyaux du trijumeau, de l'auditif, du glosso-pharyngien et du pneumogastrique. En réalité et conformément aux conceptions actuelles, ce faisceau sensitivo-sensoriel est constitué par des cylindraxes, qui émanent des cellules des noyaux précités, remontent de là dans le cervelet et se terminent, par des arborisations libres, autour des éléments cellulaires du noyau du toit : ce sont donc des fibres à trajet ascendant et elles sont directes. Il paraît rationnel d'admettre que ces fibres ascendantes bulbo-cérébelleuses sont les homologues des fibres cérébelleuses de la moelle et des fibres cérébelleuses des noyaux de Goll et de Burdach : elles sont, pour les nerfs bulbaires, ce que ces dernières fibres sont pour les nerfs rachidiens. Les unes et les autres relient au cervelet les neurones sensitifs périphériques et seraient, pour certains auteurs, les voies conductrices de la sensibilité musculaire.

B. Fibres descendantes. — Nous avons déjà vu, en étudiant la moelle, que le cordon antéro-latéral de cet organe renferme des fibres à dégénération descendante, qui proviennent du cervelet. Ces fibres, que Marchi a vues dégénérer à la suite de destructions expérimentales des hémisphères cérébelleux, ont bien certainement leurs cellules d'origine dans le cervelet, mais on ne sait encore d'une façon précise si ces cellules d'origine sont situées dans l'écorce ou dans les noyaux centraux : peut-être sont-elles la continuation des prolongements cylindraxiles des cellules de Purkinje. Quoi qu'il en soit de leur origine intra-cérébelleuse, les fibres de Marchi descendent dans la moelle par un trajet encore peu connu (quelques auteurs les font passer en partie par le pédoncule cérébelleux moyen) et se disséminent d'une façon irrégulière dans les différentes régions du cordon antéro-latéral (voy. *Moelle*, p. 75). Ces fibres à trajet descendant conduisent des excitations qui sont encore mal définies, mais qui, à coup sûr, sont en rapport avec la motilité; elles se terminent vraisemblablement autour des cellules motrices des cornes antérieures et ainsi s'explique, par une action directe sur les neurones moteurs périphériques, l'influence qu'a le cervelet sur la locomotion, en particulier sur le maintien de l'équilibre et la coordination des mouvements.

Le faisceau descendant décrit par Marchi, qui relierait directement le cervelet à la moelle épinière, a été contesté en Angleterre par Ferrier et Russell: et, pourtant, ces observateurs ont constaté, après l'ablation d'un hémisphère cérébelleux, l'existence de fibres dégénérées dans le bulbe et même dans la moelle cervicale. Voilà donc la question des connexions cérébello-spinales une fois encore remise à l'étude. Pour Ferrier et Russel, l'influence, incontestable et incontestée, qu'a le cervelet sur la fonction motrice s'exercerait par l'intermédiaire du cerveau : les incitations d'origine cérébelleuse se rendraient d'abord au cerveau pour, de là, être réfléchies vers la moelle. Comme on le voit, c'est exactement l'inverse de l'opinion courante, d'après laquelle l'incitation motrice partirait des cellules de l'écorce cérébrale, passerait par les noyaux du pont et, par les pédoncules cérébelleux moyens, arriverait à l'écorce cérébelleuse et de là descendrait dans le cordon antéro-latéral de la moelle par les pédoncules cérébelleux inférieurs.

2° Pédoncules cérébelleux moyens. — Les fibres constitutives du pédoncule cérébelleux moyen se divisent, comme celles du pédoncule inférieur, en fibres ascendantes et fibres descendantes:

A. Fibres descendantes. — Les fibres descendantes ou centrifuges (le cervelet étant pris pour centre) prennent naissance dans l'écorce des hémisphères cérébelleux; elles continuent vraisemblablement les prolongements cylindraxiles des

cellules de Purkinje. Elles contournent en dehors les noyaux dentelés, sortent du cervelet et arrivent bientôt à la protubérance, où elles forment deux groupes, les fibres en anse et les fibres protubérantielles proprement dites (fig. 136). — Les *fibres en anse* ou *intercérébelleuses* traversent la ligne médiane et remontent dans l'hémisphère cérébelleux du côté opposé. Elles constituent ainsi de longues commissures en forme d'arc, unissant l'une à l'autre deux régions symétriques du même organe. — Les *fibres protubérantielles proprement dites* ne dépassent pas la protubérance : les unes, fibres directes, restent dans le côté correspondant ; les autres, fibres croisées, franchissent la ligne médiane pour passer du côté opposé. Mais qu'elles soient directes ou croisées, les fibres protubérantielles se terminent toutes de la même façon : leurs arborisations terminales disparaissent dans les noyaux gris de la protubérance ou noyaux du pont.

B. Fibres ascendantes. — Les fibres ascendantes ou centripètes, découvertes récemment par Cajal, ont leur cellule d'origine dans les formations grises de la protubérance ou noyaux du pont. Elles se portent dans les pédoncules cérébelleux moyens, les unes dans le pédoncule correspondant, les autres dans le pédoncule du côté opposé, et pénètrent avec eux dans le cervelet. Elles se rendent à l'écorce des hémisphères, en constituant peut-être les fibres grimpantes ci-dessus décrites. Leur valeur fonctionnelle n'est pas encore nettement élucidée. Les travaux les plus récents tendent à les rattacher aux voies de conduction motrices.

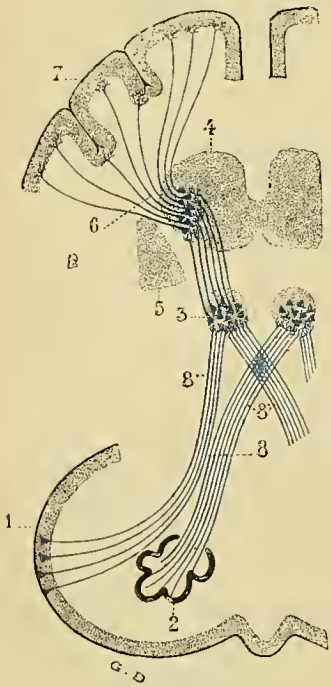

Fig. 138.

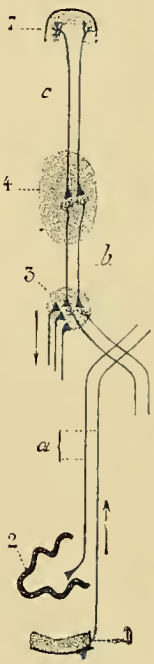

Fig. 138 *bis*.

Fig. 138. — Origine et trajet du pédoncule cérébelleux supérieur.

1, écorce cérébelleuse. — 2, noyau denté. — 3, noyau rouge. — 4, thalamus. — 5, corps strié. — 6, capsule interne. — 7, écorce cérébrale. — 8, pédoncule cérébelleux supérieur, avec : 8', son faisceau croisé ; 8'', son faisceau direct.

Fig. 138 *bis*. — Schéma de la voie cérébello-cérébrale par le pédoncule cérébelleux supérieur.

1, 2, 3, 4 et 7, comme dans la figure précédente. — *a*, neurone cortico-nucléaire ; — *b*, neurone nucléo-thalamique ; *c*, neurone thalamo-cortical.

3° Pédoncules cérébelleux supérieurs. — Le pédoncule cérébelleux supérieur s'échappe du noyau dentelé au niveau du hile. Mais le noyau dentelé, s'il est son origine principale, n'est pas sa seule origine. Le pédoncule, en effet, reçoit un certain nombre de faisceaux additionnels, qui proviennent de l'écorce, des noyaux dentelés accessoires et même du noyau du toit.

Ainsi constitué, le pédoncule cérébelleux supérieur se dirige obliquement vers les tubercules quadrijumeaux, s'entre-croise, presque en totalité, au-dessous de ces tubercules avec celui du côté opposé et vient se placer alors dans l'étage supérieur du pédoncule cérébral. Arrivé

à l'extrémité antérieure du pédoncule cérébral, il se jette dans le noyau rouge de la calotte (voy. plus loin), lequel entre en relation à son tour, d'une part avec la couche optique, d'autre part avec l'écorce cérébrale.

L'ablation expérimentale d'un hémisphère cérébelleux (Gudden) amène la dégénérescence du pédoncule cérébelleux supérieur correspondant et du noyau rouge du côté opposé. D'un autre côté, on a observé la dégénérescence de ces mêmes parties, mais, en sens inverse, en conséquence de lésions siégeant, soit dans la couche optique (Mendel), soit dans l'écorce de la région rolandique (Flechsig, Hösel). Ce double fait de dégénérescence, centrifuge dans un cas, centripète dans l'autre, dénote bien certainement la présence, dans le pédoncule cérébelleux supérieur, de deux ordres de fibres, les unes descendantes, les autres ascendantes, et le pédoncule cérébelleux supérieur se trouve ainsi avoir la même constitution que les pédoncules moyens et inférieurs. Mais si le fait lui-même n'est pas douteux, il nous est tout à fait impossible actuellement d'indiquer d'une façon précise où se trouvent, pour chacun des groupes de fibres précités, la cellule d'origine et le point de terminaison. (Voy. *Noyau rouge de la calotte*, p. 209.)

D'après Cajal, le pédoncule cérébelleux supérieur, peu après sa sortie du centre médullaire du cervelet, abandonne un certain nombre de fibres descendantes, que l'on peut suivre jusque dans la moelle cervicale. Ces fibres, qui ont leur cellule d'origine dans l'écorce cérébelleuse et qui sont vraisemblablement en rapport avec la motilité, envoient leurs collatérales dans les noyaux des nerfs moteurs bulbo-protubérantiels. Ainsi se trouveraient établies, par les fibres descendantes précitées, des connexions étroites entre les nerfs moteurs et l'écorce du cervelet. Tout récemment (1896), Klimoff a pu suivre un faisceau descendant, qui du pédoncule cérébelleux supérieur se rendait au noyau d'origine de l'oculo-moteur commun (voy. chap. IV).

§ VII. — Vaisseaux du cervelet

1° **Artères.** — Les réseaux vasculaires du cervelet sont alimentés par six branches artérielles, trois de chaque côté : la *cérébelleuse inféro-postérieure*, qui provient de la vertébrale ; la *cérébelleuse inféro-antérieure* et la *cérébelleuse supérieure*, qui sont fournies toutes les deux par le tronc basilaire. Ces artères couvrent de leurs ramifications irrégulières et flexueuses toute la surface extérieure du cervelet : la cérébelleuse supérieure se distribue de préférence à la face supérieure de l'organe ; la cérébelleuse inféro-antérieure et la cérébelleuse inféro-postérieure irriguent sa face inférieure, la première en avant, la seconde en arrière. Contrairement à ce que nous observerons plus tard sur le cerveau, les grosses divisions artérielles du cervelet cheminent à la surface de l'organe plutôt que dans la profondeur des sillons.

Les six artères cérébelleuses s'anastomosent fréquemment entre elles, de façon à former dans la pie-mère un seul et unique réseau, que l'on remplit ordinairement et avec assez de facilité par une injection poussée dans l'une quelconque des artères précitées. Le réseau cérébelleux communique, en outre, d'une part avec le réseau du quatrième ventricule et du bulbe, d'autre part avec les divisions des artères cérébrales postérieures.

Du réseau pie-mérien s'échappent une multitude de fines artérioles, qui pénètrent dans l'épaisseur du cervelet et se distribuent aux différents éléments anatomiques de cet organe. L'une de ces branches artérielles, plus volumineuse que les autres, se rend au noyau dentelé qu'elle pénètre au niveau du hile : c'est l'*artère du noyau dentelé*.

Les vaisseaux capillaires du cervelet forment, dans la couche moléculaire, un réticulum très dense, à mailles ovales, dont les axes longitudinaux sont orientés

en sens radiaire. Dans la couche granuleuse, se voit également un riche réseau capillaire, mais à mailles plus étroites. Enfin, dans la substance médullaire, les mailles du réseau deviennent rapidement plus larges et se disposent parallèlement à la direction des faisceaux nerveux (Obersteiner).

2° Veines. — Les veines du cervelet sont indépendantes des artères et beaucoup moins flexueuses que ces dernières. Elles se divisent, d'après leur situation, en médianes et latérales :

A. Veines cérébelleuses médianes. — Les veines cérébelleuses médianes, encore appelées *veines vermiennes*, sont au nombre de deux, l'une supérieure, l'autre inférieure :

La *veine vermienne supérieure*, la plus importante des deux, chemine d'arrière en avant sur le vermis supérieur. Elle recueille, au cours de son trajet, de nombreuses veinules, issues du vermis, de la partie interne des hémisphères cérébelleux, de la valvule de Vieussens et vient se jeter, dans la plupart des cas, dans la veine de Galien. Elle aboutit encore, mais plus rarement, au sinus droit ou à l'une des veines cérébrales internes.

La *veine vermienne inférieure* tire son origine du vermis inférieur et des parties avoisinantes. Cheminant en sens inverse de la précédente, elle se porte en arrière et en haut et, finalement, se jette dans l'un des sinus qui s'ouvre dans le pressoir d'Hérophile, le plus souvent dans le sinus droit ou l'un des deux sinus latéraux.

B. Veines cérébelleuses latérales. — Les veines cérébelleuses latérales se distinguent, de même, en supérieures et inférieures : les premières occupent la face supérieure du cervelet; les secondes cheminent sur sa face inférieure. Les unes et les autres se portent en dehors vers la circonférence de l'organe et se jettent en grande partie dans le sinus latéral correspondant. Quelques-unes cependant, les plus antérieures, aboutissent au sinus pétreux supérieur. Aux veines latérales de la face inférieure du cervelet se rend ordinairement la *veine du noyau dentelé*, satellite de l'artère homonyme.

3° Lymphatiques. — Les voies lymphatiques du cervelet ne présentent aucune particularité. (Voy. *Anatomie générale.*)

Voyez, au sujet du cervelet, parmi les publications récentes : Gudden, *Ueber d. Verbindungsbahnen des Kleinhirns*, Ber. d. deutsch. Natürf.-Versamml., 1882; — Mendel, *Secundäre Degeneration in Bindearme*, Neurol. Centralbl., 1882; — Beevor, *Die Kleinhirnrinde*, Arch. f. Anat. u. Physiol., 1883; — Fusari, *Sull' origine delle fibre nervose nello strato molecolare delle circonvoluzioni cerebellari dell'uomo*, Atti della R. Acad. delle Scienze di Torino, 1883; — Loewenthal, *Parcours central du faisceau cérébelleux direct*, Bull. Soc. vaud., 1885; — Obersteiner, *Der feinere Bau der Kleinhirnrinde*, Biol. Centralbl. 1885; — Bechterew, *Zur Anatomie der Schenkel des Kleinhirns, insbes. der Brückenarme*, Neurol. Centralbl., 1885; — Du même, *Ueber die Bestandtheile des vorderen Kleinhirnstiels*, Neurol. Centralbl., 1887; — Marchi, *Des dégénérations consécutives à l'extirpation totale et partielle du cervelet*, Arch. ital. de Biologie, 1886; — Lahousse, *Rech. sur l'histogenèse du cervelet*, Gand, 1888; — Bellonci e Stefani, *Contribution à l'histogenèse de l'écorce cérébelleuse*, Arch. ital. de Biologie, 1889; — Edinger, *Ueber die Bedeutung des Kleinhirns in der Tierreihe*, Ber. d. Senkenberg'schen Geselssch., 1889; — Mingazzini, *Intorno al decorso d. fibre appart. al pedunculus medius cerebelli ed al corpus restiforme*, Arch. per le Sc. mediche, 1890; — Kölliker, *Das Kleinhirn*, Zeitschr. f. wiss. Zoologie, 1890; — Brosset, *Contribution à l'étude des connexions du cervelet*, Th. de Lyon, 1890; — Ramon y Cajal, *Sobre los fibros nerviosas de la capa molecular del cerebelo*, Rev. trimestr. de histol. normal e patologica, 1888 et 1889; — Du même, *Sur l'origine et la direction des prolongements nerveux de la couche moléculaire du cervelet*, Journ. internat. d'Anatomie, 1889; — Du même, *Sur les fibres nerveuses de la couche granuleuse du cervelet et sur l'évolution des éléments cérébelleux*, ibid., 1890; — Du même, *A propos de certains éléments bipolaires du cervelet avec quelques détails nouveaux sur l'évolution des fibres cérébelleuses*, ibid., 1890; — Ramon (P.), *Estructura del cerebelo de los peces*, Gaz. sanit. de Barcelona, 1890; — Du même, *Cerebelo de los reptiles*, ibid., 1891; — Cramer, *Einseitige Kleinhirnatrophie, etc., nebst einem Beitrag z. Anatomie der Kleinhirnstiele*, Beitr. z. pathol. Anatomie.

1891 ; — Van Gehuchten, *La structure des centres nerveux : la moelle épinière et le cervelet*, La cellule, 1891 ; — Herrick, *Illustrations of the architecture of the cerebellum*, The Journ. of comp. Neurology, 1891 ; — Retzius, *Die nervosen elemente der Kleinhirnrinde*, Biol. Untersuch., 1892 ; — Schaper, *Zur feineren Anatomie des Kleinhirns der Teleostier*, Anatom. Anzeiger, 1893 ; — Falcone, *La corteccia del cervelleto*. Napoli, 1893 ; — Capobianco, *Sopra una particolarita di struttura della corteccia del cervelleto*, Rif. med., 1893 ; Perrier, *Cervelet et ses rapports*, Brain, 1894 ; — Azoulay, *Quelques particularités de la structure du cervelet chez l'enfant*, Soc. anatomique, Paris, 1894 : — Lui, *Sullo sviluppo istologico della corteccia cerebellare*, Riv. sperim. di freniatria, 1894 ; — Lugaro, *Sulla structura dell nucleo dentato del cervelleto nell'uomo*, Monit. zool. ital., 1895 ; — Bruce, *On the flocculus*, Brain, 1895 ; — Kuithan, *The histol. conformation des Kleinhirnes bei Säugethieren*, Dissert. München, 1895 ; — Kunnermann, *Ueber die Morphologie des Kleinhirns bei Säugethieren*, Erlangen, 1895 ; — Stroud, *The development of the cerebellum in man and the cat*, Journ. of compar. neurol., 1895 ; — Bield, *Absteigende Kleinhirnbahnen*, Neurol. Centr., 1895 ; — Klimoff, *Connexions du cervelet avec le noyau oculo-moteur commun*, Wratch, 1896.

ARTICLE II

ISTHME DE L'ENCÉPHALE

On donne le nom d'isthme de l'encéphale à cette portion de la masse encéphalique qui unit entre eux le cerveau, le cervelet et le bulbe. Il repose sur la gouttière basilaire de l'occipital, au-dessous du cerveau, en avant du cervelet, au-dessus du bulbe rachidien.

Vu par sa face inférieure (fig. 139), l'isthme de l'encéphale nous apparaît sous la forme d'une masse blanche volumineuse, la *protubérance annulaire*, de laquelle s'échappent quatre prolongements : deux prolongements latéraux, qui ne sont autres que les *pédoncules cérébelleux moyens;* deux prolongements antérieurs, qui constituent les *pédoncules cérébraux*.

Si nous l'examinons, au contraire, par sa face supérieure ou dorsale (fig. 89), nous le voyons constitué : 1° en arrière, par deux autres prolongements du cervelet, les *pédoncules cérébelleux supérieurs*, lesquels sont unis l'un à l'autre par une mince lame de substance nerveuse, la *valvule de Vieussens;* 2° en avant, par quatre éminences arrondies, que l'on appelle les *tubercules quadrijumeaux*. Au-dessous de ces tubercules, se trouve un canal, à direction antéro-supérieure : c'est l'*aqueduc de Sylvius*, lequel fait communiquer le quatrième ventricule ou ventricule bulbo-cérébelleux avec le ventricule moyen du cerveau.

Sur les côtés enfin (fig. 89), l'isthme de l'encéphale nous présente un sillon antéro-postérieur, le *sillon latéral de l'isthme*, qui divise cet organe, superficiellement du moins, en deux plans ou étages, l'un inférieur, l'autre supérieur. Du fond de ce sillon latéral émane une lame de substance blanche, de forme triangulaire, laquelle se dirige ensuite en haut et disparaît au-dessous des tubercules quadrijumeaux : c'est le *faisceau triangulaire de l'isthme* ou *ruban de Reil*.

Nous avons donc à étudier successivement, à propos de l'isthme encéphalique, les huit formations suivantes :

1° La *protubérance annulaire;*
2° Les *pédoncules cérébelleux moyens;*
3° Les *pédoncules cérébelleux supérieurs;*
4° La *valvule de Vieussens;*
5° Les *tubercules quadrijumeaux;*
6° Le *ruban de Reil;*
7° L'*aqueduc de Sylvius;*
8° Les *pédoncules cérébraux*.

Nous consacrerons un dernier paragraphe à l'étude synthétique du *quatrième ventricule*, que nous n'avons fait qu'indiquer, pour ainsi dire, à propos du bulbe et à propos du cervelet.

§ 1. — Protubérance annulaire

La protubérance annulaire, encore appelée mésocéphale ou pont de Varole (angl. *Pons Varolii*, allem. *Brücke*), est cette éminence, de couleur blanche et de forme quadrilatère, qui occupe la partie centrale du plan inférieur de l'isthme. Elle doit son nom à la disposition toute spéciale de ses fibres superficielles qui, en allant d'un côté à l'autre, recouvrent à la manière d'un pont ou d'un demi-anneau les faisceaux longitudinaux du bulbe et des pédoncules cérébraux, qui constituent les parties profondes de l'organe. Son développement, dans la série animale, est assez régulièrement proportionnel à celui des hémisphères cérébelleux ou, ce qui revient au même, à celui des pédoncules cérébelleux moyens : comme ces deux formations nerveuses, la protubérance fait défaut chez les vertébrés inférieurs; elle fait son apparition chez les mammifères, acquiert graduellement de l'importance au fur et à mesure qu'on s'élève dans la série et atteint chez les primates ses plus grandes dimensions. En mesurant, sur huit sujets (4 hommes et 4 femmes), les trois principaux diamètres de la protubérance, j'ai obtenu les moyennes suivantes : pour le diamètre vertical (hauteur), 27 millimètres; pour le diamètre transversal (largeur), 38 millimètres; pour le diamètre antéro-postérieur (épaisseur) 25 millimètres. Nous étudierons successivement, dans la protubérance annulaire : 1° sa conformation extérieure et ses rapports; 2° sa conformation intérieure; 3° sa constitution anatomique et ses connexions; 4° ses vaisseaux.

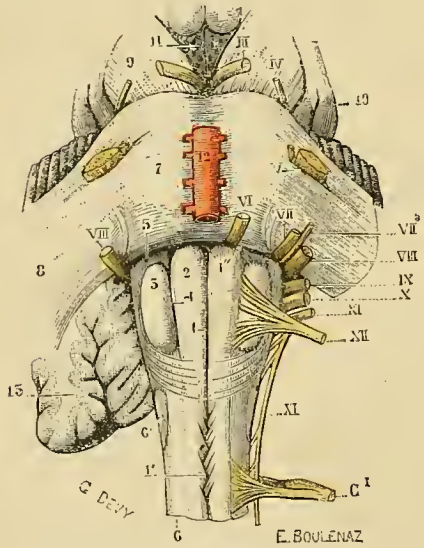

Fig. 139

Protubérance et bulbe rachidien, vus par leur face antéro-inférieure.

1, sillon médian antérieur du bulbe, avec : 1', entrecroisement des pyramides; 1'', trou borgne. — 2, pyramide antérieure. — 3, olive. — 4, sillon préolivaire. — 5, fossette sus-olivaire et fossette latérale. — 6, faisceau latéral, avec 6' corps cendré de Rolando. — 7, protubérance annulaire. — 8, pédoncules cérébelleux moyens. — 9, pédoncules cérébraux. — 10, bandelettes optiques et corps genouillés. — 11, espace interpédonculaire. — 12, tronc basilaire. — 13, cervelet.

III, moteur oculaire commun. — IV, pathétique. — V, trijumeau. — VI, moteur oculaire externe. — VII, facial. — VIIa, intermédiaire de Wrisberg. — VIII, auditif. — IX, glosso-pharyngien. — X, pneumogastrique. — XI, spinal. — XII, hypoglosse. — C1, première paire cervicale.

A. — Conformation extérieure et rapports

Envisagée au point de vue de sa conformation extérieure, la protubérance annulaire revêt une forme irrégulièrement cuboïde. Nous lui considérerons en conséquence, comme à tout organe cubique, les six faces suivantes : une face antérieure, une face postérieure, une face inférieure, une face supérieure et deux faces latérales.

1° Face antérieure. — La face antérieure (fig. 139), convexe à la fois dans le

sens transversal et dans le sens longitudinal, repose sur la partie antérieure de la gouttière basilaire. Inclinée comme elle de haut en bas et d'avant en arrière, elle forme avec l'horizontale un angle de 65 à 70 degrés. Elle nous présente successivement (fig. 139) : 1° sur la ligne médiane, un sillon longitudinal, le *sillon basilaire*, qui répond le plus souvent au tronc basilaire, mais qui n'est nullement déterminé par la présence de ce vaisseau ; il s'élargit en effet en allant de bas en haut, tandis que le calibre de l'artère diminue ; et, d'autre part, on voit assez fréquemment le tronc basilaire, suivant un trajet flexueux, se dévier latéralement à droite ou à gauche, sans que le sillon en question cesse pour cela d'être antéro-postérieur et médian ; 2° de chaque côté du sillon basilaire, une saillie également longitudinale, arrondie et mousse, c'est le *bourrelet pyramidal*, ainsi appelé parce qu'il est formé par la pyramide du bulbe (p. 102) qui, en traversant la protubérance, soulève à son niveau les faisceaux antérieurs de ce dernier organe ; 3° un peu en dehors du bourrelet pyramidal, l'*émergence du nerf trijumeau ;* cette émergence se fait par deux racines, parfaitement distinctes : une grosse racine ou racine sensitive, constituée par quarante à soixante faisceaux nerveux ; une petite racine ou racine motrice, placée en avant et en dedans de la précédente et formée par six ou sept faisceaux nerveux seulement.

Sur sa face antérieure, la protubérance annulaire est constituée dans toute son étendue par un système de faisceaux blancs, qui se portent transversalement d'un pédoncule cérébelleux à l'autre et qui, par leur aspect général, rappellent assez bien, suivant la comparaison de Foville, une chevelure à raie médiane, dont les deux moitiés iraient, en se tordant légèrement, se ramasser chacune dans le pédoncule cérébelleux correspondant.

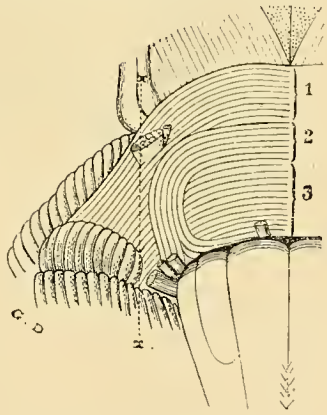

Fig. 140.

Les fibres transversales de la protubérance (schématique).

1, faisceaux supérieurs. — 2, faisceaux moyens. — 3, faisceaux inférieurs. — 4, pédoncule cérébelleux moyen.
xx, limite latérale de la protubérance.

Ces faisceaux superficiels de la protubérance peuvent être divisés en trois groupes : les supérieurs, les moyens et les inférieurs. — Les *faisceaux supérieurs*, les plus élevés, suivent tout d'abord une direction nettement transversale. Puis, s'infléchissant en bas et en arrière, ils passent au-dessus de l'émergence du trijumeau et gagnent, pour la plupart, la face postérieure du pédoncule cérébelleux moyen. — Les *faisceaux inférieurs*, parallèles aux précédents, passent au-dessous du trijumeau et se rendent, en partie à la face antérieure du pédoncule cérébelleux moyen, en partie à son bord inférieur. — Les *faisceaux moyens* ne se distinguent pas, à leur origine sur la ligne médiane, des faisceaux précédents, soit antérieurs, soit postérieurs. Comme eux, ils suivent tout d'abord un trajet transversal jusqu'à la partie inférieure du trijumeau. Puis, au lieu de passer directement dans la partie correspondante du pédoncule, ils se coudent sur eux-mêmes sous un angle de 100 à 110 degrés et se portent en arrière et en bas vers l'origine du facial et de l'auditif. Dans cette deuxième partie de leur trajet, les faisceaux moyens croisent à angle droit les faisceaux inférieurs, comme nous le montre la figure ci-dessus. Il est difficile de les suivre au delà des deux nerfs facial et auditif : la plupart d'entre eux passent vraisemblablement dans la partie postérieure du

pédoncule cérébelleux moyen ; quelques-uns, les plus internes, se réfléchissent en dedans pour suivre, pendant quelque temps du moins, le bord inférieur de la protubérance.

2° **Face postérieure.** — La face postérieure de la protubérance (fig. 89) fait partie du plancher du quatrième ventricule : elle en représente la moitié supérieure (*triangle protubérantiel* du quatrième ventricule). Nous y remarquons, tout d'abord, un sillon médian, qui prolonge en haut la tige du calamus, déjà décrit à propos du bulbe, et aboutit, au-dessous des tubercules quadrijumeaux, à l'aqueduc de Sylvius. De chaque côté de ce sillon, nous rencontrons successivement : 1° tout à fait en arrière, à la limite du bulbe et immédiatement en dehors de la ligne médiane, une saillie arrondie, l'*eminentia teres*, qui répond à l'origine du nerf moteur oculaire externe ; 2° un peu en dehors de l'eminentia teres, une dépression souvent très marquée, la *fovea superior* ou *fossette supérieure ;* 3° en avant de cette fossette, une tache d'un noir bleuâtre et à contours mal définis, le *locus cœruleus*, où aboutit une partie des fibres du trijumeau (voy. ce nerf). La face postérieure de la protubérance est recouverte, comme tout le ventricule du reste, par le cervelet (voy. fig. 127).

3° **Face inférieure.** — La face inférieure répond à la base du bulbe. — *Du côté antérieur ou ventral* (fig. 139), elle est nettement séparée de ce dernier organe par le *sillon bulbo-protubérantiel*, que constituent successivement, en allant de dedans en dehors, le trou borgne, l'étranglement que présente l'extrémité supérieure de la pyramidale, la fossette sus-olivaire et la fossette latérale. Tous ces détails nous sont déjà connus (voy. *Bulbe*) et nous n'insistons pas. Le sillon bulbo-protubérantiel répond, comme nous l'avons déjà vu, à la partie moyenne de la gouttière basilaire. — *Du côté postérieur ou dorsal* (fig. 89), dans la région du quatrième ventricule, la protubérance et le bulbe sont en continuité intime. La limite, toute conventionnelle, qui les sépare est représentée par une ligne transversale qui réunirait l'un à l'autre les deux angles latéraux du quatrième ventricule.

4° **Face supérieure.** — La face supérieure répond aux pédoncules cérébraux et se continue avec eux comme la face inférieure se continue avec le bulbe. — *Du côté postérieur ou dorsal*, aucune ligne de démarcation ne sépare les deux organes. — *Du côté antérieur ou ventral* (fig. 139), au contraire, la protubérance se distingue nettement des pédoncules cérébraux par la direction transversale de ses fibres, qui forment, en avant de ces derniers, un bourrelet plus ou moins saillant. Là encore, il existe entre les deux organes un sillon séparatif, que l'on peut appeler le *sillon protubérantiel supérieur*. Ce sillon, envisagé dans ses rapports avec la base du crâne, est ordinairement situé (fig. 90) à 1 ou 2 millimètres au-dessous du bord supérieur de la lame quadrilatère du sphénoïde.

5° **Faces latérales.** — Sur les côtés, la protubérance se confond avec les pédoncules cérébelleux moyens. Ses faces latérales n'existent donc pas en réalité : elles sont déterminées artificiellement par une section verticale et antéro-postérieure, qui raserait le côté externe du trijumeau (*xx* de la figure 140).

B. — Conformation intérieure

Si nous jetons les yeux sur une coupe transversale de la protubérance, nous constatons tout d'abord que cet organe, parfaitement libre à sa partie antérieure

et à sa partie postérieure (face ventriculaire), se continue directement, sur les côtés, avec les pédoncules cérébelleux moyens. Nous constatons ensuite la présence d'un raphé médian, qui s'étend sans interruption de la tige du calamus au sillon basilaire et qui divise la coupe en deux moitiés latérales, analogues comme aspect et comme constitution : la protubérance, comme la moelle et le bulbe, se compose de deux moitiés symétriques.

Les coupes transversales de la protubérance (fig. 141) nous apprennent encore que cet organe n'est pas homogène et qu'on peut, à cet égard, le diviser en deux

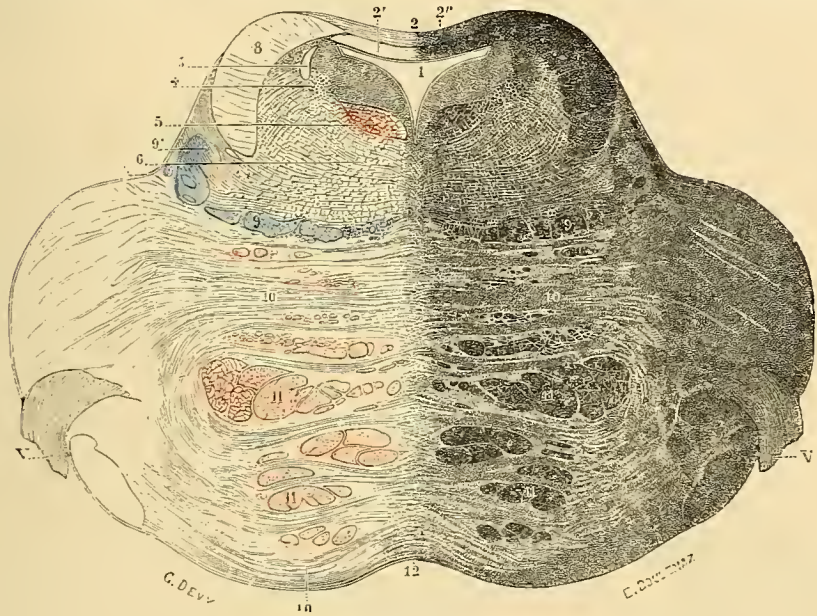

Fig. 141.

Coupe vertico-transversale de la protubérance au niveau de sa partie supérieure (d'après STILLING).

1, quatrième ventricule. — 1', son épendyme (*en jaune*). — 2, valvule de Vieussens, avec 2', sa couche blanche (*velum medullare anticum*), 2'', sa couche grise (*lingula*). — 3, racine supérieure du trijumeau. — 4, cellules nerveuses qui accompagnent cette racine — 5, bandelette longitudinale postérieure. — 6, formation réticulaire. — 7, sillon latéral de l'isthme. — 8, coupe des pédoncules cérébelleux supérieurs. — 9, 9', portion interne et portion externe du ruban de Reil. — 10, 10, fibres transversales de la protubérance. — 11, 11, ses fibres longitudinales. — 12, raphé. — V, trijumeau.

étages, un étage antérieur ou ventral et un étage postérieur ou dorsal. — Le premier, plus compact, plus dur, plus blanc, se compose en grande partie de faisceaux transversaux ou arciformes qui vont des pédoncules cérébelleux moyens au raphé. A la partie moyenne de ces faisceaux transversaux se voit la coupe d'un gros faisceau longitudinal, compact ou divisé en faisceaux secondaires, qui n'est autre que le faisceau pyramidal du bulbe. — L'étage dorsal de la protubérance se distingue du précédent, en ce qu'il est un peu plus mou, de coloration moins blanche, de constitution plus complexe. Il possède, en effet, les éléments les plus divers : 1° tout en avant, appliquée contre la couche antérieure, se trouve la coupe d'un faisceau longitudinal, d'abord triangulaire, puis étalé en travers, c'est le faisceau sensitif ou ruban de Reil ; 2° tout en arrière, immédiatement au-dessous du quatrième ventricule, se dispose une mince couche d'un gris jaunâtre, qui représente la substance grise ventriculaire ; 3° à la partie moyenne, entre le

ruban de Reil et la substance grise ventriculaire, se voit une surface quadrilatère, qui présente le même aspect que la formation réticulaire du bulbe, c'est la *formation réticulaire de la protubérance*. L'étage dorsal de la protubérance est appelé par certains auteurs *calotte protubérantielle* et, cela, parce qu'il se continue en haut avec cette région du pédoncule cérébral que nous étudierons plus loin sous le nom de calotte.

Outre les faisceaux précités, on rencontre encore, en examinant des coupes sériées de la protubérance, d'autres fibres de valeurs diverses, les unes longitudinales, les autres transversales ou obliques, qui appartiennent pour la plupart aux nerfs bulbo-protubérantiels. Nous y reviendrons plus tard.

C. — Constitution anatomique et connexions

La protubérance annulaire, comme nous le montrent les différentes coupes de cet organe, se compose à la fois, tant dans l'étage antérieur que dans la calotte, de substance blanche et de substance grise.

1° Substance blanche. — La substance blanche comprend de nombreux faisceaux de fibres, morphologiquement très différentes, que nous distinguerons, d'après leur direction, en trois groupes, savoir : 1° des fibres transversales ; 2° des fibres longitudinales ; 3° les fibres arciformes de la formation réticulaire.

A. Fibres transversales. — Les fibres transversales sont de deux ordres : les unes proviennent du cervelet ; les autres, tirant leur origine des noyaux terminaux de l'acoustique, constituent le corps trapézoïde.

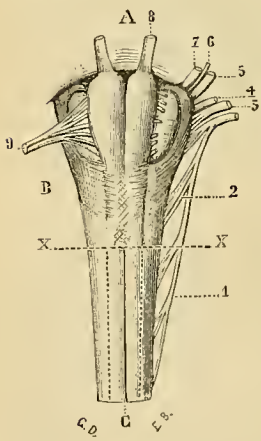

Fig. 142.

Face antérieure du bulbe et de la protubérance d'un singe cynocéphale.

1, pédoncule cérébral. — 2, protubérance annulaire, moins développée que chez l'homme. — 3, bulbe rachidien. — 4, olive. — 5, corps trapézoïde (*en bleu*). — 6, décussation des pyramides et moelle épinière.

a. *Fibres transversales d'origine cérébelleuse.* — Les fibres transversales d'origine cérébelleuse proviennent des pédoncules cérébelleux moyens. Elles occupent toute la hauteur de l'étage antérieur ou ventral de la protubérance. Obersteiner les divise, d'après leur situation, en trois couches (fig. 147) : 1° les fibres superficielles (*stratum superficiale pontis*), qui passent au-devant du faisceau pyramidal ; 2° les fibres profondes (*stratum profundum pontis*), qui sont situées en arrière de ce même faisceau pyramidal ; 3° les fibres moyennes (*stratum complexum*), qui cheminent entre les deux groupes précédents et, par conséquent, répondent, comme situation, au faisceau pyramidal, qu'elles contournent ou qu'elles traversent.

Au point de vue de leurs connexions, ces fibres nous sont déjà connues. Nous avons déjà vu, en effet, à propos du cervelet (p. 161), qu'elles sont de deux ordres. — Les unes, *fibres intercérébelleuses*, arrivées à la ligne médiane, franchissent cette ligne médiane et remontent vers le cervelet à travers le pédoncule du côté opposé. Elles constituent ainsi de longues commissures, en forme d'anse, mettant en relation deux régions homologues des hémisphères cérébelleux. — Les autres *fibres cérébello-protubérantielles* s'arrêtent dans la substance grise protubérantielle ou noyaux du pont, soit du côté correspondant, soit du côté opposé.

De ces noyaux du pont partent ensuite d'autres fibres, qui, suivant un trajet longitudinal, passent dans le pédoncule cérébral et remontent jusqu'à l'écorce cérébrale : ce sont les *fibres cortico-protubérantielles*, que nous retrouverons plus tard dans le pédoncule cérébral, dans la partie inférieure de la capsule interne et dans le centre ovale.

b. *Fibres transversales d'origine acoustique, corps trapézoïde.* — Le noyau antérieur de la branche cochléaire du nerf auditif, qui occupe, comme nous le verrons plus tard, le côté antéro-externe du corps restiforme, donne naissance à des fibres transversales (fig. 143,8), lesquelles se dirigent en dedans et viennent se terminer, les unes dans l'olive supérieure du côté correspondant, les autres

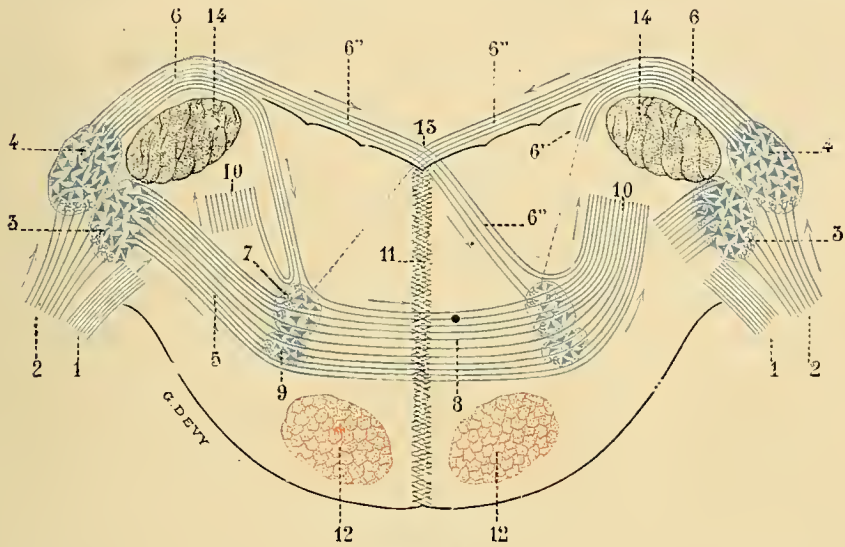

Fig. 143.

Le corps trapézoïde, vu sur une coupe transversale de la protubérance passant par les noyaux terminaux de la branche cochléaire de l'auditif.

1, racine antérieure ou vestibulaire de l'auditif, sectionnée à son entrée dans le bulbe. — 2, racine postérieure ou cochléaire. — 3, noyau antérieur de l'auditif. — 4, tubercule acoustique. — 5, fibres efférentes du noyau antérieur. — 6, fibres efférentes du tubercule acoustique, constituant les stries acoustiques ou barbes du calamus, avec : 6', leur faisceau direct allant à l'olive supérieure du côté correspondant ; 6", leur faisceau croisé allant à l'olive supérieure du côté opposé. — 7, olive supérieure. — 8, corps trapézoïde. — 9, noyau trapézoïde — 10, faisceau acoustique central. — 11, raphé. — 12, pyramides. — 13, quatrième ventricule. — 14, pédoncule cérébelleux inférieur.

dans l'olive supérieure du côté opposé. L'ensemble de ces fibres constitue une couche rubanée et compacte, à laquelle on donne le nom de *corps trapézoïde.* — Chez la plupart des animaux, qui ont la protubérance relativement peu développée, le corps trapézoïde est presque entièrement libre et nous apparaît alors sous la forme d'une lame quadrilatère, placée à la face antérieure du bulbe immédiatement au-dessus des olives (fig. 142, 5). Les pyramides passent en avant d'elle et, de ce fait, semblent l'interrompre à sa partie moyenne. — Chez l'homme, où la protubérance acquiert un développement remarquable, ce système de fibres transversales est complètement recouvert par les faisceaux inférieurs de ce dernier organe, mais il n'en existe pas moins, formant chez lui, comme chez les mammifères inférieurs, un ruban nettement différencié, allant d'un noyau acoustique antérieur à l'autre (fig. 143,8). Il est situé dans la partie antérieure de la calotte protubérantielle, immédiatement en avant de l'olive supé-

rieure. Le long de ses fibres, en avant et un peu en dedans de l'olive se voit une petite masse de substance grise, que l'on désigne sous le nom de *noyau trapézoïde* — Le corps trapézoïde et le noyau homonyme appartiennent à la voie acoustique centrale et nous les retrouverons à propos de la terminaison réelle de ce dernier nerf (voy. chap. IV).

B. Fibres longitudinales. — Les fibres longitudinales de la protubérance, abstraction faite des fibres cortico-protubérantielles signalées ci-dessus, et sur lesquelles nous reviendrons plus loin (p. 177) proviennent pour la plupart du bulbe rachidien, ce sont : 1° le faisceau pyramidal et le faisceau géniculé ; 2° le faisceau sensitif ou ruban de Reil ; 3° le faisceau commissural longitudinal, auquel nous rattacherons la bandelette longitudinale postérieure.

a. *Faisceau pyramidal et faisceau géniculé*. — Le faisceau pyramidal, continuation de la pyramide antérieure du bulbe, occupe la partie moyenne de l'étage antérieur de la protubérance. Sur les coupes, passant par la partie inférieure de l'organe, les fibres pyramidales forment, comme au bulbe, un faisceau unique, arrondi ou ovalaire, situé à droite et à gauche de la ligne médiane (fig. 146,1). Sur les coupes de la partie supérieure, elles se disposent au contraire en faisceaux multiples, très variables dans leur forme et leur volume, séparés les uns des autres par des paquets plus ou moins importants de fibres transversales (fig. 141).

Si nous étudions le faisceau pyramidal sur des coupes pratiquées à différentes hauteurs, nous constatons nettement qu'il est d'autant plus volumineux qu'on l'examine sur des coupes appartenant à un niveau plus élevé. Autrement dit, il s'accroît au fur et à mesure qu'il se rapproche du pédoncule cérébral. Cet accroissement graduel du faisceau moteur volontaire relève des deux faits suivants. Tout d'abord, au faisceau pyramidal s'ajoutent continuellement, au fur et à mesure qu'elles naissent, les fibres cortico-protubérantielles, signalées ci-dessus qui des noyaux du pont s'élèvent vers l'écorce cérébrale. D'autre part, le long du faisceau pyramidal proprement dit, qui se rend, comme on le sait, aux cornes antérieures de la moelle épinière et tient ainsi sous sa dépendance la motilité volontaire de tous les muscles innervés par les nerfs rachidiens, chemine un paquet de fibres également longitudinales, qui fait son apparition à la partie toute supérieure du bulbe et que l'on peut suivre, à travers la protubérance, le pédoncule, la capsule interne et le centre ovale, jusqu'au pied des deux circonvolutions frontale ascendante et pariétale ascendante. Ce faisceau nouveau, non représenté dans la moelle, se trouve situé sur le côté postéro-interne du faisceau pyramidal : on le désigne sous le nom de *faisceau géniculé*, parce qu'il occupe, dans la capsule interne, cette portion de la capsule qu'on appelle le *genou* (voy. *Capsule interne*).

Envisagé au point de vue de sa signification, le faisceau géniculé, disons-le tout de suite, est encore un faisceau moteur volontaire. Mais au lieu de descendre dans la moelle comme le faisceau pyramidal, il s'arrête à la protubérance et au bulbe et se termine, après entre-croisement sur la ligne médiane, dans les noyaux d'origine des nerfs moteurs bulbo-protubérantiels : noyau du nerf masticateur, noyau du moteur oculaire externe, noyau du facial, noyau du grand hypoglosse et probablement aussi noyau du spinal et noyaux moteurs des deux nerfs mixtes, glosso-pharyngien et pneumogastrique. Le faisceau géniculé est pour ces noyaux des nerfs bulbo-protubérantiels ce que le faisceau pyramidal est aux noyaux moteurs (cellules radiculaires des cornes antérieures) des nerfs rachidiens.

Un peu au-dessus du bord inférieur de la protubérance, les fibres du faisceau géniculé, destinées aux nerfs masticateur, facial, hypoglosse, etc., s'entre-croisent sur la ligne médiane avec leurs homologues du côté opposé et viennent ensuite se perdre dans leurs noyaux d'origine : les noyaux du nerf masticateur, du facial inférieur, de l'hypoglosse, etc. Ce fait anatomique, en apparence insignifiant, acquiert une importance considérable dans la séméiologie de quelques affections protubérantielles. Il nous explique notamment comment il se fait qu'une lésion, un caillot

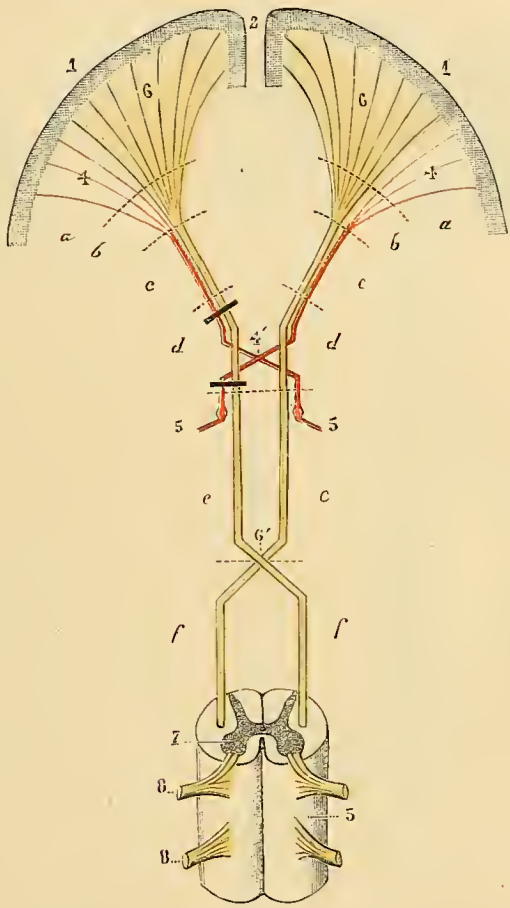

Fig. 144.

Trajet comparé des fibres motrices bulbaires et des fibres motrices rachidiennes.

1, écorce cérébrale (zone motrice). — 2, grande scissure interhémisphérique. — 3, un tronçon de moelle épinière, vu par sa face antérieure. — 4, fibres motrices bulbaires. — 4', leur entre-croisement à la partie inférieure de la protubérance. — 5, un noyau bulbaire avec le nerf qui en émane. — 6, fibres motrices rachidiennes constituant le faisceau pyramidal. — 6', leur entre-croisement à la partie inférieure du bulbe (decussation des pyramides). — 7, cornes antérieures de la moelle. — 8, 8, deux nerfs rachidiens. — *a*, centre ovale. — *b*, capsule interne. — *c*, pédoncule cérébral. — *d*, protubérance. — *e*, bulbe. — *f*, moelle épinière.

Du côté droit (côté gauche de la figure) les deux traits noirs transversaux représentent deux lésions destructives : 1° la lésion la plus élevée, *intéressant le faisceau bulbaire et le faisceau rachidien avant leur entre-croisement*, détermine une *hémiplégie croisée* ; 2° la lésion inférieure, *intéressant le faisceau rachidien avant son entre-croisement et le faisceau bulbaire déjà entre-croisé*, produit une paralysie directe pour la face et croisée pour le reste du corps (*paralysie alterne*).

hémorrhagique par exemple, siégeant à la partie supérieure de la protubérance, amène une *hémiplégie croisée*, portant à la fois sur les membres et sur la face, tandis que cette même lésion, si elle siège à la partie inférieure, détermine une hémiplégie croisée pour les membres et directe pour la face (*hémiplégie alterne*). Dans le premier cas, en effet, comme on peut le voir par le schéma ci-dessus (fig. 144), la lésion destructive des conducteurs kinésodiques a intéressé à la fois les fibres destinées aux membres et celles destinées à la face *avant leur entre-croisement*, d'où hémiplégie croisée à la fois pour les membres et pour la face. Dans le second cas, au contraire, elle a intéressé : 1° les fibres destinées au membre *avant leur entre-croisement*, d'où *hémiplégie croisée* pour les membres ; 2° les fibres destinées à la face, *déjà entre-croisées*, d'où *hémiplégie directe* pour la face.

b. *Faisceau sensitif ou ruban de Reil.* — Ce faisceau est la continuation du faisceau sensitif ou ruban de Reil, déjà décrit (p. 111) dans le bulbe rachidien. Il est placé (fig. 141,9) à la partie antérieure de la calotte protubérantielle, entre les fibres transversales d'origine cérébelleuse et la formation réticulaire. En raison de son importance, nous consacrerons au ruban de Reil un paragraphe à part (voy. p. 187).

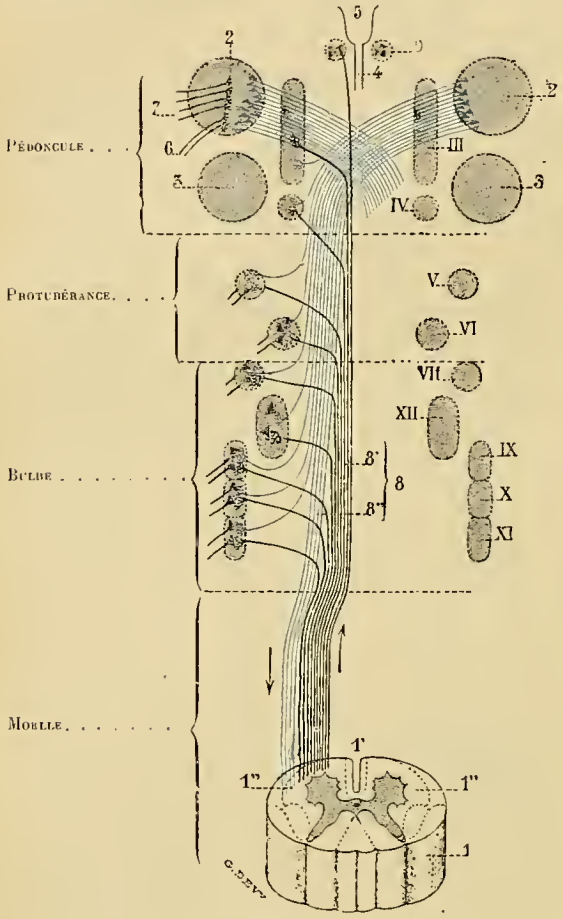

Fig. 145.

Mode de constitution de la bandelette longitudinale postérieure : fibres d'association ascendantes et descendantes.

1, un tronçon de moelle cervicale, avec : 1', sillon médian antérieur ; 1'', faisceau fondamental antéro-latéral. — 2, tubercule quadrijumeau antérieur. — 3, tubercule quadrijumeau postérieur. — 4, aqueduc de Sylvius. — 5, troisième ventricule. — 6, fibres acoustiques. — 7, fibres optiques. — 8, bandelette longitudinale postérieure avec : 8', ses fibres d'association ascendantes (*en noir*) ; 8'', ses fibres d'association descendantes (*en bleu*). — 9, noyau de la bandelette longitudinale postérieure.
III, noyau de l'oculo moteur commun. — IV, noyau du pathétique. — V, noyau moteur du trijumeau. — VI, noyau oculo-moteur externe. — VII, noyau du facial. — IX, noyau moteur du glosso-pharyngien. — X, noyau moteur du pneumogastrique. — XI, noyau du spinal. — XII, noyau moteur de l'hypoglosse.

c. *Faisceau commissural longitudinal.* — Le faisceau commissural moteur est le représentant du faisceau fondamental du cordon antéro-latéral de la moelle épinière. Nous savons que ce sont des voies courtes, non entre-croisées, reliant les uns aux autres les étages successifs de la colonne grise centrale. Ici, comme dans le bulbe, ce faisceau est représenté par une série nombreuse de tout petits fascicules, qui se trouvent irrégulièrement disséminés dans la formation réticulaire. A ce système commissural ou système d'association se rattache la bandelette longitudinale postérieure.

d. *Bandelette longitudinale postérieure.* — La bandelette longitudinale postérieure ou faisceau longitudinal postérieur (*hinteres Langsbündel* des anatomistes allemands) est située à la partie toute postérieure de la calotte, de chaque côté du raphé médian, un peu au-dessous du plancher du quatrième ventricule et de l'aqueduc de Sylvius. Plus épaisse en dedans qu'en dehors, elle nous apparaît sur les coupes horizontales de la protubérance sous la forme d'une poire, dont la grosse extrémité serait dirigée en dedans (fig. 141, 5 et 155, 4). Les deux bandelettes sont très rapprochées l'une de l'autre sur la ligne médiane et arrivent même au contact sur certains points. On les suit sans interruption depuis la partie moyenne du bulbe jusqu'au niveau de la commissure postérieure du cerveau, mais sans pou-

voir se fixer d'une façon bien précise sur ses connexions, soit inférieures, soit supérieures.

Du côté de la moelle, son origine nous échappe : il est cependant très probable qu'il se continue avec le faisceau fondamental du cordon antéro-latéral.

Du côté du cerveau, le mode de terminaison de la bandelette longitudinale postérieure est encore bien moins élucidé : tandis que certains auteurs, comme Meynert, la prolongent jusqu'au noyau lenticulaire et même plus loin encore jusqu'à l'écorce des hémisphères, d'autres, avec Forel et Flechsig, l'arrêtent au niveau de l'extrémité antérieure de l'aqueduc de Sylvius. Edinger se range à cette dernière opinion et, d'après lui, la bandelette longitudinale postérieure se terminerait dans un petit noyau de substance grise, le *noyau de la bandelette longitudinale postérieure*, qui se trouve situé dans la paroi du troisième ventricule, tout à côté de l'orifice antérieur de l'aqueduc de Sylvius (fig. 145,9.)

Envisagée au point de vue de sa signification anatomique et de ses connexions, la bandelette longitudinale postérieure paraît être constituée par trois ordres de fibres : des fibres d'association ascendantes, des fibres d'association descendantes, des fibres motrices radiculaires. — Les *fibres d'association ascendantes* ont la même signification que les fibres constitutives du faisceau fondamental antéro-latéral de la moelle. Elles émanent des cellules des cornes antérieures ou postérieures de la moelle ou de leurs équivalents bulbaires et, après un trajet variable, mais ordinairement très court, viennent se terminer par des arborisations libres dans les noyaux moteurs bulbo-protubérantiels (fig. 145,8'). Elles apportent à ces différents noyaux des incitations d'origine périphérique qui suscitent leur mise en activité et deviennent ainsi des facteurs importants de la motilité réflexe. Les fibres d'association ascendantes sont directes, je veux dire ne changent pas de côté. — Les *fibres d'association descendantes*, décrites récemment par Held, proviennent des éléments cellulaires des tubercules quadrijumeaux antérieurs. Se portant tout d'abord obliquement en bas et en dedans, elles s'entre-croisent, sur la ligne médiane, avec celles du côté opposé (fig. 145,8''). Puis, s'infléchissant en bas, elles se mélangent aux fibres d'association ascendantes ci-dessus décrites et se portent, avec elles, jusqu'à la partie supérieure de la moelle. Chemin faisant, elles jettent leurs branches collatérales ou terminales dans les noyaux d'origine des nerfs moteurs bulbo-protubérantiels et viennent vraisemblablement s'épuiser dans les cornes antérieures de la moelle cervicale. Si l'on veut bien se rappeler que les tubercules quadrijumeaux antérieurs sont les aboutissants d'un certain nombre de fibres optiques et acoustiques (fig. 145,7 et 6), on en conclura que les fibres d'association descendantes apportent aux noyaux moteurs précités des incitations toute spéciales, dont l'origine est dans la rétine ou dans le labyrinthe : ce sont encore, pour les noyaux moteurs bulbo-protubérantiels, de véritables voies réflexes, mais des *voies réflexes sensorielles*, les fibres d'association ascendantes étant des *voies réflexes sensitives*. — Les *fibres radiculaires*, dont nous devons la connaissance à Mathias Duval et Laborde, naissent d'un des noyaux moteurs du bulbe et, de là, se rendent directement dans un nerf moteur, acquérant de la sorte toute la valeur des fibres nerveuses périphériques encore plongées dans l'épaisseur du névraxe. C'est ainsi que les faisceaux les plus internes de la bandelette longitudinale partent du noyau du moteur oculaire externe, s'entre-croisent sur la ligne médiane et finalement émergent de la protubérance avec le moteur oculaire commun du côté opposé. Les faisceaux en question de la bandelette longitudinale constituent donc, pour ce dernier nerf, de véritables filets radiculaires et

nous aurons à y revenir à propos des origines réelles des nerfs moteurs de l'œil.

Outre les fibres que nous venons d'indiquer comme entrant dans la constitution anatomique de la bandelette longitudinale postérieure, Mahaim a décrit tout récemment (1895), en se basant sur des faits de dégénérescence expérimentale, un nouveau faisceau qu'il désigne, en raison de sa situation, sous le nom de *faisceau latéro-dorsal*. Ce faisceau prend naissance, en bas, dans la partie toute supérieure de la colonne gélatineuse où se termine le trijumeau. De là, il se porte en haut, suit quelque temps l'angle latéro-dorsal de la formation réticulaire, se mélange ensuite intimement aux fibres de la bandelette longitudinale postérieure et atteint avec celle-ci le noyau de l'oculo-moteur commun, dans lequel il s'épuise. Mahaim estime que le faisceau en question constitue vraisemblablement une voie d'association entre le nerf trijumeau et le nerf moteur oculaire commun.

C. Fibres arciformes de la formation réticulaire. — La formation réticulaire de la protubérance, comme nous l'avons vu, occupe la région de la calotte. Continuation de la formation réticulaire du bulbe, elle a la même constitution anatomique que cette dernière. Nous y rencontrons, avec des cellules nerveuses de formes et de dimensions fort variables, deux ordres de fibres, les unes longitudinales, les autres transversales ou arciformes. Les fibres longitudinales ont été étudiées plus haut. Quant aux fibres arciformes, elles se portent de dehors en dedans, gagnent la ligne médiane et s'y entre-croisent en formant le raphé. La valeur de ces fibres arciformes est encore mal connue : un certain nombre d'entre elles, bien certainement, tirent leur origine, soit des noyaux des nerfs protubérantiels, soit des cellules nerveuses de la formation réticulaire; les autres proviennent du cervelet.

2° Substance grise. — La substance grise de la protubérance annulaire comprend, comme celle du bulbe rachidien, deux ordres de formations : 1° des formations qui prolongent celles du bulbe et de la moelle; 2° des formations qui lui appartiennent en propre.

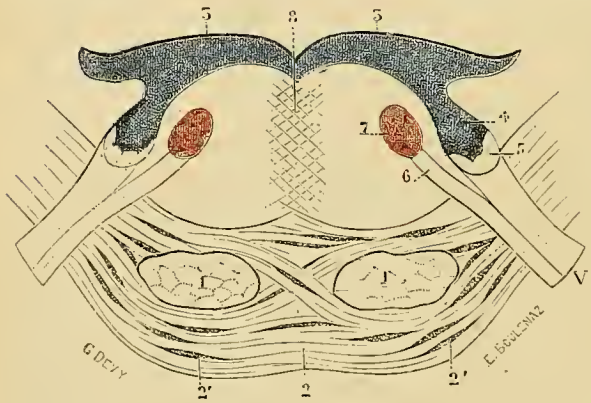

Fig. 146.

Schéma d'une coupe vertico-transversale de la protubérance pratiquée au niveau de l'émergence de la cinquième paire (d'après Mathias Duval).

V, nerf trijumeau à son émergence. — 1, 1, faisceaux longitudinaux provenant des pyramides antérieures. — 2, fibres transversales de la protubérance avec stratifications irrégulières de la substance grise. 2', — 3, substance grise du plancher du quatrième ventricule. — 4, substance gélatineuse de Rolando (tête de la corne postérieure). — 5, racine inférieure ou bulbaire du trijumeau, se recourbant pour émerger de la protubérance. — 6, petite racine du trijumeau ou nerf masticateur. — 7, son noyau d'origine (*en rouge*). — 8, raphé.

A. Formations grises d'origine bulbo-médullaire. — Les formations grises transmises à la protubérance par le bulbe et la moelle constituent une série de colonnes ou noyaux, dans lesquels viennent se terminer ou prendre origine les filets constitutifs d'un certain nombre de nerfs craniens. Ces noyaux sont au nombre de six, savoir : 1° le *noyau du moteur oculaire externe*, sous-jacent à l'eminentia teres; 2° le *noyau du facial*, situé plus profondément, en avant et un peu en dehors du précédent, à la limite du bulbe et de la protubérance; 3° le *locus cœruleus*, nappe irrégulière d'un bleu noirâtre, situé immédiatement au-dessous de l'épendyme; 4° le *noyau du pathétique*, qui est placé un peu au-dessous de la

portion inférieure de l'aqueduc de Sylvius; 5° le *noyau du moteur oculaire commun*, qui fait suite au précédent et qui, comme lui, s'étale de chaque côté de l'aqueduc de Sylvius; 6° le *noyau masticateur*, d'où émane la racine motrice de trijumeau et qui est placé au centre de la protubérance, un peu en arrière et en dedans de l'émergence de ce nerf; 7° la *partie la plus élevée du noyau de la racine inférieure du trijumeau*, colonne grise à direction verticale dont la plus grande partie appartient au bulbe et qui représente la tête de la corne postérieure. Nous nous contentons ici de rappeler ces différents noyaux, que nous avons déjà mentionnés à propos du bulbe et que nous retrouverons, pour les décrire alors avec quelques détails, dans le chapitre consacré aux origines réelles des nerfs craniens.

B. Formations grises propres a la protubérance. — Ce sont la substance grise protubérantielle proprement dite et l'olive supérieure :

a. *Substance grise protubérantielle proprement dite, noyaux du pont.* — La substance grise protubérantielle proprement dite est disséminée un peu partout dans l'étage inférieur de la protubérance. Elle se dispose entre les faisceaux des fibres transversales sous forme d'îlots, plus ou moins importants mais toujours fort irréguliers, que l'on voit très nettement sur les coupes horizontales de l'organe (fig. 147,19). Ces îlots, que l'on désigne sous le nom de *noyaux du pont* (*nuclei pontis*), sont surtout développés à la partie antérieure du faisceau pyramidal : ils s'étendent, en bas jusqu'au bord inférieur de la protubérance et se continuent là avec les noyaux prépyramidaux du bulbe, qui ont vraisemblablement la même signification.

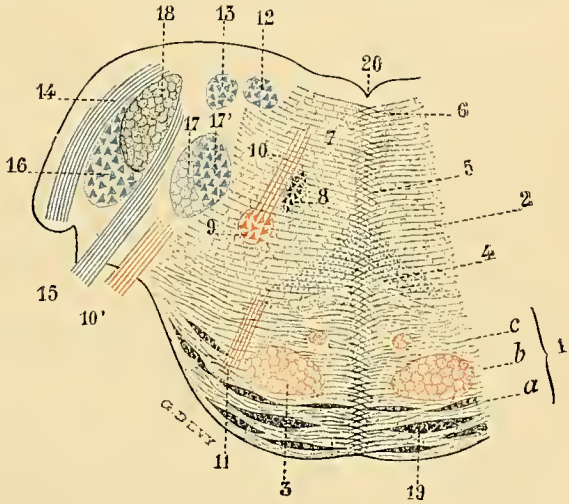

Fig. 147.

Coupe vertico-transversale de la protubérance au niveau de sa partie inférieure (schématisée d'après une coupe de Kölliker, légèrement modifiée).

1, étage inférieur, avec : *a*, faisceaux superficiels; *b*, faisceaux moyens; *c*, faisceaux profonds. — 2, étage supérieur ou calotte. — 3, faisceau pyramidal. — 4, ruban de Reil. — 5, faisceau commissural longitudinal. — 6, bandelette longitudinale postérieure. — 7, fibres arciformes internes. — 8, substance réticulaire grise. — 9, noyau du facial. — 10, 10', nerf facial. — 11, moteur oculaire externe. — 12, noyau dorsal de l'auditif. — 13, racine descendante de l'auditif. — 14, nerf cochléaire. — 15, nerf vestibulaire. — 16, noyau antérieur de l'auditif. — 17, racine inférieure du trijumeau, avec 17, son noyau terminal (substance gélatineuse). — 18, pédoncule cérébelleux inférieur. — 19, noyaux du pont. — 20, quatrième ventricule.

Histologiquement, les noyaux du pont se composent de cellules fusiformes ou étoilées, mesurant de 20 à 30 μ. — Tout autour d'elles se dispose un riche lacis nerveux à la constitution duquel concourent, d'après Cajal : 1° les arborisations terminales des fibres descendantes du pédoncule cérébelleux moyen, lesquelles proviennent des cellules de Purkinje ; 2° les arborisations terminales des fibres dites *cortico-protubérantielles*, qui proviennent de l'écorce cérébrale, en particulier du lobe frontal (*faisceau cortico-protubérantiel antérieur*) et du lobe

temporal (*faisceau cortico-protubérantiel postérieur* ou *faisceau de Meynert*) ; 3° de nombreuses collatérales fournies par les fibres du faisceau pyramidal. — Les cylindraxes des cellules des noyaux du pont, directement ou après entrecroisement dans le raphé, remontent dans le cervelet par les pédoncules cérébelleux moyens (fibres ascendantes de ces pédoncules) et se terminent, comme nous l'avons déjà vu, dans la substance corticale de l'organe, en formant peut-être les fibres grimpantes.

Les noyaux du pont sont donc en connexion, d'une part avec le cervelet par les fibres ascendantes et descendantes du pédoncule cérébelleux moyen, d'autre part avec le cerveau par les collatérales du faisceau pyramidal et par les deux faisceaux cortico-protubérantiels. On les voit dégénérer (Pierret) dans les cas d'atrophie du cervelet. Ils dégénèrent aussi, mais d'une façon moins accentuée, lorsque le faisceau pyramidal et les faisceaux cortico-protubérantiels dégénèrent en conséquence d'une lésion cérébrale.

b. *Olive supérieure.* — On donne le nom d'olive supérieure à une petite lame de substance grise, qui, à l'état de développement parfait, se contourne et se plisse irrégulièrement comme l'olive bulbaire. Elle est située (fig. 142,7) en pleine protubérance, sur le corps trapézoïde, un peu en avant et en dedans du noyau du facial. Rudimentaire chez l'homme, elle est très développée chez certains animaux, notamment chez les cétacés, chez le chat, chez le mouton (M. Duval). — L'olive supérieure ou protubérantielle présente la même structure que l'olive inférieure ou bulbaire. — Au point de vue de ses connexions, l'olive supérieure est l'aboutissant d'un certain nombre de fibres, soit collatérales, soit terminales, provenant du noyau acoustique antérieur et des stries acoustiques (voy. *Terminaisons réelles de l'acoustique*). Les cylindraxes qui émanent de ses cellules suivent une double voie : les uns se jettent dans le faisceau acoustique central, qu'ils contribuent à former (voy. *Terminaisons réelles de l'acoustique*) ; les autres se portent en arrière vers le noyau du nerf moteur oculaire externe et se terminent dans ce noyau, constituant ainsi la branche centripète d'un arc réflexe dont le nerf moteur précité forme la branche centrifuge.

Noyau réticulé de la calotte et noyau central supérieur. — Bechterew a décrit sous ces noms deux amas de substance grise, qui sont situés dans la calotte protubérantielle et qui ne sont autres que les cellules nerveuses de la formation réticulaire. Ce sont par conséquent des noyaux mal différenciés, des noyaux diffus pour employer une expression de Kölliker. Le noyau réticulé de la calotte occupe les deux tiers inférieurs de la protubérance : il fait suite au noyau de Roller ou central inférieur, qui est situé dans le bulbe. Le noyau central supérieur, qui continue en haut le noyau réticulé, occupe, de chaque côté du raphé, le tiers supérieur de la protubérance.

D. — Vaisseaux de la protubérance

1° Artères. — Les artères de la protubérance annulaire se distinguent en artères médianes et artères latérales :

a. *Artères protubérantielles médianes.* — Les artères protubérantielles médianes continuent la série des artères médianes antérieures du bulbe (fig. 148,3). Toujours très nombreuses, elles naissent de la face supérieure du tronc basilaire et pénètrent immédiatement après dans l'épaisseur de la protubérance. Elles se portent directement d'avant en arrière, en suivant la ligne médiane, jettent à droite et à gauche un certain nombre de ramuscules collatéraux et viennent s'épanouir en de fines ramifications sur le plancher du quatrième ventricule.

b. *Artères protubérantielles latérales.* — Les artères protubérantielles latérales proviennent du tronc basilaire ou des deux principales collatérales de ce tronc, la

cérébelleuse inféro-antérieure et la cérébelleuse supérieure. Elles pénètrent dans la protubérance sur les points les plus divers et se perdent dans l'épaisseur de cet organe. L'une d'elles, sous le nom d'*artère du trijumeau* (Duret), se dirige transversalement vers l'émergence de ce nerf et se comporte alors de la même façon que les artères radiculaires du bulbe, c'est-à-dire qu'elle se divise, en atteignant le tronc nerveux, en deux rameaux : un rameau descendant, qui suit le trijumeau vers le ganglion de Gasser ; un rameau ascendant, qui disparaît dans la protubérance avec le nerf lui-même et l'accompagne très probablement jusqu'à ses noyaux de terminaison.

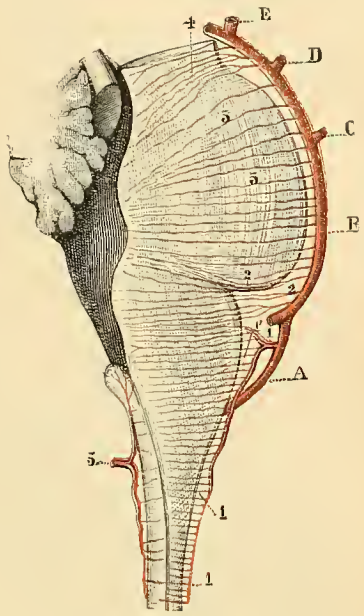

Fig. 148.

Artères médianes de la protubérance et du bulbe (d'après Duret).

A, artère vertébrale gauche. — B, tronc basilaire. — C, cérébelleuse inférieure et antérieure. — D, cérébelleuse supérieure. — E, cérébrale postérieure. — 1, artère spinale antérieure. — 1', 1', ses branches médianes. — 2, artères sous-protubérantielles. — 3, 4, artères médio-protubérantielles. — 5, artère spinale postérieure avec ses branches médianes.

2° Veines. — Les veines de la protubérance se dirigent vers la face antérieure de l'organe, où elles constituent un riche réseau à mailles fort irrégulières, le *réseau veineux protubérantiel*. Ce réseau communique largement, en bas avec le réseau veineux du bulbe, sur les côtés et en arrière avec le réseau veineux du cervelet. Les veines afférentes du plexus protubérantiel se distinguent en supérieures et latérales : les premières, ordinairement de petit calibre, gagnent le bord supérieur de la protubérance et, là, se jettent dans la veine communicante postérieure, je veux dire dans cette veine à direction transversale qui unit, à ce niveau, les deux veines basilaires ; les secondes sont représentées par deux ou trois troncules qui se rendent, soit aux sinus pétreux, soit aux veines cérébelleuses.

3° Lymphatiques. — Les voies lymphatiques de la protubérance annulaire ne présentent aucune particularité importante. (Voir *Anatomie générale*, p. 32.)

A consulter au sujet de la constitution anatomique de la protubérance annulaire, parmi les travaux récents : Bechterew, *Ueber die Längsfaserzüge der formatio reticularis medullæ oblongatæ et pontis*, Neurol. Centralbl., 1885 ; — Du même, *Untersuch. über die Schleifenschicht*, Ber. d. Kgl. Sachs. Gesellssch. d. Wiss., 1885 ; — Jakowenko, *Zur Frage über den Bau des hinteren Längsbündels*, Neurol. Centralbl., 1888 ; — Köppen, *Ueber d. hintere Längsbündel*, Tagebl. d. deutsch. Naturforschersaml. in Heidelberg, 1890 ; — Cajal, *Le pont de Varole*, Bibliogr. anat., 1894 ; — Gattel, *Beitr. zur Kenntniss d. motorischen Bahnen im Pons*, Verh. d. Phys.-méd. Ges. in Würzburg, 1895 ; — Van Gehuchten, *Le faisceau longitudinal postérieur*, Acad. roy. de méd. de Belgique, 1895 ; — Luys, *Nouvelles fibres antéro-postérieures de la région protubérantielle*, Soc. biol., 1895 ; — Bettoni, *Quelques observations sur l'anat. de la moelle allongée, de la protubérance et des pédoncules cérébraux*, Arch. ital. d. Biol., 1895 ; — Mahaim, *Rech. sur les connexions qui existent entre les noyaux des nerfs moteurs du globe oculaire d'une part et, d'autre part, le faisceau longitudinal postérieur et la formation réticulaire*, Bull. de l'Acad. roy. de Belgique, 1895 ; — Pusateri, *Sulla fina anatomia del ponte di Varolio nell'uomo*, Riv. di patol. nerv. e ment., 1896.

§ II. — Pédoncules cérébelleux moyens

Les pédoncules cérébelleux moyens (angl. *middle peduncles*, allem. *Brückenarm*) unissent le cervelet à la protubérance annulaire.

1° Conformation extérieure et rapports. — Ils se présentent à nous (fig. 130,8) sous la forme de deux cordons blancs, occupant les parties latérales de l'isthme de l'encéphale. En partant du cervelet, ils se dirigent obliquement en bas et en dedans. Aplatis d'avant en arrière, ils nous présentent chacun une extrémité interne, une extrémité externe, une face antérieure et une face postérieure :

L'*extrémité interne* se continue, comme nous l'avons vu dans le paragraphe précédent, avec la protubérance : un plan sagittal, passant par le côté externe du trijumeau, forme la limite conventionnelle entre les deux organes.

L'*extrémité externe* pénètre dans le cervelet au niveau de son échancrure antérieure.

La *face antérieure*, convexe et libre dans la plus grande partie de son étendue, repose sur le rocher. Elle est recouverte en dehors par de nombreuses lamelles du cervelet et notamment par le lobule du pneumogastrique ou flocculus.

La *face postérieure* est fort courte. Le pédoncule, à ce niveau, se confond en effet, presque immédiatement à sa sortie du cervelet, avec les parties latérales de la protubérance.

2° Constitution anatomique et connexions. — Envisagés au point de vue de leur constitution anatomique, les pédoncules cérébelleux moyens se composent exclusivement de fibres nerveuses à myéline qui, du cervelet, descendent vers la protubérance ou vice versa, remontent de la protubérance vers le cervelet. Nous avons déjà indiqué plus haut, à propos du cervelet (p. 161) et de la protubérance (p. 170) quelle est l'origine et la terminaison de ces fibres; nous ne saurions y revenir ici sans tomber dans des redites inutiles.

§ III. — Pédoncules cérébelleux supérieurs

Les pédoncules cérébelleux supérieurs (angl. *superior peduncules*, allem. *Bindearm*) sont encore deux cordons blancs, reliant l'un à l'autre le cervelet et le cerveau.

1° Conformation extérieure et rapports. — Situés dans le plan supérieur de l'isthme (fig. 89,2), ils se dirigent obliquement d'arrière en avant et un peu de dehors en dedans, de l'échancrure antérieure du cervelet, où ils prennent naissance, aux tubercules quadrijumeaux postérieurs, au-dessous desquels ils disparaissent. Du reste, ils sont aplatis de haut en bas et nous présentent en conséquence : 1° deux faces, que l'on distingue en antérieure et postérieure ; 2° deux bords, l'un externe, l'autre interne ; 3° deux extrémités, l'une inférieure, l'autre supérieure.

La *face postérieure* ou *supérieure*, convexe et lisse, est entièrement recouverte par le cervelet; mais un double feuillet de la pie-mère sépare l'un de l'autre les deux organes, de telle sorte qu'il suffit de soulever et de récliner en arrière les lamelles cérébelleuses pour dégager le pédoncule et mettre sa face postérieure à découvert. A sa partie toute supérieure, cette face est croisée transversalement par les faisceaux ascendants du ruban de Reil, qui lui adhèrent intimement (fig. 154, 16). Elle est croisée aussi, immédiatement au-dessous de ces derniers, par quelques fibres du faisceau cérébelleux direct (fig. 96,4'), qui s'infléchissent en arrière pour gagner la valvule de Vieussens et, de là, le vermis supérieur.

La *face antérieure* ou *inférieure* (fig. 150,1) se confond, dans sa partie externe,

avec la formation réticulaire de la protubérance et du pédoncule cérébral. Sa partie interne, libre et légèrement concave, concourt à former la paroi postérieure ou voûte du quatrième ventricule.

Le *bord externe*, épais, arrondi et mousse, répond au sillon latéral de l'isthme et se fusionne à ce niveau avec la protubérance.

Le *bord interne*, mince, presque tranchant, donne attache à la valvule de Vieussens qui va s'attacher, d'autre part, sur le bord interne du pédoncule du côté opposé (voy. fig. 150).

L'*extrémité inférieure* ou *postérieure* disparaît dans le centre médullaire du cervelet, au niveau de l'échancrure antérieure de cet organe.

L'*extrémité supérieure* ou *antérieure* s'engage au-dessous des tubercules quadrijumeaux et échappe alors à nos regards. Si nous essayons de suivre nos deux pédoncules, dans ce trajet caché, sur une série de coupes horizontales régulièrement étagées (fig. 149, 155, 174), nous les voyons se rapprocher graduellement l'un de l'autre, entrer en contact sur la ligne médiane, se pénétrer réciproquement et, finalement, s'entre-croiser d'une façon telle que le pédoncule cérébelleux du côté gauche passe à droite et, vice versa, que les fibres du pédoncule droit passent du côté gauche. Cet entre-croisement effectué, les deux pédoncules cérébelleux supérieurs cheminent dans l'étage supérieur du pédoncule cérébral et se perdent, presque immédiatement après, dans les noyaux rouges. D'après Marchi, dont les conclusions sur ce point ont été confirmées récemment par Mahaim, l'entre-croisement du pédoncule cérébelleux supérieur ne serait pas total : il existe un faisceau, très peu important du reste, qui ne franchit pas la ligne médiane et qui, par conséquent, unit chaque pédoncule au noyau rouge correspondant.

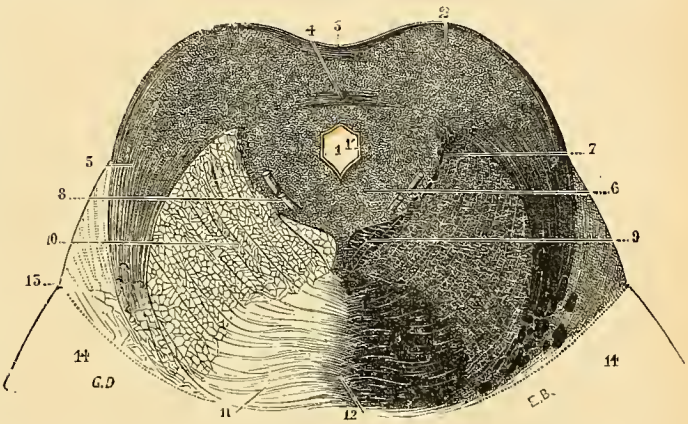

Fig. 149.

Coupe vertico-transversale de la calotte, passant au niveau des tubercules quadrijumeaux postérieurs (d'après Schwalbe).

1, aqueduc de Sylvius, avec 1', son épendyme (*en jaune*). — 2, tubercules quadrijumeaux postérieurs. — 3, entre-croisement de leurs fibres superficielles. — 4, entre-croisement de leurs libres profondes. — 5, ruban de Reil. — 6, substance grise entourant l'aqueduc. — 7, coupe des faisceaux qui constituent la racine supérieure du trijumeau. — 8, coupe des faisceaux appartenant au nerf pathétique. — 9, bandelette longitudinale postérieure. — 10, formation réticulaire. — 11, pédoncules cérébelleux supérieurs, s'entre-croisant sur la ligne médiane, en 12. — 13, sillon latéral de l'isthme. — 14, protubérance annulaire.

2° Constitution anatomique et connexions. — Les pédoncules cérébelleux supérieurs, comme les moyens, sont exclusivement formés par de la substance blanche. Ils renferment des fibres nerveuses à myéline, qui se dirigent parallèlement à l'axe même du pédoncule. Nous avons déjà indiqué, à propos des connexions du cervelet, quelle était la signification probable de ces fibres (voy. p. 162).

§ IV. — Valvule de Vieussens

La valvule de Vieussens (fig. 151,13) est une membrane nerveuse, constituée à

la fois par de la substance blanche et par de la substance grise, qui relie l'un à l'autre les deux pédoncules cérébelleux supérieurs.

1° **Conformation extérieure et rapports.** — Comme l'espace qu'elle est destinée à combler, le valvule de Vieussens a une forme triangulaire à base inférieure. Elle nous offre à considérer, par conséquent : 1° deux faces, l'une postérieure, l'autre antérieure ; 2° deux bords latéraux, l'un droit, l'autre gauche ; 3° une base ; 4° un sommet.

La *face postérieure*, ou mieux *postéro-supérieure* est fortement inclinée de haut en bas et d'avant en arrière. Elle est recouverte, dans toute son étendue, par le vermis supérieur ou lobe moyen du cervelet. Entre les deux formations s'interpose un double feuillet de la pie-mère, de telle sorte qu'il suffit de récliner en arrière le vermis pour mettre cette face à découvert. On constate alors qu'elle présente une coloration blanche dans son quart antérieur, une coloration grise dans les trois quarts postérieurs.

La *face antérieure* ou mieux *antéro-inférieure*, constituée par de la substance blanche dans toute son étendue, contribue, comme les deux pédoncules cérébelleux supérieurs, à former la voûte du quatrième ventricule. Elle repose, à sa partie postérieure, sur la luette ou extrémité antérieure du vermis inférieur, mais sans lui adhérer.

Les *bords latéraux*, obliques en haut et en avant, répondent aux pédoncules cérébelleux supérieurs et s'unissent intimement à eux.

La *base* se confond, de même, d'une façon intime avec le lobe moyen du cervelet. La valvule de Vieussens, du reste, n'est autre chose, comme nous le verrons tout à l'heure, qu'une portion du cervelet.

Le *sommet*, dirigé en avant, est fortement arrondi. Il donne naissance à un prolongement fasciculé, souvent bifide, qui vient s'implanter d'autre part dans l'espace angulaire que forment, en s'écartant l'un de l'autre, les deux tubercules quadrijumeaux postérieurs. Ce prolongement est connu sous le nom de *frein* de la valvule de Vieussens (fig. 160, 5). — De chaque côté du frein, émergent deux cordons nerveux très grêles, les *nerfs pathétiques* ou *nerfs de la quatrième paire* (fig. 151, 15). — On voit enfin, dans certains cas, une toute petite bandelette transversale, placée en arrière du frein, unir l'un à l'autre les points d'émergence de ces deux nerfs.

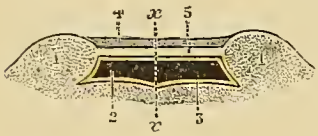

Fig. 150.

Coupe vertico-transversale du quatrième ventricule, pratiquée au niveau de la valvule de Vieussens.

1, 1, pédoncules cérébelleux supérieurs. — 2, cavité du quatrième ventricule. — 3, son plancher. — 4, lame grise et 5, lame blanche de la valvule de Vieussens. — *x*, *x*, ligne médiane. — (Le trait jaune représente l'épendyme.)

2° **Structure.** — La valvule de Vieussens se compose essentiellement de deux lames de substance nerveuse superposées, une lame de substance blanche et une lame de substance grise (fig. 150). — La *lame de substance blanche* (5) répond à la face antérieure, où elle constitue une nappe uniforme : c'est le *voile médullaire antérieur* des anatomistes anglais et allemands. Elle se continue à sa partie inférieure avec le centre médullaire du cervelet, dont elle n'est qu'une dépendance. — La *lame de substance grise* (4) s'étale en arrière de la précédente ; mais elle n'occupe, ainsi que nous l'avons dit plus haut, que les trois quarts inférieurs de la valvule, le quart supérieur étant exclusivement formé par de la substance blanche. Cette substance grise se dispose en une série de plis transversaux qui rappellent exactement, par leur aspect

extérieur, la disposition des lames cérébelleuses. L'analogie existe encore quand on examine la configuration intérieure de ces plis : chacun d'eux, en effet, est constitué par une lame de substance grise, au sein de laquelle s'insinue de bas en haut un mince prolongement de la substance blanche sous-jacente. Cette disposition s'observe très nettement sur des coupes sagittales de la valvule de Vieussens.

Envisagées au point de vue de leur constitution histologique, la lame grise de la valvule de Vieussens est formée par des éléments cellulaires, qui rappellent exactement ceux de l'écorce cérébelleuse : la lame blanche, par des fibres nerveuses à myéline qui viennent du cervelet ou qui s'y rendent, mais dont les connexions sont encore très hypothétiques. Un certain nombre d'entre elles, comme nous l'avons déjà vu en étudiant le bulbe, proviennent du faisceau cérébelleux direct et vont au vermis supérieur, constituant ainsi une longue voie commissurale entre ce dernier organe et la colonne de Clarke de la moelle épinière.

3° Signification anatomique. — A tout prendre, la valvule de Vieussens, envisagée au point de vue de sa signification anatomique, est une simple dépendance du lobe moyen du cervelet et équivaut à un lobule qui, au lieu d'être arrondi comme les lobules ordinaires, s'est étalé en surface. Ce lobule n'est autre que le lobule le plus antérieur du vermis supérieur, celui que nous avons désigné (p. 145) sous le nom de *lingula*.

§ V. — Tubercules quadrijumeaux

On donne le nom de tubercules quadrijumeaux (angl. *corpora quadrigemina*, allem. *Vierhügel*) à quatre saillies en forme de mamelon, qui se trouvent situées à la partie postéro-supérieure de la protubérance et des pédoncules cérébraux (fig. 151, 8 et 9). Ces tubercules, dont l'ensemble constitue la *lame quadrijumelle* de quelques anatomistes, sont disposés deux par deux de chaque côté de la ligne médiane, en avant de la valvule du Vieussens, en arrière du ventricule moyen, au-dessus de l'aqueduc de Sylvius, au-dessous de la toile choroïdienne et du bourrelet du corps calleux. Leur développement dans la série animale varie en raison inverse de celui du cervelet : ils sont donc rudimentaires chez l'homme, où le cervelet atteint ses plus grandes dimensions. Chez les vertébrés non mammifères, notamment chez les oiseaux, les tubercules quadrijumeaux de l'homme et des mammifères sont représentés par deux renflements volumineux, l'un droit, l'autre gauche, que l'on désigne, en Anatomie comparée, sous le nom de *lobes optiques*. Ces lobes optiques présentent une cavité centrale qui communique avec l'aqueduc de Sylvius et qui, de ce fait, acquiert la signification d'un simple diverticulum des cavités ventriculaires.

1° Conformation extérieure. — Les tubercules quadrijumeaux se divisent en antérieurs et postérieurs : les premiers sont encore désignés sous le nom de *nates* (fesses), les seconds sous celui de *testes* (testicules). Un sillon transversal, légèrement courbe et à concavité antérieure, sépare nettement les tubercules antérieurs des tubercules postérieurs. Un deuxième sillon, celui-ci antéro-postérieur et médian, isole de même les saillies du côté droit de celles du côté gauche. Ces deux sillons, se rencontrant naturellement à angle droit au centre de la lame quadri-

jumelle, forment par leur ensemble une sorte de croix, dont les quatre branches ont une longueur à peu près égale.

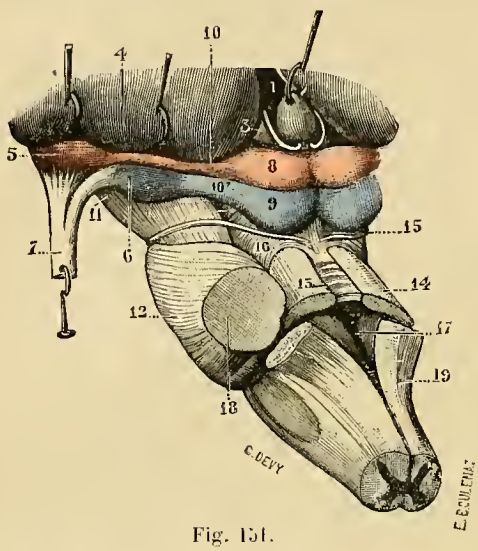

Fig. 151.

L'isthme de l'encéphale, vu par en haut et à gauche pour montrer les tubercules quadrijumeaux et leurs relations avec les corps genouillés.

1, ventricule moyen. — 2, glande pinéale. — 3, triangle de l'habenula. — 4, extrémité postérieure de la couche optique, soulevée pour laisser voir : 5, le corps genouillé externe ; 6, le corps genouillé interne ; 7, la bandelette optique avec ses deux racines. — 8, tubercule quadrijumeau antérieur. — 9, tubercule quadrijumeau postérieur. — 10, bras antérieur et 10' bras postérieur des tubercules quadrijumeaux. — 11, pédoncule cérébral. — 12, protubérance. — 13, valvule de Vieussens. — 14, pédoncules cérébelleux supérieurs. — 15, nerf pathétique. — 16, faisceau latéral de l'isthme. — 17, quatrième ventricule. — 18, pédoncules cérébelleux moyens. — 19, pédoncules cérébelleux inférieurs.

Quoique conformés sur le même type, les tubercules quadrijumeaux antérieurs et postérieurs diffèrent sur certains points. — Les *tubercules antérieurs* ou *nates* (fig. 151,8), de coloration grisâtre, présentent chacun la forme d'un ovoïde à grand axe dirigé en avant et en dehors. Leur longueur, correspondant à leur grand axe, est de 10 à 12 millimètres ; leur largeur, de 7 ou 8 millimètres. Entre les deux tubercules quadrijumeaux antérieurs, existe une petite dépression triangulaire dans laquelle vient se placer le conarium ou glande pinéale : c'est le *lit de la glande pinéale* (*triangle sous-pinéal* d'Obersteiner). — Les *tubercules postérieurs* ou *testes* (fig. 151,9) diffèrent des précédents en ce qu'ils sont plus petits : ils mesurent, en moyenne, 8 millimètres de longueur sur 6 millimètres de largeur. Ils en diffèrent encore par leur coloration qui est d'un gris plus clair et par leur forme qui est moins allongée, presque hémisphérique.

Les tubercules quadrijumeaux antérieurs, par leur extrémité externe, donnent naissance à un prolongement ou bras, que l'on désigne sous le nom de *bras antérieur des tubercules quadrijumeaux* ou de *bras conjonctival antérieur* (fig. 151,10) : c'est un petit cordon blanchâtre, qui se porte transversalement en dehors vers le corps genouillé externe de la couche optique. De même, les tubercules quadrijumeaux postérieurs laissent échapper, à leur extrémité externe, un prolongement analogue, appelé *bras postérieur des tubercules quadrijumeaux* ou *bras conjonctival postérieur* (fig. 151,10') : il se dirige obliquement en dehors et en avant pour aboutir au corps genouillé interne. Les deux bras antérieur et postérieur sont séparés l'un de l'autre par un sillon plus ou moins profond : c'est le *sillon interbrachial* ou *interconjonctival*. Il n'est que la continuation de la branche transversale du sillon cruciforme, qui, comme nous l'avons dit plus haut, sépare les unes des autres les quatre éminences de la lame quadrijumelle.

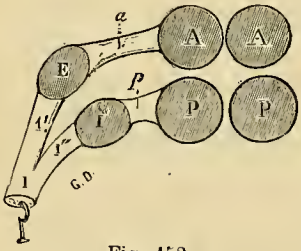

Fig. 152.

Schéma représentant les rapports de la bandelette optique avec les corps genouillés et les tubercules quadrijumeaux.

A, tubercules antérieures (nates). — P, tubercules postérieurs (testes). — E, corps genouillés externes. — I, corps genouillés internes.

a, bras des tubercules antérieurs. — *b*, bras des tubercules postérieurs.

1, bandelette optique, avec : 1', sa racine externe ; 1'', sa racine interne.

Comme moyen mnémotechnique des rapports respectifs des tubercules quadrijumeaux avec les corps genouillés, l'élève pourra retenir les quatre majuscules **AEPI**, que l'on devra lire : tubercule **A**ntérieur, relié au corps genouillé **E**xterne ; tubercule **P**ostérieur, relié au corps genouillé **I**nterne.

2° Constitution anatomique et connexions. — Les tubercules quadrijumeaux antérieurs et postérieurs sont encore plus différents par leur structure et leur signification anatomique que par leur configuration extérieure.

A. Tubercules quadrijumeaux antérieurs. — Les tubercules quadrijumeaux antérieurs se rattachent essentiellement à la vision, accessoirement au sens de l'ouïe.

a. *Structure.* — Ils se composent à la fois de substance blanche et de substance grise, lesquelles se disposent en quatre couches, que nous désignerons sous le nom de première, deuxième, etc., en allant de haut en bas :

La *première couche* ou *stratum zonale* (fig. 153,1), très mince chez l'homme (30 à 40 μ), est située immédiatement au-dessous de la pie-mère. Elle est exclusivement formée par des fibres à myéline présentant une disposition plus ou moins plexiforme. Ce sont, en grande partie, des fibres optiques, qui sont apportées au tubercule par le bras conjonctival antérieur.

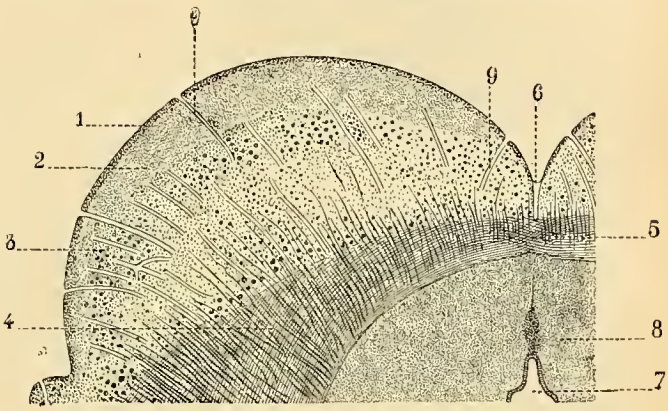

Fig. 153.

Coupe frontale du tubercule quadrijumeau antérieur (d'après Schwalbe).

1, première couche ou stratum zonale. — 2, deuxième couche. — 3, troisième couche. — 4, quatrième couche. — 5, raphé médian. — 6, sillon séparant les deux tubercules quadrijumeaux antérieurs. — 7, aqueduc de Sylvius. — 8, substance grise de l'aqueduc. — 9, vaisseaux.

La *deuxième couche*, beaucoup plus développée que la précédente (fig. 153, 2), est une couche grise. Épaisse à sa partie moyenne, mince à sa périphérie, elle recouvre la partie saillante du tubercule quadrijumeau, comme le ferait une calotte : de là le nom de *cappa cinerea* que lui a donné Tartuferi. Elle se compose en majeure partie de cellules de petites dimensions, dont les cylindraxes ont pour la plupart une direction postéro-antérieure.

La *troisième couche* (fig. 153, 3), couche mixte, renferme à la fois des cellules et des fibres. — Les *cellules* sont pour la plupart volumineuses, multipolaires, à cylindraxe long ; quelques-unes cependant, de moyennes et de petites dimensions, arrondies ou fusiformes, appartiennent à la catégorie des cellules à cylindraxe court (cellules de Golgi type II). — Les *fibres* sont orientées dans le sens sagittal : elles sont, par conséquent, vues en coupe sur la figure 153, qui représente une coupe transversale des tubercules quadrijumeaux.

La *quatrième couche* (fig. 153, 4), couche mixte également, nous montre, comme la précédente, une multitude de grosses cellules multipolaires, auxquelles se mêlent quelques cellules plus petites à cylindraxe court. Quant aux fibres, elles se dirigent pour la plupart de dehors en dedans et d'avant en arrière, en décrivant

une courbe dont la concavité regarde l'aqueduc de Sylvius. Elles forment, à la partie profonde de la couche, un épais faisceau qui repose directement sur la substance grise de l'aqueduc. Sur la ligne médiane, elles s'entre-croisent avec celles du côté opposé, formant ainsi une sorte de raphé très visible (6) sur la figure 153.

b. *Connexions.* — Envisagé au point de vue de ses connexions, le tubercule quadrijumeau antérieur reçoit des fibres et en émet (fig. 154). — Ses *fibres afférentes* sont en grande partie des fibres optiques, provenant du bras conjonctival antérieur. A ce premier faisceau, qui est le faisceau principal, s'ajoutent, d'après Held, un certain nombre d'autres fibres, en rapport avec le sens de l'ouïe, qui proviennent du faisceau acoustique ou partie latérale du ruban de Reil (voy. le paragraphe suivant). Toutes ces fibres, fibres optiques et fibres acoustiques, se terminent dans la substance grise du tubercule quadrijumeau, par des arborisations libres. — Ses *fibres efférentes*, de valeur diverse, forment trois groupes principaux. Les unes, fibres internes, traversent la ligne médiane pour se rendre au tubercule quadrijumeau antérieur du côté opposé : ce sont des fibres d'association entre organes symétriques. D'autres fibres, ascendantes ou corticales, passent dans le bras conjonctival antérieur, gagnent le centre ovale et, finalement, viennent se terminer dans l'écorce du lobe occipital du côté correspondant (voy. *Terminaisons réelles du nerf optique*) : ces fibres, toutefois, ne sont pas admises par tous les auteurs, du moins chez l'homme. D'autres enfin, fibres descendantes, contribuent à former la bandelette longitudinale postérieure (p. 174) : elles se portent en bas et en dedans, s'entre-croisent sur la ligne médiane avec celles du côté opposé, disparaissent dans la bandelette précitée et se terminent dans les noyaux moteurs bulbo-protubérantiels, principalement dans les noyaux moteurs de l'œil : ce sont des voies réflexes, associant certains mouvements des yeux aux impressions optiques et acoustiques. Peut-être, à ces fibres descendantes, qui sont manifestement motrices, faut-il ajouter d'autres fibres descendantes, d'une signification encore mal connue, qui se portent dans le ruban de Reil en constituant la voie centrifuge de cette dernière formation.

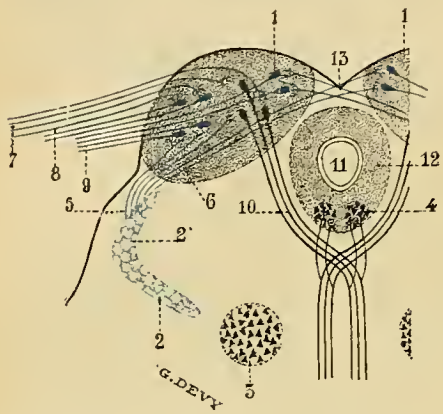

Fig. 154.

Schéma montrant les connexions des tubercules quadrijumeaux antérieurs.

1, 1, tubercules quadrijumeaux antérieurs. — 2', 2'', portion interne et portion externe du ruban de Reil. — 3, noyau rouge. — 4, noyau du moteur oculaire commun. — 5, trois fibres acoustiques allant au tubercule du côté correspondant. — 6, deux fibres acoustiques se rendant au tubercule du côté opposé. — 7, quatre fibres optiques provenant de la bandelette optique. — 8, deux fibres optiques se rendant à l'écorce. — 9, quatre fibres acoustiques, se rendant à l'écorce cérébrale. — 10, trois fibres se rendant, après croisement, dans la bandelette longitudinale postérieure. — 11, aqueduc de Sylvius. — 12, substance grise de l'aqueduc. — 13, raphé.

B. Tubercules quadrijumeaux postérieurs. — Les tubercules quadrijumeaux postérieurs sont essentiellement affectés au sens de l'ouïe.

a. *Structure.* — Ils nous présentent, comme les antérieurs, de la substance blanche et de la substance grise. Mais ces deux substances, se disposant ici d'une façon plus simple, ne forment pour ainsi dire que deux couches. — La *première couche*, en allant de haut en bas, est formée par de la substance blanche : c'est le

stratum zonale des tubercules quadrijumeaux postérieurs. Les fibres qui la constituent se continuent, pour la plupart, avec le bras conjonctival postérieur. — La *deuxième couche*, couche grise, *ganglion des tubercules quadrijumeaux postérieurs* de certains auteurs, forme au-dessous du stratum zonale une masse compacte, biconvexe sur les coupes, reposant sur la substance grise qui entoure l'aqueduc de Sylvius. Histologiquement, cette deuxième couche nous présente les mêmes éléments que la substance grise des tubercules quadrijumeaux antérieurs : grosses cellules multipolaires, en nombre prédominant ; cellules de moyenne ou de petite taille, beaucoup plus rares, les unes à cylindraxe long, les autres à cylindraxe court.

b. *Connexions.* — Les fibres du tubercule quadrijumeau postérieur se distinguent, comme celles de l'antérieur, en afférentes et efférentes. — Les *fibres afférentes* (fig. 158,9) émanent du faisceau acoustique ou portion externe du ruban de Reil. Elles abordent le tubercule par son côté postéro-externe et se terminent dans la masse grise centrale par des arborisations libres. Un certain nombre franchissent la ligne médiane pour se rendre au tubercule du côté opposé. — Les *fibres efférentes* ne sont autres que les cylindraxes des cellules sus-indiquées. Elles suivent trois directions : les unes, internes, se portent, après entre-croisement sur la ligne médiane, dans le tubercule quadrijumeau du côté opposé ; d'autres, ascendantes ou corticales, passant par le bras conjonctival postérieur, se rendent à l'écorce du lobe temporal du côté correspondant ; d'autres enfin, fibres descendantes, se portent en bas dans la région de la calotte et se mêlent aux fibres du ruban de Reil.

3° **Vaisseaux.** — Les tubercules quadrijumeaux possèdent six artères, trois de chaque côté, savoir : 1° une *artère quadrijumelle antérieure*, qui provient de la cérébrale postérieure et se distribue, comme son nom l'indique, au tubercule quadrijumeau antérieur ; 2° une *artère quadrijumelle moyenne*, qui émane également de la cérébrale postérieure et qui se termine par de fines ramifications dans l'intervalle des deux tubercules quadrijumeaux ; 3° une *artère quadrijumelle postérieure*, qui provient de l'artère cérébelleuse inféro-antérieure et se perd en ramuscules très fins sur le tubercule quadrijumeau postérieur. Ces six artères s'anastomosent entre elles de façon à constituer au-dessus de la lame quadrijumelle un riche réseau pie-mérien, qui communique à sa périphérie, d'une part avec les artères de la toile choroïdienne, d'autre part avec le réseau du cervelet. Les rameaux et ramuscules qui s'échappent du réseau pie-mérien pénètrent dans les tubercules quadrijumeaux perpendiculairement à leur surface et cheminent dans leur épaisseur en suivant une direction radiaire (fig. 153, 9). — Les *veines des tubercules quadrijumeaux* se jettent pour la plupart, après un trajet naturellement fort court, dans les veines de Galien.

Voyez, au sujet de la structure des tubercules quadrijumeaux : Darkschewitsch, *Zur Anatomie d. Corpus quadrigeminum*, Neurol. Centralbl., 1885 ; — Tartuferi, *Sull' anatomia minuta d. eminenze bigemine anteriori dell'uomo*, Mem. prem. d. R. Instit. Lombardo di Milano, 1885 ; — Du même, *Sull' anatomia minuta delle eminenze bigemine anteriori dell' uomo.* Arch. ital. per le malattie nervose, 1885 ; — Flechsig, *Weitere Mittheilungen ü. d. Beziehungen d. unt. Vierhügels zum Hörnerven*, Neurol. Centralbl., 1890 ; — Held, *Der Ursprung des tiefen Markes des Vierhügelregion*, Neurol. Centralbl., 1890.

§ VI. — Ruban de Reil

Si nous examinons l'isthme de l'encéphale par l'une de ses faces latérales (fig. 151), nous constatons la présence, à la partie antéro-supérieure de cette face,

d'une bandelette de substance blanche (16), formant un relief tantôt considérable, tantôt peu accusé : c'est le *faisceau triangulaire* ou *faisceau latéral de l'isthme*. De forme triangulaire, il émerge par sa base du sillon latéral de l'isthme. Puis se portant en haut et un peu en avant, il contourne successivement le bord externe et la face postérieure du pédoncule cérébelleux moyen et arrive bientôt au tubercule quadrijumeau postérieur. Là, un certain nombre de ses fibres (fig. 89,31'), celles qui forment sa partie postérieure s'infléchissent en arrière et se perdent dans la substance blanche de la valvule de Vieussens : ces fibres, nous le savons déjà,

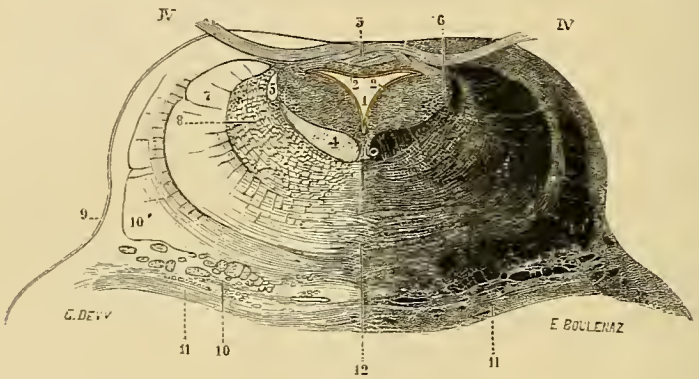

Fig. 155.

Coupe vertico-transversale de la protubérance passant par le point d'entre-croisement des nerfs pathétiques (d'après Stilling).

1, aqueduc de Sylvius. — 2, sa substance grise. — 3, entre-croisement des pathétiques. — 4, bandelette longitudinale postérieure. — 5, racine supérieure du trijumeau. — 6, cellules sensitives accompagnant cette racine. — 7, pédoncules cérébelleux supérieurs. — 8, formation réticulaire. — 9, sillon latéral de l'isthme. — 10 et 10' portion interne et externe du ruban de Reil. — 11, 11, fibres transversales de la protubérance. — 12, raphé. — (Le trait jaune représente l'épendyme.)

représentent la portion protubérantielle du faisceau cérébelleux direct de la moelle épinière. Les autres, et c'est le plus grand nombre, disparaissent sous le tubercule quadrijumeau postérieur.

Le faisceau latéral de l'isthme, tel que nous venons de le décrire, est encore désigné par certains auteurs sous le nom de ruban de Reil. Mais c'est à tort : il ne renferme en effet qu'une faible portion des fibres du ruban de Reil ; c'est une portion du ruban de Reil, non le ruban de Reil tout entier. Pour voir celui-ci dans toute son étendue, il convient d'examiner une coupe horizontale de la protubérance passant par sa partie moyenne ou par son tiers supérieur. Le ruban de Reil nous apparaît alors (fig. 141, 9 et 9' et 155, 10 et 10') sous la forme d'un volumineux faisceau de fibres longitudinales, situé à la partie tout antérieure de la calotte et s'étendant en largeur depuis le sillon latéral de l'isthme jusqu'à la ligne médiane.

Le ruban de Reil, disons-le tout de suite, est un faisceau sensitif : il est formé essentiellement par des fibres à trajet ascendant, qui prennent origine dans les noyaux terminaux des nerfs sensitifs, soit spinaux, soit bulbo-protubérantiels et de là s'élèvent vers le cerveau. C'est le *lemniscus* (ruban) ou *laqueus* (lacet) de certains auteurs, la *Schleife* des anatomistes allemands. Le ruban de Reil, fort complexe, nous est aujourd'hui assez bien connu, grâce aux récents travaux de Forel, de Flechsig, de Monakow, de Mott, de Hösel, de Held, de Déjerine, etc. Nous étudierons successivement : 1° ses origines ; 2° son trajet, sa forme, ses rapports ; 3° sa division topographique ; 4° sa terminaison.

1° Origines. — Le ruban de Reil tire son origine des noyaux de Goll et de Burdach. Nous avons déjà indiqué, à propos du bulbe (p. 110), tous les détails de son origine : nous n'avons ici qu'à les rappeler. Les fibres qui émanent de la partie interne des noyaux précités et qui constituent par leur ensemble la portion initiale du ruban de Reil, se portent en avant en décrivant une courbe à concavité interne, s'entre-croisent sur la ligne médiane avec celles du côté opposé (*entre-croisement sensitif*, *Schleifenkreuzung*) et, se redressant alors pour devenir longitudinales et cheminer de bas en haut, elles s'appliquent contre la face postérieure du faisceau pyramidal ou faisceau moteur volontaire (fig. 95.6'').

Peu après son redressement, le ruban de Reil est rejoint latéralement par le faisceau de Gowers (fig. 156,10), autre faisceau sensitif, qui s'unit intimement à lui. Cette fusion effectuée, notre ruban renferme tous les conducteurs sensitifs d'origine spinale et, si l'on veut bien se rappeler que les fibres du faisceau de Gowers se sont déjà entre-croisées dans la moelle épinière, on en déduira cette formule, admise aujourd'hui par la grande majorité des anatomistes, à savoir : que le ruban de Reil, au bulbe tout au moins, est tout entier un faisceau croisé.

Au cours de son trajet ascendant, le ruban de Reil reçoit des faisceaux additionnels de tous les noyaux sensitifs du bulbe et de la protubérance : noyau du pneumogastrique, noyau du glosso-pharyngien, noyaux de l'auditif, noyau du trijumeau sensitif. Ces faisceaux additionnels (fig. 156, 6, 7, 8, 9) naissent de leurs noyaux respectifs, comme la portion initiale du ruban naît des noyaux de Burdach et de Goll ; ils se portent en haut et en dedans, s'entre-croisent dans le raphé avec leurs homologues du côté opposé et disparaissent alors dans la masse du ruban, dont ils deviennent parties constituantes.

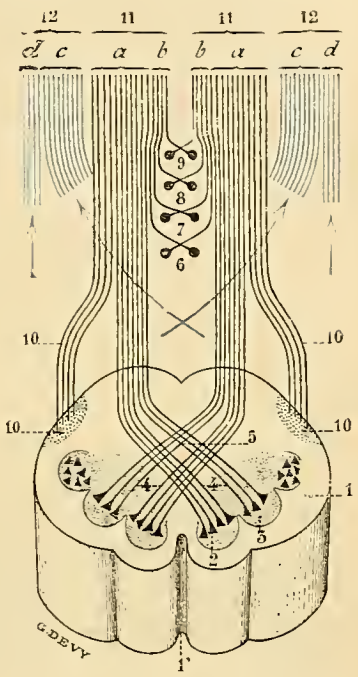

Fig. 156.

Schéma montrant le mode de constitution du ruban de Reil.

1, coupe du bulbe passant un peu au-dessous du bec du calamus, avec 1', sillon médian postérieur. — 2, noyau de Goll. — 3, noyau de Burdach. — 4, portion initiale du ruban de Reil. — 5, entre-croisement sensitif. — 6, noyau du pneumogastrique. — 7, noyau du glosso-pharyngien. — 8, noyau du nerf vestibulaire. — 9, noyau du trijumeau sensitif. — 10, faisceau de Gowers, déjà entre-croisé dans la moelle. — 11, portion interne du ruban de Reil, avec : *a*, sa portion spinale ou médullaire ; *b*, sa portion bulbo-protubérantielle. — 12, portion externe ou latérale du ruban de Reil, formé par les fibres du nerf cochléaire, avec : *c*, sa portion croisée ; *d*, sa portion directe.

De ces différents faisceaux de renforcement bulbo-protubérantiels, le plus important, par son volume et par son trajet ultérieur, est le faisceau dit *acoustique*. Le faisceau acoustique, comme nous le verrons plus tard (voy. *Terminaisons réelles de l'auditif*), est formé : 1° par les fibres qui émanent des noyaux terminaux de la racine cochléaire de l'auditif, le noyau antérieur et le tubercule acoustique ; les fibres qui naissent des noyaux de la racine vestibulaire sont indépendantes du faisceau acoustique ; 2° par des fibres additionnelles, qui proviennent de l'olive supérieure et du noyau trapézoïde. Ces fibres sont en grande partie croisées ; un certain nombre seulement sont directes. Les unes et les autres, entièrement confondues (fig. 156,12), vien-

nent se placer sur le côté externe du ruban de Reil. Nous y reviendrons dans un instant.

Au total, le ruban de Reil, pris dans son acception la plus large, comprend deux ordres de fibres : 1° des *fibres d'origine spinale* (ruban spinal ou rachidien), provenant en partie des noyaux de Burdach et de Goll, en partie du faisceau de Gowers; 2° des *fibres d'origine bulbo-protubérantielle* (ruban bulbo-protubérantiel ou crânien), provenant des noyaux terminaux des nerfs sensitifs du bulbe et de la protubérance. Bien qu'elles naissent à des niveaux différents et portent des noms distincts, ces deux ordres de fibres ont exactement la même signification : ce sont les cylindraxes des cellules nerveuses, autour desquelles viennent s'épanouir les arborisations terminales des neurones sensitifs périphériques. Le ruban de Reil devient ainsi, comme nous l'avons dit plus haut en définissant ce faisceau, l'ensemble des conducteurs sensitifs et sensoriels (les fibres optiques et olfactives exceptées), remontant vers le cerveau.

2° Trajet, forme, rapports. — Depuis son redressement en arrière de la pyramide, le ruban de Reil ne cesse de suivre un trajet ascendant. D'autre part, il ne cesse de s'accroître et cela, par suite de l'adjonction successive, à sa portion initiale, des nombreux faisceaux additionnels énumérés ci-dessus. Si son volume se modifie, sa situation est assez fixe : on le rencontre constamment, à droite et à gauche de la ligne médiane, dans la partie la plus antérieure de la formation réticulaire (fig. 157,2).

Quant à sa forme, elle est un peu variable suivant les points où portent les coupes. — Dans toute la hauteur du bulbe (fig. 157, A), il a la forme d'un triangle

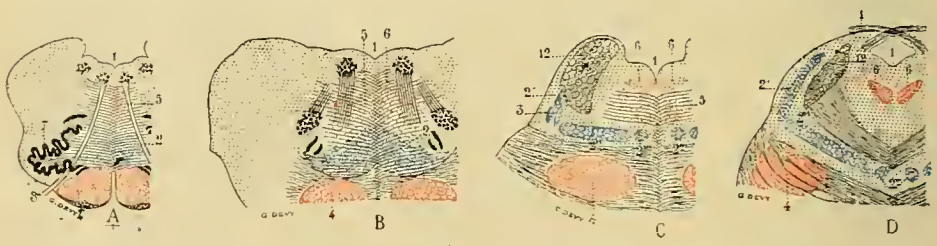

Fig. 157.

Schéma montrant le ruban de Reil sur des coupes pratiquées à différentes hauteurs : A, au niveau du tiers supérieur du bulbe; B, à la partie inférieure de la protubérance; C, à la partie moyenne de la protubérance : D, au niveau de l'émergence du pathétique.

1, quatrième ventricule. — 2, ruban de Reil, avec : 2', sa portion externe ou latérale ; 2'', sa portion interne ; 2''', sa portion médiale. — 3, noyau latéral du ruban de Reil. — 4, faisceau pyramidal. — 5, faisceau commissural longitudinal. — 6, bandelette longitudinale postérieure. — 7, olive bulbaire. — 8, grand hypoglosse : — 9, facial. — 10, moteur oculaire externe. — 11, pathétique. — 12, pédoncule cérébral.

dont le sommet, dirigé en arrière, répond au raphé. Les deux rubans, le droit et le gauche, sont adossés l'un à l'autre sur la ligne médiane. Ils forment ainsi comme une couche unique et, comme cette couche est située entre les deux olives, certains auteurs la désignent parfois sous le nom de *couche inter-olivaire*. — Dans la partie inférieure de la protubérance (fig. 157, B), le ruban de Reil est encore triangulaire, mais son diamètre antéro-postérieur s'est atténué, en même temps que son diamètre transversal s'est agrandi. — Un peu plus haut (fig. 157, C), il s'aplatit d'avant en arrière et revêt peu à peu l'aspect d'une bandelette ou d'un ruban (d'où son nom), orienté en sens frontal. Tandis que son bord interne s'est légèrement écarté du raphé, son bord externe s'est étendu

jusqu'à la partie latérale de la protubérance. — Plus haut encore, la partie externe du ruban, continuant à se développer en dehors, sort de la protubérance et, d'autre part, s'infléchit en arrière, formant avec sa direction première un angle droit ou voisin de l'angle droit. Le ruban tout entier, vu en coupe, nous apparaît alors sous la forme d'une sorte d'équerre (fig. 157, D).

Au niveau du point où la partie externe du ruban de Reil commence à s'infléchir en arrière pour former la branche externe de l'équerre, immédiatement en regard du sillon latéral de l'isthme, se voit un petit amas de substance grise, qui appartient à titre d'annexe à cette partie du ruban : c'est le *noyau latéral du ruban de Reil* (fig. 157, C. 3), qu'il faut bien se garder de confondre avec le noyau latéral du bulbe. Ce noyau est l'aboutissant d'un certain nombre des fibres du ruban; mais, à son tour, il fournit au ruban un nombre beaucoup plus considérable de fibres additionnelles, de telle sorte que celui-ci, dans ses relations avec le noyau en question, s'accroît au lieu de s'atténuer.

3° Division topographique. — Les coupes frontales du bulbe et de la protubérance nous montrent le ruban de Reil comme étant partout continu à lui-même et, de ce fait, absolument indivis. Il est bon, cependant, de le diviser en trois portions : une portion externe, une portion interne et une portion médiale. Une pareille division, en effet, n'est pas faite seulement pour la commodité de l'étude; elle répond encore, comme nous allons le voir, à une division anatomique et physiologique.

4° Mode de terminaison. — Les trois portions du ruban de Reil, portion médiale, portion interne, portion externe, se terminent chacune d'une façon spéciale et il convient, à ce sujet, de les étudier séparément :

a. *Terminaison de la portion médiale.* — Cette portion, relativement toute petite (fig. 157,2'), répond au bord interne du ruban. Il confine à la ligne médiane, d'où le nom de *portion médiale du ruban*, de *ruban médial*, que lui donnent la plupart des auteurs depuis Forel : c'est le *faisceau médian accessoire* de Bechterew. Ce faisceau, arrivé au bord supérieur de la protubérance, passe dans le pédoncule cérébral et, là, s'infléchissant en avant, il abandonne la région de la calotte pour descendre dans celle du pied. Dans la région du pied, il occupe encore le côté interne du pédoncule ; mais il se mêle peu à peu aux fibres internes et supérieures du faisceau pyramidal et suit vraisemblablement alors le même trajet que ce dernier faisceau. La signification de la portion médiale du ruban de Reil n'est pas encore nettement élucidée. Bechterew estime, et son opinion est partagée à cet égard par plusieurs neurologistes, notamment par Hösel, qu'elle est la continuation, dans le pédoncule et la protubérance, du faisceau géniculé de la capsule interne. Deux faits semblent militer en faveur de cette assimilation : le premier, c'est que le faisceau en question ne prend sa myéline que fort tard, après la naissance, comme le fait le faisceau pyramidal; le second, c'est que, d'après Spitzka, il serait très développé chez les cétacés, lesquels n'ont pas de faisceau pyramidal. Si l'interprétation, encore hypothétique, de Bechterew venait à être confirmée, il faudrait, on le conçoit, rayer le ruban médial du groupe des conducteurs sensitifs. Ce serait un faisceau moteur, morphologiquement analogue au faisceau pyramidal : il prendrait naissance, en haut, dans le pied des deux circonvolutions frontales ascendante et pariétale ascendante (voy. *Faisceau géniculé*) et se terminerait, en bas, dans les noyaux moteurs de la protubérance et du bulbe.

b. *Terminaison de la portion externe.* — La portion externe du ruban de Reil, encore appelée *ruban latéral* ou *ruban inférieur* (allem. *Untereschleife*), comprend

la partie externe du ruban. Il n'est autre que la continuation du faisceau acoustique ci-dessus décrit et, de ce fait, transmet au cerveau des impressions d'une nature toute spéciale : celles qu'apporte au noyau acoustique antérieur et au tubercule acoustique la branche cochléaire du nerf auditif.

Le ruban latéral est, tout d'abord, entièrement dissimulé dans l'épaisseur de la protubérance (fig. 157, B). Puis, comme cela a été dit plus haut, il s'échappe de

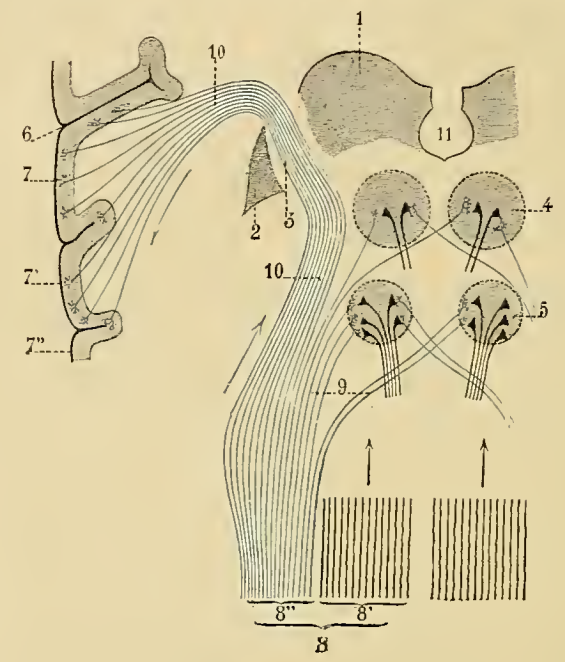

Fig. 158.

Mode de terminaison du faisceau acoustique ou portion externe du ruban de Reil.

1, couche optique. — 2, noyau lenticulaire. — 3, capsule interne. — 4, tubercules quadrijumeaux antérieurs. — 5, tubercules quadrijumeaux postérieurs. — 6, scissure de Sylvius. — 7, 7', 7'', première, deuxième et troisième circonvolutions temporales. — 8, ruban de Reil, avec : 8', sa portion interne (faisceaux sensitifs) ; 8'', sa portion externe ou faisceau acoustique. — 9, fibres courtes, pour les tubercules quadrijumeaux. — 10, fibres longues pour l'écorce cérébrale. — 11, huitième ventricule.

l'organe au niveau du sillon latéral de l'isthme et ce sont ses fibres, libres et extérieures maintenant (fig. 157, D, 2'), qui, sous le nom de faisceau triangulaire de l'isthme, se dirigent vers les tubercules quadrijumeaux.

Nous verrons plus tard, en étudiant les voies acoustiques centrales (voy. *Terminaisons réelles de l'auditif*), quel est le trajet ultérieur du ruban latéral. Qu'il nous suffise d'énoncer ici que les fibres qui le constituent sont de deux ordres (fig. 158) : les unes (9), fibres internes, fibres courtes, servant aux mouvements réflexes, s'inclinent en dedans et se terminent dans les tubercules quadrijumeaux (de préférence dans les postérieurs), soit du côté correspondant, soit du côté opposé ; les autres (10), fibres externes, fibres longues, fibres corticales, suivent successivement le bras postérieur des tubercules quadrijumeaux, la région sous-optique, le segment postérieur de la capsule interne et, finalement, viennent se terminer dans les deux premières circonvolutions temporales.

c. *Terminaison de la portion interne.* — La portion interne du ruban de Reil (*ruban interne*, *ruban supérieur*, allem. *Obereschleife*) est la plus volumineuse des trois (fig. 155, 10) : elle apporte au cerveau toutes les impressions périphé-

riques, à l'exception de celles que recueillent les trois nerfs olfactif, optique et cochléaire. Des nombreuses fibres qui constituent le ruban interne, un petit nombre, arrivées au pédoncule, passent dans la région du pied ; les autres continuent à cheminer dans la calotte.

Le *premier groupe* (*ruban du pied*, *Fussschleife* de Hösel) émane de la face antérieure ou ventrale du ruban et vient se placer, dans la région du pied, à la partie externe du faisceau pyramidal, immédiatement au-dessus du faisceau cortico-protubérantiel postérieur (fig. 175,*e*). Ce faisceau est constitué en grande partie par des fibres fines ; on y rencontre aussi des fibres grosses, mais elles y sont beaucoup plus rares. Les auteurs ne sont pas d'accord sur son trajet ultérieur. Pour Hösel, il pénètre, selon toute vraisemblance, dans le globus pallidus du noyau lenticulaire, en ressort à sa partie supérieure, après ou sans interruption dans les cellules de ce noyau, et finalement va se rendre à l'écorce de l'insula.

Le *deuxième groupe*, qui représente la presque totalité du ruban interne (le groupe précédent étant relativement peu important), parcourt d'arrière en avant toute la calotte pédonculaire et arrive ainsi dans la région sous-optique. Là, ses fibres se subdivisent vraisemblablement en deux groupes : les unes, fibres directes, passent dans le segment postérieur de la capsule interne et, de là, se rendent à l'écorce des circonvolutions rolandiques (*ruban cortical*, *Rindenschleife* de certains auteurs) ; les autres, de beaucoup les plus nombreuses, pénètrent dans la couche optique et s'y terminent par des extrémités libres autour des cellules de ce noyau (*ruban thalamique*, *Thalamusschleife* de certains auteurs) ; de ces cellules, partent ensuite d'autres fibres, qui, à leur tour, aboutissent aux circonvolutions rolandiques. Au total, toutes les fibres du deuxième groupe se rendent à la zone sensitivo-motrice de l'écorce, les unes directement, les autres après interruption dans la couche optique.

Il n'est pas possible, dans l'état actuel de nos connaissances, d'indiquer quelle est l'importance respective de chacun des deux faisceaux, cortical direct et cortical indirect ou thalamique. Du reste, la question des relations du ruban de Reil avec l'écorce cérébrale est encore fort controversée. A côté des auteurs qui, avec Flechsig et Hösel, font remonter les fibres du ruban de Reil directement vers l'écorce, il en est d'autres, notamment Monakow et Mahaim, qui rejettent formellement l'existence de ces fibres directes et qui font interrompre les fibres sensitives en question dans les éléments cellulaires de la couche optique. Bielschowsky (1895), à la suite de recherches expérimentales poursuivies chez le chien, arrive à conclure, lui aussi, que les fibres du ruban de Reil ne vont pas directement à l'écorce cérébrale. Déjerine, à son tour (1895), se range à l'opinion formulée par Monakow et Mahaim. Se basant sur ce double fait, d'une part que la dégénérescence ascendante du ruban de Reil en conséquence de lésions bulbaires ou protubérantielles ne peut être suivie au delà de la partie inférieure de la couche optique, d'autre part qu'un grand nombre de lésions corticales siégeant sur toute la région rolandique et le lobe pariétal n'ont pas amené la dégénérescence du ruban de Reil, il n'admet pas que les fibres de cette formation aillent directement des noyaux de Goll et de Burdach à l'écorce cérébrale. Pour lui, la voie sensitive bulbo-corticale comprend au moins deux neurones : un neurone inférieur ou bulbo-thalamique, représenté par le ruban de Reil interne, et un neurone supérieur, que l'on pourrait appeler thalamo-cortical, reliant la couche optique à l'écorce. Monakow admet, en outre, entre les deux neurones précités, et les associant l'un à l'autre, un neurone court qui serait représenté par une de ces cellules de Golgi type II, que nous avons déjà rencontrées dans les cornes postérieures de la moelle épinière.

Nous ajouterons, pour en finir avec la structure du ruban de Reil, que, aux fibres ascendantes ci-dessus décrites, se mêlent, d'après certains auteurs, des fibres descendantes dont les cellules d'origine seraient dans l'écorce, dans la couche optique ou dans quelques noyaux inférieurs. La signification de ces fibres descendantes, que l'on retrouve dans les voies sensorielles centrales, est encore fort obscure. En ce qui concerne tout spécialement le ruban de Reil et ses fibres descendantes d'origine thalamique, Déjerine les croit très rares, si tant est qu'elles existent. Sans doute, on peut observer des altérations descendantes du ruban de Reil dans les cas de lésions thalamiques ou sous-thalamiques. Mais ces altérations, qui surviennent tardivement, qui marchent lentement, qui diminuent de haut en bas, consistent plutôt en une atrophie lente qu'en une dégénérescence véritable, et peut-être s'agit-il alors, comme le pense Déjerine, d'une *atrophie*

rétrograde ou *cellulipète* (voy. p. 20), s'effectuant de l'extrémité de la fibre nerveuse vers sa cellule d'origine et analogue à celle qui se produit à la longue dans le segment central ou cellulipète d'un faisceau spinal ou encéphalique qui aurait été interrompu par une lésion.

Voyez, au sujet du ruban de Reil, parmi les publications récentes : Roller, *Die Schleife*. Arch. f. mikr. Anat., Bd. XIX ; — Spitska, *Contributions to the anatomy of the Lemniscus*. Med. Record, 1884 ; — Flechsig und Hösel, *Die Centralwindungen ein Centralorgan der Hinterstränge*. Neurol. Centralbl., 1890 : — Monakow, *Neue experimentelle Beiträge zur Anatomie der Schleife*. Neurol. Centralbl., 1885 ; — Edinger, *Ueber die Forsetzung d. hinteren Wurzeln zum Gehirn*. Anat. Anz., 1889 ; — Hösel, *Nouvelle contribution à l'étude du trajet de la couche corticale de Reil et des fibres centrales du trijumeau chez l'homme*, Arch. f. Psychiatrie, 1893 ; — Du même. *Terminaison du ruban de Reil*, Neurol. Centralbl., 1893 ; — Mahaim. *Réplique au mémoire précédent*, ibid., 1893 ; — Hösel, *Beiträge zur Anatomie der Schleife*, Neurol. Centralbl., 1894 : — Du même, *Contrib. à l'Anatomie du Lemniscus*, Congr. intern. de méd. de Rome. 1894 ; — Déjerine (M. et Mme). *Sur les connexions du ruban de Reil avec la corticalité cérébrale*, Soc. biol., 1895 ; — Jacob, *Contrib. à l'étude du trajet du ruban de Reil supérieur ou cortical*, Neurol. Centralbl., 1895 ; — Bielchowsky. *Le ruban supérieur et l'écorce cérébrale*. Neurol. Centralbl., 1895 ; — Schlesinger, *Bemerk. über d. Aufbau d. Schleife*, Neurol. Centralbl., 1896 ; — Flechsig, *Notiz die « Schleife » betreffend*, Neurolog. Centralbl. 1896.

§ VII. — Aqueduc de Sylvius

L'aqueduc de Sylvius (fig. 127.20 et 149.1) est un canal longitudinal, qui fait communiquer le quatrième ventricule avec le ventricule moyen du cerveau ou troisième ventricule.

1° Situation et rapports. — Il est situé sur la ligne médiane, au-dessus de la calotte protubérantielle et pédonculaire, au-dessous des tubercules quadrijumeaux et de la commissure blanche postérieure. Obliquement dirigé de bas en haut et d'arrière en avant, il fait avec le plan horizontal un angle de 50 à 55°. Sa longueur est, en moyenne, de 15 millimètres.

2° Conformation intérieure. — L'aqueduc de Sylvius est plus large à ses deux extrémités qu'à sa partie moyenne, où il n'est représenté bien souvent que par une simple fente verticale. Il prend naissance, en arrière, dans l'angle supérieur du quatrième ventricule, au-dessous du sommet de la valvule de Vieussens. Il vient s'ouvrir, en avant, à la partie postéro-supérieure du ventricule moyen par un orifice évasé en forme de cupule, auquel on donne le nom d'*anus* (voy. *Ventricule moyen*).

Fig. 159.

Coupe transversale de l'aqueduc de Sylvius, pratiquée à différents niveaux (d'après Gerlach).

1, au voisinage de la commissure postérieure. — 2, à la partie moyenne des tubercules quadrijumeaux antérieurs. — 3, à la partie antérieure des tubercules quadrijumeaux postérieurs. — 4, au niveau du sommet de la valvule de Vieussens.

Examiné sur des coupes transversales, ce canal revêt un aspect différent suivant le point où porte la coupe (fig. 159). A son extrémité postérieure, il a la forme d'un **T** ou plutôt d'un triangle curviligne à base supérieure. — Plus en avant, sous les tubercules quadrijumeaux postérieurs, il prend la forme d'une fente, orientée en sens sagittal, relativement large à sa partie moyenne et creusée en sillon à ses deux extrémités (fig. 159, 3). — Au niveau des tubercules quadrijumeaux antérieurs, il ressemble à un cœur de carte à jouer, dont la base, dirigée en haut, forme le toit de l'aqueduc. Ce toit, convexe en bas à sa partie moyenne, se relève au niveau de ses bords : il forme

ainsi, à droite et à gauche, deux recessus latéraux, qui sont vraisemblablement les homologues atrophiés des diverticulums que l'aqueduc, chez les oiseaux, envoie dans les lobes optiques. — Enfin, à son extrémité antérieure, l'aqueduc de Sylvius revêt de nouveau la forme d'un triangle curviligne à base supérieure.

3° **Structure.** — Envisagé au point de vue de la constitution de sa paroi, l'aqueduc de Sylvius est tapissé, tout d'abord, par la membrane épendymaire. Il est entouré en outre, sur tout son pourtour, par une couche de substance grise, toujours très développée, que l'on désigne sous le nom de *substance grise de l'aqueduc* ou de *substance grise centrale*. Suivi de haut en bas, ce manchon de substance grise se continue avec la substance grise du plancher du quatrième ventricule et, par l'intermédiaire de cette dernière formation, avec la substance grise centrale de la moelle. Suivie de bas en haut, elle se continue de même, à son extrémité supérieure, avec la substance grise du troisième ventricule.

Du côté postérieur ou dorsal, la substance grise de l'aqueduc répond à la substance grise des tubercules quadrijumeaux et se confond avec elle sur plusieurs points. Du côté antérieur ou ventral, elle confine à la formation réticulaire de la calotte : elle en est séparée par places (fig. 155) par la bandelette longitudinale postérieure (4) et par les fascicules, plus ou moins épais (5), qui constituent la racine supérieure du trijumeau.

Histologiquement, la substance grise de l'aqueduc se compose d'un grand nombre de cellules nerveuses, de forme et de dimensions fort variables, irrégulièrement disséminées dans un lacis de fibres nerveuses, pour la plupart excessivement fines.— Les cellules, malgré leur nombre considérable, ne se groupent jamais en noyaux distincts (Kölliker). Les cylindraxes qui en émanent se terminent, pour la plupart, dans la substance grise de l'aqueduc elle-même ; quelques-uns seulement, se portant en haut et en arrière, passent dans la masse grise des tubercules quadrijumeaux. Schutz, dans un travail récent, fait terminer un certain nombre de ces cylindraxes, à tort d'après Kölliker, dans les noyaux des nerfs protubérantiels. — Quant aux fibres, elles sont orientées dans les sens les plus divers. Schutz sous le nom de *faisceau longitudinal dorsal*, a décrit dans la substance grise centrale un faisceau compacte, qui s'étendrait de la substance grise du troisième ventricule jusque dans la substance grise de la moelle épinière. Mais, ici encore, Kölliker (*Handb.*, p. 335) s'élève contre les conclusions de Schutz et conteste l'existence de ce faisceau.

§ VIII. — Ventricule bulbo-cérébelleux ou quatrième ventricule

Le ventricule bulbo-cérébelleux, plus connu sous le nom de quatrième ventricule (*sinus seu fossa rhomboïdalis*, *Rautengrube* des anatomistes allemands), est une cavité losangique située entre le cervelet, le bulbe et la protubérance. Il représente embryologiquement (voy. *Embryologie*) la cavité primitive du cerveau postérieur et de l'arrière-cerveau. Il est situé sur le prolongement du canal central de la moelle, avec lequel il communique librement à sa partie inférieure ; on peut même, jusqu'à un certain point, le considérer comme n'étant autre chose que l'extrémité supérieure de ce canal, qui se serait agrandie et étalée dans le sens transversal. A sa partie supérieure, le ventricule bulbo-cérébelleux communique

avec les ventricules cérébraux au moyen de l'aqueduc de Sylvius, décrit dans le paragraphe précédent. Le quatrième ventricule, avons-nous dit, affecte la forme d'un losange, dont le grand axe, obliquement dirigé de bas en haut et un peu d'arrière en avant, fait avec la verticale un angle de 10 à 15°. Nous pouvons donc lui considérer, en nous plaçant à un point de vue purement descriptif : 1° deux parois, l'une antérieure, l'autre postérieure ; 2° quatre bords ; 3° quatre angles.

1° Paroi antérieure ou plancher. — La paroi antérieure (inférieure de quelques auteurs) ou plancher a naturellement la forme d'un losange comme la cavité elle-

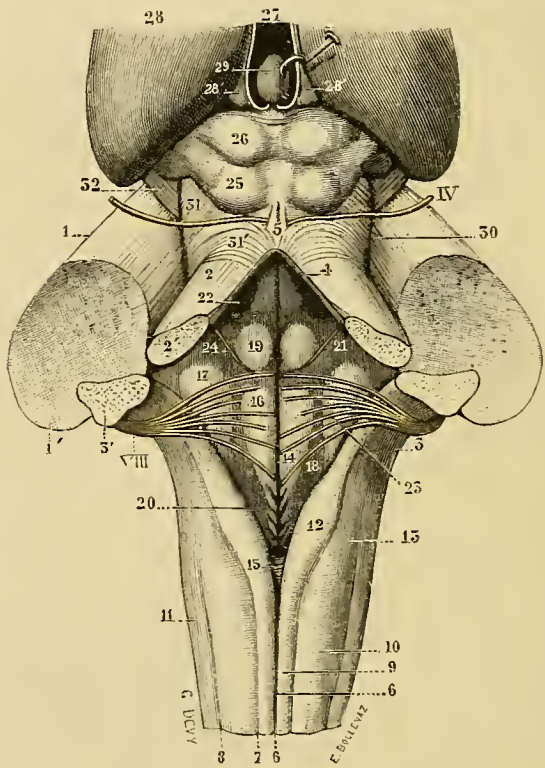

Fig. 160.

Plancher du quatrième ventricule.

1, pédoncules cérébelleux moyens. — 2, pédoncules cérébelleux supérieurs. — 3, pédoncules cérébelleux inférieurs. — 1', 2', 3', leurs coupes. — 4, coupe de la valvule de Vieussens. — 5, frein de cette valvule. — 6, sillon médian postérieur. — 7, sillon intermédiaire postérieur. — 8, sillon collatéral postérieur. — 9, faisceau de Goll. — 10, faisceau de Burdach. — 11, cordon latéral. — 12, pyramides postérieures. — 13, corps restiformes. — 14, tige du calamus. — 15, verrou. — 16, aile blanche interne. — 17, aile blanche externe. — 18, aile grise. — 19, eminentia teres. — 20, fovea inferior. — 21, fovea superior. — 22, locus cœruleus. — 23, barbes du calamus ou stries acoustiques. — 24, baguettes d'harmonie de Bergmann. — 25, tubercules quadrijumeaux postérieurs (testes). — 26, tubercules quadrijumeaux antérieurs (nates). — 27, ventricule moyen. — 28, couche optique. — 28', triangle de l'habenula. — 29, glande pinéale, érignée en avant. — 30, sillon latéral de l'isthme. — 31, faisceau latéral de l'isthme, avec 31', fibres se rendant à la valvule de Vieussens. — 32, pédoncules cérébraux. — IV, nerf pathétique. — VIII, nerf auditif.

même. Son grand axe, situé sur la ligne médiane, est marqué par un sillon longitudinal (fig. 160, 14) connu sous le nom de *tige du calamus scriptorius* (roseau à écrire). Une ligne transversale, réunissant l'un à l'autre les deux angles latéraux, constitue son petit axe et divise notre plancher ventriculaire en deux triangles : l'un, inférieur, appartenant au bulbe ; l'autre supérieur, appartenant à la protubérance. Nous les examinerons séparément :

a. *Triangle inférieur ou bulbaire.* — Le triangle inférieur ou bulbaire nous présente tout d'abord, sur la ligne médiane, la *tige du calamus*, ci-dessus indiquée. Ce sillon occupe naturellement toute la hauteur du triangle et se continue, à son extrémité inférieure, avec le canal de l'épendyme : le petit espace triangulaire que l'on voit à ce niveau et qui résulte de l'écartement réciproque des deux faisceaux de Goll, a reçu le nom de *bec du calamus*. Nous savons déjà que la commissure grise de la moelle forme là, en arrière du bec, une petite lamelle transversale et concave en avant, qui va d'un cordon de Goll à l'autre : c'est le *verrou* ou *obex* (15). Mais cette membrane que l'on décrit d'ordinaire à propos du plancher du quatrième ventricule se trouve, en réalité, sur un plan postérieur au bec ; elle fait, par conséquent, partie de la paroi postérieure ou voûte et nous la retrouverons à propos de cette dernière région.

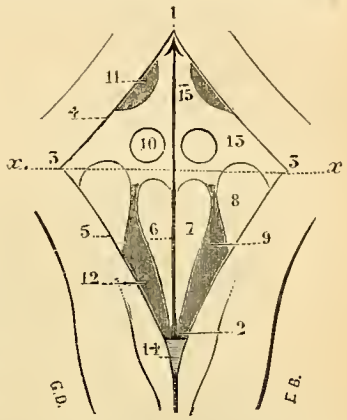

Fig. 161.

Schéma représentant le plancher du quatrième ventricule.

x, *x*, limites séparatives du triangle bulbaire et du triangle protubérantiel. — 1, angle antérieur. — 2, angle postérieur. — 3, 3, angles latéraux. — 4, bords antérieurs. 5, bords postérieurs. — 6, tige du calamus. — 7, aile blanche interne. — 8, aile blanche externe. — 9, aile grise. — 10, eminentia teres. — 11, locus cœruleus. — 12, fovea inferior. — 13, fovea superior. — 14, verrou. — 15, flèche dirigée vers l'aqueduc de Sylvius.

A droite et à gauche de la tige du calamus, on voit se détacher une série de tractus blanchâtres, à direction transversale ou oblique : ce sont les *barbes du calamus* ou *stries acoustiques* (23). Ces tractus, fort variables en nombre, se portent de dedans en dehors, contournent les corps restiformes (p. 366) et aboutissent en définitive au tubercule acoustique, l'un des noyaux terminaux de la branche cochléaire du nerf auditif. Toutes les barbes du calamus ne suivent pourtant pas ce trajet : on en voit ordinairement quelques-unes se diriger obliquement en haut et en dehors vers l'angle latéral du ventricule ou au-dessus de cet angle : l'une d'elles, parfois très apparente, chemine entre l'eminentia teres et la base de l'aile blanche externe (fig. 160, 24), c'est la *baguette d'harmonie de Bergmann* ou *conducteur sonore*. D'après Popoff, ce dernier faisceau se rendrait au cervelet par le pédoncule cérébelleux moyen.

La portion bulbaire du ventricule n'a pas une coloration homogène et, d'autre part, elle n'est pas régulièrement plane, mais, au contraire, fortement accidentée. On y aperçoit, de chaque côté de la ligne médiane, trois triangles de substance grise, que l'on désigne sous le nom d'*ailes* et qui sont, en allant de dedans en dehors : 1° l'*aile blanche interne* (16), saillie triangulaire à base supérieure, représentant le noyau d'origine du grand hypoglosse ; 2° l'*aile grise* (18), également triangulaire, mais orientée en sens inverse, c'est-à-dire ayant sa base en bas du côté de la moelle ; cette aile grise présente, comme son nom l'indique, une coloration foncée et constitue le noyau sensitif des deux nerfs mixtes glosso-pharyngien et pneumogastrique ; 3° l'*aile blanche externe* (17), enfin, autre saillie triangulaire à base supérieure, située immédiatement en dehors de l'aile grise et constituant l'un des noyaux terminaux du nerf auditif.

D'ordinaire, chacune des deux ailes blanches forme, sur le plancher ventriculaire, un relief plus ou moins considérable : il en résulte l'existence, entre les deux, d'une petite dépression correspondant à l'aile grise : c'est la *fovea inferior* ou *fossette inférieure*.

b. *Triangle supérieur* ou *protubérantiel.* — Si nous passons maintenant dans

le triangle supérieur ou protubérantiel, nous rencontrons successivement : 1° sur la ligne médiane, la continuation de la tige du calamus ; 2° de chaque côté de la ligne médiane et un peu au-dessus de l'aile blanche interne, une petite saillie ovoïde, l'*eminentia teres* (19), correspondant au deuxième coude du facial et au noyau d'origine du moteur oculaire externe ; 3° un peu en dehors de l'eminentia teres, une dépression ou fossette peu profonde (21), la *fovea superior* ou *fossette supérieure ;* 4° enfin, dans la partie antéro-latérale du triangle, une petite surface d'un gris ardoisé, à contour indécis, de 5 ou 6 millimètres de hauteur, c'est le *locus cœruleus*, où vient se terminer l'une des racines du trijumeau ; cette teinte spéciale que présente le locus cœruleus est due à la présence, au-dessous de l'épendyme, d'une nappe de substance grise (*substantia ferruginosa*) dont les cellules sont fortement pigmentées. Sur certains sujets, le locus cœruleus est peu ou point apparent ; mais la nappe grise précitée n'en existe pas moins et il suffit, pour la mettre en évidence, d'enlever par le grattage la mince couche de substance blanche qui la couvre et la dissimule.

2° Paroi postérieure ou voûte. — La face postérieure du quatrième ventricule, plus connue sous le nom de voûte ou de toit (fig. 127 et 162), comprend deux parties bien distinctes, l'une supérieure, l'autre inférieure :

a. *Partie supérieure.* — A sa partie supérieure, la voûte du quatrième ventricule est formée à la fois par la face antérieure des pédoncules cérébelleux supérieurs et par la valvule de Vieussens ou voile médullaire antérieur, qui s'étend d'un pédoncule à l'autre (fig. 162). Nous avons déjà, dans les pages qui précèdent, longuement décrit ces deux formations anatomiques ; il est tout à fait inutile d'y revenir ici.

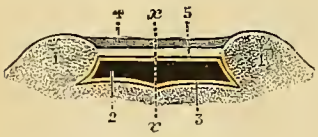

Fig. 162.

Coupe vertico-transversale du quatrième ventricule, pratiquée au niveau de la valvule de Vieussens.

1, 1, pédoncules cérébelleux supérieurs. — 2, cavité du quatrième ventricule. — 3, son plancher. — 4, lame grise et 5, lame blanche de la valvule de Vieussens. — *x*, *x*, ligne médiane. — (Le trait jaune représente l'épendyme.)

b. *Partie inférieure.* — La lame nerveuse, qui, à la période embryonnaire, forme la voûte de la portion bulbaire de quatrième ventricule, s'atrophie au cours du développement, de telle sorte que, chez le nouveau-né et chez l'adulte, elle se trouve réduite à une couche épithéliale, représentant l'épendyme : c'est la *membrana tectoria* ou *obturatoria* et c'est elle qui forme réellement en arrière la cavité ventriculaire. La membrana tectoria fait suite, en haut, au sommet de la luette et au bord concave des valvules de Tarin (fig. 164 et 165) ; puis, se portant en bas et en arrière, elle recouvre très exactement le triangle bulbaire du ventricule et vient s'implanter sur les bords latéraux de ce triangle, en se continuant à ce niveau avec la membrane épendymaire du plancher.

La membrana tectoria est recouverte, en arrière, par la toile choroïdienne inférieure que nous décrirons dans un instant et, sur un plan plus postérieur, par la face inférieure des valvules de Tarin, par l'extrémité antérieure du vermis inférieur (luette) et par les amygdales. Ces trois dernières formations contribuent donc à renforcer, comme le fait la toile choroïdienne, le toit du quatrième ventricule, mais elles ne le forment pas : le toit, je le répète, est réellement constitué par la membrana tectoria.

A la membrana tectoria s'ajoutent, cependant, deux lames nerveuses, l'une et l'autre d'origine bulbaire, l'obex et la ligula :

L'*obex* ou *verrou* (fig. 160, 15) est une lame grisâtre, impaire et médiane, située

à l'angle inférieur du ventricule, un peu en arrière du bec de calamus. Elle a une forme triangulaire comme l'espace qu'elle occupe : son sommet, inférieur, se continue avec la commissure grise du bulbe ; sa base, dirigée en haut, est mince, libre, plus ou moins irrégulière ; ses deux bords latéraux se fixent sur le renflement des pyramides postérieures ou clava. L'obex est souvent peu développé et, parfois, fait complètement défaut.

La *ligula* ou *tænia* (ces deux termes seront pour nous synonymes) est une lame de substance blanche qui se développe, à droite et à gauche, sur le bord postérieur du ventricule (fig. 163, 2). D'abord ascendante, elle s'infléchit ensuite en dehors, formant avec sa direction première un angle de 100° environ. Elle revêt donc dans son ensemble la forme d'une équerre et nous pouvons, de ce fait, lui

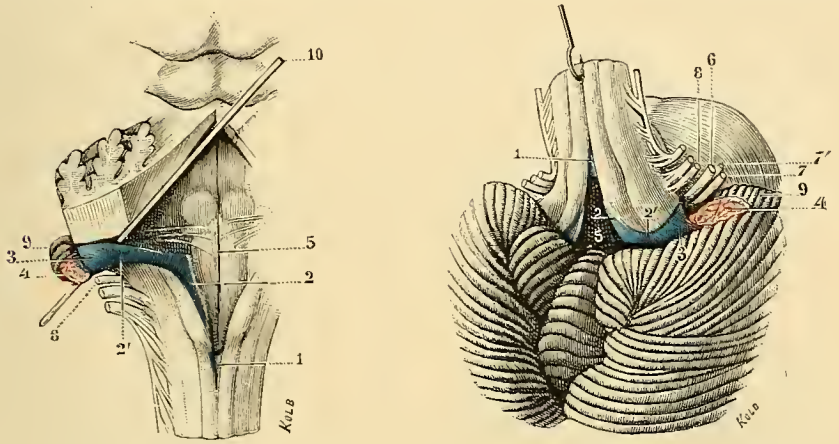

Fig. 163.

Le verrou et la ligula du quatrième ventricule.

Dans la figure A, les deux lames nerveuses (obex et ligula) sont vues sur la face postérieure du bulbe ; dans la figure B, le cervelet reposant sur sa face supérieure, le bulbe a été érigné en haut, en avant et à gauche.)

1, verrou. — 2, portion interne de la ligula ; 2' sa portion externe ou transversale. — 3, corne d'abondance. — 4, plexus choroïdes. — 5, plancher du quatrième ventricule. — 6, nerf auditif. — 7, nerf facial. — 7', nerf intermédiaire de Wrisberg. — 8, nerf glosso-pharyngien. — 9, flocculus. — 10, stylet passant par le trou de Luschka.

considérer deux portions, l'une interne, l'autre externe. — La *portion interne* ou *ligula interne* (*ligula postérieure* de la plupart des auteurs) commence, en bas, au niveau ou un peu au-dessus de l'obex et s'étend de là jusqu'à la partie moyenne du corps restiforme (fig. 163, 2). Sa hauteur est, en moyenne, de 8 à 10 millimètres ; sa largeur de 1 à 6 millimètres. Insérée par son bord externe sur la pyramide postérieure, la ligula a un bord interne libre, mince, irrégulièrement déchiqueté. Ce bord se rapproche plus ou moins de la ligne médiane ; on le voit quelquefois (mais le fait me paraît être très rare) arriver, au-dessus du trou de Magendie, au contact de celui du côté opposé. — La *portion externe* ou *ligula externe* (*ligula antérieure* de la plupart des auteurs) suit un direction franchement transversale (fig. 163, 2'). Elle mesure de 12 à 15 millimètres de longueur. Son bord inférieur ou bord adhérent se fixe sur le corps restiforme, à 2 ou 3 millimètres au-dessous du paquet des stries acoustiques. Son bord supérieur ou bord libre est, comme pour la portion précédente, très mince et plus ou moins frangé. Suivie de son extrémité interne vers son extrémité externe, la ligula externe est d'abord peu développée, souvent même à peine visible. Puis, au milieu

de son trajet, elle augmente de hauteur et s'enroule alors de bas en haut et d'arrière en avant autour du plexus choroïde, auquel elle forme une sorte de gaine plus ou moins étendue, mais jamais complète : la partie antérieure de la gaine, en effet, fait toujours défaut. Tout à fait en dehors, quand cesse la ligula, le plexus choroïde, gris rosé ou même rougeâtre, s'échappe de sa gaine blanche, comme un bouquet s'échappe d'un cornet ou d'une corbeille : cette comparaison, que nous devons à Bochdaleck, a valu à la partie la plus externe de la ligula (partie enroulée) le nom de *corne d'abondance* ou de *corbeille de fleurs*. Les deux figures 163. A et 163, B représentent nettement cette disposition, la première sur un bulbe isolé, la seconde sur un bulbe en place et simplement érigné.

L'obex et la ligula dérivent, comme la membrana tectoria qu'elles renforcent, de la paroi dorsale de l'arrière-cerveau embryonnaire. Ce sont des formations qui ne se sont pas développées, des formations rudimentaires, ce qui nous explique les innombrables variations de forme et de dimensions qu'elle nous présente chez l'adulte.

Le mode de constitution de la voûte du quatrième ventricule nous est nettement indiqué par les deux coupes schématiques ci-dessous (fig. 164 et 165). — La première de ces coupes est verticale et médiane : nous y voyons la membrana tectoria partir du sommet de la luette et se diriger obliquement en bas et en arrière vers le bec du calamus. Un peu au-dessus du bec, elle

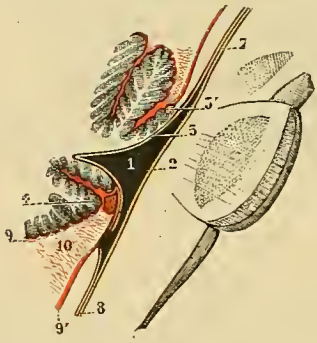

Fig. 164.

Coupe vertico-médiane du quatrième ventricule, pour montrer la constitution de sa paroi supérieure.

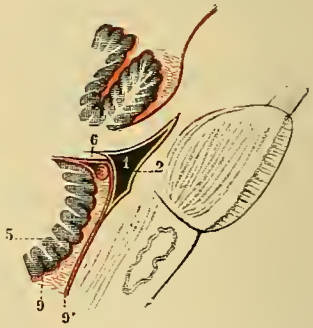

Fig. 165.

Coupe vertico-latérale du même, pratiquée un peu en dehors de la ligne médiane.

1, quatrième ventricule. — 2, son plancher. — 3, valvule de Vieussens, avec 3', lingula. — 4, luette. — 5, amygdale. — 6, valvule de Tarin. — 7, aqueduc de Sylvius. — 8, canal de l'épendyme. — 9, 9', feuillet supérieur et feuillet inférieur de la toile choroïdienne. — 10, espace sous-arachnoïdien, communiquant avec le quatrième ventricule par le trou de Magendie.

(La ligne jaune indique l'épendyme; les traits rouges, la pie-mère et ses dépendances.)

s'interrompt pour former un orifice que nous étudierons tout à l'heure. — La deuxième coupe, verticale et latérale, est pratiquée à la partie moyenne des valvules de Tarin. Elle nous montre, tout d'abord, la dépression en forme de cul-de-sac ou nid de pigeon que forment, d'une part, la valvule de Vieussens qui est au-dessus, d'autre part, la valvule de Tarin qui est au-dessous ; nous retrouvons, ensuite, notre membrana tectoria partant, en haut, du bord libre de la valvule de Tarin et venant s'implanter, en bas, sur la pyramide postérieure du bulbe. Nous constatons, enfin, que l'amygdale est placée entièrement en dehors de la cavité ventriculaire et qu'en conséquence, elle ne prend aucune part à la constitution de la voûte. — Dans l'une et dans l'autre coupes, nous voyons la face postérieure de la membrana tectoria former avec la face inférieure du cervelet un espace angulaire à sinus postérieur. C'est dans cet espace que nous allons voir tout à l'heure s'introduire la toile choroïdienne et les plexus choroïdes. Mais nous devons auparavant décrire les autres éléments du quatrième ventricule.

3° Bords. — Les bords du quatrième ventricule, au nombre de quatre, se distinguent en antérieurs et postérieurs :

Les *bords antérieurs*, obliquement dirigés de bas en haut et de dehors en

dedans, correspondent à la ligne d'union des pédoncules cérébelleux supérieurs avec la protubérance annulaire (fig. 162).

Les *bords postérieurs*, obliquement dirigés en bas et en dedans, répondent à la ligne d'insertion de la ligula sur la pyramide postérieure et le corps restiforme. C'est le long de ces bords que la membrana tectoria, qui forme la voûte du ventricule, se continue avec la couche épithéliale qui revêt le plancher.

4° Angles. — Au nombre de quatre également, les angles du quatrième ventricule se distinguent, d'après leur situation, en supérieur, inférieur et latéraux :

L'*angle supérieur* ou *antérieur* répond à l'orifice postérieur de l'aqueduc de Sylvius (fig. 127, p. 149).

L'*angle inférieur* ou *postérieur* se continue, en avant du verrou, avec le canal de l'épendyme.

Les *angles latéraux* (fig. 160) sont situés au point de convergence des trois pédoncules cérébelleux. Un peu au-dessous de cet angle, au niveau du point où les stries acoustiques contournent le pédoncule cérébelleux inférieur, la cavité ventriculaire se prolonge latéralement en deux sortes de couloirs transversaux, auxquels Reichert a donné le nom de *recessus laterales*. Ces prolongements sont délimités, en avant par le pédoncule cérébelleux, en haut par le lobule du pneumogastrique ou flocculus, en arrière et en bas par la toile choroïdienne et la portion transversale de la ligula. Ils s'étendent jusqu'à l'origine des nerfs glosso-pharyngien et pneumogastrique et s'ouvrent là par un orifice sur lequel nous reviendrons plus tard, le *trou de Luschka*.

5° Toile choroïdienne inférieure et plexus choroïdes. — Dans l'espace angulaire que forment le cervelet et la membrana tectoria (fig. 164), s'insinue un prolongement membraneux de la pie-mère, auquel on donne le nom de *toile choroïdienne inférieure*, pour la distinguer de la *toile choroïdienne supérieure*, qui recouvre le ventricule moyen du cerveau et que nous étudierons plus tard.

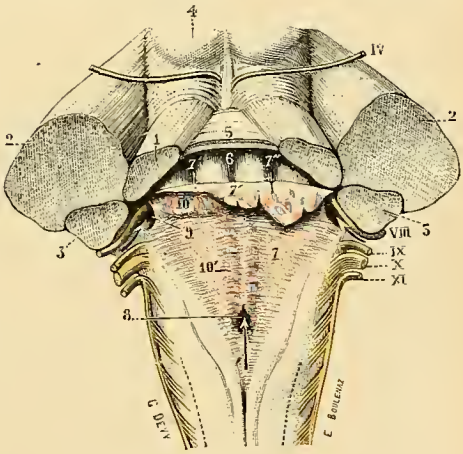

Fig. 166.

Toile choroïdienne du quatrième ventricule.

1, pédoncule cérébelleux supérieur. — 2, pédoncule cérébelleux moyen. — 3, pédoncule cérébelleux inférieur. — 4, tubercules quadrijumeaux postérieurs. — 5, valvule de Vieussens. — 6, plancher du quatrième ventricule. — 7, toile choroïdienne du quatrième ventricule, avec : 7', partie moyenne de son bord supérieur répondant à la luette ; 7'', 7''', partie latérale de ce même bord, répondant aux valvules de Tarin. — 8, trou de Magendie. — 9, recessus latérales. — 10, portion transversale et 10', portion longitudinale des plexus choroïdes. — IV, pathétique. — VIII, auditif. — IX, glosso-pharyngien. — X, pneumogastrique. — XI, spinal.

Se modelant exactement sur l'espace qu'elle est destinée à combler, la toile choroïdienne inférieure prend la forme d'une membrane triangulaire, dont la base dirigée en avant répond au bord libre des valvules de Tarin, le sommet au bec du calamus, les côtés aux parties latérales du bulbe. On la décrit généralement comme ne possédant qu'un seul feuillet. Mais, en réalité, elle en présente deux : l'un postérieur (fig. 164,9), qui tapisse la face inférieure du vermis et des amygdales ; l'autre antérieur (164,9'), qui recouvre exactement la membrana tectoria. La couche épithéliale qui constitue cette dernière membrane adhère intimement à la toile choroïdienne, de telle sorte qu'on ne peut

enlever celle-ci sans enlever en même temps celle-là et, du même coup, ouvrir la cavité ventriculaire.

Les deux feuillets précités de la toile choroïdienne sont reliés l'un à l'autre par de fines trabécules conjonctives, à direction verticale ou plus ou moins oblique (fig. 164, 10). En outre, ils se continuent directement l'un avec l'autre à leur partie antérieure, je veux dire au niveau du bord libre des valvules de Tarin. Il existe là, suivant la ligne de jonction des deux feuillets, une série de touffes vasculaires dont l'ensemble forme un petit cordon transversal (fig. 166.10), qui s'étend, à droite et à gauche, jusqu'à la partie moyenne du lobule du pneumogastrique. De la partie moyenne de ce cordon partent deux prolongements longitudinaux (10'), qui occupent le feuillet inférieur de la toile choroïdienne et se portent en bas et arrière, en suivant la ligne médiane, jusqu'au voisinage de l'angle inférieur du ventricule. Ces traînées de touffes ou de pelotons vasculaires constituent ce qu'on appelle les *plexus choroïdes du quatrième ventricule*. On peut les diviser, d'après leur situation et leur direction, en *plexus transverses* (c'est la portion transversale des plexus) et *plexus longitudinaux* ou *médians* (c'est la portion longitudinale des plexus). Pris dans leur ensemble, les plexus transverses et les plexus longitudinaux rappellent assez bien, suivant la remarque de Schwalbe, un T majuscule dont la barre verticale serait double.

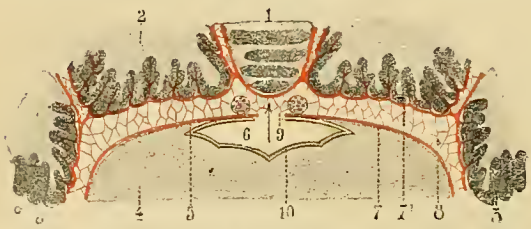

Fig. 167.

Coupe transversale du cervelet et du bulbe passant par la partie antérieure du trou de Magendie (*demi-schématique*).

1, vermis inférieur. — 2, hémisphères cérébelleux. — 3, flocculus. — 4, bulbe rachidien. — 5, ligula. — 6, quatrième ventricule. — 7, 7'', feuillet antérieur et feuillet postérieur de la pie-mère. — 8, espaces sous-arachnoïdiens. — 9, trou de Magendie. — 10, épendyme (*en jaune*).

6° Communication du quatrième ventricule avec les espaces sous-arachnoïdiens : trou de Magendie et trous de Luschka (fig. 163, 167 et 168). — Il résulte de la description qui précède, que le quatrième ventricule est une cavité close de toutes parts, abstraction faite, bien entendu, de l'aqueduc de Sylvius qui la relie aux ventricules cérébraux et de sa libre communication avec le canal de l'épendyme ou ventricule de la moelle. Il n'en est rien, cependant. La cavité ventriculaire communique avec les espaces sous-arachnoïdiens par trois orifices : un orifice médian ou trou de Magendie ; deux orifices latéraux ou trous de Luschka.

a. *Trou de Magendie.* — Lorsqu'on soulève la partie postérieure du cervelet pour découvrir la toile choroïdienne (fig. 168), on aperçoit constamment au niveau du bec du calamus un orifice arrondi ou ovalaire, à bords irréguliers et comme déchiquetés. Cet orifice, signalé pour la première fois par Magendie en 1842, a conservé depuis lors le nom de l'illustre physiologiste : c'est le *trou de Magendie*. Il est situé sur la ligne médiane et mesure 7 à 8 millimètres de longueur, sur 5 à 6 millimètres de largeur. Il intéresse à la fois la toile choroïdienne et la membrana tectoria et établit, par conséquent, une communication directe entre le quatrième ventricule et la cavité sous-arachnoïdienne. Il en résulte que le liquide céphalo-rachidien peut passer librement de la cavité ventriculaire dans la cavité sous-arachnoïdienne ou, vice versa, de la cavité sous-arachnoïdienne dans le ventricule.

b. *Trous de Luschka.* — Indépendamment du trou de Magendie, le quatrième ventricule présente deux orifices latéraux qui le mettent encore en communication avec les espaces sous-arachnoïdiens. Ces deux orifices, signalés depuis déjà longtemps par Luschka (*trous de Luschka*), ainsi que par Key et Retzius, ont été décrits à nouveau, dans ces dernières années, par Marc Sée et par C. Hess. Ce dernier anatomiste les a rencontrés 51 fois sur 54 sujets examinés; ils sont donc à peu près constants. Les trous de Luschka occupent, à droite et à gauche, l'extrémité externe du diverticulum (*recessus lateralis*) que la cavité ventriculaire envoie jusqu'à l'origine des nerfs mixtes (fig. 163.10). Il est exactement situé entre les faisceaux radiculaires de ces deux nerfs, qui sont en avant et en dedans, et le lobule du pneumogastrique, qui est en arrière et en dehors. A travers les trous de Luschka passent les plexus choroïdes du quatrième ventricule, lesquels s'échappent à ce niveau, comme nous l'avons déjà vu, de l'espèce de corne d'abondance que lui forme la ligula.

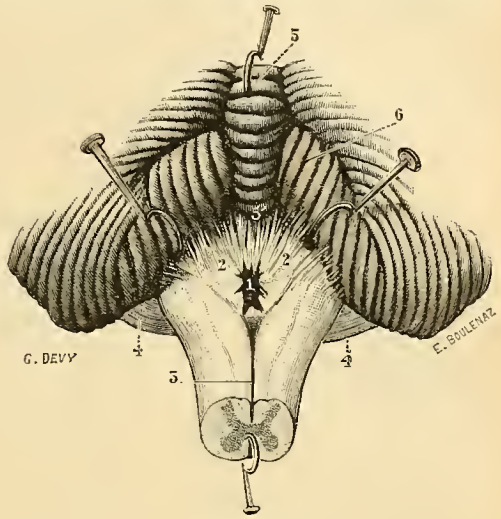

Fig. 168.

Trou de Magendie.

(Le bulbe est vu par sa face postérieure, le vermis étant fortement érigné en haut et les hémisphères cérébelleux en dehors.)

1, trou de Magendie. — 2, 2, toile choroïdienne du quatrième ventricule. — 3, sillon médian postérieur du bulbe. — 4, 4, protubérance. — 5, vermis inférieur, avec 5', la luette. — 6, amygdale.

L'existence du trou de Magendie a été longtemps controversée et l'accord n'est pas encore parfait sur cette question. A côté des anatomistes qui, comme Luschka, Key et Retzius, Sappey, Schwalbe, considèrent son existence comme constante et normale, il en est d'autres pour lesquels cet orifice est purement accidentel et n'est que le résultat des manœuvres auxquelles on a eu recours pour le mettre en évidence. De ce nombre sont Cruveilhier, Reichert et Kölliker.

Marc Sée, en 1878 (*Revue mensuelle*), a repris la question et, s'adressant à la voie expérimentale, il a enlevé la calotte cranienne, dénudé le cerveau et mis à découvert, par une série de coupes appropriées, le troisième ventricule. Poussant alors dans l'espace sous-arachnoïdien de la moelle, au niveau de la région lombaire, un liquide tenant en suspension du bleu de Prusse non dissous, il a vu sortir ce liquide par le ventricule précité. Il en a conclu que le trou de Magendie existait réellement et que c'est grâce à lui que le liquide injecté pénétrait, des espaces sous-arachnoïdiens, dans le quatrième ventricule et, de là, dans les ventricules cérébraux. Voici maintenant la description, fort exacte du reste, qu'il nous donne de cet orifice : « Quand on a déchiré le feuillet arachnoïdien qui va du cervelet au bulbe, on trouve d'abord, au-dessous de l'arachnoïde, une foule de trabécules conjonctives qui s'étendent irrégulièrement entre les deux organes ; puis, plus profondément, une lamelle mince, de forme triangulaire et d'apparence celluleuse, qui des bords du quatrième ventricule va jusqu'aux lobules amygdaliens du cervelet. Cette lamelle, généralement assez résistante à son insertion cérébelleuse, devient de plus en plus ténue à mesure qu'on s'approche du bec du calamus, où se voit d'ordinaire un orifice de dimensions fort variables et ne paraissant être qu'une des lacunes que laissent entre eux les faisceaux conjonctifs de la lamelle. Les bords de cet orifice n'ont rien de régulier et, quand on les examine à la loupe, on reconnaît que fréquemment ils se continuent avec de petites trabécules ou de petits vaisseaux sanguins, ce qui donne lieu aux différences de forme signalées par les auteurs. »

C. Hess (*Morpholog. Jahrbuch*, 1885), utilisant la méthode des coupes sur des cervelets durcis, est arrivé à des conclusions à peu près semblables. Pour lui, le trou de Magendie est constant et s'observe même de bonne heure chez l'embryon. Il est le résultat d'un processus atrophique qui, sur le point où existe l'orifice en question, fait disparaître, par une sorte de résorption, l'épithélium épendymaire et la portion correspondante de la pie-mère. Quant à l'origine de ce processus atrophique, Hess croit pouvoir l'attribuer (mais c'est là une vue tout hypothétique) à ce que le cervelet, en se développant, s'écarte fortement du bulbe et que la portion de la pie-

mère intermédiaire aux deux organes devient, par suite de cet écartement, à peu près invasculaire.

A consulter, au sujet du quatrième ventricule, parmi les publications récentes : Hess, *Das Foramen Magendii u. die Œffnungen an den Recessus laterales des vierten Ventrikels*, Morph. Jahrb., 1885 ; — Sutton, *The lateral recesses of the fourth ventricle*, etc., Brain, 1886 et 1887 ; — Wilder, *Notes on the foramina of Magendie in man and the cat*, Journ. of nervous and mental diseases, 1887 ; — Mouret, *Sur la toile choroïdienne du quatrième ventricule*, Montpellier médical, 1891 ; — Popoff, *Ueber der Verlauf d. Nervenfaserbündels, das unter d. Namen Conductor sonorus bekannt ist*, Deutsch. Zeitschr. f. Nervenheilk., 1895.

§ IX. — Pédoncules cérébraux

Les pédoncules cérébraux (allem. *grosshirnstiele* ou *grosshirnschenkel*), situés à la partie la plus antérieure de l'isthme de l'encéphale, vont de la protubérance annulaire au cerveau : ce sont les *crura cerebri* des anciens anatomistes, dénomination encore employée par les auteurs anglais et allemands. Ils amènent au cerveau des faisceaux de fibres, provenant de la moelle, du bulbe, du cervelet, de la protubérance annulaire. Ils relient ainsi la partie la plus noble de l'encéphale à tous les autres départements du névraxe et acquièrent, de ce fait, une importance considérable en anatomie, en physiologie et en clinique. Nous étudierons successivement : 1° leur conformation extérieure et leurs rapports ; 2° leur conformation intérieure ; 3° leur constitution anatomique et leurs connexions ; 4° leurs vaisseaux.

A. — Conformation extérieure et rapports

Vus extérieurement, sur un cerveau reposant sur un plan horizontal par sa face convexe, les pédoncules cérébraux se présentent sous la forme de deux colonnes blanches, cylindroïdes, à trajet légèrement divergent. Ils s'échappent, en arrière, de la face supérieure de la protubérance. De là ils se portent obliquement en haut, en avant et en dehors, en s'élargissant légèrement et en s'écartant progressivement l'un de l'autre. Finalement, ils pénètrent dans le cerveau au-dessous des noyaux opto-striés. Leur longueur varie de 15 à 18 millimètres ; leur largeur est, en moyenne, de 15 millimètres à leur origine, de 18 millimètres à leur terminaison ; leur épaisseur mesure de 20 à 22 millimètres. On considère à chacun des pédoncules cérébraux : 1° quatre faces, que l'on distingue, d'après leur orientation, en inférieure, supérieure, externe et interne ; 2° deux extrémités, l'une postérieure, l'autre antérieure.

1° Face inférieure. — La face inférieure (ou antérieure) est tout entière visible à la base de l'encéphale, lorsqu'on a écarté en dehors la circonvolution de l'hippocampe qui la recouvre en grande partie. Au sortir de la protubérance, dont les fibres les plus antérieures l'entourent à la manière d'un demi-collier, elle est comme étranglée ; mais à peine s'est-elle dégagée de ce dernier organe, qu'on la voit s'épanouir et s'étaler transversalement, de façon à augmenter graduellement de largeur au fur et à mesure qu'elle se rapproche du cerveau.

Cette face, fortement convexe de dehors en dedans, nous présente dans toute son étendue une série de petits sillons longitudinaux, indice manifeste de la constitution fasciculée du pédoncule cérébral.

Les sillons en question sont généralement parallèles à l'axe même du pédoncule, et les faisceaux qu'ils délimitent présentent naturellement la même direction. Dans

certains cas, cependant, les faisceaux nerveux obliquent en masse d'arrière en avant et de dedans en dehors, comme si le pédoncule était tordu sur son axe. Dans d'autres cas, on voit les fibres les plus internes abandonner brusquement leur situation primitive, croiser à la manière d'une écharpe la face inférieure du pédoncule pour venir occuper son côté externe (fig. 169, 3) : ce faisceau oblique, auquel Féré a donné le nom de *faisceau en écharpe*, est rarement symétrique. Enfin, sur certains sujets (fig. 170,3), on rencontre, immédiatement en avant de la protubé-

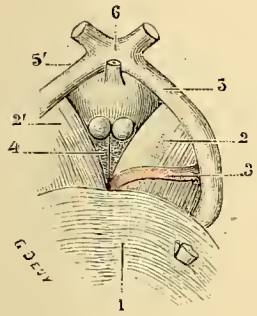

Fig. 169.

Faisceau en écharpe du pédoncule cérébral.

1, protubérance. — 2, 2', pédoncules cérébraux. — 3, faisceau en écharpe. — 4, espace interpédonculaire. — 5, 5' bandelettes optiques. — 6, chiasma.

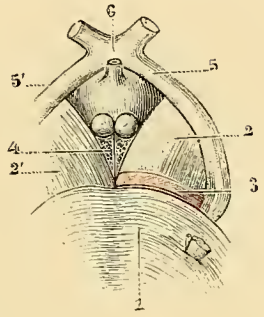

Fig. 170.

Tænia pontis du pédoncule cérébral.

1, protubérance. — 2, 2', pédoncules cérébraux. — 3, tænia pontis. — 4, espace interpédonculaire. — 5, 5', bandelettes optiques. — 6, chiasma.

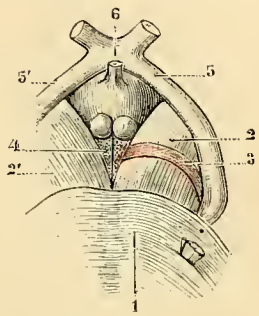

Fig. 171.

Faisceau transverse du pédoncule cérébral.

1, protubérance. — 2, 2', pédoncules cérébraux. — 3, faisceau transverse. — 4, espace interpédonculaire. — 5, 5', bandelettes optiques. — 6, chiasma.

rance, un faisceau transversal, qui s'étend du bord interne du pédoncule jusqu'au sillon latéral de l'isthme et auquel on donne les noms divers de *tænia pontis* (*bandelette de la protubérance* de Henle) : ce dernier faisceau paraît être une dépendance des fibres transversales de la protubérance.

Le faisceau en écharpe et le tænia pontis ne doivent pas être confondus avec une troisième formation que l'on rencontre parfois à la face inférieure du pédoncule cérébral et que Gudden a décrite, en 1870, sous le nom de *tractus peduncularis transversus*. Ce faisceau pédonculaire transverse prend naissance, en dehors, dans la région du tubercule quadrijumeau antérieur. De là, il se porte en bas et en dedans, croise transversalement la partie moyenne du pédoncule cérébral, à égale distance de la bandelette optique et de la protubérance, arrive au bord interne de ce pédoncule et disparaît dans le sillon de l'oculo-moteur commun. Il se perd vraisemblablement dans la substance réticulaire de la calotte. Anormal chez l'homme (il n'existerait que 1 fois sur 3, d'après Lenhossek), le tractus peduncularis transversus est constant chez un grand nombre de mammifères, notamment chez le mouton, le lapin, le chien et le chat. Sa signification fonctionnelle n'est pas encore nettement élucidée. On sait, cependant, qu'il reste intact dans les cas où les fibres du pédoncule cérébral dégénèrent en conséquence d'une lésion cérébrale. On sait aussi qu'il dégénère (Gudden) à la suite de l'énucléation du globe de l'œil, ce qui permet de supposer qu'il est en relation avec la fonction visuelle.

Envisagée au point de vue de ses rapports, la face inférieure du pédoncule cérébral répond, tout d'abord, à la partie toute supérieure de la lame quadrilatère du sphénoïde. Plus loin, elle repose sur la selle turcique ou, plus exactement, sur les parties latérales de ce repli de la dure-mère qui, sous le nom de diaphragme

de l'hypophyse, s'étale au-dessus de cette dépression osseuse. Enfin, à sa partie la plus antérieure, elle est croisée obliquement par la bandelette optique correspondante, qui se porte du chiasma vers les corps genouillés.

2° **Face supérieure.** — La face supérieure (ou postérieure) sert de base aux tubercules quadrijumeaux et fait corps avec eux. Elle est donc simplement artificielle : elle répond assez exactement à un plan transversal passant par l'aqueduc de Sylvius (fig. 172).

3° **Face externe.** — La face externe, que certains anatomistes considèrent à tort comme un simple bord, mesure en hauteur 18 à 20 millimètres. Elle est masquée, comme la face inférieure, par la circonvolution de l'hippocampe et concourt à former avec cette dernière la partie latérale de la fente cérébrale de Bichat, que nous décrirons plus loin à propos du cerveau. En parcourant cette face de bas en haut, on rencontre tout d'abord une partie convexe, qui se continue sans ligne de démarcation aucune avec la face inférieure du pédoncule. On rencontre ensuite un sillon antéro-postérieur, appelé *sillon latéral de l'isthme :* ce sillon, qui commence, en arrière, entre le pédoncule cérébelleux moyen et le pédoncule cérébelleux supérieur, se prolonge en avant jusqu'au corps genouillé interne de la couche optique. Enfin, au-dessus du sillon précité, se voit une deuxième partie convexe, sur laquelle s'applique, formant un relief plus ou moins accusé, le *faisceau latéral de l'isthme* ou *portion externe du ruban de Reil :* nous avons déjà vu, dans l'un des paragraphes précédents (p. 191), que ce faisceau, de forme triangulaire, s'échappait de la protubérance immédiatement au-dessus du sillon latéral de l'isthme et remontait de là jusqu'à la partie externe du tubercule quadrijumeau postérieur.

4° **Face interne.** — La face interne répond au raphé médian dans la plus grande partie de son étendue (fig. 172). Ce n'est qu'à sa partie tout inférieure qu'elle devient libre et est alors visible à la base de l'encéphale. Cette partie libre est relativement petite, d'où le nom de *bord interne du pédoncule* que lui donnent, à tort selon nous, certains auteurs : nous y remarquons un sillon longitudinal, le *sillon de l'oculo-moteur commun*, du fond duquel émergent un certain nombre de filets radiculaires, qui ne tardent pas à se réunir pour former le tronc du nerf moteur oculaire commun (fig. 174).

Il résulte de l'écartement réciproque des deux pédoncules cérébraux que ces organes se trouvent séparés l'un de l'autre, sur la ligne médiane, par un espace triangulaire dont le sommet, dirigé en arrière, répond à la protubérance (fig. 169, 4). Cet espace, connu sous le nom d'*espace interpédonculaire*, appartient au cerveau et sera décrit plus tard. Disons seulement ici qu'il est comblé par une lame de substance grise, à direction transversale, qui fait partie du troisième ventricule et de laquelle se détachent, sous la forme de deux saillies blanches régulièrement sphériques, les tubercules mamillaires.

5° **Extrémité postérieure.** — L'extrémité postérieure ou protubérantielle se confond avec la face supérieure de la protubérance. Nous avons déjà vu, à propos de ce dernier organe, que les deux formations, nettement délimitées du côté antérieur ou ventral, étaient entièrement fusionnées du côté postérieur ou dorsal.

6° **Extrémité antérieure.** — L'extrémité antérieure ou cérébrale répond à la partie inférieure des noyaux opto-striés. Le pédoncule se confond là, comme nous.

le verrons plus tard, d'une part avec les diverses formations de la région sous-thalamique, d'autre part avec la capsule interne.

B. — Conformation intérieure

Lorsqu'on pratique, sur le milieu du pédoncule cérébral, une coupe transversale et perpendiculaire à son axe (fig. 172), on aperçoit tout d'abord, à la partie moyenne de la coupe, une traînée de substance noirâtre, à laquelle Sœmmering a donné le nom de *locus niger* (3). En s'étendant transversalement d'un côté à l'autre du pédoncule cérébral, le locus niger divise celui-ci en deux étages : un *étage supérieur* ou *calotte* (4) et un *étage inférieur* ou *pied* (2), qui se trouvent situés, le premier au-dessus du locus niger, le second au-dessous. Examinons rapidement chacune de ces régions.

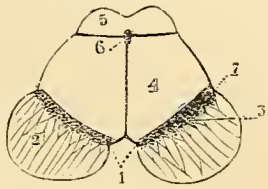

Fig. 172.
Coupe transversale du pédoncule cérébral (schématique).

1, espace interpédonculaire. — 2, pied du pédoncule. — 3, locus niger. — 4, calotte. — 5, tubercules quadrijumeaux. — 6, aqueduc de Sylvius. — 7, sillon latéral de l'isthme.

1° Locus niger de Sœmmering. — Le locus niger de Sœmmering (*substantia nigra* de certains anatomistes), toujours très visible, se présente, sur les coupes (fig. 174,3), sous la forme d'un croissant à concavité dirigée en haut et en dedans. Il est généralement plus épais à son extrémité interne qu'à son extrémité externe. En dehors, il s'étend jusqu'au voisinage du sillon latéral de l'isthme, sans toutefois l'atteindre; en dedans, au contraire, il se prolonge jusqu'à la surface extérieure du pédoncule et vient faire saillie dans le fond du sillon de l'oculo-moteur commun. Dans le sens longitudinal, le locus niger de Sœmmering commence dans la partie la plus élevée de la protubérance et, de là, s'étend sans interruption jusqu'au corps de Luys, que nous décrirons plus tard dans la région sous-thalamique.

2° Etage supérieur ou calotte. — L'étage supérieur ou calotte (*Haube* des anatomistes allemands) comprend toute la portion du pédoncule qui se trouve située au-dessus du locus niger. De forme quadrilatère, elle est délimitée : 1° en bas, par le bord concave du locus niger ; 2° en haut, par un plan transversal et tout conventionnel, qui passe par l'aqueduc de Sylvius et la sépare des tubercules quadrijumeaux ; 3° en dehors, par une surface convexe sur laquelle s'applique le faisceau latéral de l'isthme ; 4° en dedans, par le raphé et, au-dessous du raphé, par la partie libre de la face interne du pédoncule. L'étage supérieur du pédoncule a une coloration grisâtre.

3° Etage inférieur ou pied. — L'étage inférieur ou pied (*pédoncule proprement dit* de certains auteurs) comprend toute la portion du pédoncule qui est située au-dessous du locus niger. Il présente une coloration blanche, partout homogène. Vu en coupe vertico-transversale (fig. 172,1), il revêt l'aspect d'un croissant, dont la concavité, orientée comme celle du locus niger, regarde en haut et en dedans. Son extrémité externe ou corne externe forme la lèvre inférieure du sillon latéral de l'isthme. Son extrémité interne ou corne interne répond au sillon de l'oculo-moteur commun.

Le pied se compose de faisceaux longitudinaux, aplatis de dehors en dedans et adossés les uns aux autres comme le sont les feuillets d'un livre. Des deux bords

de ces faisceaux, l'un est inférieur et répond à la face inférieure du pédoncule; l'autre, supérieur, regarde le locus niger.

Au voisinage du locus niger, les faisceaux pédonculaires, tout en conservant leur direction longitudinale, sont plus petits, séparés par des cloisons plus nombreuses

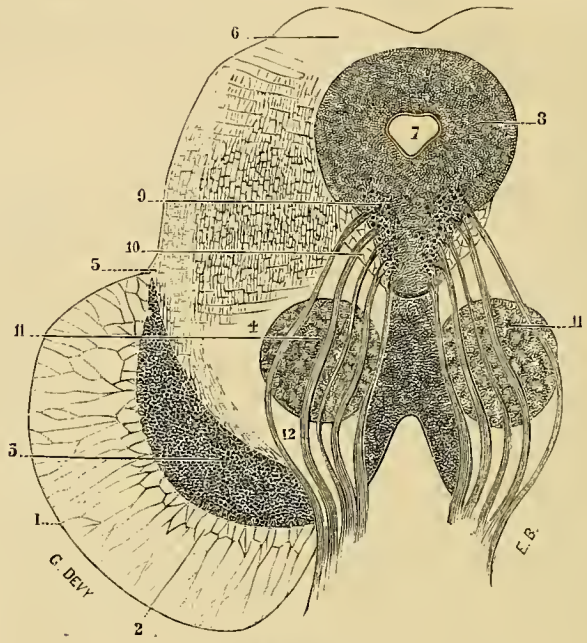

Fig. 173.

Coupe vertico-transversale du pédoncule cérébral, pratiquée au niveau des tubercules quadrijumeaux antérieurs (schématisée d'après une planche de Stilling).

1, pied du pédoncule. — 2, stratum intermedium. — 3, locus niger. — 4, région de la calotte. — 5, sillon latéral de l'isthme. — 6, tubercules quadrijumeaux antérieurs. — 7, aqueduc de Sylvius. — 8, substance grise de l'aqueduc. — 9, noyau du moteur oculaire commun — 10, bandelette longitudinale postérieure. — 11, noyau rouge de la calotte. — 12, filets radiculaires du moteur oculaire commun.

(Le trait jaune indique l'épendyme.)

et, d'autre part, reçoivent dans leurs interstices comme des infiltrations irrégulières de la substance grise sus-jacente. Ils forment là une couche mince d'un aspect tout spécial (fig. 173,2), connu sous le nom de *stratum intermedium*.

C. — Constitution anatomique et connexions

Les trois régions pédonculaires que nous venons de décrire présentent chacune une constitution anatomique qui leur est propre et il convient, à cet égard, de les examiner séparément.

1° Structure et connexions du locus niger. — Le locus niger nous présente, comme éléments essentiels, des cellules nerveuses de dimensions moyennes, irrégulièrement disséminées dans toute l'étendue de la région. Très variables dans leur configuration, ces cellules sont fusiformes, arrondies, triangulaires, pyramidales, etc. Un des traits caractéristiques de leur nature, c'est qu'elles renferment, pour la plupart, une petite masse de granulations pigmentaires, de couleur sombre, qui occupe le tiers ou la moitié du corps cellulaire (Obersteiner). Aux éléments

cellulaires se joignent, dans le locus niger, un nombre considérable de fibres, orientées dans tous les sens et diversement entremêlées. Ces fibres sont en grande partie des collatérales, qui proviennent, soit des prolongements cylindraxiles des cellules du locus niger, soit des fibres de la région du pied.

La signification anatomique du locus niger est encore fort obscure. Tout autour de ses cellules se voient les arborisations terminales de fibres dites afférentes : mais l'origine de ces fibres nous est inconnue. Quant aux prolongements cylindraxiles de ces mêmes cellules, qui constituent les fibres efférentes, les neurologistes s'accordent assez généralement pour admettre qu'ils se dirigent vers le pied, qu'ils y pénètrent en sens radiaire et qu'ils se redressent ensuite pour suivre vers le cerveau une direction longitudinale. Mais le désaccord commence quand il s'agit d'indiquer la région où ils se terminent : pour les uns, c'est la couche optique ; pour d'autres, le corps strié ; pour quelques autres, comme pour Meynert, la couronne rayonnante et par suite l'écorce cérébrale. Edinger, en se basant sur certains faits de dégénérescence observés chez le chien à la suite de l'ablation du corps strié, conclut à son tour en faveur d'une connexion du locus niger avec le corps strié par l'intermédiaire de l'anse pédonculaire (voy. plus loin).

2° Structure et connexions de la calotte. — La calotte pédonculaire nous présente comme éléments constituants, tous très visibles sur une coupe transversale du pédoncule (fig. 174 et 175) : 1° la formation réticulaire ; 2° une masse grise formant noyau, le *noyau rouge;* 3° un système de faisceaux longitudinaux, qui nous sont en grande partie connus, ce sont le faisceau sensitif ou ruban de Reil, le faisceau commissural longitudinal, la bandelette longitudinale postérieure, le pédoncule cérébelleux supérieur.

a. *Formation réticulaire du pédoncule.* — La formation réticulaire du pédoncule cérébral continue celle de la protubérance. Elle s'étend sans interruption dans toute la longueur du pédoncule, mais elle diminue d'importance au fur et à mesure qu'elle se rapproche du cerveau. De forme très irrégulièrement quadrilatère, elle est délimitée : en haut, par la substance grise de l'aqueduc ; en bas, par le ruban de Reil ; en dedans, par le raphé ; en dehors, par le pédoncule cérébelleux supérieur. La formation réticulaire a ici exactement la même signification et la même structure qu'au niveau de la protubérance : elle se compose de cellules de forme et de dimensions variables, irrégulièrement disséminées dans un lacis fibrillaire, à la constitution duquel concourent à la fois des fibres transversales ou arciformes et des fibres longitudinales.

b. *Noyau rouge de la calotte.* — Ce noyau (*noyau rouge* de Stilling, *nucleus tegmenti*) occupe la partie la plus antérieure de la calotte pédonculaire. On le voit très distinctement sur des coupes frontales passant par les tubercules quadrijumeaux antérieurs (fig. 174,11). Il nous apparaît alors sous la forme d'un noyau arrondi, de 6 ou 7 millimètres de diamètre, situé un peu en dehors du raphé, au-dessous du noyau oculo-moteur commun, au-dessus des faisceaux les plus internes du ruban de Reil. Il est traversé de haut en bas et un peu de dedans en dehors par les faisceaux radiculaires du nerf moteur oculaire commun.

Histologiquement, le noyau rouge se compose de cellules multipolaires, plus ou moins fortement pigmentées. Les unes, petites, mesurent de 20 à 30 μ de diamètre ; les autres, de dimensions moyennes, 40 à 50 μ ; d'autres enfin, beaucoup plus volumineuses, de 50 à 60 μ (Kölliker).

Les connexions du noyau rouge ne sont pas encore nettement élucidées. Nous

savons, cependant, qu'il est l'aboutissant des fibres du pédoncule cérébelleux supérieur qui, après entre-croisement, le pénètre par son pôle postérieur. Nous savons aussi que de son pôle antérieur partent un nombre considérable de petits faisceaux, qui se portent ensuite dans la région sous-thalamique; mais nous ne sommes pas encore définitivement fixés sur le trajet ultérieur de ces fibres efférentes du noyau rouge. Hösel, en se basant sur des faits de dégénérescence, estime qu'elles se rendent directement à l'écorce des circonvolutions rolandiques, en passant par le segment postérieur de la capsule interne. Contrairement à cette opinion, la plupart des neurologistes les conduisent dans la couche optique, laquelle, à son tour, donne naissance à de nouvelles fibres qui se rendent à la capsule interne et à l'écorce cérébrale. Si ce dernier mode de terminaison était nettement établi, les connexions du cervelet avec l'écorce cérébrale par le pédoncule cérébelleux supérieur comprendraient trois neurones disposés en chaîne, savoir (fig. 139 *bis*) : 1° un *neurone cérébello-nucléaire*, allant de l'écorce cérébelleuse ou du corps dentelé au noyau rouge; 2° un *neurone nucléo-thalamique*, allant du noyau rouge à la couche optique ; 3° un *neurone thalamo-cortical*, unissant la couche optique à l'écorce des circonvolutions rolandiques.

Nous rappellerons, en ce qui concerne les relations du noyau rouge, qu'un grand nombre de leurs cellules, celles qui occupent sa partie postérieure, d'après Mahaim, envoient leurs cylindraxes dans le pédoncule cérébelleux supérieur du côté opposé (fibres ascendantes) et, de là, dans le cervelet.

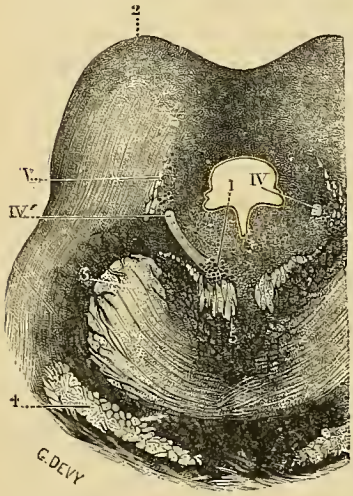

Fig. 174.

Coupe vertico-transversale de l'isthme, passant par le noyau d'origine du pathétique (d'après M. Duval).

1, noyau d'origine du pathétique. — 2, tubercules quadrijumeaux postérieurs. — 3, pédoncules cérébelleux supérieurs. — 4, couche du ruban de Reil. — 5, bandelette longitudinale postérieure. — IV, IV, nerf pathétique. — V, racine supérieure du trijumeau.

c. *Pédoncule cérébelleux supérieur.* — Ce faisceau pédonculaire nous est déjà connu : nous l'avons décrit à propos du cervelet d'abord (p. 162), puis à propos de l'isthme de l'encéphale (p. 180). Il se jette, après entre-croisement presque total, dans le noyau rouge de la calotte. Un petit faisceau, qui ne représente du reste qu'une minime partie du pédoncule (Mahaim), ne franchit pas la ligne médiane et aboutit au noyau du côté correspondant.

d. *Portion interne du ruban de Reil ou faisceau sensitif.* — Le ruban de Reil a été déjà décrit plus haut, dans un paragraphe à part (voy. p. 187).

e. *Faisceau commissural longitudinal.* — Il est la continuation du faisceau homonyme de la protubérance (v. p. 174) : ici, comme à la protubérance, il est représenté par de tout petits fascicules, à trajet longitudinal, irrégulièrement disséminés dans la formation réticulaire. Sa signification anatomique est exactement la même.

f. *Bandelette longitudinale postérieure.* — La bandelette longitudinale postérieure, qui appartient au même système que le faisceau précédent, continue de même la formation homonyme déjà décrite (p. 174) à propos de la protubérance : elle a ici la même situation, la même forme, la même valeur. Nous ne saurions y revenir sans tomber dans des redites.

3° Structure et connexions du pied. — Le pied du pédoncule est exclusivement

formé par de la substance blanche, autrement dit par des fibres à myéline. Ces fibres, toutes dirigées en sens longitudinal, lui sont transmises par la protubérance et, d'autre part, ne font que traverser le pédoncule pour gagner le cerveau. Elles sont de deux ordres : les unes proviennent de l'étage inférieur de la protubérance ; les autres émanent de son étage supérieur ou calotte.

A. Fibres provenant de l'étage inférieur de la protubérance. — Les fibres provenant de l'étage inférieur de la protubérance sont les fibres du faisceau pyramidal et les fibres cortico-protubérantielles. Ces deux ordres de fibres, plus ou moins mélangées dans la protubérance, se séparent à leur entrée dans le pédoncule pour former des faisceaux plus ou moins distincts.

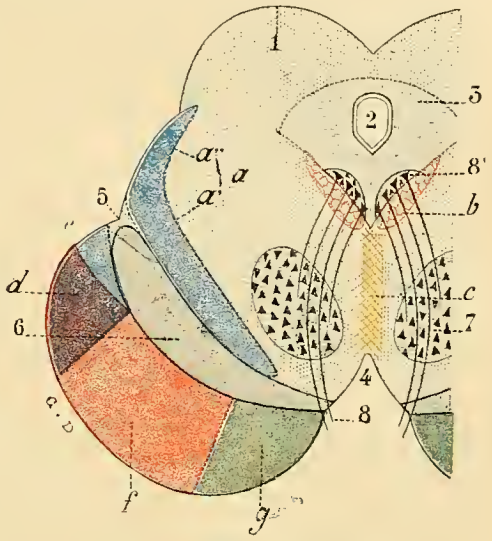

Fig. 175.

Systématisation fonctionnelle du pédoncule cérébral, vue sur une coupe vertico-transversale.

1, tubercules quadrijumeaux. — 2, aqueduc de Sylvius. — 3, substance grise de l'aqueduc. — 4, espace interpédonculaire. 5, sillon latéral de l'isthme. — 6, locus niger. — 7, noyau rouge de la calotte. — 8, nerf moteur oculaire commun, avec 8' son noyau d'origine. — *a*, ruban de Reil (*en bleu*), avec : *a'*, sa portion interne ou faisceau sensitif ; *a''*, sa portion latérale ou faisceau acoustique. — *b*, bandelette longitudinale postérieure (*en rose*). — *c*, faisceau commissural longitudinal (*en jaune*). — *d*, faisceau cortico-protubérantiel postérieur (*en violet*). — *e*, faisceau provenant du ruban de Reil (*en bleu*). — *f*, faisceau pyramidal, avec fibres cortico-protubérantielles antérieures (*en rouge*). — *g*, faisceau géniculé, avec fibres cortico-protubérantielles antérieures (*en vert*).

a. *Fibres du faisceau pyramidal.* — Les fibres du faisceau pyramidal, de beaucoup les plus nombreuses, occupent les parties moyenne et interne du pied du pédoncule (fig. 175.2). Le faisceau pyramidal est constitué, on le sait, par des fibres motrices (*neurones moteurs cérébro-spinaux*), qui descendent de l'écorce cérébrale vers les noyaux d'origine des nerfs moteurs protubérantiels, bulbaires et rachidiens. C'est le *faisceau moteur volontaire*, chargé de transporter aux muscles de la vie animale les incitations voulues par le cerveau. Ici, comme dans la protubérance, ce faisceau doit être subdivisé en deux faisceaux secondaires : 1° un faisceau externe, plus volumineux, le *faisceau pyramidal proprement dit* (*f*), qui se rend aux cornes antérieures de la moelle et de là, par l'intermédiaire des nerfs rachidiens, aux muscles du cou, du tronc et des membres ; 2° un faisceau interne, beaucoup plus petit, le *faisceau géniculé* (*g*), qui s'arrête au bulbe dans les noyaux du nerf masticateur, du facial inférieur et de l'hypoglosse et tient ainsi sous sa dépendance la motilité volontaire des muscles de la langue et d'une grande partie de la face. D'après Déjerine, le faisceau géniculé occupe le cinquième interne du pied du pédoncule ; le faisceau pyramidal proprement dit en occupe les trois cinquièmes moyens.

b. *Fibres cortico-protubérantielles.* — Les fibres cortico-protubérantielles (voy. p. 170 et 177) unissent l'écorce cérébrale aux noyaux du pont, lesquels, à leur tour, sont mis en relation par des fibres nouvelles avec l'hémisphère cérébelleux du côté opposé. Ces fibres, en passant de la protubérance dans le pédoncule, se divisent en deux groupes, l'un antérieur, l'autre postérieur. — Les *fibres cortico-*

protubérantielles postérieures se condensent en un faisceau compact que l'on appelle indistinctement *faisceau cortico-protubérantiel postérieur* ou *faisceau de Meynert*. On le désigne encore quelquefois sous le nom de *faisceau de Türck ;* mais cette dernière dénomination, qui a été déjà attribuée à un faisceau de la moelle épinière, doit être abandonnée. Le faisceau cortico-protubérantiel postérieur occupe le cinquième externe (fig. 175, *d*) du pédoncule cérébral. Il suit le pédoncule dans toute son étendue et passe ensuite dans le cerveau où nous le retrouverons. — Les *fibres cortico-protubérantielles antérieures* sont situées, dans le pédoncule, en dedans des fibres précédentes. On a cru pendant longtemps que ces fibres se condensaient, elles aussi, en un faisceau compact qui, sous le nom de *faisceau cortico-protubérantiel antérieur* ou *frontal*, longeait d'arrière en avant le côté interne du pédoncule et se rendait, à travers le segment antérieur de la capsule interne, à toute l'écorce du lobe frontal. Mais des observations récentes, que nous devons à Zacher et à Déjerine, nous ont appris que la destruction de l'écorce dans la partie antérieure du lobe frontal ne déterminait nullement la dégénérescence des faisceaux internes du pédoncule cérébral. Il convient donc de faire disparaître de la nomenclature anatomique le faisceau cortico-protubérantiel antérieur ou frontal. Est-ce à dire que les fibres cortico-protubérantielles antérieures n'existent pas ? Non. Ces fibres existent réellement ; mais, au lieu de se réunir en un faisceau, elles restent éparses ; elles sont vraisemblablement mélangées, dans les quatre cinquièmes internes du pédoncule, aux fibres motrices qui constituent les deux faisceaux pyramidal et géniculé et c'est pour cela que nous ne les avons pas figurées par une teinte spéciale dans notre figure 175. Nous verrons plus tard qu'elles se rendent, à travers la capsule interne, à la zone motrice de l'écorce.

B. Fibres provenant de la calotte. — La région de la calotte envoie à celle du pied deux petits faisceaux. Ces deux faisceaux, qui sont l'un et l'autre des dépendances du ruban de Reil, ont été déjà décrits à propos de cette dernière formation. Nous ne ferons ici que les rappeler brièvement. — Le premier de ces faisceaux n'est autre que la portion la plus interne du ruban de Reil ou ruban médial ; il vient se mêler à la partie interne du faisceau pyramidal et il n'est vraisemblablement (voy. p. 191) qu'une portion du faisceau géniculé, peut-être le faisceau géniculé lui-même. — Le second, appelé *ruban de pied* (*Fussschleife* de Hösel), provient de la face antérieure du ruban de Reil et, arrivé dans la région du pied, vient se placer sur le côté postéro-externe du faisceau pyramidal, immédiatement au-dessus du faisceau cortico-protubérantiel postérieur. Nous avons déjà vu plus haut, en étudiant le ruban de Reil (voy. p. 193), qu'il se rend à l'écorce de l'insula.

4° **Résumé.** — Au total, le pédoncule cérébral amène au cerveau, recueillies un peu partout dans les autres portions du névraxe, de nombreux faisceaux de fibres, d'origine et de valeur très différentes, qui occupent, soit la région de la calotte, soit la région du pied :

a. La calotte renferme trois faisceaux principaux, savoir : 1° le *faisceau commissural longitudinal*, auquel il convient de rattacher la *bandelette longitudinale postérieure ;* 2° la *portion interne du ruban de Reil* ou *faisceau sensitif ;* 3° le *pédoncule cérébelleux supérieur*, grossi peut-être par un certain nombre de fibres efférentes du noyau rouge.

b. Le pied du pédoncule, à son tour, abstraction faite des fibres que lui envoie la calotte, nous présente trois faisceaux, fonctionnellement distincts, qui sont en

allant de dehors en dedans : 1° le *faisceau cortico-protubérantiel postérieur* ou *faisceau de Meynert;* 2° le *faisceau pyramidal:* 3° le *faisceau génicule.* Les fibres cortico-protubérantielles antérieures, au lieu de former un faisceau distinct, comme on le croyait autrefois, restent éparses et sont intimement mélangées aux fibres constitutives de ces deux derniers faisceaux.

Telle est la systématisation du pédoncule cérébral, telle que nous l'ont fait connaître les recherches anatomo-pathologiques les plus récentes. Nous laisserons là pour l'instant les nombreux faisceaux que nous venons d'énumérer, pour passer à l'étude du cerveau. Quand ce dernier organe nous sera connu dans ses parties constituantes, nous reprendrons un à un ces différents faisceaux et nous les suivrons alors, à travers la capsule interne et la couronne rayonnante, jusqu'à leur terminaison ultérieure, soit dans la région sous-thalamique, soit dans les noyaux opto-striés, soit dans la substance corticale.

D. — Vaisseaux du pédoncule cérébral

1° **Artères.** — Les pédoncules cérébraux reçoivent un grand nombre d'artérioles, qui les pénètrent presque immédiatement après leur origine ou après avoir effectué à leur surface un trajet plus ou moins long. Nous les diviserons, comme celles de la protubérance, en artères internes ou médianes et artères externes ou latérales :

a. *Artères pédonculaires internes ou médianes.* — Les artères pédonculaires internes ou médianes (*artères sus-protubérantielles* de Duret) continuent la série des artères médianes de la protubérance. Elles naissent, en partie de l'extrémité antérieure du tronc basilaire, en partie de la portion initiale de la cérébrale postérieure: quelques-unes proviennent encore de la communicante postérieure. Suivant un trajet ascendant, elles pénètrent pour la plupart dans les trous que l'on voit à la partie postérieure de l'espace interpédonculaire ; d'autres (*artères radiculaires*) disparaissent dans le sillon de l'oculo-moteur commun et suivent de bas en haut le même trajet que les faisceaux d'origine de ce tronc nerveux. Arrivées dans la calotte pédonculaire, les artères pédonculaires internes se distribuent aux différentes formations de cette région : au ruban de Reil, au pédoncule cérébelleux supérieur, au noyau rouge, aux noyaux d'origine des nerfs oculo-moteur commun et pathétique. D'après Shimamura, auquel nous devons une bonne étude des artères pédonculaires, entreprise sous l'inspiration du professeur Mendel, toutes ces artères appartiendraient à la catégorie des artères dites terminales, c'est-à-dire ne s'anastomoseraient entre elles, ni dans leur trajet, ni à leur terminaison. Le noyau de l'oculo-moteur commun en particulier aurait une circulation complètement indépendante, ne communiquant, ni avec celle des tubercules quadrijumeaux, ni avec celle du noyau opposé. Alezais et d'Astros avaient déjà, en 1892, deux ans avant Shimamura, formulé cette indépendance vasculaire du noyau de l'oculo-moteur moyen.

b. *Artères pédonculaires externes ou latérales.* — Les artères pédonculaires externes ou latérales, très variables dans leur volume et dans leur trajet, proviennent à la fois de la cérébrale postérieure, de la communicante latérale, de la choroïdienne antérieure et de la cérébelleuse supérieure. Elles pénètrent dans le pédoncule par sa face inférieure et par sa face externe et se distribuent à la région du pied ainsi qu'à la partie externe de la calotte.

2° **Veines.** — Les veines du pédoncule cérébral sont de tout petit calibre, à trajet fort irrégulier. Elles s'abouchent, en partie dans les veines basilaires, en partie dans la veine communicante postérieure.

3° **Lymphatiques.** — Les voies lymphatiques du pédoncule cérébral ne présentent aucune particularité digne d'être notée (voy. *Anatomie générale*, p. 32).

Voyez, au sujet de la constitution anatomique du pédoncule cérébral, parmi les publications les plus récentes : Mingazzini, *Sur la fine structure de la substantia nigra Soemmeringii*, Arch. ital. de biol., XII, 1889 ; — Zacher, *Beitr. zur Kenntniss d. Faserverlaufs im Pes Pedunculi*, etc. Arch. f. Psych., Bd. XXII, 1891 ; — Amaldi, *Contribute all'anatomia fina della regione peduncolare*, etc. Rivista sperimentale di freniatria, vol. XVIII, 1892 ; — Alezais et d'Astros, *La circulation artérielle du pédoncule cérébral*, Journ. de l'anat., 1892 ; — Habel, *Topogr. de l'étage supérieur du pédoncule*, Rev. neurol., 1893 ; — Déjerine, *Origine corticale et trajet intra-cérébral des fibres de l'étage inférieur du pied du pédoncule cérébral*, Soc. de biol., 1893 ; — Mahaim, *Rech. sur la structure anatomique du noyau rouge*, Mém. couronnés de l'Acad. de méd. de Belgique, 1894 ; — Schimamura, *Ueber die Blutversorgung d. Pons und Hirnschenkelgegend, insbesondere des Oculomotoriuskern*, Neurol. Centralbl. 1894 ; — Helweg, *Einige kurze Bemerkungen zu der centralen Haubenbahn*, Arch. f. Psych. u. Nervenh., 1894 ; — Salvi, *Le connessioni del nucleo rosso con corteccia cerebrale*, Gazz. d. Osped., 1895 ; — Déjerine, *Sur les connexions du noyau rouge avec la corticalité cérébrale*, Soc. de Biol., 1895 ; — Monakow, *Experimentelle u. pathol.-anatom. Untersuchungen über die Haubenregion, den Sehhügel u. die Regio subthalamica*, Arch. f. Psych., t. XXVII, 1895 ; — Mirto, *Sulla fina anatomia delle regioni pedonculare e subtalamica dell'uomo*, Riv. di patol. nervosa e mentale, 1896 ; — Du même, *Contrib. alla fina anatomia della sostanza nera di Sœmmering*, etc., Riv. Sperim. di Freniatria, 1896.

ARTICLE III

CERVEAU

Le cerveau constitue la partie antérieure et supérieure de l'encéphale. Des différents segments qui contribuent à former le névraxe, c'est à la fois le plus volumineux, le plus important, le plus noble : c'est à lui qu'arrivent en définitive toutes les impressions, dites conscientes, recueillies à la périphérie par les nerfs sensitifs et sensoriels ; c'est de lui que partent toutes les incitations motrices volontaires, transportées ensuite aux appareils musculaires par les nerfs moteurs : le cerveau est, enfin, le siège des facultés intellectuelles, avec lesquelles il présente des relations intimes qui, pour être encore mal connues, n'en sont pas moins indéniables.

Adoptant pour l'étude du cerveau la même méthode que celle que nous avons déjà suivie pour la moelle, pour le bulbe et pour le cervelet, nous examinerons tout d'abord, dans quelques *considérations générales*, sa situation, sa forme, ses dimensions, son volume, son poids, sa densité. Nous décrirons ensuite sa *conformation extérieure* et son *mode de segmentation périphérique*, autrement dit, ses *circonvolutions*. Nous étudierons, enfin, sous le titre de *conformation intérieure et constitution anatomique*, les différentes parties qui le constituent, en faisant connaître à la fois, pour chacune d'elles, sa morphologie et sa structure microscopique. Nous consacrerons un dernier paragraphe à la *circulation du cerveau*, qui a acquis dans ces derniers temps une importance toute particulière.

§ 1. — Considérations générales

1° **Situation.** — Le cerveau occupe la presque totalité de la boîte cranienne. Sa face supérieure est en rapport avec la calotte osseuse, qui se moule exactement

sur elle. Sa face inférieure répond, à sa partie antérieure, à l'étage antérieur ou frontal de la base du crâne ; sa partie moyenne descend, sous le nom de *corne sphénoïdale*, dans l'étage moyen ; sa partie postérieure, enfin, s'étale sur le double plan incliné de la tente du cervelet (fig. 117, p. 138), qui la sépare de ce dernier organe. Un bloc de plâtre, coulé dans la cavité cranienne et remplissant toute cette cavité à l'exception des fosses occipitales inférieures et de la gouttière basilaire, représente assez fidèlement le moule du cerveau.

2° Forme et dimensions. — Considéré dans son ensemble, le cerveau peut être comparé à un ovoïde, dont le grand axe serait dirigé dans le sens antéro-postérieur et dont la grosse extrémité serait tournée en arrière. Ses trois principaux

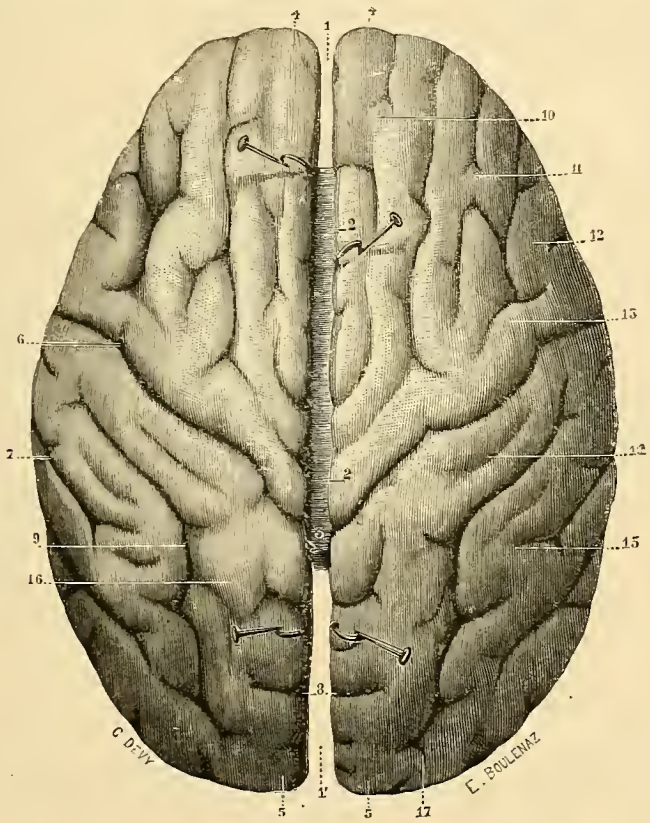

Fig. 176.

Cerveau, vu par sa convexité.

1, extrémité antérieure de la scissure interhémisphérique. — 1', son extrémité postérieure. — 2, 2, bord supérieur des hémisphères. — 3, corps calleux. — 4, 4, extrémité antérieure ou frontale des hémisphères (pôle frontal). — 5, 5, leur extrémité postérieure ou occipitale (pôle occipital). — 6, scissure de Rolando. — 7, scissure de Sylvius. — 8, scissure perpendiculaire externe. — 9, sillon interpariétal. — 10, 11, 12, première, deuxième, troisième circonvolutions frontales. — 13, frontale ascendante. — 14, pariétale ascendante. — 15, pariétale inférieure. — 16, pariétale supérieure. — 17, circonvolutions occipitales.

diamètres, mesurés à l'aide du compas d'épaisseur, sont les suivants : le diamètre antéro-postérieur (longueur), 17 centimètres chez l'homme, 16 centimètres chez la femme ; le diamètre transversal (largeur), 14 centimètres chez l'homme, 13 centimètres et demi chez la femme ; le diamètre vertical (hauteur), 13 centimètres chez l'homme, 12 centimètres et demi chez la femme.

La forme de l'ovoïde cérébral varie naturellement avec celle de la cavité cranienne qui le renferme : plus long et moins large chez les dolichocéphales (t. I, p. 223), il est plus large et moins long chez les brachycéphales. D'après les mensurations de Calori, dans le groupe brachycéphale, le diamètre antéro-postérieur moyen du cerveau serait de 166 millimètres; le diamètre transverse moyen, de 146 millimètres. Dans le groupe dolichocéphale, ces mêmes diamètres seraient, le premier de 175 millimètres, le second de 132 millimètres.

Le même auteur, ayant comparé sur un certain nombre de sujets les deux indices cranien et cérébral (t. I, p. 223), est arrivé à conclure que :

1° Chez les brachycéphales, un cerveau dont l'indice est 87 répond à un crâne qui a un indice de 85;

2° Chez les dolichocéphales, un indice cérébral de 76 répond à un indice cranien de 74.

L'indice du crâne, quelle que soit la forme de celui-ci, est donc toujours un peu moins élevé que l'indice du cerveau qu'il renferme.

3° Volume et poids. — L'homme est, de tous les mammifères, celui où le cerveau atteint son plus haut degré de développement et l'on a pu dire avec raison que le volume considérable du cerveau est un des traits les plus caractéristiques de l'organisation de l'homme.

Le poids moyen du cerveau serait, d'après les recherches de Sappey, de 1,182 grammes chez l'homme et de 1,093 grammes chez la femme. Broca, qui a pesé dans les dernières années de sa vie un nombre très considérable de cerveaux, est arrivé à des chiffres un peu moindres : 1,157 grammes pour le cerveau de l'homme et 995 grammes pour celui de la femme. Un tel écart dans les résultats obtenus par ces deux anatomistes s'explique vraisemblablement par la différence des procédés employés.

Broca ne s'est pas contenté de peser des cerveaux entiers. Sur un grand nombre de sujets de différents âges (242 hommes et 116 femmes), il a isolé les uns des autres les différents lobes et il les a pesés séparément, s'appliquant toujours, avec l'esprit de méthode qui le caractérisait, à employer constamment le même procédé, condition indispensable pour obtenir des résultats comparables entre eux. Ces résultats sont résumés dans le tableau suivant :

Poids absolu des lobes cérébraux :

		LOBES			
		Frontal	Occipital	Temporo-pariétal	TOTAL
HOMMES	De 25 à 45 ans	502	111	552	1165
	De 70 à 90 ans	429	112	458	999
	Différence	— 73	+ 1	— 94	— 166
FEMMES	De 25 à 45 ans	429	100	482	1011
	De 70 à 90 ans	392	91	416	899
	Différence	— 37	— 9	— 66	— 112

Ce tableau nous enseigne :

1° Que le lobe frontal l'emporte toujours et de beaucoup sur le lobe occipital et que, par contre, il est un peu moindre que les deux autres lobes temporal et pariétal réunis ;

2° Que chacun des trois lobes, qu'il s'agisse du lobe frontal, du lobe pariétal ou du lobe occipital, est toujours plus faible chez la femme que chez l'homme ;

3° Que le poids du cerveau diminue de l'âge adulte à l'âge sénile ; cette déperdition est de 160 grammes chez l'homme et de 112 grammes chez la femme.

Comparant ensuite l'hémisphère gauche à l'hémisphère droit, Broca a établi que ce dernier l'emporte sur l'autre de 2 grammes chez l'homme et de quelques centigrammes seulement chez la femme. Cette différence en faveur de l'hémisphère

droit porte sur ses lobes pariétal, temporal et occipital. Car, si on compare entre eux les deux lobes frontaux, on constate que le lobe frontal gauche l'emporte, au contraire, de 2 grammes à 2gr,50 sur le lobe frontal du côté opposé. Il en résulte que si nous sommes gauchers du cerveau, nous sommes gauchers non de l'hémisphère tout entier, ce qui est inexact, mais bien du lobe frontal, lequel renferme, comme on le sait, le centre du langage articulé.

Au sujet du développement du cerveau, lisez les deux importants mémoires de Manouvrier : *Sur le développement quantitatif comparé de l'encéphale et de diverses parties du squelette*, Paris, 1882 ; *Sur l'interprétation de la quantité dans l'encéphale et dans le cerveau en particulier*, Paris, 1885.

4° **Densité.** — La densité du cerveau est, en chiffres ronds, de 1,030. Danilewsky (*Centr. f. d. med. Wiss.*, 1880), qui l'a étudiée comparativement pour la substance blanche et pour la substance grise, donne les chiffres suivants :

	HOMME	CHIEN
Densité de la substance blanche	1,04334	1,03502
Densité de la substance grise	1,03854	1,02891
Densité totale du cerveau	1,04154	1,03196

D'après le même auteur, les rapports pondéraux de la substance blanche et de la substance grise seraient les suivants, le cerveau étant 100 :

	HOMME	CHIEN
Substance blanche	61	43,3
Substance grise	39	56,7

La substance blanche représente donc les trois cinquièmes environ de la masse cérébrale ; la substance grise les deux cinquièmes seulement.

La densité du cerveau diminue, comme son poids, en passant de l'âge adulte à l'âge sénile. Elle doit varier aussi vraisemblablement dans les différents processus morbides qui frappent dans sa constitution anatomique la substance nerveuse. Mais ces dernières variations, qui peuvent fournir en pathologie des renseignements intéressants, sont encore à déterminer.

§ II. — Conformation extérieure du cerveau

Le cerveau, avons-nous dit plus haut, a la forme d'un ovoïde à grand axe antéro-postérieur et à grosse extrémité dirigée en arrière. Sa partie supérieure, en rapport avec la voûte du crâne, est partout fortement convexe : elle a reçu, du reste, le nom de *convexité du cerveau*. Sa partie inférieure, en rapport avec la base du crâne et la tente du cervelet, a reçu le nom de *base :* à peu près plane dans son quart antérieur, elle est, dans ses trois quarts postérieurs, fortement excavée dans le sens transversal (fig. 177).

Si nous examinons un cerveau par sa convexité (fig. 176), un détail nous frappe tout d'abord : c'est la présence, sur la ligne médiane, d'une scissure profonde qui divise le bloc cérébral en deux moitiés latérales et symétriques, que l'on désigne sous le nom d'*hémisphères*. De ce fait, la scissure en question est appelée *scissure interhémisphérique ;* elle est occupée, sur un cerveau non dépouillé de ses enveloppes, par un prolongement de la dure-mère cranienne, la *faux du cerveau*, (fig. 178,2) que nous étudierons plus tard (voy. *Méninges*). Si nous écartons l'un de l'autre les deux hémisphères pour juger de la profondeur de la scissure qui les

sépare, nous constatons que cette scissure descend, à sa partie antérieure et à sa partie postérieure, jusqu'à la base du cerveau ; dans sa partie moyenne, au contraire, elle est limitée par une lame horizontale de substance blanche qui va d'un hémisphère à l'autre et qui porte le nom de *corps calleux*.

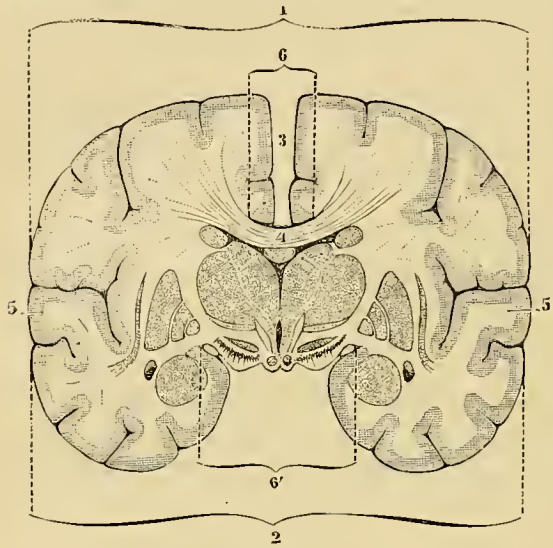

Fig. 177.

Le cerveau vu sur une coupe frontale, ses principales parties constituantes.

1, convexité. — 2, base. — 3, scissure interhémisphérique. — 4, corps calleux. — 5, 5', les deux hémisphères droit et gauche. — 6, 6', commissure interhémisphérique.

Si maintenant nous retournons le cerveau pour examiner sa base (fig. 179), nous retrouvons encore nos deux hémisphères : nettement séparés, en avant et en arrière, par l'extrémité antérieure et l'extrémité postérieure de la grande scissure interhémisphérique, ils sont intimement unis l'un à l'autre, à leur partie moyenne, par des formations, en partie blanches, en partie grises, que nous désignerons sous le nom de *parties commissurales de la base* ou de *commissure hémisphérique de la base*. Du reste, la commissure de la base se confond, en avant, avec la partie antérieure du corps calleux. En arrière et sur les côtés, au contraire, elle en est séparée par une fente en forme de fer à cheval, que l'on désigne sous le nom de *fente cérébrale de Bichat*.

Au total, nous pouvons considérer le cerveau comme constitué par deux formations latérales et symétriques, les *hémisphères*, qu'unit l'un à l'autre, à leur partie inférieure et moyenne, une large commissure, la *commissure interhémisphérique*. Nous étudierons successivement les hémisphères et leur commissure, puis nous décrirons la fente cérébrale de Bichat.

A. — Hémisphères

Au nombre de deux, les hémisphères cérébraux se distinguent en hémisphère droit et hémisphère gauche. On les désigne encore, principalement dans le langage clinique, sous le nom de *hémi-cerveau gauche* et de *hémi-cerveau droit*, ou bien, plus simplement, sous celui de *cerveau gauche* et de *cerveau droit*. Envisagés au point de vue de leur conformation extérieure, les deux hémisphères cérébraux peuvent être comparés à des prismes triangulaires, dont les axes seraient parallèles entre eux d'abord, puis parallèles à la ligne médiane. Chacun d'eux, par conséquent, nous présente deux extrémités, trois faces et trois bords :

1° **Extrémités.** — Les extrémités des hémisphères cérébraux, arrondies et mousses, se distinguent naturellement en antérieure et postérieure : l'*extrémité antérieure* ou *frontale* répond à la fosse frontale de l'endocrâne ; l'*extrémité postérieure* ou *occipitale* vient se loger dans la fosse supérieure de l'occipital. On

désigne assez souvent ces extrémités des hémisphères sous les noms de *corne frontale* et de *corne occipitale*, ou bien encore sous ceux de *pôle frontal* et de *pôle occipital*.

2° Faces. — Les trois faces des hémisphères se distinguent, d'après leur orientation, en interne, externe et inférieure :

a. *Face interne.* — La face interne, plane et verticale, limite de chaque côté la grande scissure interhémisphérique. Elle est séparée de la face interne de l'hémisphère opposé, dans la plus grande partie de son étendue, par la faux du cerveau (fig. 178,2). D'autre part, comme la faux du cerveau ne descend pas, à sa partie antérieure tout au moins, jusqu'au corps calleux, il existe un espace, peu étendu du reste, où les deux hémisphères cérébraux entrent en contact et ne sont plus séparés l'un de l'autre que par des tractus conjonctifs et quelques vaisseaux (voy. *Méninges*).

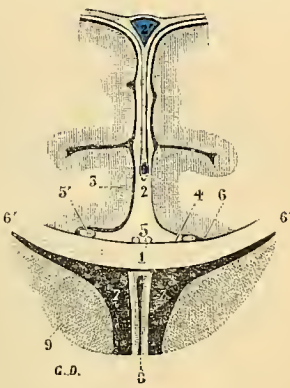

Fig. 178.

Coupe vertico-transversale du cerveau, pour montrer les rapports de sa face interne avec la faux du cerveau.

1, corps calleux. — 2, scissure interhémisphérique et faux du cerveau ; — 2', sinus longitudinal supérieur. — 3, circonvolution du corps calleux. — 4, sinus du corps calleux. — 5, tractus médians de Lancisi. — 5, tractus latéraux (*tænia tectæ*). — 6, limites latérales de la face supérieure du corps calleux. — 6', limites latérales de sa face inférieure. — 7, ventricules latéraux. — 8, septum lucidum et sa cavité centrale. — 9, noyau caudé.

b. *Face externe.* — La face externe fortement convexe, tant dans le sens antéro-postérieur que dans le sens vertical, répond à la calotte cranienne, qui se moule exactement sur elle.

c. *Face inférieure.* — La face inférieure est beaucoup plus irrégulière. Si nous la parcourons d'avant en arrière, nous rencontrons tout d'abord, à l'union de son quart antérieur avec ses trois quarts postérieurs, une scissure profonde : c'est la *scissure de Sylvius* ou *vallée sylvienne* (fig. 179,3). Cette scissure prend naissance, en dedans, à l'angle externe d'une région quadrilatère que nous décrirons ultérieurement sous le nom d'*espace perforé antérieur*, De là, elle se porte d'abord en avant et en dehors ; puis, s'infléchissant sur elle-même, elle se dirige obliquement en dehors et en arrière et remonte alors sur la face externe de l'hémisphère, où nous la retrouverons plus tard (voy. *Circonvolutions*).

La scissure de Sylvius décrit donc dans son ensemble, à la face inférieure de l'hémisphère, une courbe très prononcée à concavité dirigée en arrière. Elle répond, sur le squelette, au bord postérieur des petites ailes du sphénoïde et loge dans sa profondeur l'artère cérébrale moyenne et ses premières branches.

La portion initiale de la scissure de Sylvius divise notre face inférieure de l'hémisphère en deux portions très inégales : l'une antérieure ou présylvienne, l'autre postérieure ou rétro-sylvienne. — La *portion présylvienne*, de forme triangulaire, nous présente une surface légèrement excavée, qui repose sur la voûte orbitaire. Nous y voyons, à sa partie interne, une bandelette longitudinale, de coloration blanchâtre, longue de 30 à 35 millimètres : c'est la *bandelette olfactive*. Obliquement dirigée d'arrière en avant et un peu de dehors en dedans, cette bandelette chemine à 8 ou 10 millimètres en dehors de la grande scissure interhémisphérique, entre les deux circonvolutions dites olfactives (fig. 181,6). En avant, la bandelette olfactive se termine par un petit renflement de forme olivaire et d'aspect gris rosé,

le *bulbe olfactif :* il repose sur la lame criblée de l'ethmoïde et donne naissance, par sa face inférieure, aux nerfs olfactifs proprement dits. En arrière, la bandelette olfactive se divise en deux faisceaux divergents, l'un externe, l'autre interne, qui constituent ce qu'on appelle ses racines blanches : le faisceau externe ou *racine blanche externe* se dirige obliquement en dehors et en arrière et disparaît dans le fond de la scissure de Sylvius ; le faisceau interne ou *racine blanche interne* se porte obliquement en arrière et en dedans vers la ligne médiane. Lorsqu'on ren-

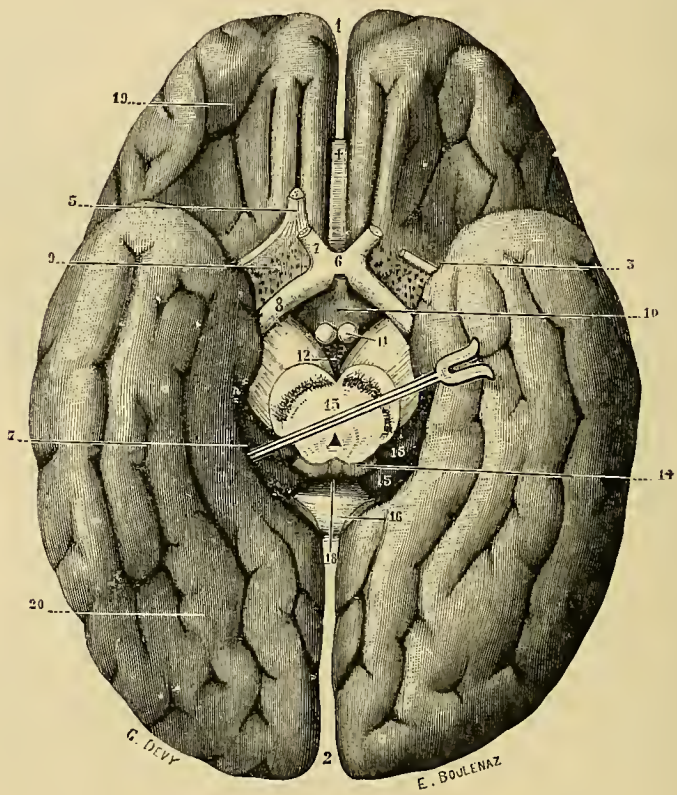

Fig. 179.

Cerveau, vu par sa face inférieure ou base.

(Le cervelet et la protubérance ont été enlevés par une coupe portant sur la partie postérieure des pédoncules cérébraux.)

1, extrémité antérieure et 2, extrémité postérieure de la scissure interhémisphérique. — 3, scissure de Sylvius — 4, genou du corps calleux. — 5, bandelette olfactive et ses deux racines blanches. — 6, chiasma des nerfs optiques. — 7, nerf optique. — 8, bandelette optique. — 9, espace perforé antérieur. — 10, tuber cinereum et tige pituitaire. — 11, tubercules mamillaires. — 12, espace perforé postérieur. — 13, coupe des pédoncules cérébraux et de l'aqueduc de Sylvius. — 14, tubercules quadrijumeaux postérieurs. — 15, corps genouillés de la couche optique. — 16, bourrelet du corps calleux, contourné par le fasciola cinerea. — 17, portion latérale et 18, portion moyenne de la fente cérébrale de Bichat. — 19, lobe orbitaire et ses circonvolutions. — 20, lobe temporo-occipital et ses circonvolutions.

verse en arrière la bandelette olfactive, on constate que sa base est reliée à la partie postérieure du sillon olfactif par une lamelle de substance grise, de forme triangulaire, que l'on désigne sous le nom de *racine grise* du nerf olfactif. On voit, en même temps, que la face supérieure de cette bandelette n'est pas plane comme la face inférieure, mais qu'elle se soulève, en son milieu, en une sorte d'arête longitudinale et, de ce fait, revêt dans son ensemble la forme anguleuse du sillon olfactif dans lequel elle se loge. Ce mode de configuration de la bandelette olfactive

est surtout très visible sur une coupe vertico-transversale de la région (fig. 180,2). Nous nous contenterons, pour l'instant, de ces notions sommaires sur la bandelette olfactive et ses dépendances. Nous y reviendrons plus tard à propos de la terminaison réelle du nerf olfactif et étudierons alors sa structure et ses connexions. — La *portion rétro-sylvienne* de la face inférieure de l'hémisphère ressemble assez bien à un rein dont le hile serait tourné en dedans. Légèrement concave dans le sens longitudinal, elle est, dans le sens transversal, obliquement dirigée de dedans en dehors et de haut en bas. Sa partie postérieure repose sur la tente du cervelet. Sa partie antérieure forme une saillie volumineuse qui descend dans l'étage moyen de la base du crâne : on donne à l'extrémité antérieure de cette saillie le nom de *corne sphénoïdale* ou de *corne temporale* du cerveau. C'est le *pôle sphénoïdal* ou *pôle temporal* de certains auteurs.

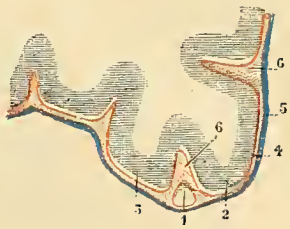

Fig. 180.

Coupe transversale de la bandelette et des deux circonvolutions olfactives.

1, bandelette olfactive. — 2, 3, circonvolutions olfactives interne et externe. — 4, pie-mère (*en rouge*). — 5, arachnoïde (*en bleu*). — 6, espaces sous-arachnoïdiens (*en rouge*).

3° Bords. — Au nombre de trois, les bords de l'hémisphère cérébral portent le nom de supérieur, externe et interne :

a. *Bord supérieur.* — Le bord supérieur (fig. 176.2), situé de chaque côté de la grande scissure interhémisphérique, sépare l'une de l'autre les deux faces externe et interne de l'hémisphère. Assez régulièrement courbe, à concavité dirigée en bas, il s'étend sans interruption de la corne frontale à la corne occipitale. Il répond, dans toute son étendue, au bord convexe de la faux du cerveau et au sinus longitudinal supérieur qui occupe ce bord convexe de la faux.

b. *Bord externe.* — Le bord externe (fig. 192) sépare la face externe de la face inférieure. Il s'étend, comme le précédent, d'une extrémité à l'autre de l'hémisphère, mais il est beaucoup plus irrégulier. Suivi d'avant en arrière, il est à peu près horizontal jusqu'à la scissure de Sylvius qui l'interrompt. Au delà de la scissure sylvienne, il est tout d'abord, au niveau de la corne sphénoïdale, fortement courbe à concavité postérieure. Puis il se porte en arrière, en suivant un trajet légèrement ascendant. Enfin, il s'infléchit sur lui-même sous un angle très obtus et devient légèrement descendant jusqu'à la corne occipitale.

c. *Bord interne.* — Le bord interne (fig. 179) limite, en dedans, la face inférieure de l'hémisphère. Il est interrompu, en regard de la scissure de Sylvius, par l'espace quadrilatère perforé antérieur. — Ce bord, à sa partie antérieure et à sa partie postérieure, là où existe la grande scissure interhémisphérique, est rectiligne et parallèle à la ligne médiane : il sépare, à ce niveau, la face inférieure de l'hémisphère de sa face interne. — A sa partie moyenne, il est obliquement dirigé d'avant en arrière et de dehors en dedans : assez éloigné de la ligne médiane au niveau de l'espace perforé antérieur, il s'en rapproche peu à peu et l'atteint au niveau de la scissure interhémisphérique. D'autre part, il n'est pas rectiligne, mais fortement courbe, embrassant dans sa concavité les parties commissurales de la base du cerveau, que nous allons maintenant décrire.

B. — Formations interhémisphériques

Les deux hémisphères cérébraux, nettement séparés à leur partie supérieure, à leur partie antérieure et à leur partie postérieure par la grande scissure interhé-

misphérique, sont reliés l'un à l'autre, à leur partie moyenne et inférieure, par des formations de valeurs diverses, les unes blanches, les autres grises, que nous désignerons en bloc sous le nom de formations interhémisphériques (fig. 177,6, 6'). Nous n'attacherons, du reste, à cette dénomination aucune signification autre que celle que renferme la dénomination elle-même : ce sont des formations qui sont situées entre les hémisphères et les unissent l'un à l'autre.

Ces formations interhémisphériques sont fort nombreuses et nous commencerons par les énumérer :

1° *En haut*, du côté de la convexité, c'est la *partie moyenne du corps calleux*, que l'on aperçoit facilement, en écartant les deux hémisphères, dans le fond de la scissure interhémisphérique.

2° *En bas*, du côté de la base, nous rencontrons tout d'abord, en allant d'avant en arrière (fig. 179), une lame blanche, à direction transversale, qui n'est autre que l'*extrémité antérieure du corps calleux ;* puis, une petite lame de substance blanche, de forme quadrilatère, c'est le *chiasma des nerfs optiques*. En dehors du chiasma, se voit une surface quadrilatère, criblée de trous, c'est l'*espace perforé antérieur*. En arrière du chiasma, nous tombons sur une région de forme losangique que nous désignerons, en raison du mode de constitution de ses bords, sous le nom de *losange opto-pédonculaire :* il est formé, en effet, à sa partie antérieure (bords antéro-latéraux) par les deux bandelettes optiques et par le chiasma, à sa partie postérieure (bords postéro-latéraux) par les deux pédoncules cérébraux. Ce losange renferme les parties suivantes : dans sa moitié antérieure, le *tuber cinereum*, la *tige pituitaire*, le *corps pituitaire ;* dans sa moitié postérieure, les *tubercules mamillaires* et l'*espace perforé postérieur*. Enfin, en arrière du losange opto-pédonculaire, l'œil rencontre successivement la *coupe des pédoncules cérébraux* et l'*extrémité postérieure du corps calleux*, au delà de laquelle reparaît la scissure interhémisphérique.

Nous allons maintenant décrire chacun de ces éléments dans l'ordre même où nous les avons rencontrés :

1° Partie moyenne du corps calleux. — C'est une lame de substance blanche, longue de 8 à 10 centimètres, que l'on aperçoit dans le fond de la grande scissure interhémisphérique et dont les fibres, à direction transversale, disparaissent, à droite et à gauche, dans la partie moyenne de l'hémisphère correspondant. Nous ne faisons que mentionner ici le corps calleux. Nous le retrouverons plus loin à propos de la conformation intérieure du cerveau et nous étudierons alors en détail sa disposition, sa forme et ses connexions.

2° Extrémité antérieure du corps calleux. — Cette portion de la grande commissure blanche interhémisphérique fait partie de la base du cerveau et elle est placée immédiatement en arrière de l'extrémité antérieure de la scissure interhémisphérique. Elle n'est bien visible qu'à la condition d'écarter fortement l'un de l'autre les deux hémisphères cérébraux. On constate alors qu'elle revêt l'aspect d'une lame de substance blanche transversale, allant d'un hémisphère à l'autre et on constate aussi qu'elle se réunit, à sa partie antérieure, avec la partie moyenne du corps calleux ci-dessus décrite : elle n'est autre que la portion réfléchie de ce dernier organe, le genou et le bec (voy. *Corps calleux*). Du bec du corps calleux se détachent deux petits faisceaux de substance blanche, appelés *pédoncules du corps calleux*. Ces faisceaux, d'abord longitudinaux et adossés l'un à l'autre sur la ligne médiane, s'écartent ensuite sous un angle de 100 à 110 degrés, pour se

porter obliquement en dehors et en arrière vers l'extrémité interne de la scissure de Sylvius, où ils disparaissent. Nous verrons plus tard (voy. *Terminaisons réelles de l'olfactif*) qu'ils se continuent avec les éléments de la circonvolution de l'hippo-

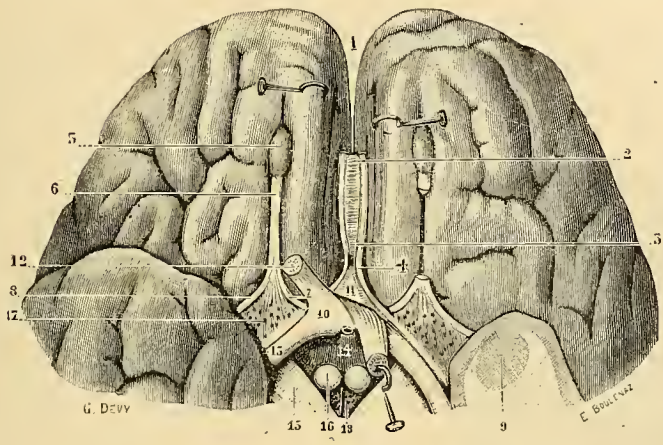

Fig. 181.

Extrémité antérieure du corps calleux, nerf olfactif et nerf optique.

1, extrémité antérieure de la scissure interhémisphérique. — 2, genou du corps calleux. — 3, bec du corps calleux. — 4, pédoncules du corps calleux. — 5, bulbe olfactif. — 6, bandelette olfactive. — 7, racine blanche interne. — 8, racine blanche externe. — 9, noyau amygdalien. — 10, chiasma des nerfs optiques. — 11, lame sus-optique. — 12, nerf optique. — 13, bandelette optique. — 14, tuber cinereum et tige pituitaire. — 15, pédoncules cérébraux. — 16, tubercules mamillaires. — 17, espace perforé antérieur. — 18, espace perforé postérieur.

campe. Dans cette dernière portion de leur trajet, les pédoncules du corps calleux traversent à la manière d'une diagonale l'espace quadrilatère perforé, d'où le nom de *bandelette diagonale* que leur a donné Foville et que lui donnent encore aujourd'hui certains auteurs. Nous allons y revenir dans un instant.

3° Chiasma des nerfs optiques. — Le chiasma des nerfs optiques (fig. 179,6), qui vient immédiatement après le bec du corps calleux, se présente à nous sous l'aspect d'une petite lame de substance blanche, de forme quadrilatère, allongée dans le sens transversal. Sa largeur varie, chez l'homme, de 12 à 14 millimètres ; son diamètre antéro-postérieur de 5 à 6 millimètres. De ses deux angles antérieurs partent en divergeant deux cordons arrondis, qui sont les *nerfs optiques ;* ses angles postérieurs donnent naissance à deux autres faisceaux de fibres blanches, également divergents, qui constituent les *bandelettes optiques.* Ces bandelettes, aplaties de haut en bas, se dirigent obliquement en arrière et en dehors, croisent la face inférieure du pédoncule cérébral et aboutissent finalement, après s'être bifurquées, aux corps genouillés de la couche optique (fig. 183) : *la branche de bifurcation externe* (5'), au corps genouillé externe (6) ; la *branche de bifurcation interne* (5''), au corps genouillé interne (7).

La face inférieure du chiasma optique est libre et repose sur la gouttière optique. Si on renverse en arrière ce chiasma pour avoir sous les yeux sa face supérieure, on constate que cette dernière est reliée à la base du cerveau par une lame de substance grise (fig. 181,11), que l'on désigne indistinctement sous le nom de *racine grise des nerfs optiques* ou sous celui de *lame sus-optique.*

Cette lame, de forme triangulaire à base postérieure, est exactement comprise dans l'écartement des deux pédoncules du corps calleux. Elle se compose, en réa-

lité, de deux lamelles latérales, séparées l'une de l'autre, sur la ligne médiane, par une portion plus mince et presque transparente, qui ferme à ce niveau le troisième ventricule.

4° Espace perforé antérieur. — On donne ce nom à une région criblée de trous (fig. 181, 17), qui se trouve située immédiatement en arrière de la bandelette olfactive, de chaque côté du chiasma optique. Cette région a la forme d'un quadrilatère, un peu allongé de dedans en dehors et d'avant en arrière. Elle est nettement délimitée (fig. 182,9) : 1° en avant et en dehors, par la racine blanche externe du nerf olfactif; 2° en avant et en dedans, par la racine blanche interne du même nerf, et, plus superficiellement par le nerf optique; 3° en arrière et en dedans, par la bandelette optique; 4° en arrière et en dehors, par la pointe du lobe temporo-occipital de l'hémisphère, qui, à ce niveau, surplombe l'espace perforé et qu'il faut ou inciser ou récliner en arrière pour voir cet espace dans toute son étendue.

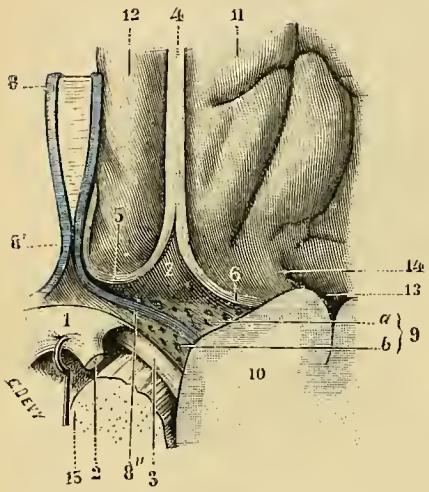

Fig. 182.

Espace perforé antérieur, bandelette diagonale.

1, chiasma optique, érigué en arrière. — 2, nerf optique. — 3, bandelette optique. — 4, bandelette olfactive. — 5, racine blanche interne. — 6, racine blanche externe. — 7, tubercule olfactif, vu par sa face inférieure (trigone olfactif). — 8, tractus de Lancisi. — 8', pédoncule du corps calleux. — 8'', bandelette diagonale. — 9, espace perforé antérieur, avec : *a*, sa partie antérieure ou substance grise de Sœmmering; *b*, sa partie postérieure ou innominée. — 10, circonvolution de l'hippocampe. — 11, circonvolution olfactive externe. — 12, circonvolution olfactive interne. — 13, scissure de Sylvius. — 14, repli falciforme. — 15, pédoncule cérébral.

Les quatre angles de l'espace quadrilatère perforé se distinguent en antérieur, postérieur, interne et externe. — L'*angle antérieur* est formé par l'écartement réciproque des deux racines olfactives blanche interne et blanche externe. Il est occupé par une petite masse de substance grise plus ou moins saillante, qui fait partie du tubercule olfactif (voy. *Terminaisons réelles du nerf olfactif*). — L'*angle postérieur*, très aigu, résulte de la rencontre de la bandelette optique avec le bord interne de l'hémisphère. — L'*angle externe*, profondément placé dans la scissure de Sylvius, est formé, de même, par la rencontre de la racine blanche externe avec le lobe temporo-occipital. — L'*angle interne* répond au côté interne du chiasma optique.

Dans l'angle interne apparaît un petit ruban de fibres blanches qui se porte ensuite en dehors et un peu en arrière et traverse ainsi, comme une diagonale, tout l'espace perforé : c'est la *bandelette diagonale*. Cette bandelette, très marquée chez les animaux osmatiques, descend chez l'homme à des proportions relativement minuscules; mais elle est constante et, quand on ne la voit pas après le simple enlèvement de la pie-mère, il suffit pour la mettre en évidence d'enlever délicatement, soit par le grattage, soit à l'aide d'un filet d'eau, la couche de substance grise qui la recouvre. Suivie en dehors, la bandelette diagonale disparaît dans la corne sphénoïdale de l'hémisphère : plus explicitement, elle se termine (nous aurons l'occasion d'y revenir plus loin) dans la partie antérieure de la circonvolution de l'hippocampe. Suivie du côté opposé, vers la ligne médiane, elle se porte vers le bec du corps calleux et, là, se divise en trois ordres de fibres :

1° des fibres internes, ascendantes, qui pénètrent de bas en haut dans l'épaisseur de l'hémisphère ; nous verrons plus tard qu'elles s'accolent au pilier antérieur du trigone pour gagner avec lui, après un large détour, la corne d'Ammon du côté correspondant ; 2° des fibres moyennes, qui se continuent avec le nerf de Lancisi voy. *Corps calleux*) ; 3° des fibres externes, qui se perdent dans une région toute spéciale de l'hémisphère, placée de chaque côté du bec du corps calleux, le *carrefour olfactif* de Broca.

La bandelette diagonale, en traversant l'espace perforé, le divise en deux parties : une partie antérieure, de couleur grise, la *substance grise de Sœmmering ;* une partie postérieure, beaucoup plus pâle, la *partie innominée* de l'espace perforé. Il convient d'ajouter cependant que, sur bien des sujets, la bandelette diagonale, au lieu de rester à l'état de faisceau compact, s'étale en une sorte d'éventail, dont les fibres les plus postérieures vont jusqu'au contact de la bandelette optique, auquel cas la partie innominée de l'espace n'existe pas ou, ce qui revient au même, est occupée par les faisceaux postérieurs de la bandelette diagonale.

L'espace perforé antérieur est recouvert par une mince couche de substance grise, qui se rattache vraisemblablement à la fonction olfactive. Il nous présente une multitude de trous, irrégulièrement disséminés à sa surface, à la fois plus grands et plus nombreux à la partie externe qu'à la partie interne. Ces trous, à la présence desquels l'espace en question doit son nom, livrent passage à des vaisseaux destinés aux noyaux opto-striés.

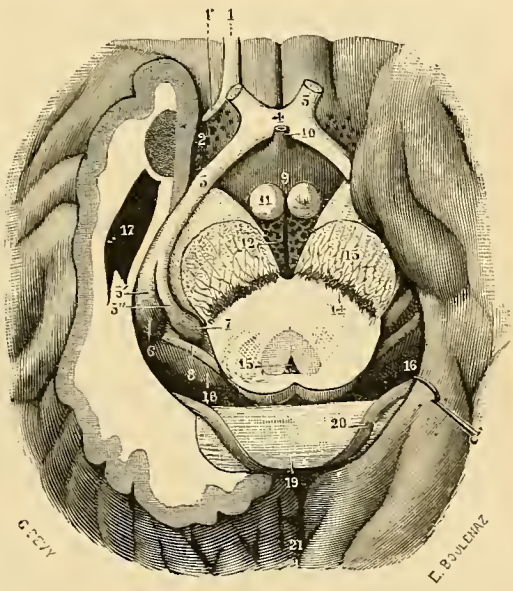

Fig. 183.

Face inférieure du cerveau, région médiane.

(La circonvolution de l'hippocampe a été écartée à gauche et réséquée à droite pour laisser voir le mode de terminaison de la bandelette optique.)

1, bandelette olfactive, avec 1', sa racine blanche externe. — 2, espace perforé antérieur. — 3, nerf optique. — 4, chiasma. — 5, bandelette optique, avec 5', sa racine externe ; 5'', sa racine interne. — 6, corps genouillé externe. — 7, corps genouillé interne. — 8, bras antérieur des tubercules quadrijumeaux. — 9, tuber cinereum. — 10, tige du corps pituitaire. — 11, tubercules mamillaires. — 12, espace perforé postérieur. — 13, coupe du pédoncule cérébral. — 14, locus niger de Sœmmering. — 15, aqueduc de Sylvius. — 16, fente de Bichat. — 17, ventricule latéral. — 18, couche optique. — 19, bourrelet du corps calleux. — 20, fasciola cinerea. — 21, scissure interhémisphérique.

5° Tuber cinereum. — Le tuber cinereum ou corps cendré (fig. 183, 9) est une lame de substance grise, qui occupe tout l'espace compris entre le chiasma, les bandelettes optiques et les tubercules mamillaires. Vue par sa face inférieure, cette lame est convexe et se présente sous la forme d'une saillie mamelonnée ou conoïde, ce qui lui a valu son nom de *tuber*, mot latin qui signifie une saillie arrondie. Vue par sa face supérieure, au contraire, elle est concave et fait partie du ventricule moyen. Le tuber cinereum n'est pas une formation isolée : il se continue, en avant, d'une part avec la lame sus-optique, d'autre part avec la substance grise qui forme l'espace perforé antérieur ; en arrière, il se continue de même avec la substance grise de l'espace perforé postérieur. La partie la plus saillante du tuber donne attache à la tige du corps pituitaire.

Le tuber cinereum renferme, outre ses éléments propres, deux faisceaux commissuraux, qui vont d'un hémisphère à l'autre : ce sont le faisceau de Meynert et le faisceau du tuber cinereum.

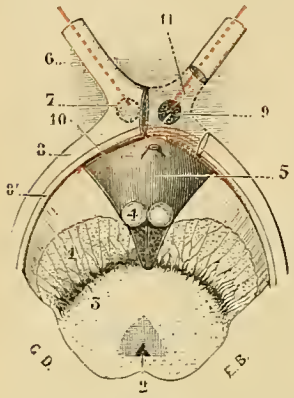

Fig. 184.

Figure schématique représentant la commissure de Meynert.

1, coupe du pédoncule. — 2, aqueduc de Sylvius. — 3, locus niger. — 4, tubercules mamillaires. — 5, tuber cinereum. — 6, nerf optique. — 7, chiasma, réséqué dans sa moitié gauche. — 8, bandelette optique avec 8', la commissure de Gudden. — 9, ganglion optique basal. — 10, commissure de Meynert (*en rouge*). — 11, faisceau de fibres allant du ganglion optique basal au nerf optique correspondant.

1° *Faisceau de Meynert.* — Le faisceau de Meynert (fig. 184, 10) est situé au-dessus du chiasma et de la bandelette optique. Il revêt, dans son ensemble, la forme d'un arc à concavité dirigée en arrière. Ses fibres, après entre-croisement sur la ligne médiane, se portent obliquement en dehors et en arrière, en suivant exactement le même trajet que la bandelette optique. Arrivées à la face inférieure du pédoncule cérébral, elles se redressent en haut, traversent le pied du pédoncule et disparaissent dans la région de la calotte. Ces fibres sont de deux ordres : les unes vont du corps de Luys d'un côté au noyau lenticulaire du côté opposé ; les autres font suite à la partie médiane du ruban de Reil et, de là, se rendent au corps de Luys et au noyau lenticulaire du côté opposé. Chez certains animaux, notamment chez le lapin (Gudden), la commissure de Meynert apparaît nettement à la face inférieure du cerveau, au-dessus et un peu en arrière de la bandelette optique. Chez l'homme, elle est tout entière plongée dans l'épaisseur de la substance grise qui constitue le tuber cinereum. Sa signification fonctionnelle est encore inconnue et nous ne pouvons, pour l'instant, émettre à ce sujet aucune hypothèse acceptable.

2° *Faisceau du tuber cinereum.* — Gudden a donné ce nom à un petit faisceau rubané qui s'étend transversalement d'un côté à l'autre du tuber cinereum, immédiatement au-dessous du troisième ventricule. Latéralement, il se divise en deux faisceaux secondaires, l'un interne, l'autre externe : l'interne se porte en haut vers le pilier antérieur du trigone ; l'externe gagne la partie inférieure de la capsule interne et, de là, la face inférieure du noyau lenticulaire. Sa signification fonctionnelle nous est tout aussi inconnue que celle de la commissure de Meynert.

6° Tige pituitaire. — La tige du corps pituitaire ou, plus simplement, la tige pituitaire (fig. 183, 10 et 186, 3) est une petite colonne de substance grise, longue de 4 à 6 millimètres, qui prolonge en bas la partie la plus saillante du tuber cinereum. Elle a la forme d'un cylindre ou plutôt d'un cône très allongé, se dirigeant obliquement de haut en bas et un peu d'arrière en avant. Large à son extrémité supérieure ou *base*, elle se rétrécit graduellement au fur et à mesure qu'il descend et vient s'implanter, par son extrémité inférieure ou *sommet*, sur la face supérieure du corps pituitaire, avec lequel elle se continue. Sa partie inférieure est pleine ; sa partie supérieure est creusée à son centre d'une petite cavité en forme d'entonnoir, qui prolonge la cavité du troisième ventricule et en constitue la partie la plus déclive. Morphologiquement, la tige pituitaire appartient, comme le tuber cinereum, à la substance grise qui forme le troisième ventricule à sa partie inférieure.

7° Corps pituitaire ou hypophyse. — Le corps pituitaire ou hypophyse (de ὑπό, *sous* et φύω, *pousser*, excroissance inférieure, par opposition à l'épiphyse ou excroissance supérieure, qui n'est autre que la glande pinéale) revêt la forme d'une masse ellipsoïde, appendue à l'extrémité inférieure de la tige pituitaire, dont il paraît être, au premier abord, un simple renflement.

a. *Situation.* — Il est logé dans la selle turcique, qu'il remplit entièrement (fig. 185). En avant et en arrière, il est en rapport avec les parois antérieure et postérieure de cette dépression osseuse. Latéralement, il arrive au contact de la paroi interne du sinus caverneux, qui le sépare de la carotide interne. Sa face inférieure, convexe, repose dans le fond de la selle turcique. Sa face supérieure, enfin, tantôt convexe, tantôt plane ou même déprimée, répond à cette lame

fibreuse, dépendance de la dure-mère, que l'on nomme le diaphragme de l'hypophyse et qui s'étend horizontalement au-dessus de la selle turcique ; elle est entourée par une sorte de collier veineux, qui est formé, sur les côtés par les sinus caverneux droit et gauche, en avant et en arrière par la branche antérieure et la branche postérieure du sinus coronaire.

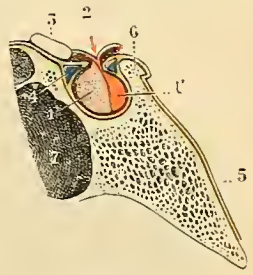

Fig. 185.

Rapports du corps pituitaire avec la selle turcique (coupe vertico-médiane).

1, lobe antérieur et 1', lobe postérieur du corps pituitaire. — 2, infundibulum et tige du corps pituitaire. — 3, chiasma optique. — 4, sinus coronaire. — 5, gouttière basilaire de l'occipital. — 6, lame quadrilatère du sphénoïde. — 7, sinus sphénoïdal. — (La ligne jaune représente la dure-mère.)

b. *Dimensions.* — Le corps pituitaire, avons-nous dit plus haut, a la forme d'un ellipsoïde à grand axe transversal, aplati d'avant en arrière. Ses diamètres sont les suivants : le diamètre antéro-postérieur mesure 8 millimètres ; le diamètre vertical, 6 millimètres ; le diamètre transversal, le plus long de tous, de 12 à 15 millimètres.

c. *Poids.* — Le poids du corps pituitaire varie de 35 à 45 centigrammes. Son poids spécifique est de 1,0657.

d. *Constitution anatomique.* — Envisagée au point de vue de sa constitution anatomique, l'hypophyse se compose de deux portions ou lobes, un *lobe antérieur* et un *lobe postérieur*. Le lobe antérieur présente une coloration rougeâtre ; le lobe postérieur, beaucoup plus petit que le précédent, est d'un gris jaunâtre. La ligne de démarcation de ces deux lobes, peu apparente à la surface extérieure de l'organe, est très visible au contraire sur des coupes, soit horizontales, soit vertico-médianes (fig. 185, B et C). Sur les coupes horizontales (B), nous voyons le lobe antérieur revêtir la forme d'un rein,

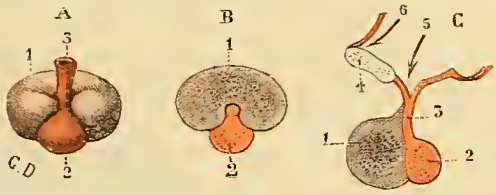

Fig. 186.

Corps pituitaire : A, vu par sa face postérieure ; B, vu en coupe horizontale ; C, vu en coupe sagittale.

1, lobe antérieur du corps pituitaire. — 2, son lobe postérieur. — 3, tige du corps pituitaire. — 4, coupe du chiasma optique. — 5, infundibulum. — 6, recessus opticus.

dont le bord concave, dirigé en arrière, embrasse la moitié antérieure du lobe postérieur. Les coupes vertico-médianes (C) nous montrent à leur tour : 1° que la tige pituitaire vient s'implanter exclusivement sur le lobe postérieur ; 2° qu'une portion du lobe antérieur s'applique en avant de cette tige pituitaire sous la forme d'une languette fort mince, qui remonte parfois jusqu'au voisinage du chiasma optique.

e. *Signification anatomique.* — La signification anatomique des deux lobes de l'hypophyse nous est nettement indiquée par leur développement. — Le *lobe postérieur*, comme nous le verrons plus tard (voy. Embryologie), dérive du cerveau : il est une dépendance du ventricule moyen et présente, chez le fœtus, une cavité centrale qui n'est autre que la partie la plus inférieure de ce ventricule. Cette cavité disparaît de bonne heure et fait défaut, à l'état adulte, chez tous les mammifères. Elle persiste, cependant, chez un grand nombre de vertébrés inférieurs, notam-

ment chez les poissons, où le corps pituitaire est beaucoup plus développé que chez l'homme. — Le *lobe antérieur* ou *hypophyse proprement dite* a une signification toute différente : c'est une portion du pharynx primitif, qui, dans les premiers stades de la vie embryonnaire, a émigré dans la cavité crânienne et est venue s'adosser à la face antérieure du lobe précédent. Nous verrons ultérieurement (voy. Embryologie) que cette portion du pharynx, véritable colonie du feuillet ectodermique, revêt successivement la forme : 1° d'un simple *cul-de-sac*, largement ouvert dans la cavité pharyngienne ; 2° d'une *poche semi-sphérique*, communiquant encore avec la cavité précitée au moyen d'un pédicule (fig. 187), qui peu à peu s'oblitère et disparaît ; 3° d'une *vésicule indépendante*, d'abord creuse, comblée ensuite par un système de tubes épithéliaux, lesquels proviennent par voie de prolifération de la couche de cellules qui constitue sa paroi intérieure.

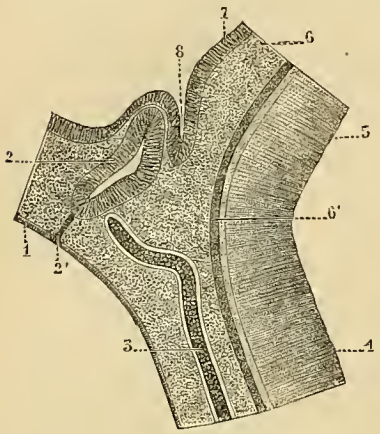

Fig. 187.

Coupe vertico-médiane d'un embryon de lapin de 12 millimètres de longueur (d'après Mihalkovics).

1, épiderme. — 2, invagination hypophysaire avec 2', son pédicule épithélial. — 3, corde dorsale. — 4, plancher du cerveau postérieur. — 5, plancher du cerveau moyen. — 6, mésoderme de la base du crâne. — 6', artère basilaire. — 7, plancher du cerveau intermédiaire. — 8, infundibulum.

f. *Structure.* — Au point de vue de leur structure, le lobe postérieur et le lobe antérieur du corps pituitaire ne sont pas moins différents :

Le lobe *postérieur* ou *cérébral*, organe rudimentaire dérivé du névraxe, nous présente un stroma conjonctif au sein duquel se trouvent des cellules arrondies, des cellules fusiformes et des cellules ramifiées, ces dernières appartenant très probablement au système nerveux.

Le *lobe antérieur* ou *glandulaire*, plein et compact à sa partie antérieure, est, à sa partie postérieure, plus mou et pour ainsi dire poreux. On y remarque même parfois, au voisinage de la cloison séparative des deux lobes, de toutes petites cavités ou aréoles remplies d'une matière colloïde. Ce lobe est essentiellement constitué par un système de cylindres épithéliaux, pleins ou creux, simples ou bifurqués, larges de 15 à 20 μ, baignant dans un lacis de vaisseaux qui ont la valeur de simples capillaires. Les cellules épithéliales qui entrent dans la constitution de ces cylindres sont vraisemblablement de deux ordres : car certaines d'entre elles, dites *cellules chromophiles*, possèdent, contrairement aux autres, une affinité toute spéciale pour les matières colorantes. Ce qui donne de l'importance à cette particularité, c'est que les cellules en question présentent les mêmes réactions que la matière colloïde elle-même et

Fig. 188.

Coupe de l'hypophyse du cheval, colorée par la méthode de Weigert (d'après Lothringer).

qu'il est tout naturel de penser qu'elles ne sont pas étrangères à la sécrétion de cette substance (Lotringer). Ce fait nous permet peut-être de distraire l'hypophyse, ou tout au moins son lobe antérieur, du groupe des organes rudimentaires, pour l'élever en dignité et lui accorder un rôle essentiellement actif. Mais il ne nous fixe nullement sur ses fonctions et, à ce point de vue, l'hypophyse nous est tout aussi inconnue que certains organes encore énigmatiques, le corps thyroïde et le thymus par exemple.

Le corps pituitaire appartient vraisemblablement, par son lobe antérieur, au groupe des glandes dites internes, qui versent le produit de leur sécrétion dans le torrent circulatoire. Il prend place ainsi à côté du corps thyroïde et du thymus. Dans un travail relativement récent, Andriezen, à la suite de nombreuses recherches anatomiques et expérimentales, poursuivies sur les espèces animales les plus diverses (ammocœtes, ascidies, petromyzon, lapins, rats, etc.) est arrivé à conclure que, fonctionnellement, le corps pituitaire exerce une double action : 1° une action trophique sur le système nerveux ; 2° une action destructive servant à neutraliser et à rendre non nocifs les matériaux de déchet de l'activité nerveuse. Ainsi s'expliqueraient les troubles nerveux qui surviennent en conséquence de la destruction pathologique ou expérimentale du corps pituitaire : apathie, faiblesse musculaire, perte de la coordination des mouvements et de l'équilibre, développement des spasmes musculaires, abaissement de la température, polypnée compensatrice ou attaque de dyspnée et enfin la mort survenant par les progrès rapides de ces différents symptômes.

8° Tubercules mamillaires. — Les tubercules mamillaires (*corpora candicantia*, *Markhügelchen* des anatomistes allemands), au nombre de deux, l'un droit, l'autre gauche, sont deux saillies blanches, assez régulièrement hémisphériques, de 4 ou 6 millimètres de diamètre, situées sur le côté interne des pédoncules cérébraux, en arrière du tuber cinereum et en avant de l'espace perforé postérieur (fig. 183,H). Un sillon, tantôt profond, tantôt peu accusé, les sépare l'un de l'autre sur la ligne médiane.

Si nous sectionnons ces tubercules, nous voyons, à la simple inspection de la surface de coupe, qu'ils sont constitués à leur centre par de la substance grise et à leur périphérie par de la substance blanche. — La *substance grise centrale* se continue en haut avec celle qui forme le fond du ventricule moyen et paraît en être une simple dépendance. D'après Gudden, elle se compose de deux ordres de cellules, se groupant en deux noyaux plus ou moins distincts, l'un interne renfermant des cellules de petites dimensions, l'autre externe formé par des cellules plus volumineuses. — La *substance blanche périphérique* provient en grande partie, sinon en totalité, des piliers antérieurs du trigone, qui, comme nous le verrons plus tard, enveloppent la masse grise centrale en décrivant une anse et remontent de là, avec ou sans interruption dans le tubercule mamillaire, vers la partie antérieure de la couche optique, en constituant le faisceau de Vicq-d'Azyr.

Chaque tubercule mamillaire est en connexion : 1° avec le trigone cérébral (voy. cet organe) du même côté, par le pilier antérieur correspondant de ce dernier organe ; 2° avec la couche optique du même côté, par le faisceau de Vicq-d'Azyr ; 3° avec le pédoncule cérébral, par un petit faisceau descendant qui passe dans la région de la calotte : c'est le *pédoncule du tubercule mamillaire* (*faisceau de la calotte du tubercule mamillaire* de Gudden). Ce faisceau longe d'avant en arrière le bord interne du pédoncule cérébral, croise à angle droit les faisceaux radiculaires de l'oculo-moteur commun et, finalement, disparaît au-dessous des tubercules quadrijumeaux.

Staurenghi (1893) a signalé l'existence, chez l'homme, de petits tubercules surnuméraires, qu'il désigne sous le nom de *tubercules mamillaires latéraux*. Comme l'indique leur nom, ces tubercules latéraux sont placés sur le côté externe des tubercules mamillaires classiques, entre ces derniers et le pédoncule cérébral. Ils sont constitués histologiquement par une capsule de fibres nerveuses, renfermant à son centre un ganglion (*ganglion mamillaire latéral*) et un grand nombre de

fibres nerveuses. Les tubercules mamillaires latéraux sont à l'état constant dans plusieurs espèces animales, notamment chez le chien, le chat et le lapin. Chez l'homme, STAURENGHI l'a rencontré avec une proportion de 10 p. 100 ; sa présence constitue donc une anomalie, appartenant à la classe des anomalies dites réversives.

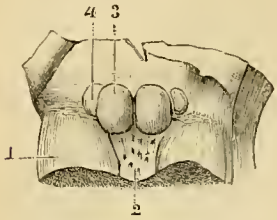

Fig. 189.

Tubercule mamillaire latéral (STAURENGHI).

1, pédoncule cérébral. — 2, espace interpédonculaire. — 3, tubercule mamillaire interne. — 4, tubercule mamillaire latéral.

Voyez, au sujet des tubercules mamillaires : GUDDEN, *Beitr. zur Kenntniss des Corpus mammillare und der sogen. Schenkel des Fornix*. Arch. f. Psych. Bd. XI ; — STAURENGHI, *Corpi mamillari laterali nel cervello umano*, Atti dell. Assoc. med. Lombarda, 1893 ; — DE SANCTIS, *Contr. à l'étude du corps mamillaire de l'homme*. Congr. intern. de med., Rome, 1894 ; — ZUMMO, *Contrib. allo studio del corpo mamillare dell'uomo*, etc., Arch. di Ottalm., 1895.

9° Espace perforé postérieur. — L'espace perforé postérieur, encore appelé espace interpédonculaire (fig. 183,12), a la forme d'un petit triangle isocèle, dont la base, dirigée en avant, est adossée aux tubercules mamillaires et dont le sommet répond à l'angle de séparation des deux pédoncules cérébraux. Latéralement, cet espace est limité par le bord interne des pédoncules cérébraux, d'où l'on voit émerger les faisceaux radiculaires du nerf moteur oculaire commun. Un sillon médian, continuation de celui qui sépare l'un de l'autre les deux tubercules mamillaires, divise l'espace perforé postérieur en deux moitiés symétriques.

L'espace interpédonculaire est constitué par une lame de substance grise (*lame grise interpédonculaire*), qui se continue, en avant, avec le tuber cinereum et qui, comme cette dernière formation, est une dépendance de la substance grise du troisième ventricule. Il est criblé de petits orifices, auxquels il doit son nom et à travers lesquels passent de nombreux vaisseaux, destinés pour la plupart aux couches optiques.

Au sommet de l'espace perforé postérieur, un peu en avant de la protubérance, GUDDEN et FOREL ont décrit un petit amas de cellules nerveuses, formant un ganglion impair et médian : ce ganglion, rudimentaire chez l'homme, mais bien développé chez certains animaux, notamment chez les rongeurs, a reçu le nom de *ganglion interpédonculaire*. Disons en passant, nous y reviendrons plus tard, qu'il est l'aboutissant du *faisceau rétro-réflexe* de MEYNERT.

La lame interpédonculaire renferme dans son épaisseur, au voisinage des tubercules mamillaires, de nombreuses fibres à direction transversale, qui s'entre-croisent sur la ligne médiane avec des fibres homologues venues du côté opposé : leur ensemble constitue ce qu'on appelle l'*entre-croisement de Forel*. Le trajet de ces fibres n'est pas encore nettement élucidé. On tend aujourd'hui, après les recherches de DARKSCHEWITSCH et PRIBYTKOW, à les considérer comme réunissant la partie antérieure de la couche optique d'un côté au noyau lenticulaire du côté opposé.

10° Coupe des pédoncules cérébraux. — La coupe des pédoncules cérébraux (fig. 183,13) répond au plan de séparation du cerveau et de l'isthme de l'encéphale. Nous avons déjà, dans l'article précédent, étudié cette coupe et les différents éléments qu'elle présente. Nous ne saurions y revenir ici sans tomber dans des redites.

11° Extrémité postérieure du corps calleux. — Immédiatement en arrière de la coupe des pédoncules cérébraux, nous retrouvons le corps calleux, nous présentant maintenant son extrémité postérieure : cette extrémité postérieure porte le nom de *bourrelet du corps calleux* ou *splenium*. On la voit (fig. 183,16), sous la forme d'un cordon blanchâtre, très épais et régulièrement arrondi, se porter transversalement d'un hémisphère à l'autre. Le bourrelet du corps calleux nous

ramène à la partie moyenne de cet organe, notre point de départ, et nous avons ainsi examiné sur tout son pourtour ce complexus anatomique que nous avons, au début de ce paragraphe (p. 218), désigné sous le nom de commissure interhémisphérique.

C. — Fente cérébrale de Bichat

On désigne, depuis Bichat, sous le nom de grande fente cérébrale un espace linéaire qui est situé à la base du cerveau (fig. 183,16) et le long duquel la pie-mère s'insinue dans l'épaisseur de la masse hémisphérique pour y devenir ce que certains auteurs appellent encore la *pie-mère interne*, je veux dire la toile choroïdienne et les plexus choroïdes.

Considéré dans son ensemble, cet espace a la forme d'une longue courbe ou, si l'on veut, d'un fer à cheval dont la concavité serait dirigée en avant : sa partie moyenne est située au-dessous du bourrelet du corps calleux ; ses deux extrémités répondent, de chaque côté, à l'origine de la scissure de Sylvius. Bien que la fente de Bichat soit partout continue, on lui distingue d'ordinaire, pour faciliter la description, une portion moyenne et deux portions latérales. Chacune de ces portions nous présente naturellement, comme toute fente, deux bords ou lèvres. — La *portion moyenne* est située sur la ligne médiane et affecte une direction transversale. Elle est très visible sur une coupe sagittale du cerveau (fig. 127). La fente de Bichat a ici pour lèvre supérieure le bourrelet du corps calleux, pour lèvre inférieure les tubercules quadrijumeaux. Elle est occupée par la toile choroïdienne du ventricule moyen. — Les *portions latérales*, faisant suite à la portion moyenne, se dirigent d'avant en arrière en décrivant une courbe à concavité interne. La lèvre supérieure (fig. 177) y est constituée par le pédoncule cérébral, doublé de la bandelette optique ; la lèvre inférieure, par le bord interne de l'hémisphère cérébral ou, plus exactement, par la circonvolution qui forme ce bord interne et qui porte le nom de circonvolution de l'hippocampe. C'est le long des parties latérales de la fente cérébrale de Bichat que se pelotonne la pie-mère pour donner naissance à deux cordons cellulo-vasculaires, les *plexus choroïdes*, qui pénètrent dans les ventricules latéraux.

Il n'est pourtant pas exact de dire que les plexus choroïdes pénètrent dans le ventricule et que la fente cérébrale de Bichat établit une communication entre l'extérieur du cerveau et les cavités ventriculaires. Nous verrons plus tard que ces plexus choroïdes sont, en réalité, séparés de la cavité ventriculaire par une couche épithéliale. Nous verrons aussi qu'au niveau de la fente cérébrale les ventricules cérébraux, tant le ventricule moyen que les ventricules latéraux, sont fermés non pas seulement par la pie-mère, mais aussi par leur membrane propre, l'épendyme, et que, en conséquence, ils ne sont nullement en communication avec les espaces sous-arachnoïdiens de la base du cerveau.

§ III. — Mode de segmentation périphérique : scissures et circonvolutions cérébrales

L'écorce cérébrale (*cortex*), que l'on désigne encore sous le nom pittoresque de pallium ou manteau des hémisphères, est entièrement lisse chez un grand nombre d'animaux inférieurs, d'où le nom de *lissencéphales* qui a été donné à ces derniers par R. Owen. Chez les animaux supérieurs ou *gyrencéphales*, au contraire, elle

présente de nombreuses saillies, que circonscrivent des dépressions plus ou moins profondes et plus ou moins anfractueuses. Ces saillies portent le nom de *circonvolutions* ou *plis*, et on appelle *scissures* ou *sillons* les anfractuosités qui les séparent et les limitent.

1° Valeur anatomique des circonvolutions. — L'apparition de plis sur le bloc cérébral, primitivement lisse et uni, témoigne d'un développement considérable de la substance grise qui constitue l'écorce et résulte de l'inégalité numérique qui existe entre la surface de cette écorce et la surface de la paroi osseuse contre laquelle elle doit s'appliquer. La comparaison suivante fera comprendre toute ma pensée : si sur une surface fixe, une planchette par exemple, mesurant 50 centimètres carrés, nous cherchons à étaler une lame d'étoffe de même configuration et mesurant également 50 centimètres carrés, les deux surfaces s'appliqueront exactement l'une contre l'autre sans former le moindre pli. Mais si, au lieu de prendre une lame d'étoffe de 50 centimètres carrés, nous en prenons une de 100 centimètres carrés, celle-ci, ayant à s'étaler sur un plan d'une surface moitié moindre sans en dépasser les limites, devra nécessairement se plisser et se contourner sur elle-même. Or, c'est exactement ce qui se passe pour le cerveau des gyrencéphales, dont la superficie est beaucoup plus grande que la boîte osseuse qui le contient. L'harmonie entre les deux surfaces ne peut se rétablir qu'à la condition que l'une d'elles, celle qui est la plus étendue, la surface cérébrale par conséquent, se plisse et se contourne comme le faisait tout à l'heure notre lame d'étoffe. On a comparé bien souvent l'ensemble des circonvolutio ns cérébrales à la figure que l'on obtiendrait en introduisant dans le crâne, par le trou occipital, une vessie à parois très épaisses et dont la capacité serait beaucoup plus grande que celle de la cavité cranienne. La comparaison est peut-être un peu grossière, mais elle donne une idée suffisamment exacte de la signification morphologique des plis cérébraux chez les vertébrés supérieurs.

2° Historique. — L'homme est de tous les mammifères gyrencéphales celui qui présente les plis cérébraux à un plus haut degré de développement. Leur découverte, aussi vieille que l'observation elle-même, date certainement du jour où, pour la première fois, un anatomiste, à l'aide d'une scie ou d'un simple marteau, fit sauter une calotte cranienne et mit à nu l'encéphale. Mais jusqu'à ces dernières années, on se contentait de les mentionner, toute tentative pour les classer et les décrire venant échouer devant leur disposition, considérée alors comme essentiellement complexe et irrégulière.

A Gratiolet revient incontestablement l'honneur d'avoir débrouillé ce chaos apparent des plis cérébraux et démontré que ces plis, loin d'être irréguliers, se développent au contraire suivant un type à la fois simple et constant. Sans doute, le mode de segmentation périphérique de l'écorce cérébrale présente, suivant les individus et peut-être aussi suivant les races, des différences notables. Mais ces différences, quelque profondes qu'elles soient, n'arrivent jamais à détruire le plan fondamental qui préside à cette segmentation : on peut les comparer, comme le dit fort justement Pozzi, à de simples variations sur un thème identique, à de simples oscillations autour d'une position d'équilibre qui reste, en définitive, toujours la même dans l'espèce.

C'est en étudiant comparativement le cerveau des animaux inférieurs et notamment le cerveau des primates, que Gratiolet est arrivé à dégager le type fondamental des circonvolutions de l'homme. Le cerveau des singes, en effet, tout

en présentant dans ses traits essentiels le même mode de segmentation que le cerveau humain, est beaucoup moins incisé, beaucoup moins riche en détails que ce dernier : il en est l'expression plus simple et pour ainsi dire schématique.

Les recherches de Gratiolet ont été complétées après lui par Broca, Bischoff, Ecker, Pansch, Turner, Giacomini, etc. ; et nous possédons aujourd'hui, relativement aux circonvolutions cérébrales, une nomenclature à la fois très nette et très complète. Elle est adoptée, du reste, dans son ensemble et dans le plus grand nombre de ses détails, par la plupart des anatomistes.

3° Définitions. — Avant d'exposer cette nomenclature des plis cérébraux, il est indispensable de bien se fixer sur la valeur de certains termes et, par conséquent, de donner quelques définitions :

Nous désignerons sous le nom de *lobes* les divisions primaires des hémisphères cérébraux et appellerons *circonvolutions* les saillies plus ou moins flexueuses qui entrent dans la constitution des lobes. Parmi ces différentes circonvolutions, les unes sont constantes et à peu près fixes. A côté d'elles, nous rencontrerons des plis essentiellement mobiles et par cela même moins importants : nous les appellerons *plis de complication*, quand ils viendront grossir, dans une région donnée, le nombre des circonvolutions ordinaires ou fondamentales ; *plis de passage* ou *plis anastomotiques*, quand ils relieront l'un à l'autre deux plis normaux ou même deux lobes.

En ce qui concerne les anfractuosités, elles sont de deux ordres : les unes séparent les lobes ; les autres, dans un lobe donné, séparent les unes des autres les circonvolutions qui constituent ce lobe. Nous donnerons aux premières le nom de *scissures interlobaires* ou, tout simplement, de *scissures*. Nous appellerons les secondes *scissures intergyraires* (de *gyrus*, circonvolution) ou, plus simplement, *sillons*. Il est, enfin, des circonvolutions présentant à leur surface des sillons plus ou moins étendus et plus ou moins profonds, qui les divisent en plis secondaires : ce sont les sillons *intra-gyraires* ou *incisures*.

4° Nomenclature des circonvolutions. — Ces définitions étant bien comprises, nous pouvons aborder l'étude des circonvolutions et des anfractuosités cérébrales. Nous rappellerons tout d'abord que les deux hémisphères, étant constitués sur un même type, possèdent l'un et l'autre les mêmes éléments anatomiques, c'est-à-dire que les anfractuosités et les circonvolutions sont, des deux côtés, égales en nombre et semblablement disposées. Cette symétrie toutefois n'existe que dans les grandes lignes. Lorsqu'on descend aux détails, aux sillons et aux plis de second ordre, on voit la disposition anatomique différer sensiblement à droite et à gauche, et il s'en faut de beaucoup que le calque des circonvolutions pris sur l'un des hémisphères s'applique exactement sur celui du côté opposé. Cette asymétrie morphologique des deux moitiés du cerveau est généralement considérée, en anthropologie, comme un caractère de supériorité : elle paraît, en effet, s'exagérer chez les intellectuels ; elle s'atténue au contraire chez les faibles d'esprit et chez les idiots, dont les hémisphères sont moins richement incisés et, par cela même, plus semblables, plus symétriques. Chaque hémisphère pouvant être considéré comme un prisme triangulaire avec trois faces, interne, externe et inférieure, nous décrirons successivement ces circonvolutions et ces anfractuosités :

1° Sur la *face externe* des hémisphères ;

2° Sur leur *face interne* ;

3° Sur leur *face inférieure*.

Nous terminerons cette description des circonvolutions cérébrales par l'étude de leur *structure*, de leurs *localisations fonctionnelles* et de leur *développement*.

A. — Circonvolutions de la face externe

La face externe du cerveau (fig. 192 et 193), fortement convexe, est limitée, en haut par le bord supérieur de l'hémisphère, en bas par son bord inférieur. Des trois faces de l'hémisphère cérébral, celle-ci, au point de vue spécial qui nous occupe, est de beaucoup la plus importante : c'est sur cette face, en effet, que se trouvent la plus grande partie des centres corticaux moteurs ou sensitifs. Nous étudierons tout d'abord les scissures interlobaires, puis les différents lobes que délimitent ces scissures.

a.) *Scissures interlobaires.*

La face externe de l'hémisphère nous présente trois scissures de premier ordre : la scissure de Sylvius, la scissure de Rolando, la scissure perpendiculaire externe.

1° Scissure de Sylvius. — La scissure de Sylvius, encore appelée en raison de ses grandes dimensions, la *vallée sylvienne* [1], prend naissance, comme nous l'avons déjà vu (p. 219), sur la face inférieure de l'hémisphère, à la partie externe de l'espace quadrilatère perforé. Plus exactement, elle commence à l'angle externe de cet espace perforé.

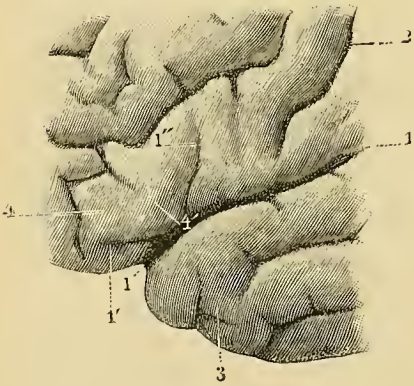

Fig. 190.
La scissure de Sylvius et ses prolongements.

1, 1, scissure de Sylvius. — 1', son prolongement horizontal. — 1'', son prolongement ascendant. — 2, scissure de Rolando. — 3, lobe temporal. — 4, troisième frontale, avec 4', le cap.

De là, la scissure de Sylvius se dirige en dehors en décrivant une courbe à concavité postérieure, contourne le bord de l'hémisphère et remonte sur sa face externe. Changeant alors de direction, elle se porte en arrière et un peu en haut et se termine, soit en pointe, soit par une petite bifurcation, après avoir effectué sur la face externe de l'hémisphère cérébral un parcours de 8 ou 9 centimètres.

En arrivant sur la face externe de l'hémisphère, la scissure de Sylvius envoie en haut et en avant, dans le lobe frontal, deux prolongements, l'un et l'autre très courts. On les distingue, d'après leur situation, en antérieur et postérieur (fig. 190) : le *prolongement antérieur* ou *horizontal* (1') se porte directement en avant dans l'épaisseur de la troisième circonvolution frontale ; il mesure 2 ou 3 centimètres de longueur ; le *prolongement postérieur* ou *ascendant* (1''), situé un peu en arrière du précé-

[1] Broca, dans sa description du cerveau schématique, distingue la vallée sylvienne de la scissure de Sylvius. Pour lui, la *vallée sylvienne* n'est que la portion de la scissure qui répond à la base du cerveau : née de la partie externe de l'espace perforé, elle s'arrête en dehors au niveau d'une saillie antéro-postérieure, qui unit la pointe du lobe temporal à la partie externe du lobe orbitaire et qu'il appelle le *pli falciforme :* ce pli falciforme, rudimentaire chez l'homme, mais très volumineux chez les animaux à odorat très développé, répond à la racine externe du nerf olfactif. Quant à la *scissure de Sylvius proprement dite*, elle serait formée par toute la portion de la scissure qui se trouve placée en arrière et au-dessus du pli falciforme. Une telle distinction n'a pas sa raison d'être, du moins en anatomie humaine, et, dans notre description, nous considérerons la dénomination de vallée sylvienne comme un simple synonyme de scissure de Sylvius.

dent, se dirige en haut et un peu en avant; il présente, lui aussi, une longueur de 2 ou 3 centimètres. Ces deux prolongements, étant divergents l'un par rapport à l'autre, interceptent entre eux un espace angulaire à sommet inférieur, que vient combler une portion de la troisième circonvolution frontale. Ils présentent du reste, suivant les sujets, quelques variations qu'il est important de noter : tantôt ils s'implantent l'un et l'autre sur un pied commun à la manière des deux branches d'un **Y**; tantôt ils partent isolément de la scissure de Sylvius, affectant alors, soit la forme d'un **V** (quand le sommet est aigu), soit la forme d'un **U** (quand le sommet est arrondi).

2° **Scissure de Rolando.** — La scissure de Rolando commence dans l'angle que forment la scissure précédente et son prolongement ascendant. De là, elle se dirige obliquement en haut et en arrière vers la grande scissure interhémisphérique. Sur quelques sujets, elle s'arrête à quelques millimètres au-dessous du bord supérieur de l'hémisphère ; mais, le plus souvent, elle atteint ce bord et s'y termine en formant une encoche plus ou moins profonde, qui empiète légèrement sur la face interne de l'hémisphère. La situation et le degré d'obliquité de la scissure de Rolando nous sont indiqués par les chiffres suivants que j'emprunte à Ch. Feré :

1° Distance de son extrémité supérieure à	*a.* l'extrémité antérieure de l'hémisphère	111 mill.
	b. l'extrémité postérieure de l'hémisphère	49 —
2° Distance de son extrémité inférieure à	*a.* l'extrémité antérieure de l'hémisphère	71 —
	b. l'extrémité postérieure de l'hémisphère	89 —
3° Distance en projection horizontale parcourue par la scissure		40 —

Les mensurations de Passet (1882) et de Giacomini (1884) ont conduit leurs auteurs à des résultats qui concordent parfaitement avec les données précédentes : d'après Passet, la scissure de Rolando est séparée de l'extrémité antérieure du lobe frontal par une distance de 115 millimètres pour son extrémité supérieure, de 87 millimètres seulement pour son extrémité inférieure. Giacomini, à son tour, est arrivé, pour ces mêmes distances, aux chiffres de 111 millimètres et de 71 millimètres.

La scissure de Rolando est quelquefois rectiligne ; cette disposition est rare. Le plus souvent, elle décrit des flexuosités qui sont plus ou moins accusées suivant les sujets, mais qui sont assez constantes par leur nombre et par leur direction. Si nous suivons la scissure de son extrémité supérieure à son extrémité inférieure, nous la voyons tout d'abord se porter en bas et en avant, puis en bas et en arrière. Elle atteint ainsi la partie moyenne de l'hémisphère. Changeant alors de direction, elle se dirige de nouveau en bas et en avant, puis verticalement en bas. Au total, la scissure de Rolando s'infléchit trois fois sur elle-même, en formant à chacun de ces changements de direction une saillie, que Broca a désignée sous le nom de genou. On peut distinguer trois genoux : un genou supérieur, un genou moyen et un genou inférieur, le supérieur et l'inférieur regardant en avant, le moyen regardant en arrière. Autrement dit, la scissure de Rolando est concave en arrière à sa partie supérieure (fig. 192), concave en avant à sa partie moyenne et, de nouveau, concave en arrière à sa partie inférieure.

La longueur de la scissure de Rolando, mesurée en ligne droite de l'une de ses extrémités à l'autre, est de 9 centimètres en moyenne. Prise à l'aide d'un fil, en suivant soigneusement toutes les flexuosités de la scissure, cette longueur est naturellement plus élevée : elle mesure, en moyenne, 118 millimètres chez l'homme, 113 millimètres chez la femme. La profondeur de la scissure varie, suivant les points où on l'examine, de 10 à 20 millimètres.

3° Scissure perpendiculaire externe. — La scissure perpendiculaire externe ou occipito-pariétale est située à la partie postérieure du cerveau. Elle se détache du bord supérieur de l'hémisphère, sur lequel elle tombe *perpendiculairement*, du moins chez les singes (d'où le nom qui lui a été donné). De là, elle se dirige obliquement en bas et en avant et se termine, par une extrémité libre, un peu au-dessus du bord externe de l'hémisphère. Cette scissure, très visible chez les singes (fig. 191, *pe*) et appelée pour cette raison *fente simienne*, est masquée chez l'homme par des plis de passage (*plis de passage* de Gratiolet), qui se portent transversalement du lobe occipital externe aux lobes temporal et pariétal. La scissure perpendiculaire externe se trouve ainsi réduite, dans la plupart des cas, à une simple encoche située sur le bord supérieur de l'hémisphère (fig. 192,3 et 193, *pe*). Pour la retracer à nouveau sur notre face externe (tracé qu'il est absolument indispensable de faire pour la délimitation des lobes), il suffira de prolonger en bas et en avant l'encoche en question, en suivant, sur les plis de passage précités, un trajet exactement parallèle à la scissure perpendiculaire interne, scissure que nous étudierons plus tard (p. 252) sur la face interne de l'hémisphère et qui est remarquable, celle-là, par sa constance et sa netteté. C'est ce qui a été fait sur nos deux figures 192 et 193.

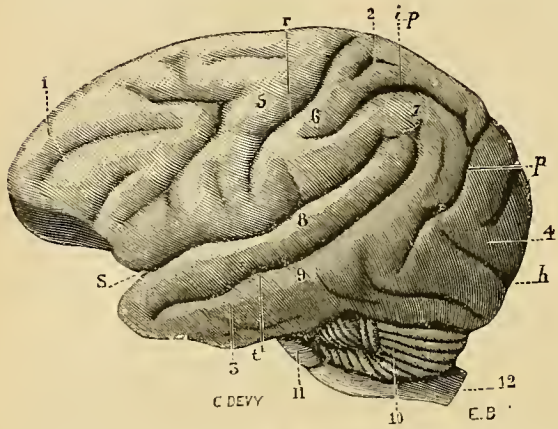

Fig. 191.

Cerveau d'un cynocéphale, vu par sa face latérale gauche.

S, scissure de Sylvius. — *r*, scissure de Rolando. — *pe*, scissure perpendiculaire externe. — *ip*, sillon interpariétal. — *h*, sillon de l'hippocampe. — 1, lobe frontal. — 2, lobe pariétal. — 3, lobe temporal. — 4, lobe occipital. — 5, frontale ascendante. — 6, pariétale ascendante. — 7, pli courbe. — 8, première temporale. — 9, deuxième temporale. — 10, cervelet. — 11, protubérance. — 12, bulbe rachidien.

b.) *Lobes et circonvolutions.*

Les trois scissures que nous venons de décrire, scissure de Sylvius, scissure de Rolando et scissure perpendiculaire externe, nous permettent de diviser la face externe de l'hémisphère en quatre grandes régions ou lobes, savoir : en avant, le *lobe frontal* ; en arrière, le *lobe occipital* ; en bas, le *lobe temporal* ; en haut, le *lobe pariétal*. A ces quatre lobes, qui sont toujours très visibles sans préparation aucune, nous en ajouterons un cinquième, le *lobe de l'insula*, qui est profondément situé dans la vallée de Sylvius et que l'on ne peut apercevoir qu'en écartant préalablement les deux lèvres de cette scissure.

1° Lobe frontal. — Le lobe frontal (fig. 192 et 193) occupe la partie antérieure de l'hémisphère et comprend toute la portion de la face externe qui est située en avant de la scissure de Rolando. Ses limites sont donc très précises, ce sont : en arrière, la scissure de Rolando ; en haut, le bord supérieur de l'hémisphère, fortement courbe ; en avant, l'extrémité antérieure du cerveau ; en bas, le bord externe de l'hémisphère, à peu près horizontal. Si nous jetons les yeux sur le lobe frontal,

nous constatons tout d'abord la présence de deux sillons antéro-postérieurs ou

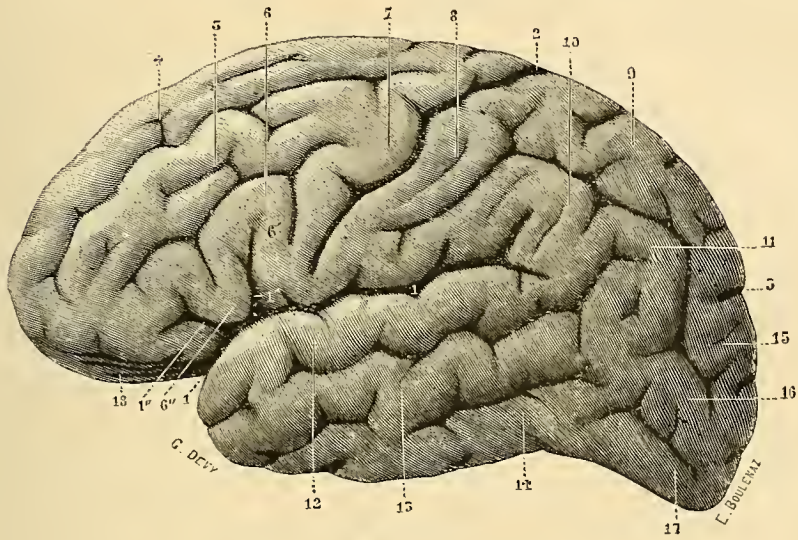

Fig. 192.

Face externe de l'hémisphère gauche.

1, scissure de Sylvius, avec : 1', sa branche ascendante et 1'', sa branche horizontale. — 2, scissure de Rolando. — 3, scissure perpendiculaire externe. — 4, première circonvolution frontale. — 5, deuxième circonvolution frontale. — 6, troisième circonvolution frontale, avec : 6' son pied; 6'' le cap. — 7, circonvolution frontale ascendante. — 8, circonvolution pariétale ascendante. — 9, circonvolution pariétale supérieure. — 10, circonvolution pariétale inférieure ou lobule du pli courbe. — 11, pli courbe. — 12, première temporale. — 13, deuxième temporale. — 14, troisième temporale. — 15, première circonvolution occipitale. — 16, deuxième circonvolution occipitale. — 17, troisième circonvolution occipitale. — 18, lobe orbitaire, vu de profil.

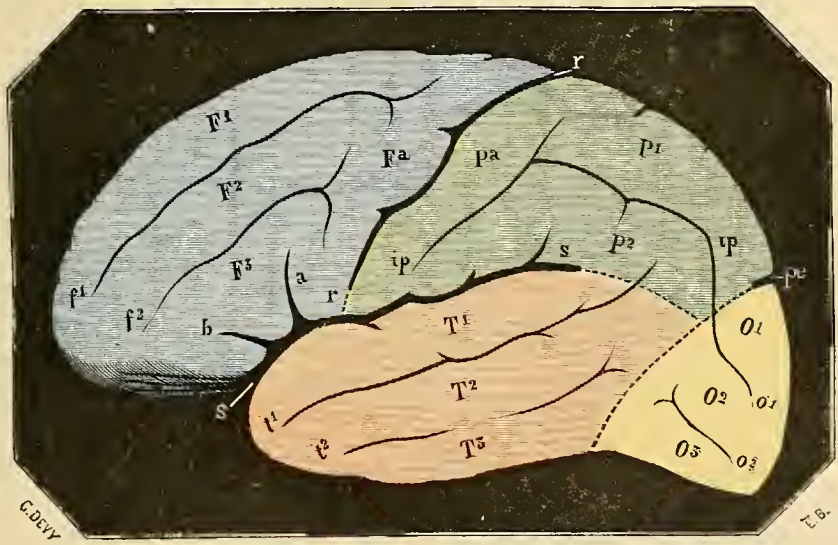

Fig. 193.

La même, avec ses différentes divisions (*schéma*).

(Le lobe frontal est en bleu ; le lobe pariétal, en vert ; le lobe occipital, en jaune ; le lobe temporal, en rouge.)

s, scissure de Sylvius, avec : *a*, sa branche ascendante ; *b*, sa branche horizontale. — *r*, scissure de Rolando. — *pe*, scissure perpendiculaire externe. — f^1, sillon frontal supérieur. — f^2, sillon frontal inférieur. — *ip*, sillon interpariétal. — t^1, sillon temporal supérieur. — t^2, sillon temporal inférieur. — o^1, sillon occipital supérieur. — o^2, sillon occipital inférieur. — F^1, première frontale. — F^2, deuxième frontale. — F^3, troisième frontale. — Fa, frontale ascendante. — Pa, pariétale ascendante. — P^1, pariétale supérieure. — P^2, pariétale inférieure. — O^1, première occipitale. — O^2, deuxième occipitale. — O^3, troisième occipitale. — T^1, première temporale. — T^2, deuxième temporale. — T^3, troisième temporale.

longitudinaux, parallèles l'un et l'autre au bord supérieur de l'hémisphère : on les désigne sous les noms de *sillon frontal supérieur* et *sillon frontal inférieur*. Ces deux sillons, comme nous le montre la figure 193, prennent naissance un peu en avant de la scissure de Rolando et, de là, se dirigent d'arrière en avant vers l'extrémité antérieure de l'hémisphère. Au niveau de leur extrémité postérieure, chacun des deux sillons longitudinaux se bifurque en une branche ascendante et une branche descendante. Si nous réunissons ensemble ces différentes branches ascendantes et descendantes, nous arrivons à constituer un troisième sillon frontal, celui-là transversal et parallèlement dirigé à la scissure de Rolando : c'est le *sillon prérolandique*. Constatons tout de suite qu'il est constitué par deux portions, l'une supérieure, l'autre inférieure, séparées l'une de l'autre par un pli de passage, qui, comme nous le verrons tout à l'heure, est une dépendance de la deuxième circonvolution frontale. Sur certains sujets, ce pli de passage disparaît et, dans ce cas, le sillon prérolandique est complet, je veux dire ininterrompu : moins long que la scissure de Rolando, il n'atteint pas, en haut, le bord supérieur de l'hémisphère et s'arrête, en bas, un peu au-dessus de la scissure de Sylvius. Les trois sillons que nous présente le lobe frontal décomposent ce lobe en quatre circonvolutions, savoir : 1° une circonvolution à direction transversale, qui occupe la partie postérieure du lobe, la frontale ascendante ; 2° trois circonvolutions à direction antéro-postérieure, qui sont placées en avant de la précédente et que l'on désigne sous les noms de première, deuxième et troisième frontales en allant de haut en bas.

A. Circonvolution frontale ascendante. — La circonvolution frontale ascendante (fig. 193, F^a), encore appelée quelquefois quatrième circonvolution frontale ou circonvolution prérolandique, borde en avant la scissure de Rolando et, par conséquent, présente la même inclinaison, la même longueur et les mêmes flexuosités que cette scissure. Nettement délimitée en arrière par la scissure de Rolando, la frontale ascendante est moins bien délimitée en avant par le sillon prérolandique, lequel, comme nous l'avons vu tout à l'heure, est moins long que la scissure de Rolando et interrompu sur plusieurs points : grâce à ces interruptions, notre frontale ascendante entre en relation avec la partie postérieure ou pied des trois autres circonvolutions frontales, qui s'implantent sur elle. La circonvolution prérolandique occupe toute la hauteur du lobe frontal. Son extrémité inférieure ou pied répond à la lèvre supérieure de la scissure de Sylvius : elle s'unit, à ce niveau, à l'extrémité inférieure de la pariétale ascendante, par un pli de passage à direction transversale, que l'on désigne sous le nom de *pli de passage fronto-pariétal inférieur ;* on l'appelle encore l'*opercule rolandique*. Son extrémité supérieure ou tête atteint le bord supérieur de l'hémisphère et, le dépassant, elle se continue, sur la face interne de ce même hémisphère, avec le lobule paracentral, que nous décrirons plus loin et qu'elle contribue à former.

B. Première circonvolution frontale. — La première circonvolution frontale (fig. 193, F^1), située au-dessus du premier sillon frontal, répond au bord supérieur de l'hémisphère, qu'elle longe dans toute son étendue. — En arrière, elle se détache de l'extrémité supérieure de la frontale ascendante, généralement par deux racines, l'une supérieure, l'autre inférieure. De ces deux racines, la supérieure, de beaucoup la plus importante, contribue à former le bord supérieur de l'hémisphère ; elle est constante et presque toujours superficielle. La racine inférieure (racine externe de quelques auteurs), plus petite et pour ainsi dire accessoire, est située au-dessous de la précédente : elle n'est pas constante et, quand elle existe, elle est

presque toujours profonde. — En avant, la première circonvolution frontale contourne l'extrémité antérieure du cerveau et se continue, au-dessous de cette extrémité, avec les circonvolutions du lobe orbitaire.

C. Deuxième circonvolution frontale. — La deuxième circonvolution frontale (fig. 193 F^2), située au-dessous de la précédente, est délimitée en haut par le sillon frontal supérieur, en bas par le sillon frontal inférieur. — En arrière, elle prend naissance par deux racines : 1° une racine supérieure, constante, volumineuse, obliquement dirigée en bas et en arrière, qui s'implante sur la partie moyenne de la frontale ascendante ; 2° une racine inférieure, beaucoup plus petite, dirigée verticalement, le plus souvent profonde, qui provient, dans la grande majorité des cas, du pied de la troisième frontale. — En avant, la deuxième circonvolution frontale se comporte comme la première : elle contourne l'extrémité antérieure de l'hémisphère et se continue avec les circonvolutions du lobe orbitaire. — Comparée à la première, la deuxième circonvolution frontale en diffère par son volume, qui est toujours plus considérable. Des sillons accessoires, les uns longitudinaux, les autres transversaux, la décomposent toujours en un certain nombre de plis secondaires. On rencontre même assez fréquemment, à sa partie moyenne, un sillon longitudinal (le *sillon frontal moyen*) qui occupe sa moitié antérieure ou ses deux tiers antérieurs et qui la divise en deux étages superposés.

En 1879, le professeur Benedikt (de Vienne) concluait de l'examen de 12 cerveaux de criminels que les lobes frontaux offrent le plus souvent chez eux quatre circonvolutions longitudinales, par suite du dédoublement de la première frontale. Quelque temps après, Hanot (*Gaz. méd.*, 1880, p. 47) constatait, lui aussi, sur un certain nombre de récidivistes, décédés à l'infirmerie centrale des prisons de la Seine, la présence de quatre circonvolutions frontales. Mais, contrairement à Benedikt, il considérait ce type quaternaire comme résultant d'un dédoublement non pas de la première frontale, mais bien de la seconde.

Dans un nouveau mémoire, publié en 1880 (*Med. Centralblatt*, p. 849), Benedikt nous fait connaître les résultats de ses recherches sur 87 hémisphères de criminels. Ces résultats sont les suivants : 42 fois, il rencontre le type classique à trois circonvolutions ; 40 fois, il constate le type quaternaire, complet sur 27 hémisphères, incomplet sur les 13 autres ; enfin, sur 5 hémisphères, il compte cinq circonvolutions. Il constate aussi, comme l'avait fait Hanot, que le type quaternaire est créé le plus souvent (2 fois sur 3) par le dédoublement de la deuxième circonvolution, frontale. Cherchant alors à interpréter l'anomalie par lui décrite, le savant professeur de Vienne n'hésite pas à considérer les quatre circonvolutions frontales du criminel comme les homologues des quatre circonvolutions qui caractérisent le cerveau des grands carnassiers ; et, dès lors l'anomalie en question prend place naturellement parmi les anomalies dites *réversives*.

Dans une communication faite à la *Société d'Anthropologie de Bordeaux*, en 1886, Bouchard, après avoir constaté le type quaternaire sur trois cerveaux d'assassins, se range à l'opinion de Benedikt, et il conclut avec une grande netteté d'expression que « dans un grand nombre de cas, les criminels ne sont assassins qu'en raison de la forme et de la disposition de leurs circonvolutions frontales ».

La question, comme on le voit, est fort grave : elle ne tend à rien moins qu'à faire considérer les criminels qui possèdent une quatrième circonvolution frontale comme fatalement voués au crime par une disposition anatomique qu'ils apportent en naissant et, conséquemment, comme irresponsables.

Les études comparatives portant d'une part sur les cerveaux de criminels, d'autre part sur les cerveaux des sujets qui meurent dans les hôpitaux et viennent échouer dans nos salles de dissection, ne sont nullement favorables à cette théorie d'une perversité originelle et à peu près irrémédiable. Contrairement à Bouchard, qui n'aurait rencontré qu'une seule fois le type quaternaire dans ses salles de dissection, Ch. Féré, Corre, Falot nous déclarent que cette disposition est loin d'être rare. Je crois devoir ajouter, après examen de plusieurs centaines d'hémisphères, qu'elle est même très fréquente, et je suis heureux de pouvoir rapporter ici, en faveur de cette opinion, les statistiques d'un anatomiste dont on ne saurait contester la compétence en matière de circonvolutions cérébrales, le professeur Giacomini : sur 164 individus normaux, il a constaté le type quaternaire 24 fois, soit 14 p. 100 ; d'autre part, sur 56 criminels, il ne l'a rencontré que 5 fois, soit 8 p. 100.

La conclusion s'impose : le dédoublement de l'une des deux premières circonvolutions frontales, créant chez l'homme le type quaternaire, paraît être tout aussi fréquent chez les individus normaux que chez les criminels. Dès lors, la valeur que lui attribue Benedikt en anthropologie cri-

minelle, est purement hypothétique. Le caractère anatomique du criminel existe peut-être; mais son existence est encore à démontrer.

D. Troisième circonvolution frontale ou circonvolution de Broca. — La troisième circonvolution frontale (fig. 193, F^3) occupe la partie inférieure et externe du lobe frontal. Elle est nettement délimitée : 1° en haut, par le deuxième sillon frontal, qui la sépare de la deuxième circonvolution frontale; 2° en arrière, par le sillon prérolandique, qui la sépare de la frontale ascendante; 3° en bas, par le bord externe de l'hémisphère d'abord, puis par la scissure de Sylvius, dont elle forme la lèvre supérieure. Sa longueur est de 4 ou 5 centimètres; sa hauteur de 2 centimètres à 2 centimètres et demi. Elle est richement incisée, remarquablement flexueuse et, au premier abord, fort irrégulière. Si nous la suivons d'arrière en avant pour prendre une notion exacte de son mode de constitution et de son trajet, nous voyons (fig. 194) qu'elle prend naissance, par un pli de passage relativement étroit, sur le pied de la frontale ascendante. De là, elle se porte en bas et en avant, contourne l'extrémité inférieure du sillon prérolandique et remonte ensuite, par un trajet vertical, jusqu'au deuxième sillon frontal. Se dirigeant alors en arrière, elle contourne successivement les deux prolongements ascendant et antérieur de la scissure de Sylvius et vient se terminer sur le bord externe de l'hémisphère au niveau de l'extrémité antérieure de la deuxième circonvolution frontale. On peut distinguer à la troisième frontale trois parties : une partie antérieure, une partie moyenne et une partie postérieure.

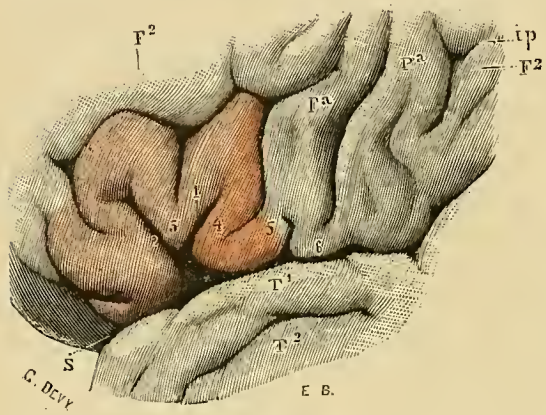

Fig. 194.
Troisième circonvolution frontale ou circonvolution de Broca.

(La circonvolution de Broca est teintée en rose.)

Fa, frontale ascendante. — Pa, pariétale ascendante. — F^2, deuxième frontale. — T^1, première temporale. — P^2, lobule pariétal inférieur. — S, scissure de Sylvius. — *r*, scissure de Rolando. — *ip*, sillon interpariétal. — 1, branche ascendante de la scissure de Sylvius. — 2, branche horizontale de la scissure de Sylvius. — 3, cap. — 4, pied de la troisième frontale. — 5, sa fusion avec le pied de la frontale ascendante. — 6, fusion du pied de la frontale ascendante avec le pied de la pariétale ascendante.

a. *Partie antérieure ou tête.* — La partie antérieure ou tête comprend toute la portion de la troisième frontale qui se trouve située en avant du prolongement antérieur de la scissure de Sylvius. Elle est ordinairement représentée par une masse triangulaire ou ovalaire, qu'une incisure oblique en bas et en arrière, émanation du deuxième sillon frontal, divise en deux plis secondaires. Elle est peu importante.

b. *Partie moyenne ou cap.* — La partie moyenne, comprise entre le prolongement ascendant et le prolongement antérieur ou horizontal de la scissure de Sylvius, porte le nom, nous verrons pourquoi tout à l'heure, de *cap de la troisième frontale.* Le cap affecte naturellement, comme l'espace angulaire qui le renferme, la forme d'un coin dont le sommet se dirige obliquement en bas et un peu en arrière. Ce sommet, tantôt pointu, tantôt arrondi et mousse, s'avance dans la scissure de Sylvius, comme s'avancent en pleine mer ces langues de terre appelées *caps*, d'où le nom de cap donné à la portion moyenne de la troisième frontale. Quant à la

base, elle répond au deuxième sillon frontal : ce sillon envoie ordinairement dans le cap une branche descendante, l'*incisure du cap*, qui divise celui-ci en deux parties, l'une antérieure, l'autre postérieure. Deux plis de passage, généralement peu développés et presque toujours profonds, relient chacune des parties du cap à la deuxième circonvolution frontale.

c. *Partie postérieure ou pied.* — La portion de la troisième frontale située en arrière du cap constitue le *pied* de cette circonvolution. De forme quadrilatère, plus haut que large, le pied est en rapport : 1° en arrière, avec la frontale ascendante, dont il est séparé dans la plus grande partie de son étendue par le sillon prérolandique, à laquelle il est uni, à sa partie tout inférieure, par un pli de passage (fig. 194,5) déjà signalé plus haut ; 2° en avant, avec le cap, dont il est séparé, dans ses deux tiers inférieurs, par le prolongement ascendant de la scissure de Sylvius ; 3° en bas, avec la scissure de Sylvius, dont elle forme la lèvre supérieure ; 4° en haut, avec le deuxième sillon frontal, qui le sépare de la deuxième circonvolution frontale. Ainsi entendu, le pied de la troisième frontale présente, dans son développement, de grandes variétés et il suffit, pour s'en convaincre, de jeter les yeux sur la figure 196, où se trouvent représentés trois cerveaux, d'un type ethnique bien différent : le cerveau d'un Esquimau, le cerveau d'un nègre d'Egypte et celui de Gambetta. Quand le pied de la troisième frontale est bien développé, on voit ordinairement à sa surface (fig. 196, C) un sillon plus ou moins long et plus ou moins profond, qui le parcourt de haut en bas et d'arrière en avant : c'est le *sillon diagonal* d'Eberstaller. Ce sillon, quand il existe, divise le pied en deux moitiés, l'une et l'autre triangulaires, mais orientées en sens inverse : la moitié postérieure, celle qui avoisine la frontale ascendante, a sa base en bas, son sommet en haut ; c'est le contraire pour la moitié antérieure. C'est dans la troisième circonvolution frontale et plus spécialement dans son extrémité postérieure ou pied, que Broca a localisé depuis déjà longtemps l'importante fonction du langage articulé : aussi, dans le langage physiologique ou clinique, donne-t-on souvent à cette circonvolution, et cela à juste titre, le nom de *circonvolution de Broca.*

La circonvolution de Broca, comme les deux premières circonvolutions frontales, se prolonge sur le lobe orbitaire. La partie externe de ce lobe lui appartient manifestement. D'après Hervé (*Th. de Paris*, 1888), il faudrait lui rattacher encore toute la portion du lobe orbitaire qui se trouve comprise entre le sillon cruciforme et la vallée sylvienne. La portion orbitaire de la troisième frontale se composerait donc (fig. 195) de deux portions, l'une externe à direction antéro-postérieure, l'autre postérieure à direction transversale. Cette dernière portion s'étendrait, en dedans, jusqu'à l'extrémité postérieure du sillon olfactif ; et, comme à ce même point aboutissent encore la première et la deuxième circonvolutions frontales, l'extrémité postérieure du sillon olfactif deviendrait ainsi, pour Hervé, le véritable pôle frontal.

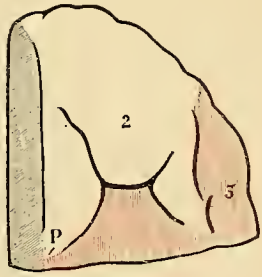

Fig. 195.

Schéma représentant, d'après Hervé, le mode de terminaison des trois circonvolutions frontales sur le lobe orbitaire.

1, circonvolution olfactive interne, continuant la première frontale. — 2, partie antérieure du lobe orbitaire, continuant la deuxième frontale. — 3, troisième circonvolution frontale (teintée en rouge), contournant l'extrémité postérieure du sillon orbitaire externe, se plaçant ensuite dans l'écartement des deux branches postérieures du sillon cruciforme et s'étendant jusqu'à l'extrémité postérieure du sillon olfactif. — P, point de convergence des trois circonvolutions frontales (*pôle frontal* d'Hervé).

D'autre part, contrairement à l'opinion classique et d'accord en cela avec les conclusions de Meynert et de Rüdinger, le même auteur admet qu'il n'existe, ni chez les cébiens, ni chez les pithéciens, de formation comparable à la circonvolution de Broca. Cette circonvolution fait sa première apparition chez les anthropoïdes : encore y existe-t-elle à l'état rudimentaire. Ce n'est que chez l'homme qu'elle acquiert brusquement le développement considérable qui la caractérise. En ce qui concerne son développement chez le fœtus humain, la circonvolution de Broca fait complètement défaut jusqu'au cinquième mois. Elle se développe ensuite lentement, graduellement : sur ce point comme sur tant d'autres, le développement individuel reproduit exactement les

phases successives du développement dans la série. Le lecteur trouvera, en outre, dans le mémoire d'Hervé, de nombreuses et remarquables observations sur les variations morphologiques que présente le centre du langage articulé chez les inférieurs (idiots, microcéphales, sourds-muets, races

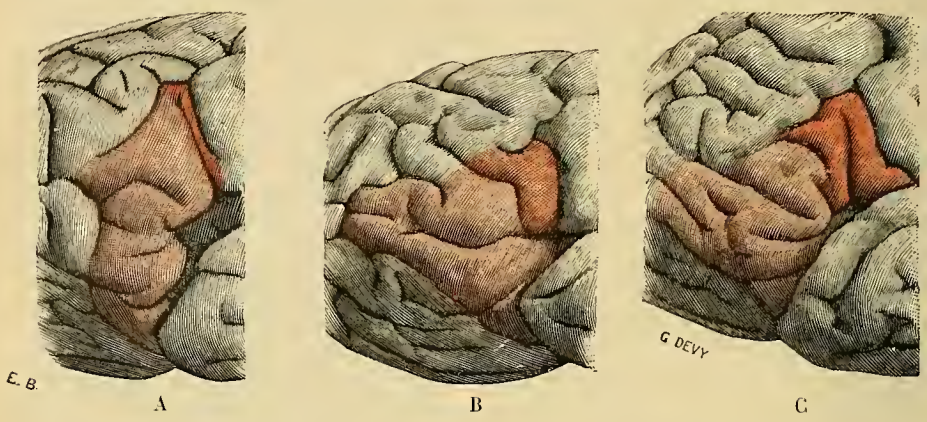

Fig. 196.

Variétés du pied de la troisième frontale chez l'homme (d'après Hervé).

Troisième frontale : A, chez un Esquimau ; B, chez un nègre d'Egypte ; C, sur l'hémisphère gauche de Gambetta.

sauvages) et chez les intellectuels : plus ou moins rudimentaire chez les premiers, ce centre présente chez les seconds une complexité qui est, d'une façon générale, corrélative à la puissance de la fonction.

Voyez, au sujet de la circonvolution de Broca, Giacomini, *Guida allo studio della circonvol. cerebrali*, 2e édit., Turin, 1884; Rüdinger, *Ein Beitrag z. Anatomie des Sprachcentrums*. Stuttgart, 1882 ; M. Duval, *L'aphasie depuis Broca*, Paris, 1887 ; Hervé, *La circonvolution de Broca*, Th., Paris, 1888.

2° Lobe occipital. — Le lobe occipital (fig. 192 et 193) est situé à la partie la plus reculée de l'hémisphère. Chez les singes (fig. 191), ce lobe est nettement délimité en avant par la scissure perpendiculaire externe et coiffe le lobe pariétal à la manière d'une *calotte*. Mais il n'en est pas de même chez l'homme où la scissure perpendiculaire externe est constamment masquée par des plis de passage longitudinaux, souvent très complexes. La limite antérieure du lobe occipital, toute conventionnelle, est donc représentée chez lui par une ligne fictive, qui suit le trajet de la scissure disparue. Cette ligne devant être parallèle à la scissure perpendiculaire interne, il sera toujours facile de la tracer : car cette dernière scissure est, chez tous les sujets, très nettement marquée sur la face interne de l'hémisphère. Sur tout le reste de son pourtour, le lobe occipital est circonscrit par le bord même de l'hémisphère cérébral.

Envisagé au point de vue de son mode de segmentation, le lobe occipital nous présente deux sillons, l'un supérieur, l'autre inférieur. — Le *sillon occipital supérieur* (fig. 193, o^1) continue, dans la plupart des cas, un sillon longitudinal que nous étudierons tout à l'heure dans le lobe pariétal sous le nom de sillon interpariétal. Il se dirige obliquement en bas et en arrière vers le pôle occipital de l'hémisphère et se termine un peu avant de l'atteindre. — Le *sillon occipital inférieur* (fig. 193, o^2), situé au-dessous du supérieur, suit une direction antéro-postérieure. Il se termine, comme le précédent, un peu en avant du pôle occipital. — Ces deux sillons délimitent dans le lobe occipital trois circonvolutions longitudinales superposées. On les désigne sous les noms de première, deuxième et troisième circonvolutions occipitales, en allant du haut en bas :

A. Première circonvolution occipitale. — La première circonvolution occipitale

(fig. 193, O^1) comprend toute la portion de notre lobe occipital qui est située au-dessus du sillon occipital supérieur. Elle s'étend, parallèlement au bord supérieur de l'hémisphère, depuis la scissure perpendiculaire externe, où elle s'unit à la circonvolution pariétale supérieure, jusqu'à l'extrémité postérieure de l'hémisphère.

B. Deuxième circonvolution occipitale. — La deuxième circonvolution occipitale (fig. 193, O^2) est comprise entre les deux sillons occipitaux. Elle fait suite en avant (la scissure perpendiculaire externe n'étant pas visible) à la circonvolution pariétale inférieure. De là, elle se porte obliquement en arrière et en bas pour se terminer au pôle occipital.

C. Troisième circonvolution occipitale. — La troisième circonvolution occipitale (fig. 193, O^3), située au-dessous du sillon occipital inférieur, longe le bord externe de l'hémisphère. Son extrémité postérieure se confond, comme pour les deux premières occipitales, avec le pôle occipital de l'hémisphère. Son extrémité antérieure, ordinairement mal délimitée, est indiquée, sur certains sujets, par une encoche plus ou moins marquée, qui entaille le bord externe de l'hémisphère et à laquelle on donne le nom, très significatif du reste, d'*incisure préoccipitale*.

Nous devons ajouter, en ce qui concerne le mode de segmentation du lobe occipital, que les deux sillons occipitaux sont à la fois incomplets, peu profonds et plus ou moins ramifiés. Il en résulte que les circonvolutions occipitales se trouvent toujours reliées entre elles par un certain nombre de plis anastomotiques et sont par cela même peu distinctes.

3° Lobe temporal. — Le lobe temporal (fig. 192 et 193) occupe la partie inférieure de l'hémisphère. Il est limité : en arrière, du côté du lobe occipital, par la ligne fictive qui représente la scissure perpendiculaire externe, disparue chez l'homme ; en avant, par le pôle temporal de l'hémisphère (p. 221) ; en bas, par le bord inférieur de l'hémisphère ; en haut, par la scissure de Sylvius, qui le sépare nettement du lobe pariétal. Le lobe temporal nous présente deux sillons, que l'on désigne sous les noms de sillon temporal supérieur et sillon temporal inférieur. — Le *sillon temporal supérieur* (fig. 193, t^1), encore appelé *sillon parallèle* parce qu'il suit un trajet parallèle à la scissure de Sylvius, prend naissance, en avant, à 8 ou 10 millimètres du pôle temporal. De là, il se dirige obliquement en arrière et en haut et vient se terminer à la limite du lobe pariétal, en arrière et un peu au-dessus de l'extrémité postérieure de la scissure de Sylvius. Le sillon temporal supérieur est constant, très profond, rarement interrompu par des plis anastomotiques, facilement reconnaissable par conséquent. — Le *sillon temporal inférieur* (fig. 193, t^2) suit la même direction que le sillon précédent, au-dessous duquel il est situé. Il est peu profond et interrompu, sur les points les plus divers, par des plis anastomotiques, verticaux et plus ou moins obliques. — Les deux sillons temporaux que nous venons de décrire circonscrivent dans le lobe temporal trois circonvolutions, comme eux longitudinales, que l'on distingue en première, deuxième et troisième, en allant de haut en bas :

A. Première circonvolution temporale. — La première circonvolution temporale (fig. 193, T^1) longe la scissure de Sylvius, dont elle constitue la lèvre inférieure. Nettement délimitée en haut par cette dernière scissure, elle est non moins nettement délimitée, en bas, par le sillon parallèle, qui la sépare de la deuxième temporale. La première temporale, simple, peu flexueuse, presque rectiligne, s'étend sans interruption du pôle temporal à l'extrémité postérieure de la scissure de

Sylvius. Là, elle s'infléchit en haut et, contournant cette dernière scissure, elle se continue avec le lobe pariétal.

B. Deuxième circonvolution temporale. — La deuxième circonvolution temporale (fig. 193, T^2) se trouve comprise entre les deux sillons temporaux. Située immédiatement au-dessous de la précédente, elle suit la même direction et présente à peu de chose près la même longueur. Elle s'unit, en arrière, avec une circonvolution importante du lobe pariétal que nous décrirons tout à l'heure, le pli courbe.

C. Troisième circonvolution temporale. — La troisième circonvolution temporale (fig. 193, T^3) est située au-dessous de la deuxième, dont elle est séparée par le sillon temporal inférieur. Elle répond au bord externe de l'hémisphère et empiète même en grande partie sur sa face inférieure. En arrière, elle est délimitée par l'incisure préoccipitale (p. 243), quand cette incisure existe. Elle se continue, au-dessus de l'incisure, avec la troisième occipitale.

4° Lobe pariétal. — Compris entre les trois lobes précédents, le lobe pariétal (fig. 192 et 193) occupe la région moyenne et supérieure de l'hémisphère. Il est circonscrit : en haut, par le bord supérieur de l'hémisphère ; en bas, par la scissure de Sylvius, qui le sépare du lobe temporal ; en avant, par la scissure de Rolando, qui le sépare du lobe frontal ; en arrière, par la scissure perpendiculaire externe, au delà de laquelle se trouve le lobe occipital.

Le lobe pariétal est parcouru dans toute son étendue par un sillon profond, le *sillon interpariétal*. Ce sillon (fig. 193, *ip*) commence dans l'angle que forment, en s'écartant l'une de l'autre, la scissure de Rolando et la scissure de Sylvius. De là, il se dirige d'abord en haut et en arrière, parallèlement à la scissure de Rolando ; puis, s'infléchissant sur lui-même, il se porte directement en arrière, jusqu'à la scissure perpendiculaire externe ou même jusque dans le lobe occipital. Il décrit ainsi, en plein lobe pariétal, une longue courbe dont la concavité regarde en arrière et en bas. Au moment où il change de direction, le sillon interpariétal abandonne un prolongement ascendant, qui se porte vers le bord supérieur de l'hémisphère et s'en rapproche plus ou moins, sans toutefois l'atteindre. Ce prolongement ascendant du sillon interpariétal est à peu près constant, mais il est très souvent interrompu, à son origine, par un pli de passage transversal.

Le sillon interpariétal et son prolongement ascendant décomposent le lobe pariétal en trois circonvolutions, savoir : la pariétale ascendante, la pariétale supérieure et la pariétale inférieure.

A. Circonvolution pariétale ascendante. — La circonvolution pariétale ascendante ou *circonvolution post-rolandique* (fig. 193, P^a) borde, en arrière, la scissure de Rolando, qui lui forme une ligne de démarcation très nette. Elle est limitée, d'autre part, à sa partie postérieure, par la portion ascendante du sillon interpariétal et par le prolongement qu'émet ce dernier sillon au moment où il change de direction pour devenir horizontal. — A l'extrémité supérieure de la scissure de Rolando, la pariétale ascendante s'infléchit en avant et se continue, sans ligne de démarcation aucune, avec l'extrémité supérieure de la frontale ascendante, déjà décrite : le pli de passage qui unit ainsi les deux circonvolutions ascendantes a reçu le nom de *pli de passage fronto-pariétal supérieur*. — Il en est absolument de même à l'extrémité inférieure de la scissure rolandique : les deux circonvolutions précitées s'unissent ensemble, au-dessous de la scissure, à l'aide d'un pli de passage transversal, le *pli de passage fronto-pariétal*

inférieur ou *opercule rolandique*. — Il résulte d'une pareille disposition que la pariétale ascendante et la frontale ascendante, réciproquement fusionnées au niveau de leur tête et au niveau de leur pied, décrivent dans leur ensemble un immense ovale dont la partie centrale, excavée en forme de sillon linéaire, n'est autre chose que la scissure de Rolando.

B. Circonvolution pariétale supérieure. — La circonvolution pariétale supérieure, encore appelée *lobule pariétal supérieur* (fig. 193, P^1), se trouve comprise entre le bord supérieur de l'hémisphère et le sillon interpariétal, dont elle constitue la lèvre supérieure. — En avant, elle répond à la pariétale ascendante, sur laquelle elle s'implante par une ou deux racines. En dehors de ces racines, elle est séparée de la pariétale ascendante par le prolongement ascendant du sillon interpariétal. — En arrière, la circonvolution pariétale supérieure s'arrête naturellement à l'encoche qui représente, chez l'homme, le vestige de la scissure perpendiculaire externe ou fente simienne. Au-dessous de cette encoche, elle se relie au lobe occipital par un pli de passage (*pli de passage pariéto-occipital supérieur*), que nous étudierons plus loin. — Envisagée au point de vue de sa configuration extérieure, la circonvolution pariétale supérieure nous présente constamment plusieurs sillons superficiels, les uns longitudinaux, les autres transversaux, qui la divisent en un certain nombre de plis secondaires plus ou moins flexueux.

C. Circonvolution pariétale inférieure, pli courbe. — La circonvolution pariétale inférieure (fig. 193, P^2), encore appelée *lobule pariétal inférieur* ou *lobule du pli courbe* (nous verrons tout à l'heure pourquoi), comprend toute la portion du lobe pariétal, qui est située au-dessous du sillon interpariétal. Elle prend naissance en avant, par une racine plus ou moins développée, mais à peu près constante, sur le pied de la frontale ascendante. De là, elle se porte en arrière, longe dans toute son étendue la scissure de Sylvius et se continue, à l'extrémité postérieure de cette scissure, avec la première circonvolution temporale.

Du point où se fait cette union de la pariétale inférieure et de la première temporale, s'échappe un pli fort important qui, en raison de sa direction, a reçu de Gratiolet le nom de *pli courbe*. Ce pli courbe se dirige d'abord en arrière et en haut ; puis, il s'infléchit en bas et en avant, en contournant l'extrémité postérieure du sillon parallèle, et finalement se continue avec la deuxième circonvolution temporale. Dans son ensemble, le pli courbe affecte donc la forme d'un U couché (⊃), dont la concavité, dirigée en avant et en bas, coifferait l'extrémité postérieure du sillon parallèle. Un moyen pratique de reconnaître toujours le pli courbe consiste à introduire l'index dans le sillon parallèle et à suivre ce sillon en allant d'avant en arrière : la première circonvolution qui arrête le doigt, au voisinage de l'extrémité postérieure de la scissure de Sylvius, n'est autre que le pli en question.

Ainsi entendu, le pli courbe nous présente, comme l'U majuscule couché, auquel nous l'avons comparé tout à l'heure, une branche supérieure, une branche inférieure et une partie moyenne : sa branche supérieure, nous l'avons dit, prend naissance au point de jonction des deux circonvolutions marginales de la scissure sylvienne ; sa branche inférieure se fusionne, en arrière du sillon parallèle, avec la deuxième temporale ; quant à sa partie moyenne, elle laisse échapper en arrière un prolongement plus ou moins flexueux qui vient se perdre dans le lobe occipital : c'est le *pli de passage pariéto-occipital inférieur*, sur lequel nous reviendrons dans un instant.

Comme on le voit, le pli courbe est un trait d'union entre les trois circonvolu-

tions pariétale inférieure, deuxième temporale et deuxième occipitale; et, comme ce pli courbe appartient réellement, par son origine, à la pariétale inférieure, certains auteurs donnent à cette dernière circonvolution le nom de *lobule du pli courbe*. On ne confondra pas lobule du pli courbe et pli courbe : le pli courbe est un pli de passage, unissant entre eux trois lobes voisins : le lobule du pli courbe n'est autre que la circonvolution pariétale inférieure, la circonvolution où le pli courbe prend son origine.

Plis de passage de Gratiolet. — Maintenant que les trois lobes postérieurs du cerveau nous sont connus, nous pouvons aborder la description des plis de passage qui mettent le lobe occipital en continuité avec les deux autres. Ces plis de passage, bien décrits par Gratiolet, sont au nombre de quatre (fig. 197) : les deux premiers, en allant de haut en bas, unissent le lobe pariétal au lobe occipital, ce sont les *plis pariéto-occipitaux* : les deux autres s'étendent du lobe temporal au lobe occipital, ce sont les *plis temporo-occipitaux*.

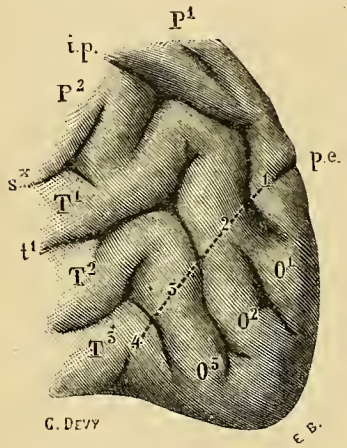

Fig 197.

Plis de passage de Gratiolet.

p.e., scissure perpendiculaire externe. — *i. p.*, scissure interpariétale. — S, scissure de Sylvius. — t^1, scissure parallèle. — T^1, première temporale. — T^2, deuxième temporale. — T^3, troisième temporale. — P¹, pariétale supérieure. — P², pariétale inférieure. — O^1, première occipitale. — O^2, deuxième occipitale. — O^3, troisième occipitale.

(La ligne pointillée indique le trajet de la scissure perpendiculaire externe, interrompue par : 1 et 2, premier et deuxième plis de passage pariéto-occipitaux : 3 et 4, premier et deuxième plis de passage temporo-occipitaux.)

Les plis de passage temporo-occipitaux existent chez tous les primates, assez minces chez les singes inférieurs, plus développés chez les anthropoïdes, plus développés encore et beaucoup plus flexueux chez l'homme. Ils n'ont, au point de vue morphologique, qu'une valeur secondaire.

Les plis pariéto-occipitaux ont plus d'importance : le premier répond au bord supérieur de l'hémisphère et réunit la pariétale supérieure à la première occipitale. Le second s'étend du pli courbe à la deuxième occipitale. Sur le cerveau humain, ces deux plis sont l'un et l'autre très développés et *superficiels* : ils masquent presque entièrement la scissure perpendiculaire externe qui, par ce fait, se trouve réduite le plus souvent à une simple encoche creusée sur le bord supérieur de l'hémisphère. On les retrouve encore sur un grand nombre d'anthropoïdes. Mais l'un d'eux seulement est superficiel : l'autre est profondément situé dans la scissure perpendiculaire externe, qui devient ainsi plus apparente parce qu'elle est plus étendue.

L'existence de deux plis de passage superficiels entre le lobe occipital et le lobe pariétal est donc une disposition morphologique spéciale à l'homme. C'est là, il faut bien le reconnaître, un caractère distinctif entre le cerveau de l'homme et celui des singes. Mais il ne faudrait pourtant pas en exagérer la valeur; car, comme le dit fort judicieusement Broca, si « la présence ou l'absence d'un pli est un fait digne d'attention, la position plus ou moins superficielle de ce pli n'est qu'un fait secondaire, si ses connexions et sa structure restent les mêmes ». Du reste, il est un groupe de singes, les atèles, chez lesquels nous rencontrons, comme chez l'homme, deux plis pariéto-occipitaux, l'un et l'autre superficiels. D'autre part, il n'est pas extrêmement rare, chez l'homme, de voir l'un de ces plis ou même tous les deux s'amincir, abandonner la région superficielle et se dissimuler alors dans le fond d'une scissure perpendiculaire externe considérablement agrandie. Ici encore la distance qui existe entre les singes et l'homme est minime et ne saurait porter atteinte à la nomenclature, aujourd'hui classique, qui réunit hommes et singes dans un même groupe zoologique, l'ordre des Primates.

5° Lobe de l'insula. — Lorsqu'on écarte l'une de l'autre les deux lèvres de la scissure de Sylvius (fig. 703), on voit surgir du fond de cette scissure ou vallée un nouveau groupe de circonvolutions dont l'ensemble, complètement isolé à la manière d'une île, est désigné, depuis Reil, sous le nom d'*insula*.

L'insula de Reil est encore appelé *lobe* ou *lobule de l'insula*, *lobule central*, *lobule du corps strié*.

Le lobe de l'insula n'occupe pas toute l'étendue de la scissure de Sylvius. Au-dessous de lui, se trouve la portion initiale de cette scissure ou *région préinsulaire*. De même, au delà des dernières circonvolutions de l'insula, s'étend la

portion postérieure de la scissure ou *région rétro-insulaire*. Nous procèderons par ordre et décrirons successivement :

1° La région préinsulaire ;
2° Le lobe de l'insula proprement dit ;
3° La région rétro-insulaire.

1° Région préinsulaire. — Si, sur un cerveau reposant sur sa face convexe, nous soulevons l'extrémité antérieure du lobe temporal pour avoir sous les yeux le fond de la scissure de Sylvius, nous constatons, au niveau du point où cette scissure passe de la face inférieure de l'hémisphère sur la face externe, nous constatons, dis-je, la présence d'un pli, à la fois très court et très profond, qui unit l'extrémité antéro-externe de la circonvolution de l'hippocampe (p. 259) à la partie externe du lobe frontal. C'est le *pli falciforme* de Broca, rudimentaire chez l'homme, très volumineux au contraire chez les animaux qui ont l'odorat développé (animaux osmatiques). Sur lui, chemine la racine externe du nerf olfactif.

Ce pli, doublement incliné à la manière d'un toit (Eberstaller), nous présente en conséquence deux versants : un versant interne, qui se dirige en dedans et se confond graduellement avec l'origine de la scissure sylvienne ; un versant externe, qui regarde la face externe de l'hémisphère et qui sert pour ainsi dire de base aux circonvolutions de l'insula.

Notre région préinsulaire est encore appelée le *limen* ou *seuil de l'insula*, dénomination aussi exacte que significative.

2° Lobe de l'insula proprement dit, avant-mur. — Examiné sur une coupe verticotransversale de l'hémisphère cérébral, le lobe de l'insula proprement dit (fig. 198) revêt l'aspect d'une saillie conoïde, dont la large base fait corps avec l'hémisphère et dont le sommet se dirige en dehors vers l'ouverture extérieure de la scissure de Sylvius, mais sans toutefois atteindre cette ouverture : elle en est séparée, chez l'homme, par un intervalle de 20 à 25 millimètres. Les deux lèvres de la scissure s'étalent, comme on le voit, sur la formation insulaire pour la recouvrir entièrement, jouant ainsi, par rapport à elle, le rôle de véritables opercules. On distingue naturellement deux opercules, l'un supérieur, l'autre inférieur : l'*opercule supérieur* est formé par le bord inférieur des deux lobes frontal et pariétal ; l'*opercule inférieur* est constitué tout entier par la première circonvolution temporale.

a. *Rigoles péri-insulaires*. — Si nous considérons maintenant le lobe de l'insula par sa face externe, après l'avoir dégagé de ses deux opercules (fig. 199), ce lobe se présente à nous sous la forme d'une saillie triangulaire dont la base, située en haut, répond aux deux lobes frontal et pariétal et dont le sommet, dirigé en bas et en dedans, surplombe le pli falciforme de la région préinsulaire. Le lobe de l'insula est assez nettement délimité, sur son pourtour, par des sillons ou rigoles qui sont au nombre de trois et que l'on distingue en antérieure, postérieure et postéro-inférieure. — La *rigole antérieure*, toujours très profonde, sépare le bord antérieur de l'insula de la portion antérieure de la troisième circonvolution frontale. — La *rigole supérieure* sépare la base de l'insula de l'opercule supérieur. Elle répond successivement, en allant d'avant en arrière : au cap de la troisième frontale, au pied de cette même circonvolution, au pied de la frontale ascendante, et, enfin, à la boucle qui ferme en bas la scissure de Rolando (*opercule rolandique*) et qui résulte de l'union, à ce niveau, des deux circonvolutions frontale ascendante et pariétale ascendante. — La *rigole postéro-inférieure*, fortement

oblique en bas et en avant, sépare le lobe de l'insula de la région rétro-insulaire d'abord, et puis de la première circonvolution temporale.

b. *Plis de passage fronto- et temporo-insulaire.* — Les rigoles péri-insulaires que nous venons de décrire n'entourent pourtant pas sur tout son pourtour le lobe de l'insula. Au voisinage du pli falciforme, on voit assez constamment (fig. 199,12 et 12') deux plis de passage unir le sommet de l'insula, d'une part à la troisième frontale, d'autre part à la première temporale et empêcher ainsi la rigole postéro-inférieure de se continuer avec la rigole antérieure. Il en résulte que notre lobe de l'insula n'est pas en réalité une île, mais une *presqu'île* ou *péninsule*, reliée par son sommet aux circonvolutions superficielles de l'hémisphère.

c. *Circonvolution de l'insula, lobule antérieur et lobule postérieur.* — En ce qui concerne sa constitution anatomique, le lobe de l'insula est formé par un ensemble de circonvolutions, qui sont disposées en rayons ou en éventail et s'étendent du sommet à la base. Mais ces circonvolutions présentent des variations individuelles fort étendues et il est bien difficile d'en dégager un type fondamental répondant à tous les cas. Voici, après examen d'un grand nombre de cerveaux, la disposition qui me paraît être la plus fréquente : ce qui frappe tout d'abord, quand on regarde l'insula par sa face externe, c'est la présence d'un sillon, beaucoup plus long que tous les autres, qui part de la rigole supérieure et qui, suivant à partir de ce point un trajet fortement oblique en bas et en avant, descend jusqu'au pli falciforme. Ce sillon (9), qu'il sera toujours facile de reconnaître parce qu'aucun autre ne descend ordinairement aussi bas que lui, a été parfaitement décrit par Heftler, et, après lui, par Gudlberg et par Eberstaller ; nous l'appellerons le *grand sillon de l'insula*. Il divise notre lobe insulaire en deux parties nettement distinctes : l'une antérieure ou *lobule antérieur de l'insula*, l'autre postérieure ou *lobule postérieur de l'insula*.

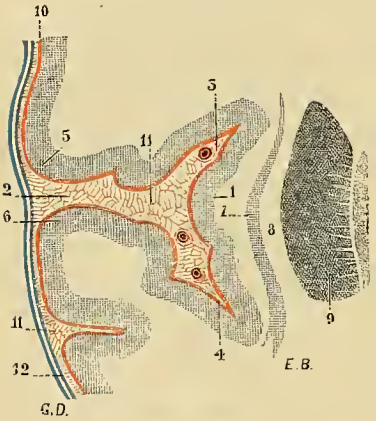

Fig. 198.

Coupe vertico-transversale passant par l'insula de Reil.

(Hémisphère gauche, segment antérieur de la coupe.)

1, substance grise des circonvolutions insulaires. — 2, scissure de Sylvius. — 3, rigole supérieure. — 4, rigole postéro-inférieure. — 5, opercule supérieur. — 6, opercule inférieur. — 7, avant-mur. — 8, capsule externe. — 9, noyau lenticulaire. — 10, pie-mère (*en rouge*). — 11, espace sous-arachnoïdien (*en rouge*). — 12, les deux feuillets de l'arachnoïde (*en bleu*).

Le *lobule antérieur de l'insula* se compose de trois circonvolutions qui naissent en bas sur un point commun, espèce de mamelon irrégulièrement arrondi appelé *pôle de l'insula* (10). On les distingue, d'après leur situation, en antérieure, moyenne et postérieure (fig. 199). — La *circonvolution antérieure* (A^1) borde en arrière la rigole de même nom. Oblique en haut et en avant, elle se dirige du pôle vers le cap de la troisième circonvolution frontale. Il n'est pas rare de la voir bifurquée à son extrémité supérieure. — La *circonvolution moyenne* (A^2), la plus petite des trois, suit un trajet presque vertical. Comme la précédente, dont elle est séparée par un sillon habituellement peu profond, elle s'échappe du pôle par son extrémité inférieure et répond, par son autre extrémité, au pied de la troisième frontale. — La *circonvolution postérieure* (A^3) naît, elle aussi, sur le pôle insulaire par une extrémité en forme de pointe. De là, elle se porte obliquement en haut et en arrière,

en longeant le grand sillon de l'insula et en formant la lèvre antérieure de ce sillon. Elle aboutit en haut, par une extrémité généralement bifurquée ou même trifurquée, au pied de la circonvolution frontale ascendante. — Indépendamment de ces trois circonvolutions, circonvolutions principales du lobule antérieur, nous rencontrons le plus souvent, au-devant du pôle et de la circonvolution antérieure, un ou deux plis accessoires, généralement profonds et très courts, qui unissent le lobule en question à la partie antérieure de la troisième circonvolution frontale.

Le *lobule postérieur de l'insula* est nettement délimité en avant par le grand sillon de l'insula, en arrière par la rigole postéro-inférieure. Il comprend deux

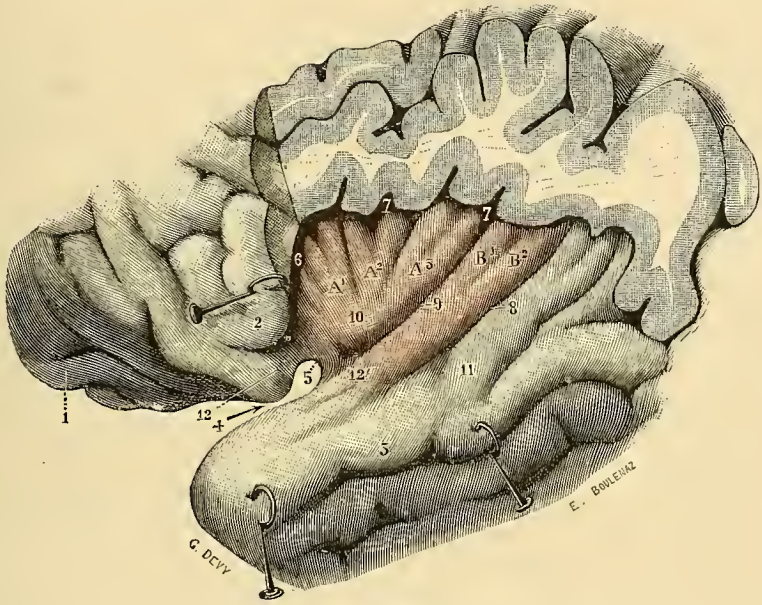

Fig. 199.

Le lobe de l'insula et la région rétro-insulaire (hémisphère gauche).

(L'opercule inférieur a été fortement érigné en bas ; la plus grande partie de l'opercule supérieur a été réséquée et le cap de la troisième frontale érigné en avant.)

1, lobe orbitaire. — 2, cap de la troisième frontale. — 3, première temporale. — 4, scissure de Sylvius. — 5, pli falciforme. — 6, rigole antérieure. — 7, rigole supérieure. — 8, rigole postéro-inférieure. — 9, grand sillon de l'insula. — 10, pôle de l'insula. — A^1 A^2 A^3, première, deuxième et troisième circonvolutions du lobule antérieur de l'insula. — B^1, B^2, les deux circonvolutions du lobule postérieur. — 11, pli de passage temporo-pariétal. — 12, 12', points où les rigoles sont interrompues et où les circonvolutions insulaires se confondent avec celles des opercules.

circonvolutions fortement obliques (fig. 712) : l'une antérieure (B^1), en rapport avec le grand sillon ; l'autre postérieure (B^2), répondant à la région rétro-insulaire. Ces deux circonvolutions, parfois peu distinctes l'une de l'autre, naissent, en bas, par une pointe commune qui se continue avec la première circonvolution temporale ; en haut, elles se bifurquent et forment constamment trois ou quatre plis secondaires, qui se réunissent à l'opercule supérieur au niveau du pied de la circonvolution pariétale ascendante.

d. *Avant-mur.* — Aux circonvolutions insulaires se rattache l'avant-mur. On donne ce nom d'avant-mur (*Vormauer*, *claustrum* des auteurs allemands) à une mince lame de substance grise, épaisse de 1 à 2 millimètres, qui est placée de champ contre la face profonde de l'insula de Reil, entre les circonvolutions de cet insula et le noyau lenticulaire du corps strié. On la voit très nettement sur toutes les coupes, soit vertico-transversales (fig. 198,7), soit horizontales (fig. 289,4), passant

par l'insula. Sa face interne, légèrement concave, est séparée du noyau lenticulaire par une couche de substance blanche, qui constitue la *capsule externe*. Sa face externe, légèrement convexe, est séparée de même des circonvolutions insulaires par une deuxième couche de substance blanche, que l'on désigne sous le nom de *capsule extrême* (*capsula extrema*). De cette dernière face l'on voit se détacher, sur les coupes horizontales de l'hémisphère, de petits prolongements coniques qui, sous forme d'épines, se dirigent vers l'écorce de l'insula.

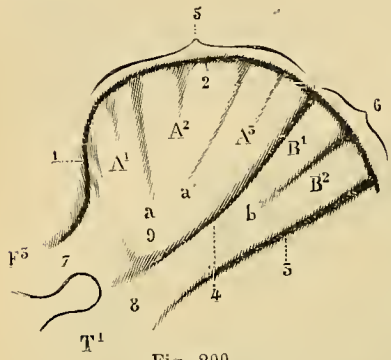

Fig. 200.

Schéma indiquant le mode de constitution du lobe de l'insula.

1, rigole antérieure — 2, rigole supérieure. — 3, rigole postéro-inférieure. — 4, grand sillon de l'insula. — 5, lobule antérieur, avec : *a*, *a'*, ses deux sillons ; A^1, A^2, A^3, ses trois circonvolutions. — 6, lobule postérieur, avec *b*, son sillon unique ; B^1, B^2, ses deux circonvolutions. — 7, point où l'insula antérieur se confond avec la troisième frontale F^3. — 8, point où le lobule postérieur se continue avec la première temporale T^1. — 9, pôle de l'insula.

Meynert considère l'avant-mur, et cela avec raison, comme une dépendance, non pas des noyaux centraux, mais de la substance grise corticale. Si l'on examine, en effet, cette formation sur des coupes horizontales sériées, on la voit, à ses deux extrémités antérieure et postérieure, se recourber en dehors en forme de crochet et se fusionner peu à peu avec l'écorce des circonvolutions qui avoisinent la scissure de Sylvius. Si on l'étudie, d'autre part, sur des coupes vertico-transversales, on constate que son extrémité inférieure s'élargit considérablement (base de l'avant-mur) et se confond à la fois avec le noyau lenticulaire et avec la substance grise de l'espace perforé antérieur.

Au point de vue histologique, l'avant-mur se distingue avant tout par la grande abondance des cellules fusiformes qu'il contient. Ces cellules se disposent parallèlement à la surface de l'hémisphère et sont en tout semblables à celles qu'on rencontre dans la couche profonde de l'écorce. L'avant-mur n'est très probablement que cette partie profonde de la couche des cellules fusiformes de l'écorce cérébrale, qui a été ici, on ne sait trop pourquoi, isolée des parties plus superficielles par un large paquet de fibres blanches appartenant au système d'association.

3° Région rétro-insulaire. — On désigne sous ce nom toute la portion de la scissure de Sylvius qui se trouve placée en arrière de l'insula ou, plus exactement, en arrière de la rigole postéro-inférieure. C'est une anfractuosité profonde où cheminent les dernières branches de l'artère cérébrale moyenne. On y rencontre une circonvolution de passage, souvent très développée, quelquefois même superficielle, qui se dirige obliquement de bas en haut et d'avant en arrière (fig. 199,12) : c'est la *circonvolution temporale transverse* de Heschl, le *pli de passage temporo-pariétal* de Broca. La circonvolution en question n'est, en effet, qu'une forte anastomose jetée entre la première temporale et la circonvolution pariétale inférieure. Elle est généralement simple à son origine ; mais elle se divise presque toujours, dans son trajet, en deux ou trois plis secondaires, qui viennent s'engrener, en haut, avec des prolongements similaires issus du lobe pariétal et se dirigeant en sens contraire.

Qu'il soit simple ou complexe, le pli de passage temporo-pariétal ne fait pas partie de l'insula ; il est nettement séparé de cette saillie par la rigole postéro-inférieure. Nous ajouterons un dernier détail : c'est qu'une coupe transversale passant par ce sillon laisse en avant d'elle tout le noyau lenticulaire du corps strié.

En conséquence, ce noyau répond exclusivement à l'insula et n'a aucun rapport avec la région rétro-insulaire.

Voyez, au sujet de l'insula, Heftler, *Die Windungen des Gehirns beim Menschen u. ihre Beziehungen zur Hirnschale*, Milit. Journal, 1873 ; — Ch. Féré, *Note sur la région sylvienne*, Bull. Soc. anat., 1884, p. 279 ; — Gudberg, *Zur Morphologie der Insula Reilii*, Anatom. Anzeiger, 1887, p. 659 ; — Eberstaller, *Zur Anatomie und Morphologie der Insula Reilii*, ibid., 1887, p. 739 et 1888, p. 382 ; — Cunningham, *The development of the gyri and Sulci on the surface of the Island of Reil of the human brain*, Journ. of Anat. and Physiol., vol. XXV, p. 338 ; — Du même, *The sylvian fissure and the Island of Reil in the primate brain*, ibid., vol. XXV, p. 286.

B. — Circonvolutions de la face interne

La face interne de l'hémisphère cérébral est assez régulièrement plane, orientée en sens sagittal. Pour en prendre une notion exacte, il convient de l'isoler et, pour cela, de pratiquer sur le cerveau une section verticale et antéro-postérieure, passant par la grande scissure interhémisphérique. Cette section une fois faite, si nous examinons l'hémisphère par sa face interne (fig. 201 et 202), nous voyons tout d'abord le bord interne de l'hémisphère, séparant nettement la face interne, qui est au-dessus, de la face inférieure, qui est au-dessous. Nous voyons ensuite, immédiatement au-dessus de ce bord, les diverses formations interhémisphériques, intéressées par la section, qui pénètrent dans l'hémisphère au niveau de ce qu'on pourrait appeler le *hile* : en haut, le corps calleux, libre à sa partie postérieure où il prend le nom de bourrelet, s'incurvant à sa partie antérieure pour former le genou et le bec ; en bas, la protubérance annulaire et, en avant d'elle, une lame nerveuse, relativement mince, qui se prolonge sans interruption jusqu'au bec du corps calleux. La face interne proprement dite de notre hémisphère s'étale autour du corps calleux à la manière d'un large éventail et, si nous examinons la ligne de contact de cette face avec le corps calleux, nous constatons qu'elle est marquée par un sillon, peu profond, mais toujours très accusé, qui sépare les deux formations et qu'on désigne sous le nom de *sinus du corps calleux*. Suivant ici la même méthode que pour la face précédente, nous décrirons tout d'abord les scissures, puis les lobes et les circonvolutions que délimitent ces scissures.

a). *Scissures interlobaires.*

La face interne de l'hémisphère cérébral nous présente trois scissures de premier ordre : la scissure calloso-marginale, la scissure calcarine, la scissure perpendiculaire interne.

1° Scissure calloso-marginale. — La scissure calloso-marginale (fig. 202, *cm*) commence par une extrémité effilée au-dessous du genou du corps calleux et contourne ensuite successivement le genou et la face supérieure de cet organe. — Un peu avant d'atteindre le bourrelet, elle s'infléchit brusquement en haut et vient se terminer sur le bord supérieur de l'hémisphère, en y formant une encoche généralement très visible sur la face externe. Cette encoche est située un peu en arrière de l'encoche terminale de la scissure de Rolando, en plein lobe pariétal par conséquent. — Ainsi comprise, la scissure calloso-marginale, deux fois contournée sur elle-même, a exactement la forme d'un *S* ; elle est fortement sinueuse, surtout à sa partie antérieure, où on la voit décrire une série nombreuse de festons qui lui ont fait donner par Pozzi le nom de *scissure festonnée*. — Tout à fait en arrière, au niveau du point où elle s'infléchit pour gagner le bord supérieur de

l'hémisphère, la scissure calloso-marginale abandonne un prolongement postérieur qui continue sa direction primitive, mais qui est ordinairement interrompu par un ou deux plis de passage verticaux.

2° **Scissure calcarine.** — La scissure calcarine, située à la partie la plus reculée de la face interne (fig. 202, *c*) se porte horizontalement de l'extrémité postérieure de l'hémisphère vers le bourrelet du corps calleux. Elle est ainsi appelée du mot latin *calcar* qui signifie ergot, parce que c'est elle qui détermine dans la portion occipitale du ventricule latéral cette saillie connue sous le nom d'*ergot de Morand*.

Fig. 201.

Face interne de l'hémisphère gauche.

(Les deux hémisphères ont été séparés l'un de l'autre par une section vertico-médiane.)

1, corps calleux, avec 1', son bourrelet, 1'', son genou, 1''', son bec. — 2, coupe du trigone. — 3, septum lucidum. — 4, couche optique. — 5, coupe de la commissure grise. — 6, plexus choroïdes des ventricules latéraux. — 7, glande pinéale et ses pédoncules. — 8, commissure blanche postérieure. — 9, aqueduc de Sylvius — 10, coupe de la protubérance. — 11, tubercule mamillaire. — 12, tuber cinereum. — 13, corps pituitaire. — 14, tige pituitaire. — 15, nerf optique. — 16, coupe de la commissure blanche antérieure. — 17, trou de Monro. — 18, circonvolution du corps calleux ; 18', sa continuation avec la circonvolution de l'hippocampe. — 19, sinus du corps calleux. — 20, circonvolution frontale interne. — 20', lobule paracentral. — 21, terminaison en encoche de la scissure de Rolando. — 22, lobule quadrilatère ou avant-coin. — 23, coin. — 24, lobe temporo-occipital.

On la désigne encore quelquefois, depuis Gratiolet, sous le nom de *scissure des hippocampes*. Au premier abord, et sur un cerveau encore recouvert de ses membranes, la scissure calcarine paraît se prolonger jusqu'à la fente cérébrale de Bichat. Mais c'est là une simple apparence. Elle est séparée de la fente cérébrale par un pli de passage vertical (*pli temporo-limbique* de Broca, fig 204.6), qui unit la circonvolution située au-dessus à la circonvolution située au-dessous. Nous y reviendrons plus loin (p. 259) quand ces deux circonvolutions nous seront connues.

3° **Scissure perpendiculaire interne.** — La scissure perpendiculaire interne (fig. 202, *pi*) est exactement parallèle à la scissure perpendiculaire externe, que nous avons déjà étudiée (p. 236) et dont elle n'est, du reste, que la continuation sur la face interne de l'hémisphère. S'échappant du bord supérieur de l'hémisphère sous un angle qui se rapproche beaucoup de l'angle droit, elle se dirige obliquement en bas et en avant et vient se terminer un peu au-dessous du bourrelet du

corps calleux en se jetant dans la scissure précédente. La scissure perpendiculaire interne est constante : elle est remarquable à la fois par sa direction rectiligne, sa netteté et sa profondeur.

Comme le fait remarquer Broca, la scissure calcarine et la scissure perpendiculaire interne dessinent dans leur ensemble une figure que l'on peut comparer à un Y couché (≻) : la branche supérieure de l'Y répond à la scissure perpendiculaire interne ; sa queue et sa branche inférieure représentent la scissure calcarine.

Cette dernière scissure se compose donc de deux portions : une portion anté-

Fig. 202.

La même, avec ses différentes divisions (*schéma*).

(La première circonvolution frontale est colorée en bleu ; le lobule quadrilatère, en vert ; la circonvolution du corps calleux, en violet ; le coin, en jaune ; le lobe temporo-occipital, en jaune orange.)

S., scissure de Sylvius. — *cm*, scissure calloso-marginale. — *pi*, scissure perpendiculaire interne. — *e*, scissure calcarine. — *r*, terminaison de la scissure de Rolando. — *to*¹, sillon temporo-occipital interne. — *to*², sillon temporo-occipital externe. — Fi, circonvolution frontale interne. — L. Pe, lobule paracentral. — L. Q., lobule quadrilatère. — C, coin. — C. C., circonvolution du corps calleux. — TO¹, première circonvolution temporo-occipitale. — TO², deuxième circonvolution temporo-occipitale.

rieure, longue de 2 centimètres, qui s'étend depuis le pli temporo-limbique jusqu'à l'origine de la scissure perpendiculaire interne ; une portion postérieure, beaucoup plus longue, qui comprend tout le reste de la scissure. De ces deux portions, la première est ascendante, la seconde légèrement descendante : la scissure calcarine n'est donc pas exactement rectiligne, mais décrit dans son ensemble une légère courbe à concavité dirigée en bas.

b). *Lobes et circonvolutions.*

Les trois scissures que nous venons de décrire décomposent notre face interne en deux circonvolutions et deux lobules, savoir : la *circonvolution frontale interne*, la *circonvolution du corps calleux*, le *coin*, le *lobe quadrilatère*.

1° Circonvolution frontale interne, lobule paracentral. — La circonvolution frontale interne (fig. 202, Fi) n'est autre que la partie interne de la première cir-

convolution frontale, que nous avons déjà étudiée sur la face externe de l'hémisphère. Elle est, cependant, un peu plus longue que cette dernière : en arrière, en effet, elle dépasse toujours de plusieurs millimètres l'extrémité supérieure de la scissure de Rolando ; de même en avant, au lieu de s'arrêter au pôle frontal, qui, comme on le sait, est la limite antérieure de la première circonvolution frontale, elle se recourbe en arrière et se prolonge, en s'amincissant en pointe, jusqu'au bec du corps calleux.

La circonvolution frontale interne est exactement comprise entre le bord de l'hémisphère et la scissure calloso-marginale : le bord de l'hémisphère la sépare du lobe pariétal, du lobe frontal et du lobe orbitaire : la scissure calloso-marginale la sépare de la circonvolution du corps calleux. Elle est très flexueuse et présente constamment à sa surface quelques incisures, plus ou moins étendues et plus ou moins profondes qui la décomposent en un certain nombre de plis secondaires. De ces incisures, il en est une, qui, par sa longueur et par sa constance, acquiert une importance toute particulière : c'est l'*incisure sus-orbitaire* de Broca, le *sillon rostral* d'Eberstaller (fig. 203,11'). Elle commence au voisinage de la pointe de la frontale interne ; de là, elle se porte obliquement en avant et en haut, parallèlement à la scissure calloso-marginale, et vient se terminer près du bord de l'hémisphère ou même sur ce bord, en regard du genou du corps calleux. Cette incisure sus-orbitaire divise la portion initiale de la circonvolution frontale interne en deux étages : un étage inférieur qui se continue en dehors avec le lobe orbitaire ; un étage supérieur, ordinairement plus développé que le précédent (*lobule métopique* de Broca), qui confine à la scissure calloso-marginale.

La partie toute postérieure de la circonvolution frontale interne est séparée du reste de la circonvolution par un petit sillon, vertical ou oblique, qui descend du bord supérieur de l'hémisphère vers la scissure calloso-marginale. La partie de la circonvolution frontale interne, ainsi isolée, constitue le *lobule paracentral* et le sillon précité, qui limite le lobule en avant, a reçu le nom de *sillon paracentral*. Comme nous le montre la figure 202, l'encoche terminale de la scissure de Rolando (*r*) se trouve située à la partie supérieure et postérieure du lobule paracentral. C'est donc en plein lobule paracentral et immédiatement au-dessous de cette encoche que s'effectue la fusion réciproque des deux circonvolutions prérolandique et post-rolandique, autrement dit des deux circonvolutions frontale ascendante et pariétale ascendante.

2° **Circonvolution du corps calleux.** — La circonvolution du corps calleux (fig. 202, CC) est ainsi appelée parce qu'elle surmonte le corps calleux et en suit exactement le contour : c'est le *lobe du corps calleux* de Broca. Elle prend naissance au niveau du bec du corps calleux et forme là, en s'unissant à l'extrémité antérieure de la circonvolution précédente, un petit lobule allongé dans le sens vertical (fig. 203,4) que l'on désigne, en raison de ses relations avec l'appareil de l'olfaction, sous le nom de *carrefour olfactif* (voy. *Terminaisons réelles du nerf olfactif*). Du bec du corps calleux, la circonvolution qui nous occupe se dirige d'abord d'arrière en avant. Puis, elle contourne de bas en haut le genou du corps calleux et, s'infléchissant en arrière pour devenir horizontale, elle se prolonge jusqu'au bourrelet. Là, elle se continue avec la circonvolution de l'hippocampe, que nous décrirons plus loin à propos de la face inférieure de l'hémisphère. La continuité, en arrière du bourrelet, de la circonvolution du corps calleux avec la circonvolution de l'hippocampe est établie par une portion relativement étroite,

en forme d'isthme (fig. 204,6) : Broca, qui l'a considérée comme un simple pli de passage entre le lobe temporal (dont fait partie la circonvolution de l'hippocampe) et la circonvolution du corps calleux (qui est une partie de la grande circonvolution limbique), lui a donné le nom de *pli temporo-limbique*.

La circonvolution du corps calleux est plus ou moins flexueuse suivant les sujets. Elle présente sur son bord supérieur une série de découpures, résultant des sinuosités ou festons, déjà signalés, de la scissure calloso-marginale. En raison de sa disposition demi-annulaire, en raison aussi de ses découpures festonnées qui caractérisent son bord convexe, Rolando l'avait comparée à la crête d'un coq, d'où le nom de *circonvolution crêtée*, que lui donnent encore certains anatomistes.

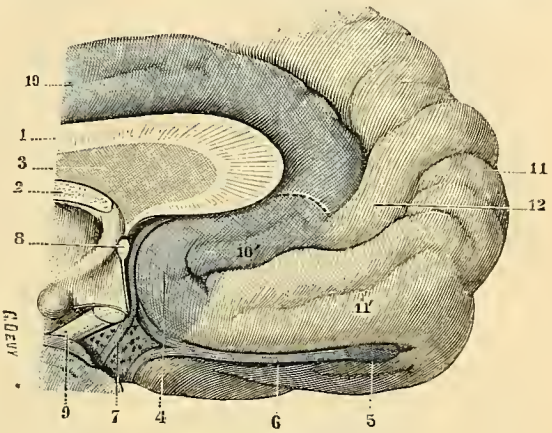

Fig. 203.

Portion initiale de la circonvolution du corps calleux et de la circonvolution frontale interne.

1, corps calleux. — 2, trigone cérébral. — 3, septum lucidum. — 4, carrefour olfactif. — 5, bulbe olfactif. — 6, bandelette olfactive. — 7, bandelette diagonale. — 8, commissure blanche antérieure. — 9, bandelette optique. — 10, circonvolution du corps calleux, avec 10', scissure intra-limbique. — 11, première circonvolution frontale, avec 11', sillon sus-orbitaire. — 12, pli fronto-limbique antérieur.

La circonvolution du corps calleux est nettement délimitée, le long de son bord concave, par le sinus du corps calleux. Elle est nettement délimitée encore, le long de son bord convexe, par la scissure calloso-marginale, qui la sépare de la circonvolution frontale interne. Toutefois, cette scissure séparative de deux circonvolutions voisines peut être interrompue par des plis de passage, qui vont d'une circonvolution à l'autre et qui, de ce fait, prennent le nom de *plis fronto-limbiques*. Ces plis sont très variables et par leur nombre et par leur situation : il en est un qui est à peu près constant et qui se trouve placé en regard du genou du corps calleux : c'est le *pli fronto-limbique antérieur* (fig. 203,12).

3° Coin. — On désigne sous le nom de coin ou cunéus le petit lobe triangulaire qui est compris entre la scissure perpendiculaire interne et la scissure calcarine. Il correspond assez exactement au lobe occipital de la face externe de l'hémisphère. Sa surface est habituellement segmentée par un petit nombre de sillons à direction irrégulière et toujours très superficiels.

Nous avons dit plus haut que la scissure perpendiculaire interne venait se jeter dans la scissure calcarine. Cette continuité des deux scissures existe, en effet ; mais elle est simplement superficielle. Lorsqu'on entre-bâille les deux scissures au point où elles semblent se réunir, on voit se détacher du sommet du cunéus un pli de passage profond (fig. 204,8), qui se dirige d'arrière en avant et vient se confondre avec la partie postérieure de la circonvolution du corps calleux : c'est le *pli de passage cunéo-limbique* de Broca. Il sert comme de pédicule au cunéus et, en formant à ce niveau la lèvre supérieure de la scissure calcarine, il devient une sorte de barrière entre cette dernière scissure et la scissure perpendiculaire interne.

Quoique très marqué, le pli de passage cunéo-limbique est toujours profond

chez l'homme. Seul, parmi les primates, le gibbon nous présente une disposition analogue. Chez tous les autres primates, ainsi que chez les lémuriens, le pli cunéo-limbique est superficiel et la scissure perpendiculaire interne est, dans ce cas, tout à fait indépendante de la scissure calcarine (Broca).

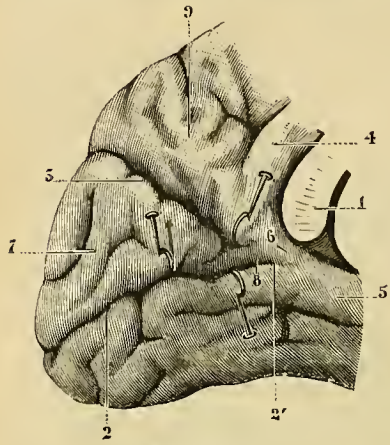

Fig. 204.
Région du cunéus, pour montrer les deux plis de passage cunéo-limbique et temporo-limbique.

1, bourrelet du corps calleux. — 2, 2', scissure calcarine. — 3, scissure perpendiculaire interne. — 4, circonvolution du corps calleux. — 5, circonvolution de l'hippocampe. — 6, pli de passage temporo-limbique. — 7, cunéus. — 8, pli de passage cunéo-limbique. — 9, lobule quadrilatère.

4° **Lobe quadrilatère.** — Le lobe quadrilatère, dont le nom indique suffisamment la forme, est situé entre le lobule paracentral, qui est en avant, et le coin, qui est en arrière. On le désigne encore, en raison de sa situation, sous le nom de *précunéus* ou d'*avant-coin*. Il répond à la circonvolution pariétale supérieure de la face externe de l'hémisphère.

Limité en arrière par la scissure perpendiculaire interne, en avant par la scissure calloso-marginale, en haut par le bord supérieur de l'hémisphère, le lobule quadrilatère est limité en bas par le prolongement postérieur de la scissure calloso-marginale, qui le sépare de la circonvolution du corps calleux. Il est à remarquer, cependant, que ce sillon est presque toujours interrompu par deux plis de passage verticaux, l'un antérieur, l'autre postérieur. Ces deux plis de passage, appelés plis *pariéto-limbiques*, interrompent à ses deux extrémités le sillon en question et, de ce fait, unissent notre lobule quadrilatère à la circonvolution sous-jacente.

C. — Circonvolutions de la face inférieure

La face inférieure de l'hémisphère, fort irrégulière comme la base du crâne sur laquelle elle repose, est limitée en dedans par le bord interne de l'hémisphère cérébral, en dehors par le bord externe. Des trois faces de l'hémisphère, elle est morphologiquement la plus simple : c'est aussi la moins connue au point de vue fonctionnel et, partant, la moins importante au point de vue pathologique.

a). *Scissure interlobaire.*

La face inférieure de l'hémisphère ne nous présente qu'une seule scissure : c'est la scissure de Sylvius ou tout au moins sa portion initiale. La scissure de Sylvius nous est déjà connue (p. 234). Nous savons qu'elle prend naissance au niveau de l'angle externe de l'espace quadrilatère perforé ; puis, qu'elle se porte horizontalement en dehors, en décrivant une courbe à concavité postérieure, et finalement disparaît sur la face externe de l'hémisphère.

b). *Lobes et circonvolutions.*

Cette portion initiale de la scissure de Sylvius partage notre face inférieure du cerveau en deux parties bien distinctes : une partie située en avant de la scissure, c'est le *lobe orbitaire ;* une partie située en arrière, c'est le *lobe temporo-occipital* ou *occipito-temporal.*

1° Lobe orbitaire. — Le lobe orbitaire se présente à nous sous la forme d'une région triangulaire à base postérieure. Il repose sur la bosse orbitaire et se trouve, par conséquent, légèrement excavé à son centre. Si nous le parcourons de dedans en dehors, nous rencontrons successivement le sillon orbitaire interne, le sillon en **H** et le sillon orbitaire externe. — Le *sillon orbitaire interne*, plus connu sous le nom de *sillon olfactif* (fig. 207, *of*), est situé un peu en dedans de la scissure interhémisphérique. Parti de l'angle antérieur de l'espace quadrilatère perforé, il se dirige d'arrière en avant et un peu de dehors en dedans et vient se terminer, par

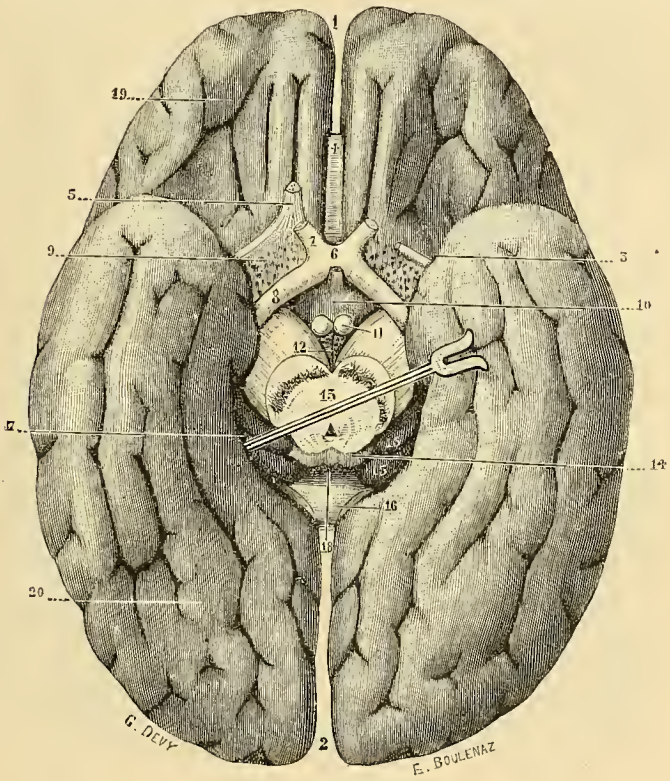

Fig. 205.
Face inférieure du cerveau.

1, extrémité antérieure et 2, extrémité postérieure de la scissure interhémisphérique. — 3, scissure de Sylvius. — 4, genou du corps calleux. — 5, bandelette olfactive, avec ses deux racines blanches. — 6, chiasma des nerfs optiques. — 7, nerfs optiques. — 8, bandelette optique. — 9, espace perforé antérieur. — 10, tuber cinereum et tige pituitaire. — 11, tubercules mamillaires. — 12, espace perforé postérieur. — 13, coupe des pédoncules cérébraux et de l'aqueduc de Sylvius. — 14, tubercules quadrijumeaux postérieurs. — 15, corps genouillés de la couche optique. — 16, bourrelet du corps calleux, contourné par le fasciola cinerea. — 17, portion latérale et 18, portion moyenne de la fente cérébrale de Bichat. — 19, lobe orbitaire et ses circonvolutions. — 20, lobe temporo-occipital et ses circonvolutions.

une extrémité libre, à 10 ou 15 millimètres en arrière du pôle frontal. Dans ce sillon se logent la bandelette olfactive et le bulbe olfactif. — Le *sillon orbitaire externe* (fig. 206) occupe la partie externe du lobe orbitaire. Il se dirige d'arrière en avant, comme le précédent ; mais il en diffère en ce qu'il est moins long, moins profond, moins nettement différencié. Il fait défaut chez les singes. — Le *sillon en* **H** ou *sillon cruciforme* (fig. 207, *cr*) est situé à la partie moyenne du lobe orbitaire, entre les deux sillons orbitaires interne et externe. Il se compose, comme la lettre **H**, de deux branches longitudinales, l'une interne, l'autre externe, unies l'une à l'autre, à leur partie moyenne, par une troisième branche à direction transversale. Mais ce

mode de configuration du sillon orbitaire moyen, s'il est le plus commun, est bien loin d'être constant. Dans certains cas, il est représenté par une simple fossette, d'où s'échappent en divergeant trois ou quatre incisures fort irrégulières. Dans d'autres cas, ces incisures, au lieu de se disposer en **H**, se groupent de façon à former un **X** ou un **K**. — Les sillons précités délimitent, dans le lobe orbitaire, la circonvolution olfactive interne, la circonvolution olfactive externe, les circonvolutions orbitaires moyennes et la circonvolution orbitaire externe.

A. Circonvolution olfactive interne. — La circonvolution olfactive interne ou *première circonvolution olfactive* (fig. 207, Of[1]) occupe la partie la plus interne du lobe orbitaire. Elle est limitée, en dedans par la scissure interhémisphérique, en dehors par le sillon olfactif. Simple et remarquablement rectiligne, elle a reçu, pour cette raison, le nom de *gyrus rectus*. Le gyrus rectus diminue de largeur en allant d'arrière en avant : cette largeur, qui mesure 1 centimètre en moyenne à l'extrémité postérieure de la circonvolution, n'est plus, à son extrémité antérieure, que de 5 ou 6 millimètres, quelquefois moins.

B. Circonvolution olfactive externe. — La circonvolution olfactive externe ou *deuxième circonvolution olfactive* (fig. 207, Of[2]), située en dehors de la précédente, suit comme elle une direction longitudinale. Son extrémité postérieure répond à la racine externe du nerf olfactif; son extrémité antérieure, au pôle frontal. Cette circonvolution est nettement délimitée, sur son côté interne, par le sillon olfactif. Sur son côté externe, au contraire, elle se confond plus ou moins avec les autres circonvolutions du lobe orbitaire.

C. Circonvolution orbitaire externe. — La circonvolution orbitaire externe (fig. 205) comprend toute la portion du lobe frontal qui se trouve située en dehors du sillon orbitaire externe. Elle n'est autre que la face inférieure ou orbitaire de la troisième circonvolution frontale, que nous avons déjà étudiée sur la face externe de l'hémisphère.

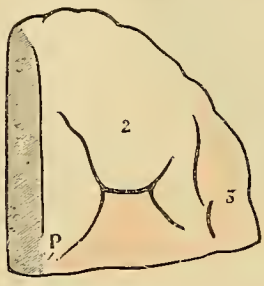

Fig. 206.

Schéma représentant, d'après Hervé, le mode de terminaison des trois circonvolutions frontales sur le lobe orbitaire.

1, circonvolution olfactive interne, continuant la première frontale. — 2, partie antérieure du lobe orbitaire, continuant la deuxième frontale. — 3, troisième circonvolution frontale (teintée en rouge), contournant l'extrémité postérieure du sillon orbitaire externe, se plaçant ensuite dans l'écartement des deux branches postérieures du sillon cruciforme et s'étendant jusqu'à l'extrémité postérieure du sillon olfactif. — P, point de convergence des trois circonvolutions frontales (*pôle frontal* d'Hervé).

D. Circonvolutions orbitaires moyennes. — Nous désignons sous ce nom tous les plis qui sont situés entre la circonvolution orbitaire externe et la deuxième circonvolution olfactive. Ces circonvolutions, qui se développent autour des différentes branches du sillon en **H**, sont fort irrégulières et varient pour ainsi dire pour chaque sujet. Elles n'ont pas reçu de dénominations spéciales. Rappelons en passant que la portion du lobe orbitaire qui est placée en arrière de la branche transversale du sillon en **H**, portion qui est assez généralement lisse ou non incisée, répond, chez l'homme, à la région que Broca, chez le dauphin (où l'appareil de l'olfaction est entièrement anéanti), a désignée sous le nom de *désert olfactif*.

Le lobe orbitaire n'est, en réalité, que la partie inférieure du lobe frontal, que nous avons décrit sur la face externe de l'hémisphère, et l'on voit nettement les trois premières circonvolutions frontales

venir successivement se confondre avec la partie antéro-externe de ce lobe orbitaire. Sans vouloir poser à cet égard des règles absolues, on peut dire : 1° que la *première circonvolution frontale* se continue, à l'extrémité antérieure du cerveau, avec le *gyrus rectus ;* 2° que la *deuxième frontale* se bifurque et vient se souder à la fois avec la circonvolution olfactive externe et avec les circonvolutions innominées qui s'étalent en avant du sillon cruciforme ; 3° que la *troi-*

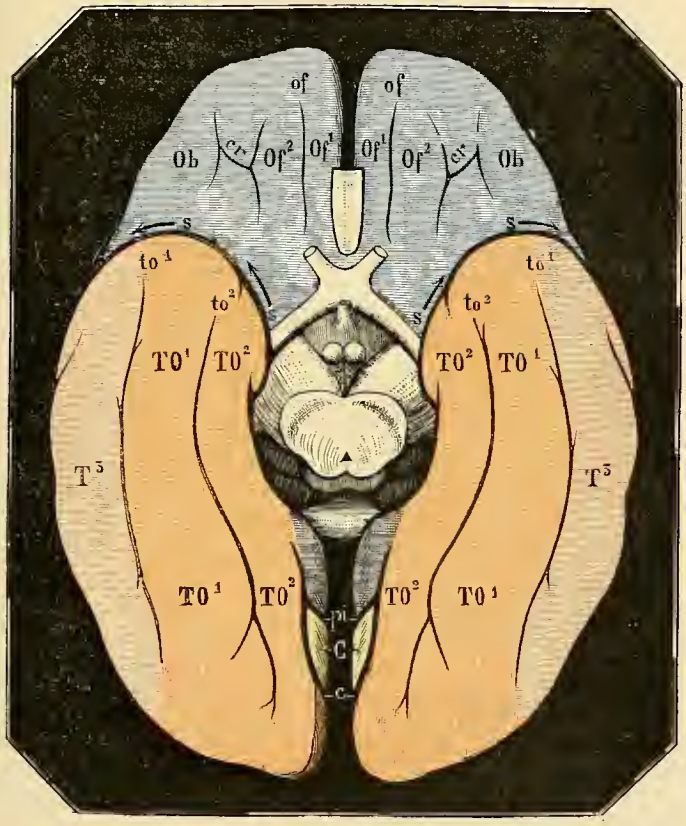

Fig. 207.

Face inférieure du cerveau, avec ses divisions (*schéma*).

(Le lobe orbitaire est coloré en bleu ; le lobe temporo-occipital en jaune orange.)

S, scissure de Sylvius. — *os*, sillon olfactif. — *cr*, sillon cruciforme. — *to*¹, sillon temporo-occipital externe. — *to*², sillon temporo-occipital interne. — *c*, scissure calcarine. — *pi*, scissure perpendiculaire interne. — *Of*¹, circonvolution olfactive interne. — *Of*², circonvolution olfactive externe. — *Ob*, circonvolutions orbitaires. — TO¹, première circonvolution temporo-occipitale. — TO², deuxième circonvolution temporo-occipitale. — T³, troisième temporale (*en rose*). — C, coin ou cunéus (*en jaune*).

sième frontale se fusionne, à son tour, avec la partie la plus externe du lobe orbitaire et qu'elle empiète même sur sa partie postérieure en se prolongeant, comme nous l'avons déjà vu en étudiant cette circonvolution (p. 241), jusqu'à l'extrémité postérieure du sillon olfactif. La figure ci-contre, que j'emprunte à Hervé, nous montre nettement quels sont les divers territoires qu'occupent, sur le lobe orbitaire, chacune des trois circonvolutions frontales.

2° Lobe temporo-occipital. — Le lobe temporo-occipital (fig. 205) s'étend de la scissure de Sylvius à l'extrémité postérieure de l'hémisphère cérébral, plus simple-

ment du pôle temporal au pôle occipital. Il répond à la fois, par conséquent, au lobe temporal et au lobe occipital de la face externe de l'hémisphère. En examinant la base d'un cerveau qui repose sur un plan horizontal par sa face convexe, on aperçoit sur la partie la plus externe du lobe temporo-occipital une portion de la troisième circonvolution temporale déjà décrite à propos du lobe temporal (p. 243). En dedans de cette circonvolution se trouvent deux sillons longitudinaux, qui s'étendent d'une extrémité à l'autre du lobe temporo-occipital. Ces deux sillons, que l'on désigne, comme le lobe lui-même, sous les noms de *sillons temporo-occipitaux* et que l'on distingue en interne et externe (fig. 207, *to*[1], *to*[2]) découpent dans le bloc cérébral deux circonvolutions à direction antéro-postérieure : ce sont les circonvolutions temporo-occipitales. On les distingue en première et deuxième en allant de dehors en dedans.

A. Première circonvolution temporo-occipitale. — La première circonvolution temporo-occipitale (fig. 207, TO[1]) est limitée, en dehors par le sillon temporo-occipital externe qui la sépare de la troisième circonvolution temporale, en dedans par le sillon temporo-occipital interne qui la sépare de la deuxième circonvolution temporo-occipitale. Plus large à sa partie moyenne qu'à ses deux extrémités, elle a été comparée à un fuseau, d'où le nom de *lobule fusiforme* (*spindelformiges Läppchen*), qui lui a été donné par Huschke. La première circonvolution temporo-occipitale est fortement flexueuse et se trouve toujours décomposée, par des sillons irréguliers et peu profonds, en un certain nombre de plis secondaires. En outre, elle s'unit aux deux circonvolutions voisines à l'aide de plis anastomotiques, qui interrompent naturellement dans leur continuité les deux sillons temporo-occipitaux.

B. Deuxième circonvolution temporo-occipitale. — La deuxième circonvolution temporo-occipitale (fig. 207, TO[2]), située en dedans de la précédente, longe le bord interne du lobe temporo-occipital et constitue par conséquent, dans sa partie antérieure tout au moins, la limite interne de l'hémisphère. Cette circonvolution se divise en deux portions, l'une postérieure, l'autre antérieure. A la portion antérieure nous rattacherons le *noyau amygdalien*.

a. *Portion postérieure ou lobule lingual*. — La portion postérieure a reçu de Huschke le nom de *lobule lingual*. Limité en dehors par le sillon temporo-occipital interne, le lobule lingual est limité en dedans par la scissure calcarine qui le sépare du cunéus : il empiète donc légèrement sur la face interne de l'hémisphère. Dans le sens antéro-postérieur, il commence au pôle occipital et s'étend de là jusqu'au-dessous du bourrelet du corps calleux, où il se continue, par une partie relativement étroite, avec la portion antérieure de la deuxième circonvolution temporo-occipitale. Le lobule lingual est plus large à sa partie postérieure qu'à sa partie antérieure. Un sillon longitudinal, plus ou moins développé, mais assez constant, le divise en deux étages, l'un supérieur qui confine au cunéus, l'autre inférieur qui répond au lobule fusiforme.

b. *Portion antérieure ou circonvolution de l'hippocampe, circonvolution limbique*. — La portion antérieure de la deuxième circonvolution temporo-occipitale, celle qui se trouve placée en avant du bourrelet du corps calleux, constitue la *circonvolution de l'hippocampe*. Certains auteurs la rattachent au lobe temporal, sous le nom de cinquième temporale. — La circonvolution de l'hippocampe est limitée, en dehors, par le sillon temporo-occipital interne, qui la sépare du lobule

fusiforme. — En dedans, elle répond à la fente cérébrale de Bichat, dont elle forme la lèvre inférieure. — En avant, elle se recourbe en haut et en arrière, en formant une sorte de crochet toujours très accusé : c'est le *crochet* ou *uncus de l'hippocampe* (fig. 250,22). Il a la forme d'un cône, dont le sommet, tronqué et arrondi, regarde en arrière et un peu en dedans. Un sillon antéro-postérieur, le *sillon de l'uncus*, sépare nettement la face inférieure de l'uncus de la circonvolution sur laquelle il repose. — En arrière, au niveau du bourrelet du corps calleux, la circonvolution de l'hippocampe se fusionne tout d'abord, comme nous l'avons dit plus haut, avec le lobule lingual. D'autre part, elle se continue à l'aide d'un pli de passage plus ou moins développé, mais généralement très mince, avec l'extrémité postérieure de la circonvolution du corps calleux. Ce pli de passage (fig. 204,6), obliquement dirigé en haut et en arrière, embrasse par sa concavité le bourrelet du corps calleux. Il a reçu de Broca le nom de *pli de passage temporo-limbique*.

Il résulte de cette union réciproque de la circonvolution du corps calleux et de la circonvolution de l'hippocampe que l'importante région par laquelle l'hémisphère cérébral entre en relation, d'une part avec l'hémisphère du côté opposé, d'autre part avec le pédoncule cérébral, et que l'on peut appeler le *hile de l'hémisphère*, que cette importante région, dis-je, se trouve circonscrite par une circonvolution semi-annulaire qui en suit exactement tout le pourtour, excepté en avant où elle est interrompue par la scissure de Sylvius. C'est à cette circonvolution semi-annulaire, qui forme comme le *limbe* du hile de l'hémisphère, que Broca a donné le nom de *grand lobe limbique*, dénomination qui est parfaitement justifiée chez les animaux osmatiques et qui doit être remplacée, chez l'homme, par celle, un peu plus modeste, de *grande circonvolution limbique*. Cette circonvolution se compose, comme on le voit, des trois parties suivantes : 1° en haut, la circonvolution du corps calleux ; 2° en bas, la circonvolution de l'hippocampe ; 3° en arrière, le pli de passage temporo-limbique, unissant l'une à l'autre ces deux circonvolutions.

Le grand lobe limbique, rudimentaire chez l'homme, acquiert une importance morphologique exceptionnelle chez les animaux qui ont le sens de l'odorat très développé (*animaux osmatiques* de Broca). Il occupe chez eux, comme on peut le voir sur la figure ci-contre, représentant le cerveau de la loutre (fig. 208), la plus grande partie de la face interne des hémisphères et se compose essentiellement de deux arcs : l'un supérieur (C'), surmontant le corps calleux ; l'autre inférieur (H), passant au-dessous du pédoncule. Ces deux arcs, qui sont bien évidemment les homologues de nos deux circonvolutions ci-dessus indiquées, la circonvolution du corps calleux et la circonvolution de l'hippocampe, se réunissent et se confondent à leur partie postérieure (C''), en formant une courbe dont la concavité embrasse le bourrelet du corps calleux. A leur extrémité antérieure, ils se rejoignent de nouveau et se prolongent ensuite en avant sous la forme

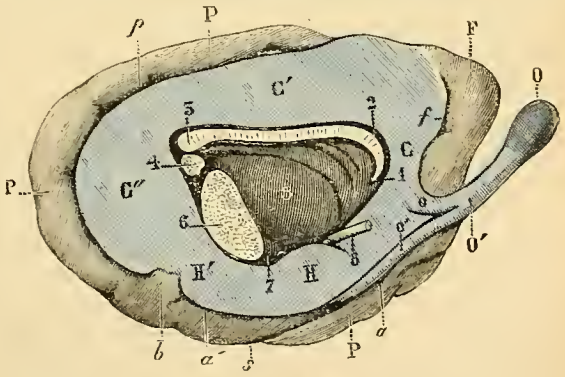

Fig. 208.

Schéma représentant la face inféro-interne de l'hémisphère gauche de la loutre (d'après Broca).

1, bec du corps calleux. — 2, son genou. — 3, son bourrelet. — 4, pilier postérieur du trigone. — 5, face interne de la couche optique. — 6, coupe du pédoncule cérébral, séparé du grand lobe limbique par la grande fente de Bichat. — 7, 8, bandelette optique.

O, lobe olfactif. — O', son pédoncule, avec *o*, *o'*, ses racines interne et externe. — C, C', C'', lobe du corps calleux. — H, H', lobe de l'hippocampe. — F, lobe frontal. — P, P, lobe pariétal. — *f*, sillon sous-frontal. — *p*, sillon sous-pariétal. — *a*, *a'*, arc inférieur de la scissure limbique. — *b*, pli de passage retro-limbique. — *s*, scissure de Sylvius.

d'un cordon unique (O') qui n'est autre que le pédoncule olfactif. Tout cet ensemble, comme le fait remarquer Broca, ressemble assez bien à une raquette dont le limbe entoure le hile de l'hémisphère et dont le manche, dirigé en avant, est constitué par la racine même du nerf olfactif (O'), auquel fait suite le lobe olfactif.

Voyez pour plus de détails, Broca, *Le grand lobe limbique et la scissure limbique dans la série des mammifères*, Revue d'Anthropologie, 1878, p. 385.

c. *Noyau amygdalien.* — Le noyau amygdalien (*Mandelkern*, *nucleus amygdalæ* des anatomistes allemands), que nous rattachons à la circonvolution de l'hippocampe, est un amas de substance grise ou plutôt gris rougeâtre, de la forme et de la grosseur d'une petite amande (de 10 à 12 millimètres de diamètre en moyenne), situé à la partie antérieure de la circonvolution précitée : il occupe à la fois l'extrémité antérieure de cette circonvolution et la partie initiale de son crochet (fig. 233, 8'). Nous le verrons plus tard refouler l'épendyme dans la corne sphénoïdale du ventricule latéral et y faire une forte saillie au-devant et au-dessus de la tête de la corne d'Ammon. En dehors, en dedans et en bas, le noyau amygdalien est régulièrement entouré par la substance blanche du centre ovale; il est, par conséquent, nettement délimité sur ces points. A sa partie antérieure et à sa partie supérieure au contraire, il prend contact avec la substance grise qui revêt la pointe du lobe temporo-occipital et se confond avec elle. Le noyau amygdalien n'est donc, comme l'avant-mur, qu'une dépendance de l'écorce et c'est à ce titre que nous le décrivons ici. Sa signification morphologique est encore fort obscure. Nous le retrouverons naturellement plus loin en étudiant la structure du cerveau.

Synonymie des circonvolutions cérébrales. — Il n'est certainement pas de région dans l'organisme où l'on trouve autant de dénominations pour désigner un même élément anatomique. Il y a des circonvolutions qui ont jusqu'à huit et dix noms. Un tel luxe de synonymes n'a malheureusement d'autres résultats que de jeter la confusion dans les descriptions les plus simples et de rendre ainsi fort difficiles à lire les mémoires d'ordre anatomique, physiologique ou pathologique, qui se rapportent aux scissures et aux circonvolutions cérébrales. Nous croyons être utile au lecteur en plaçant ici, sous forme de tableau synoptique, à côté des dénominations que nous avons cru devoir adopter, celles qui ont été employées par d'autres anatomistes.

1° FACE EXTERNE DES HÉMISPHÈRES

A. — Scissures et sillons.

1° *Scissure de Sylvius*	Vallée sylvienne, grande scissure interlobaire (Chaussier). *fissura lateralis* (Henle), *fissura sive fossa Sylvii* (Ecker).
2° *Scissure de Rolando*	*Sulcus centralis* (Ecker), *fissura transversa anterior* (Pansch), *postero-parietal sulcus* (Huxley).
3° *Scissure perpendiculaire externe*	Sillon occipital transverse (Broca), *occipito-parietal fissure* (Huxley), *parieto-occipital fissure* (Turner), *pars superior sive lateralis fissuræ parieto-occipitalis* (Ecker).
4° *Sillon frontal supérieur*	Scissure frontale supérieure (Pozzi), premier sillon frontal (Broca), *supero-frontal sulcus* (Huxley).
5° *Sillon frontal inférieur*	Scissure frontale inférieure ou sourcilière (Pozzi), deuxième sillon frontal (Broca), sillon inféro-frontal (Huxley), sillon frontal primaire (Pansch).
6° *Sillon prérolandique*	Scissure parallèle frontale (Pozzi), sillon antéro-pariétal (Huxley), *sulcus præ-centralis* (Ecker), rameau descendant du sillon frontal moyen (Pansch).
7° *Sillon interpariétal*	Sillon pariétal (Broca, Pansch), *intraparietal fissure* (Turner), *sulcus occipito-parietalis* (Schwalbe). Son rameau vertical est désigné par Ecker sous le nom de *sulcus post-centralis*, par Pansch sous le nom de *ramus ascendens*.

8° *Sillon parallèle*	Premier sillon temporal, sillon temporal supérieur (Ecker), *sulcus temporalis* (Pansch), *antero-temporalis sulcus* (Huxley).
9° *Sillon temporal inférieur*. .	Deuxième sillon temporal, *sulcus temporalis medius* (Ecker), *postero-temporalis sulcus* (Huxley).

B. — Circonvolutions.

1° *Première circonvolution frontale*.	*Gyrus frontalis superior* (Ecker), *gyrus supero-frontal* (Huxley), étage frontal supérieur (Gratiolet), première frontale externe, troisième frontale (Meynert).
2° *Deuxième circonvolution frontale*.	*Gyrus frontalis medius* (Ecker), *medio-frontalis gyrus* (Huxley), étage frontal moyen (Gratiolet), deuxième frontale externe.
3° *Troisième circonvolution frontale*.	Pli sourcilier (Gratiolet), étage frontal inférieur (Gratiolet), *infero-frontal gyrus* (Huxley), *inferior frontal gyrus* (Turner), première frontale (Meynert), circonvolution de Broca.
4° *Circonvolution frontale ascendante*	Quatrième frontale, premier pli ascendant (Gratiolet), *antero-parietal gyrus* (Huxley), *gyrus centralis anterior* (Ecker, Henle), *gyrus antecentralis* ou *anterocentralis* ou *præcentralis*, circonvolution prérolandique (Broca), *gyrus rolandicus anterior* (Pansch), circonvolution verticale antérieure.
5° *Circonvolution pariétale ascendante*	Première pariétale, deuxième pli ascendant (Gratiolet), *postero-parietal gyrus* (Huxley), *gyrus centralis posterior* (Ecker), *gyrus postcentralis* ou *postero-centralis* ou *retro-centralis*, *gyrus rolandicus posterior* (Pansch), circonvolution postrolandique (Broca).
6° *Circonvolution pariétale supérieure*	Première circonvolution pariétale (Broca), lobule pariétal supérieur (Ecker), lobule du deuxième pli ascendant (Gratiolet), *postero-parietal lobule* (Huxley, Turner).
7° *Circonvolution pariétale inférieure*.	Lobule pariétal inférieur (Ecker), lobule du pli courbe (Gromier), *lobus tuberis* (Huschke, Henle), troisième pariétale, deuxième pariétale, première pariétale. Sa partie antérieure, en rapport avec la scissure de Sylvius, est encore appelée *lobulus supra-marginalis* : sa partie postérieure ou pli courbe, *gyrus angularis*.
8° *Première circonvolution occipitale*.	*Gyrus parieto-occipitalis medius* (Ecker), circonvolution occipitale supérieure (Wagner), pli de passage supérieur externe (Gratiolet), premier pli de passage (Gromier).
9° *Deuxième circonvolution occipitale*.	*Gyrus parieto-occipitalis lateralis* (Ecker), deuxième pli de passage externe (Gromier), circonvolution occipitale moyenne (Wagner), deuxième pli de passage externe (Gratiolet).
10° *Troisième circonvolution occipitale*.	*Gyrus temporo-occipitalis* (Ecker), *gyrus occipitalis inferior* (Wagner), pli de passage externe (Gratiolet).
11° *Première circonvolution temporale*.	Temporale supérieure (Ecker), pli marginal postérieur et inférieur (Gratiolet), *gyrus infra-marginalis* (Huschke), *antero-temporal gyrus* (Huxley), *superior temporo-sphenoidal convolution* (Turner), pli marginal inférieur (Gromier).
12° *Deuxième circonvolution temporale*	Temporale moyenne (Ecker), pli temporal moyen ou partie descendante du pli courbe (Gratiolet), *medio-temporal gyrus* (Huxley), pli temporo-sphénoïdal moyen (Gromier), *middle temporo-sphenoidal convolution* (Turner).
13° *Troisième circonvolution temporale*	Temporale inférieure (Ecker), pli temporal inférieur (Gratiolet), *inferior temporo-sphenoidal convolution* (Turner), pli temporo-sphénoïdal inférieur (Gromier).

2° FACE INTERNE DES HÉMISPHÈRES

A. — Scissures.

1° *Scissure calloso-marginale*. .	Scissure festonnée (Pozzi), grand sillon du lobe fronto-pariétal (Gratiolet), sillon du corps calleux (Gromier), scissure sous-frontale (Broca).

2° *Scissure perpendiculaire interne*	*Occipito-parietal fissure* (Huxley), *pars medialis sive verticalis fissuræ parieto-occipitalis* (Ecker), scissure occipitale (Broca), *fissura occipitalis* (Pansch), *fissura posterior* (Burdach), *fissura occipitalis perpendicularis interna* (Bischoff).
3° *Scissure calcarine*	Scissure des hippocampes (Gromier), partie postérieure de la scissure des hippocampes (Gratiolet), *fissura occipitalis horizontalis* (Henle), *fissura posterior* (Huschke).

B. — Circonvolutions.

1° *Circonvolution frontale interne*	*Gyrus marginalis* (Henle), *gyrus medialis fronto-parietalis* (Pansch), *marginal convolution* (Turner), second pli ou pli de la zone externe du lobe fronto-pariétal (Gratiolet), première circonvolution frontale interne (Pozzi).
2° *Lobule paracentral*	Lobule ovalaire (Pozzi, Broca), lobule pararolandique (Giacomini).
3° *Circonvolution du corps calleux*	Pli du corps calleux (Gromier), lobe du corps calleux (Broca), pli de la zone interne (Gratiolet), deuxième circonvolution frontale interne (Pozzi), *cingula* ou *gyrus cinguli* (Burdach, Bischoff, Pansch), *gyrus fornicatus* (Ecker), *fornix periphericus* (Arnold), circonvolution de l'ourlet (Foville), circonvolution crêtée (Rolando), *callosal gyrus* (Huxley).
4° *Lobule quadrilatère*	Lobule pariétal interne, partie interne du lobe pariétal (Giacomini), *præ-cuneus* (Ecker), avant-coin, lobule pariétal interne (Pozzi).
5° *Coin*	*Cuneus* (Ecker), lobule triangulaire (Broca), partie interne du lobe occipital (Giacomini), lobule occipital interne (Gratiolet), *occipital lobule* (Turner), *gyrus medialis occipitalis* (Pansch), *lobulus interparietalis superior* (Huschke).

3° FACE INFÉRIEURE DES HÉMISPHÈRES

A. — Sillons.

1° *Sillon olfactif*	*Sulcus olfactorius* (Ecker), scissure olfactive (Giacomini), sillon droit ou premier sillon orbitaire (Broca).
2° *Sillon cruciforme*	*Sulcus orbitalis* (Ecker), scissure orbitaire (Giacomini), deuxième sillon orbitaire (Broca), *triradiatis sulcus* (Turner). Les deux branches antéro-postérieures sont appelées par Weisbach : l'interne, *sulcus longitudinalis medius*; l'externe, *sulcus longitudinalis externus*. La branche transversale est désignée par le même auteur sous le nom de *sulcus transversus*.
3° *Sillon temporo-occipital externe*	Premier sillon temporo-occipital, *sulcus temporo-occipitalis* (Ecker).
4° *Sillon temporo-occipital interne*	Deuxième sillon temporo-occipital, *sulcus longitudinalis inferior* (Huschke), *sulcus occipito-temporalis* (Pansch), *fissura collateralis* (Huxley), *fissura collateralis sive temporalis inferior* (Bischoff), *sulcus occipito-temporalis inferior* (Ecker), *sillon collatéral*.

B. — Circonvolutions.

1° *Circonvolution olfactive interne*	Première circonvolution olfactive, *gyrus rectus*, première circonvolution orbitaire (Broca), *internal gyrus* du lobule orbitaire (Turner).
2° *Circonvolution olfactive externe*	Deuxième circonvolution olfactive, deuxième circonvolution orbitaire (Broca).
3° *Circonvolution orbitaire externe*	Troisième circonvolution orbitaire (Broca), *gyrus orbitalis lateralis* (Pansch).
4° *Première circonvolution temporo-occipitale*	*Gyrus occipito-temporalis lateralis* (Pansch), circonvolution occipito-temporale externe (Giacomini), quatrième circonvolution temporale (Broca), *middle internal temporal gyrus* (Huxley), lobule fusiforme (Huschke).

5° *Deuxième circonvolution temporo-occipitale*	*Gyrus occipito-temporalis medialis* (Pansch), circonvolution occipito-temporale interne (Giacomini), cinquième circonvolution temporale (Broca), *inferior internal temporal gyrus* (Huxley), lobule lingual (Huschke). La partie antérieure de cette circonvolution, en rapport avec la fente cérébrale de Bichat, est désignée sous les noms de : circonvolution de l'hippocampe, *gyrus hippocampi* (Ecker), *gyrus uncinatus*, *uncinate gyrus* (Huxley), pli temporal moyen interne (Gratiolet).

Étendue de l'écorce des circonvolutions. — L'étendue de la substance grise qui constitue l'écorce des circonvolutions doit être examinée : 1° en surface ; 2° en profondeur.

a. *Étendue en surface.* — L'évaluation, en millimètres carrés, de la surface des hémisphères cérébraux présente des difficultés à peu près insurmontables, en raison même des irrégularités de cette surface, si profondément tourmentée par le creusement des scissures et le soulèvement des circonvolutions. Quelque complexe que soit le problème, de nombreux observateurs, notamment Wagner, Baillarger, C. Vogt, Jensen, Calori, ont essayé de le résoudre, en employant divers procédés qu'il serait trop long de décrire ici. Tous ces procédés, pour être fort ingénieux, n'en sont pas moins passibles d'objections sérieuses, et, alors même qu'ils sont mis au service d'une patience à toute épreuve, ils ne peuvent nous fournir que des résultats approximatifs.

Voici quels sont, à ce sujet, les résultats obtenus par Calori pour les cerveaux de brachycéphales et de dolichocéphales :

Cerveaux de brachycéphales	Hommes	243,773	millimètres carrés.	
	Femmes	211,701	—	—
Cerveaux de dolichocéphales	Hommes	230,212	—	—
	Femmes	198,210	—	—

Nous voyons par ces chiffres que le développement superficiel de l'écorce cérébrale est plus considérable chez les brachycéphales que chez les dolichocéphales, plus considérable aussi chez l'homme que chez la femme. Ces résultats s'expliquent vraisemblablement par la prédominance volumétrique que prennent le cerveau de l'homme et le cerveau du brachycéphale sur celui de la femme et celui du dolichocéphale.

Les chiffres précités représentent ce que l'on pourrait appeler la *superficie totale* de l'écorce. Cette superficie totale se décompose naturellement en deux parties, savoir : la superficie de la portion libre de l'écorce ; la superficie de la portion cachée. La première répond à la face externe des circonvolutions ; la seconde, à leurs faces latérales, à ces faces qui ne sont visibles qu'à la condition d'écarter préalablement les sillons et les scissures. Les rapports respectifs de ces deux facteurs ont été examinés par H. Wagner sur le cerveau de quatre sujets. Voici les résultats de ses recherches :

		SURFACE LIBRE	SURFACE CACHÉE	SURFACE TOTALE
1er *sujet :*	Gauss (mathématicien)	72,650 mill. q.	146,938 mill. q.	219,588 mill. q.
2e —	Fuchs (médecin)	72,100 —	148,905 —	221,005 —
3e —	Une femme de 20 ans	68,900 —	135,215 —	204,115 —
4e —	Un manœuvre	62,750 —	124,922 —	187,672 —

La comparaison de ces différents chiffres nous amène aux conclusions suivantes :

a. La surface cachée de l'écorce cérébrale est plus considérable que sa surface libre ;

b. La première est à la seconde comme le chiffre 2 est au chiffre 1. En d'autres termes, la surface cachée de l'écorce représente les deux tiers de la surface totale ; la surface libre en représente le tiers seulement.

b. *Étendue en profondeur.* — L'étendue en profondeur de l'écorce cérébrale constitue ce qu'on appelle son épaisseur. Cette épaisseur est loin d'être uniforme : elle varie non seulement suivant les sujets et suivant les âges, mais elle varie aussi, sur un même sujet, suivant les points que l'on examine et dans des proportions souvent considérables. Ces variations, que l'on pourrait appeler régionales, ont été soigneusement étudiées en 1884, sous la direction du professeur Giacomini, par l'un de ses élèves, A. Conti. Voici ses principales conclusions :

1° L'épaisseur de la substance grise augmente graduellement depuis l'extrémité frontale de l'hémisphère jusqu'à la circonvolution frontale ascendante ; elle oscille, dans cette région, entre un minimum de 22 dixièmes de millimètre et un maximum de 33 dixièmes de millimètre ;

2° Elle diminue graduellement depuis la pariétale ascendante jusqu'à l'extrémité occipitale de l'hémisphère, avec un minimum de 16 dixièmes de millimètre et un maximum de 33 dixièmes de millimètre ;

3° Le chiffre le plus faible s'est rencontré sur un vieillard de soixante-treize ans ; le plus élevé, sur un enfant de trois ans.

4° L'épaisseur de l'écorce décroît sensiblement au fur et à mesure qu'on avance en âge ;

5° Sur une circonvolution donnée, l'épaisseur maximum se rencontre sur son point culminant, l'épaisseur minimum vers le fond de la scissure ;

6° L'épaisseur minimum de la substance grise de l'écorce s'observe constamment dans le fond des scissures ;

7° La frontale ascendante présente à peu près constamment un minimum d'épaisseur dans son tiers inférieur, au voisinage de sa pointe ;

8° Pour la pariétale ascendante, on constate toujours que l'épaisseur de l'écorce est moindre sur la partie qui répond à la scissure de Rolando que sur celle qui répond au lobe pariétal ;

9° Sur le lobe pariétal, l'épaisseur de l'écorce est plus considérable à sa partie interne qu'à sa partie externe chez les jeunes sujets ; c'est le contraire chez l'adulte et chez les vieillards ;

10° Ce n'est qu'au voisinage de la corne frontale qu'on observe une épaisseur égale sur la face interne et sur la face externe de l'hémisphère ;

11° A la face inférieure, sur une même coupe transversale, l'épaisseur de l'écorce n'est jamais plus grande que sur les faces interne et externe ;

12° Dans le lobe frontal, on observe une diminution de l'épaisseur de l'écorce au point d'union de la face externe et de la face inférieure, dans une étendue de 2 à 3 centimètres ;

13° Au niveau du point où les trois circonvolutions frontales longitudinales s'implantent sur la frontale ascendante, il se produit une augmentation brusque de l'épaisseur de l'écorce dans une étendue de 2 ou 3 centimètres environ ;

14° Pour la frontale ascendante, la substance grise de l'écorce est plus épaisse sur la partie qui regarde la scissure de Rolando que sur celle qui répond aux circonvolutions frontales longitudinales ;

15° C'est sur le lobe occipital que l'écorce cérébrale présente le moins d'épaisseur.

Voyez au sujet de l'étendue superficielle de l'écorce cérébrale et des différents procédés qui ont servi à l'évaluer : WAGNER (R. et H.) *Vorstudien zu einer wissench. Morphologie u. Physiologie des menschl. Gehirns als Seelenorgan*, Gœttingen. 1860 ; avec appendice, Gœttingen. 1864 ; C. VOGT, *Mémoire sur les microcéphales*, Genève, 1867 ; BAILLARGER. *Recherches sur l'anatomie, la physiologie et la pathologie du système nerveux*, Paris, 1872 ; JENSEN. *Untersuch. über die Beziehungen zwischen Grosshirn u. Geistesstorung au sechs Gehirnen Geisteskranker Individuen*. Arch. f. Psychiatrie, 1875 ; CALORI, *Del cervello nei due tipi brachicephalo e dolicocefalo italiani*, Bologna, 1875 ; GIACOMINI, *Guida allo studio delle circonvol. cerebrali dell' uomo*. Torino, 1884.

Lisez au sujet de l'épaisseur variable de l'écorce : GIACOMINI (*loc. cit.*) ; A. CONTI, *Dello spessore della corteccia cerebrale nell' uomo*, Giorn. della R. Accad., 1884.

D. — STRUCTURE DES CIRCONVOLUTIONS CÉRÉBRALES

Examinée sur une coupe vertico-transversale, chaque circonvolution nous présente deux parties bien distinctes : une partie centrale, formée par de la substance blanche : une partie périphérique, constituée par de la substance grise. La substance blanche ou médullaire est une dépendance du centre ovale et est formée, comme ce dernier, par des fibres à myéline : nous étudierons ultérieurement (voy. *Centre ovale*) leur origine, leur trajet et leur terminaison. La substance grise revêt méthodiquement toute la surface libre de la circonvolution et constitue, par son ensemble, ce qu'on est convenu d'appeler l'*écorce* ou le *manteau des hémisphères*. Cette substance grise corticale se dispose suivant un type général que l'on retrouve sur toutes les circonvolutions. Sur certaines d'entre elles, cependant, elle subit des modifications suffisamment profondes pour mériter une description à part. Nous décrirons donc successivement :

1° La *structure générale de l'écorce cérébrale* ;

2° La *structure spéciale à quelques circonvolutions*.

1° *Structure générale de l'écorce cérébrale (type rolandique)*.

Si l'on examine à l'aide d'une loupe la coupe transversale d'une circonvolution appartenant à la région rolandique (région que nous prendrons comme type de notre description générale), nous constatons tout d'abord que la substance corticale n'est pas homogène, mais se compose en réalité d'une série de zones concentriques, qui ont été nettement indiquées, depuis longtemps déjà, par BAILLARGER. Ces zones sont au nombre de six, trois de coloration blanche et trois de coloration grise.

Elles se succèdent dans l'ordre suivant, en allant de dehors en dedans (fig. 209) : 1° une couche blanche, toujours très mince ; 2° une couche grise ; 3° une deuxième couche blanche, constituant la *strie externe de Baillarger ;* elle répond à la *raie de Gennari* ou *ruban de Vicq-d'Azyr* de l'écorce occipitale ; 4° une deuxième couche grise ; 5° une troisième couche blanche ou *strie interne de Baillarger ;* 6° une troisième couche grise, en rapport immédiat avec la substance blanche de la circonvolution. Ces différences d'aspect ont naturellement leur origine dans des différences structurales que nous étudierons tout à l'heure. Nous rappellerons ici seulement que les couches blanches répondent à des régions où s'accumulent des fibres myéliniques à direction transversale, tandis que les couches grises caractérisent des régions où ces fibres transversales, sans être complètement absentes, se trouvent beaucoup plus rares.

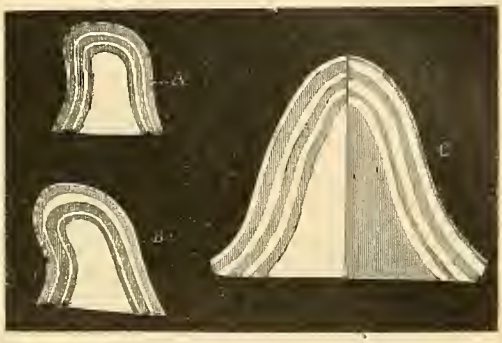

Fig. 209.

Structure des circonvolutions cérébrales (d'après Baillarger).

A, circonvolution du cerveau de l'homme, avec ses six couches alternativement grises et blanches. — B, coupe d'une circonvolution, montrant l'inégale épaisseur des couches blanches ; au premier abord, on ne distingue sur cette coupe que trois couches, deux grises séparées par une blanche ; en l'examinant plus attentivement, on retrouve les six couches, mais les couches blanches externe et interne sont relativement très minces. — C, figure grossie de la coupe d'une circonvolution ; la moitié gauche est vue à la lumière réfléchie ; la moitié droite est vue par transparence ; dans cette dernière les couches blanches, ne laissant pas passer la lumière, sont teintées en noir ; les couches grises, la laissant passer, sont teintées en blanc.

Envisagé au point de vue histologique, le manteau cérébral renferme quatre espèces d'éléments, savoir : 1° des *cellules nerveuses ;* 2° des *fibres nerveuses ;* 3° des *cellules névrogliques ;* 4° des *vaisseaux.*

1° **Cellules nerveuses.** — Les cellules nerveuses constituent l'élément essentiel de la substance grise de l'écorce. Ces cellules, très variables dans leur forme et leurs dimensions, sont, en même temps, très dissemblables au point de vue fonctionnel. Leur mode d'agencement, successivement étudié dans ces derniers temps par Exner, Meynert, Edinger, Betz, Golgi, Martinotti, etc., a été de la part de Ramon y Cajal l'objet de nombreuses recherches, poursuivies comparativement sur des animaux d'espèces et d'âges différents. Avec ce dernier histologiste, dont la description est aujourd'hui classique, nous admettrons dans l'écorce cérébrale quatre couches qui sont en allant des parties superficielles vers les parties profondes : 1° la *couche moléculaire ;* 2° la *couche des petites cellules pyramidales ;* 3° la *couche des grandes cellules pyramidales ;* 4° la *couche des cellules polymorphes.* Le schéma de Meynert, qui comprenait cinq couches et qui se trouve dans tous les traités d'anatomie antérieurs à la publication des travaux de Cajal, diffère de celui de l'histologiste espagnol en ce que ses couches IV et V (couche des petites cellules irrégulières et couche des cellules fusiformes) ont été réunies par Cajal en une couche unique, qui est la couche IV de son schéma ou couche des cellules polymorphes.

A. Première couche : couche moléculaire. — La couche moléculaire, épaisse de $0^{mm},25$ environ, renferme, au sein d'un réseau fibrillaire que nous décrirons plus loin, trois ordres de cellules nerveuses : les cellules polygonales, les cellules fusiformes et les cellules triangulaires.

Les *cellules polygonales* (fig. 210) sont de dimensions moyennes, peu nombreuses, irrégulièrement disséminées dans toute l'épaisseur de la couche moléculaire. Comme leur nom l'indique, elles ont un contour polygonal. De leurs angles s'échappent quatre ou cinq prolongements protoplasmiques, dont les ramifications variqueuses divergent dans tous les sens. Le prolongement cylindraxile, remarquable par sa ténuité, prend naissance tantôt sur la cellule elle-même, tantôt sur l'un de ses prolongements protoplasmiques. Il suit un trajet horizontal ou ascendant et se résout en un certain nombre de fibrilles variqueuses, très fines, très longues qui, toutes, se terminent librement dans la couche moléculaire.

Fig. 210.

Cellules polygonales de la couche moléculaire de l'écorce cérébrale du lapin (d'après Cajal).

1, cylindraxes. — 2, collatérales. — 3, prolongements protoplasmiques.

Les *cellules fusiformes* (fig. 211), ovoïdes ou allongées en fuseau, se disposent parallèlement à la surface de l'écorce. Elles sont en général bipolaires, émettant, à chacun de leurs pôles, un prolongement protoplasmique volumineux, à contour

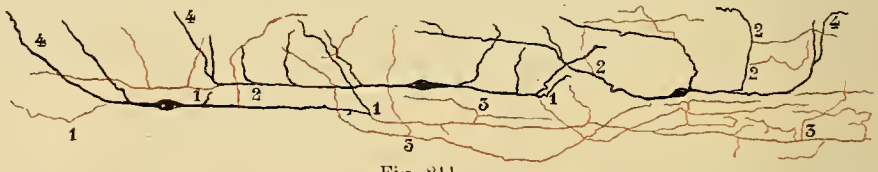

Fig. 211.

Cellules fusiformes de la couche moléculaire de l'écorce cérébrale d'un lapin de huit jours (d'après Cajal).

1, cylindraxes polaires ou principaux, se portant en direction opposée. — 2, cylindraxes surnuméraires, partant de diverses branches protoplasmiques. — 3, ramifications des cylindraxes. — 4, rameaux terminaux des dendrites.

lisse, à trajet presque rectiligne. Chaque cellule fusiforme possède donc deux prolongements protoplasmiques : ces deux prolongements, se dirigeant horizontalement et en sens inverse, fournissent plusieurs rameaux ascendants et, après un parcours fort long, s'infléchissent sur eux-mêmes en dehors pour se terminer, tout près de la surface de l'écorce, par un certain nombre de fibrilles libres et indépendantes. Les prolongements cylindraxiles des cellules fusiformes, au nombre de deux ou trois pour chaque cellule, se détachent des prolongements protoplasmiques, à une distance plus ou moins grande du corps cellulaire. Ils naissent, de préférence, sur les points où ces prolongements protoplasmiques se coudent pour devenir ascendants. Suivant la même direction que les prolongements dont ils émanent, ils courent parallèlement à la surface de l'écorce, abandonnent au cours de leur trajet de nombreuses collatérales ascendantes et finalement se terminent, comme ces collatérales, en pleine couche moléculaire par des ramifications libres et plus ou moins variqueuses.

Les *cellules triangulaires* appartiennent au même type que les cellules fusiformes. Elles n'en diffèrent pour ainsi dire que parce qu'elles ont la forme d'un triangle au lieu d'avoir celle d'un fuseau, et qu'elles possèdent trois prolongements protoplasmiques au lieu de deux. Ici, comme pour les cellules fusiformes, les prolongements cylindraxiles sont multiples, naissent des prolongements protoplas-

miques et se terminent dans la couche moléculaire par des extrémités libres. Les cellules triangulaires et les cellules fusiformes, par la multiplicité de leurs cylindraxes et par le mode d'origine de ces derniers, constituent véritablement un type spécial, type que nous n'avons pas encore rencontré dans les autres segments du

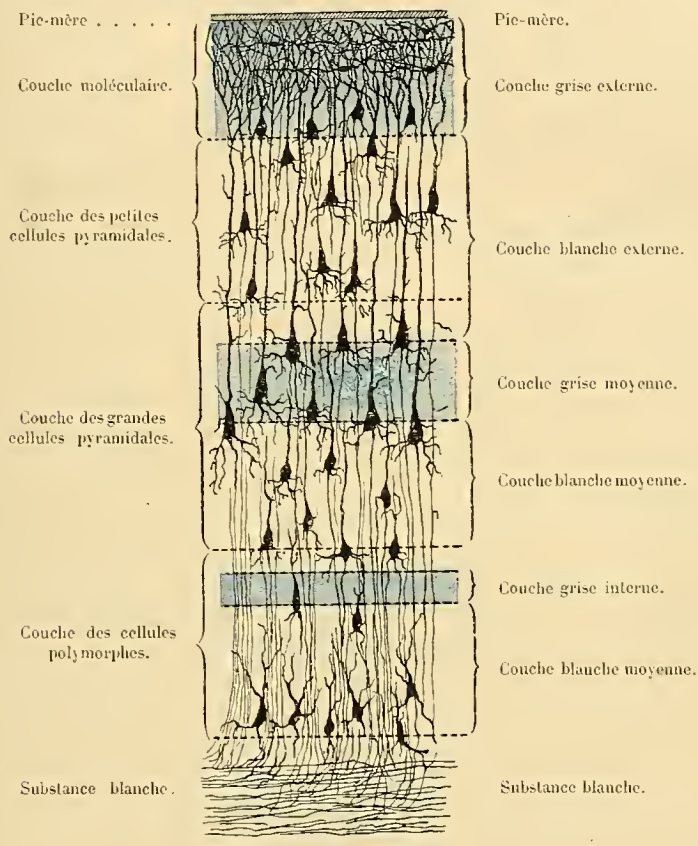

Fig. 212.

Les quatre couches cellulaires de l'écorce cérébrale d'après Cajal, avec leur mode de correspondance avec les six couches, alternativement grises et blanches, de Baillarger.

névraxe. Elles ont été découvertes par Ramon y Cajal, d'où le nom de *cellules de Cajal*, sous lequel les désignent aujourd'hui la plupart des neurologistes. Leur signification physiologique nous est encore inconnue.

B. Deuxième couche : couche des petites cellules pyramidales. — La deuxième couche, épaisse de $0^{mm},20$ à $0^{mm},25$ comme la précédente, est essentiellement constituée par un grand nombre de cellules nerveuses dites pyramidales, disposées en rangées multiples et irrégulières. Ces cellules sont de toute petite taille, 15 à 20 μ en moyenne. Toutefois leur volume n'est pas uniforme et il est à remarquer qu'il augmente graduellement au fur et à mesure qu'on s'éloigne de la surface de l'écorce. Il en résulte que la transition entre cette couche et la couche suivante, qui est formée par les grandes cellules pyramidales, se fait d'une façon à peu près insensible et, par conséquent, qu'il n'existe entre les deux couches précitées aucune

limite bien précise. Comme l'indique leur nom, les cellules pyramidales ont la forme d'une pyramide, dont la base regarde le centre médullaire et dont le sommet est tourné du côté de la périphérie. Leur protoplasma, granuleux et d'aspect strié, nous présente, au voisinage de son extrémité basale, un petit amas de granulations pigmentaires d'une coloration jaune clair. Il contient un noyau volumineux, arrondi ou ovalaire, lequel à son tour renferme un nucléole brillant. Chacune des cellules pyramidales, quelles que soient ses dimensions, émet des prolongements protoplasmiques et un seul prolongement cylindraxile.

Les *prolongements protoplasmiques* ou *dendrites* sont toujours très longs et très nombreux. Cajal les distingue, d'après leur origine, en prolongement principal, prolongements collatéraux et prolongements basilaires. — Le *prolongement principal* (fig. 214,D,3) encore appelé *tige ascendante* ou *expansion primordiale*, parce qu'elle est de toutes les expansions protoplasmiques la première à faire son apparition, se détache du sommet de la cellule pyramidale. De là, il se porte vers la surface de l'écorce en suivant un trajet à peu près rectiligne. Arrivé dans la couche moléculaire, il s'épanouit en un splendide panache de ramuscules, lesquels se terminent librement entre les fibrilles nerveuses de cette couche (Cajal) : c'est vraisemblablement à tort que Golgi et après lui Martinotti les ont mis en rapport avec les vaisseaux et avec les cellules névrogliques. Ces ramifications terminales du prolongement principal sont, dans toute leur étendue, hérissées de pointes fort courtes, qui se terminent presque immédiatement après leur origine par une extrémité légèrement renflée (fig. 213,2). — Les *prolongements collatéraux* (fig. 214,4) se détachent du prolongement principal, soit à angle droit, soit à angle aigu. Puis, ils se portent transversalement ou obliquement en dehors et viennent se terminer, non loin de leur origine, par des extrémités libres. — Les *prolongements basilaires* (fig. 214,5) naissent de la cellule pyramidale, au voisinage de sa base. De là, ils se portent en divergeant, les uns sur les côtés, les autres en bas. Ils se terminent, comme les prolongements collatéraux, par des extrémités libres.



Fig. 213.

Portion du panache terminal d'une cellule pyramidale de la souris adulte (d'après Ramon y Cajal).

1, 1, rameaux protoplasmiques. — 2, 2, épines collatérales.

Le *prolongement cylindraxile* (fig. 214,D,2), toujours unique, se détache dans la grande majorité des cas de la base du corps cellulaire ; plus rarement, il naît de l'un des prolongements basilaires. Quelle que soit son origine, il se porte toujours vers la surface profonde de l'écorce et disparaît dans le centre médullaire de la circonvolution, où il fait partie de l'un des trois systèmes commissural, d'association ou de projection (voy. *Centre ovale*). Au cours de son trajet à travers la substance grise de l'écorce, le cylindraxe des petites cellules pyramidales émet de fines collatérales, au nombre de six à dix, qui s'en détachent à angle droit, cheminent tantôt horizontalement, tantôt obliquement, et finalement se terminent par deux ou trois rameaux extrêmement délicats (Cajal).

La constitution toute spéciale des cellules pyramidales et, d'autre part, ce fait bien constaté qu'on ne les rencontre que dans l'écorce cérébrale, ont déterminé Cajal à donner à ces éléments le nom de *cellules psychiques*. La cellule psychique

paraît exister chez tous les vertébrés ; mais, au fur et à mesure qu'on descend dans la série, elle devient à la fois plus petite et plus simple. — C'est ainsi que chez les mammifères inférieurs (fig. 214, C'), elle est déjà moins volumineuse que chez l'homme. Sa tige principale est en même temps plus courte et les collatérales qu'elle émet sont plus rares. — Plus bas, chez les reptiles (fig. 214, B), la cellule est moins volumineuse encore. Sa tige principale, fort courte, n'est pour ainsi dire qu'indiquée. Le groupe des prolongements basilaires est représenté par un prolongement unique. Plus bas encore, chez les batraciens (fig. 214, A), les prolongements basilaires font complètement défaut. Il en est de même de la tige principale et, dans ce cas, le système des ramifications protoplasmiques, si riche et si luxuriant chez l'homme, se trouve réduit au simple panache terminal, implanté directement sur la partie externe du corps cellulaire.

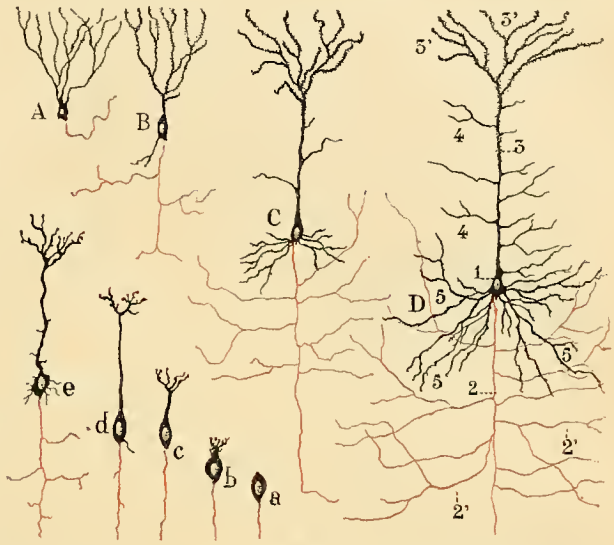

Fig. 214.

Schéma de l'évolution des cellules pyramidales (d'après Cajal).

La *série supérieure* des cellules montre la cellule pyramidale ou psychique chez divers vertébrés : A, chez la grenouille ; B, chez le lézard ; C, chez le rat ; D, chez l'homme.

La *série inférieure* indique les phases évolutives traversées par la cellule psychique ou cellule pyramidale du cerveau : *a*, neuroblaste sans tige protoplasmique ; *b*, début de tige et de panache terminal ; *c*, tige plus développée ; *d*, apparition des collatérales du cylindraxe ; *e*, formation des expansions protoplasmiques du corps cellulaire et de la tige.

Pour la cellule D : 1, corps cellulaire. — 2, cylindraxe, avec 2', ses collatérales. — 3, tige protoplasmique, avec 3' son panache terminal. — 4, expansions latérales de la tige. — 5, 5, expansions basilaires.

C. Troisième couche : groupe des grandes cellules pyramidales. — La troisième couche de l'écorce renferme comme élément principal les grandes cellules pyramidales. Ces cellules sont exactement conformées sur le même type que les petites cellules pyramidales de la couche précédente : elles n'en diffèrent que parce que leur volume est plus considérable (20 à 30 μ en moyenne), leur tige principale plus longue, leur cylindraxe plus épais et plus riche en collatérales. Aussi conçoit-on sans peine que certains histologistes, van Gehuchten entre autres, aient réuni les deux couches de cellules pyramidales en une seule et même couche.

En dehors, la couche des grandes cellules pyramidales se fusionne avec la couche précédente, comme nous l'avons déjà dit, par une transition insensible. En dedans, elle est beaucoup mieux délimitée, quoiqu'il ne soit pas rare de rencontrer quelques cellules pyramidales disséminées dans la couche des cellules polymorphes.

C'est au groupe des grandes cellules pyramidales qu'appartiennent les *cellules géantes* qui ont été décrites par Betz dans la zone motrice de l'écorce. Ces cellules ne sont que des cellules pyramidales plus grandes que les autres : elles mesurent en moyenne, d'après Lewis, 51 μ de hauteur sur 41 μ de largeur ; on en

a observé dans le lobule paracentral, qui atteignaient jusqu'à 65 μ de hauteur. Elles se disposent ordinairement par petits groupes de trois à cinq, que l'on désigne sous le nom de *nids de Betz*.

D. Quatrième couche : couche des cellules polymorphes. — Cette couche, épaisse de un tiers de millimètre environ, renferme des cellules de dimensions et de forme très variables. Elles sont, suivant les cas, fusiformes, ovoïdes, triangulaires, étoilées. Leurs expansions protoplasmiques, diversement ramifiées, sont tantôt courtes tantôt longues. Mais, quelque longues qu'elles soient, elles ne remontent jamais, comme cela a toujours lieu pour les cellules pyramidales, jusqu'à la couche moléculaire. Quant à leur prolongement cylindraxile, il est très fin et suit un trajet descendant. Après avoir fourni trois ou quatre collatérales, il passe dans la substance blanche et là se continue (Cajal), ou bien par un simple coude, ou bien par une division en T, avec un ou deux tubes nerveux de cette substance blanche.

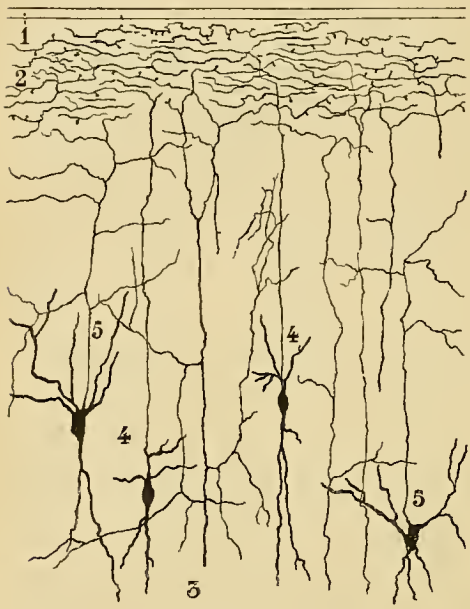

Fig. 215.

Coupe transversale de l'écorce de la souris, sur laquelle on a dessiné les cellules qui, dans quelques coupes de la même région, envoyaient leurs cylindraxes vers la périphérie (schématique, d'après Cajal).

1, pie-mère. — 2, couche moléculaire. — 3, cylindraxe provenant d'une grosse cellule de la couche des cellules polymorphes. — 4, cylindraxes partant des cellules situées dans la couche des cellules pyramidales. — 5, cylindraxes ascendants, se terminant au-dessous de la couche moléculaire.

E. Cellules a cylindraxe court et cellules a cylindraxe ascendant. — Outre les éléments cellulaires que nous venons de décrire, les trois dernières couches de l'écorce cérébrale nous présentent encore deux autres ordres de cellules : des cellules à cylindraxe court et des cellules à cylindraxe ascendant. — Les *cellules à cylindraxe court* (cellules de Golgi type II) sont ici, comme dans la moelle, des cellules nerveuses caractérisées par ce fait que leur cylindraxe, perdant son individualité presque immédiatement après son origine, se résout en pleine substance grise en une arborisation terminale libre. Par cette arborisation, la cellule de Golgi entre en relation avec les cellules voisines et devient ainsi une cellule d'association. — Les *cellules à cylindraxe ascendant*, mentionnées d'abord par Golgi et par Martinotti, étudiées à nouveau par Cajal, se développent de préférence dans la couche des cellules polymorphes; mais on les rencontre encore, quoique plus rares, dans les deux couches des cellules pyramidales. Elles sont fusiformes ou étoilées, avec des dendrites relativement peu développées, dont les unes suivent un trajet ascendant, les autres un trajet descendant. Quant au cylindraxe, il monte presque en ligne droite jusque dans la couche moléculaire et, là (fig. 215), il se divise en deux ou trois grosses branches, qui, se ramifiant horizontalement, forment une arborisation terminale d'une grande étendue. Quelques cylindraxes ascendants, comme nous le montre la figure 215 (5), se terminent avant d'atteindre la couche moléculaire.

2° **Fibres nerveuses.** — Les intervalles qui séparent les éléments cellulaires ci-dessus décrits sont en grande partie comblés par des fibres nerveuses. Ces fibres, que nous désignerons sous le nom générique de *fibres de l'écorce*, sont, les unes pourvues, les autres dépourvues de leur gaine de myéline. Au premier groupe appartiennent (Flechsig, Cajal) les cylindraxes des cellules pyramidales grandes et moyennes, les cylindraxes des cellules de Cajal, les cylindraxes des cellules polymorphes, les cylindraxes ascendants des cellules de Martinotti et, enfin, les collatérales de grand diamètre. Au contraire, les cylindraxes des petites cellules pyramidales, ceux des cellules de Golgi et les collatérales de petit diamètre sont des fibres amyéliniques. Envisagées au point de vue de leur direction, les fibres de l'écorce se distinguent en fibres radiées et en fibres transversales ou tangentielles :

A. Fibres radiées. — Les fibres radiées (fig. 216) suivent une direction perpendiculaire à la surface extérieure de l'écorce, la même direction par conséquent que les tiges ascendantes des cellules pyramidales. Tantôt éparses, tantôt groupées en faisceaux plus ou moins importants, elles traversent successivement la couche des cellules polymorphes, la couche des grandes cellules pyramidales et la couche des petites cellules pyramidales. On ne peut les suivre, en tant que faisceaux, que un peu au delà de la strie externe de Baillarger; mais il n'est pas douteux qu'elles aillent plus loin et se rendent, en partie tout au moins, à la couche moléculaire.

Les fibres radiées, de valeur fort différente, comprennent : 1° les cylindraxes des cellules pyramidales, quelles que soient les dimensions de ces cellules; 2° les cylindraxes des cellules polymorphes ; 3° les cylindraxes ascendants des cellules de Martinotti ; 4° enfin, les fibres terminales de la substance blanche, qui, prenant naissance dans une région quelconque du névraxe, viennent se terminer dans l'écorce cérébrale. Toutes ces fibres, à l'exception de celles qui émanent des cellules de Martinotti, viennent du centre ovale ou s'y rendent et appartiennent à l'un quelconque des trois systèmes commissural, d'association ou de projection (voy. *Centre ovale*).

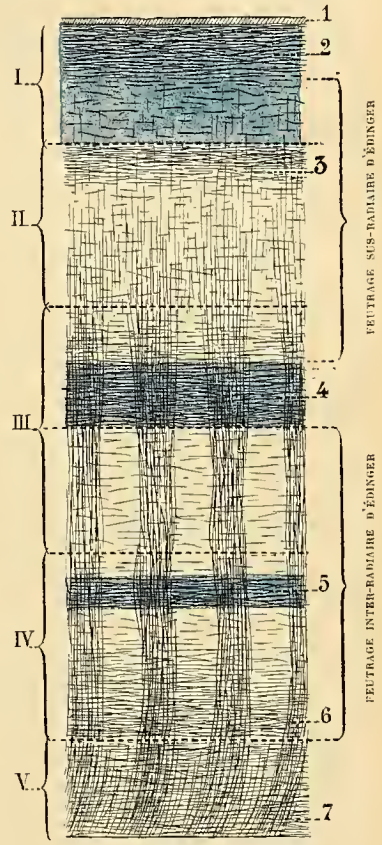

Fig. 216.

Schéma montrant, sur la même coupe que celle représentée dans la figure 217, les fibres nerveuses de l'écorce.

(Les teintes bleues répondent aux couches blanches de Baillarger, fig. 209.)

I, II, III, IV, les quatre couches de Cajal. — V, susbstance blanche sous-corticale.

1, pie-mère. — 2, réseau d'Exner. — 3, strie de Bechterew. — 4, strie externe de Baillarger. — 5, strie interne de Baillarger. — 6, fibres d'association intra-corticales. — 7, fibres d'association sous-corticales ou fibres arquées.

B. Fibres transversales ou tangentielles. — Les fibres transversales ou tangentielles cheminent parallèlement à la surface extérieure de l'écorce et, de ce fait, coupent à angle droit les fibres précédentes. Ces fibres tangentielles se disposent sur toute la hauteur de l'écorce, mais pas d'une façon

uniforme : rares sur certains points, elles se condensent sur d'autres de manière à former des bandes transversales, qui, tout en variant dans leur épaisseur, ont une situation assez constante. En allant de dehors en dedans, nous rencontrons quatre bandes de fibres transversales, savoir (fig. 216) : 1° la *couche des fibres tangentielles proprement dites*, plus connue sous le nom de *réseau d'Exner*, occupant la moitié externe de la zone moléculaire ; 2° la *strie de Bechterew*, large de $0^{mm},03$ environ, située à la partie superficielle de la couche des petites cellules pyramidales ; elle est particulièrement bien développée dans le lobe occipital et représenterait dans ce lobe, d'après Kaes, le stratum lacunosum de la corne d'Ammon (voy. plus loin) ; 3° la *strie externe de Baillarger*, large de $0^{mm},40$ à $0^{mm},50$, qui se trouve située à la partie moyenne ou un peu au-dessous de la partie moyenne de la couche des grandes cellules pyramidales ; 4° les *fibres d'association intra-corticales* de Meynert, feutrage très serré, qui occupe la zone inférieure de la couche des cellules polymorphes ; sa partie superficielle se dispose, sur certains points de l'écorce, notamment dans le lobe frontal, en une petite bande plus ou moins distincte qui répond à la *strie interne de Baillarger ;* sa partie profonde confine aux fibres arquées du centre ovale et se confond insensiblement avec elles.

Dans les espaces compris entre les diverses bandes que nous venons de décrire, les fibres transversales sont clairsemées. Mais elles y existent néanmoins, formant, avec les fibres radiées qui les croisent perpendiculairement, une sorte de feutrage relativement lâche. Edinger a divisé ce feutrage en deux zones : l'une, externe, répondant à l'intervalle qui sépare le réseau d'Exner de la strie externe de Baillarger ; l'autre, interne, située au-dessous de cette strie externe. Comme les faisceaux de fibres radiées ne vont guère au delà de la strie externe de Baillarger, la première de ces deux zones a reçu d'Edinger le nom de *feutrage sus-radiaire*, ainsi dénommé parce qu'il est situé au-dessus des faisceaux radiés ; la seconde, située dans la même partie de l'écorce que celle occupée par des faisceaux radiés, est devenue, pour le même neurologiste, le *feutrage interradiaire* (fig. 216).

Les faisceaux transversaux de l'écorce comprennent, d'après Cajal : 1° les collatérales des cellules pyramidales et des cellules polymorphes ; 2° les arborisations cylindraxiles des cellules de Golgi ; 3° les fibrilles collatérales et terminales des cellules à cylindraxe ascendant ; 4° les fibrilles collatérales et les arborisations terminales des fibres diverses, fibres sensitives, fibres sensorielles, fibres calleuses, fibres d'association, qui, du centre ovale, passent dans l'écorce et s'y terminent (voy. *Centre ovale*).

3° Cellules névrogliques. — L'écorce cérébrale renferme de nombreuses cellules névrogliques qui, grâce à leurs innombrables prolongements, représentent ici, comme dans les autres segments du névraxe, un tissu de soutien pour les éléments nerveux. Ces cellules se présentent sous deux formes. Les unes (fig. 217,4), munies de prolongements très longs, très grêles et orientés dans tous les sens, constituent de véritables cellules araignées (p. 29). Les autres (fig. 217,5) envoient leurs prolongements en sens radiaire : on les voit, sur les sujets jeunes, se porter en ligne droite vers la surface extérieure de l'écorce et s'y terminer, à la face inférieure de la pie-mère, par de petits renflements triangulaires à base externe. Ces deux ordres de cellules, que relient toujours des formes intermédiaires, ont exactement la même origine et la même signification :

comme dans la moelle, ce sont de simples cellules épendymaires qui, au cours du développement, ont émigré du centre vers la périphérie et ont subi en même temps des transformations plus ou moins profondes dans le nombre, la longueur et l'orientation de leurs prolongements.

La névroglie se dispose, dans l'écorce cérébrale, sous la forme de minces cloisons, le long desquelles cheminent les vaisseaux. Elles forment, en outre, à la surface externe du cerveau, immédiatement au-dessous de la pie-mère, une couche peu épaisse mais continue, que l'on désigne sous le nom de *névroglie corticale* ou *marginale*.

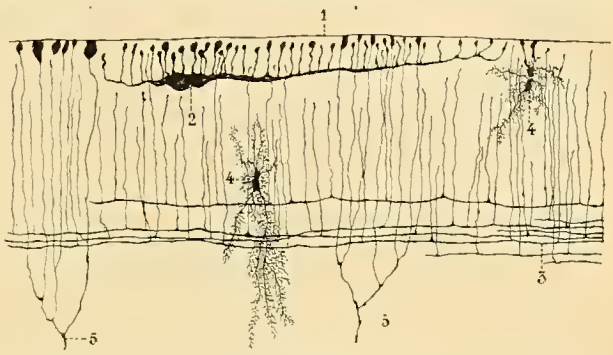

Fig. 217.

Coupe transversale de l'écorce cérébrale d'un fœtus humain de sept mois (d'après Retzius).

1, surface extérieure de l'écorce. — 2, une cellule de Cajal. — 3, fibres tangentielles, qui ne sont probablement que des prolongements des cellules de Cajal. — 4, 4, deux cellules névrogliques appartenant au type des cellules araignées. — 5, 5, extrémités périphériques de deux cellules épendymaires.

4° **Vaisseaux.** — Les vaisseaux de l'écorce sont disposés suivant une modalité spéciale, que nous étudierons plus loin à propos de la circulation cérébrale.

2° *Structure spéciale à certaines régions de l'écorce.*

Certaines régions de l'écorce présentent une structure qui s'écarte plus ou moins du type général que nous venons de décrire. De ce nombre sont : la région de l'insula, la région du lobe occipital, la région de l'hippocampe et de la corne d'Ammon (région ammonienne), le bulbe olfactif.

1° **Région de l'insula.** — L'écorce des circonvolutions insulaires ne diffère pour ainsi dire pas du type général. Mondino a signalé pourtant, dans la couche des cellules pyramidales, l'existence de cellules spéciales, de forme pyramidale ou à contours irréguliers, cellules dont le cylindraxe se porte tout d'abord en haut, puis, après un trajet ascendant plus ou moins long, se recourbe en bas pour se comporter alors comme les cylindraxes des cellules pyramidales ordinaires. Le même histologiste a décrit à la partie la plus profonde de l'écorce, dans la couche des cellules polymorphes par conséquent, des cellules fusiformes dont les dendrites, dirigées transversalement, forment une sorte de barrière entre l'écorce et la substance blanche sous-jacente.

Fig. 218.

Coupe d'une circonvolution occipitale (d'après Baillarger).

1, couche grise externe. — 2, couche grise interne. — 3, raie de Gennari ou de Vicq-d'Azyr. — 4, substance blanche.

2° **Région du lobe occipital.** — Les circonvolutions occipitales, y compris le cunéus, se distinguent macroscopiquement des autres régions de l'écorce en ce que la strie interne de Baillarger n'existe pas. Vue sur des coupes et à un grossissement faible, l'écorce nous apparaît comme formée par deux couches grises, séparées l'une de l'autre par une couche blanche toujours très

visible (fig. 218,3) : cette couche blanche est ordinairement désignée sous le nom de *ruban de Vicq-d'Azyr*. Obersteiner fait remarquer qu'elle avait déjà été vue, avant Vicq-d'Azyr, par Gennari et que, par conséquent, il serait juste de substituer à la dénomination précitée celle de *raie de Gennari*. Elle répond à la strie externe de Baillarger des autres régions de l'écorce. Histologiquement, l'écorce de la région occipitale présente quelques particularités qui ont été mises en lumière tout récemment (1893) par Ramon y Cajal. L'éminent histologiste espagnol, outre les

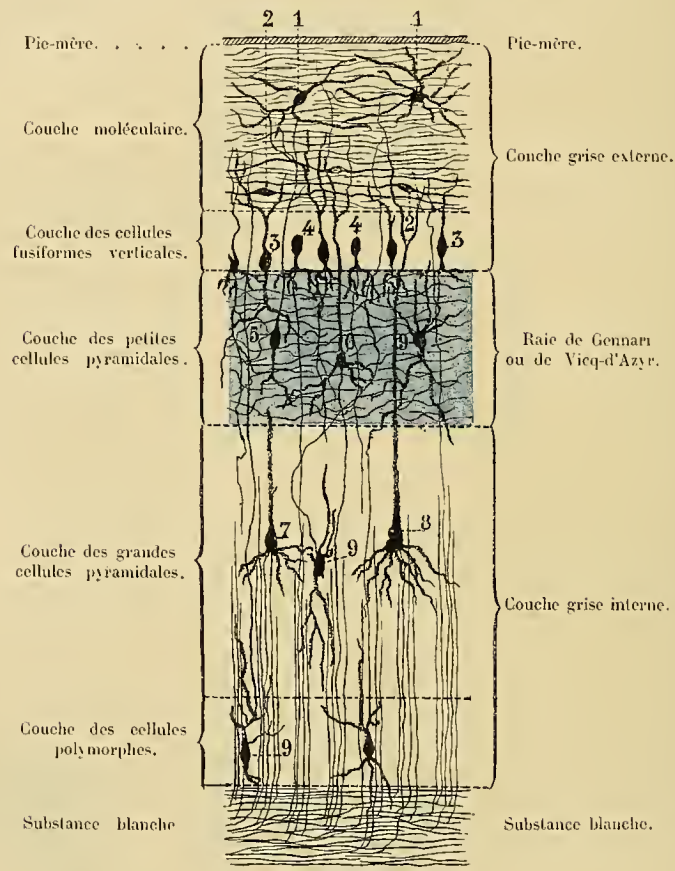

Fig. 219.

Coupe de l'écorce occipitale (schéma, d'après une figure de Cajal).

1, cellule pyramidale de la couche moléculaire. — 2, 2, cellules fusiformes (*cellules de Cajal*) de cette même couche moléculaire. — 3, 3, cellules fusiformes verticales, caractérisant la deuxième couche. — 4, 4, cellules piriformes sans dendrite ascendante, ressemblant aux spongioblastes de la rétine. — 5, une cellule fusiforme verticale de la troisième couche. — 6, petite cellule pyramidale. — 7, grande cellule pyramidale. — 8, une cellule pyramidale géante. — 9, 9, cellules à cylindraxe ascendant.

quatre couches classiques, admet une cinquième couche, qui prend place immédiatement au-dessous de la couche moléculaire et qu'il désigne sous le nom de *couche des cellules fusiformes verticales*. Passons rapidement en revue chacune de ces cinq couches :

a. *Couche moléculaire*. — La couche moléculaire est un peu moins épaisse que dans la région rolandique ($0^{mm},15$ à $0^{mm},20$ seulement). Elle présente comme caractère spécial le développement remarquable de ses fibres tangentielles. On y ren-

contre de nombreuses cellules de Cajal et quelques cellules de Golgi à cylindraxe court.

b. *Couche des cellules fusiformes verticales.* — La couche des cellules fusiformes verticales, couche surajoutée, fait suite à la couche moléculaire. Elle est formée par deux ou trois rangées de cellules fusiformes, orientées en sens radiaire et émettant chacune deux dendrites, l'une externe ou ascendante, l'autre interne ou descendante. Le cylindraxe se détache de la dendrite descendante et, de là, se porte vers la substance blanche. A ces éléments fusiformes s'ajoutent quelques cellules ovoïdes dépourvues de dendrites ascendantes (fig. 219,4), que Cajal compare aux spongioblastes de la rétine. Comme pour les cellules fusiformes, le prolongement cylindraxile de ces derniers éléments naît de la dendrite descendante et se porte vers la substance blanche en suivant une direction radiaire.

c. *Couche des petites cellules pyramidales.* — La couche des petites cellules pyramidales (*couche fibrillaire moyenne de* Cajal) répond à la raie de Gennari ou ruban de Vicq-d'Azyr. Elle comprend, outre les volumineux paquets de fibres transversales qui forment cette raie, les trois types cellulaires suivants : 1° des cellules pyramidales de petites et de moyennes dimensions, ayant ici la même signification que dans les autres régions de l'écorce ; 2° quelques cellules fusiformes, à direction verticale, exactement semblables aux cellules fusiformes de la couche précédente ; 3° des cellules ovoïdes, fusiformes ou étoilées, dont le cylindraxe, suivant un trajet ascendant, vient se terminer dans la couche moléculaire (cellules de Martinotti).

d. *Couche des grandes cellules pyramidales.* — La couche des grandes cellules pyramidales, large de $0^{mm},8$, présente ce caractère particulier que les cellules qu'elle renferme n'augmentent presque pas de grandeur vers les parties profondes (Obersteiner). On y remarque pourtant de loin en loin quelques cellules pyramidales volumineuses (moins volumineuses cependant que celles qui caractérisent la zone motrice), que Meynert a désignées sous le nom de *cellules solitaires*.

e. *Couche des cellules polymorphes.* — Cette couche ne présente aucune particularité importante.

3° Région ammonienne. — La corne d'Ammon et les circonvolutions qui l'avoisinent, circonvolution godronnée et circonvolution de l'hippocampe, s'écartent beaucoup plus que les régions précédentes du type rolandique. Nous indiquerons plus loin, lorsque ces différentes formations nous seront connues au point de vue macroscopique, quelles sont les particularités que présente leur structure (voy. *Conformation intérieure du cerveau*, p. 314).

4° Région du bulbe olfactif. — (Voy. chap. IV, *Terminaisons réelles du nerf olfactif et voies olfactives.*)

E. — Localisations fonctionnelles dans l'écorce cérébrale

Les observations anatomo-cliniques et l'expérimentation s'accordent merveilleusement pour établir en principe que l'écorce cérébrale n'est pas fonctionnellement homogène, comme on l'a cru pendant longtemps et comme l'admettait encore Flourens. Il est universellement admis aujourd'hui, après les travaux de Bouillaud, de Dax, de Broca, de Fritsch et Hitzig, de Ferrier, de Munk, de Charcot et Pitres, etc., que des régions déterminées de l'écorce, primitivement indifférentes peut-être, se spécialisent au cours du développement pour des fonc-

tions distinctes, fonctions qui sont toujours les mêmes pour une région donnée. Il paraît rationnel de penser que chaque département de l'écorce a sa fonction propre et, d'autre part, que chaque fonction cérébrale, qu'elle se rattache à la motilité ou à la sensibilité, doit être localisée dans une région déterminée de l'écorce ou, pour employer le langage usuel, doit avoir son centre cortical. La physiologie cérébrale n'est pas encore suffisamment avancée pour nous permettre de localiser ainsi en détail, sur le manteau des hémisphères, les différentes fonctions qui s'y rattachent et y ont par conséquent leur siège. Mais si la plus grande partie de l'écorce nous est encore complètement inconnue, si certaines localisations sont aujourd'hui encore douteuses ou insuffisamment démontrées, il en est un grand nombre qui, établies sur des faits nombreux et précis, paraissent définitivement acquises. L'étude des localisations corticales est du domaine de la physiologie et de la clinique. Nous ne ferons qu'indiquer ici, d'une façon aussi succincte que possible, quelles sont les principales localisations motrices, sensitives et sensorielles.

1° Localisations motrices (centres moteurs corticaux). — La région de l'écorce, en rapport avec la motilité volontaire, se dispose tout autour de la scissure de Rolando. Elle comprend : 1° toute la frontale ascendante et toute la pariétale ascendante ; 2° le lobule paracentral, qui réunit en haut les deux circonvolutions précitées ; 3° le pli de passage fronto-pariétal inférieur ou opercule rolandique, qui réunit ces deux mêmes circonvolutions à leur partie inférieure. C'est la *zone motrice* de l'écorce, encore appelée, en raison de ses réactions physiologiques ou pathologiques, la *zone excitable*, la *zone épileptogène*. Toute lésion, pathologique ou expérimentale, qui détruira l'écorce dans cette région aura comme conséquence une paralysie persistante dans un ou plusieurs groupes musculaires du côté opposé du corps. Le reste du manteau a reçu le nom de *zone latente :* l'écorce, en effet, peut y être détruite, même dans une étendue considérable, sans provoquer de paralysie motrice. La zone latente, on le voit, représente la plus grande partie de l'écorce, toute l'écorce, moins les deux circonvolutions rolandiques et les deux plis de passage qui les unissent l'une à l'autre.

Les faits anatomo-cliniques nous permettent de diviser la zone motrice en trois centres distincts : le centre du membre inférieur, le centre du membre supérieur, le centre des mouvements de la langue et d'une partie de la face. — Le *centre moteur du membre inférieur* (fig. 220, III) est situé à la partie toute supérieure de la zone motrice : il occupe le lobule paracentral et le quart supérieur des deux circonvolutions frontale ascendante et pariétale ascendante. — Le *centre moteur du membre supérieur* (fig. 220, IV), situé au-dessous du précédent, occupe les deux quarts moyens (Charcot et Pitres) des deux circonvolutions frontale ascendante et pariétale ascendante. — Le *centre des mouvements de la langue et d'une partie de la face* (tous les muscles de la face moins les muscles du front, des paupières et des yeux) occupe le quart inférieur des deux circonvolutions ascendantes et l'opercule rolandique (fig. 220, V).

Comme on le voit, les trois centres moteurs du membre inférieur, du membre supérieur et de la face s'échelonnent régulièrement de haut en bas en sens inverse des trois segments du corps qu'ils tiennent sous leur dépendance. Autrement dit, le centre cortical le plus élevé se rattache à la motilité du segment du corps le plus inférieur ; par contre, le centre cortical le plus inférieur se rattache au segment du corps le plus élevé.

A la zone motrice se rattachent deux centres d'association importants, le *centre du langage articulé* ou *centre de la parole* et le *centre du langage écrit* ou *centre de l'écriture*. Le premier, encore appelé *centre de Broca* (fig. 220, II), se trouve situé sur le pied de la troisième circonvolution frontale gauche ; le second (fig. 220, I) occupe, d'après Exner, le pied de la deuxième circonvolution frontale gauche. Tous les deux, on le voit, sont situés immédiatement en avant de la zone

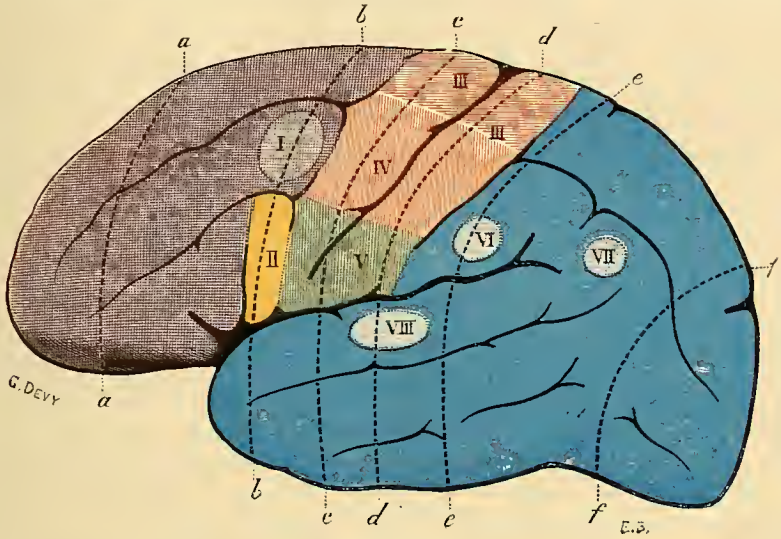

Fig. 220.

Face externe de l'hémisphère gauche, avec les localisations corticales et l'indication des coupes de Pitres.

a a, coupe préfrontale. — *b b*, coupe pédiculo-frontale. — *c c*, coupe frontale. — *d d*, coupe pariétale. — *e e*, coupe pédiculo-pariétale. — *f f*, coupe occipitale.

La teinte jaune indique le centre de Broca (centre du langage articulé, centre cortical de l'aphasie) : la teinte verte, le centre cortical du faisceau geniculé ; la teinte rouge, le faisceau pyramidal, aux fibres duquel se mêlent les faisceaux sensitifs et les fibres cortico-protubérantielles antérieures ; la teinte violette et la teinte bleue indiquent des régions de l'écorce à fonctions encore indéterminées (zone latente de quelques auteurs, zone des centres d'association de Flechsig).

I, centre de l'écriture ou centre de l'agraphie. — II, centre du langage articulé ou centre de l'aphasie. — III, centre moteur du membre inférieur. — IV, centre moteur du membre supérieur. — V, centre moteur de la langue et d'une partie de la face. — VI, pour les uns, et VII, pour les autres, centre de la cécité verbale. — VIII, centre auditif, à côté duquel se trouve le centre de la surdité verbale.

motrice : ils n'en sont séparés que par le sillon prérolandique. Ces deux centres, hâtons-nous de le dire, ne sont pas des centres moteurs au sens précis du mot. Ce sont des centres d'élaboration psychiques, chargés d'associer et de coordonner comme il convient les divers centres de la zone motrice qui tiennent sous leur dépendance directe, dans le premier cas le jeu des muscles phonateurs, dans le second cas le jeu des muscles intervenant dans le mécanisme de l'écriture. En d'autres termes, les fibres qui en émanent ne se rendent pas directement aux noyaux moteurs bulbo-médullaires, mais ils vont à d'autres centres de l'écorce : comme nous le dirons plus tard, ce sont, non des fibres de projection, mais des fibres d'association. La destruction du centre de Broca détermine la perte de la parole ou aphasie ; celle du centre de l'écriture a pour conséquence la perte du langage écrit ou agraphie. Les deux centres en question deviennent ainsi, pour le clinicien, le premier le *centre de l'aphasie*, le second le *centre de l'agraphie*.

Tarel (*Ann. des mal. de l'oreille et du larynx*, 1886), à la suite d'une observation de monoplégie laryngée d'origine cérébrale suivie d'autopsie, a été amené à admettre dans l'écorce cérébrale un centre spécial qui tiendrait sous sa dépendance la mobilité du larynx. Ce *centre cortical laryngé*

serait situé sur le pied de la troisième frontale, au voisinage du sillon qui sépare cette région du pied de la partie inférieure de la frontale ascendante. De plus, il aurait une action unilatérale et croisée, c'est-à-dire ne tiendrait sous sa dépendance qu'une seule moitié du larynx, la moitié du côté opposé. L'existence de ce centre cortical laryngé a été confirmée depuis par les recherches expérimentales de Masini, ainsi que par celles de Semon et Horsley. Le centre moteur laryngé donne naturellement naissance, comme tous les autres centres moteurs, à un faisceau de fibres, qui se jette dans le centre ovale et, de là, descend vers le larynx. Une nouvelle observation, qu'il a publiée en collaboration avec Dor en 1890 (*Même recueil*, p. 209), a permis à Garel de localiser ce faisceau au niveau de la capsule interne, dans cette partie du faisceau géniculé qui avoisine le noyau lenticulaire, dans sa partie la plus externe par conséquent.

2° Localisations sensitives (centres sensitifs corticaux). — La région de l'écorce qui est en rapport avec la sensibilité est exactement la même que la région motrice : elle comprend encore les deux circonvolutions frontale ascendante et pariétale ascendante, le lobule paracentral et l'opercule rolandique. La zone motrice devient ainsi une zone mixte : c'est la *zone sensitivo-motrice*, dans laquelle, comme nous le verrons plus tard, sont intimement mélangées les fibres motrices du faisceau pyramidal et les fibres sensitives du ruban de Reil.

3° Localisations sensorielles (centres sensoriels corticaux ou sphères sensorielles). — Les régions de l'écorce auxquelles aboutissent les impressions sensorielles comprennent les quatre centres olfactif, visuel, auditif et gustatif.

Le *centre olfactif* ou *sphère olfactive* occupe la partie tout antérieure de la circonvolution de l'hippocampe. A ce centre, centre principal, s'ajoutent chez les animaux osmatiques et vraisemblablement aussi chez l'homme, quelques centres accessoires, situés dans la circonvolution du corps calleux, dans le lobe orbitaire, dans la corne d'Ammon et dans le lobe temporal. Nous aurons à y revenir plus loin à propos de la terminaison réelle du nerf olfactif (voy. chap. IV).

Le *centre visuel* ou *sphère visuelle* se trouve situé sur les deux faces inférieure et interne du lobe occipital, principalement sur les deux lèvres de la scissure calcarine. Au centre visuel se trouvent associés quelques centres spéciaux dont le mieux établi est le *centre des images graphiques*. Il occupe le pli courbe (fig. 220, VII) et a pour fonction de percevoir, avec leur signification propre, toute une catégorie d'images visuelles : celles produites par les signes figurés qui constituent l'écriture. La destruction de ce centre produit la *cécité verbale*. Le sujet qui en est atteint n'est pas aveugle : il voit encore les lettres et les chiffres, mais il n'en comprend plus le sens et, par conséquent, il ne peut plus traduire sa pensée par l'écriture : c'est une agraphie dite *sensorielle*.

Le *centre auditif* ou *sphère auditive* (fig. 220, VIII) occupe la partie moyenne de la première circonvolution temporale. Le centre auditif possède, comme le centre visuel, un centre d'association appelé *centre de mémoire auditive pour le langage*. Il est difficile de préciser sa situation, mais les faits connus nous autorisent à penser qu'il doit se trouver placé sur la première temporale au voisinage du centre auditif. Sa destruction détermine le syndrome connu sous le nom de *surdité verbale*. Le malade qui en est atteint n'est nullement sourd ; mais les mots qu'il entend ont perdu pour lui toute espèce de signification : il ne comprend plus la langue qu'on lui parle et, en conséquence, il ne peut lui-même traduire sa pensée par la parole.

Le *centre gustatif* ou *sphère gustative*, enfin, est situé, pour certains auteurs, à la partie moyenne de la circonvolution de l'hippocampe, immédiatement en arrière du centre olfactif principal.

Idées de Flechsig sur la valeur fonctionnelle de l'écorce. — Dans ces derniers temps, Flechsig, à la suite de nombreuses recherches sur le mode d'apparition de la myéline autour des fibres nerveuses des hémisphères, est arrivé, touchant la valeur anatomique et fonctionnelle

de l'écorce, à des conclusions toutes nouvelles, que nous allons résumer en quelques mots. Contrairement à l'opinion courante, une partie seulement de l'écorce cérébrale possède des *fibres de projection*, je veux dire des fibres qui la relient aux masses grises inférieures de l'axe cérébro-spinal. Les autres parties en sont complètement dépourvues : les fibres qui en partent se rendent à d'autres régions de l'écorce et, comme elles associent la région où elles naissent à celle où elles se terminent, elles sont dites *fibres d'association*. On peut donc, en se basant sur les faits précités, diviser l'écorce en deux zones, que nous désignerons avec Flechsig sous les noms de *zone des centres de projection* et *zone des centres d'association*.

1° Zone des centres de projection. — La zone des centres de projection occupe le tiers environ de la surface de l'écorce. Elle comprend quatre régions, dites *sphères sensorielles :* la sphère tactile, la sphère olfactive, la sphère visuelle et la sphère auditive. Quant à la sphère gustative, Flechsig incline à penser qu'elle est placée dans les limites de la sphère tactile. Chacune de ces régions reçoit des fibres sensorielles et émet, intimement mélangées aux précédentes, des fibres motrices : elle est donc à la fois sensitive et motrice. Il convient d'ajouter, toujours d'après Flechsig, que toute sphère sensitivo-motrice comprend deux parties : une partie centrale, partie principale, à laquelle aboutissent les arborisations terminales des fibres sensorielles ; une partie périphérique, partie accessoire, qui reçoit, non les fibres sensorielles, mais les collatérales de ces fibres. Ces deux parties sont nettement indiquées dans les deux figures 221 (A) et 221 (B) par une différence d'aspect dans le pointillé rouge qui représente les quatre centres de projection.

a. *Sphère tactile.* — La sphère tactile (fig. 221, I), la plus étendue des quatre, se dispose tout autour de la scissure de Rolando. Elle occupe : 1° les deux circonvolutions frontale ascendante et pariétale ascendante ; 2° l'opercule rolandique ou pli de passage fronto-pariétal inférieur ; 3° le lobule paracentral et la portion avoisinante de la circonvolution frontale interne ; 4° la partie toute postérieure ou pied des première, deuxième et troisième circonvolutions frontales. C'est, comme on le voit, la zone sensitivo-motrice que nous avons décrite plus haut, à laquelle on aurait ajouté le pied des trois circonvolutions frontales horizontales, une partie de la circonvolution frontale interne et la partie moyenne de la circonvolution du corps calleux. — La sphère tactile est l'aboutissant de toutes les fibres de la voie sensitive centrale, amenant au sensorium les impressions de sensibilité générale recueillies à la périphérie par les nerfs dits sensitifs. Elle reçoit encore très probablement, comme nous l'avons dit plus haut, les fibres de la sensibilité gustative. — De cette même sphère partent deux ordres de fibres, savoir : 1° les fibres, manifestement motrices, dont l'ensemble constitue le faisceau pyramidal (y compris le faisceau géniculé) ou voie motrice principale ; 2° les fibres cortico-protubérantielles antérieures, qui, dans le centre ovale, la capsule interne et le pédoncule, sont intimement mélangées aux fibres de la voie motrice principale. Ces dernières fibres, on le sait (p. 177), se rendent aux noyaux du pont.

b. *Sphère olfactive.* — La sphère olfactive (fig. 221, III), rendez-vous des impressions recueillies sur la muqueuse pituitaire par les ramifications du nerf olfactif, est peu étendue chez l'homme où l'olfaction est une fonction rudimentaire. Elle comprend chez lui, d'après Flechsig : le tubercule olfactif, la partie avoisinante de la circonvolution du corps calleux, l'espace perforé antérieur, le crochet de l'hippocampe et la portion de la circonvolution de l'hippocampe qui lui fait suite. La sphère olfactive possède, vraisemblablement, comme les autres, à côté des fibres centripètes ou fibres de projection ascendantes, un certain nombre de fibres centrifuges ou fibres de projection descendantes. Mais ces dernières fibres sont encore mal connues. On sait, cependant, que le centre olfactif de l'écorce est en relation avec la corne d'Ammon, avec la couche optique et avec le noyau lenticulaire.

c. *Sphère visuelle.* — La sphère visuelle (fig. 221, II) est l'aboutissant des fibres optiques, lesquelles, comme nous le verrons plus tard (voy. *Terminaisons réelles des nerfs optiques*), proviennent du tubercule quadrijumeau antérieur, du corps genouillé externe et du pulvinar. Elle est située à la partie interne du lobe occipital tout autour de la scissure calcarine : elle comprend le cunéus, le lobule lingual et le pôle occipital. — Pour Flechsig, les fibres qui émanent du corps genouillé externe représenteraient les fibres maculaires et elles se termineraient sur les deux parois de la scissure calcarine, au centre par conséquent de la sphère visuelle. — Outre ces fibres optiques à trajet centripète, Flechsig admet des fibres optiques centrifuges qui, de la sphère visuelle, se rendent à la couche optique correspondante et, de là, à des masses grises inférieures : ce sont les fibres de projection descendantes. C'est par elles que se produiraient les mouvements des yeux ou de la tête qui surviennent à la suite de la réception par la sphère visuelle de certaines impressions optiques.

d. *Sphère auditive.* — La sphère auditive (fig. 221, IV) occupe la partie moyenne de la première circonvolution temporale. Elle s'étend, le long de la face supérieure de cette circonvolution, jusqu'à la région rétro-insulaire. — Cette région reçoit les fibres du faisceau acoustique (voy. *Terminaisons réelles de l'acoustique*), amenant à l'écorce les impressions recueillies dans le labyrinthe par les ramifications terminales du nerf cochléaire. — D'autre part, il émet des fibres de projection descendantes, qui ne sont autres que le faisceau cortico-protubérantiel postérieur ou faisceau de Meynert. Ces fibres cortico-protubérantielles postérieures, nous le savons, se terminent dans les noyaux du pont : elles auraient pour fonction, d'après Flechsig, de transmettre des incitations motrices aux différents muscles de l'appareil auditif.

2° Zone des centres d'association. — Les centres d'association, situés dans l'intervalle des centres de projection, ont pour caractères : 1° d'être dépourvus de fibres de projection ; 2° d'avoir des fibres d'association, je veux dire des fibres qui les unissent à d'autres parties de l'écorce, voisines ou éloignées. Ces fibres d'association se rendent pour la plupart aux différents centres de projection, autrement dit aux différentes sphères sensorielles ci-dessus décrites. Elles sont naturellement de deux ordres : centripètes ou centrifuges. — Les *fibres centripètes* vont du centre de projection au centre d'association : elles apportent à ce dernier les diverses sensations reçues

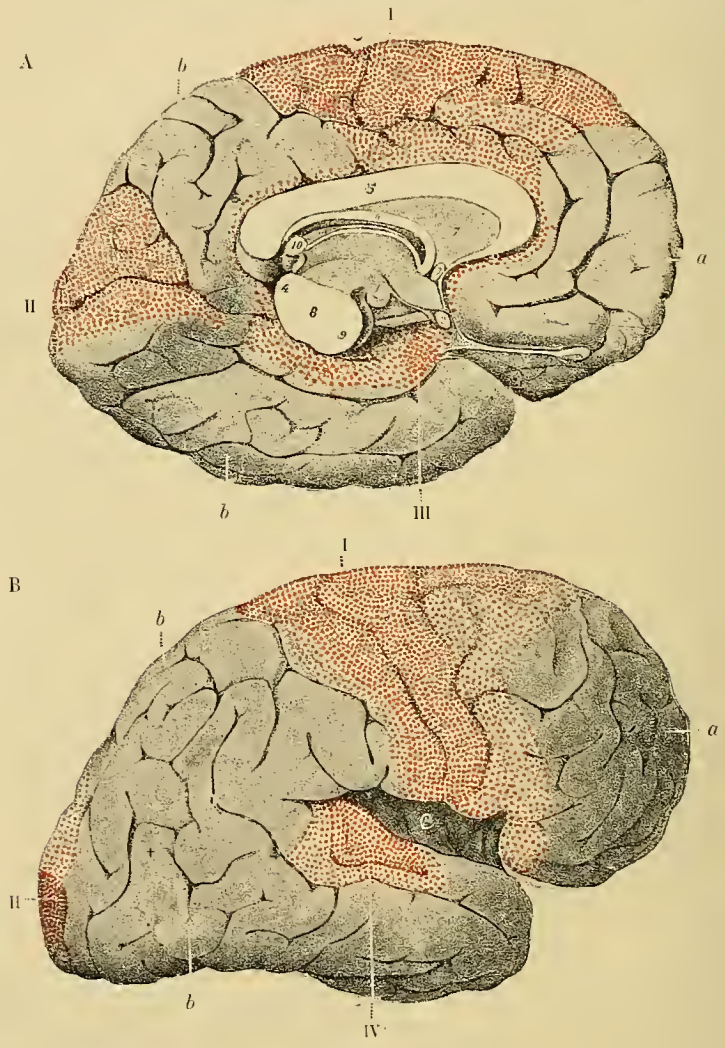

Fig. 221.

Les centres de projection et les centres d'association de l'écorce : A, vus sur la face externe de l'hémisphère droit ; B, vus sur la face interne de l'hémisphère gauche (d'après Flechsig).

I, sphère tactile. — II, sphère visuelle. — III, sphère olfactive. — IV, sphère auditive.

a, centre d'association antérieur ou frontal. — *b*, centre d'association postérieur ou temporo-pariétal. — *c*, centre d'association moyen ou insulaire.

1, tubercule mamillaire. — 2, chiasma optique. — 3, coupe de la commissure antérieure. — 4, tubercules quadrijumeaux antérieurs. — 5, corps calleux. — 6, trigone cérébral. — 7, septum lucidum. — 8, glande pinéale. — 9, pédoncule cérébral.

de la phériphérie par la sphère sensorielle dont elles proviennent. « C'est dans les centres d'association que toute sensation perçue laisse une empreinte ineffaçable, qui constitue le souvenir. C'est là que se rencontrent, se réunissent et se fusionnent en des centres supérieurs les sensations tactiles, visuelles, olfactives et acoustiques. C'est là que les sensations sont comparées entre elles et comparées à des sensations antérieures. C'est là que l'esprit trouve tous les éléments indispensables à tous les actes de la vie intellectuelle ou psychique. Ces centres sont, en définitive, dans le cerveau de l'adulte, le substratum anatomique de ce qu'on appelle expé-

rience humaine, savoir : connaissance, langage, sentiments esthétiques, moraux, etc. » (VAN GEHUCHTEN). — Les *fibres centrifuges* qu'émettent les centres d'association vont aux centres de projection et s'y terminent par des arborisations libres. Elles leur apportent des incitations diverses qui tantôt suscitent la mise en activité des éléments moteurs, tantôt exercent sur eux une sorte d'action inhibitrice qui les empêche de répondre aux excitations venues du dehors. Les centres d'association deviennent ainsi, par le rôle élevé qui leur est dévolu, les véritables centres intellectuels, les véritables organes de la pensée : ce sont les *sphères intellectuelles*. — Envisagés au point de vue topographique, ces centres, qui sont au nombre de trois, se distinguent, d'après leur situation sur l'hémisphère, en antérieur, moyen et postérieur :

a. *Centre d'association antérieur*. — Le centre d'association antérieur ou frontal (fig. 221, *a'*, dans lequel FLECHSIG localise la conscience de la personnalité (*Persönlichkeitsbewustsein*), occupe la partie antérieure du lobe frontal. Il comprend : 1° sur la face externe de l'hémisphère, la moitié antérieure de la première circonvolution frontale, les deux tiers antérieurs des deuxième et troisième circonvolutions frontales ; 2° sur la face interne de l'hémisphère, la moitié antérieure de la circonvolution frontale interne ; 3° sur la face inférieure de l'hémisphère, la plus grande partie des circonvolutions orbitaires.

b. *Centre d'association postérieur*. — Le centre d'association postérieur ou temporo-pariétal (fig. 221, *b*) occupe toute la partie de l'écorce comprise entre la sphère tactile et la sphère visuelle. Il comprend : 1° les deux circonvolutions pariétale supérieure et pariétale inférieure ; 2° les portions extrêmes de la première temporale, en avant et en arrière de la sphère auditive ; 3° les deuxième et troisième circonvolutions temporales tout entières ; 4° la première circonvolution temporo-occipitale ; 5° la plus grande partie des circonvolutions occipitales externes. Le centre d'association postérieur paraît avoir pour principale fonction de nous mettre en rapport avec le monde extérieur. C'est à ce centre, en effet, que se rendent, après avoir passé par leur centre de projection respectif, les impressions visuelles, tactiles et auditives, pour y être analysées, fixées par le souvenir, comparées à d'autres, etc., et finalement y provoquer des réactions psychiques, qui retournent aux centres de projection et règlent leur activité.

c. *Centre d'association moyen*. — Le centre d'association moyen (fig. 221, *c*), situé entre l'antérieur et le postérieur, occupe le fond de la scissure de Sylvius : il est représenté par les différentes circonvolutions qui forment l'insula. C'est ce centre « qui réunit en un seul tout toutes les régions corticales, sensitives, motrices, dont l'intégrité est indispensable à la conservation du langage articulé et, principalement, les impressions auditives avec les images motrices des lèvres, de la langue, du voile du palais et du larynx » (VAN GEHUCHTEN).

3° LES DEUX ZONES DE PROJECTION ET D'ASSOCIATION CHEZ LES ANIMAUX. — Les centres de projection, dont la valeur fonctionnelle est de présider aux différents actes de la vie animale, existent chez tous les mammifères : tous les mammifères, en effet, ont des hémisphères cérébraux, qui reçoivent les sensations recueillies à la périphérie par les nerfs sensitifs ou sensoriels et qui réagissent par leur système musculaire contre ces sensations.

Mais il n'en est pas de même des centres d'association. Ces centres d'association étant des centres supérieurs en rapport avec les fonctions intellectuelles, font naturellement défaut chez les animaux où ces fonctions n'existent pas. Les rongeurs, notamment, ne posséderaient, d'après FLECHSIG, aucun centre d'association : chez eux, les divers centres de projection arrivent au contact par leurs bords et, de ce fait, occupent toute l'étendue de l'écorce.

Les centres d'association existent chez les carnassiers, mais, ils y sont peu développés. Ils acquièrent de l'importance en passant des carnassiers chez les singes inférieurs et de ceux-ci chez les singes supérieurs. Chez ces derniers, leur étendue est à peu près égale à celle des centres de projection.

C'est chez l'homme qu'ils présentent leur plus haut degré de développement. Nous avons vu plus haut qu'ils occupaient, chez lui, les deux tiers de la surface de l'écorce. Mais, ici comme ailleurs, on observe des variations individuelles considérables, variations qui sont vraisemblablement en rapport avec l'intelligence du sujet.

4° MODE DE DÉVELOPPEMENT DES CENTRES DE PRODUCTION ET DES CENTRES D'ASSOCIATION CHEZ L'HOMME. — Nous avons déjà vu, à propos de la systématisation de la moelle épinière, que les fibres nerveuses de la substance blanche étaient primitivement constituées par de simples cylindraxes et que ce n'est que plus tard, au moment même où elles étaient appelées à remplir le rôle qui leur est dévolu, qu'elles s'entouraient de leur manchon de myéline. Il en est exactement de même des fibres des hémisphères cérébraux et nous devons aux recherches de FLECHSIG cette notion intéressante que la zone des centres de projection précède toujours, dans sa myélinisation, la zone des centres d'association.

C'est au huitième mois de la vie intra-utérine que les fibres des centres de projection commencent à s'entourer de myéline. Cette myélinisation s'effectue dans l'ordre suivant : tout d'abord, les fibres de la voie sensitive centrale qui, du ruban de Reil, se rendent à la sphère tactile ; puis, les fibres de la voie olfactive ; enfin les fibres optiques et les fibres acoustiques. Lorsque ces fibres centripètes ont ainsi complété leur constitution histologique et, par cela même, sont devenues aptes à transmettre à leurs centres respectifs les sensations diverses recueillies au dedans ou au dehors, les fibres centrifuges à leur tour revêtent leur manchon de myéline et se préparent de la

sorte à transporter vers les masses musculaires les incitations motrices par lesquelles lesdits centres de projection répondent aux sensations qu'ils reçoivent. Ce travail de myélinisation est en général terminé à la fin du premier mois qui suit la naissance.

Mais, à ce moment, les centres d'association ne possèdent encore que des fibres cylindraxiles et ces fibres étant, par le fait même de leur état embryonnaire, inaptes à tout fonctionnement, le jeune enfant ne diffère pas au point de vue fonctionnel des mammifères inférieurs, des rongeurs par exemple, lesquels n'ont que des centres de projection. Son cerveau reçoit parfaitement les sensations tactiles ou autres que leur apportent les fibres sensitives et il peut même réagir par des mouvements appropriés, qui constituent autant de réflexes d'origine corticale. Mais les sensations en question restent toujours à l'état brut : elles ne sont, ni analysées, ni comparées entre elles, ni fixées par le souvenir, je veux dire qu'elles n'existent dans le centre cortical que juste le temps que dure l'impression périphérique qui en a été le point de départ. Ce travail d'élaboration psychique des différentes sensations qui arrivent aux sphères sensorielles est l'œuvre des centres supérieurs que renferment les sphères intellectuelles.

Les fibres qui appartiennent en propre aux sphères intellectuelles ne s'entourent de leur gaine myélinique qu'à partir du deuxième mois de la vie extra-utérine. Ce dépôt de myéline tout autour des cylindraxes s'effectue lentement, successivement, au fur et à mesure que l'intelligence s'éveille et se développe. Les connexions entre les centres de projection et les centres d'association, d'abord simples et peu nombreuses, se multiplient peu à peu en même temps qu'elles deviennent plus complexes. L'appareil, en un mot, se perfectionne au fur et à mesure que la fonction acquiert de l'importance, conformément à la formule bien connue que la fonction fait l'organe.

F. — Développement des circonvolutions cérébrales

Les anfractuosités et les circonvolutions que nous avons décrites à la surface extérieure des hémisphères n'apparaissent pas simultanément sur le cerveau de l'embryon. Elles s'y montrent, au contraire, d'une façon successive et suivant un ordre régulier, qui a été parfaitement établi par des observations nombreuses, parmi lesquelles il convient de rappeler celles de Kölliker, celles d'Ecker, celles de Mihalkowics.

1° Sillons primitifs et sillons secondaires. — Kölliker, depuis longtemps déjà, a distingué sur le cerveau de l'embryon deux groupes de sillons, les uns primitifs, les autres secondaires :

Les *sillons primitifs* apparaissent dès le troisième mois, peut-être même vers la

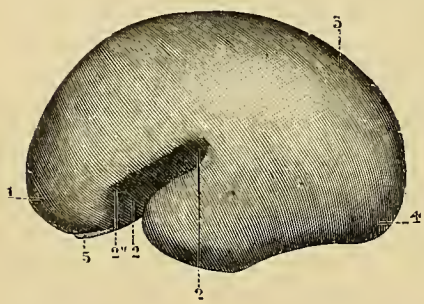

Fig. 222.

Cerveau d'un fœtus humain dans la première moitié du cinquième mois, face externe de l'hémisphère gauche (Mihalkowics).

1, lobe frontal. — 2, fosse de Sylvius, avec : 2', sa branche postérieure ; 2'', sa branche antérieure. — 3, lobe pariétal. — 4, lobe occipital. — 5, lobe olfactif.

(Les quatre lobes de la face externe sont encore entièrement lisses.)

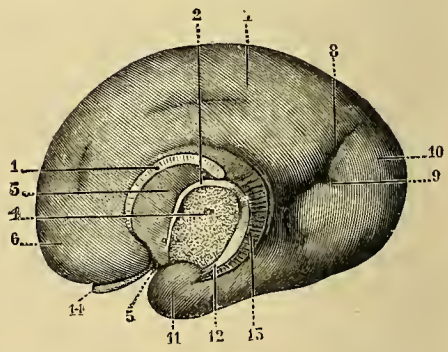

Fig. 223.

Le même, face interne de l'hémisphère droit (Mihalkowics).

1, corps calleux. — 2, trigone. — 3, septum lucidum. — 4, coupe du pédoncule cérébral. — 5, fosse de Sylvius. — 6, lobe frontal. — 7, première circonvolution frontale interne. — 8, scissure perpendiculaire interne. — 9, scissure calcarine. — 10, cunéus. — 11, circonvolution de l'hippocampe. — 12, corps bordant. — 13, corps godronné. — 14, lobe olfactif.

fin du deuxième : ils résultent d'un plissement de la paroi hémisphérique, encore fort mince et fort délicate. Ces sillons présentent leur maximum de développement

au quatrième mois ; puis, ils disparaissent au cinquième, de telle sorte que le cerveau, momentanément plissé, redevient lisse. Tous ces sillons, pourtant, ne sont pas voués à une existence simplement temporaire. Un certain nombre d'entre eux sont persistants et font partie intégrante du type cérébral définitif : telles sont la *scissure perpendiculaire interne*, la *scissure calcarine* et la dépression latérale qui deviendra plus tard la *scissure de Sylvius*.

Les *sillons secondaires*, qui viennent s'ajouter à ces derniers et créer à la surface hémisphérique le type spécifique définitif, ne font leur apparition que vers la fin du cinquième mois ou le commencement du sixième. Les circonvolutions qu'ils délimitent résultent, toujours d'après Kölliker, d'une prolifération partielle des couches superficielles des hémisphères, à laquelle participent à la fois la substance blanche et la substance grise : elles ne sont que de simples épaississements, partiels et systématiques, de l'écorce cérébrale.

Ceci posé, nous allons indiquer en quelques mots quel est le mode d'évolution des scissures et des sillons principaux.

2° Ordre d'apparition des scissures et des sillons. — La première en date est la *scissure de Sylvius*, plus communément désignée dans ses premiers stades, et cela avec raison, sous le nom de *fosse de Sylvius*. Elle apparaît à la fin du deuxième mois sous la forme d'une légère dépression, située à la face inférieure de l'hémisphère (fig. 222,2). Au troisième mois, cette dépression se transforme en une véritable gouttière, qui gagne peu à peu la face externe du cerveau et prend, sur cette face, une direction oblique en haut et en arrière. Au cinquième mois, la fosse de Sylvius s'accentue et se limite par des bords plus nets ; en même temps, apparaît sur sa lèvre supérieure une légère inflexion qui est le rudiment de son prolongement antérieur. Au sixième et au septième mois, ce prolongement antérieur, d'abord peu visible, gagne peu à peu en étendue et en profondeur. De leur côté, les deux lèvres de la fosse sylvienne s'accroissent et se portent en dehors pour constituer les opercules. A la simple fossette des premiers stades, large et béante, se substitue peu à peu cette scissure, profonde mais étroitement fermée, que nous présente le cerveau du nouveau-né et de l'adulte.

A la même époque que la fossette de Sylvius ou peu de temps après, au début du troisième mois par conséquent, apparaît la *scissure perpendiculaire interne*, qui isole le lobe occipital et dont la *scissure calcarine* n'est pour ainsi dire qu'un simple prolongement. Au quatrième et au cinquième mois, cette scissure s'accentue et se creuse. Mais, quel que soit le stade évolutif où on la considère, la scissure perpendiculaire interne n'occupe jamais que la face interne et le bord supérieur de l'hémisphère ; la scissure perpendiculaire externe, qui se montre si nettement sur le cerveau des anthropoïdes et des singes inférieurs, ne paraît exister à aucune époque chez l'homme, si ce n'est par anomalie. Il en résulte que les plis de passage transversaux, que nous avons décrits à ce niveau (p. 246) sur le cerveau de l'homme adulte et qu'on désigne quelquefois sous le nom de plis de perfectionnement, sont des dispositions acquises par l'espèce et non par l'individu.

La *scissure de Rolando*, la plus précoce des scissures secondaires, se montre vers la fin du cinquième mois ou au commencement du sixième. Elle se présente tout d'abord sous la forme d'une simple fossette, occupant la partie moyenne de l'hémisphère. Peu à peu elle se creuse et s'étend de proche en proche, gouttière de plus en plus longue, d'une part vers la scissure interhémisphérique, d'autre part vers la scissure de Sylvius.

Apparaissent ensuite, au début du sixième mois, le *sillon prérolandique* et le *sillon frontal inférieur ;* puis le *sillon interpariétal*, avec son prolongement ascendant qui délimite en arrière la circonvolution pariétale ascendante, avec son prolongement postérieur qui se confond avec le *sillon occipital supérieur*.

Au cours du sixième mois, nous voyons apparaître encore : 1° sur la face interne de l'hémisphère, la *scissure calloso-marginale*, qui circonscrit en haut la circonvolution du corps calleux ; 2° à la même époque ou à peu près, le *sillon parallèle* et le premier *sillon temporo-occipital*, l'un sur la face externe de l'hémisphère, l'autre sur sa face inférieure.

Un peu plus tard, au septième et au huitième mois, se montrent les autres sillons principaux, savoir : le *sillon frontal supérieur*, le *sillon olfactif*, le *sillon cruciforme*, le *deuxième sillon temporal*, le *deuxième sillon temporo-occipital*, et, enfin, le *sillon occipital inférieur*. A ce moment, le cerveau humain possède,

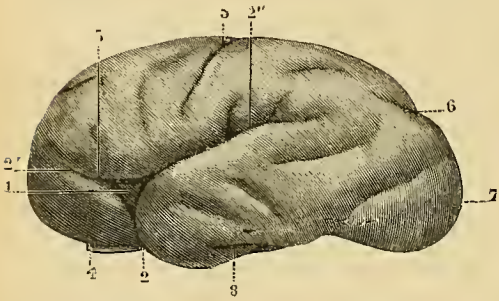

Fig. 224.

Cerveau d'un fœtus humain au commencement du huitième mois, face externe de l'hémisphère gauche (Mihalkowics).

1, insula de Reil. — 2, scissure de Sylvius, avec : 2', sa branche antérieure ; 2'', sa branche postérieure. — 3, opercule supérieur. — 4, lobe olfactif. — 5, scissure de Rolando. — 6, scissure perpendiculaire externe. — 7, lobe occipital. — 8, lobe temporal.

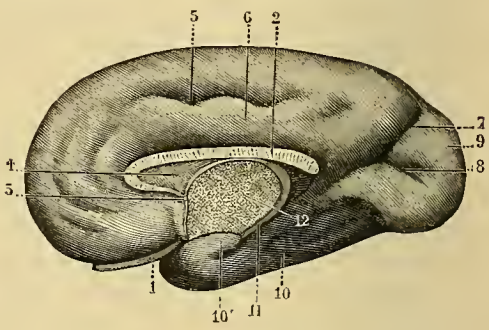

Fig. 225.

Le même, face interne de l'hémisphère droit (Mihalkowics).

1, lobe olfactif. — 2, corps calleux. — 3, commissure blanche antérieure. — 4, septum lucidum. — 5, scissure calloso-marginale. — 6, circonvolution du corps calleux. — 7, scissure perpendiculaire interne. — 8, scissure calcarine. — 9, cunéus. — 10, circonvolution de l'hippocampe, avec 10', son crochet. — 11, corps bordant. — 12, coupe du pédoncule.

en fait de sillons et de circonvolutions, tous ses éléments caractéristiques : il est complet, quoique fort simple encore ; il est l'image, fidèle mais schématique, du cerveau de l'adulte.

Durant le neuvième mois de la vie fœtale, le cerveau se complique par l'apparition de sillons additionnels, créant à la surface des circonvolutions précitées des *plis accessoires*. Ces plis accessoires, toujours fort variables, non seulement d'individu à individu, mais chez le même sujet d'un côté à l'autre, se développent sans lois connues. Ils masquent plus ou moins le type simple embryonnaire et complètent ainsi dans ses détails la morphologie de l'écorce cérébrale, qui ne subira plus désormais, chez l'enfant et chez l'adolescent, que des remaniements de peu d'importance et à peine appréciables. Avant l'apparition des plis accessoires, le cerveau était le cerveau de l'espèce ; avec eux, il devient le cerveau de l'individu.

3° Conditions immédiates du plissement cérébral. — Les conditions immédiates du plissement des hémisphères et de la régularité quasi mathématique suivant laquelle il s'effectue, nous échappent entièrement et ici, comme sur bien d'autres points, nous en sommes encore réduits à de simples hypothèses.

On a invoqué tout d'abord, pour expliquer les creux et les reliefs de la surface

cérébrale, l'influence des causes extérieures et on a fait intervenir tour à tour l'enveloppe osseuse et les vaisseaux, exerçant leur action, action toute mécanique, sur une surface molle et facilement dépressible.

L'opinion qui attribue à l'enveloppe osseuse le plissement systématique du cerveau ne saurait être soutenue : nous savons, en effet, que la paroi cranienne, aux divers stades de son développement, se modèle sans cesse sur les hémisphères et subit leur influence au lieu d'exercer la sienne sur eux. Du reste, l'opinion précitée a contre elle un argument décisif : c'est l'existence de scissures et de sillons sur les hémisphères des monstres notencéphales (de νῶτος, *dos* et ἐγκέφαλος, *encéphale*), qui ont leur cerveau en dehors de la boîte cranienne.

En ce qui concerne les vaisseaux, leur influence n'est pas plus admissible. Il suffit, en effet, de jeter un simple coup d'œil sur un hémisphère bien injecté pour constater nettement l'absence de parallélisme entre la direction des sillons et le trajet des vaisseaux, soit veineux, soit artériels. Les grosses veines, on le sait, occupent de préférence, non pas le fond des scissures, mais la face superficielle des circonvolutions. Quant aux artères, nous les voyons descendre dans une scissure, non pas pour la suivre dans toute son étendue, mais pour en sortir un peu plus loin ; nous les voyons en outre, au cours de leur trajet, contourner une ou plusieurs circonvolutions, sans laisser sur elles d'autres traces de leur passage que de faibles sillons d'empreinte, le plus souvent même peu visibles.

L'influence mécanique des causes extérieures devant être mise hors de cause, quelques anatomistes, à la suite de Kölliker, ont pensé que les circonvolutions et les sillons qui les délimitent pourraient bien devoir leur origine à un accroissement inégal de l'écorce cérébrale : cet accroissement se faisant avec une grande intensité dans certaines régions, s'effectuant avec une intensité moindre sur d'autres régions fonctionnellement différentes. Les premières de ces régions, se développant plus rapidement, s'élèveraient en saillie et deviendraient les circonvolutions ; les secondes, se développant moins vite, resteraient naturellement en creux et formeraient les scissures. Outre qu'une pareille théorie est toute hypothétique, elle me paraît peu compatible avec ce fait que deux circonvolutions voisines et fonctionnellement équivalentes sont séparées l'une de l'autre par une scissure profonde. Comment comprendre en effet, pour ne citer qu'un exemple, que les circonvolutions frontale ascendante et pariétale ascendante, qui toutes les deux sont le point de départ des incitations motrices volontaires et ne sont pas séparables chez l'adulte au point de vue fonctionnel, soient séparées chez l'embryon par une région de l'écorce qui répond à la scissure de Rolando et qui, elle, ne se développe pas, tandis que les deux régions voisines sont le siège d'un développement rapide et considérable ?

Tout récemment, Max Flesch (*Correspondenz-Blatt f. schweizer Aerzte*, 1888) invoque encore comme facteur morphogénique du plissement cérébral l'inégalité d'accroissement des différentes parties de l'hémisphère, portant, non plus comme tout à l'heure sur les régions de l'écorce, mais bien sur les faisceaux du centre ovale. Comme précédemment, les faisceaux à accroissement considérable et rapide répondraient aux circonvolutions ; les faisceaux à développement plus faible répondraient aux scissures. Cette théorie, on le conçoit, n'est qu'une variante de la précédente : les mêmes objections lui sont applicables.

Somme toute, en fait d'explication morphogénique du plissement de l'écorce cérébrale, nous en sommes encore réduits à cette formule banale que les hémisphères, en parcourant les divers stades de leur développement, obéissent à ce

quid ignotum, appelé l'hérédité, qui imprime à chacun de nos organes le cachet spécifique. Le lecteur voudra bien reconnaître avec nous que cette explication n'en est pas une et que la formule en question ne pourra que difficilement satisfaire un esprit positif, qui désire avant tout, non pas des mots, mais des solutions nettes et précises.

§ IV. — Conformation intérieure du cerveau

Pour prendre une notion exacte de la conformation intérieure du cerveau, la meilleure méthode est celle qui consiste à pratiquer sur cet organe une série de coupes successives, en allant de la convexité vers la base.

La première de ces coupes est une coupe horizontale, passant par un point quelconque de la face interne des hémisphères. Cette coupe nous présente, sur chacune des moitiés du cerveau, une masse blanche centrale, le *centre ovale de Vieussens*, circonscrite par une bordure fortement sinueuse et nulle part interrompue, qui constitue la substance grise de l'écorce ou manteau.

Si, au lieu de pratiquer notre coupe sur un point quelconque de la face interne des hémisphères, nous conduisons le couteau suivant un plan passant par la face supérieure du corps calleux (coupe de Vieussens), nous retrouvons encore sur chaque hémisphère notre masse blanche centrale. Mais la bordure grise qui la circonscrivait tout à l'heure sur tout son pourtour, se trouve interrompue maintenant à sa partie interne, pour livrer passage au *corps calleux* (fig. 226) : le corps calleux devient ainsi une large commissure jetée entre le centre ovale d'un hémisphère et le centre ovale de l'hémisphère opposé.

Si nous enlevons le corps calleux (fig. 231), nous rencontrons : 1° sur la ligne médiane, une lame de substance blanche placée horizontalement et de forme triangulaire : elle est appelée *trigone cérébral* ou *voûte à quatre piliers*; 2° de chaque côté de la ligne médiane, deux cavités larges et anfractueuses, qui s'étendent du lobe frontal au lobe occipital : ce sont les *ventricules latéraux*, tapissés dans toute leur étendue par une membrane propre, la *membrane épendymaire* ou *épendyme*.

Le trigone cérébral est complètement fusionné en arrière avec le corps calleux ; mais il s'en sépare bientôt pour se porter en bas et en avant, le corps calleux conservant quelque temps encore sa direction horizontale (fig. 237). Dans l'angle dièdre résultant de l'écartement réciproque de ces deux organes, vient s'interposer une lame nerveuse fort mince, placée en sens sagittal et occupant exactement la ligne médiane : c'est le *septum lucidum* ou *cloison transparente*.

Au-dessous du trigone (fig. 265), s'étale une lame cellulo-vasculaire, la *toile choroïdienne supérieure*, dans la partie postérieure de laquelle se loge une petite masse conoïde, la *glande pinéale* ou *épiphyse*. Au-dessous de la toile choroïdienne, enfin, nous rencontrons une nouvelle cavité (fig. 274,15), celle-là impaire et médiane, le *ventricule moyen* ou *troisième ventricule*.

Si nous nous reportons de nouveau dans les ventricules latéraux (fig. 274,12 et 13) nous voyons, sur la partie antérieure de leur plancher, apparaître en saillie deux noyaux de substance grise : la *couche optique* en dedans et en arrière ; le *corps strié* en dehors et en avant. Ce sont les *noyaux opto-striés* ou *noyaux centraux* des hémisphères. La région qu'occupent les noyaux centraux est traversée de bas en haut par une lame de substance blanche fort importante : c'est la *capsule*

interne, laquelle se continue, d'une part avec le pédoncule cérébral, d'autre part avec le centre ovale.

Telles sont, sommairement énumérées et au fur et à mesure qu'elles se sont présentées à nous, les diverses parties constituantes du cerveau. Nous les étudierons dans l'ordre suivant :

1° *Corps calleux;*
2° *Trigone cérébral* ou *voûte à quatre piliers ;*
3° *Septum lucidum* ou *cloison transparente ;*
4° *Ventricules latéraux ;*
5° *Ventricule moyen* ou *troisième ventricule ;*
6° *Ependyme* et *liquide ventriculaire ;*
7° *Plexus choroïdes* et *toile choroïdienne ;*
8° *Glande pinéale* ou *épiphyse ;*
9° *Noyaux centraux* ou *opto-striés ;*
10° *Capsule interne* et *région sous-thalamique ;*
11° *Centre ovale.*

A. — Corps calleux

Après avoir enlevé, comme il a été dit plus haut, la partie supérieure des hémisphères cérébraux (coupe de Vieussens), le corps calleux se présente à nous sous l'aspect d'une lame quadrilatère, plus longue que large, se confondant à droite et à gauche avec la partie blanche des hémisphères (fig. 226,3, 3). C'est, comme nous le verrons plus loin, une large commissure, jetée entre les deux moitiés du cerveau. Cette commissure, qui fait défaut chez les vertébrés inférieurs, existe chez tous les mammifères, à l'exception des marsupiaux et des monotrèmes : elle acquiert ainsi la valeur d'un organe de perfectionnement.

1° **Dimensions.** — La longueur du corps calleux est de 8 à 10 centimètres. Sa largeur, mesurée sur sa face supérieure, présente 18 à 20 millimètres en arrière, quelques millimètres de moins en avant. Son épaisseur, qu'il est facile d'évaluer sur des coupes vertico-médianes, atteint son maximum à son extrémité postérieure, où elle mesure de 7 à 9 millimètres ; de là, elle décroît progressivement en allant d'arrière en avant et ne présente plus à son extrémité antérieure que 3 ou 4 millimètres.

2° **Conformation extérieure.** — On considère au corps calleux une face supérieure, une face inférieure, deux bords, deux extrémités et quatre angles :

A. Face supérieure. — La face supérieure est convexe d'avant en arrière, plane ou légèrement concave dans le sens transversal. Cette face nous présente tout d'abord, sur la ligne médiane, un sillon longitudinal plus marqué en arrière qu'en avant et improprement appelé *raphé*.

De chaque côté de ce sillon, se voient deux petits cordons longitudinaux, de coloration blanchâtre, s'étendant, en sens sagittal, d'une extrémité à l'autre du corps calleux : ce sont les *tractus blancs* ou *nerfs de Lancisi*. Ces tractus, très variables dans leurs dimensions, mais ordinairement minuscules (1 millimètre de largeur environ), ne sont unis au corps calleux que par un tissu conjonctif lâche ; ils se laissent, dans la plupart des cas, enlever assez facilement et, de ce fait, jouissent d'une indépendance relative. Nous indiquerons plus loin quelles sont son origine, sa terminaison et sa signification morphologique.

En dehors des tractus blancs de Lancisi, que l'on désigne encore sous le nom de *tractus médians* parce que chacun d'eux longe la ligne médiane, on en rencontre assez souvent deux autres, appelés *tractus latéraux* ou *tractus gris*. Ces derniers se présentent sous la forme de deux petits cordons aplatis et de coloration grisâtre qui longent, toujours en sens sagittal, les bords latéraux du corps calleux. Ce sont les *tæniæ tectæ* (rubans cachés) ou les *striæ obtectæ* des

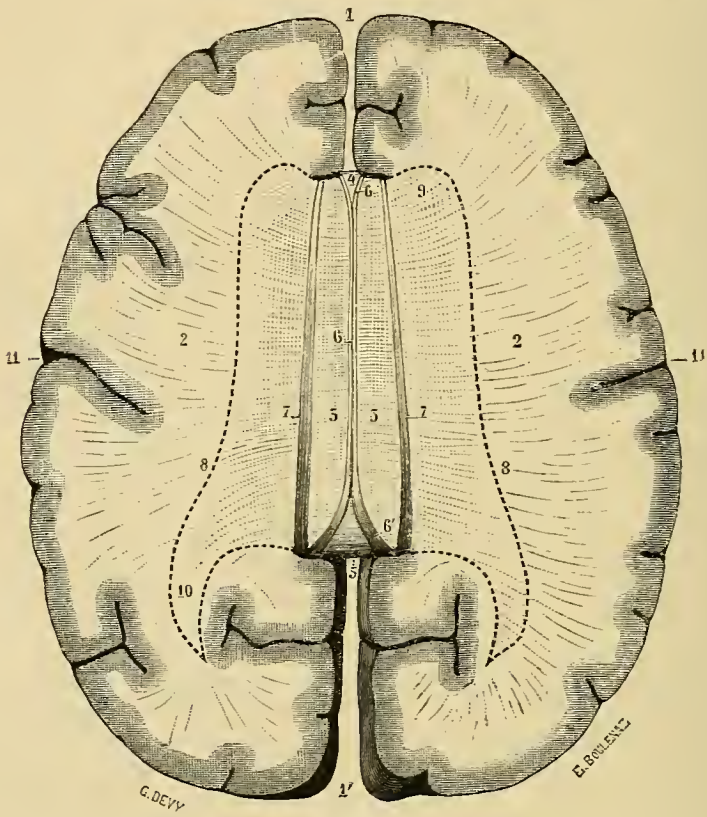

Fig. 226.

Coupe horizontale des deux hémisphères, passant par la face supérieure du corps calleux (*coupe de Vieussens*).

1, 1', extrémités antérieure et postérieure de la scissure interhémisphérique. — 2, 2, centre ovale de Vieussens. — 3, 3, face supérieure du corps calleux. — 4, son extrémité antérieure ou *genou*. — 5, son extrémité postérieure ou *bourrelet*. — 6, tractus médians de Lancisi. — 6', fasciola cinerea. — 7, 7, tractus latéraux (*tæniæ tectæ*), formant la limite latérale superficielle du corps calleux. — 8, ligne ponctuée indiquant à la fois les limites du ventricule latéral et la limite profonde du corps calleux. — 9, prolongement antérieur ou frontal du corps calleux (*forceps minor*). — 10, son prolongement postérieur ou occipital (*forceps major*). — 11, 11, scissure de Sylvius.

anatomistes allemands. Ils sont entièrement recouverts, en effet, par la circonvolution du corps calleux (fig. 227.5') et, pour les apercevoir, il faut soulever et renverser en dehors cette dernière circonvolution. Si on les suit alors d'avant en arrière, on les voit contourner le bourrelet du corps calleux et se continuer avec le corps godronné du ventricule latéral. Si on les suit au contraire d'arrière en avant, on les voit diminuer graduellement de volume et se terminer en pointe sur la face inférieure de la circonvolution sus-jacente. Du reste, les tractus latéraux sont encore plus variables dans leur développement que les tractus médians : ils ne dépassent pas ordinairement la partie moyenne du corps calleux. Je les ai vus, cependant, sur plusieurs sujets, se prolonger jusqu'à la région du genou.

Abstraction faite des tractus médians et des tractus latéraux, la face supérieure du corps calleux nous présente dans toute son étendue des stries transversales, indice manifeste de sa constitution fasciculée et de la direction transversale de ses faisceaux.

Envisagée au point de vue de ses rapports, cette face supérieure répond, sur la ligne médiane, à la grande scissure interhémisphérique et, par conséquent, au bord concave de la faux du cerveau, à l'arachnoïde et à l'artère frontale interne et postérieure, branche de la cérébrale antérieure. De chaque côté de la ligne médiane, elle est en rapport avec l'importante circonvolution du corps calleux, dont la sépare une anfractuosité profonde de 8 à 12 millimètres (fig. 227,4), que nous avons déjà désignée (p. 251) sous le nom de *sinus du corps calleux*.

B. Face inférieure. — La face inférieure du corps calleux, légèrement convexe dans le sens transversal, fortement concave dans le sens antéro-postérieur, est fasciculée transversalement, comme la face supérieure. Sa portion médiane répond en arrière au trigone cérébral et, en avant, au bord supérieur du septum lucidum qui s'unit à elle. Ses parties latérales s'étalent au-dessus des ventricules latéraux et constituent ainsi la face supérieure ou voûte de ces ventricules.

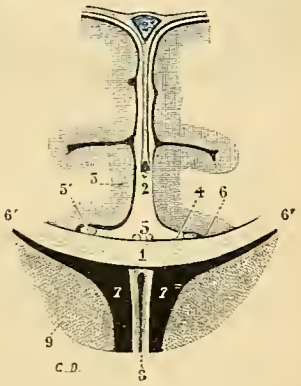

Fig. 227.

Coupe vertico-transversale du corps calleux à sa partie antérieure, pour montrer ses rapports, d'une part avec les circonvolutions, d'autre part avec le ventricule latéral.

1. corps calleux. — 2. scissure interhémisphérique et faux du cerveau : 2'. sinus longitudinal supérieur. — 3. circonvolution du corps calleux. — 4. sinus du corps calleux. — 5. tractus médians de Lancisi. — 5'. tractus latéraux (*tæniæ tectæ*). — 6, limites latérales de la face supérieure du corps calleux. — 6'. limites latérales de sa face inférieure. — 7, ventricules latéraux. — 8. septum lucidum et sa cavité centrale. — 9. noyau caudé.

C. Bords. — Les bords sont au nombre de deux, l'un droit, l'autre gauche. Ils sont purement conventionnels, le corps calleux se fusionnant réellement sur les côtés avec la substance blanche du centre ovale. On admet d'ordinaire que ces bords répondent (fig. 227) : 1° du côté de la face supérieure, à la partie la plus profonde du sinus du corps calleux ; 2° du côté de la face inférieure, à la partie externe de la cavité ventriculaire. Comme le bord externe de la cavité ventriculaire est situé beaucoup plus en dehors que le sinus du corps calleux, le corps calleux est plus large sur sa face inférieure que sur sa face supérieure.

D. Extrémités. — Les deux extrémités du corps calleux se distinguent en antérieure et postérieure (fig. 226) :

a. *Extrémité postérieure*. — L'extrémité postérieure (fig. 226,5), arrondie et mousse, porte le nom de *bourrelet du corps calleux* ou de *splénium*. Elle est séparée de l'extrémité occipitale du cerveau par une distance de 6 ou 7 centimètres. Examinée par la partie postérieure de la grande scissure interhémisphérique, elle nous apparaît sous la forme d'un gros cordon transversal, se rendant d'un hémisphère à l'autre. Nous avons déjà vu que le bourrelet du corps calleux formait, à ce niveau, la lèvre supérieure de la fente cérébrale de Bichat : il repose sur les tubercules quadrijumeaux, qui constituent la lèvre inférieure de cette même fente.

b. *Extrémité antérieure*. — L'extrémité antérieure (fig 226.4), plus mince que la précédente, n'est séparée de l'extrémité antérieure du cerveau que par une dis-

tance moyenne de 3 centimètres. Elle se recourbe en bas et en arrière en formant ce qu'on appelle le *genou du corps calleux*. Cette portion réfléchie du corps calleux se termine un peu en avant du chiasma du nerf optique (voy. *Conformation extérieure du cerveau*, p. 222) par une extrémité étroite et mince, appelée *bec* ou *rostrum*.

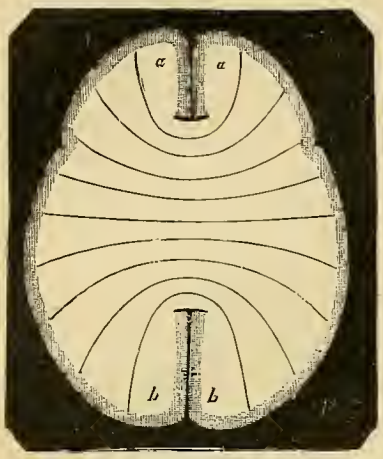

Fig. 228.

Schéma indiquant, sur une coupe horizontale, la direction des fibres du corps calleux.

a, *a*, extrémité antérieure du cerveau. *b*, *b*, extrémité postérieure.

La face inférieure du genou du corps calleux est croisée de haut en bas et d'avant en arrière par deux tractus blanchâtres, l'un droit, l'autre gauche (fig. 182,8'), que l'on désige à tort sous le nom de *pédoncules du corps calleux*. Ces tractus, en effet, n'ont avec la formation calleuse que de simples rapports de contiguïté. Ils sont la continuation des nerfs de Lancisi, ci-dessus décrits. Arrivés au niveau du bec, ils s'écartent l'un de l'autre et passent dans l'espace perforé antérieur, où ils contribuent à former (voy. p. 224) la bandelette diagonale.

Par sa face inférieure ou convexe, le genou du corps calleux répond à la base du cerveau : on le voit très nettement, sur un cerveau reposant par sa face convexe, en écartant l'un de l'autre les deux hémisphères (fig. 179.4). Par sa face postéro-supérieure ou concave, il contourne le septum lucidum et ferme, en avant, les ventricules latéraux.

E. Angles. — Les angles du corps calleux sont au nombre de quatre, deux antérieurs et deux postérieurs :

a. *Angles antérieurs*. — Les angles antérieurs répondent à l'extrémité antérieure du ventricule latéral. En avant du ventricule, les fibres calleuses qui constituent ces angles s'irradient dans le lobe frontal en formant un large faisceau de forme triangulaire dont le bord interne est concave (fig. 226,9). Le bord interne du faisceau gauche et le bord interne du faisceau droit, en se regardant par leur concavité, forment un ensemble qui a été comparé par les anciens anatomistes aux deux branches d'une pince ou tenaille (forceps) : de là le nom de *forceps anterior* ou *forceps minor*, sous lequel on désigne les irradiations frontales du corps calleux.

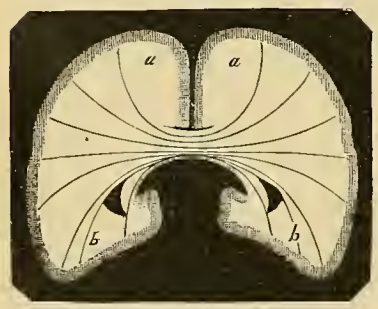

Fig. 229.

Schéma indiquant, sur une coupe vertico-transversale, la direction des fibres du corps calleux.

a, *a*, convexité du cerveau. — *b*, *b*, région de la base.

b. *Angles postérieurs*. — Les angles postérieurs du corps calleux forment à leur tour deux prolongements similaires, mais plus étendus, lesquels se subdivisent immédiatement après leur origine en deux portions, l'une postérieure, l'autre inférieure et externe. La portion postérieure, se portant en arrière, s'étale horizontalement au-dessus du prolongement occipital du ventricule latéral, en formant la voûte de ce prolongement ventriculaire : on la

désigne, par opposition au forceps anterior ou minor sous le nom de *forceps posterior* ou *forceps major* (fig. 226,10). La portion inférieure et externe, située en dehors de la précédente, s'infléchit en bas et recouvre, à leur partie supéro-externe, le prolongement sphénoïdal et le prolongement occipital du ventricule latéral : c'est la *corne sphénoïdale du corps calleux* ou *tapetum*. Nous verrons plus loin que le tapetum, que tous les auteurs jusqu'ici ont rattaché au corps calleux, doit être considéré, en partie sinon en totalité, comme une dépendance du faisceau d'association occipito-frontal (voy. *Centre ovale*) : il existe, en effet, sur les cerveaux où le corps calleux ne s'est pas développé et, d'un autre côté, il reste intact à la suite d'une section pratiquée sur le corps calleux.

3° Constitution anatomique et connexions. — Il convient, à ce sujet, d'examiner séparément : 1° le corps calleux proprement dit ; 2° les tractus latéraux ou tractus gris ; 3° les tractus médians ou nerfs de Lancisi :

a. *Corps calleux proprement dit.* — Le corps calleux se compose essentiellement de fibres nerveuses à direction transversale. On admet généralement aujourd'hui que ces fibres, en passant du corps calleux dans le centre ovale des hémisphères, rayonnent dans tous les sens pour aller se terminer dans la substance grise de l'écorce cérébrale. On a encore admis, avec Meynert, que chacune d'elles se terminait, à droite et à gauche, dans des points symétriques. Les deux figures ci-dessus (fig. 228 et 229), qui représentent, la première une coupe horizontale, la seconde une coupe vertico-transversale du cerveau, indiquent nettement le chemin parcouru par les fibres du corps calleux : on voit qu'elles décrivent pour la plupart des anses régulières, dont la concavité se dirige en avant pour les fibres antérieures, en arrière pour les fibres postérieures, en haut pour les fibres supérieures, en bas pour les fibres inférieures.

Il résulte d'une pareille disposition que chaque fibre du corps calleux, prise à part, relie l'une à l'autre deux régions homologues du manteau cérébral et que le corps calleux, dans son ensemble, doit être considéré comme une vaste commissure jetée entre les deux hémisphères et destinée vraisemblablement à les associer dans leur fonctionnement, soit physiologique, soit morbide.

Il est à remarquer toutefois qu'il est quelques régions de l'écorce qui ne reçoivent ni n'émettent de fibres calleuses. De ce nombre sont la région de la corne d'Ammon et la partie antéro-inférieure du lobe temporal : nous verrons plus loin que les deux régions ammoniennes sont reliées l'une à l'autre par les fibres transversales qui constituent la lyre ; quant à la partie précitée du lobe temporal, elle est, de même, mise en relation avec celle du côté opposé par la commissure antérieure. Beevor avait émis l'opinion que le cunéus était, lui aussi, sans connexion avec les fibres du corps calleux ; mais Déjerine, en s'appuyant sur des faits de dégénérescence secondaire, a démontré qu'il n'en était rien et que le cunéus, comme toutes les autres circonvolutions occipitales, émettaient et recevaient des fibres calleuses.

L'application de la méthode de Golgi à l'étude du corps calleux a révélé à Ramon y Cajal que les fibres constitutives de cet organe naissaient suivant une double modalité (fig. 230) : les unes, et ce sont vraisemblablement les plus nombreuses, émanent des cellules pyramidales de petites dimensions, ou peut-être aussi des cellules polymorphes, et ne sont que la continuation des cylindraxes de ces cellules ; les autres naissent, un peu au-dessous de l'écorce, des fibres de projection ou d'association et peuvent être considérées comme de simples collatérales de ces dernières fibres. Quelle que soit leur origine, qu'elles soient fibres cylindraxiles directes ou simples collatérales d'autres fibres du centre ovale, les fibres calleuses traversent la ligne médiane et vont se terminer dans l'écorce du côté opposé par des arborisations libres. Chemin faisant (et c'est là encore un fait

nettement établi par les recherches de Cajal), elles émettent vers le haut un certain nombre de collatérales qui, comme la branche mère, gagnent l'écorce et s'y résolvent en arborisations terminales libres. Grâce à ces collatérales, le champ d'action de chaque fibre calleuse est beaucoup plus étendu que celui qu'occupe sa cellule d'origine et, de ce fait, le théorème de Meynert faisant des fibres calleuses des commissures transversales jetées entre points symétriques des deux hémisphères, ne saurait être pris à la lettre. Si nous le conservons, nous devons ajouter, à titre de correctif, que le territoire terminal d'une fibre calleuse est incomparablement plus vaste que son territoire d'origine, d'où cette conclusion, formulée par Cajal, que la « fibre calleuse est un système d'association transversal très complexe, dans lequel la fibre, née par exemple d'un point de l'hémisphère, peut se mettre en rapport de contact, non seulement avec des cellules symétriques du côté opposé, mais aussi avec de nombreux autres éléments de diverses régions et couches de l'écorce ». Cette manière de voir est en parfait accord avec ce fait que la destruction expérimentale d'une région déterminée de l'écorce (Mubatow chez le chien) détermine sur l'hémisphère du côté opposé la dégénérescence d'une région qui est toujours plus étendue que la région détruite.

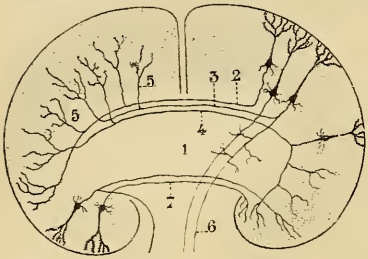

Fig. 230.

Schéma montrant, sur une coupe frontale du cerveau, la disposition probable des fibres commissurales (d'après Cajal).

1, corps calleux, avec : 2, fibre cylindraxile directe : 3, collatérale d'une fibre de projection ; 4, collatérale d'une fibre d'association. — 5, collatérales des fibres calleuses. — 6, deux fibres de projection. — 7, deux fibres de la commissure antérieure.

b. *Tractus latéraux.* — Les tractus latéraux ou tractus gris renferment de la substance grise à leur surface et de la substance blanche dans leur profondeur. Comme le corps godronné, auquel ils font suite, ils représentent une circonvolution à l'état rudimentaire. Nous y reviendrons plus loin.

c. *Tractus médians ou nerfs de Lancisi.* — Quant aux tractus médians ou tractus blancs, ils sont formés par des fibres antéro-postérieures ou longitudinales. Tous les anatomistes sont d'accord sur ce point. Mais les divergences commencent quand il s'agit d'établir les connexions antérieures et postérieures de ces fibres. D'après Luys, les tractus de Lancisi feraient suite en arrière aux corps godronnés (voy. plus loin, *Ventricules latéraux*) et viendraient se perdre, en avant, dans l'amas de substance grise qui occupe la partie inférieure du septum lucidum. Pour Meynert et Huguenin, ils partiraient de la substance blanche qui recouvre la circonvolution de l'hippocampe et aboutiraient, d'autre part, à la partie antérieure de l'écorce de la circonvolution du corps calleux : les tractus de Lancisi ne seraient ainsi qu'une longue anastomose, reliant cette dernière circonvolution au système de la corne d'Ammon. Giacomini, qui a bien étudié les connexions des tractus de Lancisi, les fait dériver en arrière, comme les tractus latéraux, de l'extrémité supérieure du corps godronné et les fait terminer en avant dans les pédoncules du corps calleux, lesquels, comme nous l'avons déjà vu, se jettent dans la bandelette diagonale et, de là, dans la circonvolution de l'hippocampe. Je me range pour ma part à cette manière de voir et, avec le savant professeur de Turin, je considère le corps godronné, les tractus de Lancisi, les pédoncules du corps calleux et la bandelette diagonale comme constituant une seule et même formation : c'est, comme nous le verrons plus tard, une circonvolution rudimentaire, incluse dans la grande circonvolution limbique de Broca. Chez les rongeurs (souris, rats, etc.), où les nerfs de Lancisi sont beaucoup plus développés que chez l'homme, Ramon y Cajal a constaté, dans ces formations, la présence de plusieurs couches de cellules nerveuses, qui, par leur disposition, rappellent exactement, quoique

notablement simplifiées et rapetissées, les diverses couches de l'écorce cérébrale.

B. — Trigone cérébral ou voûte a quatre piliers

Le trigone cérébral (fig. 231.5), que l'on désigne encore sous le nom de *voûte à quatre piliers* (*voûte à trois piliers* des anciens auteurs), est une lame de substance blanche, impaire et médiane, qui se trouve située immédiatement au-dessous du

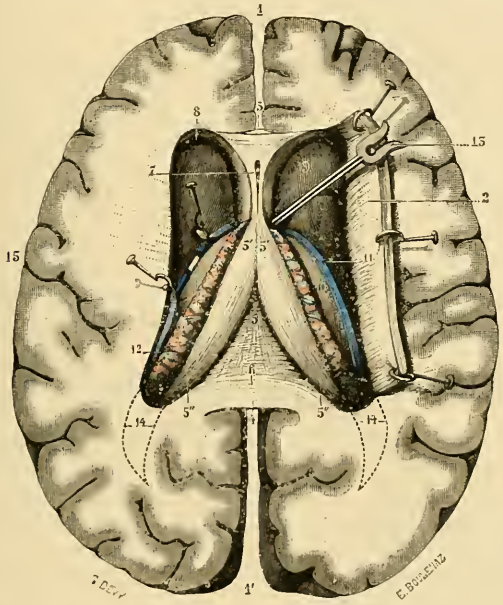

Fig. 231.

Coupe horizontale des deux hémisphères, passant par la face supérieure du corps calleux.

(Celui-ci a été enlevé dans presque toute son étendue, pour montrer les ventricules latéraux et le trigone cérébral.)

1, 1, extrémités antérieure et postérieure de la scissure interhémisphérique. — 2, portion droite du corps calleux, érignée en haut et en dehors. — 3, genou du corps calleux. — 4, son bourrelet. — 5, trigone cérébral, avec : 5', 5', ses piliers antérieurs ; 5'', 5'', ses piliers postérieurs. — 6, fusion du trigone avec le bourrelet du corps calleux. — 7, septum lucidum et sa cavité centrale. — 8, ventricule latéral. — 9, noyau caudé. — 10, couche optique. — 11, sillon opto-strié. — 12, plexus choroïdes des ventricules latéraux du côté droit. — 13, trou de Monro, dans lequel on a introduit la pointe d'une sonde cannelée. — 14, scissure de Sylvius.

(Les deux lignes ponctuées 14 et 14 indiquent les limites du prolongement occipital du ventricule latéral, qui est sous-jacent à la coupe.)

corps calleux. Elle repose, d'autre part, sur les couches optiques et sur le ventricule moyen, dont elle constitue le toit ou la voûte.

1° Conformation extérieure. — Placé horizontalement, le trigone se présente à nous sous la forme d'un triangle isocèle, dont la base serait dirigée en arrière. Nous pouvons donc lui considérer : deux faces, l'une supérieure, l'autre inférieure ; trois bords et trois angles.

A. Face supérieure. — La face supérieure, fortement convexe dans le sens antéro-postérieur, est plane ou légèrement concave dans le sens transversal.

En arrière, dans son tiers postérieur environ, elle répond immédiatement au corps calleux et se confond avec lui d'une façon intime.

En avant, dans ses deux tiers antérieurs, elle est séparée du corps calleux par un intervalle qui s'accroît graduellement (fig. 237) en allant d'arrière en avant : dans cette partie indépendante, la face supérieure du trigone donne insertion, sur la ligne médiane, au bord inférieur du septum lucidum ; de chaque côté de la ligne médiane, elle est entièrement libre et concourt alors à former le plancher du ventricule latéral.

B. Face inférieure. — La face inférieure repose dans toute son étendue sur la toile choroïdienne, qui la sépare à la fois des couches optiques et du ventricule moyen. Cette face adhère, mais faiblement, à la membrane sous-jacente, grâce à un tissu conjonctif lâche et à quelques vaisseaux qui vont de l'une à l'autre de ces deux formations.

C. Bords. — Au nombre de trois, les bords du trigone se distinguent en bord postérieur et bords latéraux :

a. *Bord postérieur*. — Le bord postérieur se confond avec l'extrémité postérieure du corps calleux et entre, par conséquent, dans la constitution du bourrelet.

Fig. 232.
Schéma représentant le trou de Monro, vu par son côté interne.

1, trou de Monro. — 2, membrane épendymaire (*en jaune*). — 3, toile choroïdienne, avec 3', la veine du corps strié. — 4, pilier antérieur du trigone. — 5, commissure blanche antérieure. — 6, couche optique.

b. *Bords latéraux*. — Les deux bords latéraux, minces et tranchants, se dirigent obliquement d'arrière en avant et de dehors en dedans (fig. 231). Ils sont longés par les plexus choroïdes des ventricules latéraux et se placent exactement dans l'angle dièdre que forment ces plexus choroïdes avec la toile choroïdienne. Abstraction faite de la toile choroïdienne, les bords latéraux du trigone reposent dans toute leur étendue sur la face supérieure de la couche optique. A leur partie la plus antérieure, cependant, ils se soulèvent à la manière d'un arc et perdent momentanément le contact avec la couche optique. Il en résulte la formation, à ce niveau, d'un petit orifice, arrondi ou ovalaire, qui fait communiquer le ventricule latéral avec le ventricule moyen : c'est le *trou de Monro* (fig. 231,13). On voit, par les lignes qui précèdent, que cet orifice est formé : 1° en arrière, par la couche optique ; 2° en avant, par le bord latéral du trigone, soulevé et disposé en arc (fig. 232). C'est à la partie antéro-supérieure du trou de Monro, mais en dehors du trou, que passent les plexus choroïdes pour venir se continuer avec la toile choroïdienne.

D. Angles et piliers. — Les angles du trigone sont au nombre de trois, l'un antérieur, les deux autres postérieurs :

a. *Angles postérieurs*. — Les deux angles postérieurs (fig. 231,5''), plus connus sous le nom de *piliers postérieurs du trigone*, se prolongent en bas et en dehors sous la forme de deux bandelettes qui descendent dans la portion sphénoïdale des ventricules latéraux. Nous y reviendrons dans un instant.

b. *Angle antérieur*. — L'angle antérieur, examiné par en haut et lorsque le trigone est en place, nous paraît être la terminaison antérieure de cet organe. Il n'en est rien cependant : lorsqu'on soulève le trigone par sa base, pour prendre une idée exacte de la manière dont se comporte cet angle antérieur, on le voit se bifurquer (fig. 260) et donner naissance à deux cordons divergents, qui se dirigent

obliquement en bas, en dehors et en arrière : ce sont les *piliers antérieurs du trigone*. Le trigone possède donc deux piliers en avant comme en arrière et mérite bien la dénomination de voûte à quatre piliers, de préférence à celle de voûte à trois piliers que lui donnent encore certains anatomistes. Voyons maintenant comment se terminent ces différents piliers.

c. *Piliers postérieurs.* — Les piliers postérieurs se dirigent obliquement de haut en bas, de dedans en dehors et d'arrière en avant et se partagent, immédiatement au-dessous du bourrelet du corps calleux, en deux branches ou bandelettes secondaires, l'une externe, l'autre interne (fig. 233). — La *bandelette externe*, fort courte, se jette sur la corne d'Ammon (voy. *Ventricules latéraux*) et se confond avec la substance blanche de cette saillie ou alveus. — La *bandelette interne* se continue, sans ligne de démarcation aucune, avec le corps bordant (p. 310) et se prolonge ainsi, par cette dernière formation, jusqu'au crochet de la circonvolution de l'hippocampe.

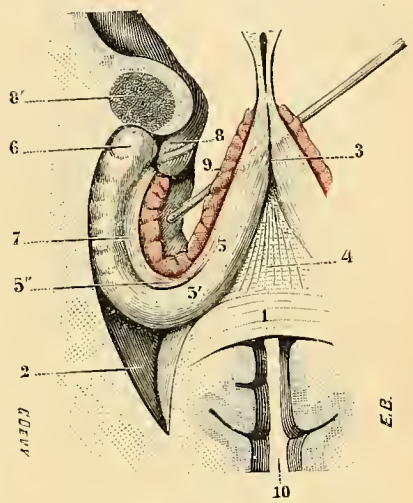

Fig. 233.

Mode de terminaison des piliers postérieurs du trigone.

1, bourrelet du corps calleux. — 2, ventricule latéral. — 3, trigone, soulevé sur une sonde cannelée. — 4, lyre. — 5, pilier postérieur, avec : 5', sa branche externe ; 5'', sa branche interne. — 6, corne d'Ammon. — 7, corps bordant ou fimbria. — 8, crochet de l'hippocampe, avec 8', noyau amygdalien. — 9, plexus choroïdes des ventricules latéraux. — 10, scissure interhémisphérique.

d. *Piliers antérieurs.* — Les piliers antérieurs ont un trajet beaucoup plus complexe. Contournant de haut en bas l'extrémité antérieure de la couche optique, ils passent en arrière de la commissure blanche antérieure, s'engagent dans la substance grise du plancher du troisième ventricule et atteignent le côté externe et postérieur des tubercules mamillaires, que nous avons déjà vus, à la base du cerveau, se juxtaposer l'un à l'autre sur le côté interne des pédoncules cérébraux. Se portant alors en bas et en avant, puis en haut et en arrière, ils remontent vers la face interne de la couche optique, pénètrent dans l'épaisseur de cet organe et, finalement, viennent se perdre dans son tubercule antérieur. Comme on le voit, les piliers antérieurs du trigone décrivent autour des tubercules mamillaires une sorte de huit de chiffres (fig. 234.3) et, du même coup, ils se trouvent divisés, grâce à ce changement de direction, en deux portions : une portion descendante, qui, partant de l'angle antérieur du trigone, aboutit au côté externe et postérieur du tubercule mamillaire; une portion ascendante, qui, partant du côté interne et antérieur de ce même tubercule mamillaire, vient se terminer au tubercule antérieur de la couche optique. Cette dernière portion (fig. 236,11) est connue

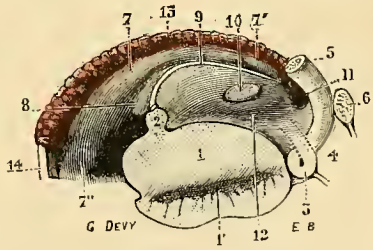

Fig. 234.

Face interne de la couche optique avec le pilier antérieur du trigone.

1, pédoncule cérébral, avec 1', locus niger. — 2, commissure blanche postérieure. — 3, tubercule mamillaire. — 4, infundibulum. — 5, pilier antérieur du trigone. — 6, commissure blanche antérieure. — 7, couche optique, avec 7', son tubercule antérieur ; 7'', région du pulvinar. — 8, triangle de l'habenula. — 9, pédoncule antérieur de la glande pinéale (*habena*). — 10, commissure grise. — 11, trou de Monro. — 12, sillon de Monro. — 13, plexus choroïdes. — 14, tænia semi-circularis.

sous le nom de *faisceau de Vicq-d'Azyr*. On a cru pendant longtemps que l'anse descendante et l'anse ascendante des piliers antérieurs du trigone étaient en continuité directe et ne formaient qu'un seul et même faisceau. Contrairement à cette opinion, Gudden, en se basant sur des faits de dégénérescence expérimentale, a établi que les deux faisceaux en question sont entièrement indépendants et entrent en relation, le faisceau descendant avec le noyau externe du tubercule mamillaire (voy. *Tubercules mamillaires*), le faisceau ascendant ou faisceau de Vicq-d'Azyr avec le noyau interne.

2° Constitution anatomique. — Il suffit de jeter un simple coup d'œil sur le trigone et principalement sur sa face inférieure, pour constater dans cet organe l'existence de deux ordres de fibres, les unes longitudinales, les autres transversales :

a. *Fibres longitudinales.* — Les fibres longitudinales, de beaucoup les plus nombreuses, se condensent pour former deux bandelettes, l'une droite, l'autre gauche, qui occupent les parties latérales du trigone (fig. 235.2). En suivant ces bandelettes d'arrière en avant, on constate tout d'abord qu'elles font suite aux piliers postérieurs. On les voit ensuite se diriger obliquement l'une vers l'autre, se rapprocher graduellement et, finalement, s'accoler sur la ligne médiane, jusqu'à l'angle antérieur du trigone. Nous les voyons alors se séparer de nouveau au delà de cet angle et, sous le nom de piliers antérieurs, descendre vers les tubercules mamillaires. Ces deux bandelettes rappellent donc dans leur ensemble (fig. 235) la forme d'un *x* minuscule : elles représentent, en effet, deux courbes ou croissants, adossés par leur partie moyenne et séparés au contraire, au niveau de leurs extrémités, par deux espaces angulaires, l'un antérieur, l'autre postérieur. C'est dans cet espace angulaire postérieur que se disposent les fibres transversales du trigone.

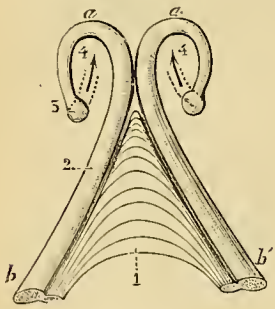

Fig. 235.

Schéma de la constitution anatomique du trigone.

1, fibres transversales. — 2, fibres longitudinales, allant à 3, le tubercule mamillaire. — 4, faisceau ascendant de Vicq-d'Azyr, se rendant au tubercule antérieur de la couche optique. — *a*, *a'*, piliers antérieurs. — *b*, *b'*, piliers postérieurs.

b. *Fibres transversales.* — Les fibres transversales, très visibles quand on regarde le trigone par sa face inférieure, s'étendent régulièrement d'une bandelette à l'autre, en décrivant de légères courbes à concavité postérieure. Ces fibres (fig. 235,1) ont été comparées par les anciens anatomistes aux cordes d'une lyre : voilà pourquoi leur ensemble est désigné aujourd'hui sous le nom de *lyre*, de *psalterium*, de *corpus psalloïdes*.

3° Origine et terminaison des fibres du trigone. — Les fibres longitudinales et les fibres transversales du trigone ont une signification différente et il convient de les examiner séparément :

a. *Fibres longitudinales.* — Les fibres longitudinales du trigone prennent naissance, ainsi que nous l'avons vu plus haut, en partie dans la corne d'Ammon, en partie (par le corps bordant) dans l'extrémité antérieure de la circonvolution de l'hippocampe. De là, elles contournent de bas en haut et d'arrière en avant la couche optique correspondante et viennent aboutir au noyau externe du tubercule mamillaire : ce sont donc des fibres d'association unilatérales, reliant, dans un même hémisphère, la région de l'écorce à un noyau de la base.

Mais toutes les fibres longitudinales du trigone ne se rendent pas au tubercule mamillaire. Au moment où le pilier antérieur s'infléchit en bas pour gagner le tubercule mamillaire, il abandonne, par sa face antérieure, un faisceau spécial, qui, déjà signalé par Foville, a été décrit, en 1888, par Zuckerkandl sous le nom de *faisceau olfactif de la corne d'Ammon* (*Riechbündel des Ammonshornes*). Ce faisceau, que j'ai représenté schématiquement dans la figure ci-contre (fig. 236,7''), longe de haut en bas le bord postéro-inférieur du septum lucidum, passe en avant de la commissure blanche antérieure, arrive à la base du cerveau entre le bec du corps calleux et l'espace perforé et, là, se divise en deux ordres de fibres : les unes, ce sont les moins nombreuses, se portent dans la bandelette olfactive, en suivant la racine blanche interne ; les autres se jettent dans la bandelette diagonale avec le pédoncule antérieur du corps calleux et, par cette bandelette, aboutissent à la circonvolution de l'hippocampe.

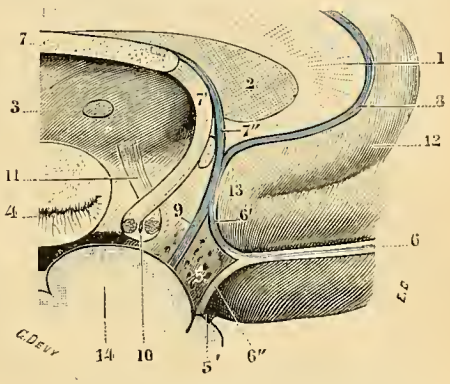

Fig. 236.

Schéma montrant le faisceau olfactif de la corne d'Ammon.

1, genou du corps calleux. — 2, septum lucidum. — 3, couche optique. — 4, pédoncule cérébral. — 5, espace perforé antérieur. — 5', scissure de Sylvius. — 6, bandelette olfactive, avec : 6', racine blanche interne ; 6'', racine blanche externe. — 7, trigone cérébral, avec : 7', son pilier antérieur ; 7'', faisceau olfactif de la corne d'Ammon. — 8, tractus blanc de Lancisi. — 9, bandelette diagonale. — 10, tubercule mamillaire avec ses deux noyaux. — 11, faisceau de Vicq-d'Azyr. — 12, circonvolution du corps calleux. — 13, carrefour olfactif. — 14, crochet de l'hippocampe. — 15, commissure blanche antérieure.

b. *Fibres transversales.* — Les fibres transversales du trigone, dont l'ensemble, comme nous l'avons déjà dit, constitue la lyre, vont d'une corne d'Ammon à l'autre. La lyre devient ainsi une large commissure jetée entre les deux cornes d'Ammon : c'est la *commissure interammonienne.* On l'a vue persister dans certains cas d'absence congénitale du corps calleux.

C. — Septum lucidum ou cloison transparente

Nous venons de voir que le trigone cérébral, fusionné avec le corps calleux à sa partie postérieure, s'écarte bientôt de cet organe en se portant en bas et en avant (fig. 237). Il en résulte que le corps calleux et le trigone sont séparés l'un de l'autre, à leur partie antérieure, par un angle dièdre à ouverture antérieure. Dans cet angle dièdre s'insinue une lame nerveuse, verticale et médiane : c'est le *septum lucidum* ou *cloison transparente.* Elle ainsi ainsi appelée à cause de sa minceur qui permet aux rayons lumineux de la traverser.

1° Conformation extérieure. — Comme l'espace qu'il est destiné à combler, le septum lucidum affecte la forme d'un triangle curviligne et nous présente, par conséquent, deux faces, trois bords et trois angles (fig. 237,3) :

a. *Faces.* — Les deux faces, l'une droite, l'autre gauche, contribuent à former la paroi interne des ventricules latéraux. Elles sont planes, lisses et d'un aspect grisâtre.

b. *Bords.* — Les bords se distinguent en supérieur, antérieur et inférieur. — Le *bord supérieur*, convexe, s'unit à la face inférieure du corps calleux. — Le *bord*

antérieur, également convexe, répond à la portion réfléchie ou genou de ce même corps calleux. — Le *bord inférieur* ou mieux *postéro-inférieur*, concave, s'unit à la face supérieure du trigone.

c. *Angles.* — Les trois angles sont antérieur, postérieur et inférieur. — L'*angle antérieur* répond au genou du corps calleux. Il est arrondi et mousse. — L'*angle*

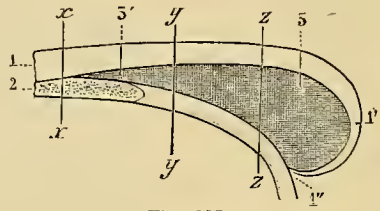

Fig. 237.

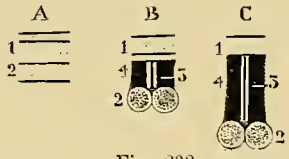

Fig. 238.

Fig. 237. — Schéma représentant le septum lucidum sur une coupe vertico-médiane.

1, corps calleux, avec : 1', son genou ; 1'', son bec. — 2, trigone cérébral. — 3, septum lucidum. — 3', queue du septum *xx*, *yy*, *zz*, plans suivant lesquels ont été faites les trois coupes vertico-transversales de la figure suivante.

Fig. 238. — Trois coupes vertico-transversales du corps calleux et du trigone.

A, coupe faite suivant le plan *xx*, de la figure précédente. — B, coupe faite suivant le plan *yy*. — C, coupe faite suivant le plan *zz*.
1, corps calleux. — 2, trigone cérébral. — 3, septum lucidum. — 4, portion frontale du ventricule latéral.

postérieur, formé par la rencontre du bord supérieur et du bord postéro-inférieur, est au contraire très aigu. Il s'effile en pointe entre le corps calleux et le trigone et, sous le nom de *queue du septum* (fig. 237.3'), se prolonge en arrière jusqu'au point où ces derniers organes arrivent au contact et se confondent. — L'*angle inférieur* répond au bord supérieur de la commissure antérieure. De cet angle s'échappe, de chaque côté de la ligne médiane, un petit faisceau de fibres blanches à trajet descendant, qui, arrivé à la base du cerveau, se continue avec le pédoncule du corps calleux. Ce faisceau, que l'on désigne quelquefois en raison de ses relations sous le nom de *pédoncule du septum*, n'est autre que la racine olfactive de la corne d'Ammon, que nous avons décrite plus haut à propos des piliers antérieurs du trigone.

2° Signification morphologique. — Si on incise le septum lucidum, soit horizontalement, soit verticalement, on constate à sa partie centrale l'existence d'une petite cavité (fig. 241, *a*), désignée à tort sous le nom de *cinquième ventricule* ou *ventricule de la cloison*. La cloison transparente se compose donc, en réalité, de deux lames latérales, l'une droite, l'autre gauche. Ces deux lames, entièrement fusionnées sur leur pourtour, sont au contraire simplement juxtaposées au niveau de leur portion centrale, d'où la formation de la cavité précitée.

La cavité centrale de la cloison mesure en moyenne 3 centimètres de longueur, sur 12 millimètres de hauteur. Elle contient, d'ordinaire, une petite quantité d'un liquide clair, qui n'est vraisemblablement que de la lymphe.

On a agité pendant longtemps la question de savoir si la cavité du septum était

isolée ou communiquait avec les autres cavités ventriculaires, notamment avec le ventricule moyen. L'opinion qui tend à en faire une cavité complètement isolée a fini par prévaloir, et l'on ne cite plus aujourd'hui que pour mémoire la fameuse fente décrite par Tarin entre la partie postérieure du cinquième ventricule et la partie antérieure (vulve) du ventricule moyen. L'embryologie, du reste, a depuis quelque temps déjà fermé l'ère des discussions, en démontrant que la cavité du septum n'a aucun rapport avec la cavité centrale du névraxe embryonnaire, et n'est purement et simplement qu'une portion de la grande scissure hémisphérique, qui s'est isolée en cavité distincte dans le cours du développement. Les deux figures schématiques ci-dessous (fig. 239 et 240), que nous empruntons à Mathias Duval, nous font assister, pour ainsi dire, à son mode de formation.

La figure 239 nous représente la coupe transversale du cerveau d'un embryon humain à la fin du troisième mois. Elle nous montre la pie-mère descendant dans la scissure inter-hémisphérique et s'étalant au-dessus du ventricule moyen et des couches optiques en une lame horizontale, qui deviendra plus tard la toile cho-

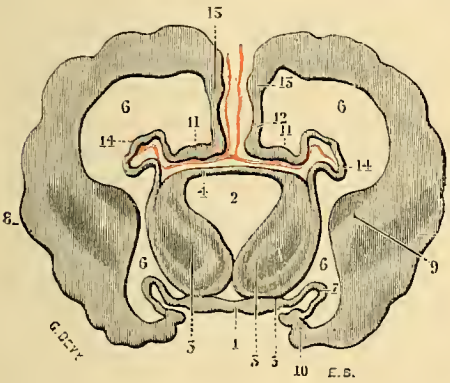

Fig. 239.

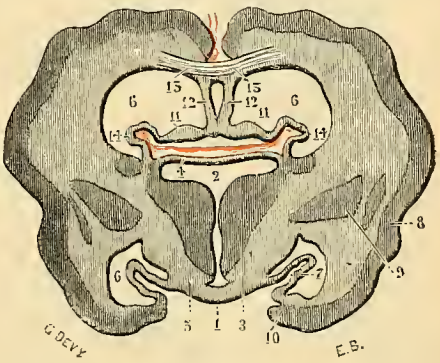

Fig. 240.

Coupe schématique d'un embryon du troisième mois (d'après Mathias Duval).

1, paroi inférieure de la vésicule des couches optiques. — 2, vésicule des couches optiques. — 3, ses parois latérales. — 4, sa paroi supérieure. — 5, fente de Monro. — 6, cavité des vésicules des hémisphères. — 7, refoulement de la paroi cérébrale à la partie interne de la future corne sphénoïdale. — 8, paroi cérébrale. — 9, son épaississement pour la formation des corps striés. — 10, formation de la corne d'Ammon. — 11, région du trigone. — 12, région de la cloison transparente. — 13, région du corps calleux. — 14, refoulement de la paroi cérébrale par la pie-mère (plexus choroïdes) en dehors du trigone.

roïdienne. A ce stade de son évolution, la toile choroïdienne est, comme on le voit, en continuité directe avec la pie-mère qui tapisse la face interne des hémisphères. — Mais bientôt, la partie de l'hémisphère qui recouvre la future toile choroïdienne se soude sur la ligne médiane avec celle du côté opposé et donne ainsi naissance à une lame nerveuse, impaire et médiane, qui n'est autre que le trigone cérébral. La toile choroïdienne se trouve, de ce fait, séparée de la pie-mère inter-hémisphérique. D'autre part, au-dessus du trigone, la partie moyenne de la face interne des hémisphères s'épaissit, s'avance sur la ligne médiane, y rejoint la partie correspondante de l'hémisphère opposé et se fusionne avec elle. De cette fusion résulte la formation d'une nouvelle lame transversale jetée entre les deux hémisphères : cette nouvelle lame, située au-dessus de la précédente, n'est autre que le corps calleux.

La figure 240 nous montre ces deux formations complètement effectuées : en 11 se voit le trigone, en 13 le corps calleux. Cette figure nous montre très nettement que la scissure interhémisphérique, qui descendait primitivement jusqu'à la toile choroïdienne, puis jusqu'au trigone, s'arrête maintenant au corps calleux et se

trouve divisée par ce corps calleux en deux parties parfaitement distinctes : 1° une partie supérieure ou sus-calleuse, qui est la scissure interhémisphérique de l'adulte; 2° une partie inférieure ou sous-calleuse, enclavée entre les deux formations nouvelles précitées et complètement isolée maintenant de la surface des hémisphères. Cette deuxième partie n'est autre que la cavité centrale de notre septum lucidum, et les parois fort minces, qui la limitent latéralement et qui représentent en réalité une portion de la paroi cérébrale, constituent ce que nous avons appelé plus haut les *lamelles du septum*.

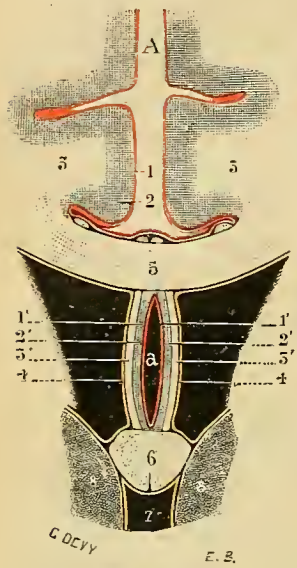

Fig. 241.

Coupe vertico-transversale du septum lucidum, pour montrer son mode de constitution.

A, scissure interhémisphérique. — *a*, cavité du septum. — 1, pie-mère cérébrale (*en rouge*). — 2, substance grise corticale. — 3, substance blanche du centre ovale. — 1', 2', 3', première, deuxième et troisième couches de chacune des lamelles du septum. — 4, épendyme du ventricule latéral, formant leur revêtement externe. — 5, corps calleux. — 6, trigone cérébral. — 7, ventricule moyen. — 8, couche optique.

3° Constitution anatomique. — Ces quelques notions d'embryologie, en nous faisant connaître la signification morphologique du septum lucidum et de sa cavité centrale, nous indiquent en même temps, et cela d'une façon très nette, quelle est sa constitution anatomique.

Le septum lucidum se compose de deux lames latérales absolument identiques et, comme nous venons de le voir, chacune d'elles n'est autre chose qu'une portion de l'hémisphère (fig. 240). L'une et l'autre de ces deux lames nous présentent, par conséquent, deux couches nerveuses : une couche interne, formée par de la substance grise ; une couche externe, formée par de la substance blanche. La première de ces couches est une dépendance du manteau des hémisphères ; la seconde, une dépendance du centre ovale. En outre, chaque lamelle possède un double revêtement : en dedans, du côté de la cavité centrale, c'est un revêtement conjonctif, qui est l'homologue de la pie-mère ; en dehors, du côté du ventricule latéral, c'est un revêtement épithélial, qui n'est autre que la membrane épendymaire.

Au total, chacune des deux lamelles du septum lucidum se compose de quatre couches, qui sont, en allant de dedans en dehors (fig. 241) : 1° un revêtement conjonctif ; 2° une couche de substance grise ; 3° une couche de substance blanche ; 4° la membrane épendymaire des ventricules latéraux.

D. — Ventricules latéraux

Au nombre de deux, l'un droit, l'autre gauche, les ventricules latéraux sont des cavités anfractueuses, situées de chaque côté de la ligne médiane et s'étendant, en longueur, du lobe frontal au lobe occipital. Ils représentent, au point de vue du développement, les cavités centrales des vésicules hémisphériques de l'embryon.

Envisagés au point de vue de leurs rapports réciproques, les ventricules latéraux sont complètement séparés l'un de l'autre. Mais chacun d'eux communique individuellement avec le ventricule moyen par le trou de Monro, de telle sorte qu'une injection, poussée par l'un quelconque des deux ventricules latéraux, pénètre également dans le ventricule opposé par l'intermédiaire du ventricule moyen.

Du lobe frontal, où il prend naissance, le ventricule latéral se dirige d'abord en

arrière (fig. 242,1), jusqu'à l'extrémité postérieure de la couche optique. Là, changeant brusquement de direction, il se porte en bas, puis en avant, et vient se terminer dans l'extrémité antérieure du lobe temporal. Dans cette dernière partie de son trajet, le ventricule latéral contourne successivement l'extrémité postérieure de la couche optique et la face inférieure du pédoncule cérébral, d'où le nom de *canal circumpédonculaire* sous lequel on le désigne quelquefois. Enfin, au niveau du point où il change de direction, le ventricule envoie vers l'extrémité postérieure du cerveau un diverticulum horizontal et curviligne qui semble prolonger en arrière sa première direction.

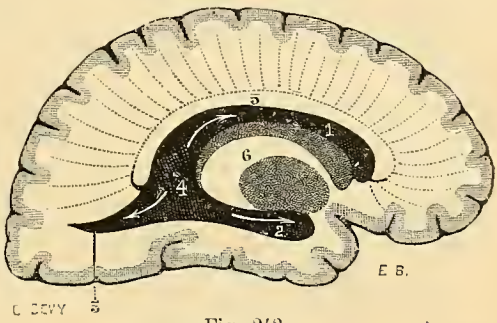

Fig. 242.

Coupe sagittale de l'hémisphère cérébral gauche, pratiquée un peu en dehors de la ligne médiane, pour montrer les trois prolongements du ventricule latéral.

1, prolongement antérieur ou frontal du ventricule latéral. — 2, son prolongement inférieur ou sphénoïdal. — 3, son prolongement postérieur ou occipital. — 4, carrefour ventriculaire. — 5, corps calleux. — 6, coupe des noyaux opto-striés et de la capsule interne.

Nous pouvons donc, pour faciliter la description, diviser le ventricule latéral en trois portions, savoir : 1° une *portion antérieure* ou *frontale*, qui s'étend de l'extrémité antérieure du ventricule jusqu'à la partie postérieure de la couche optique ; 2° une *portion postérieure* ou *occipitale* qui, de la partie postérieure de la couche optique, se porte dans le lobe occipital ; 3° une *portion inférieure* ou *sphénoïdale*, qui comprend la portion réfléchie ou descendante de la cavité ventriculaire. Ces différentes portions, nettement isolées les unes des autres dans la plus grande partie de leur étendue, se réunissent toutes les trois au niveau de la partie postérieure de la couche optique. Nous donnerons à cette région commune aux trois portions du ventricule latéral le nom de *carrefour ventriculaire* : c'est une région schématiquement triangulaire (fig. 242,4), aux trois angles de laquelle aboutissent les trois portions précitées.

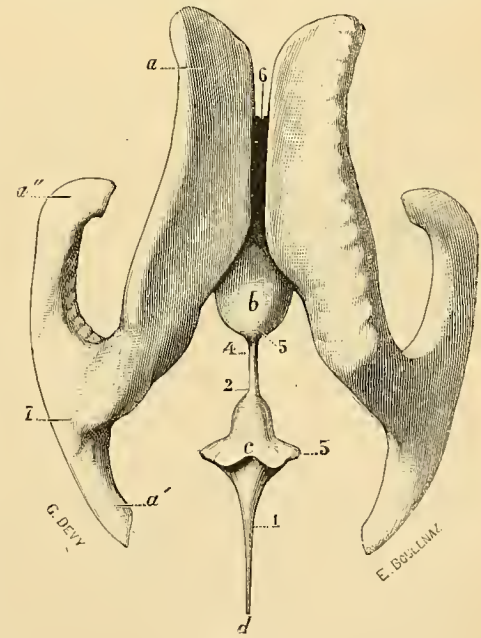

Fig. 243.

Moule en plâtre des cavités ventriculaires, vu d'en haut.

a, *a'*, *a''*, les trois prolongements frontal, occipital et sphénoïdal du ventricule latéral gauche. — *b*, ventricule moyen ou troisième ventricule. — *c*, quatrième ventricule. — *d*, origine du canal de l'épendyme. — 1, angle inférieur du quatrième ventricule. — 2, son angle supérieur. — 3, recessus latérales. — 4, aqueduc de Sylvius. — 5, cul-de-sac sus-pinéal. — 6, vulve. — 7, carrefour ventriculaire.

1° *Portion antérieure ou frontale.*

La portion antérieure ou frontale du ventricule latéral se dirige d'avant en arrière, en décrivant une légère courbe à

concavité externe. Elle mesure, en moyenne, 7 centimètres de longueur ; elle est horizontale et beaucoup plus large en avant qu'en arrière. On lui considère deux parois, l'une supérieure, l'autre inférieure ; deux bords, l'un externe, l'autre interne ; et, enfin, deux extrémités.

1° Paroi supérieure. — La paroi supérieure ou voûte, légèrement concave, est formée par la face inférieure du corps calleux, et nous rappellerons à ce sujet que le prolongement en éventail que l'angle antérieur du corps calleux envoie dans le lobe frontal a reçu le nom de forceps anterior ou forceps minor.

2° Paroi inférieure. — La paroi inférieure ou plancher (fig. 231) est beaucoup plus complexe. Elle est formée tout d'abord, à sa partie externe, par une masse grise, ou plutôt gris rougeâtre, légèrement saillante, c'est le *noyau caudé du corps strié*. Le noyau caudé représente assez bien une virgule dont la grosse extrémité ou tête est dirigée en avant, dont la petite extrémité ou queue s'effile et se prolonge en arrière jusqu'au carrefour ventriculaire. La queue va même beaucoup plus loin : arrivée au carrefour, elle s'infléchit de haut en bas, puis d'arrière en avant et gagne la voûte du prolongement sphénoïdal (fig. 245,9), qu'il contribue à former et où nous la retrouverons.

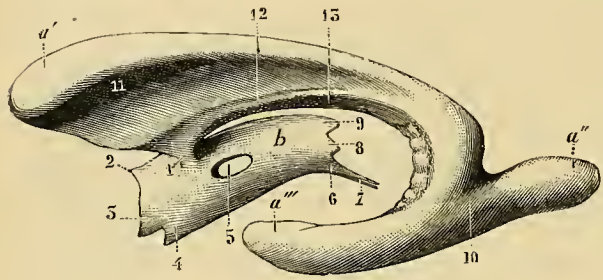

Fig. 244.

Le même, vu par sa face latérale gauche.

a', *a''*, *a'''*, prolongements frontal, occipital et sphénoïdal du ventricule latéral gauche. — *b*, troisième ventricule. — 1, trou de Monro. — 2, vulve. — 3, cul-de-sac sus-optique. — 4, infundibulum. — 5, commissure grise. — 6, anus. — 7, aqueduc de Sylvius. — 8, cul-de-sac pinéal. — 9, cul-de-sac sus-pinéal. — 10, carrefour ventriculaire. — 11, empreinte du noyau caudé. — 12, sillon opto-strié. — 13, empreinte de la couche optique.

En dedans du noyau caudé, se trouve la *couche optique*, autre noyau de substance grise, contrastant par sa blancheur relative avec la teinte gris rougeâtre du noyau précédent. La couche optique n'entre dans la constitution du ventricule latéral que par la moitié externe de sa face supérieure.

En dedans de la couche optique, le plancher ventriculaire est formé par la face supérieure du *trigone cérébral* (fig. 231,5). Le bord latéral du trigone, oblique en avant et en dedans, est longé dans toute son étendue par deux tractus rougeâtres, les *plexus choroïdes des ventricules latéraux*, sur lesquels nous aurons à revenir dans l'un des paragraphes suivants.

Enfin, entre la couche optique et le noyau caudé, existe un sillon, généralement très marqué, que nous désignerons sous le nom de *sillon opto-strié*. Ce sillon (fig. 231,11), oblique en avant et en dedans, décrit une légère courbe à concavité dirigée en dedans et en arrière. Il nous présente successivement, en allant de haut en bas, la lame cornée, la veine du corps strié, le tænia semi-circularis. — La *lame cornée* est une lamelle blanchâtre, large de 2 à 3 millimètres, occupant toute l'étendue du sillon opto-strié. On la considère généralement comme une simple dépendance de la membrane épendymaire, qui se serait épaissie à ce niveau. Elle est constituée, en réalité, par un petit paquet de fibres nerveuses longitudinales, qui dépend du tænia semi-circularis et qui est recouvert en haut, du côté de la cavité ventriculaire, par l'épithélium de l'épendyme. — La *veine*

du corps strié chemine d'arrière en avant au-dessous de la lame cornée, recueillant sur son passage de nombreux affluents que lui envoient la couche optique et le corps strié. Arrivée à l'extrémité antérieure de la couche optique, elle s'infléchit en dedans et s'engage au-dessous du trigone (voy. *Veines du cerveau*), pour aboutir aux veines de Galien. — Le *tænia semi-circularis* ou *bandelette demi-circulaire* (fig. 246,5) est un petit ruban de fibres nerveuses, situé au-dessous de la veine du corps strié. Parti de l'extrémité antérieure de la couche optique, où il prend naissance, ce ruban parcourt le sillon opto-strié dans toute son étendue. Puis, se recourbant en bas et en avant, il se porte vers l'extrémité antérieure de la portion sphénoïdale du ventricule. Il embrasse ainsi à la manière d'un lien l'espèce de gerbe qui, du pédoncule cérébral et de la couche optique, rayonne vers les hémisphères. Finalement, le tænia aboutit à un noyau de substance grise, le *noyau amygdalien*, qui, comme nous l'avons vu (p. 262) occupe l'extrémité antérieure de la circonvolution de l'hippocampe.

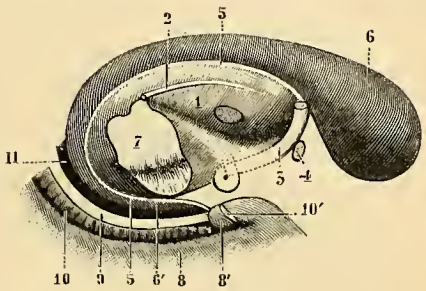

Fig. 245.

Vue d'ensemble des noyaux opto-striés et du tænia semi-circularis.

1, couche optique. — 2, habena. — 3, pilier antérieur du trigone. — 4, commissure blanche antérieure. — 5, 5, tænia semi-circularis. — 6, noyau caudé, avec 6' sa portion réfléchie. — 7, coupe du pédoncule cérébral. — 8, circonvolution de l'hippocampe, avec 8', son crochet. — 9, corps bordant. — 10, corps godronné, avec 10', bandelette de Giacomini. — 11, prolongement sphénoïdal du ventricule latéral.

Rien n'est moins élucidé que le mode d'origine des fibres du tænia semi-circularis à l'extrémité antérieure du sillon opto-strié. A côté des anatomistes qui les font naître de la couche optique, il y en a d'autres, comme Meynert, qui les font dériver du noyau caudé. Foville considérait le tænia comme un faisceau semi-circulaire, dont les deux extrémités répondaient l'une et l'autre à l'espace perforé antérieur. Longet admettait, à son tour, une division du tænia en deux faisceaux, dont l'un pénétrait dans la couche optique, l'autre s'unissait au pilier antérieur du trigone. Schwalbe, dans sa *Nervenlehre*, décrit la bandelette en question comme provenant à la fois : 1° des piliers antérieurs du trigone; 2° du fond de la portion frontale du ventricule, en avant de la commissure blanche antérieure. Je me range entièrement à cette dernière opinion. Tout récemment, sur un sujet où le tænia semi-circularis était beaucoup plus développé et surtout beaucoup plus superficiel que d'habitude (fig. 246), j'ai vu nettement ce faisceau se diviser, au niveau du trou de Monro, en deux faisceaux secondaires : l'un, le *faisceau interne*, se jetait dans le pilier antérieur du trigone et faisait corps avec lui; l'autre, le *faisceau externe*, s'éparpillait en forme d'éventail en avant de la commissure antérieure et disparaissait dans la substance grise qui se trouve entre le septum lucidum et la tête du noyau caudé; quelques-unes de ses fibres cheminaient à la surface même du noyau caudé et se terminaient probablement dans l'épaisseur de cet organe.

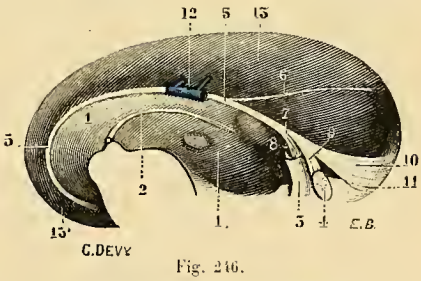

Fig. 246.

Origines du tænia semi-circularis.

1, couche optique. — 2, pédoncule antérieur de la glande pinéale. — 3, pilier antérieur du trigone, sectionné en haut. — 4, coupe de la commissure blanche antérieure. — 5, tænia semi-circularis. — 6, un faisceau aberrant de cette bandelette. — 7, étalement du tænia à l'extrémité antérieure du sillon opto-strié. — 8, fibres se rendant au trigone. — 9, fibres paraissant aller à la commissure. — 10, fibres se perdant sur le plancher ventriculaire 11. — 12, veine du corps strié, réséquée sur presque toute sa longueur pour laisser voir le tænia semi-circularis. — 13, noyau caudé, avec 13', sa portion réfléchie.

3° Bord externe. — Le bord externe de la portion frontale du ventricule latéral est légèrement courbe, à concavité externe. Il est formé par la rencontre du corps calleux avec la partie externe du noyau caudé.

4° Bord interne. — Le bord interne est constitué tout d'abord, à sa partie pos-

térieure, par la ligne d'union du corps calleux avec le trigone. Puis, lorsque ces deux formations se séparent pour suivre une direction différente, il est formé par le septum lucidum, qui isole l'un de l'autre, comme nous l'avons déjà vu, les deux ventricules latéraux. Mais, à partir de ce point, le bord interne du ventricule acquiert les proportions d'une véritable face et, comme la hauteur du septum s'accroît graduellement d'arrière en avant (fig. 735), cette face est d'autant plus élevée qu'on se rapproche davantage de l'extrémité antérieure du ventricule.

5° Extrémités. — Elles sont au nombre de deux, l'une antérieure, l'autre postérieure. — L'*extrémité antérieure* est formée par le genou du corps calleux ; elle est distante en moyenne de 30 millimètres de l'extrémité antérieure du lobe frontal. — L'*extrémité postérieure* aboutit au carrefour ventriculaire.

2° *Portion postérieure ou occipitale.*

La portion postérieure du ventricule latéral, appelée encore quelquefois *cavité digitale* ou *ancyroïde*, se détache du carrefour et, de là, se porte horizontalement en arrière en décrivant une courbe à concavité interne. Cette portion se rétrécit graduellement au fur et à mesure qu'elle s'éloigne du carrefour et se termine en pointe au voisinage de l'extrémité postérieure du cerveau. Son développement paraît être en rapport avec celui du lobe occipital. Elle présente à ce sujet, du reste, de nombreuses variations suivant les individus et aussi, sur le même individu, suivant le côté où on l'examine : celle du côté gauche est généralement (dans les deux tiers des cas d'après Engel) plus étendue que celle du côté droit. La cavité digitale, vue sur une coupe frontale de l'hémisphère, se présente le plus souvent sous la forme d'une fente obliquement dirigée de haut en bas et de dedans en dehors. Nous pouvons donc lui considérer : 1° deux parois, l'une supéro-externe, l'autre inféro-interne ; 2° deux bords ; 3° deux extrémités.

1° Paroi supéro-externe. — La paroi supéro-externe ou voûte est concave. Elle est formée par les faisceaux du forceps major et du tapetum (voy. *Corps calleux*) et, plus en dehors, par les radiations optiques.

2° Paroi inféro-interne. — La paroi inféro-interne, que l'on désigne quelquefois sous le nom de base, est convexe et très rapprochée, sur certains points, de la face interne de l'hémisphère. En parcourant cette paroi de haut en bas, on rencontre deux saillies blanches, dirigées d'avant en arrière et superposées : une saillie supérieure, appelée bulbe de la corne postérieure ; une saillie inférieure, connue sous le nom d'ergot de Morand :

a. *Bulbe de la corne postérieure.* — Le bulbe occupe la partie toute supérieure de la paroi inféro-interne. Elle n'est autre que le relief que fait dans la cavité ventriculaire le forceps major du corps calleux.

b. *Ergot de Morand.* — Au-dessous du bulbe et occupant toute l'étendue antéro-postérieure de la corne occipitale, se voit une saillie conoïde de coloration blanche, ayant à peu près la même direction et la même forme que la cavité qui la contient (fig. 247,6). Cette saillie a été bien décrite au siècle dernier (1744) par Morand, qui l'a comparée à un *ergot*, d'où le nom d'*ergot de Morand* que lui donnent aujourd'hui la plupart des anatomistes. On l'appelle encore *petit hippocampe*, par opposition à une saillie similaire, le *grand hippocampe*, que nous rencontrerons tout à l'heure dans la portion sphénoïdale du ventricule latéral.

On distingue à l'ergot de Morand : 1° une face externe, libre, convexe et arron-

die, qui fait saillie dans le ventricule; 2° une face interne, adhérente, qui se fusionne avec le plancher de la cavité digitale ; 3° un sommet dirigé en arrière, légèrement arrondi dans la plupart des cas ; 4° une base, enfin, correspondant au carrefour ventriculaire et s'y continuant, à la fois avec le corps calleux et avec la corne d'Ammon ou grand hippocampe.

Au point de vue de sa signification morphologique, l'ergot de Morand, que l'on considère improprement comme étant une *circonvolution retournée*, n'est autre chose qu'une portion de la paroi hémisphérique, qui a été refoulée vers le ventricule par le creusement de la scissure calcarine. Ce fait nous est nettement démontré par les coupes vertico-transversales de l'hémisphère qui passent par la portion occipitale du ventricule : on constate en effet, sur ces coupes (fig. 247,2), que la scissure calcarine s'étend jusqu'à la partie centrale de l'ergot de Morand et on constate aussi, en examinant un certain nombre de cerveaux, que cette saillie est d'autant plus prononcée que la scissure calcarine s'avance davantage du côté de la cavité ventriculaire. L'ergot de Morand n'est donc autre chose que l'*expression ventriculaire de la scissure calcarine;* et cela est si vrai, que si l'on enlève soigneusement la pie-mère dans le fond de la scissure calcarine et qu'on frictionne alors avec le doigt l'ergot de Morand, en cherchant à le repousser en dedans, on voit peu à peu s'affaisser la saillie en même temps que se comble la scissure.

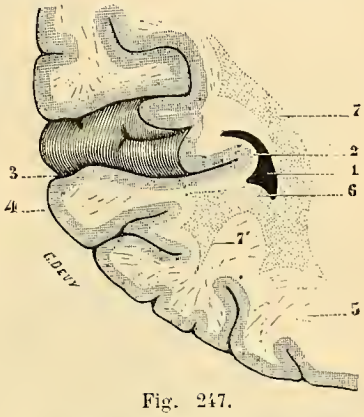

Fig. 247.

Coupe transversale du lobe occipital passant par l'ergot de Morand.

1, prolongement occipital du ventricule latéral. — 2, ergot de Morand. — 3, scissure calcarine. — 4, bord externe de l'hémisphère. — 5, centre ovale. — 6, éminence collatérale de Meckel. — 7, 7', faisceaux de fibres coupés en travers.

L'ergot de Morand a été regardé bien longtemps par Owen comme une disposition caractéristique de l'espèce humaine. Huxley a démontré péremptoirement, avec pièces à l'appui, que l'ergot de Morand existe aussi, quoique atténué, dans plusieurs espèces simiennes. L'observation nous démontre, à son tour, qu'il fait défaut chez l'homme dans une proportion de 5 p. 100.

3° Bords. — Les deux bords de la cavité digitale se distinguent en supérieur et inférieur. — Le *bord supérieur* revêt la forme d'un sillon longitudinal, situé entre le bulbe et la paroi externe. — Le *bord inférieur* n'est lui aussi, dans la plupart des cas, qu'un simple sillon linéaire, délimité en dehors par la paroi supéro-externe en dedans par l'ergot de Morand. Sur certains sujets, cependant (fig. 247,6), ce dernier bord est occupé par une saillie blanche (*éminence collatérale* de Meckel) et, de ce fait, transformée en une véritable face : la coupe du ventricule, dans ces cas, a la forme d'un triangle. Cette saillie, quand elle existe, est située immédiatement au-dessous de l'ergot de Morand. Elle répond au sillon temporo-occipital interne ou sillon collatéral de la face inférieure de l'hémisphère.

4° Extrémités. — Des deux extrémités du prolongement occipital du ventricule latéral, l'une est antérieure, l'autre postérieure. — L'*extrémité antérieure* (fig. 242), qui représente la partie la plus développée du prolongement occipital, répond à la région du carrefour ventriculaire. — L'*extrémité postérieure* (fig. 242), effilée en pointe, est séparée du pôle occipital de l'hémisphère par une distance qui varie

naturellement avec le développement même de la cavité : cette distance est, en moyenne, de 25 millimètres. Mais elle est souvent beaucoup moindre : on rencontre des cerveaux où le sommet du prolongement occipital arrive jusqu'à 5 ou 6 millimètres de l'écorce.

3° *Portion inférieure ou sphénoïdale.*

La portion inférieure ou sphénoïdale du ventricule latéral, aplatie de bas en haut, se porte obliquement en bas, en avant et en dedans. Elle décrit dans son ensemble

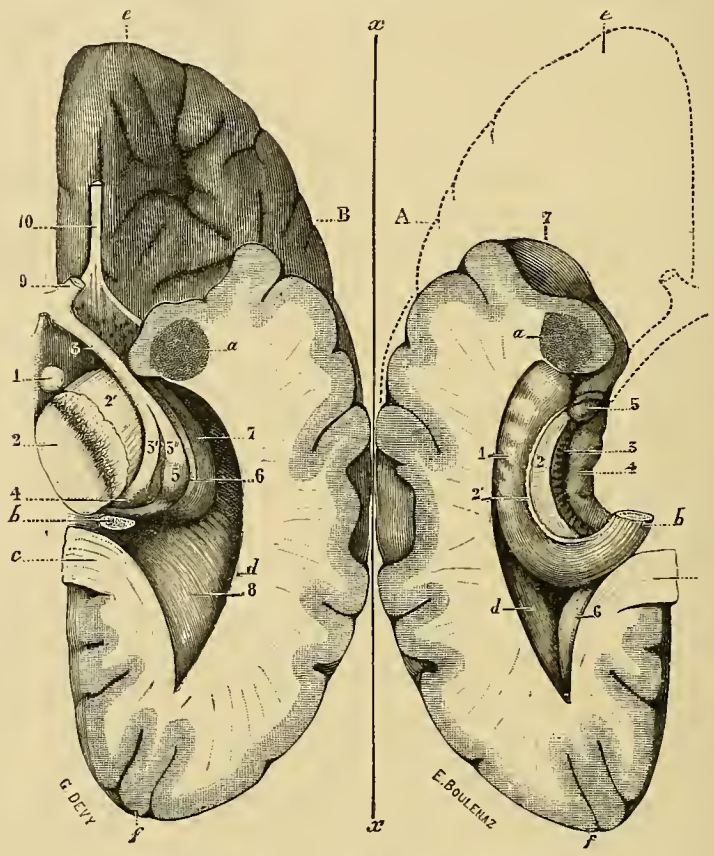

Fig. 248.

La voûte et le plancher des deux prolongements sphénoïdal et occipital du ventricule latéral (*hémisphère gauche*).

(La voûte a été séparée du plancher par une coupe horizontale intéressant la totalité de l'hémisphère : la partie B de la figure, en rapport avec la voûte, a été renversée en dehors en tournant autour de l'axe $x\,x$, faisant charnière.)

A. Partie droite de la figure (plancher) : *a*, noyau amygdalien. — *b*, pilier postérieur du trigone. — *c*, corps calleux. — *d*, tapetum. — *e*, extrémité antérieure et *f*, extrémité postérieure de l'hémisphère. — 1, corne d'Ammon. — 2, corps bordant, avec 2', sa crête épendymaire. — 3, corps godronné, avec 3' la bandelette de Giacomini. — 4, circonvolution de l'hippocampe. — 5, son crochet. — 6, ergot de Morand. — 7, pointe du lobe temporal. — La ligne ponctuée indique le contour de la partie gauche de la figure, quand elle était en place.

B. Partie gauche de la figure (voûte) : *a*, *b*, *c*, *d*, *e*, *f*, comme pour le plancher. — 1, tubercule mamillaire. — 2, coupe du pédoncule cérébral, avec 2' sa face inférieure. — 3, bandelette optique, avec 3' et 3'' sa racine interne et sa racine externe. — 4, corps genouillé interne. — 5, corps genouillé externe. — 6, partie réfléchie du tænia semi-circularis. — 7, partie réfléchie du noyau caudé. — 8, voûte du prolongement occipital du ventricule. — 9, nerf optique. — 10, bandelette olfactive.

une longue courbe dont la concavité, dirigée en haut et en avant, embrasse le pédoncule cérébral et la couche optique (fig. 242,2). Nous décrirons à la portion

sphénoïdale du ventricule : 1° deux parois, l'une supérieure, l'autre inférieure ; 2° deux bords, l'un externe, l'autre interne ; 3° deux extrémités.

1° Paroi supérieure. — La paroi supérieure ou voûte (fig. 248, B) regarde en bas et en dedans. On y rencontre successivement, en allant de dehors en dedans : le tapetum, la portion réfléchie de la queue du noyau caudé, la portion inférieure du tænia semi-circularis, la face inférieure de la couche optique doublée du pédoncule cérébral. Nous avons déjà vu à propos du corps calleux (p. 293), et nous croyons devoir le rappeler ici en passant, que le tapetum, qui forme la partie supéro-externe de la paroi ventriculaire, doit être rattaché, en grande partie sinon en totalité, au faisceau d'association occipito-frontal, que nous décrirons plus loin (p. 356) en étudiant le centre ovale.

2° Paroi inférieure. — La paroi inférieure ou plancher (fig. 248, A) nous présente trois saillies longitudinales, curvilignes et concentriques les unes aux autres. Ce sont, en allant de dehors en dedans, la corne d'Ammon, le corps bordant, le corps godronné :

A. Corne d'Ammon. — La corne d'Ammon, encore appelée *grand hippocampe* ou *pied d'hippocampe* (fig. 248.A,1), nous apparaît sous la forme d'un relief cylindroïde, de coloration blanche, plus volumineux en avant qu'en arrière, qui s'étend depuis le carrefour jusqu'au sommet de la portion sphénoïdale du ventricule. Il mesure de 45 à 50 millimètres de longueur et décrit, dans son ensemble, une forte courbe à concavité interne. La corne d'Ammon répond à un sillon profond de l'écorce, qui sépare le corps godronné de la circonvolution de l'hippocampe et que nous étudierons plus loin sous le nom de *sillon de l'hippocampe :* c'est ce sillon qui, en refoulant la paroi cérébrale du côté de la cavité ventriculaire, détermine la saillie de la corne d'Ammon. Celle-ci acquiert ainsi la même signification que l'ergot de Morand : elle est l'*expression ventriculaire d'un sillon périphérique*, le sillon de l'hippocampe. — Sa face supérieure, convexe et libre, fait dans la cavité ventriculaire une forte saillie, que l'on désigne quelquefois sous le nom d'*alvéus ;* on y distingue, à sa partie antérieure quatre ou cinq bosselures irrégulières, circonscrites

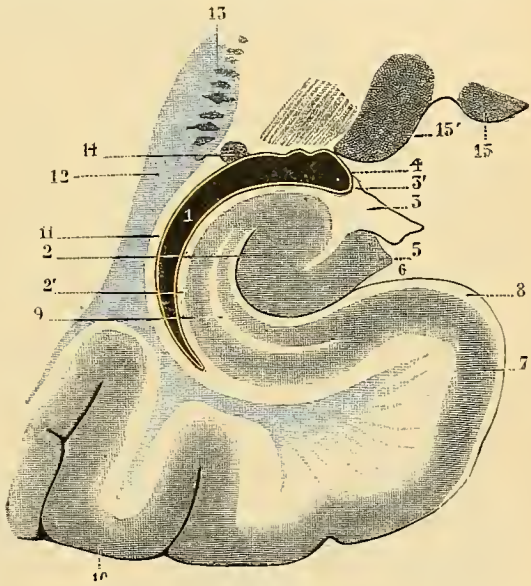

Fig. 249.

Coupe transversale du prolongement sphénoïdal du ventricule, pratiquée au niveau des corps genouillés, pour montrer les relations de la circonvolution de l'hippocampe avec la corne d'Ammon, le corps bordant et la crête épendymaire.

1, cavité ventriculaire, avec son revêtement épendymaire. — 2, corne d'Ammon, avec 2' sa couche blanche ou *alveus*. — 3, corps bordant, avec 3' sa crête épendymaire. — 4, membrane épendymaire fermant le ventricule du côté de la fente cérébrale de Bichat. — 5, corps godronné. — 6, sillon de l'hippocampe, séparant le corps godronné de la circonvolution de l'hippocampe 7. — 8, couche blanche revêtant cette circonvolution (*subiculum*). — 9, lame blanche centrale de la substance grise de l'écorce. — 10, circonvolutions temporo-occipitales. — 11, tapetum. — 12, faisceau longitudinal, coupé en travers. — 13, terminaison postérieure du noyau lenticulaire. — 14, queue du noyau caudé. — 15, corps genouillés interne et externe.

par des sillons transversaux ou obliques, toujours peu profonds. — Sa face inférieure, adhérente, repose sur la circonvolution de l'hippocampe, dont la partie correspondante a reçu, pour cette raison, le nom de *lit* ou *subiculum* de la corne d'Ammon. — Son bord externe, convexe, répond au bord externe de la cavité elle-même. On observe quelquefois le long de ce bord, une saillie surnuméraire, tantôt minuscule, tantôt très développée, que l'on désigne indistinctement sous les noms divers d'*hippocampe accessoire*, de *cuissart* (Malacarne), d'*éminence collatérale* (Meckel). Cette saillie, quand elle existe, est déterminée par le sillon temporo-occipital interne, qui, plus profond que d'habitude, refoule la substance blanche de l'hémisphère dans la cavité du ventricule. — Son bord interne, concave donne attache au corps bordant. — Quant aux deux extrémités de la corne d'Ammon, l'extrémité antérieure, arrondie et globuleuse, se confond insensiblement avec la substance blanche du lobe temporal. L'extrémité postérieure répond à la région du carrefour, où elle s'unit à la fois au corps calleux, au pilier postérieur du trigone et à la base de l'ergot de Morand.

Pour la structure de la corne d'Ammon, voyez plus loin page 314.

B. Corps bordant ou fimbria. — Le corps bordant (*fimbria*, *corps frangé*, *bandelette* ou *tænia de l'hippocampe*) est une bandelette de substance blanche, aplatie de haut en bas, qui longe le côté interne de la corne d'Ammon (fig. 248.A,2). — Son bord externe se confond avec cette dernière saillie. — Son bord interne, entièrement libre, répond à la partie latérale de la fente cérébrale de Bichat. — Sa face inférieure repose sur le corps godronné, mais sans lui adhérer. — Sa face supérieure nous présente, dans toute sa longueur et dans le voisinage du bord externe, une crête souvent très accusée (fig. 249,3'), que nous appellerons *crête épendymaire*, parce que c'est à son niveau que la membrane épendymaire, qui revêt le plancher du ventricule, se réfléchit de bas en haut pour aller tapisser la voûte. La figure 249 nous montre très nettement cette disposition. — En arrière, le corps bordant fait suite, comme nous l'avons vu, au pilier postérieur du trigone. — En avant, il se confond avec le crochet de la circonvolution de l'hippocampe.

C. Corps godronné. — Le corps godronné (*corps denté*, *fascia dentata*) est un petit cordon de substance grise, qui se dispose, comme le corps bordant, le long du bord concave de la corne d'Ammon (fig. 248.A,3). Il se dissimule en grande partie dans l'angle dièdre que forment, d'une part le corps bordant, d'autre part la circonvolution de l'hippocampe. Il suffit, pour le mettre à découvert, de soulever légèrement le corps bordant. Il nous apparaît alors (fig. 250,23) sous la forme d'un cordon grisâtre, qui suit exactement la concavité de la corne d'Ammon et qui est solidement fixé à cette saillie par sa partie externe. Sa partie interne, libre, nous présente de douze à vingt échancrures verticales, qui fragmentent sa masse en autant de petites saillies ou bosselures et lui donnent, dans son ensemble, l'aspect d'une collerette irrégulièrement plissée. En haut, le corps godronné est recouvert en grande partie, comme nous l'avons vu, par le corps bordant. En bas, il est séparé de la circonvolution de l'hippocampe par un sillon très étroit, mais très profond, le *sillon de l'hippocampe* (fig. 249.6).

Les connexions antérieures et postérieures du corps godronné ont été soigneusement étudiées, en 1883, par Giacomini. J'ai contrôlé sur un grand nombre de cerveaux les recherches du professeur italien : elles sont exactes.

En avant, le corps godronné s'engage dans l'étroit sillon (sillon de l'uncus) qui sépare la circonvolution de l'hippocampe de son crochet et il se prolonge jusqu'à

la partie la plus antérieure de ce sillon Arrivé là, il s'infléchit en dedans, sort du sillon et devient de nouveau visible à l'extérieur. Il contourne alors de bas en haut

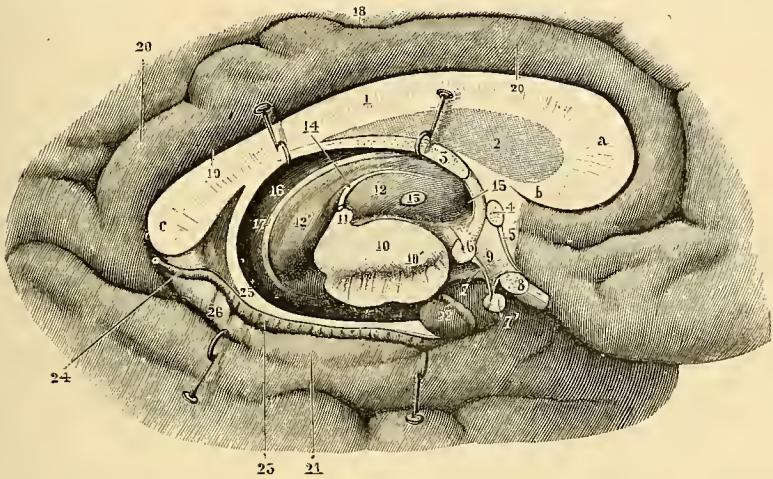

Fig. 250.

Le hile de l'hémisphère et son contenu (côté gauche) pour montrer les connexions du corps bordant et du corps godronné.

1, corps calleux, avec : *a*, son genou ; *b*, son bec ; *c*, son bourrelet. — 2, septum lucidum. — 3, trigone. — 4, commissure blanche antérieure. — 5, lamelle sus-optique. — 6, tubercule mamillaire. — 7, tuber cinereum. — 7', corps pituitaire. — 8, coupe du chiasma. — 9, infundibulum. — 10, coupe du pédoncule cérébral, avec 10', locus niger. — 11, commissure blanche postérieure. — 12, couche optique, avec 12', pulvinar. — 13, commissure grise. — 14, habena. — 15, trou de Monro. — 16, noyau caudé. — 17, sillon opto-strié et tænia semi-circularis. — 18, scissure calloso-marginale. — 19, sinus du corps calleux. — 20, circonvolution du corps calleux. — 21, circonvolution de l'hippocampe, avec 22, son crochet et la bandelette de Giacomini. — 23, corps godronné. — 24, fasciola cinerea. — 25, corps bordant. — 26, circonvolutions rudimentaires.

la face interne du crochet de l'hippocampe et disparaît, en s'atténuant de plus en plus, sur la face ventriculaire de ce crochet (fig. 251 et 252). Cette extrémité anté-

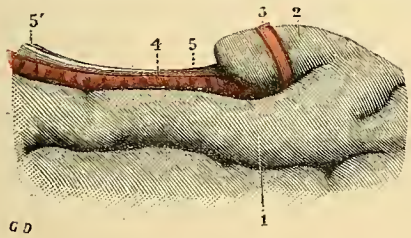

Fig. 251.

Corps godronné et bandelettes de Giacomini, dans ses rapports avec la circonvolution de l'hippocampe (hémisphère gauche, vu par son côté interne).

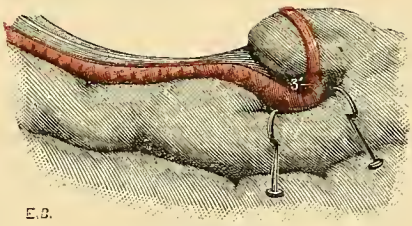

Fig. 252.

La même, la circonvolution de l'hippocampe ayant été fortement érignée en bas pour montrer l'origine de la bandelette de Giacomini.

1, circonvolution de l'hippocampe. — 2, son crochet ou uncus. — 3, bandelette de Giacomini. — 3', sa continuité avec 4, le corps godronné. — 5, corps bordant, avec 5', sa crête épendymaire.

rieure du corps godronné nous apparaît nettement, dans la plupart des cas, sous la forme d'une petite bandelette d'aspect gélatineux, d'une couleur cendrée, large d'un millimètre à un millimètre et demi. Nous l'appellerons, du nom de l'anatomiste qui l'a à la fois découverte et bien décrite, la *bandelette de Giacomini*.

Voyons maintenant comment se comporte le corps godronné à son extrémité postérieure. Au moment où le corps bordant se redresse (fig. 250) pour contourner la couche optique et se continuer avec l'angle postérieur du trigone, le corps

godronné change d'aspect : de bosselé qu'il était, il devient lisse et uni ; il change aussi de nom et devient le *fasciola cinerea*. Sous ce nouvel aspect et sous ce nouveau nom, il se porte obliquement en haut et en dedans vers le bourrelet du corps calleux, le contourne de bas en haut, arrive sur sa face supérieure et se continue alors, comme nous l'avons déjà vu, avec les tractus longitudinaux de Lancisi, soit avec les tractus médians, soit avec les tractus latéraux. Le fasciola cinerea n'est donc que la portion toute postérieure du corps godronné : c'est un petit cordon de 1 à 2 millimètres de largeur, légèrement contourné en *S* italique, ordinairement très pâle, mais se détachant assez nettement cependant, grâce à sa coloration grise, sur les parties blanches sous-jacentes. Tandis que le corps godronné présentait avec le corps bordant des rapports immédiats, le fasciola cinerea, par suite du changement de direction du corps bordant, est séparé maintenant de cette dernière formation par un espace triangulaire à sinus dirigé en arrière : c'est le *triangle sous-calleux*, ainsi appelé parce que le bourrelet du corps calleux en forme la base. Le fasciola cinerea est encore séparé, à sa partie postérieure, de la circonvolution de l'hippocampe par un nouvel espace, de 1 centimètre de largeur environ, dans lequel on observe assez fréquemment trois ou quatre petites saillies irrégulières : ces saillies, déjà signalées par Zuckerkandl et par Retzius et étudiées à nouveau par Giacomini, paraissent être les homologues rudimentaires des circonvolutions sous-calleuses, qui sont si développées chez certains animaux.

En résumé, le corps godronné, examiné à un point de vue purement descriptif, comprend trois portions : 1° une portion moyenne, répondant au corps bordant ; c'est sa portion principale, le *corps godronné proprement dit ;* 2° une portion antérieure, la *bandelette de Giacomini*, qui se perd sur le crochet de l'hippocampe ; 3° enfin, une portion postérieure, le *fasciola cinerea*, qui se continue avec les tractus de Lancisi.

Pour la structure du corps godronné, voyez plus loin page 316.

3° Bord externe. — Le bord externe du prolongement sphénoïdal du ventricule latéral résulte de la réunion de sa voûte avec son plancher. Il est concave en dedans et décrit un trajet sensiblement parallèle à celui de la scissure de Sylvius.

4° Bord interne. — Le bord interne répond à la partie latérale de la fente cérébrale de Bichat. Mais il s'en faut de beaucoup que les limites qu'on assigne d'ordinaire à cette fente soient les mêmes que celles du ventricule. Nous avons dit plus haut (p. 231) que, sur les côtés, la fente cérébrale de Bichat avait pour lèvre supérieure le pédoncule cérébral et pour lèvre inférieure la circonvolution de l'hippocampe. Or, la cavité ventriculaire ne dépasse pas en dedans les limites de la *crête épendymaire*, que nous avons décrite sur la face supérieure du corps bordant. L'épithélium épendymaire, en effet, après avoir recouvert la corne d'Ammon, se réfléchit en haut, au niveau de cette crête, pour aller tapisser la voûte du ventricule (fig. 249.4). Il en résulte que le bord interne de notre prolongement sphénoïdal répond à la crête épendymaire du corps bordant. Mais il en résulte aussi, comme corollaire, que le corps bordant, le corps godronné et la circonvolution de l'hippocampe, contrairement à ce que l'on a enseigné longtemps, se trouvent complètement en dehors de la cavité ventriculaire. En conséquence, la description que nous avons nous-même donnée plus haut de ces formations anatomiques, en suivant en cela l'exemple des auteurs classiques, est manifestement déplacée : cette description appartient, en réalité, on le comprend maintenant, à l'histoire des circonvolutions (voy. plus loin, p. 313).

5° Extrémités. — Les extrémités de la portion sphénoïdale du ventricule latéral se distinguent en postérieure et antérieure. — L'*extrémité postérieure* répond à la partie postérieure de la couche optique, où elle se confond naturellement avec le carrefour ventriculaire. — L'*extrémité antérieure* répond à la pointe du lobe temporal, dont elle n'est séparée que par une distance de 15 à 20 millimètres. C'est un étroit cul-de-sac, limité en haut par le noyau amygdalien, en dedans par la portion antérieure du crochet de l'hippocampe.

Signification anatomique de la corne d'Ammon, du corps bordant et du corps godronné ; nouvelle circonvolution limbique. — Pour se rendre un compte exact des rapports respectifs des trois saillies que nous venons de décrire, *corne d'Ammon*, *corps bordant* et *corps godronné*, il importe de pratiquer sur ces saillies une coupe vertico-transversale, perpendiculaire à leur direction. Cette coupe, représentée dans la figure ci-contre (fig. 253), nous montre : 1° que la corne d'Ammon, formée sur sa face libre ou ventriculaire par de la substance blanche (*alvéus*), est constituée à son centre par de la substance grise ; 2° que le corps bordant n'est qu'une dépendance de la couche blanche de la corne d'Ammon ; 3° que le corps godronné n'est, à son tour, qu'une dépendance de la substance grise de cette même corne d'Ammon ; 4° que la circonvolution de l'hippocampe est tapissée, à sa partie supérieure, par une mince couche de substance blanche (*subiculum*), qui s'atténue graduellement de dedans en dehors et finit par disparaître dans la couche grise de la corne d'Ammon ; 5° que le sillon de l'hippocampe, intermédiaire à la circonvolution de l'hippocampe et au corps godronné, se prolonge jusque dans la substance grise de la corne d'Ammon ; 6° que la couche blanche de la corne d'Ammon et du corps bordant se continue avec la substance blanche du centre ovale ; 7° que la substance grise du corps godronné, de la corne d'Ammon et de la circonvolution de l'hippocampe forme une seule et même couche qui se rattache bien évidemment à la substance grise de l'écorce cérébrale.

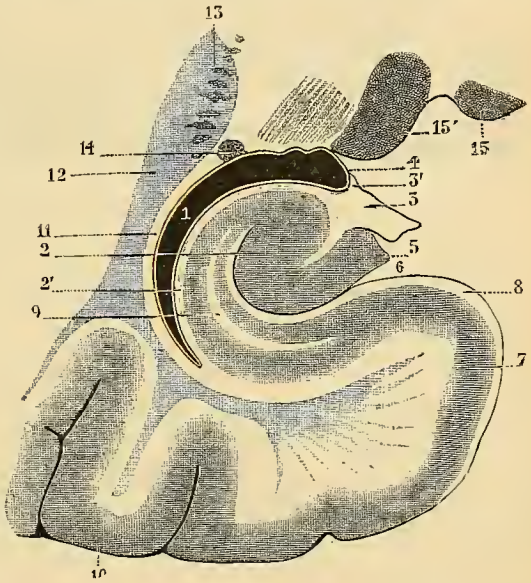

Fig. 253.

Coupe transversale du prolongement sphénoïdal du ventricule, pratiquée au niveau des corps genouillés pour montrer les relations de la circonvolution de l'hippocampe avec la corne d'Ammon, le corps bordant et la crête épendymaire.

1, cavité ventriculaire, avec son revêtement épendymaire. — 2, corne d'Ammon, avec 2' sa couche blanche ou *alveus*. — 3, corps bordant, avec 3' sa crête épendymaire. — 4, membrane épendymaire fermant le ventricule du côté de la fente cérébrale de Bichat. — 5, corps godronné. — 6, sillon de l'hippocampe, séparant le corps godronné de la circonvolution de l'hippocampe 7. — 8, couche blanche revêtant cette circonvolution (*subiculum*). — 9, lame blanche centrale de la substance grise de l'écorce. — 10, circonvolutions temporo-occipitales. — 11, tapetum. — 12, faisceau longitudinal, coupé en travers. — 13, terminaison postérieure du noyau lenticulaire. — 14, queue du noyau caudé. — 15, corps genouillés interne et externe.

Du même coup, apparaît la signification morphologique de la formation ammonienne et de la disposition en apparence si complexe de cette région. Avec M. Duval nous devons admettre ici deux circonvolutions distinctes : l'une inférieure, la *circonvolution de l'hippocampe* : l'autre supérieure, la *circonvolution godronnée*, cette dernière toute rudimentaire, tant à sa partie moyenne qu'à ses deux extrémités. Un sillon profond, le *sillon de l'hippocampe*, sépare ici comme ailleurs les deux circonvolutions voisines et c'est ce sillon, nous l'avons déjà dit plus haut, qui, en refoulant la paroi cérébrale vers la cavité ventriculaire, détermine la saillie ammonienne.

Les formations ammonienne et godronnée se rattachent donc l'une et l'autre au type des circonvolutions de l'écorce et si, dans cette région, la disposition anatomique nous paraît irrégulière et par cela même d'une interprétation difficile, il faut chercher la raison de ces particularités dans la situation toute spéciale de la circonvolution de l'hippocampe et de la circonvolution godronnée, lesquelles forment, à la face interne de l'hémisphère, la limite extrême du manteau et doivent fatalement se ressentir du voisinage du hile et du pédoncule qui s'y engage. L'écorce cérébrale paraît être gênée à ce niveau dans sa libre expansion : de là, la réflexion en arrière de la circonvolution de l'hippocampe et la formation de son crochet ; de là, aussi, les dimensions

si profondément rudimentaires de la circonvolution godronnée ; de là, enfin, l'étroitesse et l'oblitération apparente du sillon qui sépare l'une de l'autre ces deux circonvolutions.

Une dernière conclusion découle des descriptions qui précèdent : c'est que la *grande circonvolution limbique* de Broca (circonvolution du corps calleux et circonvolution de l'hippocampe réunies, p. 261) ne circonscrit pas directement le hile de l'hémisphère. Incluse dans cette circonvolution, se trouve une circonvolution nouvelle, moins développée sans doute, mais également semi-annulaire : c'est la *circonvolution godronnée*, très nette au-dessous du corps calleux et représentée, au-dessus de cet organe, par les tractus longitudinaux de Lancisi, que continuent en avant les pédoncules du corps calleux et la bandelette diagonale. Toute rudimentaire qu'elle est, cette dernière circonvolution forme réellement le pourtour du hile de l'hémisphère et c'est pour elle, plutôt que pour les deux circonvolutions précitées, qu'on devrait, ce me semble, réserver le nom de circonvolution limbique.

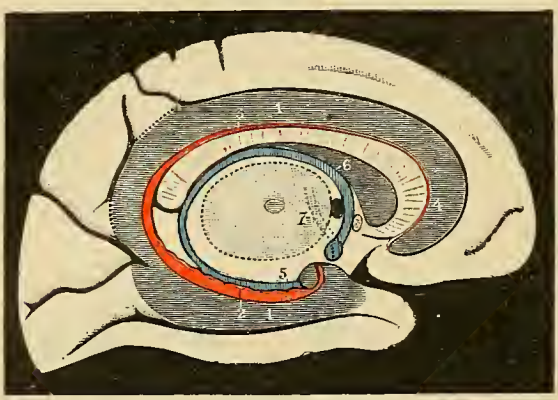

Fig. 254.

Figure schématique de la face interne de l'hémisphère gauche, montrant : 1° la continuité de la circonvolution de l'hippocampe avec la circonvolution du corps calleux (*grand lobe limbique* de Broca) ; 2° en dedans de cette circonvolution, une circonvolution incluse formée par le corps godronné, les tractus de Lancisi et les pédoncules du corps calleux.

1, grand lobe limbique. — 2, corps godronné. — 3, tractus de Lancisi. — 4, origine des pédoncules du corps calleux. — 5, corps bordant. — 6, trigone. — 7, faisceau ascendant de Vicq-d'Azyr.

6° Structure de la corne d'Ammon. — La corne d'Ammon, nous l'avons dit plus haut, n'est autre chose qu'une portion de la paroi cérébrale, qui a été refoulée dans la cavité ventriculaire par le sillon de l'hippocampe. Nous devons donc rencontrer dans cette formation les mêmes éléments que dans la paroi cérébrale. La saillie que forme la corne d'Ammon nous présente, en effet, deux parties : une partie supérieure, de couleur blanche, partie relativement mince, qui représente la substance blanche sous-corticale, c'est l'alvéus ; une partie inférieure, beaucoup plus épaisse, qui représente l'écorce. Cette dernière partie, quoique présentant des particularités structurales qui lui appartiennent en propre, n'en est pas moins constituée suivant le type fondamental qui caractérise les autres régions de l'écorce. Elle est formée par trois couches qui sont, en allant des parties superficielles vers les parties profondes, du sillon de l'hippocampe vers l'alvéus (fig. 255) : 1° la couche moléculaire ; 2° la couche des cellules pyramidales ; 3° la couche des cellules polymorphes.

a. *Couche moléculaire.* — La couche moléculaire (fig. 256, 1), remarquable par son épaisseur, représente à elle seule les deux tiers environ de l'écorce ammonienne. Elle répond au sillon de l'hippocampe et, de ce fait, se trouve directement en contact avec la pie-mère. Nous y rencontrons, comme éléments cellulaires, des cellules à cylindraxes multiples ou cellules de Cajal, qui, on le sait, caractérisent la couche moléculaire de l'écorce ; mais, de l'avis de Cajal lui-même, ces cellules à type spécial sont très rares. Par contre, nous constatons dans cette couche la présence d'un grand nombre de cellules fusiformes, triangulaires, étoilées, appartenant à la catégorie des cellules de Golgi à cylindraxe court.

Ce qui caractérise essentiellement la couche moléculaire de la corne d'Ammon, c'est qu'elle possède trois plexus de fibres nerveuses superposées, qui l'ont fait diviser en trois zones. Ce sont, en allant de dehors en dedans : 1° le *stratum convolutum* (*zone enroulée*), qui répond au réseau d'Exner et qui, comme ce dernier,

est formé en grande partie par des fibres à direction tangentielle ; 2° le *stratum lacunosum* (*zone lacunaire*), ainsi appelé parce qu'il présente de nombreux espaces lymphatiques ; il est principalement constitué par les collatérales protoplasmiques qu'émettent, dans leur trajet ascendant, les tiges principales des cellules pyramidales situées dans la couche suivante ; 3° le *stratum radiatum* (*zone radiée*),

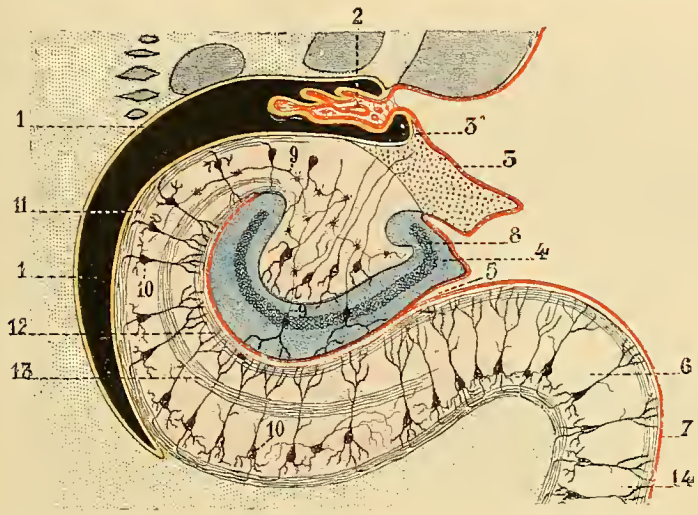

Fig. 255.

Schéma indiquant, sur une coupe vertico-transversale, le mode de constitution de la corne d'Ammon et du corps godronné.

(Ce schéma a été construit d'après la figure 253.)

1, ventricule avec l'épendyme. — 2, plexus choroïde. — 3, corps bordant ou fimbria, avec 3', sa crête épendymaire. — 4, corps godronné. — 5, sillon de l'hippocampe. — 6, circonvolution de l'hippocampe. — 7, pie-mère. — 8, couche des grains (stratum granulosum). — 9, fibres mousseuses. — 10, cellules pyramidales. — 11, alveus de la corne d'Ammon. — 12, stratum convolutum. — 13, stratum lacunosum. — 14, subiculum. — (Pour les autres indications, se reporter à la figure 253.)

qui renferme un riche plexus de fibrilles protoplasmiques ou nerveuses, de provenances les plus diverses, et qui est traversé en sens radiaire (d'où son nom) par les tiges protoplasmiques ascendantes des cellules pyramidales.

b. *Couche des cellules pyramidales.* — La couche des cellules pyramidales (fig. 256, II) représente ici, par une sorte de condensation, les couches II et III des autres régions de l'écorce. Elle renferme des cellules pyramidales qui, pour la plupart, appartiennent à la variété des cellules pyramidales à grandes dimensions ou cellules géantes. Ces cellules, du reste, ont les mêmes caractères morphologiques que celles, ci-dessus décrites, de la région rolandique. Leur sommet, dirigé du côté du sillon de l'hippocampe, donne naissance à une tige protoplasmique principale, qui se porte en ligne droite vers la zone moléculaire et qui, après avoir fourni chemin faisant de nombreuses collatérales, se termine par un panache de fibrilles garnies d'épines collatérales. Leur base, à son tour, laisse échapper un cylindraxe qui se dirige vers la couche des cellules polymorphes et qui, après avoir traversé cette couche, passe dans l'alvéus.

c. *Couches des cellules polymorphes.* — La couche des cellules polymorphes (*stratum oriens* de certains anatomistes), bien décrite par Sala et par Schäffer, renferme trois ordres de cellules (fig. 256, III) : des cellules à cylindraxe descendant, des cellules à cylindraxe horizontal, des cellules à cylindraxe ascendant. —

Les *cellules à cylindraxe descendant*, dont le cylindraxe se porte vers l'alvéus, ne sont vraisemblablement que des cellules pyramidales, qui ont quitté leur habitat ordinaire et émigré dans cette couche. — Les *cellules à cylindraxe horizontal*, fusiformes, triangulaires ou étoilées, sont caractérisées par ce fait que leur cylindraxe se ramifie sur place et s'épuise dans la couche polymorphe : ce sont des cellules de Golgi à cylindraxe court. — Les *cellules à cylindraxe ascendant* sont de deux ordres : les unes, semblables aux cellules de Martinotti (p. 272), émettent un cylindraxe ascendant qui gagne la couche moléculaire et s'y termine ; chez les autres (*cellules à cylindraxe arqué* de Cajal), le cylindraxe se rend encore à la couche moléculaire ; mais, au lieu de s'y terminer, il retourne, après s'être infléchi en arc, dans la couche précédente et s'y résout en une riche arborisation dont les fibrilles englobent les cellules pyramidales.

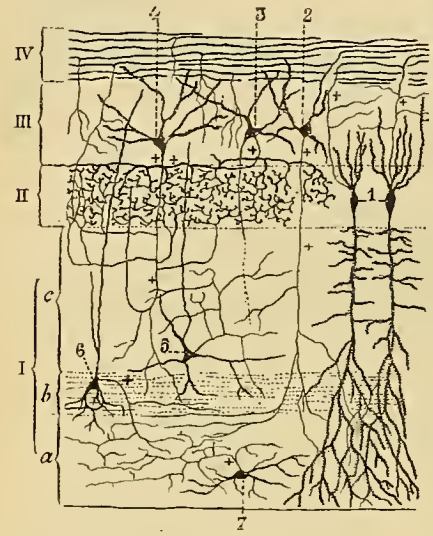

Fig. 256.

Coupe transversale de la corne d'Ammon d'un lapin de huit jours (imité de Cajal).

I, couche moléculaire, avec : *a*, stratum convolutum ; *b*, stratum lacunosum ; *c*, stratum radiatum. — II, couche des cellules pyramidales. — III, couche des cellules polymorphes. — IV, substance blanche ou alvéus.

1, cellule pyramidale. — 2, cellule à cylindraxe ascendant. — 3, cellule à cylindraxe horizontal, ramifié entre les corps des cellules pyramidales. — 4, cellule dont le prolongement cylindraxile, disposé en arc, vient se terminer dans le plexus inter-pyramidal. — 5, cellule à cylindraxe court du stratum radiatum. — 6, cellule du stratum lacunosum. — 7, cellule du stratum convolutum.

(Les cylindraxes sont indiqués par le signe +.)

d. *Alvéus*. — Quant à l'alvéus, mince couche blanche interposée entre la couche des éléments polymorphes et la membrane épendymaire, il représente, comme nous l'avons déjà dit au début de notre description, la substance blanche qui est immédiatement sous-jacente à l'écorce. Il est constitué par des fibres à myéline, les unes fines, les autres de gros calibre, qui proviennent, pour la plupart, des cellules pyramidales et de quelques cellules polymorphes de la corne d'Ammon. Le trajet ultérieur de ces fibres n'est pas encore bien élucidé. On peut admettre, cependant (fig. 255) : 1° que celles qui avoisinent le corps bordant se rendent à ce dernier organe et, de là, dans les piliers postérieurs du trigone ; 2° que les autres, celles qui répondent à la circonvolution de l'hippocampe, contournent de dehors en dedans et de haut en bas la face ventriculaire de la corne d'Ammon, pour aboutir à la couche blanche qui constitue le subiculum de la circonvolution de l'hippocampe.

En résumé, la corne d'Ammon, tout en étant constituée sur le même type que les autres régions du manteau, en diffère principalement par la simplicité plus grande de sa couche polymorphe, par la réduction considérable des couches qu'occupent les cellules pyramidales, enfin par le développement et la complexité relative de sa couche moléculaire.

7° **Structure du corps godronné.** — Le corps godronné, circonvolution rudimentaire, appartient, de ce fait, à la formation grise corticale : c'est, comme nous le montre la figure 253 (5), cette portion de l'écorce qui délimite, en haut, le sillon de l'hippocampe. Cajal décrit au corps godronné les trois couches suivantes

(fig. 257), qui correspondent exactement aux trois couches ci-dessus décrites de la corne d'Ammon : 1° la couche moléculaire ; 2° la couche des grains ; 3° la couche des cellules polymorphes.

a. *Couche moléculaire.* — La couche moléculaire, la plus superficielle des trois, est immédiatement sous-jacente à la pie-mère. Elle renferme, outre quelques cellules pyramidales émigrées de la couche suivante, des cellules de Golgi à cylindraxe court. Cajal distingue ces dernières cellules en deux groupes : cellules superficielles, de volume réduit, ovoïdes ou fusiformes ; cellules profondes, beaucoup plus massives, de forme triangulaire ou étoilées. Leur cylindraxe se ramifie toujours sur place, je veux dire se termine, par des arborisations libres, dans la couche moléculaire elle-même. La couche moléculaire du corps godronné renferme ici, comme dans les autres régions de l'écorce, un système de fibres tangentielles, semblables par leur direction, mais très différentes par leur origine et leur nature : elles constituent, par leur ensemble, le *plexus marginal* de Meynert.

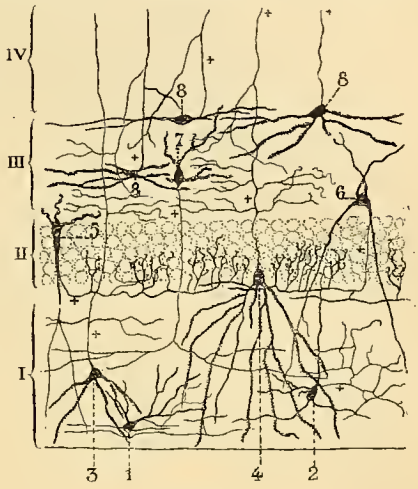

Fig. 257.

Coupe transversale du corps godronné d'un lapin de huit jours (imité de Cajal).

I, couche moléculaire. — II, couche des grains. — III, couche des cellules polymorphes. — IV, couche moléculaire de la corne d'Ammon.

1, 2, cellules de la couche moléculaire. — 3, grain déplacé. — 4, grain. — 5, pyramide à cylindraxe ascendant. — 6, cellule à cylindraxe ascendant, constituant le plexus supra et intergranulaire. — 7, autre cellule dont le cylindraxe ascendant se ramifie dans la couche moléculaire. — 8, 8, 8, cellules à cylindraxe ascendant, allant à l'alvéus.

(Les cylindraxes sont indiqués par le signe +.)

b. *Couche des grains.* — La couche des grains (*stratum granulosum*) représente ici la couche ou les couches des cellules pyramidales. Elle est essentiellement constituée par de petites cellules ovoïdes ou *grains*, qui, morphologiquement, sont les analogues des cellules pyramidales de l'écorce cérébrale (Golgi, Sala). On rencontre toujours, du reste, à côté des cellules ovoïdes précitées, de véritables cellules pyramidales, qui sont exactement semblables aux cellules homonymes des autres régions de l'écorce. Les grains émettent du côté de la couche moléculaire des prolongements protoplasmiques, qui rappellent plus ou moins les panaches terminaux des cellules pyramidales. Du côté opposé, s'échappe un cylindraxe ascendant, qui gagne tout d'abord la couche des cellules polymorphes, y abandonne un certain nombre de collatérales et passe alors dans la partie avoisinante de la corne d'Ammon, où il se termine. Le cylindraxe des grains présente cette particularité structurale intéressante (fig. 255,9), qu'il se renfle de loin en loin en de petites nodosités, d'où partent en rayonnant une série de prolongements fins et courts. Ces renflements, en forme de rosace, sont de tous points semblables à ceux que nous avons déjà signalés sur les fibres mousseuses de l'écorce du cervelet. Les cylindraxes des grains sont donc de véritables fibres mousseuses et il n'est peut-être pas inutile de faire remarquer que le corps godronné est la seule région du manteau où se rencontre cette disposition, aussi singulière qu'inexpliquée. D'après Cajal, les fibres mousseuses du corps godronné ne dépasseraient pas, dans la corne d'Ammon, la couche des cellules pyramidales : elles s'y termineraient par des arborisations libres, destinées à se mettre en rapport avec le corps

et la tige des cellules précitées. Pour Sala et Schäffer, au contraire, elles se rendraient à l'alvéus.

c. *Couche des cellules polymorphes.* — La couche des cellules polymorphes, qui constitue la couche la plus profonde du corps godronné, confine à la première couche ou couche moléculaire de la corne d'Ammon. Aucune ligne de démarcation bien nette ne sépare, à ce niveau, les deux formations. Nous rencontrons dans cette couche trois ordres de cellules, savoir : 1° des cellules de Golgi à cylindraxe court ; 2° des cellules à cylindraxe ascendant, qui rappellent exactement les cellules homonymes que nous a présentées la couche polymorphe de la corne d'Ammon ; 3° des cellules à cylindraxe ascendant. Les cylindraxes de ces dernières cellules, suivant la même direction que ceux des grains, se rendent à la corne d'Ammon et, de là, à l'alvéus ou au corps bordant.

Voyez au sujet de la portion sphénoïdale du ventricule latéral et plus particulièrement au point de vue des deux formations ammonienne et godronnée : Zuckerkandl, *Beitrag zur Morphologie des Gehirns*, Zeitschr. f. Anatomie, 1877 ; — Retzius, *Notiz über die Windungen an der unteren Fläche des Splenium Corporis callosi beim Menschen u. bei Thieren*. Arch. f. Anatomie, 1877 ; — M. Duval, *La corne d'Ammon, morphologie et embryologie*, Arch. de Neurologie, 1882 : — Giacomini, *Benderella dell' ippocampo nel cervello umano e di alcuni animali*. Giornale della R. Accademia di Torino, 1883 ; — Du même, *Fascia dentata del grande ippocampo nel cervello umano*, ibid., 1883 ; Sala, *Zur Anat. des grossen Seepferdefüsses*. Zeitschr. f. wiss. Zool., 1891 ; — Schäffer, *Beitrag zur Histologie der Ammonshornformation*. Arch. f. mikr. Anat., 1892 ; — Cajal, *Estructura del asta de Ammon y fascia dentata*. Anal. de la Soc. Esp. de Hist. nat., 1893.

E. — Ventricule moyen

Le ventricule moyen ou troisième ventricule est une cavité impaire et médiane, située entre les deux couches optiques, qui forment en grande partie ses parois latérales, au-dessous du trigone et de la toile choroïdienne supérieure qui le séparent des ventricules latéraux. Au point de vue embryologique, il représente la cavité centrale de la première vésicule encéphalique, qui s'est rétrécie par le fait du développement, sur ses parties latérales, des deux couches optiques. Le troisième ventricule communique (fig. 258) avec le quatrième par l'intermédiaire de l'aqueduc de Sylvius ; il est relié, d'autre part, aux deux ventricules latéraux par les trous de Monro, d'où le nom de *cavité commune aux ventricules* que lui avait donné Vésale. Envisagé à un point de vue purement morphologique, le ventricule moyen affecte la forme d'un entonnoir, qu'on aurait aplati dans le sens transversal et dont la portion évasée ou base serait dirigée en haut. On peut donc lui considérer : 1° deux parois latérales, l'une droite, l'autre gauche ; 2° deux bords, l'un antérieur, l'autre postérieur ; 3° une base, située en haut ; 4° un sommet, dirigé en bas. Nous rattacherons au ventricule moyen la commissure grise, qui, en pleine cavité ventriculaire, s'étend d'une couche optique à l'autre.

1° Parois latérales. — Au nombre de deux, l'une droite, l'autre gauche, les parois latérales du ventricule moyen (fig. 258) sont verticales et de forme triangulaire. Un sillon longitudinal, le *sillon de Monro*, étendu du trou de Monro à l'aqueduc de Sylvius, divise chacune de ces parois en deux parties, l'une supérieure, l'autre inférieure. La partie supérieure, de forme ovalaire à grand axe antéro-postérieur, n'est autre que la face interne de la couche optique : elle mesure de 7 à 8 millimètres de hauteur. La partie inférieure, haute de 15 millimètres environ, revêt la forme d'un triangle dont la base, dirigée en haut, répond naturellement au sillon de Monro ; elle est formée par ce vaste amas de substance grise que nous avons déjà rencontrée à la base du cerveau, entre le bec du corps calleux et la pro-

tubérance, et que l'on désigne indistinctement sous les noms divers de *substance*

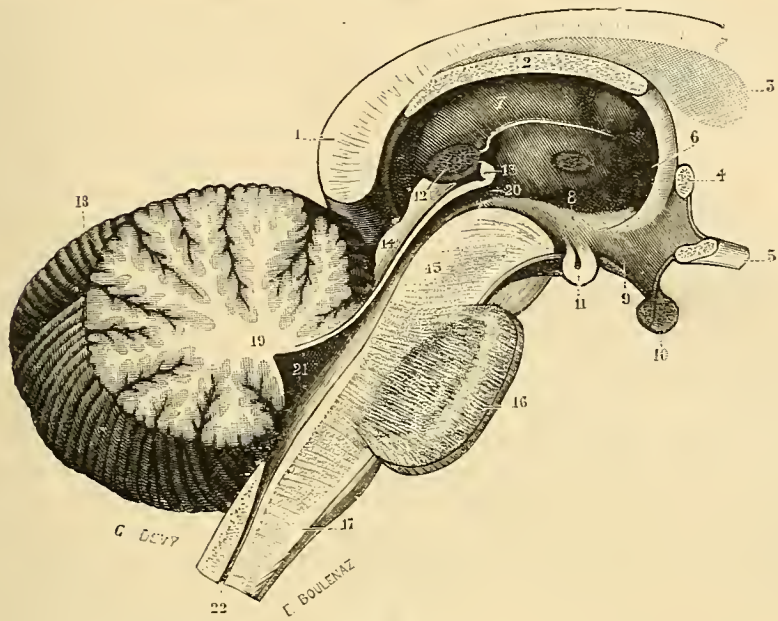

Fig. 258.

Coupe vertico-médiane du cerveau et du cervelet pour montrer la paroi latérale du ventricule moyen.

1, corps calleux. — 2, trigone cérébral. — 3, septum lucidum. — 4, commissure blanche antérieure. — 5, nerf optique. — 6, trou de Monro. — 7, couche optique. — 8, sillon de Monro. — 9, substance grise ventriculaire. — 10, corps pituitaire. — 11, tubercule mamillaire. — 12, glande pinéale. — 13, commissure blanche postérieure. — 14, tubercules quadrijumeaux. — 15, pédoncule cérébral. — 16, protubérance annulaire. — 17, bulbe rachidien. — 18, cervelet, avec 19, son centre médullaire formant l'arbre de vie du lobe médian. — 20, aqueduc de Sylvius. — 21, quatrième ventricule. — 22, canal de l'épendyme.

grise de la base, de *commissure grise de la base*, de *substance grise du troisième ventricule*. Nous allons retrouver cette substance grise sur les bords antérieur et postérieur, à la constitution desquels elle prend une large part.

2° Bord postérieur, commissure blanche postérieure. — Le bord postérieur du ventricule moyen (fig. 259) se dirige obliquement en bas et en avant : son inclinaison sur l'horizontale est de 40 à 45°. Il nous présente successivement, en allant de haut en bas : 1° la base de la glande pinéale ; 2° la *commissure blanche postérieure*, espèce de cordon blanc dirigé transversalement et disparaissant, à droite et à gauche, dans les couches optiques, nous y reviendrons tout à l'heure ; 3° une dépression ou fossette circulaire, l'*anus*, au fond de laquelle vient s'ouvrir l'aqueduc de Sylvius ; 4° une partie blanche, appartenant à la protubérance annulaire ; 5° une lame grise, qui n'est autre que la substance grise de l'espace perforé postérieur ; 6° enfin, une nouvelle lame grise, qui fait suite à la précédente et qui appartient au tuber cinereum déjà décrit (p. 225) à propos de la base du cerveau.

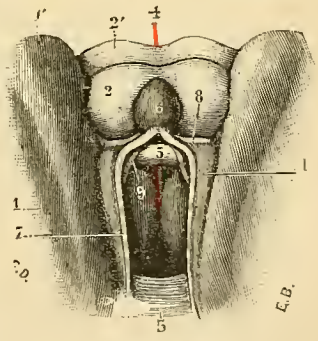

Fig. 259.

Bord postérieur du ventricule moyen.

1, couche optique, avec 1', le pulvinar. — 2, tubercules quadrijumeaux antérieurs. — 2', tubercules quadrijumeaux postérieurs. — 3, commissure blanche postérieure. — 4, aqueduc de Sylvius. — 5, commissure grise. — 6, glande pinéale. — 7, ses prolongements antérieurs ou habenæ. — 8, ses prolongements inférieurs. — 9, triangle de l'habenula.

Valeur anatomique de la commissure blanche postérieure. — Les connexions et la signification anatomique de la commissure blanche postérieure, malgré les recherches de Darkschewitsch, de Bechterew et d'Edinger, ne sont pas encore nettement élucidées. Il paraît acquis cependant que, contrairement à l'opinion ancienne, le cordon blanc qui porte ce nom n'est nullement une commissure transversale unissant l'une à l'autre deux régions symétriques du cerveau. La plupart des neurologistes admettent aujourd'hui que les fibres constitutives de la commissure blanche postérieure proviennent, en partie tout au moins, de la couche optique, s'entre-croisent sur la ligne médiane avec les fibres similaires du côté opposé et, s'infléchissant alors en bas et en arrière, disparaissent dans la calotte pédonculaire. On ne connaît, du reste, ni les groupes cellulaires où elles prennent origine, ni ceux dans lesquels elles se terminent.

Déjà, en 1874, Paulowsky (*Zeitschr. f. wissensch. Zoologie*, p. 284) a cherché à établir que le faisceau en question était constitué essentiellement par des fibres qui, partant d'un hémisphère, s'entre-croisent sur la ligne médiane avec les fibres homologues du côté opposé et descendent ensuite dans la calotte du pédoncule cérébral. Du côté de l'hémisphère, ces fibres proviendraient des points les plus divers : du lobe frontal, du lobe temporal, de l'insula, de la couche optique et même de la glande pinéale. Du côté du pédoncule, elles viendraient se mêler aux fibres du ruban de Reil.

Plus récemment, un élève de Flechsig, L. Darkschewitsch (*Neurolog. Centralblatt*, 1885), a repris la question et, utilisant à ce sujet la coloration d'encéphales de fœtus d'un certain âge à l'aide de la méthode de Weigert, il a été amené à conclure, lui aussi, que les fibres de la commissure postérieure pénètrent dans la calotte. Pour lui, la plupart de ces fibres se jettent, non pas dans le ruban de Reil, comme l'admet Paulowsky, mais bien dans la bandelette longitudinale postérieure (p. 174) : elles entrent, par conséquent, en relation intime avec les nerfs moteurs de l'œil et tout particulièrement avec le nerf oculo-moteur commun. Quelques-unes d'entre elles iraient même se terminer dans deux petits amas de cellules ganglionnaires, qui se trouvent situés de chaque côté de l'aqueduc de Sylvius et qui forment là, au-dessus du noyau classique de l'oculo-moteur commun, un petit ganglion accessoire de ce dernier nerf, le *ganglion de Darkschewitsch.*

Bechterew, à son tour, a été amené, par des recherches analogues, à diviser la commissure postérieure en deux faisceaux distincts, l'un supérieur ou dorsal, l'autre inférieur ou ventral. — Le *faisceau inférieur* ou *ventral*, qui se développe le premier et qui possède déjà sa myéline sur des fœtus de 28 centimètres, tire son origine, en partie du ganglion de l'habenula, en partie de la glande pinéale, et vient réellement se terminer, comme l'a établi Darkschewitsch, dans les noyaux du moteur oculaire commun, principalement dans le noyau supérieur. — Quant au *faisceau supérieur* ou *dorsal*, qui ne fait son apparition que beaucoup plus tard, il proviendrait des segments postérieurs de la couche optique et se disperserait ensuite à la manière d'un éventail dans la formation réticulaire du pédoncule.

3° Bord antérieur, commissure blanche antérieure. — Le bord antérieur (fig. 260) se dirige également en bas et en avant, mais en se rapprochant sensiblement de la verticale. Il est beaucoup plus irrégulier que le précédent, comme on peut le voir sur la figure 258, qui représente une coupe verticale et médiane de notre ventricule.

Si nous le suivons de haut en bas, nous le voyons formé tout d'abord par les piliers antérieurs du trigone, qui s'écartent l'un de l'autre en interceptant un espace angulaire à sinus dirigé en bas. En avant de ces piliers et un peu au-dessous du point où commence leur écartement, se voit un cordon blanc se dirigeant transversalement d'un côté à l'autre : c'est la *commissure blanche antérieure.* La commissure blanche antérieure et les deux piliers du trigone circonscrivent une petite fossette triangulaire, appelée *vulve;* c'est dans le fond de cette fossette que venait s'ouvrir, pour les anciens anatomistes, le prétendu canal chargé de mettre en communication la cavité centrale de la cloison et le ventricule moyen. Nous avons déjà dit (p. 301), en nous basant sur les données embryologiques, que ce canal, non seulement n'existait pas, mais ne pouvait pas exister.

Au-dessous de la vulve, le bord antérieur du ventricule est successivement constitué : d'abord, par la lame sus-optique ; puis, par le chiasma des nerfs optiques qui forme, avec la lame précédente, un petit cul-de-sac ouvert en haut, le *recessus opticus* (fig. 186, C, 6) ; et, enfin, par la partie antérieure du tuber cinereum. Toutes ces formations nous sont déjà connues : elles sont, en effet, extérieures en même temps qu'intérieures et, de ce fait, sont nettement visibles à la base du cerveau (voy. p. 225).

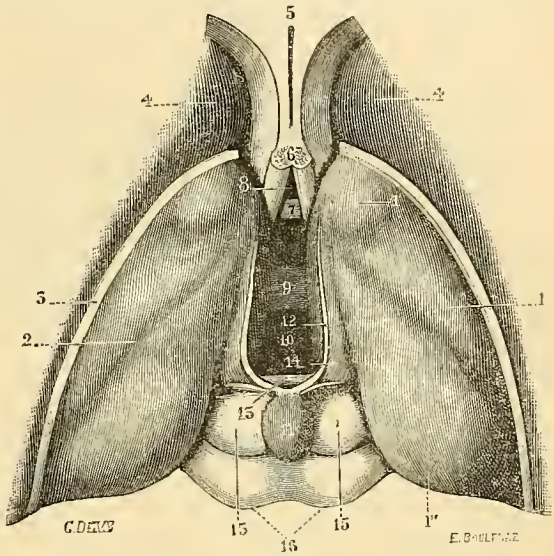

Fig. 260.

Les deux couches optiques, vues par leur face supérieure.

1, couche optique, avec : 1', son tubercule antérieur; 1'', son tubercule postérieur ou *pulvinar*. — 2, sillon des plexus choroïdes. — 3, sillon opto-strié. — 4, tête du noyau caudé. — 5, septum lucidum et sa cavité centrale. — 6, piliers antérieurs du trigone. — 7, commissure blanche antérieure. — 8, vulve. — 9, commissure grise. — 10, troisième ventricule. — 11, glande pinéale. — 12, ses pédoncules antérieurs ou *habenæ*. — 13, commissure blanche postérieure. — 14, triangle de l'habenula. — 15, tubercules quadrijumeaux antérieurs (*nates*). — 16, tubercules quadrijumeaux postérieurs (*testes*).

Valeur anatomique de la commissure blanche antérieure. — De tous les éléments que nous a présentés le bord antérieur du ventricule moyen, la commissure blanche antérieure est le seul que nous n'ayons encore rencontré nulle part et nous devons, avant d'aller plus loin, indiquer sa forme, ses dimensions, ses rapports et sa signification anatomique. C'est comme nous l'avons dit plus haut, un cordon blanc transversal, situé en avant des piliers antérieurs du trigone, un peu au-dessous de l'angle inférieur du septum lucidum. Il est à peu près de la grosseur du nerf optique. Sa coupe (fig. 258, 4) n'est pas exactement circulaire, mais elliptique à grand axe dirigé de haut en bas : elle mesure, en moyenne, 4 millimètres dans le sens vertical, 3 millimètres à 3 millimètres et demi dans le sens antéro-postérieur. Ces chiffres présentent, du reste, des variations individuelles considérables.

Vue sur la ligne médiane, la commissure blanche antérieure affecte une direction nettement transversale. Mais, en s'écartant du trigone pour se porter en dehors, elle s'infléchit graduellement en arrière et en bas (fig. 261, 1). Elle traverse d'abord la tête du noyau caudé. Elle s'engage ensuite au-dessous du noyau lenticulaire et se creuse, à la face inférieure de cette dernière formation, une gouttière plus ou moins profonde, que Gratiolet a signalée depuis longtemps déjà sous le nom de *canal de la commissure antérieure*. Finalement, elle s'épanouit en éventail et gagne les circonvolutions du lobe temporal, où elle se termine.

La commissure blanche antérieure représente donc dans son ensemble (fig. 261) un long fer à cheval, dont la convexité serait dirigée en avant : un fer à cheval dont la portion moyenne, la seule libre, est située sur le bord antérieur du troisième ventricule et dont les deux extrémités, étalées en forme d'éventail, répondent aux circonvolutions temporales. Les fibres qui la constituent jouent, par rapport à ces circonvolutions, un rôle analogue à celui que remplit le corps calleux pour les circonvolutions supérieures des hémisphères : elles relient celles

du côté droit à celles du côté gauche et les associent ainsi dans leur fonctionnement.

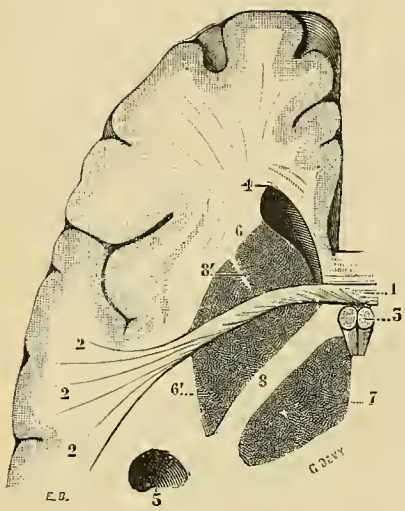

Fig. 261.

Coupe horizontale de l'hémisphère gauche, passant par la commissure blanche antérieure.

1, commissure blanche antérieure. — 2, 2, 2, ses irradiations dans le lobe temporal. — 3, coupe du trigone. — 4, extrémité antérieure du ventricule latéral. — 5, portion sphénoïdale de ce même ventricule. — 6, 6', noyau caudé et noyau lenticulaire. — 7, couche optique. — 8, capsule interne. — 8', la partie la plus inférieure de son segment antérieur.

Outre ces fibres commissurales transversales admises depuis longtemps par tous les anatomistes, Meynert a encore décrit dans la commissure blanche antérieure un nouveau système de fibres provenant des bulbes olfactifs. Ces fibres olfactives devraient elles-mêmes, d'après Meynert, se subdiviser en deux groupes (fig. 258) : les unes, *fibres transversales*, réunissant l'un à l'autre les deux bulbes olfactifs; les autres, *fibres entre-croisées*, se rendant d'un bulbe olfactif au lobe temporal du côté opposé. Nous aurons naturellement l'occasion de revenir sur cette disposition anatomique, à propos de la terminaison réelle des nerfs olfactifs (voy. chap. IV).

4° **Sommet.** — Le sommet du troisième ventricule, encore appelé *infundibulum*, est situé à la réunion des deux bords antérieur et postérieur. Il se dirige en bas et en avant et se termine, par une extrémité plus ou moins effilée, dans la moitié supérieure de la tige pituitaire (fig. 186, C). Ce n'est que dans des cas très rares qu'on le voit occuper toute la hauteur de cette tige et descendre alors jusque sur la glande pituitaire.

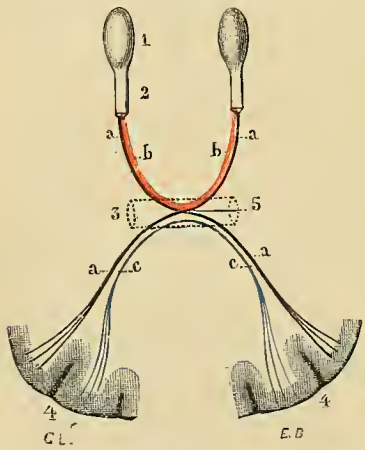

Fig. 262.

Chiasma olfactif.

1, bulbe olfactif. — 2, bandelette olfactive. — 3, commissure blanche. — 4, 4, écorce du lobe temporal. — 5, chiasma olfactif, constitué par : *a*, fibres entre-croisées (*en noir*). — *b*, fibres commissurales antérieures (*en rouge*). — *c*, fibres commissurales postérieures (*en bleu*).

5° **Base.** — La base du ventricule moyen, fortement allongée dans le sens antéro-postérieur, se trouve circonscrite (fig. 260) : 1° *en avant*, par l'angle antérieur du trigone cérébral ; 2° *en arrière*, par la glande pinéale ; 3° *latéralement*, par les pédoncules antérieurs de cette glande ou habenæ, que l'on voit cheminer sur la couche optique suivant la ligne d'union de sa face supérieure avec sa face interne.

On lit, dans la plupart des traités classiques, que la toile choroïdienne supérieure ferme le ventricule au niveau de sa base. Une pareille description n'est pas exacte. En réalité, la voûte du ventricule moyen est constituée (fig. 263) par la membrane épendymaire, qui s'étend horizontalement d'une couche optique à l'autre. Il convient d'ajouter que cette partie de l'épendyme, véritable *membrana tectoria* du troisième ventricule, est réduite dans la plus grande partie de son étendue à sa couche

épithéliale et, d'autre part, qu'elle est intimement unie à la face inférieure de la toile choroïdienne. Remarquons, en passant, l'analogie frappante qui existe entre cette disposition et celle que nous avons constatée dans la région du toit du quatrième ventricule, où nous avons vu de même la membrane épendymaire se

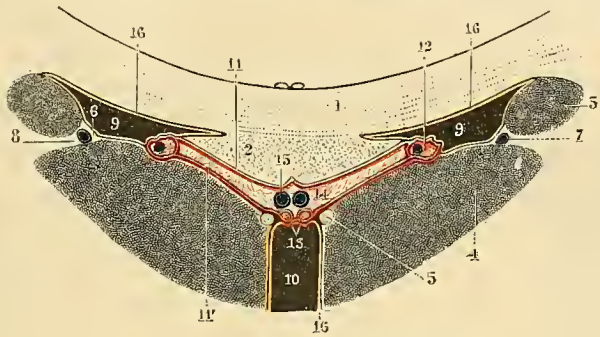

Fig. 263.

Coupe vertico-transversale des ventricules moyen et latéraux (*schématique*).

1, corps calleux. — 2, trigone. — 3, noyau caudé. — 4, couche optique. — 5, pédoncules antérieurs de la glande pinéale. — 6, lame cornée. — 7, veine du corps strié. — 8, tænia semi-circularis. — 9, 9, ventricules latéraux. — 10, ventricule moyen. — 11, feuillet supérieur de la toile choroïdienne. — 11', son feuillet inférieur. — 12, plexus choroïdes des ventricules latéraux. — 13, plexus choroïdes du ventricule moyen. — 14, espace sous-arachnoïdien. — 15, veines de Galien. — 16, épendyme (*en jaune*).

réduire à sa couche épithéliale (*membrana tectoria du quatrième ventricule*) et s'appliquer contre la toile choroïdienne inférieure.

La figure 263 nous montre nettement, sur une coupe frontale du cerveau, que la membrane tectoria (en jaune), véritable toit du ventricule moyen, est renforcée par les trois formations suivantes, qui s'étagent au-dessus d'elle dans l'ordre suivant : sur un premier plan, la toile choroïdienne supérieure; sur un deuxième plan, le trigone ; sur un troisième plan, le corps calleux.

6° Commissure grise. — On désigne sous ce nom une lame nerveuse, de coloration grisâtre, qui s'étend, en pleine cavité ventriculaire, de la face interne d'une couche optique à la face similaire de la couche optique du côté opposé (fig. 260,9).

a. *Dimensions et forme.* — Son diamètre transversal mesure en moyenne 5 ou 6 millimètres, son diamètre antéro-postérieur 10 à 12 millimètres, son épaisseur 3 ou 4 millimètres seulement. Elle est généralement quadrilatère, avec une face supérieure, une face inférieure, deux extrémités latérales fusionnées avec la couche optique et deux bords, l'un antérieur, l'autre postérieur, tous les deux concaves.

b. *Variétés.* — La commissure grise présente, dans sa configuration et même dans son existence, des variations individuelles fort nombreuses : elle peut être lamelleuse, prismatique triangulaire, cylindroïde, etc. Il n'est pas extrêmement rare de la voir double et, d'autre part, elle fait complètement défaut dans une proportion de 15 à 20 p. 100. Tenchini (*Ateneo medico parmense*, 1887), qui a soigneusement étudié la commissure grise sur 100 sujets, 50 hommes et 50 femmes, est arrivé aux résultats suivants :

		CHEZ L'HOMME.	CHEZ LA FEMME.
1°	Poids moyen de l'encéphale	1,365 gr.	1,223 gr.
2°	Absence de la commissure grise	15 fois.	7 fois.
	Poids moyen de l'encéphale.	1,390 gr.	1,295 gr.
3°	Duplicité de la commissure grise. . . .	5 fois.	11 fois.
	Poids moyen de l'encéphale.	1,282 gr.	1,104 gr.

On voit, par ces différents chiffres, que la commissure grise fait plus souvent défaut chez l'homme que chez la femme et que, par contre, sa duplicité s'observe de préférence dans le sexe féminin. On voit aussi, et c'est en cela que les recherches de Tenchini sont intéressantes, que, dans l'un et l'autre sexe, l'absence de la commissure grise coexiste avec une masse encéphalique bien supérieure à la moyenne, tandis que l'existence d'une commissure double correspond à un abaissement du poids moyen de l'encéphale.

c. *Constitution anatomique.* — Envisagée au point de vue de sa structure, la commissure grise comprend dans sa masse deux groupes d'éléments : des cellules et des fibres. Les cellules appartiennent toutes à la névroglie. Quand aux fibres, elles paraissent être, au premier abord, de nature nerveuse : mais, d'après les recherches de Viller (*Th. Nancy*, 1887), ces fibres ne s'étendraient pas d'une couche optique à l'autre, comme on l'a enseigné jusqu'ici et comme le fait présumer, du reste, le nom de commissure donné à l'organe qui nous occupe. En sortant d'une couche optique, les fibres en question se dirigent transversalement vers la ligne médiane ; puis elles se réfléchissent sur elles-mêmes, en formant une anse et, revenant sur leurs pas, elles pénètrent de nouveau dans la couche optique. La disposition étant la même des deux côtés, on voit que les fibres de la commissure représentent dans leur ensemble, deux U couchés qui se regarderaient par leur partie moyenne (⊃ ⊂).

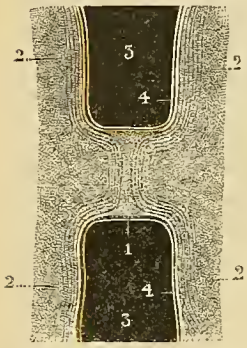

Fig. 264.
Structure de la commissure grise, vue sur une coupe horizontale (d'après Viller).

1, commissure grise. — 2, couche optique. — 3, ventricule moyen. — 4, épendyme.

La commissure grise possède, en outre, de nombreux vaisseaux et est enveloppée, dans toute son étendue, par une couche épithéliale dépendant de l'épendyme ventriculaire.

F. — Ependyme et liquide ventriculaire

Les ventricules cérébraux, de même que le quatrième ventricule et le canal central de la moelle, sont tapissés par une membrane extrêmement mince et délicate, à laquelle on donne le nom d'*épendyme*. Leur cavité renferme constamment un liquide séreux et transparent, le *liquide ventriculaire*.

1° Ependyme. — On donne le nom d'épendyme (de ἐπενδύω, revêtir) à la membrane qui tapisse les parois des cavités ventriculaires. C'est la *membrane ventriculaire* de certains auteurs.

Si nous suivons cette membrane de haut en bas, du cerveau vers la moelle, nous la voyons tapisser tout d'abord les trois portions ou prolongements des ventricules latéraux, pénétrer alors par le trou de Monro et, arrivés dans le ventricule moyen, revêtir les différentes parois de ce ventricule. Elle s'engage, enfin, dans l'aqueduc de Sylvius, pour se confondre, au delà de ce conduit, avec la membrane similaire qui tapisse le quatrième ventricule et, au delà de ce ventricule, le canal central de la moelle.

La membrane épendymaire présente ainsi deux surfaces : une surface adhérente, reposant sur les éléments nerveux, et une surface libre, répondant à la cavité du ventricule. Cette dernière est régulièrement lisse et constamment humide, baignée qu'elle est par le liquide intra-ventriculaire.

L'épendyme, considéré dans son ensemble, forme un revêtement continu et, de ce fait, la cavité centrale du névraxe est close de toutes parts. Il existe un point, cependant, au niveau duquel cette cavité est ouverte : c'est l'extrémité inférieure du quatrième ventricule, où l'on voit un orifice elliptique, le trou de Magendie, interrompre la continuité de l'épithélium épendymaire et faire communiquer cette cavité avec les espaces sous-arachnoïdiens. Nous avons déjà décrit cet orifice (voy. p. 202) et nous avons fait remarquer, à ce sujet, que les angles latéraux de ce même ventricule présentaient chacun un orifice analogue, mais beaucoup plus petit, les *trous de Luschka*.

Histologiquement, l'épendyme se compose essentiellement de cellules épithéliales, reposant sur une couche plus ou moins épaisse de névroglie. Ces cellules, disposées sur une seule rangée, diffèrent chez l'embryon et chez l'adulte. Chez l'embryon, ce sont des cellules cylindriques (voy. p. 27), avec un prolongement central qui fait saillie dans la cavité ventriculaire et un prolongement périphérique qui se porte en sens radiaire jusqu'à la surface extérieure du névraxe. Chez l'adulte, les cellules épendymaires sont plutôt cubiques que cylindriques. Leur extrémité interne nous présente un mince plateau cuticulaire, mais le prolongement central fait maintenant défaut. Quant à leur extrémité externe, elle donne encore naissance à un prolongement périphérique ; mais, de l'avis de la plupart des histologistes, ce prolongement, au lieu de s'étendre jusqu'à la pie-mère, se termine par une extrémité libre à une faible distance de la cavité ventriculaire.

2° Liquide ventriculaire. — Les cavités ventriculaires sont remplies par le liquide ventriculaire. Mais, à l'état normal, la quantité de ce liquide est toujours très faible. Elle s'exagère dans certains états pathologiques et on la voit, dans l'hydrocéphalie, atteindre des proportions considérables. Le liquide ventriculaire se confond, tant par sa composition chimique que par ses caractères extérieurs, avec le liquide céphalo-rachidien, que nous étudierons plus tard à propos des méninges.

G. — Formations choroïdiennes

La pie-mère s'insinue dans l'intérieur ou, plus exactement, dans l'épaisseur du cerveau, en formant trois prolongements : deux prolongements pairs et latéraux, disposés sous forme de cordons, ce sont les *plexus choroïdes;* un prolongement impair et médian, affectant la forme de membrane, c'est la *toile choroïdienne supérieure*. Les plexus choroïdes et la toile choroïdienne, qui constituent par leur ensemble ce qu'on pourrait appeler les *formations choroïdiennes* (*pie-mère interne* de certains auteurs), complètent au même titre l'étude des cavités ventriculaires. Ils sont, du reste, entièrement connexes chez l'embryon plus encore que chez l'adulte et nous avons tout avantage à les rapprocher dans notre description.

1° Plexus choroïdes. — Les plexus choroïdes sont deux cordons rougeâtres et granuleux, occupant successivement les deux portions sphénoïdale et frontale des ventricules latéraux.

a. *Situation et trajet.* — Partis de l'extrémité antérieure de la fente cérébrale de Bichat, où ils se continuent avec la pie-mère externe, ils pénètrent dans la portion correspondante du ventricule latéral, cheminent d'avant en arrière sur la face supérieure de la corne d'Ammon, qu'ils recouvrent en grande partie, et arrivent ainsi à la région du carrefour. Là, ils forment un renflement, de forme et de dimen-

sions variables (*Glomus* des frères Wenzel), qui peut avoir jusqu'à 5 millimètres d'épaisseur et qui s'avance plus ou moins dans le prolongement occipital du ventricule. Continuant ensuite leur trajet, les plexus choroïdes contournent de bas en haut l'extrémité postérieure de la couche optique, longent d'arrière en avant les bords latéraux du trigone (fig. 265,8) jusqu'à la partie supérieure du trou de

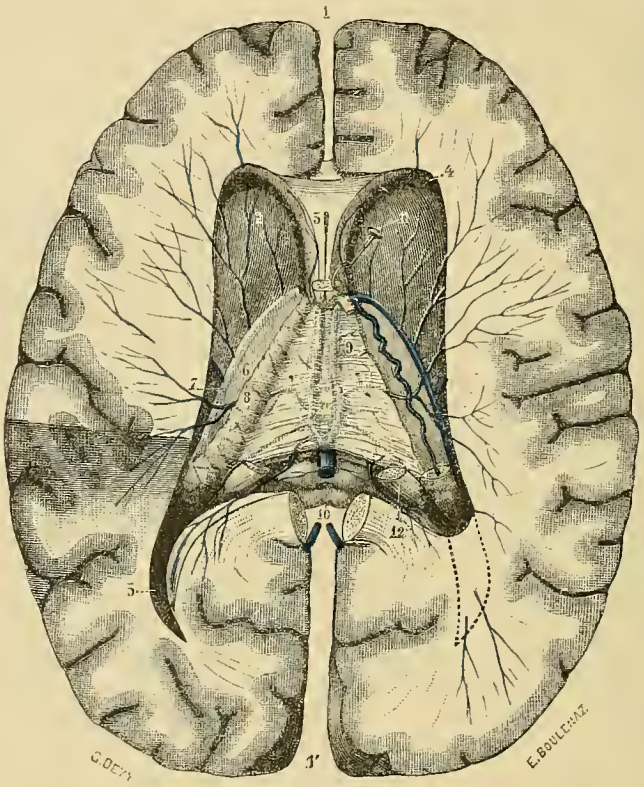

Fig. 265.

Plexus choroïdes et toile choroïdienne.

Cette préparation est la même que celle représentée dans la figure 231, sur laquelle on a enlevé le trigone cérébra après section de ses piliers antérieurs et postérieurs.

1, 1', scissure interhémisphérique. — 2, noyau caudé. — 3, septum lucidum et sa cavité centrale. — 4, portion antérieure du ventricule latéral. — 5, portion postérieure de ce même ventricule. — 6, couche optique. — 7, sillon opto-strié. — 8, plexus choroïdes des ventricules latéraux.— 9, toile choroïdienne.— 10, tubercules quadrijumeaux.— 11, piliers antérieurs du trigone, érignés en avant. — 12, ses piliers postérieurs.

Monro. S'infléchissant alors en dedans, ils s'engagent au-dessous du trigone et se continuent avec la toile choroïdienne supérieure et ses plexus.

b. *Forme.* — Les plexus choroïdes affectent donc dans leur ensemble (fig. 266) la forme d'un U ou d'un fer à cheval, dont la partie moyenne embrasse par sa concavité l'extrémité postérieure de la couche optique et dont les deux branches sont situées : l'inférieure, dans la portion sphénoïdale du ventricule latéral ; la supérieure, dans la portion frontale de ce même ventricule (fig. 267,13). Ils sont, d'ordinaire, beaucoup plus volumineux à leur origine qu'à leur terminaison.

c. *Structure.* — Envisagés au point de vue de leur structure, les plexus choroïdes sont essentiellement constitués par des artérioles, des veinules et des lacis de capillaires de différents calibres, irrégulièrement pelotonnés sur eux-mêmes. Leur stroma se compose de quelques fibres de tissu conjonctif et d'une substance

homogène interposée, séparant les capillaires par des espaces égaux à une ou deux fois leur diamètre (Pouchet et Tourneux).

d. *Vaisseaux.* — Les *artères* des plexus choroïdes des ventricules latéraux proviennent de deux sources : pour leur partie inférieure, de l'artère choroïdienne antérieure, branche de la carotide interne ; pour leur partie supérieure, de la choroïdienne postérieure latérale, branche de la cérébrale postérieure. — Les *veines* aboutissent pour la plupart à une veine spéciale, la veine des plexus choroïdes, laquelle se jette dans la veine de Galien.

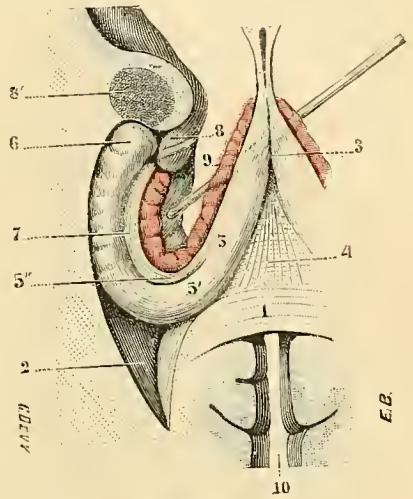

Fig. 266.
Vue d'ensemble des plexus choroïdes des ventricules latéraux.

1, bourrelet du corps calleux. — 2, ventricule latéral. — 3, trigone, soulevé sur une sonde cannelée. — 4, lyre. — 5, pilier postérieur : avec : 5', sa branche externe ; 5'', sa branche interne. — 6, corne d'Ammon. — 7, corps bordant ou fimbria. — 8, crochet de l'hippocampe, avec 8' noyau amygdalien. — 9, plexus choroïdes des ventricules latéraux. — 10, scissure interhémisphérique.

e. *Rapports avec l'épendyme.* — Il est important de faire remarquer que la face libre des plexus choroïdes, celle qui regarde la cavité ventriculaire, est revêtue d'une couche continue de cellules épithéliales dépendant de l'épendyme. Il en résulte que les plexus ne sont pas réellement contenus dans les ventricules, mais cheminent constamment en dehors d'eux. Par conséquent, l'expression dont nous nous sommes servis plus haut, en disant que les plexus *pénètrent dans le ventricule latéral*, expression que l'on retrouve, du reste, dans tous les traités didactiques, est impropre et consacrerait une erreur, si elle était prise au pied de la lettre. Pour la même raison, il n'est pas exact de dire que les plexus choroïdes *passent par les trous de Monro ;* ils passent au-dessus, séparés qu'ils sont de ces orifices par l'épithélium épendymaire. L'embryologie, du reste, en nous faisant assister au développement des plexus choroïdes, nous montre la pie-mère refoulant devant elle l'ependyme, mais ne perforant jamais cette membrane et restant toujours, par conséquent, en dehors de la cavité ventriculaire.

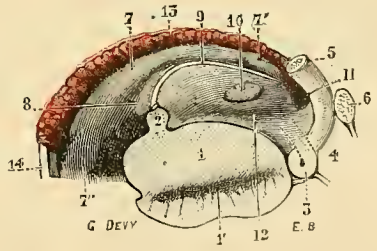

Fig. 267.
Les plexus choroïdes, vus par leur côté interne.

1, pédoncule cérébral, avec 1', locus niger. — 2, commissure blanche postérieure. — 3, tubercule mamillaire. — 4, infundibulum. — 5, pilier antérieur du trigone. — 6, commissure blanche antérieure. — 7, couche optique, avec 7', son tubercule antérieur ; 7'', région du pulvinar. — 8, triangle de l'habenula. — 9, pédoncule antérieur de la glande pinéale (*habenæ*). — 10, commissure grise. — 11, trou de Monro. — 12, sillon de Monro. — 13, plexus choroïdes. — 14, tænia semi-circularis.

2° Toile choroïdienne supérieure. — La toile choroïdienne supérieure ainsi appelée pour la distinguer de la toile choroïdienne inférieure, qui s'étale au-dessus du quatrième ventricule, est située immédiatement au-dessous du trigone, qu'elle sépare de la couche optique et du ventricule moyen (fig. 265,9).

a. *Conformation extérieure et rapports.* — La toile choroïdienne supérieure se présente à nous, quand on a enlevé le corps calleux et le trigone, sous la forme d'une membrane mince et transparente,

s'étendant horizontalement d'une couche optique à l'autre. Elle a, comme le trigone, la forme d'un triangle à base postérieure et nous présente par conséquent : 1° deux faces, l'une supérieure, l'autre inférieure ; 2° deux bords latéraux ; 3° une base ; 4° un sommet.

La *face supérieure*, convexe d'avant en arrière, répond dans toute son étendue au trigone cérébral, auquel elle est unie par de minces tractus conjonctifs et par quelques vaisseaux.

La *face inférieure* repose, par ses parties latérales, sur la face supérieure des couches optiques. Par sa partie moyenne, elle recouvre le troisième ventricule, dont elle est séparée cependant par la membrane épendymaire, réduite ici à sa couche épithéliale. La toile choroïdienne, comme les plexus choroïdes, est donc située en dehors des cavités ventriculaires. Sur cette face inférieure, on remarque deux traînées longitudinales de granulations rougeâtres : ce sont les *plexus choroïdes du ventricule moyen* (fig. 233, 13). Ces plexus se dirigent d'arrière en avant en longeant la ligne médiane. Arrivés au sommet de la toile choroïdienne, ils s'infléchissent en dehors et se confondent, au niveau des trous de Monro, avec les plexus choroïdes des ventricules latéraux. Les deux plexus choroïdes du ventricule moyen sont fréquemment fusionnés sur la ligne médiane en un cordon unique.

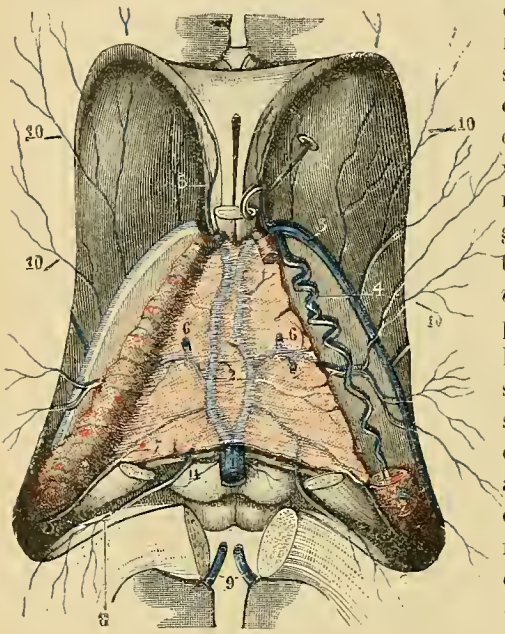

Fig. 268.
Les veines de Galien et leurs affluents.

1, tronc commun ou ampoule des veines de Galien. — 2, veines de Galien. — 3, veine du corps strié. — 4, veines des plexus choroïdes. — 5, veine du septum. — 6, veine de la couche optique et du trigone. — 7, veines de la corne d'Ammon. — 8, veines de l'ergot de Morand. — 9, veines cunéo-limbiques. — 10, veines du centre ovale. — 11, veines des tubercules quadrijumeaux.

Les *bords latéraux* de la toile choroïdienne se confondent avec les plexus des ventricules latéraux, qui leur forment ainsi une bordure saillante et qui ne sont, du reste, qu'une dépendance de la toile, comme le démontre le développement.

La *base* occupe la partie moyenne de la fente cérébrale de Bichat. Elle se continue là, entre le bourrelet du corps calleux et les tubercules quadrijumeaux, avec la pie-mère externe.

Le *sommet* répond à l'angle antérieur du trigone et, plus particulièrement, au point de bifurcation de ses piliers antérieurs. La toile, à ce niveau, se bifurque en deux moitiés latérales : chacune de ces divisions est arrondie et s'encadre exactement dans la courbe que forment, en s'unissant l'un à l'autre, le plexus du ventricule latéral et le plexus correspondant du ventricule moyen.

b. *Constitution anatomique.* — Comme la toile choroïdienne du quatrième ventricule, la toile choroïdienne du ventricule moyen se compose de deux feuillets superposés (fig. 269) : un feuillet supérieur tapissant le trigone, un feuillet inférieur recouvrant la lame épithéliale qui constitue le vrai plafond du ventricule moyen. Ces deux feuillets se fusionnent à leur extrémité antérieure. Ils s'écartent,

au contraire, à leur extrémité postérieure, pour se continuer, le feuillet supérieur avec la pie-mère cérébrale, le feuillet inférieur avec la pie-mère de l'isthme et, par cette dernière, avec la pie-mère cérébelleuse. Entre les deux feuillets de la toile choroïdienne s'insinue, comme nous le montre la figure 269, le tissu conjonctif des espaces sous-arachnoïdiens, au sein duquel cheminent de nombreux vaisseaux artériels et veineux.

La toile choroïdienne, étant une simple invagination de la pie-mère, présente la même structure que cette dernière membrane (voy. *Pie-mère*).

c. *Vaisseaux.* — Les *artères* de la toile choroïdienne supérieure, toujours très petites et fortement flexueuses, proviennent de trois sources : des cérébelleuses supérieures, des cérébrales postérieures et des artères choroïdiennes. Elles affectent pour la plupart une direction antéro-postérieure. — Les *veines*, beaucoup plus importantes, se résument en deux troncs principaux, l'un droit, l'autre gauche : ce sont les *veines de Galien*. Ces veines, auxquelles aboutissent de nombreux affluents, seront décrites plus tard (voy. § VI, *Circulation du cerveau*).

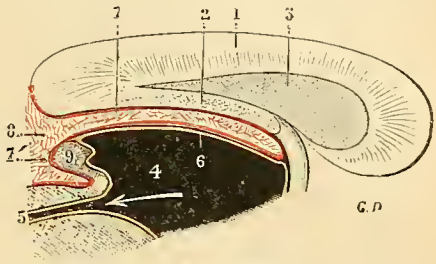

Fig. 269.

Coupe sagittale du cerveau pour montrer le mode de constitution de la toile choroïdienne.

1, corps calleux. — 2, trigone. — 3, septum lucidum. — 4, ventricule moyen. — 5, aqueduc de Sylvius. — 6, épendyme (*en jaune*). — 7, feuillet supérieur de la toile choroïdienne (*en rouge*). — 7', son feuillet inférieur. — 8, espace sous-arachnoïdien. — 9, glande pinéale.

II. — Glande pinéale ou épiphyse

La glande pinéale est un petit corps grisâtre, impair et médian, qui se développe à la partie postérieure et supérieure du ventricule moyen. On l'appelle encore épiphyse (de ἐπί, sur et φύω, pousser, *excroissance supérieure* par opposition à l'hypophyse, *excroissance inférieure*, que nous avons déjà décrite à la base du cerveau), dénomination qui est surtout usitée en anatomie comparée.

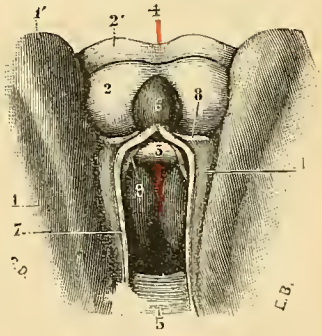

Fig. 270.

La glande pinéale et ses pédoncules, vus par la partie antérieure et supérieure.

1, couche optique, avec 1', le pulvinar. — 2, tubercules quadrijumeaux antérieurs. — 2', tubercules quadrijumeaux postérieurs. — 3, commissure blanche postérieure. — 4, aqueduc de Sylvius. — 5, commissure grise. — 6, glande pinéale, avec : 7, ses pédoncules antérieurs ou habenæ. — 8, ses pédoncules moyens. — 9, ses pédoncules inférieurs. — 10, triangle de l'habenula.

1° Situation. — La glande pinéale est située au-dessous du bourrelet du corps calleux qui le surplombe (fig. 269,9), entre les deux tubercules quadrijumeaux antérieurs, qui lui forment une sorte de gouttière, le *lit de la glande pinéale*. Elle est maintenue en position, par ses adhérences avec la pie-mère d'abord, puis par un certain nombre de prolongements qui, partant de sa base, se terminent sur les parties voisines.

2° Dimensions et poids. — Envisagée au point de vue de ses dimensions, la glande pinéale est de la grosseur d'un pois ordinaire. Elle mesure, en moyenne, 7 à 8 millimètres de longueur sur 4 à 6 millimètres de largeur. Elle pèse ordinairement de 20 à 25 centigrammes. Son poids spécifique est, d'après Engel, de 1.047 à 1.050.

3° **Conformation extérieure et rapports.** — La glande pinéale a été comparée tour à tour à une pomme de pin, à un cône à base dirigé en avant : de là les noms divers de *glande pinéale*, de *corps pinéal*, de *conarium*, sous lesquels on l'a désignée. On lui considère une partie moyenne ou corps, une extrémité antérieure ou base, une extrémité postérieure ou sommet :

a. *Corps.* — Le corps, un peu aplati de haut en bas, est lisse ou légèrement grenu. Il est en rapport : en haut, avec les veines de Galien et le bourrelet du corps calleux ; en bas, avec le sillon longitudinal, qui sépare l'un de l'autre les deux tubercules quadrijumeaux antérieurs ; sur les côtés, avec les plexus choroïdes du ventricule moyen, qui lui sont unis par de nombreux tractus, soit conjonctifs, soit vasculaires.

b. *Base.* — La base, dirigée en avant, se dédouble en deux lamelles transversales, l'une supérieure, l'autre inférieure. Ces deux lamelles sont séparées l'une de l'autre par un sillon ou espace, plus ou moins profond, le *cul-de-sac pinéal*. Le cul-de-sac pinéal, comme nous le montre la figure 271, n'est qu'un simple diverticulum du ventricule moyen.

c. *Sommet.* — Le sommet de la glande pinéale, dirigé en arrière et en bas, est tantôt pointu, tantôt arrondi et mousse. Il flotte librement, au-dessus des tubercules quadrijumeaux, dans les espaces sous-arachnoïdiens.

4° **Rapports avec la toile choroïdienne.** — Certains auteurs placent la glande pinéale entre les deux feuillets de la toile choroïdienne supérieure. Cette description est inexacte : la glande pinéale répond exclusivement au feuillet inférieur de la toile et n'a aucun rapport immédiat avec le feuillet supérieur.

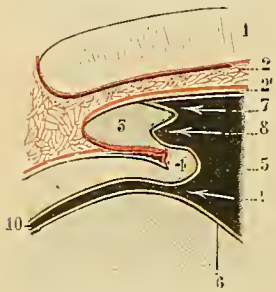

Fig. 271.
Coupe sagittale de la glande pinéale, pour montrer ses rapports avec la toile choroïdienne et avec l'épendyme.

1, corps calleux. — 2, 2', feuillets supérieur et inférieur de la toile choroïdienne (*en rouge*). — 3, glande pinéale. — 4, commissure blanche postérieure. — 5, ventricule moyen. — 6, épendyme (*en jaune*). — 7, cul-de-sac sus-pinéal. — 8, cul-de-sac pinéal. — 9, anus. — 10, aqueduc de Sylvius.

Si, sur une coupe sagittale, nous suivons d'avant en arrière le feuillet inférieur de la toile choroïdienne, nous le voyons s'insérer sur la face supérieure de la glande, recouvrir ensuite ses parties latérales, son sommet et sa face inférieure, et, enfin, se réfléchir en arrière pour s'étaler au-dessus des tubercules quadrijumeaux.

Il est à remarquer que l'insertion de la toile choroïdienne à la face supérieure de la glande pinéale se fait, non pas sur toute l'étendue de cette face, mais sur son tiers moyen ou son tiers postérieur (fig. 271). Il en résulte qu'il existe au-dessus de la glande pinéale, entre sa base et la toile choroïdienne, un nouveau diverticulum du ventricule moyen, affectant encore la forme d'un cul-de-sac : c'est le *cul-de-sac sus-pinéal* (7). Ce cul-de-sac est tapissé, tout naturellement, par l'épithélium épendymaire.

5° **Connexions.** — La glande pinéale est reliée au cerveau par un ensemble de faisceaux nerveux qui naissent de sa base. Ces faisceaux, appelés *pédoncules de la glande pinéale*, sont au nombre de six, trois de chaque côté. Ils se distinguent en antérieurs, moyens et inférieurs :

a. *Pédoncules antérieurs.* — Les pédoncules antérieurs (fig. 270,7), encore appelés *rênes* ou *habenæ* de la glande pinéale, se séparent de la lamelle supérieure de la base. Ils se dirigent d'abord en dehors jusqu'au côté interne d'une petite

région triangulaire, que nous décrirons plus loin, à propos de la couche optique, sous le nom de *triangle de l'habenula*. S'infléchissant alors en avant, ils longent la couche optique, où on peut facilement les suivre grâce à leur relief et aussi à leur couleur blanche et brillante. Sur les couches optiques, les pédoncules antérieurs de la glande pinéale occupent exactement l'angle de réunion de leur face supérieure avec leur face interne et, par conséquent, limitent sur ce point la cavité ventriculaire. Arrivés à l'extrémité de la couche optique, ils se mêlent aux piliers antérieurs du trigone et descendent avec eux jusqu'à la substance grise de la base du cerveau. La valeur anatomique des pédoncules antérieurs est encore fort obscure. Pour plusieurs auteurs, le faisceau issu de la glande pinéale recevrait, au moment où il change de direction, un faisceau de renforcement provenant du ganglion de l'habenula.

b. *Pédoncules moyens.* — Les pédoncules moyens (fig. 270,8) naissent, comme les pédoncules antérieurs, de la lamelle supérieure de la base. Ils sont peu développés et souvent même peu visibles. Se portant directement en dehors, ils longent le bord supérieur de la commissure blanche postérieure et, après un trajet très court, disparaissent dans l'épaisseur de la couche optique.

c. *Pédoncules inférieurs.* — Les pédoncules inférieurs (fig. 270,9), généralement très grêles, se détachent de la lamelle inférieure. Ils descendent tout d'abord au-devant de la commissure blanche postérieure. Puis, ils se recourbent en dehors et, comme les précédents, ils pénètrent dans la couche optique où ils se terminent.

6° Structure microscopique. — Au point de vue de sa structure, la glande pinéale nous présente à considérer : 1° une enveloppe conjonctive et vasculaire ; 2° une masse propre.

a. *Enveloppe conjonctive.* — L'enveloppe conjonctive et vasculaire est une dépendance de la pie-mère. De sa face profonde partent une série de cloisons, qui divisent la glande en un grand nombre de petites loges, rondes ou ovales sur les coupes et communiquant plus ou moins largement les unes avec les autres.

b. *Tissu propre.* — Dans ces loges se trouvent des amas de cellules à prolongements fins, qui ont reçu des histologistes les interprétations les plus diverses. Les recherches les plus récentes (Cionini, *Rivista sperimentale di Freniatria*, 1886) montrent que ces cellules sont de véritables cellules de névroglie, c'est-à-dire appartiennent au tissu de soutien des centres nerveux. Contrairement aux vues des anciens auteurs, il n'existe dans la glande pinéale ni fibres, ni cellules nerveuses qui lui soient propres (Cionini) : les quelques fibres nerveuses que l'on a pu y déceler doivent être rapportées à l'innervation des vaisseaux.

On trouve enfin dans les loges précitées de la glande pinéale, non seulement chez les vieillards, mais encore chez les adultes et même chez les enfants, des concrétions de carbonate de chaux et de phosphate de magnésie. Ces concrétions, de volume fort variable, sont formées de couches concentriques et présentent une surface irrégulièrement mamelonnée (sable du cerveau).

L'absence de véritables éléments nerveux et aussi l'apparition de concrétions calcaires dans le tissu propre de la glande pinéale nous indiquent nettement que cet organe est un organe dégénéré, un organe à fonctions rudimentaires ou même nulles.

7° Signification anatomique. — La glande pinéale est restée pendant longtemps un organe énigmatique. Sans nous arrêter à l'idée étrange de Descartes qui en avait fait le siège de l'âme, et à l'hypothèse non moins fantaisiste de Magendie qui

en avait fait une espèce de tampon destiné à interrompre la communication entre le ventricule moyen et l'aqueduc de Sylvius et à régler ainsi la circulation du liquide intra-ventriculaire, nous voyons la glande pinéale comparée tour à tour à un ganglion nerveux, à une glande vasculaire sanguine, à un ganglion lymphatique. L'histologie, qui paraît avoir servi de base à chacune de ces déterminations, ne leur est nullement favorable. Elle nous montre en effet, dans la glande pinéale, comme nous venons de le voir, une dégradation structurale incompatible avec une fonction réellement active, quelle que soit cette fonction.

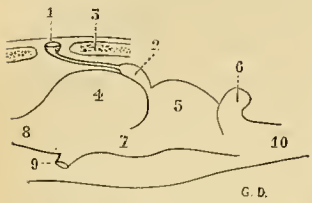

Fig. 272.

Encéphale de la *Lacerta agilis*, vu de profil (d'après Peytoureau).

1, vésicule optique. — 2, épiphyse. — 3, pariétaux. — 4, hémisphères cérébraux. — 5, lobe optique. — 6, cervelet. — 7, infundibulum. — 8, lobe olfactif. — 9, nerf optique. — 10, moelle.

Dans ces derniers temps, on a eu recours, enfin, à la seule méthode qui pût jeter de la lumière sur une question jusque-là si obscure. On s'est adressé à l'anatomie comparée, et l'anatomie comparée, toujours féconde dans ses enseignements, est venue la résoudre d'une façon aussi nette qu'inattendue. Chez quelques groupes de vertébrés inférieurs, notamment chez les lacertiens, nous voyons l'épiphyse se développer en une longue tige, laquelle se dirige en haut et en avant, sort du crâne par un trou percé dans les pariétaux et se termine au-dessous de l'épiderme par un renflement vésiculaire légèrement aplati sur sa face libre ou face terminale (fig. 272, 1).

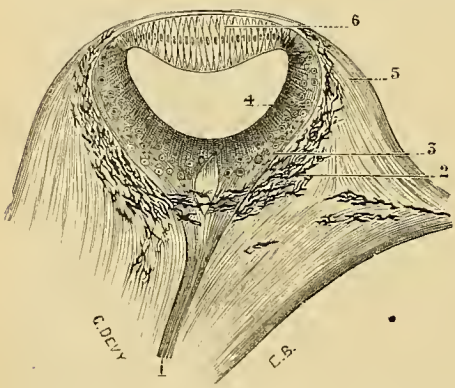

Fig. 273.

Œil pinéal de la *Lacerta occellata* (Spencer).

1, nerf pinéal. — 2, cellules pigmentaires (choroïde). — 3, couches de cellules à gros noyaux. — 4, rétine. — 5, dure-mère. — 6, cristallin.

Or, l'examen histologique nous révèle dans cette vésicule sous-épidermique tous les éléments essentiels d'un œil, l'*œil pinéal* (fig. 273) : 1° en avant, un cristallin ; 2° en arrière du cristallin, une cavité centrale remplie de liquide, homologue du corps vitré des mammifères supérieurs ; 3° tout autour de cette cavité, une rétine avec des bâtonnets ; et enfin, 4° autour de cette rétine, des traînées de pigment représentant les rudiments d'une choroïde. L'histologie nous révèle, d'autre part, dans le pédicule non interrompu qui relie l'œil pinéal à l'encéphale, tous les éléments d'un nerf, le *nerf pinéal*.

L'épiphyse de l'homme et des vertébrés supérieurs, improprement appelée glande pinéale, est donc au point de vue morphologique le représentant considérablement atrophié de l'œil pinéal des lacertiens. Il rentre ainsi dans le groupe des organes rudimentaires et il en a toute la signification. Il y a loin, comme on le voit, de cette interprétation éminemment scientifique aux hypothèses, aujourd'hui ridicules, de Descartes et de Magendie !

I. — Noyaux centraux des hémisphères

Les hémisphères cérébraux ont été comparés très ingénieusement par Gratiolet à deux bourses de substance grise, ouvertes seulement à leur partie inférieure et

interne. C'est par cette ouverture, appelée *hile de l'hémisphère*, que s'engage le pédoncule cérébral, amenant au cerveau les fibres nerveuses de la moelle, du bulbe, du cervelet et de l'isthme.

De ces fibres, les unes, *fibres directes*, se portent directement vers la substance grise de l'écorce ; les autres, *fibres ganglionnaires*, se jettent préalablement dans des noyaux ou ganglions de substance grise, qui sont situés au voisinage du hile, sur le trajet même du pédoncule. Ces masses grises, qui jouent à l'égard de ces dernières fibres le rôle de noyaux d'interruption, sont désignées sous le nom collectif de *noyaux centraux des hémisphères*. On les appelle encore les *noyaux opto-striés*.

Les noyaux centraux des hémisphères ou noyaux opto-striés se distinguent, pour chaque hémisphère, en *couche optique* et *corps strié*. Un faisceau de fibres blanches, constitué en grande partie par le pédoncule lui-même, la *capsule interne*, divise le corps strié en deux portions : l'une, faisant saillie dans le ventricule latéral, c'est la *portion intra-ventriculaire* du corps strié ou *noyau caudé ;* l'autre, située en dehors du ventricule, c'est la *portion extra-ventriculaire* du corps strié ou *noyau lenticulaire*. Il convient d'étudier séparément ces deux portions constitutives du corps strié.

Nous décrirons donc successivement : 1° la *couche optique* ou *thalamus ;* 2° le *noyau caudé ;* 3° le *noyau lenticulaire*.

1° *Couche optique ou thalamus.*

Les couches optiques (angl. *optic thalamus*, allem. *Sehhügel*) sont deux noyaux volumineux de substance grise, situés de chaque côté du ventricule moyen, en avant et en dehors des tubercules quadrijumeaux, en arrière et en dedans du corps strié, sur le trajet des pédoncules cérébraux, dont elles occupent le côté supérieur et interne. Elles sont d'une coloration blanc grisâtre, rappelant assez bien la teinte café au lait. Leur longueur mesure de 35 à 40 millimètres ; leur largeur, de 18 à 22 millimètres ; leur hauteur, de 20 à 25 millimètres.

1° Conformation extérieure. — Envisagées au point de vue de leur conformation extérieure, les couches optiques revêtent l'aspect d'un ovoïde, dont la grosse extrémité regarderait en arrière et dont le grand axe serait obliquement dirigé d'arrière en avant et de dehors en dedans. Nous pouvons donc considérer à chacune d'elles quatre faces et deux extrémités : les faces se distinguent en supérieure, inférieure, interne et externe ; les extrémités, en antérieure et postérieure.

a. *Face supérieure.* — La face supérieure, convexe, est nettement délimitée, en dehors, par le sillon opto-strié (fig. 275, 3), qui la sépare du noyau caudé ; en dedans, par le pédoncule antérieur de la glande pinéale (*tænia thalami* de quelques auteurs), qui la sépare du ventricule moyen.

Cette face nous présente, tout d'abord, un sillon longitudinal qui se dirige obliquement d'arrière en avant et de dehors en dedans : c'est le *sillon choroïdien*, ainsi appelé parce qu'il répond aux plexus choroïdes du ventricule latéral. Ce sillon, plus ou moins marqué suivant les sujets, mais généralement bien visible, divise notre face supérieure en deux parties : une partie externe, triangulaire à base antérieure, qui contribue à former le plancher du ventricule latéral et qui, naturellement, est tapissée par l'épendyme ; une partie interne, également triangulaire, mais à base postérieure, qui est étrangère à la formation du ventricule et sur laquelle reposent la toile choroïdienne supérieure et le trigone.

La face supérieure de la couche optique nous présente encore : 1° à sa partie antérieure, immédiatement en dehors du sillon choroïdien et tout près du trou de Monro, une saillie mamelonnée, toujours très marquée, c'est le *tubercule antérieur* de la couche optique (*corpus album subrotundum* de Vieussens) ; 2° à sa partie postérieure, en dedans du sillon choroïdien, une deuxième saillie, plus volu-

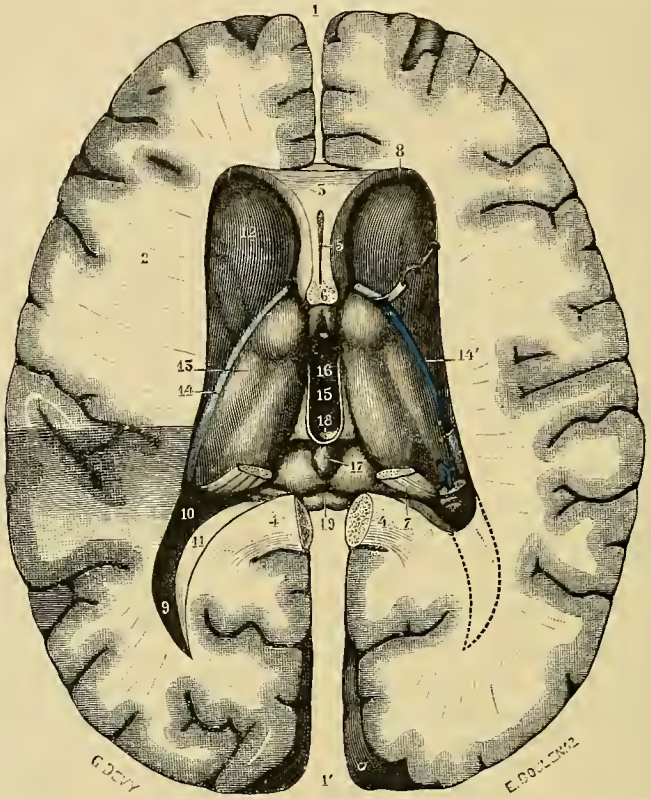

Fig. 274.

Les noyaux opto-striés, vus par leur face supérieure.

(Cette figure représente la préparation de la figure 231, dans laquelle on a enlevé le trigone cérébral et la toile choroïdienne ; en outre, on a pratiqué sur la partie postérieure de l'hémisphère gauche une nouvelle coupe horizontale pour mettre à découvert le prolongement occipital du ventricule latéral.)

1, 1', extrémités antérieure et postérieure de la scissure interhémisphérique. — 2, centre ovale de Vieussens. — 3, genou du corps calleux. — 4, 4', son bourrelet, sectionné sur la ligne médiane. — 5, septum lucidum et sa cavité centrale. — 6, piliers antérieurs du trigone. — 7, ses piliers postérieurs, devenant le corps bordant. — 8, prolongement antérieur ou frontal du ventricule latéral. — 9, son prolongement postérieur ou occipital. — 10, carrefour ventriculaire. — 11, ergot de Morand. — 12, noyau caudé. — 13, couche optique. — 14, sillon opto-strié, avec 14', veine du corps strié. — 15, ventricule moyen. — 16, commissure grise. — 17, glande pinéale. — 18, commissure blanche postérieure. — 19, tubercules quadrijumeaux.

mineuse que la précédente, mais moins nettement délimitée, c'est le *tubercule postérieur* de la couche optique ou *pulvinar*.

Enfin, sur la partie postéro-interne de cette face, de chaque côté de l'extrémité postérieure du ventricule moyen, se voit une petite région triangulaire à sommet extérieur, connu sous le nom de *triangle de l'habenula* (fig. 275, 14). Ce triangle est limité : en dedans, par le pédoncule antérieur de la glande pinéale ou habena ; en dehors, par un sillon plus ou moins profond, le sillon de l'habenula ; en arrière, par le tubercule quadrijumeau antérieur correspondant. La surface du triangle de l'habenula se relève en une sorte de renflement plus ou moins sail-

lant, au-dessous duquel se trouve un petit noyau de substance grise, le *noyau de l'habenula.*

b. *Face inférieure.* — La face inférieure de la couche optique, plus large en arrière qu'en avant, adhérente dans toute son étendue, repose sur le pédoncule cérébral, principalement sur l'étage supérieur de ce pédoncule ou calotte. La couche optique répond là à une région spéciale que nous étudierons plus loin, la *région sous-optique* ou *sous-thalamique* (voy. p. 352).

c. *Face interne.* — La face interne est fusionnée, dans son tiers postérieur, avec cette portion de l'isthme qui répond aux tubercules quadrijumeaux. Dans ses deux tiers antérieurs, elle est entièrement libre et elle contribue alors à former la paroi latérale du ventricule moyen. Elle est limitée en bas par le sillon de Monro (p. 318), en haut par le pédoncule antérieur de la glande pinéale. C'est de cette face, on s'en souvient, que se détache la *commissure grise* (p. 323), qui unit l'une à l'autre les deux couches optiques. La face interne de la couche optique est tapissée par l'épendyme, lequel est doublé, à ce niveau, par une mince couche de substance grise dépendant de la substance grise intra-ventriculaire.

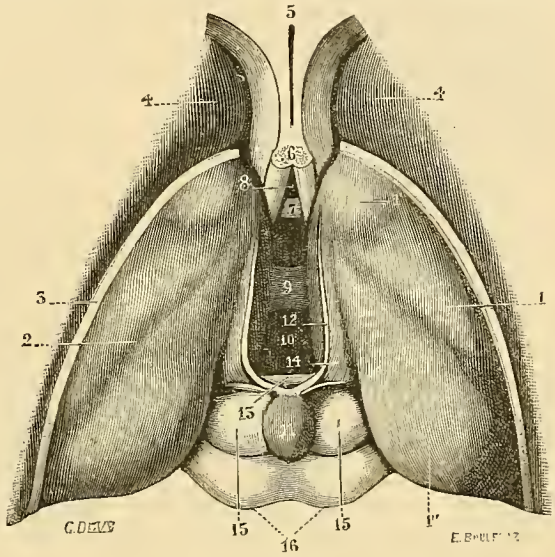

Fig. 275.

Les deux couches optiques, vues par leur face supérieure.

1, couche optique, avec : 1', son tubercule antérieur ; 1'', son tubercule postérieur ou *pulvinar*. — 2, sillon des plexus choroïdes. — 3, sillon opto-strié. — 4, tête du noyau caudé. — 5, septum lucidum et sa cavité centrale. — 6, piliers antérieurs du trigone. — 7, commissure blanche antérieure. — 8, vulve. — 9, commissure grise. — 10, troisième ventricule. — 11, glande pinéale. — 12, ses pédoncules antérieurs ou *habenæ*. — 13, commissure blanche postérieure. — 14, triangle de l'habenula. — 15, tubercules quadrijumeaux antérieurs (*nates*). — 16, tubercules quadrijumeaux postérieurs (*testes*).

d. *Face externe.* — La face externe, adhérente dans toute son étendue, n'est visible que sur les coupes. L'examen des coupes frontales (fig. 276) et horizontales (fig. 291) nous apprend qu'elle est convexe à la fois dans le sens vertical et dans le sens antéro-postérieur. Cette face répond successivement, en allant de haut en bas (fig. 276) : 1° tout en haut, au tænia semi-circularis, qui la sépare du noyau caudé ; 2° au-dessous du tænia semi-circularis, au segment postérieur de la capsule interne.

e. *Extrémité antérieure.* — L'extrémité antérieure de la couche optique, plus ou moins arrondie, se loge en grande partie dans la concavité que lui offre la tête du noyau caudé. Elle est contournée de haut en bas par les piliers antérieurs du trigone, qui se portent vers les tubercules mamillaires, et nous rappellerons à ce sujet qu'elle forme, avec ces piliers antérieurs, un orifice ovalaire, le trou de Monro (voy. p. 296). Elle est, en outre, croisée transversalement par la commissure blanche antérieure qui se rend de l'un à l'autre des deux noyaux caudés.

f. *Extrémité postérieure.* — L'extrémité postérieure, plus volumineuse que l'antérieure, regarde en arrière et en dehors. Elle fait saillie dans le carrefour du ven-

tricule latéral et, là, se trouve croisée obliquement, comme nous l'avons déjà vu, par les plexus choroïdes et par les piliers postérieurs du trigone, qui, du prolongement frontal du ventricule, passent dans le prolongement sphénoïdal.

A la partie tout inférieure de l'extrémité postérieure de la couche optique, sur le point où cette extrémité se continue avec la face inférieure, se voient deux saillies semi-ovoïdes, que l'on désigne sous le nom de *corps genouillés*. Ils se distinguent, d'après leur situation respective, en interne et externe. — Le *corps genouillé interne* (fig. 151,6), le plus petit des deux, est directement en rapport avec la partie latérale de l'isthme. Il est grisâtre et affecte une forme ovalaire à grand axe transversal : il mesure, en moyenne, 7 millimètres de largeur sur 4 millimètres de hauteur. Son côté antérieur donne naissance à la racine interne de la bandelette optique. De son côté postérieur se détache un petit cordon médullaire, qui l'unit au tubercule quadrijumeau postérieur : c'est le *bras postérieur des tubercules quadrijumeaux* ou *bras conjonctival postérieur*. Nous l'avons déjà signalé à propos des tubercules quadrijumeaux. — Le *corps genouillé externe* (fig. 151,5) est situé en dehors et en avant du précédent, immédiatement au-dessous du pulvinar qui le dépasse en arrière et le surplombe. Il diffère du corps genouillé interne, par sa forme qui rappelle celle d'un cœur, par son volume qui est plus considérable, par sa coloration qui est blanc grisâtre plutôt que grisâtre. Comme lui, il donne naissance à deux prolongements : un prolongement antérieur, qui n'est autre que la racine externe de la bandelette optique ; un prolongement postérieur, qui l'unit au tubercule quadrijumeau antérieur, c'est le *bras antérieur des tubercules quadrijumeaux* ou *bras conjonctival antérieur*.

Rauber a décrit entre les deux corps genouillés interne et externe un petit faisceau blanc qui les unit l'un à l'autre : ce faisceau, qui est plus visible chez le fœtus que chez l'adulte, est le *faisceau intergenouillé* de Rauber.

2° Constitution anatomique. — Les couches optiques sont constituées en majeure partie par de la substance grise, paraissant former au premier abord une masse compacte et homogène. Luys, cependant, a cru devoir diviser cette masse en quatre noyaux ou centres, savoir : 1° un *centre antérieur* ou *olfactif*, qui recevrait les fibres du nerf olfactif par l'intermédiaire du tænia semi-circularis ; 2° un *centre moyen* ou *optique*, en rapport avec la réception des impressions visuelles ; 3° un *centre postérieur* ou *auditif*, en rapport avec les impressions auditives ; 4° un *centre médian* ou *sensitif*, situé en dehors du centre moyen, auquel viendraient aboutir toutes les impressions se rattachant à la sensibilité générale. Une pareille systématisation de la couche optique est malheureusement tout hypothétique, tant au point de vue anatomique qu'au point de vue physiologique. Il n'existe en effet, entre les divers centres précités, aucune ligne de démarcation visible à l'œil nu ou au microscope.

En réalité, voici ce que l'on constate quand on examine attentivement une coupe vertico-transversale passant par la partie antérieure de la couche optique (fig. 276). Tout d'abord, on voit sur la face supérieure une mince couche de substance blanche, que l'on désigne sous le nom de *stratum zonale*. C'est grâce à ce mince revêtement de substance blanche que la couche optique nous apparaît avec une coloration plus pâle que celle du noyau caudé.

On constate ensuite la présence de deux lames de substance blanche, qui se dirigent verticalement de la face inférieure à la face supérieure. Ces deux lames médullaires se distinguent en externe et interne. — La *lame médullaire externe* (2)

limite la couche optique en dehors. Du côté de la capsule interne, elle se confond avec cette dernière sans ligne de démarcation aucune. Du côté de la couche optique, elle se résout en un système de tractus transversaux et obliques, qui s'entre-croisent dans tous les sens et disparaissent graduellement dans la substance grise. L'ensemble de ces tractus blanchâtres diversement entre-croisés forme là, à la partie externe de la couche optique, une zone d'un aspect tout spécial, connue sous le nom de *couche grillagée* ou *couche réticulée* (*Gitterschicht* des anatomistes allemands). — La *lame médullaire interne* (1), située en pleine couche optique, s'élève obliquement de la face inférieure à la face supérieure, en se contournant deux fois sur elle-même à la manière d'un *S* italique. Cette lame divise nettement la masse grise qui constitue la couche optique en deux noyaux, l'un externe, l'autre interne. Mais ce n'est pas tout : au moment où elle s'infléchit en dehors pour gagner la face supérieure de la couche optique, la lame médullaire interne laisse échapper en dedans un prolongement à peu près transversal, qui se dirige vers le ventricule moyen et qui isole ainsi la partie supérieure du noyau interne en un petit noyau spécial.

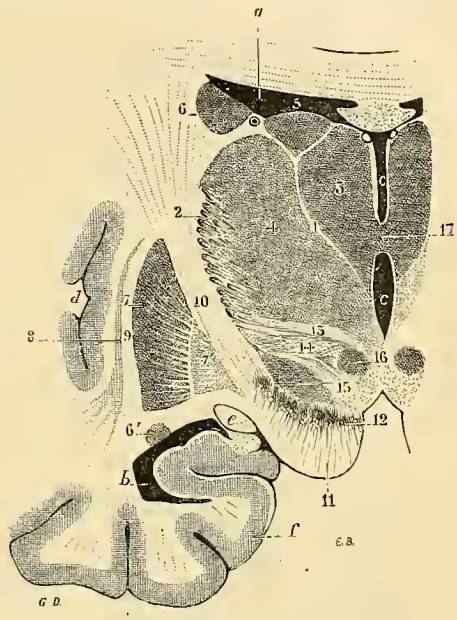

Fig. 276.

Coupe vertico-transversale des noyaux opto-striés, passant par la commissure grise.

a, portion frontale du ventricule latéral. — *b*, sa portion sphénoïdale. — *c*, ventricule moyen. — *d*, scissure de Sylvius. — *e*, bandelette optique. — *f*, circonvolution de l'hippocampe.

1, lame médullaire interne de la couche optique. — 2, lame médullaire externe et couche grillagée. — 3, noyau interne de la couche optique. — 4, son noyau externe. — 5, 5 bis noyau supérieur. — 6, noyau caudé, avec 6', sa portion réfléchie. — 7, 7', noyau lenticulaire (*putamen* et *globus pallidus*). — 8, avant-mur. — 9, capsule externe. — 10, capsule interne. — 11, pied du pédoncule. — 12, locus niger. — 13, couche dorsale de la région sous-thalamique. — 14, zona incerta. — 15, corps de Luys. — 16, extrémité antérieure du noyau rouge de la calotte. — 17, commissure grise.

Au total la couche optique, vue en coupe frontale, nous présente trois noyaux parfaitement distincts : 1° un *noyau interne*, situé entre la lame médullaire interne et le ventricule moyen ; 2° un *noyau externe*, situé en dehors du précédent, entre la lame médullaire interne et la lame médullaire externe ; 3° un *noyau antérieur* ou *supérieur*, qui répond au tubercule antérieur de la couche optique et qui s'enfonce à la manière d'un coin entre les deux précédents. C'est à ce dernier noyau, on s'en souvient, qu'aboutit le faisceau de Vicq-d'Azyr ou portion ascendante des piliers antérieurs du trigone.

Si nous examinons maintenant une coupe horizontale de la couche optique (fig. 291,6), nous retrouvons les trois noyaux précités. Ils sont sans doute différents de forme, allongés dans le sens antéro-postérieur tandis qu'ils l'étaient tout à l'heure dans le sens vertical, mais ils ont exactement la même situation et les mêmes limites.

3° Structure microscopique. — Les couches optiques se composent, comme tous les noyaux de substance grise, de fibres et de cellules nerveuses. — Les *fibres* constituent l'élément fondamental des lames médullaires interne et externe ;

mais on les rencontre encore dans les trois noyaux, incomparablement plus nombreuses dans le noyau externe que dans les deux autres. — Les *cellules nerveuses* sont, d'après Marchi, grandes ou petites, à forme irrégulière, triangulaires ou étoilées, ne formant jamais de groupes distincts, mais irrégulièrement disséminées dans les différentes régions de l'organe. Les grandes cellules, dont le diamètre est de 50 à 60 μ, possèdent, comme la plupart des cellules nerveuses, deux ordres de prolongements, des prolongements protoplasmiques et un prolongement cylindraxile. Les prolongements protoplasmiques, au nombre de 4 à 6, sont à la fois plus gros, plus longs et plus rigides que ceux des cellules du corps strié. Quant au prolongement cylindraxile, il a la même disposition que dans les cellules de Golgi type I : après avoir émis un certain nombre de collatérales, il va se continuer avec une fibre nerveuse.

4° Connexions. — La couche optique est en relation par de nombreux faisceaux avec : 1° le pédoncule cérébral ; 2° la bandelette optique ; 3° le corps strié ; 4° l'écorce cérébrale.

a. *Avec le pédoncule cérébral.* — Les fibres qui relient la couche optique au pédoncule, quoique de valeur fort différente, peuvent être désignées sous le nom générique de *fibres thalamo-pédonculaires.* Elles sortent de la couche optique par ses deux faces inférieure et externe et s'engagent immédiatement après dans l'étage supérieur du pédoncule ou calotte. Ces fibres, qui ont été déjà décrites à propos du pédoncule et sur lesquelles nous reviendrons à propos de la capsule interne, sont : 1° les fibres du pédoncule cérébelleux supérieur ; 2° les fibres du noyau rouge ; 3° les fibres du faisceau commissural longitudinal ; 4° une portion des fibres du ruban de Reil.

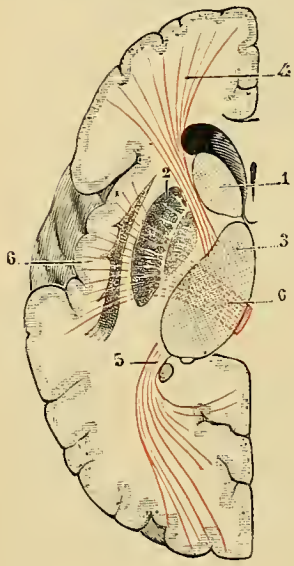

Fig. 277.

Schéma montrant sur une coupe de Flechsig les trois pédoncules de la couche optique.

1, noyau caudé. — 2, noyau lenticulaire. — 3, couche optique, avec : 4, son pédoncule antérieur ; 5, son pédoncule postérieur ; 6, 6, son pédoncule inférieur. — (Le pédoncule inférieur 6 est vu en coupe dans la figure 288.)

b. *Avec la bandelette optique.* — Voy. plus loin. *Terminaisons réelles du nerf optique.*

c. *Avec le corps strié.* — Ces connexions *thalamo-striées* sont établies : 1° par une multitude de fibres, qui, partant les unes du noyau caudé, les autres du noyau lenticulaire, traversent horizontalement le genou et le segment postérieur de la capsule interne et aboutissent à la face externe de la couche optique ; 2° par des faisceaux plus volumineux, qui de la face inférieure du noyau lenticulaire se rendent à la face inférieure de la couche optique. Ces derniers faisceaux font partie de l'anse pédonculaire, que nous étudierons plus loin.

d. *Avec l'écorce cérébrale.* — Les fibres qui relient la couche optique, à l'écorce cérébrale constituent les *fibres thalamo-corticales* ou *cortico-thalamiques.* Nées des points les plus divers de la couche optique, elles rayonnent vers les différentes régions du centre ovale en constituant un vaste éventail que l'on désigne quelquefois sous le nom de *couronne rayonnante du thalamus.* Ces fibres qui se rendent aux régions les plus diverses de l'écorce, forment trois faisceaux principaux, qui constituent les *pédoncules*

de la couche optique. On les distingue, d'après leur direction, en antérieur, postérieur et inférieur. — Le *pédoncule antérieur* (fig. 277,4) sort de la couche optique au niveau de son extrémité antérieure. Se portant obliquement en avant et en dehors, il parcourt dans toute son étendue le segment antérieur de la capsule interne et s'irradie alors vers l'écorce du lobe frontal. — Le *pédoncule postérieur* (fig. 277,5) tire son origine du pulvinar et du corps genouillé externe. Il représente les radiations optiques de Gratiolet. Suivant un trajet antéro-postérieur, il traverse la partie la plus reculée du segment postérieur de la capsule externe, arrive dans le lobe occipital et, finalement, se termine à la pointe et à la face interne de ce lobe. — Le *pédoncule inférieur* (fig. 277,6) naît de la face interne et de la face inférieure de la couche optique. Obliquement dirigé en bas et en dehors, il longe la face inférieure du noyau lenticulaire et vient se perdre dans les circonvolutions du lobe temporal et dans celles de l'insula. Le pédoncule inférieur de la couche optique contribue à former l'anse pédonculaire de Gratiolet. Nous le retrouverons donc tout à l'heure en étudiant cette dernière formation. Nous devons auparavant décrire les deux portions du corps strié.

Connexions spéciales du ganglion de l'habenula. — Le triangle de l'habenula, avons-nous dit plus haut, est occupé par un petit amas de substance grise qui constitue le *ganglion de l'habenula.* Ce ganglion, vu sur des coupes frontales (fig. 278), a la forme d'un triangle dont le sommet est dirigé en bas. Il est constitué par des cellules nerveuses multipolaires, ordinairement de petites dimensions. Des fibres qui en émanent, les unes se rendent au pédoncule antérieur de la glande pinéale, qu'ils contribuent à former ; d'autres vont peut-être au ganglion habénulaire du côté opposé, constituant ainsi un faisceau d'association entre les deux ganglions ; les autres, et c'est le plus grand nombre, se dirigent en bas et se condensent en un petit faisceau compact, auquel Meynert a donné le nom de *faisceau rétro-réflexe.* Ce faisceau (fig. 278,8) descend le long de la face interne de la couche optique, croise sur son côté interne le noyau rouge de la calotte, s'entre-croise sur la ligne médiane avec celui du côté opposé et, finalement, vient se terminer à la base du cerveau dans le ganglion interpédonculaire (voy. p. 230). Le faisceau rétro-réflexe de Meynert dégénère de haut en bas après destruction expérimentale du ganglion de l'habenula (Gudden) et, par conséquent, a vraisemblablement ses cellules d'origine dans ce dernier ganglion. D'après Edinger, le ganglion de l'habenula, rudimentaire chez l'homme, mais plus développé chez les mammifères, devrait être rattaché à la fonction olfactive.

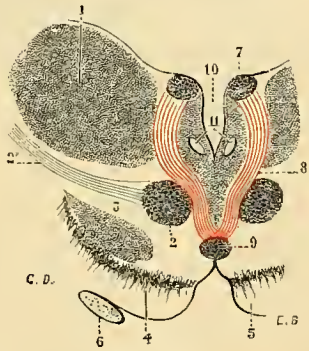

Fig. 278.

Coupe verticо-transversale de la couche optique, au niveau du triangle de l'habenula, pour montrer le faisceau de Meynert.

1, couche optique. — 2, noyau rouge de la calotte, avec 2', ses faisceaux efférents. — 3, corps de Luys. — 4, locus niger. — 5, pied du pédoncule. — 6, bandelette optique. — 7, ganglion de l'habenula. — 8, faisceau rétro-réflexe de Meynert. — 9, ganglion interpédonculaire. — 10, ventricule moyen. — 11, faisceau longitudinal, l'une des origines de la bandelette longitudinale postérieure.

2° *Noyau caudé.*

Le noyau caudé (angl. *nucleus caudatus*, allem. *Schweifkern*), encore appelé *noyau intra-ventriculaire du corps strié*, fait saillie dans la portion frontale du ventricule latéral. Il est situé à la partie antérieure et externe de la couche optique, au-dessus et un peu en dedans du noyau lenticulaire. Il suffit, pour le mettre à découvert, de faire la coupe de Vieussens et d'enlever ensuite la portion antérieure du corps calleux (fig. 265,2). Sa longueur est de 65 à 70 millimètres ; sa largeur, qui est de 15 à 20 millimètres à sa partie antérieure, diminue graduellement en allant d'avant en arrière et ne mesure plus, à sa partie postérieure, que 3 millimètres.

1° Conformation extérieure. — Le noyau caudé, vu par sa face supérieure ou

ventriculaire (fig. 274.12), nous apparaît sous la forme d'une virgule (❩), dont la grosse extrémité ou tête est dirigée en avant et en dedans, la petite extrémité ou queue en arrière et en dehors. Aplati de haut en bas, il nous présente : 1° deux faces, l'une supérieure, l'autre inférieure ; 2° deux bords, l'un interne, l'autre externe ; 3° deux extrémités, que l'on distingue en antérieure et postérieure.

a. *Face supérieure.* — La face supérieure, convexe, contribue à former le plancher de la portion frontale du ventricule latéral. Elle présente une coloration gris rougeâtre, tranchant nettement sur les parties blanches environnantes. Cette face est recouverte, dans toute son étendue, par l'épendyme. Elle est parcourue, dans certains cas, par des veines volumineuses, qui suivent un trajet transversal ou oblique et aboutissent finalement à la veine du corps strié.

b. *Face inférieure.* — La face inférieure est partout adhérente et, par conséquent, ne peut être vue que sur les coupes. Convexe dans le sens transversal, concave au contraire dans le sens antéro-postérieur, elle répond dans toute son étendue à la capsule interne, qui la sépare du noyau lenticulaire.

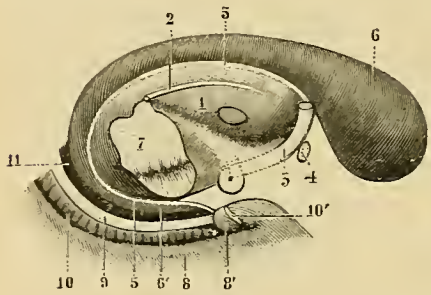

Fig. 279.

Le noyau caudé vu par son côté interne.

1, couche optique. — 2, habena. — 3, pilier antérieur du trigone. — 4, commissure blanche antérieure. — 5, 5, tænia semi-circularis. — 6, noyau caudé, avec 6' sa portion réfléchie. — 7, coupe du pédoncule cérébral. — 8, circonvolution de l'hippocampe, avec 8', son crochet. — 9, corps bordant. — 10, corps godronné, avec 10' bandelette de Giacomini. — 11, prolongement sphénoïdal du ventricule latéral.

c. *Bord externe.* — Le bord externe, à peu près rectiligne, limite en dehors la cavité ventriculaire. Il répond au corps calleux, au moment où ce dernier, perdant son individualité anatomique, se confond avec le centre ovale.

d. *Bord interne.* — Le bord interne, fortement concave, embrasse la couche optique, dont il est séparé cependant par le sillon opto-strié (p. 304) et par les trois éléments anatomiques que renferme ce sillon : la lame cornée, la veine du corps strié et le tænia semi-circularis.

e. *Extrémité antérieure.* — L'extrémité antérieure ou *tête*, régulièrement arrondie, repose à la fois sur la masse blanche du lobe frontal et sur la substance grise de l'espace perforé antérieur, avec laquelle elle se continue. Elle s'étend jusqu'à l'extrême limite du ventricule latéral et se trouve contournée, à ce niveau, par le genou du corps calleux. La tête du noyau caudé est très rapprochée de la ligne médiane, très rapprochée par conséquent de son homologue du côté opposé : elle n'en est séparée, en effet, que par le septum lucidum et par la mince couche de substance grise qui est située au-dessous du septum.

f. *Extrémité postérieure.* — L'extrémité postérieure ou *queue* s'effile graduellement en gagnant la région du carrefour ventriculaire (fig. 279,6'). Arrivée là, elle s'infléchit en bas et en avant et descend alors dans la portion sphénoïdale du ventricule en contournant le pédoncule cérébral. La queue du noyau caudé prend part ainsi à la constitution de la voûte de cette portion du ventricule, entre le tænia qui est en dedans et le tapetum qui est en dehors. On peut la suivre, dans la plupart des cas, jusqu'à l'extrémité même de la cavité ventriculaire, où on la voit prendre contact avec le noyau amygdalien.

2° **Structure.** — Etudié sur des coupes, soit verticales, soit horizontales, le noyau caudé revêt toujours une coloration grise uniforme, indice manifeste d'une

structure présentant sur tous les points de l'organe des caractères identiques. Les cellules nerveuses que l'on rencontre dans le noyau caudé sont, d'après Marchi, de formes très variées, globuleuses, fusiformes ou étoilées. Elles mesurent de 20 à 50 μ. Leur protoplasma est granuleux et pigmenté, surtout chez les sujets adultes. Leurs prolongements protoplasmiques, au nombre de 4 à 8 pour chaque cellule, se dirigent dans tous les sens. Leur prolongement cylindraxile, toujours unique, tantôt se continue avec une fibre nerveuse (cellules de Golgi type I), tantôt se ramifie et s'épuise sur place (cellules de Golgi type II). Cette dernière disposition est ici particulièrement fréquente. Les fibres du noyau caudé ne sont pas mieux connues que celles de la couche optique : les unes, orientées en sens sagittal, se portent vers la tête ou vers la queue du noyau ; les autres, suivant un trajet transversal ou plus ou moins oblique, se dirigent vers la face inférieure de l'organe.

3° Connexions. — Le noyau caudé entre en relation avec : 1° le pédoncule cérébral ; 2° le noyau lenticulaire ; 3° la couche optique ; 4° l'écorce cérébrale.

a. *Avec le pédoncule cérébral.* — Les connexions du noyau caudé avec le pédoncule cérébral sont peu nombreuses. Elles sont établies par des fibres qui, partant de la face inférieure du noyau caudé, descendent vers le noyau lenticulaire, traversent celui-ci au niveau de ses lames médullaires et se jettent alors dans l'anse pédonculaire, qui les conduit jusqu'à la région sous-optique et, de là, à la calotte du pédoncule cérébral.

b. *Avec le noyau lenticulaire.* — Les fibres qui unissent le noyau caudé au noyau lenticulaire, *fibres lenticulo-caudées*, sont situées en majeure partie dans le segment antérieur de la capsule interne (fig. 293) : en quittant le noyau caudé, elles se portent transversalement en dehors et se jettent dans la partie correspondante du noyau lenticulaire. D'autres fibres lenticulo-caudées, à trajet vertical, s'échappent de la face inférieure du noyau caudé et descendent dans le noyau lenticulaire, notamment dans le globus pallidus.

c. *Avec la couche optique.* — Voy. *Couche optique* (p. 338).

d. *Avec l'écorce cérébrale.* — Les fibres qui relient le noyau caudé à l'écorce ou *fibres cortico-striées*, décrites par Meynert, niées à tort par Wernicke, partent du bord externe du noyau caudé et rayonnent de là vers le lobe pariétal et le lobe frontal. Ces fibres dégénèrent à la suite de destructions expérimentales de l'écorce des circonvolutions rolandiques (Bianchi), de l'écorce du lobe frontal (Marinesco). Nous ajouterons que Ramon y Cajal a vu, chez de jeunes mammifères, les fibres du faisceau pyramidal, en passant à côté du noyau caudé, jeter dans ce noyau un certain nombre de fines collatérales.

3° *Noyau lenticulaire.*

Le noyau lenticulaire (angl. *nucleus lenticularis*, allem. *Linsenkern*), encore appelé *noyau extra-ventriculaire du corps strié*, est un amas de substance grise situé au-dessous et un peu en dehors du noyau caudé. Comme ce dernier, il est allongé d'avant en arrière et plus volumineux à son extrémité antérieure qu'à son extrémité postérieure. Il mesure, en moyenne, 5 centimètres de longueur : soit 2 centimètres de moins que le noyau caudé, qui le déborde à la fois à sa partie antérieure et à sa partie postérieure. Il doit son nom de noyau lenticulaire (*de lens, lentis*, lentille) à ce que, vu sur une coupe sagittale de l'hémisphère, il est circonscrit en haut et en bas par deux bords convexes et revêt par conséquent

l'aspect d'une *lentille* biconvexe. Par sa situation, comme aussi par ses dimensions antéro-postérieures, il répond assez exactement au lobe de l'insula.

1° Conformation extérieure. — Le noyau lenticulaire, entièrement noyé dans la masse blanche du centre ovale n'est libre sur aucun point et, par conséquent, ne peut être étudié que sur les coupes. Vu sur une coupe vertico-transversale passant par sa partie moyenne (fig. 280, 6), il nous apparaît sous la forme d'un triangle dont la base regarde en dehors, le sommet en bas et en dedans. Nous pouvons donc lui considérer : 1° trois faces, que l'on distingue en inférieure, interne et externe ; 2° deux extrémités, l'une antérieure, l'autre postérieure ; 3° et, enfin, trois bords.

a. *Face inférieure.* — La face inférieure, horizontale, repose dans la plus grande partie de son étendue, sur le centre ovale du lobe temporo-occipital. Tout à fait

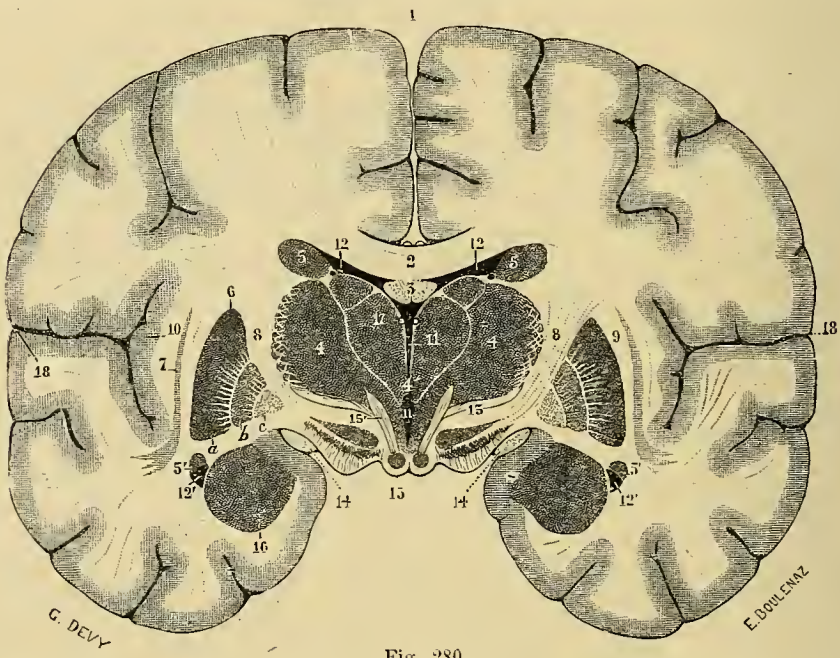

Fig. 280.

Coupe vertico-transversale ou frontale du cerveau, passant par les tubercules mamillaires (segment antérieur de la coupe).

1, grande scissure hémisphérique. — 2, corps calleux. — 3, trigone. — 4, couche optique, avec 4' commissure grise. — 5, 5', noyau caudé. — 6, noyau lenticulaire, avec *a*, *b*, *c*, ses trois segments externe, moyen et interne. — 7, avant-mur. — 8, 8, capsule interne. — 9, capsule externe. — 10, lobe de l'insula. — 11, ventricule moyen optique. — 12, ventricule latéral, avec 12', son prolongement sphénoïdal. — 13, région sous-thalamique. — 14, bandelette optique. — 15, tubercule mamillaire, avec 15' le faisceau ascendant de Vicq-d'Azyr. — 16, noyau amygdalien. — 17, pédoncules antérieurs de la glande pinéale. — 18, 18, scissure de Sylvius.

en avant, elle se fusionne, d'une part avec la portion horizontale de l'avant-mur (p. 249), d'autre part avec la substance grise de l'espace perforé antérieur. Cette face est croisée obliquement par la commissure blanche postérieure, qui se creuse sur elle une gouttière plus ou moins profonde.

b. *Face interne.* — La face interne, ou mieux supéro-interne, regarde, comme son nom l'indique, en haut et en dedans. Elle est en rapport, dans toute son étendue avec une lame de substance blanche : c'est la *capsule interne*, qui la sépare de la couche optique et du noyau caudé.

c. *Face externe* — La face externe, légèrement convexe en dehors, est en rap-

port, elle aussi, avec une lame de substance blanche (9), qui a reçu le nom de *capsule externe* et qui la sépare de l'avant-mur (7). La capsule externe, plus mince que l'interne, n'est reliée au noyau lenticulaire par aucun élément anatomique ; elle lui est tout simplement accolée et s'en sépare assez facilement par la dissection. Pour cette raison tout anatomique, on voit assez fréquemment, dans les hémorrhagies de cette région, le sang se collecter entre la capsule externe et le noyau lenticulaire, comme s'il existait à ce niveau une véritable cavité. Sur un plan plus extérieur, la face externe du noyau lenticulaire est en rapport avec une lame grise, *l'avant-mur*, lequel répond au lobe de l'insula. Entre l'avant-mur et l'écorce des circonvolutions insulaires s'interpose une mince couche blanche, que l'on désigne sous le nom de *capsule extrême*.

d. *Extrémité postérieure.* — L'extrémité postérieure, très amincie, ne dépasse ordinairement pas, sur l'axe antéro-postérieur du cerveau, le point qui correspond à la circonvolution postérieure de l'insula. On voit nettement, sur des coupes vertico-transversales, que cette extrémité postérieure, au lieu de rester compacte, se dissocie en un certain nombre de prolongements longitudinaux, régulièrement

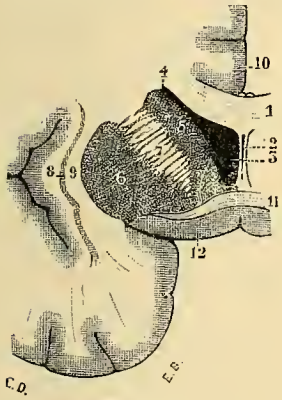

Fig. 281.

Coupe vertico-transversale de l'hémisphère gauche, passant par la commissure antérieure.

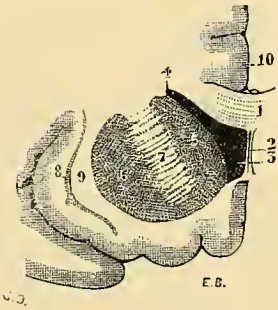

Fig. 282.

Coupe vertico-transversale du même hémisphère, passant à 15 millimètres en avant de la précédente.

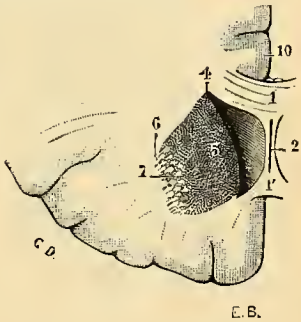

Fig. 283.

Coupe vertico-transversale du même hémisphère, passant à 15 millimètres en avant de la précédente.

1, corps calleux, avec 1', son bec. — 2, septum lucidum et sa cavité centrale. — 3, extrémité antérieure du ventricule latéral. — 4, son bord externe. — 5, noyau caudé. — 6, noyau lenticulaire. — 7, capsule interne : on voit dans la figure 283, les faisceaux les plus antérieurs de cette capsule s'appliquer contre le côté externe du noyau caudé ; quelques-uns sont même emprisonnés dans la substance propre de ce noyau. — 8, avant-mur. — 9, capsule externe. — 10, circonvolution du corps calleux. — 11, commissure blanche antérieure. — 12, espace perforé antérieur.

superposés dans le sens vertical (fig. 249,13). Ces prolongements s'effilent progressivement d'avant en arrière et, finalement, se terminent en pointe dans le centre ovale.

e. *Extrémité antérieure.* — L'extrémité antérieure, irrégulièrement arrondie, se fusionne graduellement avec l'extrémité correspondante du noyau caudé (fig. 284,4).

f. *Bords.* — Les bords du noyau lenticulaire, au nombre de trois, se distinguent en supérieur, inférieur et interne. — Le *bord supérieur* et le *bord inférieur* sont, tous les deux convexes. Ils convergent réciproquement l'un vers l'autre et se réunissent à la fois à l'extrémité antérieure et à l'extrémité postérieure du noyau. — Le *bord interne*, au lieu d'être rectiligne, est coudé de façon à former un angle fortement obtus, dont l'ouverture regarde en dehors et dont le sommet répond à

peu près à la partie moyenne du noyau lenticulaire. Cette disposition est bien visible sur les coupes horizontales de l'hémisphère passant au voisinage du bord précité (fig. 241.4).

2° Rapports réciproques des noyaux caudé et lenticulaire. — Pour se rendre un compte exact des rapports réciproques des deux noyaux du corps strié, il importe d'examiner méthodiquement une série régulière de coupes vertico-transversales, portant sur les différents points de cet organe. — Si nous examinons ces coupes en allant d'arrière en avant, nous constatons tout d'abord que les deux noyaux caudé et lenticulaire sont complètement isolés l'un de l'autre par la capsule interne (fig. 280). — Plus loin, un peu en avant de leur partie moyenne, nous voyons les deux noyaux se fusionner par leur partie inférieure, et envoyer en même temps l'un vers l'autre, sur toute leur hauteur, une série de prolongements, en forme d'épines, qui donnent à leurs bords un aspect dentelé. — Plus loin encore, ces dentelures s'unissent par leur pointe aux dentelures opposées, constituant ainsi de véritables traînées anastomotiques entre le noyau lenticulaire et le noyau caudé (fig. 281 et 282). Ces traînées de substance grise traversent la capsule interne, qui se trouve nécessairement fragmentée, à ce niveau, en une série de faisceaux superposés, plus ou moins volumineux. — Si nous examinons des coupes plus antérieures encore, nous voyons le noyau lenticulaire s'atténuer graduellement en hauteur et en largeur et, finalement, disparaître d'une façon complète : les faisceaux capsulaires se trouvent alors appliqués sur le côté externe du noyau caudé (fig. 283.7), qui reste seul et qui persiste quelque temps encore.

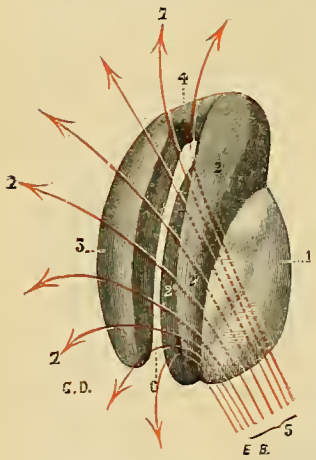

Fig. 284.

Figure schématique représentant les noyaux opto-striés et la capsule interne du côté gauche.

1, couche optique, vue par sa face supérieure. — 2, noyau caudé. — 2', sa queue, avec 2'', sa portion réfléchie. — 3, noyau lenticulaire. — 4, sa fusion avec la tête du noyau caudé. — 5, pédoncule cérébral. — 6, capsule interne. — 7, 7, 7, ses irradiations dans le centre ovale.

Les notions acquises dans cet examen de coupes sériées nous autorisent à considérer le corps strié, dans son ensemble, comme ayant la forme d'un fer à cheval ou d'un U majuscule dont la concavité serait tournée en arrière ∩ : sa branche inférieure ou plutôt inféro-externe représenterait le noyau lenticulaire ; sa branche supéro-interne, le noyau caudé ; sa portion moyenne, dirigée en avant, répondrait à l'union des deux noyaux : entre ses deux branches, enfin, s'engageraient les faisceaux de la capsule interne (fig. 284).

3° Constitution anatomique. — Le noyau lenticulaire est loin d'être homogène comme son congénère, le noyau caudé. Si nous jetons les yeux sur une coupe vertico-transversale de l'hémisphère, passant par la partie moyenne du noyau lenticulaire (fig. 280.6), nous constatons tout d'abord la présence, dans ce noyau, de deux lames de substance blanche à direction verticale, allant sans interruption de la face supéro-interne à la face inférieure. Ce sont les *lames médullaires* du noyau lenticulaire. On les distingue, d'après leur situation, en interne et externe. L'externe est naturellement plus grande que l'interne. Toutes les deux sont légèrement courbes, à concavité dirigée en dedans et en bas.

Les deux lames médullaires interne et externe divisent la masse grise du noyau

lenticulaire en trois segments, qui se superposent dans le sens transversal : un segment interne, qui est le plus petit ; un segment externe qui est le plus grand ; un segment moyen, qui comme volume tient le milieu entre les deux autres. Ces trois segments, nettement délimités par les lames précitées, se distinguent encore les uns des autres par leur coloration, qui est relativement foncée pour le segment externe, plus pâle pour le segment moyen et plus clair encore pour le segment interne. Le segment externe a reçu de Burdach le nom de *putamen ;* les deux autres segments ensemble, celui de *globus pallidus*. Tout récemment, Brissaud a proposé la dénomination de *globus medialis* pour désigner le segment interne.

La différence de coloration des trois segments constitutifs du noyau lenticulaire est due à la présence, dans l'intérieur de ce noyau, de tractus blanchâtres, à direction transversale, qui rayonnent du sommet vers la base et dont le nombre diminue au fur et à mesure qu'on s'éloigne du sommet : le segment interne est le plus clair, parce que c'est celui des trois qui est le plus riche en tractus blancs ; par contre, le segment externe est le plus foncé, parce que c'est lui qui en renferme le moins. Les fibres nerveuses qui forment ces tractus, proviennent de la capsule interne et pénètrent dans le noyau lenticulaire en suivant un trajet horizontal. La plupart d'entre elles se terminent dans les cellules mêmes du noyau lenticulaire. Les autres pénètrent dans les lames médullaires qui séparent les uns des autres les trois segments du noyau et, se redressant alors pour devenir verticales et ascendantes comme les lames elles-mêmes, elles sortent du noyau lenticulaire et gagnent l'écorce cérébrale.

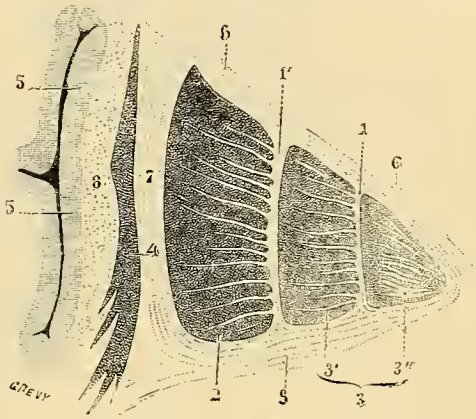

Fig. 285.

Le noyau lenticulaire, vu en coupe vertico-transversale même orientation que dans la figure 280.

1, 1', lames médullaires interne et externe. — 2, putamen. — 3, globus pallidus, avec : 3' son segment externe ; 3'', son segment interne (*globus medialis* de Brissaud). — 4, avant-mur. — 5, circonvolutions insulaires. — 6, capsule interne. — 7, capsule externe. — 8, capsule extrême. — 9, anse lenticulaire.

Nous ajouterons, en ce qui concerne les divers segments du noyau lenticulaire, que le putamen, beaucoup plus volumineux que le globus pallidus, déborde ce dernier en avant, en arrière, en haut et même en bas. Il en résulte que quand on débite un hémisphère en coupes sériées, c'est le putamen qui apparaît toujours le premier, que les coupes soient horizontales ou vertico-transversales, pratiquées de haut en bas ou de bas en haut, d'arrière en avant ou d'avant en arrière. Le globus pallidus ne se montre que sur les coupes suivantes.

4° Structure microscopique. — Histologiquement, le noyau lenticulaire nous présente, à peu de chose près, les mêmes éléments que le noyau caudé. Toutefois les fibres à myéline y sont beaucoup plus abondantes : elles y forment même, comme cela a été dit plus haut, de gros faisceaux visibles à l'œil nu. Quant aux cellules, elles nous présentent encore les deux types décrits par Golgi. Les cellules du type II (cylindraxe ramifié sur place) y sont même proportionnellement plus abondantes que dans le noyau caudé.

5° Connexions. — Le noyau lenticulaire, comme le noyau caudé, est en relation avec : 1° le pédoncule cérébral ; 2° le noyau caudé ; 3° la couche optique ; 4° l'écorce cérébrale.

a. *Avec le pédoncule cérébral.* — Les connexions du noyau lenticulaire avec le pédoncule sont établies par des fibres qui s'échappent du noyau par sa face inférieure et se jettent ensuite dans l'anse pédonculaire (voy. plus bas).

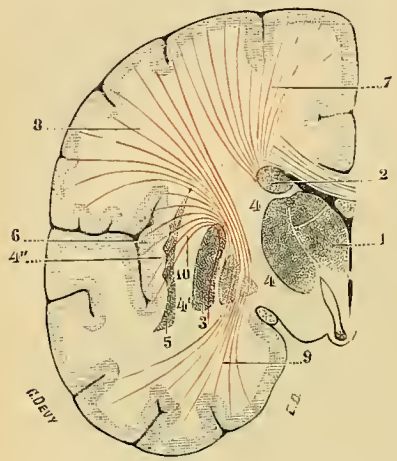

Fig. 286.

Schéma représentant les connexions des deux noyaux du corps strié avec l'écorce.

1, couche optique. — 2, noyau caudé. — 3, noyau lenticulaire. — 4, 4, capsule interne. — 4', capsule externe. — 4'', capsule extrême. — 5, avant-mur. — 6, insula de Reil. — 7, faisceau cortico-strié. — 8, faisceau cortico-lenticulaire descendant. — 9, faisceau cortico-lenticulaire ascendant. — 10, faisceau cortico-lenticulaire transverse.

b. *Avec le noyau caudé.* — Voy. *Noyau caudé*, p. 341.

c. *Avec la couche optique.* — Voy. *Couche optique*, p. 338.

d. *Avec l'écorce cérébrale.* — Les fibres qui unissent l'écorce cérébrale au noyau lenticulaire, *fibres cortico-lenticulaires*, ont été décrites par Foville, par Meynert et par Huguenin. Elles proviennent de plusieurs points de l'écorce (fig. 286). Nous signalerons tout d'abord des fibres d'origine frontale et pariétale, qui se mêlent aux fibres de la capsule et abordent le noyau lenticulaire par sa face supéro-interne. A ce premier faisceau, qu'on pourrait appeler descendant, il convient d'ajouter un faisceau ascendant, qui, partant des circonvolutions de la face inférieure de l'hémisphère, s'élèvent vers la face inférieure du globus pallidus. Enfin, d'après Meynert, l'écorce des circonvolutions insulaires émettrait des fibres à trajet transversal, qui se porteraient vers le noyau lenticulaire, contourneraient son bord supérieur et se mêleraient alors aux fibres, décrites plus haut, d'origine pariétale.

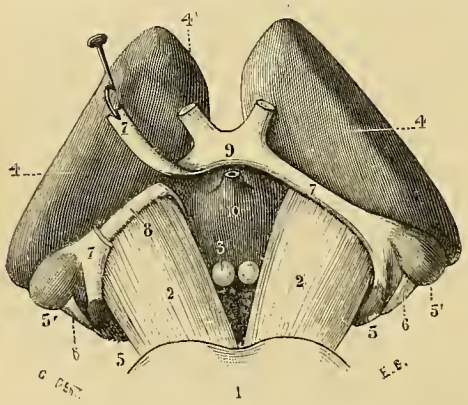

Fig. 287.

Anse pédonculaire, vue par sa face inférieure.

1, protubérance annulaire. — 2, pédoncules cérébraux. — 3, tubercules mamillaires. — 4, face inférieure du noyau lenticulaire, se fusionnant en 4', avec la tête du noyau caudé. — 5 et 5', corps genouillés interne et externe. — 6, bras antérieur des tubercules quadrijumeaux. — 7, bandelette optique, coupée et réclinée du côté droit pour laisser voir : 8, l'anse pédonculaire. — 9, chiasma. — 10, tuber cinereum.

Anse pédonculaire ou substance innominée. — Si, sur un cerveau reposant sur sa surface convexe, nous enlevons la bandelette optique (fig. 287), nous rencontrons immédiatement au-dessous d'elle, sur le point où le pédoncule cérébral va pénétrer dans l'hémisphère, un nouveau cordon transversal qui, comme la bandelette optique elle-même, se dirige d'un côté à l'autre du pédoncule cérébral. Ce nouveau cordon (fig. 287,8), entièrement dissimulé au-dessous de la bandelette optique, est l'*anse pédonculaire* de Gratiolet, la *substance innominée* des anatomistes allemands. Son extrémité externe, plongeant dans l'hémisphère, vient se placer au-dessous du noyau lenticulaire. Quant à son extrémité interne, elle contourne de bas en haut le bord interne du pédoncule et arrive ainsi à la face inférieure de la couche optique.

La constitution anatomique de l'anse pédonculaire est fort complexe. Meynert lui décrit quatre couches distinctes et régulièrement étagées : il les désigne sous les noms de première, deuxième, troisième et quatrième couches, en allant de haut en bas, c'est-à-dire des régions profondes

vers les régions superficielles. Ces quatre couches sont nettement indiquées sur la figure 288, qui représente une coupe vertico-transversale des noyaux opto-striés.

a. *Première couche ou anse lenticulaire.* — La première couche (fig. 288.*a*), directement appliquée contre le noyau lenticulaire, a reçu le nom d'anse lenticulaire. Elle est formée par un faisceau de fibres, qui proviennent en grande partie des lames médullaires interne et externe du

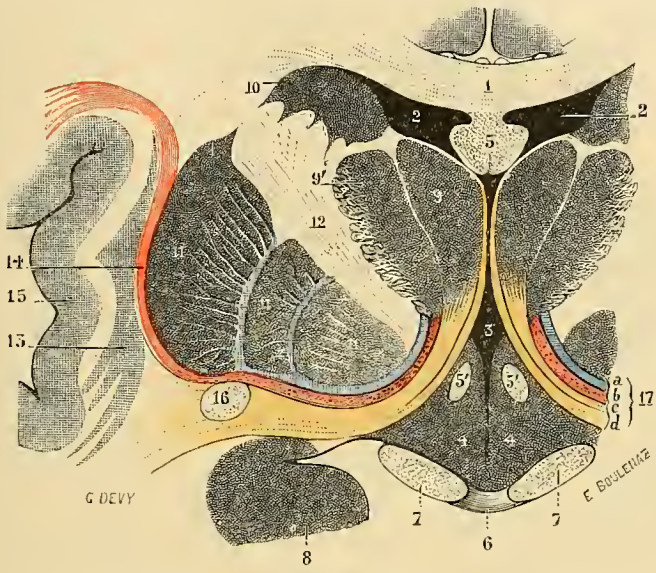

Fig. 288.

Coupe vertico-transversale des noyaux opto-striés, pour montrer le mode de constitution de l'anse pédonculaire.

1, corps calleux. — 2, ventricule latéral. — 3, ventricule moyen. — 4, substance grise intraventriculaire. — 5, trigone cérébral, avec 5', ses piliers antérieurs sectionnés transversalement. — 6, chiasma. — 7, bandelette optique. — 8, circonvolution de l'hippocampe et noyau amygdalien. — 9, 9', couche optique, avec ses deux noyaux interne et externe. — 10, noyau caudé. — 11, 11, 11, les trois segments du noyau lenticulaire. — 12, capsule interne. — 13, avant-mur. — 14 capsule externe. — 15, circonvolution de l'insula. — 16, coupe de la commissure blanche antérieure. — 17, anse pédonculaire avec ses quatre couches : *a*, première couche ou *anse lenticulaire* (*en bleu*) ; *b*, deuxième couche (*en rouge*) ; *c*, *d*, troisième et quatrième couches (*en jaune*), constituant le *pédoncule inférieur* de la couche optique.

noyau lenticulaire : ces fibres ont leur origine, les unes dans le noyau lenticulaire lui-même, les autres au-dessus du noyau lenticulaire, dans le noyau caudé, ou même dans l'écorce cérébrale. Les fibres constitutives de l'anse lenticulaire, une fois dégagées du noyau lenticulaire, cheminent transversalement de dehors en dedans jusqu'au côté interne du pédoncule. Là, elles s'infléchissent en arrière et se rendent aux régions les plus diverses : 1° à la couche optique tout d'abord ; 2° au corps de Luys, que nous décrirons plus loin dans la région sous-thalamique ; 3° à la formation réticulaire de la calotte du pédoncule cérébral ; 4° au noyau rouge de la calotte et, par l'intermédiaire du noyau rouge, au pédoncule cérébelleux supérieur et au cervelet.

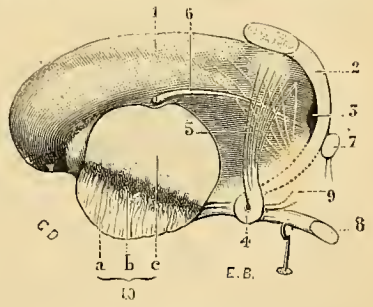

Fig. 289.

Face interne de la couche optique, pour montrer son pédoncule inférieur.

1, couche optique. — 2, pilier antérieur du trigone. — 3, trou de Monro. — 4, tubercule mamillaire. — 5, faisceau ascendant de Vicq-d'Azyr. — 6, pédoncule antérieur de la glande pinéale. — 7, commissure antérieure. — 8, nerf optique, sectionné et légèrement érigné en bas pour laisser voir : 9, le pédoncule inférieur de la couche optique (*en jaune*). — 10, coupe du pédoncule cérébral, avec ses trois couches *a*, pied ; *b*, locus niger ; *c*, calotte.

b. *Deuxième couche.* — Elle est formée par un amas de cellules nerveuses, que l'on peut suivre, du côté externe jusqu'à la partie la plus externe du noyau lenticulaire, du côté interne jusqu'à la substance grise de l'espace perforé antérieur. Meynert faisait de cette masse grise le noyau d'origine de la bandelette longitudinale postérieure : elle recevait, par son extrémité externe, un faisceau descendant qui, à travers la capsule externe, provenait du lobe pariétal (coloré en rouge dans la figure 288) ; d'autre part, elle émettait, par son extrémité interne, un faisceau descendant, qui passait dans la calotte pour y devenir la bandelette longitudinale postérieure. Nous avons vu précédemment (p. 175) que la bandelette longitudinale postérieure s'arrêtait très probablement au niveau de l'extrémité antérieure de l'aqueduc de Sylvius.

c. *Troisième et quatrième couches.* — La troisième et la quatrième couches (colorées en jaune dans la figure 288) sont primitivement formées par un seul et même faisceau, qui n'est autre que

le pédoncule inférieur de la couche optique (p. 339). Les fibres qui constituent ce faisceau proviennent de l'écorce de la région sylvienne, principalement du lobe temporal et de l'insula. Elles croisent de dehors en dedans la face inférieure du pédoncule cérébral et arrivent ainsi à son côté interne. Là, elles se redressent en haut vers la couche optique et se divisent alors en deux plans, l'un externe, l'autre interne : le *plan externe* (*troisième couche* de l'anse pédonculaire) pénètre dans le noyau interne de la couche optique et se perd vraisemblablement dans la substance grise de ce noyau; le *plan interne* (*quatrième couche* de l'anse pédonculaire) remonte le long de la face interne de la couche optique (fig. 289) et se confond, en atteignant sa face supérieure, avec le stratum zonale qui revêt cette dernière face; ce faisceau, comme nous le montre la figure précitée, passe en dehors du pilier antérieur du trigone et en dedans du faisceau de Vicq-d'Azyr.

I. — Capsule interne

On donne, depuis Burdach, le nom de capsule interne à cette lame de substance blanche (fig. 285,6) qui s'étale sur la face supéro-interne du noyau lenticulaire, entre ce noyau d'une part, le noyau caudé et la couche optique d'autre part. Elle recouvre le noyau lenticulaire en dedans, comme la capsule externe la recouvre en dehors, de là son nom. On la voit très nettement sur une coupe vertico-transversale du cerveau passant par les tubercules mamillaires (fig. 280,8) : elle suit, entre les différents noyaux précités, un trajet oblique de bas en haut et de dedans en dehors. A son extrémité inférieure, la capsule interne se continue avec le pédoncule cérébral, qui lui fournit la plus grande partie de ses éléments. A son extrémité opposée, elle se confond avec la substance blanche du centre ovale. A ce niveau, les fibres qui la constituent, jusque-là enserrées dans l'étroit passage que leur ménagent les noyaux opto-striés, se déploient en un vaste éventail et divergent alors dans tous les sens pour se porter vers la substance corticale, où elles se terminent. C'est la *couronne rayonnante* de Reil, et nous pouvons définir cette couronne : l'ensemble des fibres de la capsule interne, dégagées des noyaux opto-striés et rayonnant, en plein centre ovale, vers le manteau des hémisphères. On donne quelquefois le nom de *pied de la couronne rayonnante* à la partie toute supérieure de la capsule interne, au moment où elle va former la couronne.

1° Mode de conformation et rapports. — Pour prendre une idée exacte du mode de conformation et des rapports de la capsule interne, il convient de l'étudier sur une coupe horizontale de l'hémisphère, passant un peu au-dessus de la scissure de Sylvius : cette coupe est connue sous le nom de *coupe de Flechsig*[1]. On constate alors (fig. 291) que la lame blanche en question, au lieu de s'étaler suivant un plan unique, comme on pourrait le croire par la seule inspection des coupes vertico-transversales, s'infléchit sur elle-même, de façon à se développer suivant deux plans différents et à former ainsi dans son ensemble un angle dièdre ouvert

[1] Brissaud a modifié légèrement la coupe de Flechsig. Tandis que cette dernière coupe est horizontale et se pratique de la face externe de l'hémisphère vers sa face interne, Brissaud propose de porter directement le couteau sur la face interne et de le diriger suivant un plan, oblique en bas et en arrière, qui passerait à la fois par le milieu de la tête du noyau caudé et par le point de réunion du tiers supérieur de la couche optique avec ses deux tiers inférieurs. La décortication du cerveau étant susceptible de modifier les rapports qui existent normalement entre la scissure de Sylvius et les noyaux opto-striés, on risque avec le procédé de Flechsig, surtout quand il s'agit d'encéphales ramollis, de faire passer la section soit au-dessus, soit au-dessous du point qui est le plus favorable pour l'étude des lésions de la capsule interne. Avec le procédé de Brissaud, qui intéresse immédiatement la couche optique et le corps strié, on est toujours certain de tomber sur le point sus-indiqué, sur ce qu'on pourrait appeler la région utile.

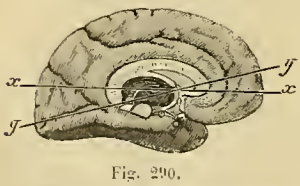

Fig. 290.
Face interne de l'hémisphère gauche.
xx, coupe de Flechsig. — *yy*, coupe de Brissaud.

en dehors. Cet espace angulaire est comblé par le noyau lenticulaire, qui, comme nous l'avons vu, s'avance vers la capsule à la manière d'un coin : il est à peine besoin de faire remarquer que la forme, ci-dessus indiquée, de la capsule interne est déterminée par la forme même du noyau lenticulaire.

Ainsi disposée, la capsule interne comprend deux segments : un *segment antérieur*, oblique en dehors et en avant ; un *segment postérieur*, oblique en dehors et en arrière. Ces deux segments se rencontrent et se confondent en un point (fig. 291.3) qui correspond au sommet de l'angle précité, et que l'on appelle le *genou de la capsule interne*. — Le segment antérieur (fig. 291,1), comme nous le montre nettement la coupe de Flechsig, est compris entre le noyau lenticulaire qui est en dehors et le noyau caudé qui est en dedans : on l'appelle, pour cette raison, la *portion lenticulo-striée* de la capsule interne. Sa longueur est, environ, de 2 centimètres. — Le segment postérieur (fig. 291.2), compris entre ce même noyau lenticulaire et la couche optique, devient la *portion lenticulo-optique*. Elle est plus étendue que la précédente : elle mesure, environ, 3 centimètres. — Quant au genou de la capsule interne (fig. 291, 3), il répond exactement, sur la coupe de Flechsig, d'une part au sommet du noyau lenticulaire, d'autre part au sillon qui sépare la couche optique du noyau caudé.

La capsule interne déborde, en arrière, l'extrémité postérieure du noyau lenticulaire de 10 à 12 millimètres : Déjerine a désigné cette portion toute postérieure de la capsule sous le nom de *segment rétro-lenticulaire*. Le segment rétro-lenticulaire, nettement délimité en dedans par la couche optique et par la queue du noyau caudé, se confond en dehors et en arrière, sans ligne de démarcation aucune, avec la substance blanche du centre ovale.

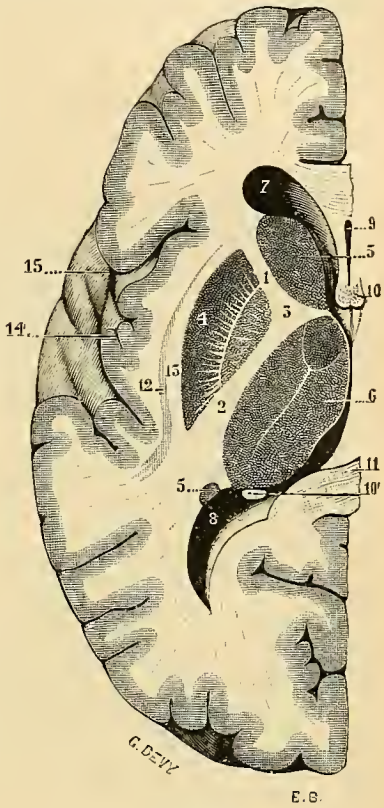

Fig. 291.

Coupe horizontale de Flechsig (hémisphère gauche).

1, segment antérieur de la capsule interne. — 2, son segment postérieur. — 3, son genou. — 4, noyau lenticulaire. — 5, 5, noyau caudé. — 6, couche optique. — 7, prolongement antérieur du ventricule latéral. — 8, son prolongement postérieur ou occipital. — 9, septum lucidum et sa cavité centrale. — 10, piliers antérieurs et 10', piliers postérieurs du trigone. — 11, corps calleux. — 12, avant-mur. — 13, capsule externe. — 14, lobe de l'insula. — 15, scissure de Sylvius.

Voyons maintenant quels sont les éléments anatomiques qui entrent dans la constitution de la capsule interne.

2° Constitution anatomique. — La capsule interne, lieu de passage entre l'écorce cérébrale et les portions sous-cérébrales du névraxe, renferme des fibres très différentes par leur origine, par leur direction et par leur valeur anatomique. Nous les diviserons en trois groupes, savoir : 1° fibres unissant entre eux les noyaux opto-striés ; 2° fibres unissant ces mêmes noyaux opto-striés à l'écorce cérébrale ; 3° fibres d'origine pédonculaire.

A. Premier groupe : fibres unissant entre eux les noyaux opto-striés. — Ces fibres

nous sont déjà connues : nous les avons décrites en effet, dans les pages qui précèdent, à propos de chacun des trois noyaux thalamique, caudé et lenticulaire. — Ce sont d'abord de *fibres thalamo-striées*, qui, partant en majeure partie du noyau lenticulaire, quelques-unes seulement du noyau caudé, se portent transversalement en dedans pour se jeter dans la partie externe de la couche optique. Ces fibres se disséminent dans le segment postérieur de la capsule et dans le genou. — Nous signalerons ensuite, dans ce même groupe, des fibres qui unissent le noyau caudé aux deux segments internes (globus pallidus) du noyau lenticulaire. Ces fibres, *fibres lenticulo-striées*, sont les unes transversales, les autres verticales. Elles se cantonnent, en majeure partie, dans le segment antérieur de la capsule interne.

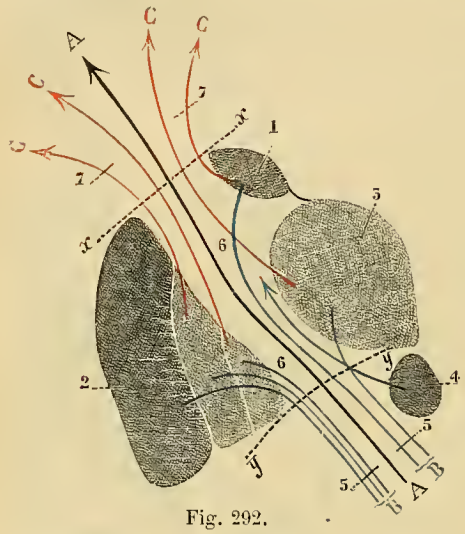

Fig. 292.

Schema indiquant le mode de constitution de la capsule interne.

1, noyau caudé. — 2, noyau lenticulaire avec ses trois segments. — 3, couche optique. — 4, noyau rouge de la calotte. — 5, 5, pédoncule cérébral, — 6.6, capsule interne. — 7, 7, couronne rayonnante. — A, fibres directes (*en noir*). — B, B, fibres ganglio-pédonculaires (*en bleu*). — C, C, C, C, fibres cortico-ganglionnaires (*en rouge*).

La ligne ponctuée *yy* indique la limite séparative du pédoncule et de la capsule interne ; la ligne ponctuée *zz*, la limite séparative de la capsule interne et de la couronne rayonnante (*pied de la couronne rayonnante*).

B. Deuxième groupe : fibres unissant les noyaux opto-striés à l'écorce cérébrale. — Ce deuxième groupe comprend toutes les fibres qui se rendent des noyaux opto-striés à l'écorce cérébrale, en empruntant la capsule interne dans une partie plus ou moins étendue de leur parcours. Ces fibres, que nous désignerons sous le nom générique de *fibres cortico-ganglionnaires*, nous sont encore en grande partie connues. Elles sont naturellement de trois ordres : fibres émanant du noyau caudé ou *cortico-striées*, fibres émanant du noyau lenticulaire ou *cortico-lenticulaires*, fibres émanant du thalamus ou *cortico-thalamiques*.

a. *Fibres cortico-striées.* — Les fibres cortico-striées s'échappent du noyau caudé le long de son bord externe. Elles forment, dans leur ensemble, un large éventail qui se confond immédiatement après son origine avec la couronne rayonnante. Ces fibres cortico-striées n'appartiennent donc à la capsule que par leur portion initiale et elles occupent la partie toute supérieure de cette capsule.

b. *Fibres cortico-lenticulaires.* — Les fibres cortico-lenticulaires émanent de la face supéro-interne du noyau lenticulaire et occupent, après leur sortie du noyau, le côté externe de la capsule.

c. *Fibres cortico-thalamiques.* — Les fibres cortico-thalamiques, qui pour se rendre à l'écorce ont à traverser la capsule interne, se groupent en deux faisceaux principaux, qui ne sont autres que le pédoncule antérieur et le pédoncule postérieur de la couche optique. Tous les deux, dans leur traversée capsulaire, ont une direction horizontale. — Le *pédoncule antérieur* (fig. 293, 7) qui se rend au lobe frontal, naît de l'extrémité antérieure de la couche optique et, de là, se dirige obliquement en avant et en dehors. Il traverse d'abord le genou de la capsule ; puis, il passe dans le segment antérieur et le parcourt dans tout son étendue. — Le *pédoncule postérieur* (fig. 293, 8), qui comprend les radiations optiques

et se rend au lobe occipital, s'échappe de l'extrémité postérieure de la couche optique, principalement du pulvinar et du corps genouillé externe. Se portant ensuite obliquement en arrière et en dehors, il traverse la partie la plus reculée de la capsule, cette région que nous avons désignée plus haut, avec Déjerine, sous le nom de segment rétro-lenticulaire.

C. Troisième groupe : fibres d'origine pédonculaire. — Le pédoncule cérébral fournit à la capsule ses principaux éléments et l'on a pu dire, non sans raison, que cette dernière était la continuation du pédoncule. Pour nous rendre un compte exact de la part que prend le pédoncule cérébral à la constitution de la capsule interne, nous ne saurions mieux faire que d'étudier la manière dont se comporte cette colonne nerveuse en abordant le hile de l'hémisphère. Le pédoncule cérébral, avons-nous dit plus haut (p. 207), se compose de deux étages, l'étage supérieur ou calotte et l'étage inférieur ou pied. Examinons-les séparément :

1° *Terminaison supérieure de la calotte, région sous-thalamique.* — La calotte pédonculaire, on ne l'a pas oublié, comprend quatre faisceaux de fibres longitudinales, savoir : le faisceau commissural longitudinal, la bandelette longitudinale postérieure, le pédoncule cérébelleux supérieur et le ruban de Reil.

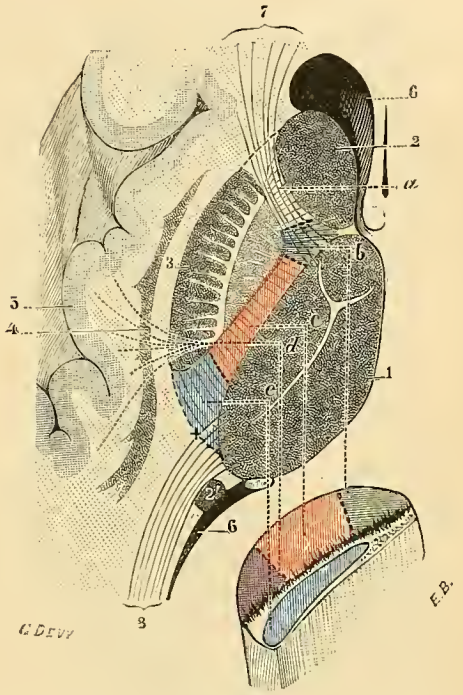

Fig. 293.

Schéma montrant, sur une coupe horizontale de Flechsig, la systématisation fonctionnelle de la capsule interne (même orientation que dans la figure 291).

(Au-dessous de la coupe cérébrale, on a reproduit une coupe transversale du pédoncule cérébral correspondant, avec sa systématisation fonctionnelle, telle qu'elle a été représentée dans la figure 175, page 211.)

1, couche optique. — 2, 2', noyau caudé. — 3, noyau lenticulaire. — 4, avant-mur. — 5, insula de Reil. — 6, ventricule latéral. — 7, pédoncule antérieur de la couche optique. — 8, pédoncule postérieur de la couche optique ou faisceau des irradiations optiques.

a, segment antérieur de la capsule interne, ne renfermant aucun faisceau d'origine pédonculaire. — *b*, faisceau génículé (*en vert*), avec fibres cortico-protubérantielles antérieures. — *c*, faisceau pyramidal (*en rouge*), avec fibres cortico-protubérantielles antérieures. — *d*, faisceau cortico-protubérantiel postérieur ou faisceau de Meynert. — *e*, ruban de Reil. — +, carrefour sensitif.

Le *faisceau commissural longitudinal*, continuation du faisceau fondamental antéro-latéral de la moelle, arrivé à la partie inférieure de la couche optique, s'infléchit en haut et pénètre dans l'épaisseur de ce dernier organe. Il n'a donc rien à voir avec la capsule interne.

La *bandelette longitudinale postérieure*, qui n'est qu'une dépendance du faisceau précédent, se termine vraisemblablement, comme nous l'avons vu, dans un noyau spécial qui se trouve situé dans la paroi du troisième ventricule et tout à côté de l'orifice antérieur de l'aqueduc de Sylvius. Lui non plus n'a rien à voir avec la capsule interne.

Le *pédoncule cérébelleux supérieur*, immédiatement après sa sortie du noyau rouge, se porte en haut et en avant et se termine dans la partie inférieure de la couche optique. Hösel, contrairement à cette opinion, le faisait aller directement

au segment postérieur de la capsule et, de là, aux circonvolutions rolandiques. Mais cette manière de voir est rejetée par la plupart des neurologistes.

Le *ruban de Reil* ou, plus exactement, la portion interne du ruban de Reil est le faisceau le plus important de la calotte. On sait que c'est le faisceau sensitif, chargé de transporter au sensorium commune les impressions de nature diverse recueillies à la périphérie par les nerfs sensitifs spinaux et bulbo-protubérantiels. Arrivées à l'extrémité antérieure du pédoncule cérébral, les fibres constitutives de ce faisceau se partagent en deux groupes : les unes (*ruban thalamique, Thalamusschleife* des anatomistes allemands), qui s'engagent dans la partie inférieure de la couche optique ; les autres (*ruban cortical, Rindenschleife* des anatomistes allemands), qui passent dans le segment postérieur de la capsule interne et, de là, se rendent aux circonvolutions de la région rolandique. De ces deux ordres de fibres, les dernières seules (fibres cortico-pédonculaires) contribuent à former la capsule ; les premières (fibres thalamo-pédonculaires) ne lui appartiennent point.

Région sous-thalamique. — Au-dessous de la couche optique, la calotte pédonculaire, sensiblement amoindrie par la perte successive d'un grand nombre de ses faisceaux, forme une toute petite région appelée *région sous-thalamique* ou *sous-optique*. Forel, qui a soigneusement étudié cette région (*Arch. f. Psychiatrie*, 1877), lui distingue trois couches qui se superposent de haut en bas dans l'ordre suivant : la couche dorsale, la zona incerta, le corps sous-thalamique ou corps de Luys.

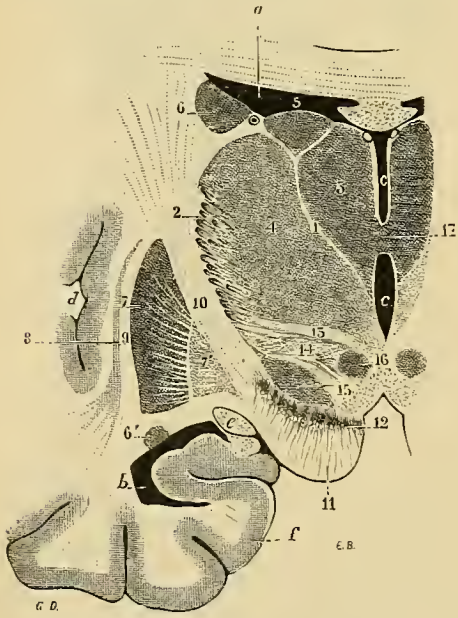

Fig. 294.

Coupe vertico-transversale de la couche optique pour montrer la région sous-thalamique.

a, portion frontale du ventricule latéral. — *b*, sa portion sphénoïdale. — *c*, ventricule moyen. — *d*, scissure de Sylvius. — *e*, bandelette optique. — *f*, circonvolution de l'hippocampe. — 1, lame médullaire interne de la couche optique. — 2, lame médullaire externe et couche grillagée. — 3, noyau interne de la couche optique. — 4, son noyau externe. — 5, son noyau supérieur. — 6, noyau caudé, avec 6' sa portion réfléchie. — 7, 7', noyau lenticulaire (*putamen* et *globus pallidus*) — 8, avant-mur. — 9, capsule externe. — 10, capsule interne. — 11, pied du pédoncule. — 12, locus niger. — 13, couche dorsale de la région sous-thalamique. — 14, zona incerta. — 15, corps de Luys. — 16, extrémité antérieure du noyau rouge de la calotte. — 17, commissure grise.

a. *Couche dorsale.* — La couche dorsale (fig. 294,13) est directement appliquée contre la face inférieure de la couche optique. Elle renferme, comme éléments anatomiques, des fibres longitudinales très fines qui se dirigent d'arrière en avant, mais dont la provenance est encore incertaine. Tandis que Meynert les considère comme une dépendance de la bandelette longitudinale postérieure, Forel les rattache aux faisceaux efférents du noyau rouge de la calotte, au pédoncule cérébelleux supérieur par conséquent. Il me paraît naturel de considérer ces fibres comme appartenant au système du faisceau commissural longitudinal, qui, de la moelle, remonte à la couche optique. On les voit, en effet, pénétrer dans la couche optique en se confondant graduellement avec la lame médullaire externe et avec la couche grillagée.

b. *Zona incerta.* — La zona incerta de Forel (14), située au-dessous de la couche dorsale, s'étend en travers depuis la substance grise intra-ventriculaire jusqu'au côté interne de la capsule interne. Elle est la continuation de la formation réticulaire de la calotte et elle est constituée, comme elle, par des fibres nerveuses diversement entre-croisées et par de la substance grise irrégulièrement éparse. En avant, la zona incerta se perd dans la substance innominée (p. 346).

c. *Corps sous-thalamique.* — Le corps sous-thalamique ou *corps de Luys*, du nom de l'anatomiste qui l'a découvert et décrit dès 1865, se présente en coupe sous la forme d'une lentille de coloration gris jaunâtre, disposée horizontalement au-dessous de la zona incerta (fig. 294,15). Il mesure de 10 à 12 millimètres de largeur, sur 3 ou 4 millimètres d'épaisseur. — De ses deux faces, la supérieure, convexe, répond à la zona incerta ; l'inférieure, également convexe, est bordée par un liseré de substance noire qui n'est autre que l'extrémité antérieure du locus niger. — De ses deux extrémités, l'une, l'in-

terne, regarde le ventricule moyen ; l'autre, l'externe, arrive au contact de la capsule interne. Chacune d'elles laisse échapper un petit faisceau de fibres blanches, dont les connexions ne sont pas encore nettement établies : les unes paraissent se rendre à la partie interne du noyau lenticulaire ou globus pallidus : les autres se dirigent en dedans vers la substance grise de la base du cerveau et forment, selon toutes probabilités, la *commissure de Meynert*, que nous avons déjà décrite (p. 226) à propos des formations commissurales de la base du cerveau.

Quant à sa constitution anatomique, le corps de Luys est formé par un réticulum de névroglie très dense et très compacte, emprisonnant dans ses mailles des amas de cellules nerveuses. Ces cellules sont petites, de forme nucléaire, et donnent naissance à un réticulum très fin, qui constitue avec celui des cellules voisines un réseau inextricable (Luys).

La signification anatomique du corps de Luys est encore fort obscure. Cette formation paraît appartenir exclusivement à l'ordre des primates. Chez le chien, chez le lapin, ainsi que chez d'autres mammifères, Forel n'a rencontré à son lieu et place que de simples traînées de cellules nerveuses à contours irréguliers et indécis.

2° *Terminaison supérieure du pied du pédoncule.* — Le pied du pédoncule cérébral, abstraction faite des deux faisceaux que lui envoie la calotte (faisceaux que nous avons déjà décrits à propos du pédoncule et sur lesquels nous ne reviendrons pas ici, voy. p. 212), nous présente trois faisceaux, qui sont en allant de dehors en dedans : 1° le *faisceau cortico-protubérantiel postérieur* ou *faisceau de Meynert*, qui relie l'écorce cérébrale aux noyaux protubérantiels et qui occupe environ le cinquième externe du pied du pédoncule ; 2° le *faisceau pyramidal*, faisceau moteur volontaire, qui se rend aux cornes antérieures de la moelle et, de là, par l'intermédiaire des racines motrices rachidiennes, aux muscles du cou, du tronc et des membres ; 3° le *faisceau géniculé*, autre faisceau moteur volontaire, qui s'arrête dans les noyaux moteurs du bulbe et tient ainsi sous sa dépendance la motilité volontaire des muscles de la langue et d'une grande partie de la face. Quant aux fibres cortico-protubérantielles antérieures, nous avons vu (fig. 212) qu'elles ne formaient pas un faisceau distinct, mais étaient intimement mélangées aux fibres des deux faisceaux pyramidal et géniculé. Les trois faisceaux cortico-protubérantiel postérieur, pyramidal et géniculé, passent dans la capsule interne.

3° *Situation dans la capsule interne des fibres d'origine pédonculaire.* — Au total, quatre faisceaux du pédoncule cérébral, l'un provenant de la calotte, les quatre autres appartenant au pied, prennent part à la constitution de la capsule interne et il ne nous reste plus qu'à indiquer la situation qu'ils y occupent (voy. fig. 293).

Le *faisceau géniculé* (*b*, en vert) occupe le genou de la capsule et c'est à cette situation, comme nous l'avons déjà fait remarquer précédemment, qu'il doit son nom. Il s'y trouve mêlé : 1° avec les fibres cortico-protubérantielles antérieures ; 2° avec la portion initiale du pédoncule antérieur de la couche optique ; 3° avec les fibres qui unissent la couche optique au noyau lenticulaire.

Le *faisceau pyramidal* (*c*, en rouge), qui fait suite en arrrière au faisceau géniculé, se place dans le segment postérieur de la capsule, dont il occupe environ les deux tiers antérieurs. Comme le faisceau géniculé, il renferme, intimement mélangées avec ses fibres propres, un certain nombre des fibres cortico-protubérantielles antérieures.

Le *faisceau sensitif* ou *ruban de Reil cortical* (*d*, en bleu) occupe, dans la capsule interne, le tiers postérieur du segment lenticulo-optique. Il se trouve compris entre le faisceau pyramidal, qui occupe les deux tiers antérieurs de ce même segment, et le faisceau des radiations optiques, qui traverse horizontalement le segment rétro-lenticulaire de la capsule. Le faisceau sensitif, à la partie inférieure de la capsule, ne comprend encore dans sa masse que les conducteurs de la sensibilité générale et les fibres sensorielles de l'ouïe, du goût et de l'olfac-

tion. Mais plus haut, à la partie supérieure de la capsule, il prend contact avec le faisceau des radiations optiques qui, comme nous l'avons vu, traverse horizontalement le segment rétro-lenticulaire. Il existe donc, dans cette région rétro-lenticulaire, au point où s'effectue la rencontre du faisceau sensitif et du faisceau optique, une région importante dans laquelle se rencontrent, plus ou moins mélangées les unes aux autres, les fibres de la sensibilité générale et les différentes fibres sensorielles : c'est le *carrefour sensitif* de Charcot ; je l'ai indiqué par le signe + dans la figure 293. On conçoit sans peine qu'une destruction de la capsule sur ce point ait pour conséquence une anesthésie complète dans la moitié du corps opposée à la lésion.

Le *faisceau cortico-protubérantiel postérieur* ou *faisceau de Meynert* diffère des faisceaux précédents en ce qu'il ne parcourt pas la capsule interne dans toute son étendue, je veux dire qu'il ne remonte pas de son extrémité inférieure à son extrémité supérieure. Arrivé à la partie externe de la région sous-thalamique, ce faisceau s'infléchit en dehors, passe horizontalement au-dessous du noyau lenticulaire et vient se terminer dans le lobe temporal, dans la première et la seconde temporale suivant les uns, dans la deuxième et la troisième temporale suivant les autres. Le faisceau de Meynert ne fait donc que traverser la partie tout inférieure de la capsule interne et voilà pourquoi nous ne le voyons point sur la coupe de Flechsig. Il est situé un peu au-dessous de cette coupe et aucune de ses libres n'est intéressée par elle. Je l'ai représenté en pointillé sur la figure 293.

4° *Résumé.* — En résumé, la capsule interne nous présente, en fait de libres d'origine pédonculaire : 1° *au niveau du genou*, le faisceau géniculé ; 2° *dans son segment postérieur*, le faisceau pyramidal, qui occupe les deux tiers antérieurs de ce segment, et le faisceau sensitif qui en occupe le tiers postérieur. Le segment antérieur de la capsule, formé en grande partie par les fibres cortico-thalamiques, ne renferme aucun des faisceaux constitutifs du pédoncule.

Les trois faisceaux précités d'origine pédonculaire, en quittant la capsule interne, passent dans le centre ovale, à propos duquel nous les retrouverons. Nous aurons alors à les suivre, à travers la substance blanche des hémisphères, jusqu'à leur terminaison dans l'écorce.

K. — Substance blanche des hémisphères ou centre ovale

Les noyaux opto-striés et la capsule interne qui les traverse ne représentent qu'une partie relativement restreinte de la bourse hémisphérique. Le reste est occupé par une masse blanche, dont l'ensemble constitue le centre ovale. Nous comprendrons donc, sous le nom de centre ovale, toute la masse de substance blanche qui forme le centre des hémisphères cérébraux et qui sépare les noyaux opto-striés des circonvolutions. Le centre ovale est entièrement dépourvu de cellules nerveuses ; toutes les cellules qu'on y rencontre appartiennent à la névroglie. Il est essentiellement constitué par des libres à myéline ; mais ces fibres, si elles sont identiques par leur structure, diffèrent beaucoup les unes des autres, comme nous allons le voir, par leur origine, leur trajet, leur terminaison et leur valeur anatomique.

1° *Valeur anatomique et mode d'agencement des fibres du centre ovale.*

Avec Meynert, dont l'opinion sur ce point est restée classique, nous répartirons les fibres du centre ovale en trois groupes, savoir : 1° les unes destinées à relier,

dans un même hémisphère, deux points de l'écorce plus ou moins éloignés l'un de l'autre, ce sont les *fibres d'association;* 2° les fibres du second groupe, reliant l'un à l'autre les deux hémisphères cérébraux, ce sont les *fibres commissurales;* 3° les fibres du troisième groupe, mettant en relation la substance grise de l'écorce, soit avec les noyaux centraux, soit avec les portions du névraxe sous-jacentes à ces noyaux, ce sont les *fibres de la couronne rayonnante* ou *fibres de projection.*

1° Fibres d'association. — Les fibres d'association, nous venons de le voir, sont celles qui, dans un même hémisphère, mettent en relation deux régions de l'écorce plus ou moins éloignées l'une de l'autre. Elles comprennent : 1° les fibres arquées ; 2° le cingulum ; 3° le faisceau longitudinal supérieur ; 4° le faisceau longitudinal inférieur ; 5° le faisceau unciforme ; 6° le faisceau occipito-frontal.

a. *Fibres arquées.* — Les fibres arquées ou arciformes (fig. 205), encore appelées fibres en **U**, prennent naissance au sommet ou sur le côté d'une circonvolution et vont se terminer, d'autre part, au sommet ou sur le côté de la circonvolution voisine, après avoir contourné la scissure intermédiaire : chacune d'elles, on le voit, revêt la forme d'un **U**, dont la partie moyenne embrasse dans sa concavité le fond de la scissure et dont les branches s'élèvent dans les deux circonvolutions contiguës. Ce sont là les fibres arciformes les plus courtes ; mais il n'est pas rare de voir ces fibres sauter une, deux, trois scissures ou même un plus grand nombre et unir deux circonvolutions, qui peuvent être dans ce cas très éloignées l'une de l'autre. On rencontre les fibres arciformes dans toute l'étendue de l'écorce, mais avec une abondance qui varie avec les régions. C'est dans l'insula de Reil qu'on les voit atteindre (Huguenin) leur plus grand développement.

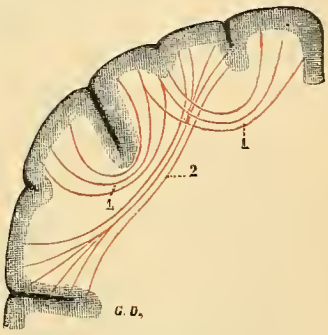

Fig. 295.

Schéma des fibres arquées ou arciformes.

1, 1, fibres arciformes courtes, allant d'une circonvolution à la circonvolution voisine. — 2, fibres arciformes longues, allant d'une circonvolution à une circonvolution plus éloignée.

b. *Cingulum.* — Le cingulum (fig. 296, 1), encore appelé *faisceau de l'ourlet, faisceau sous-jacent à la circonvolution limbique,* occupe, comme son nom l'indique, la partie blanche de la grande circonvolution limbique (p. 260), c'est-à-dire de cette circonvolution semi-annulaire qui entoure le hile de l'hémisphère et qui est formée en haut par la circonvolution du corps calleux, en bas par la circonvolution de l'hippocampe. Ce faisceau renferme, au milieu d'un grand nombre de fibres arciformes, des fibres à long parcours, allant du lobe frontal à la partie antérieure du lobe temporo-occipital : elles se rattachent vraisemblablement, du moins chez les animaux osmatiques, à la fonction olfactive. Au moment où il contourne le bourrelet du corps calleux, le cingulum reçoit un faisceau de renforcement provenant du lobe occipital.

c. *Faisceau longitudinal supérieur.* — Le faisceau longitudinal supérieur (fig. 296, 2), remarquable par son volume, naît de l'écorce du lobe frontal. De là il se porte en arrière, longe le bord supérieur du noyau lenticulaire, en embrassant à ce niveau le pied de la couronne rayonnante, et vient se terminer, en partie dans l'écorce du lobe occipital, en partie dans celle du lobe temporal.

d. *Faisceau longitudinal inférieur.* — Le faisceau longitudinal inférieur (fig. 296, 3) se rend du lobe occipital à la pointe du lobe temporal. Il est constitué

à la fois : 1° par de longues fibres directes, qui s'étendent sans interruption d'une extrémité à l'autre du faisceau ; 2° par des fibres plus courtes, qui viennent à lui des parties avoisinantes et le quittent de nouveau après un trajet variable (Hugue-

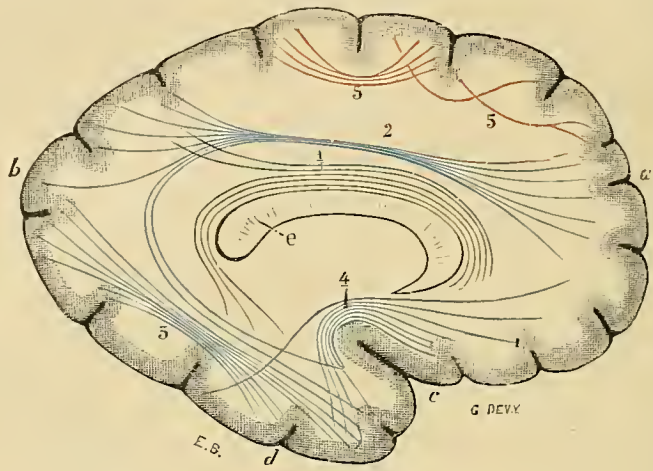

Fig. 296.

Schéma des fibres commissurales intrahémisphériques (d'après Meynert).

a, extrémité antérieure de l'hémisphère gauche. — *b*, son extrémité postérieure. — *c*, scissure de Sylvius. — *d*, lobe temporal. — *e*, bourrelet du corps calleux. — 1, faisceau longitudinal de la circonvolution limbique (*cingulum*). — 2, faisceau longitudinal supérieur (*fasciculus arcuatus*). — 3, faisceau longitudinal inférieur. — 4, faisceau unciforme. — 5, 5, fibres arquées ou arciformes.

nin). D'après des recherches toute récentes de Flechsig (1896), le faisceau longitudinal inférieur se mettrait en rapport, à sa partie antérieure, avec le thalamus et se terminerait, en arrière, sur la face interne du lobe occipital dans le centre visuel de l'écorce. Il ne serait donc qu'une dépendance des radiations optiques de Gratiolet et, par conséquent, ferait partie de la couronne rayonnante.

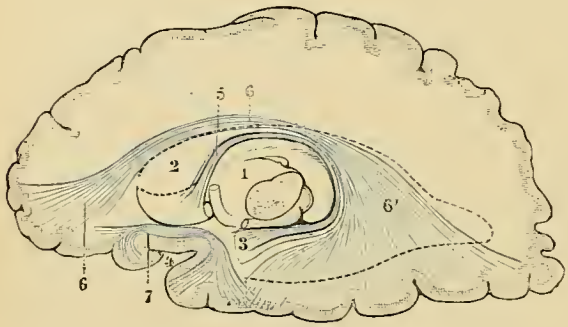

Fig. 297.

Le faisceau occipito-frontal, vu par sa face interne (schématisé d'après une figure de Déjerine).

1, couche optique. — 2, noyau caudé. — 3, noyau amygdalien. — 4, scissure de Sylvius. — 5, taenia semi-circularis. — 6, 6, faisceau occipito-frontal, avec 6', sa partie répondant au tapetum. — 7, faisceau unciforme.

e. *Faisceau occipito-frontal.* — Ce faisceau est encore un faisceau d'association à long parcours, mettant en relation les trois lobes frontal, temporal et occipital. Il prend naissance, en avant, dans l'écorce du lobe frontal et du lobe orbitaire. De là, il se porte en arrière en passant le long du bord externe du noyau caudé, en dedans du pied de la couronne rayonnante. Arrivé à la partie moyenne de l'hémisphère, il s'infléchit en bas et se déploie alors en un immense éventail, dont les fibres s'irradient dans toute l'étendue du lobe temporo-occipital, depuis le pôle occipital jusqu'au pôle temporal. Cette portion en éventail du faisceau occipito-frontal descend sur le côté externe des deux prolongements postérieur

et inférieur du ventricule latéral et c'est elle qui, d'après DÉJERINE, constituerait le tapetum, formation que l'on rattache d'habitude au corps calleux. Le tapetum existe, en effet, comme nous l'avons vu précédemment dans les cas d'agénésie complète du corps calleux et, d'autre part, il ne présente aucune trace de dégénérescence à la suite de la section expérimentale de cet organe. Il dégénère au contraire en conséquence de lésions corticales, siégeant sur le lobe frontal ou le lobe occipital, que ces lésions soient pathologiques (DÉJERINE) ou expérimentales (MURATOW chez le chien).

FOREL et OUNFROWICZ, qui ont les premiers décrit le faisceau occipito-frontal, ont cru devoir l'identifier au faisceau longitudinal supérieur. DÉJERINE, qui s'élève contre cette manière de voir, fait remarquer avec raison que le faisceau occipito-frontal, longeant le bord externe du noyau caudé, passe en dedans de la couronne rayonnante, tandis que le faisceau longitudinal supérieur, plus superficiel, passe en dehors. Les deux faisceaux en question sont donc séparés, à leur partie moyenne tout au moins, par toute l'épaisseur du pied de la couronne rayonnante et, de ce fait, semblent devoir être considérés comme indépendants l'un de l'autre.

f. *Faisceau unciforme.* — Le faisceau unciforme (fig. 296,4), enfin, est situé à la partie inférieure et externe de l'hémisphère cérébral. Il prend naissance dans le lobe orbitaire, principalement dans la portion orbitaire des deuxième et troisième circonvolutions frontales. De là il se dirige d'abord en arrière vers le pôle de l'insula. Puis, il se recourbe en bas et en avant, traverse la partie inférieure de l'avant-mur et vient se terminer dans la pointe du lobe temporal, au voisinage du noyau amygdalien.

2° Fibres commissurales ou interhémisphériques. — Ces fibres à trajet variable, horizontales ou arciformes, ont pour caractère commun de traverser la ligne médiane et de se terminer, par l'une et l'autre de leurs extrémités, dans des régions homologues de l'écorce des deux hémisphères. Elles associent ces régions homologues dans un fonctionnement synergique et nous permettent de comprendre comment ces régions homologues peuvent se suppléer mutuellement dans les cas de lésions localisées à un seul hémisphère.

A ce système commissural appartiennent les trois formations suivantes : 1° le *corps calleux*, lame large et épaisse, dont les fibres naissent de toutes les régions de l'écorce, à l'exception de la région ammonnienne et de la partie antéro-inférieure du lobe temporal ; 2° la *commissure blanche antérieure*, cordon à coupe arrondie ou plutôt elliptique, qui unit l'une à l'autre, d'une part les deux bulbes olfactifs, d'autre part les deux lobes temporaux ; 3° les *fibres de la lyre*, formation dépendant du trigone, qui met en relation réciproque les deux régions de la corne d'Ammon. Ces différentes commissures interhémisphériques ont été précédemment décrites (p. 293, p. 298 et p. 321), nous ne saurions y revenir ici sans tomber dans des redites inutiles.

Quant à la commissure postérieure, qui est placée au-dessous de la glande pinéale et qui semble constituée au premier abord par des fibres transversales unissant l'un à l'autre les deux hémisphères, elle ne renferme, comme nous l'avons déjà vu (p. 320), que des fibres entre-croisées qui, de la couche optique, descendent dans la calotte pédonculaire du côté opposé. Elle ne saurait, par conséquent, être rattachée au système commissural interhémisphérique.

3° Fibres de projection ou fibres de la couronne rayonnante. — Ce troisième groupe comprend toutes les fibres qui font partie de la couronne rayonnante, autrement dit toutes les fibres qui unissent l'écorce cérébrale aux masses grises sous-jacentes : noyaux opto-striés, isthme de l'encéphale, cervelet, bulbe et moelle

épinière. Ce sont les *fibres de projection de premier ordre* de Meynert. Ces fibres de projection nous sont déjà en grande partie connues et nous n'avons ici qu'à indiquer leur trajet dans le centre ovale. Nous les diviserons en quatre groupes : fibres cortico-striées, fibres cortico-lenticulaires, fibres cortico-optiques, fibres cortico-pédonculaires.

A. Fibres cortico-striées. — Ces fibres vont de l'écorce au noyau caudé. Elles ont été décrites à propos de ce noyau (voy. *Noyau caudé*, p. 341).

B. Fibres cortico-lenticulaires. — Ces fibres vont de l'écorce au noyau lenticulaire ou, plus exactement, à ses deux segments internes (globus pallidus). Elles ont été décrites plus haut à propos de cet organe (voy. *Noyau lenticulaire*, p. 346).

C. Fibres cortico-optiques. — Les fibres cortico-optiques, qui relient l'écorce à la couche optique, ont été encore décrites à propos de la couche optique (voy. *Couche optique*, p. 338).

D. Fibres cortico-pédonculaires. — Je comprends sous ce titre toutes les fibres qui, partant de l'écorce ou y aboutissant, entrent dans la constitution des quatre faisceaux fondamentaux de la capsule interne. Ce sont : les fibres du faisceau géniculé, les fibres du faisceau pyramidal, les fibres du faisceau sensitif, les fibres du faisceau cortico-protubérantiel postérieur ou faisceau de Meynert et les fibres cortico-protubérantielles antérieures.

a. *Faisceau géniculé.* — Le faisceau géniculé (faisceau moteur volontaire pour la face et la langue), en débouchant de la capsule interne dans le centre ovale, s'incline en dehors pour suivre un trajet à peu près horizontal. Il vient se terminer dans le quart inférieur des deux circonvolutions frontale ascendante et pariétale ascendante, ainsi que dans le pli de passage fronto-pariétal inférieur ou opercule rolandique.

b. *Faisceau pyramidal.* — Le faisceau pyramidal (faisceau moteur volontaire pour le tronc et les membres), au sortir de la capsule interne, se porte en dehors et en haut, en s'irradiant surtout dans le sens frontal. Il vient se terminer, tout autour de la scissure de Rolando, dans les trois quarts supérieurs des deux circonvolutions frontale ascendante et pariétale ascendante et dans le lobule paracentral. Les centres corticaux du faisceau géniculé et du faisceau pyramidal constituent, dans leur ensemble, ce qu'on désigne indistinctement sous les noms de *zone motrice de l'écorce*, de *zone excitable*, de *zone épileptogène :* elle comprend, comme on le voit, la circonvolution frontale ascendante, la circonvolution pariétale ascendante, le lobule paracentral et le pli de passage fronto-pariétal inférieur ou opercule rolandique. La zone motrice de l'écorce se subdivisant en plusieurs centres distincts (p. 279), centre moteur des membres supérieurs, centre moteur des membres inférieurs, etc., il est rationnel de penser que cette subdivision se poursuit dans le faisceau volontaire du centre ovale et de la capsule et que, en conséquence, ce faisceau volontaire comprend, lui aussi, une série de faisceaux fonctionnellement distincts, reliant chacun des centres corticaux à un groupe de muscles déterminés. Des observations cliniques, encore peu nombreuses, mais très précises, nous démontrent en effet (Pitres, *Thèse de Paris*, 1877) que « les lésions isolées des différents faisceaux de fibres médullaires qui entrent dans la région fronto-pariétale du cerveau paraissent donner lieu à des troubles variables suivant le siège qu'elles occupent » et nous pouvons considérer comme très probable que « les altérations destructives limitées de ces faisceaux détermineront

des symptômes identiques à ceux que provoquent les lésions destructives des parties correspondantes des circonvolutions ».

c. *Faisceau sensitif.* — Le faisceau sensitif, qui occupe dans la capsule interne la partie toute postérieure du segment lenticulo-optique, comprend vraisemblablement dans sa masse, outre le faisceau sensitif proprement dit, un grand nombre de fibres sensorielles, notamment les fibres gustatives, les fibres auditives et même des fibres olfactives. Quant aux fibres optiques, elles sont cantonnées, en arrière du faisceau sensitif, dans le segment rétro-lenticulaire de la capsule. Le faisceau sensitif proprement dit ou ruban de Reil, arrivé dans le centre ovale, s'y comporte exactement comme le faisceau moteur. On pensait autrefois, et c'est G. Ballet qui dans une excellente thèse nous avait donné cette description, que le faisceau sensitif se divisait, à son entrée dans la couronne rayonnante, en deux

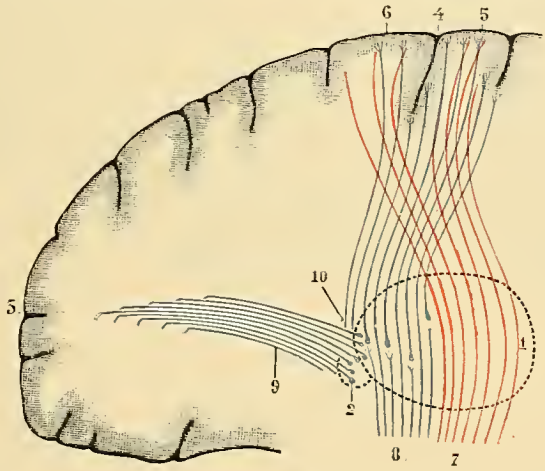

Fig. 298.

Schéma représentant, sur une coupe vertico-latérale de l'hémisphère gauche, le faisceau moteur, le faisceau sensitif et le faisceau des irradiations optiques.

1, couche optique. — 2, corps genouillé externe. — 3, lobe occipital. — 4, scissure de Rolando. — 5, circonvolution frontale ascendante. — 6, circonvolution pariétale ascendante. — 7, faisceau pyramidal (*en rouge*), se rendant aux circonvolutions rolandiques. — 8, faisceau sensitif (*en bleu*), se rendant aux mêmes circonvolutions. — 9, faisceau des irradiations optiques (*en bleu*), se dirigeant vers le lobe occipital. — 10, carrefour sensitif.

faisceaux secondaires : un *faisceau vertical* ou *ascendant* (fig. 298.8), qui se rendait aux circonvolutions frontale ascendante et pariétale ascendante ; un *faisceau horizontal*, qui se dirigeait en sens sagittal vers le pôle postérieur de l'hémisphère et qui, chemin faisant, envoyait des irradiations terminales aux circonvolutions pariétales, temporales, occipitales, et temporo-occipitales. Au total, le faisceau sensitif horizontal se terminait dans toute la portion de l'écorce située en arrière de la zone motrice et voilà pourquoi sur notre figure 299, qui a été faite à une époque où l'opinion émise par Ballet était encore classique, nous avons jeté une teinte bleue uniforme sur toute la portion de l'hémisphère qui se trouve située en arrière de la pariétale ascendante. Des observations plus récentes sont venues établir que, des deux faisceaux décrits par Ballet, le faisceau horizontal appartient à la voie optique et que, seul, le faisceau vertical doit être considéré comme représentant, dans le centre ovale, le faisceau sensitif de la capsule interne. Or, ce faisceau, envisagé dans son trajet sus-capsulaire (fig. 298), se comporte exactement, nous l'avons dit plus haut, comme le faisceau moteur volontaire : il

s'irradie en un vaste éventail disposé dans le sens frontal et vient se terminer dans les deux circonvolutions rolandiques. Cette partie de l'écorce est donc l'aboutissant commun des deux faisceaux moteur et sensitif et, de ce fait, la zone motrice de tout à l'heure devient une zone mixte où les fibres des deux faisceaux précités se trouvent mélangées d'une façon plus ou moins intime : ce n'est plus la zone motrice, mais la *zone sensitivo-motrice* de l'écorce (*sphère tactile de* Flechsig).

En ce qui concerne le trajet des fibres sensorielles dans le centre ovale, nous n'avons encore, pour la plupart d'entre elles, que des notions peu précises et manifestement insuffisantes. — Les *fibres optiques*, les seules dont le trajet central soit assez bien connu, se dirigent d'avant en arrière et viennent se perdre sur les deux faces interne et inférieure du lobe occipital, en particulier dans le cunéus. — Les *fibres olfactives* ont pour principal centre l'extrémité antérieure de la circonvolution de l'hippocampe et la corne d'Ammon; nous verrons plus loin, en étudiant les origines et terminaisons réelles des nerfs crâniens, qu'à ce centre principal viennent s'ajouter quelques centres accessoires. — Les *fibres auditives*, qui sont la terminaison du ruban de Reil latéral et qui répondent au nerf cochléaire, viennent se terminer à la partie moyenne de la première temporale. — Quant aux *fibres gustatives*, qui répondent au glosso-pharyngien et à l'intermédiaire de Wrisberg, elles se rendent vraisemblablement, par un trajet encore inconnu, à la partie moyenne de la circonvolution de l'hippocampe, où se trouverait situé, d'après certains auteurs, le centre gustatif. Nous avons déjà vu (p. 281) que Flechsig, contrairement à cette opinion, croyait devoir placer le centre gustatif dans la zone sensitivo-motrice ou sphère tactile.

d. *Faisceau cortico-protubérantiel postérieur ou faisceau de Meynert.* — Le faisceau cortico-protubérantiel postérieur ou faisceau de Meynert n'occupe que la partie tout inférieure de la capsule. Il s'infléchit en dehors, passe horizontalement sous le noyau lenticulaire et vient se terminer dans les circonvolutions temporales, dans les deux premières suivant les uns, dans la deuxième et la troisième suivant les autres.

e. *Fibres cortico-protubérantielles antérieures.* — Les fibres cortico-protubérantielles antérieures, intimement mélangées dans la capsule interne aux fibres du faisceau géniculé et du faisceau pyramidal, suivent exactement, dans le centre ovale, le même trajet que ces deux derniers faisceaux. Comme eux, elles se rendent à l'écorce de la zone sensitivo-motrice et peut-être aussi à la partie toute postérieure des trois premières circonvolutions frontales.

Au sujet des fibres de projection et des fibres d'association, voyez ce que nous en avons déjà dit plus haut, à propos de l'écorce, d'après les dernières recherches de Flechsig, p. 280.

2° *Topographie du centre ovale.*

Le centre ovale étant composé de fibres fonctionnellement distinctes et les lésions destructives de cette portion du névraxe amenant des symptômes variables suivant le point qu'elles occupent, il y a un grand intérêt, pour le clinicien plus encore que pour le physiologiste, à diviser méthodiquement la masse blanche des hémisphères en régions anatomiquement distinctes, afin de pouvoir, le cas échéant, bien préciser le siège d'une lésion diagnostiquée sur le vivant ou constatée à l'autopsie.

A cet effet, Pitres, auquel nous devons la première étude vraiment scientifique du centre ovale (*Thèse de Paris*, 1877), pratique sur les hémisphères (fig. 299) une première coupe transversale parallèle à la scissure de Rolando et passant à 5 centimètres en avant de cette scissure, c'est la *coupe préfrontale*. Il fait ensuite une deuxième coupe parallèle à la première et passant à 1 centimètre en avant de la scissure perpendiculaire interne, c'est la *coupe occipitale*. Ces deux coupes partagent notre hémisphère en trois portions : une portion antérieure ou préfrontale, une portion moyenne ou fronto-pariétale, une portion postérieure ou occipitale.

La première et la troisième portions correspondent à la partie inexcitable du cerveau ; elles peuvent être lésées sans que la lésion détermine des troubles du côté de la motilité. Mais il n'en est pas de même de la portion fronto-pariétale. Celle-ci renferme à la fois la zone sensitivo-motrice corticale, les noyaux opto-striés et la capsule interne y compris le carrefour sensitif. Une lésion ne peut s'y produire sans frapper dans ses manifestations extérieures la motilité volontaire

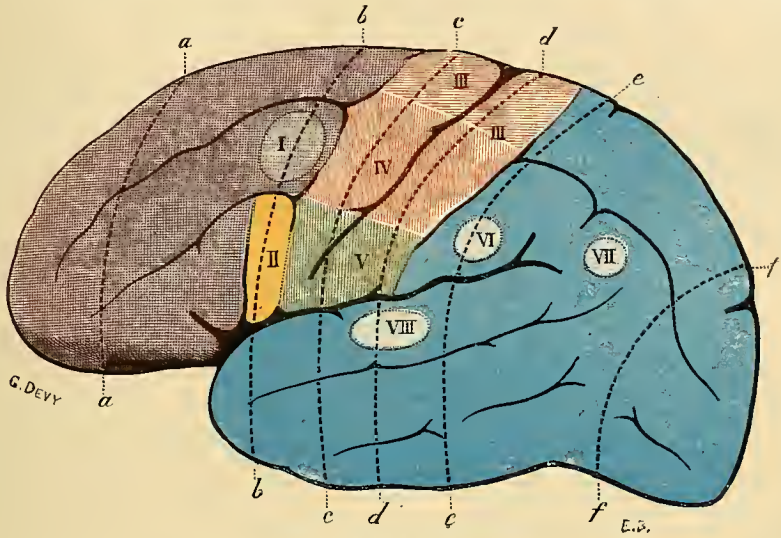

Fig. 299.

Face externe de l'hémisphère gauche, avec les localisations corticales et l'indication des coupes de Pitres.

aa, coupe préfrontale. — *bb*, coupe pédiculo-frontale. — *cc*, coupe frontale. — *dd*, coupe pariétale. — *ee*, coupe pédiculo-pariétale. — *ff*, coupe occipitale.

La teinte jaune indique le centre de Broca (centre du langage articulé, centre cortical de l'aphasie) ; la teinte verte, le centre cortical du faisceau géniculé ; la teinte rouge, le faisceau pyramidal, aux fibres duquel se mêlent les fibres du faisceau sensitif et les fibres cortico-protubérantielles antérieures ; la teinte violette et la teinte bleue indiquent des régions de l'écorce à fonctions encore indéterminées (zone latente de quelques auteurs, zone des centres d'association de Flechsig).

I, centre de l'écriture ou centre de l'agraphie. — II, centre du langage articulé ou centre de l'aphasie. — III, centre moteur du membre inférieur. — IV, centre moteur du membre supérieur. — V, centre moteur de la langue et d'une partie de la face. — VI (pour les uns) et VII (pour les autres), centre de la cécité verbale. — VIII, centre auditif, à côté duquel se trouve le centre de la surdité verbale.

ou la sensibilité. Cette région présente donc une importance tout exceptionnelle et mérite une description détaillée.

En conséquence, Pitres propose de lui faire subir quatre coupes successives, toujours parallèles à la scissure de Rolando et passant : la première sur le pied des trois circonvolutions frontales, c'est la *coupe pédiculo-frontale ;* la deuxième, sur la circonvolution frontale ascendante, c'est la *coupe frontale ;* la troisième, sur la circonvolution pariétale ascendante, c'est la *coupe pariétale ;* la quatrième, sur la partie postérieure ou pied des circonvolutions pariétale supérieure et pariétale inférieure, c'est la *coupe pédiculo-pariétale.*

En résumé, Pitres pratique sur chaque hémisphère (fig. 299) six coupes obliquo-transversales, parallèles à la scissure de Rolando et passant par des points parfaitement déterminés, indiqués ci-dessus.

Voici la description succincte de chacune de ces coupes :

1° Coupe préfrontale. — La coupe préfrontale est représentée dans la figure ci-dessous (fig. 300). On y voit le centre ovale entouré de tous côtés par le liséré

continu que forme à sa périphérie la substance grise de l'écorce. Les faisceaux de fibres qui entrent dans la composition de cette région sont de provenance fort diverses. Mais, comme il n'existe, pour le moment du moins, aucune raison de supposer que ces différents faisceaux jouissent de fonctions différentes. Pitres les désigne en masse sous le nom de *faisceaux préfrontaux* du centre ovale.

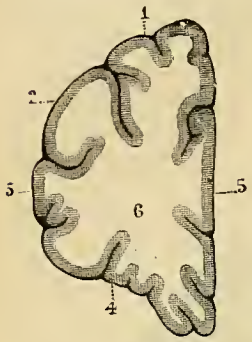

Fig. 300.

Coupe préfrontale, suivant *aa* de la figure 299.

1, 2, 3, première, deuxième et troisième circonvolutions frontales. — 4, circonvolutions orbitaires. — 5, circonvolutions de la face interne du lobe frontal. — 6, centre ovale (faisceaux préfrontaux).

2° Coupe pédiculo-frontale. — Cette coupe, représentée dans la figure 301, nous montre le plan de section des trois circonvolutions frontales (1, 2, 3), de la partie antérieure du lobe de l'insula (4) et de l'extrémité postérieure des circonvolutions du lobe orbitaire (5). On y aperçoit aussi les deux noyaux du corps strié (13 et 15), ayant à peu près le même volume et séparés l'un de l'autre par la partie antérieure de la capsule interne (14). Deux lignes conventionnelles, partant du fond des sillons frontal supérieur et frontal inférieur et se dirigeant de là vers la capsule interne, divisent le centre blanc de cette région en trois triangles : ces triangles, adossés l'un à l'autre, ont leur base en rapport avec les circonvolutions, tandis que leur sommet répond à la capsule interne, dont ils prolongent les irradiations. Chacun d'eux renferme le faisceau de fibres rayonnantes qui unit le pied de la circonvolution frontale correspondante aux régions centrales du cerveau et à la moelle. Et, comme il est utile, pour la commodité des descriptions, de donner un

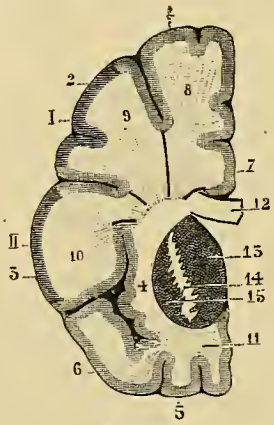

Fig. 301.

Coupe pédiculo-frontale, suivant *bb* de la figure 299.

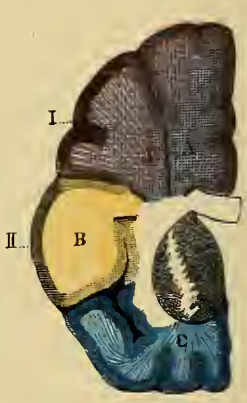

Fig. 302.

La même, avec systématisation.

1, 2, 3, première, deuxième et troisième circonvolutions frontales. — 4, lobe de l'insula. — 5, circonvolutions orbitaires. — 6, extrémité antérieure des circonvolutions temporales. — 7, circonvolution du corps calleux. — 8, faisceau pédiculo-frontal supérieur. — 9, faisceau pédiculo-frontal moyen. — 10, faisceau pédiculo-frontal inférieur. — 11, faisceau orbitaire. — 12, corps calleux. — 13, noyau caudé. — 14, capsule interne. — 15, noyau lenticulaire. — I, centre de l'agraphie. — II, centre de l'aphasie. — A, B, C, faisceaux de signification diverse, se rattachant au système des fibres d'association.

nom à chaque partie anatomiquement distincte, nous appellerons, avec Pitres : *faisceau pédiculo-frontal supérieur* (8), le faisceau de fibres qui, de la capsule interne, se porte vers le pied de la première circonvolution frontale : *faisceau pédiculo-frontal moyen* (9), celui qui se rend au pied de la deuxième circonvolu-

tion frontale ; *faisceau pédiculo-frontal inférieur* (10), celui qui aboutit au pied de la troisième circonvolution frontale.

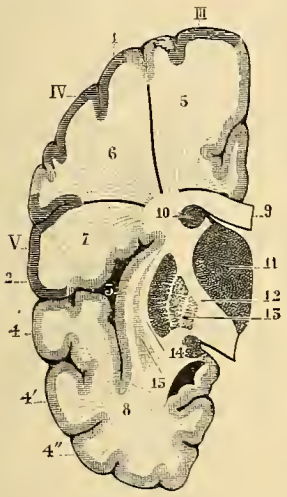

Fig. 303.

Coupe frontale, suivant *cc* de la figure 299.

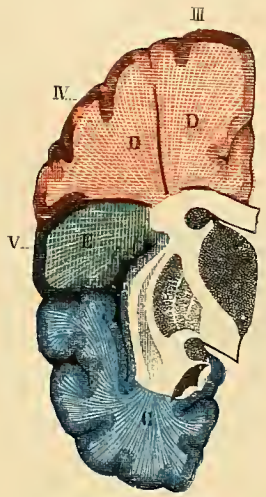

Fig. 304.

La même, avec systématisation.

1, circonvolution frontale ascendante. — 2, pied de la pariétale ascendante. — 3, circonvolution de l'insula. — 4, 4', 4'', première, deuxième et troisième circonvolutions temporales. — 5, faisceau frontal supérieur. — 6, faisceau frontal moyen. — 7, faisceau frontal inférieur. — 8, faisceau sphénoïdal. — 9, corps calleux. — 10, noyau caudé. — 11, couche optique. — 12, capsule interne. — 13, noyau lenticulaire. — 14, capsule externe. — 15, avant-mur. — III, centre moteur du membre inférieur. — IV, centre moteur du membre supérieur. — V, centre moteur de la face. — D, faisceau pyramidal (*en rouge*). — C, faisceaux temporo-sphénoïdaux (*en bleu*). — E, faisceau géniculé (*en vert*).

3° Coupe frontale. — La coupe frontale, représentée dans la figure 303, nous montre le plan de section de la circonvolution frontale ascendante dans toute

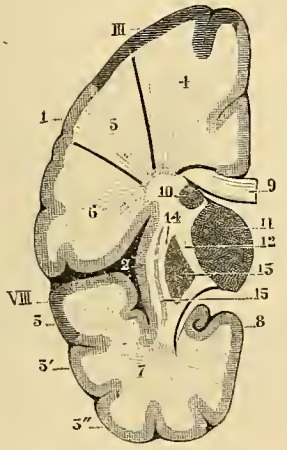

Fig. 305.

Coupe pariétale, suivant *dd* de la figure 299.

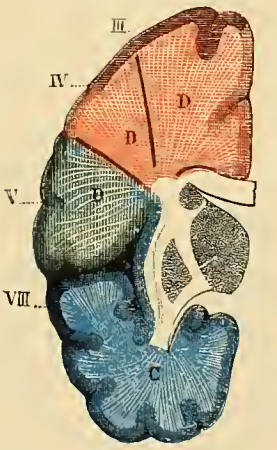

Fig. 306.

La même avec systématisation.

1, circonvolution pariétale ascendante. — 2, circonvolutions de l'insula. — 3, 3', 3'', première, deuxième et troisième circonvolutions temporales. — 4, faisceau pariétal supérieur. — 5, faisceau pariétal moyen. — 6, faisceau pariétal inférieur. — 7, faisceau sphénoïdal. — 8, circonvolutions de l'hippocampe. — 10, 11, 12, 13, 14, 15, comme à la coupe précédente. — III, centre moteur du membre inférieur. — IV, centre moteur du membre supérieur. — V, zone d'origine du faisceau géniculé. — VIII, centre de la surdité verbale. — C, faisceaux temporo-sphénoïdaux (*en bleu*). — D, D, D, faisceaux sensitivo-moteurs (*en rouge* pour les deux faisceaux supérieurs, correspondant aux membres; *en vert* pour le faisceau inférieur, correspondant à la face).

sa hauteur (1), le plan de section de l'insula (3) et, plus bas, celui des circonvolutions temporales et temporo-occipitales (4, 4', 4''). On voit que le noyau caudé (10)

est beaucoup moins volumineux que dans la coupe précédente. Par contre, le noyau lenticulaire (13) est beaucoup plus développé ; il se présente sous la forme d'un triangle à sommet dirigé en dedans, avec ses trois segments parfaitement délimités. En dehors de lui, se trouve l'avant-mur (15) ; en dedans, la capsule interne (12) et la couche optique (11).

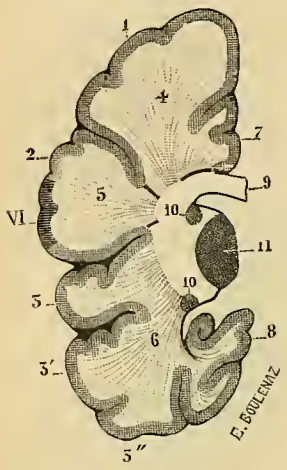

Fig. 307.

Coupe pédiculo-pariétale, suivant *ee* de la figure 299.

1, lobule pariétal supérieur. — 2, lobule pariétal inférieur. — 3, 3', 3'', circonvolutions temporales. — 4, faisceau pédiculo-pariétal supérieur. — 5, faisceau pédiculo-pariétal inférieur. — 6, faisceau temporo-sphénoïdal. — 7, circonvolution du corps calleux. — 8, circonvolution de l'hippocampe. — 9, 10, 11, comme sur la coupe précédente. — VI, centre de la cécité verbale.

Les portions du centre ovale que nous présente la coupe frontale se divisent en quatre faisceaux : les trois premiers, sous-jacents à la circonvolution frontale ascendante répondent aux tiers supérieur, moyen et inférieur de cette circonvolution et se distinguent, d'après leur situation, en *faisceau frontal supérieur* (5), *faisceau frontal moyen* (6) et *faisceau frontal inférieur* (7). Le quatrième, situé au-dessous de la scissure de Sylvius et des noyaux opto-striés, répond au lobe temporal et prend le nom de *faisceau sphénoïdal* ou de *temporo-sphénoïdal* (8).

4° Coupe pariétale. — La coupe pariétale (fig. 306) ressemble beaucoup à la précédente par son aspect général ; elle en diffère cependant en ce que le noyau lenticulaire et l'avant-mur y sont beaucoup moins développés. Le centre ovale s'y divise, comme précédemment, en quatre faisceaux disposés dans le même ordre, savoir : au-dessus des noyaux opto-striés, le *faisceau pariétal supérieur* (4), le *faisceau pariétal moyen* (5), le *faisceau pariétal inférieur* (6) ; au-dessous des noyaux opto-striés, le *faisceau temporo-sphénoïdal* (7).

5° Coupe pédiculo-pariétale. — Cette coupe est représentée dans la figure 307. Elle atteint la couche optique à son extrémité postérieure et la couronne rayonnante au niveau du carrefour sensitif. Le noyau lenticulaire et l'avant-mur ont disparu. Ici, le centre ovale se divise en trois faisceaux seulement, qui sont en allant de haut en bas : le *faisceau pédiculo-pariétal supérieur* (4), répondant à la circonvolution pariétale supérieure ; le *faisceau pédiculo-pariétal inférieur* (5), répondant à la circonvolution pariétale inférieure et séparé du précédent par le sillon interpariétal ; le *faisceau temporo-sphénoïdal* enfin (6), occupant la portion de la coupe située au-dessous des noyaux opto-striés.

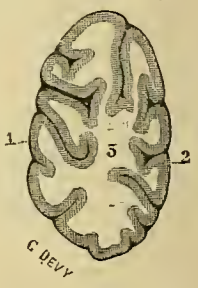

Fig. 308.

Coupe occipitale, suivant *ff* de la figure 299.

1, circonvolutions occipitales. — 2, circonvolutions de la face interne du lobe occipital. — 3, faisceaux occipitaux.

6° Coupe occipitale. — La coupe occipitale, représentée dans la figure ci-contre, ressemble beaucoup à la coupe préfrontale. Comme elle, elle est exclusivement formée à son centre par la masse blanche du centre ovale, qu'entoure de toutes parts la substance grise de l'écorce. Ici encore, aucun fait, soit physiologique, soit clinique, ne nous autorise actuellement à distinguer dans cette région des faisceaux jouissant de fonctions distinctes. Aussi, n'établirons-nous aucune subdivision et réunirons-nous tous les faisceaux blancs, que

nous présente la coupe occipitale, sous la dénomination commune de *faisceaux occipitaux*.

Telle est, d'après Pitres, la topographie du centre ovale. Il devient facile maintenant, grâce à une nomenclature aussi détaillée, de préciser les descriptions anatomiques et pathologiques qui se rapportent à la substance blanche des hémisphères. On sera peut-être tenté au premier abord de trouver cette nomenclature compliquée, surchargée de détails et, par suite, de dénominations. Je la trouve, pour ma part, aussi simple que méthodique et je me plais à lui reconnaître un mérite, à la fois bien précieux et bien rare dans les classifications de ce genre, celui d'établir ses divisions et ses subdivisions suivant des points de repère précis, presque mathématiques, et d'exclure ainsi l'arbitraire.

3° *Les faisceaux fondamentaux de la capsule interne, étudiés sur les coupes de Pitres.*

Il nous reste maintenant, pour terminer cette étude topographique du centre ovale, à reprendre les différentes coupes ci-dessus décrites et à indiquer, sur chacune d'elles, la situation qu'occupent les faisceaux fondamentaux de la capsule interne :

1° Première coupe. — La première coupe ou coupe préfrontale isole la partie antérieure du lobe frontal du reste de l'hémisphère. Cette portion du cerveau, portion préfrontale, renferme des fibres d'origine et de signification fort diverses, notamment celles du pédoncule antérieur de la couche optique. Elle ne contient aucune fibre d'origine pédonculaire.

2° Deuxième coupe. — La deuxième coupe ou coupe pédiculo-frontale nous présente encore, entre autres éléments, les irradiations du pédoncule antérieur de la couche optique. Peut-être renferme-t-elle aussi quelques fibres cortico-protubérantielles antérieures, disséminées vraisemblablement dans chacun des trois faisceaux pédiculo-frontaux.

Ancien faisceau de l'aphasie. — On décrivait autrefois sous le nom de *faisceau de l'aphasie*, un faisceau spécial qui, partant du centre de Broca (centre du langage articulé, centre cortical de l'aphasie), s'étendait de là jusqu'à la protubérance et peut-être même jusqu'au bulbe. Ce faisceau, sur la deuxième coupe de Pitres, occupait le faisceau pédiculo-frontal inférieur (fig. 301, 3); dans la capsule interne, il venait se placer à la partie postérieure du segment antérieur, immédiatement en avant du faisceau géniculé; enfin, dans le pédoncule, il occupait la région du pied, longeant le côté interne du faisceau géniculé. Le faisceau de l'aphasie doit être rejeté aujourd'hui. Il est admis, en effet, que le centre de Broca n'a pas de fibres de projection ; ce n'est pas un centre moteur, mais un centre d'élaboration psychique, n'ayant aucune communication directe avec les noyaux bulbaires d'où émanent les nerfs destinés aux muscles phonateurs. Sans doute, le centre de Broca, comme tous les centres corticaux, émet des fibres (fig. 302, B), qui cheminent, quelque temps du moins, dans le faisceau pédiculo-frontal inférieur. Mais ces fibres, au lieu de descendre vers la capsule interne et le pédoncule, suivent une autre voie et, sans sortir de l'hémisphère, viennent se terminer dans d'autres centres corticaux, voisins ou éloignés : à ce titre, elles appartiennent au système des fibres d'association.

3° Troisième coupe. — La troisième coupe ou coupe frontale répond, en haut à la zone motrice, en bas à la zone d'irradiation du faisceau cortico-protubérantiel postérieur. Elle nous présente cinq ordres de fibres : 1° des fibres du faisceau pyramidal occupant les deux faisceaux frontal supérieur et frontal inférieur (fig. 304, D); 2° des fibres du faisceau géniculé, répondant au faisceau frontal inférieur (fig. 304, E); 3° des fibres sensitives, se disséminant à la fois dans les trois faisceaux frontaux et se mêlant aux fibres motrices; 4° des fibres cortico-protubérantielles antérieures, mélangées comme les fibres sensitives, aux fibres propres

des deux faisceaux pyramidal et géniculé ; 5° des fibres du faisceau cortico-protubérantiel postérieur, s'irradiant dans le faisceau temporo-sphénoïdal (fig. 304, C).

4° Quatrième coupe. — La quatrième coupe ou coupe pariétale répond encore, à sa partie supérieure, au faisceau pyramidal et au faisceau géniculé, qui s'irradient à la fois, le faisceau pyramidal dans les deux faisceaux pariétal supérieur et pariétal moyen (fig. 305, 4 et 5), le faisceau géniculé dans le faisceau pariétal inférieur (fig. 305, 6) : chacun de ces faisceaux renferme à la fois, intimement mélangées, des fibres motrices, des fibres sensitives et probablement aussi un certain nombre de fibres cortico-protubérantielles antérieures. A sa partie inférieure, la quatrième coupe renferme, comme la précédente, des irradiations du faisceau cortico-protubérantiel postérieur.

5° Cinquième et sixième coupe. — Enfin, sur les deux coupes suivantes, coupe pédiculo-pariétale et coupe occipitale, nous ne rencontrons plus, ni fibres motrices, ni fibres sensitives, ni fibres cortico-protubérantielles. Ces deux coupes ne nous présentent, en fait de fibres de provenance capsulaire que des fibres sensorielles, notamment les radiations du faisceau optique qui, comme nous le savons, se rendent à la face interne et à la face inférieure du lobe occipital.

§ V. — Étude synthétique des voies de conduction cortico-spinales

Dans les pages qui précèdent, nous avons suivi méthodiquement de bas en haut les différents faisceaux de fibres nerveuses qui, de la moelle, du bulbe, du cervelet et de l'isthme, remontent vers l'écorce cérébrale. Ces faisceaux étant continus, nous aurions dû, ce semble, respecter cette continuité et les accompagner directement depuis leur extrémité inférieure jusqu'à leur extrémité supérieure. Les exigences des descriptions classiques ne nous l'ont pas permis : il nous a fallu les morceler comme le névraxe lui-même et étudier isolément chacun de ces segments artificiels, au fur et à mesure qu'ils se sont offerts à nous dans la moelle, dans le bulbe, dans le cervelet, dans la protubérance, dans le pédoncule cérébral, dans la capsule interne et dans le centre ovale. Nous croyons être utile au lecteur en rapprochant ici toutes ces descriptions éparses et en étudiant les plus importants de ces faisceaux d'une façon synthétique, c'est-à-dire en les suivant sans interruption d'une extrémité à l'autre. Nous serons, du reste, aussi bref que possible, les descriptions précédentes nous dispensant d'entrer dans les détails. En outre, pour rendre cette étude synthétique plus profitable, nous suivrons maintenant nos conducteurs dans le sens physiologique, je veux dire dans le sens que suivent les incitations nerveuses elles-mêmes : les faisceaux sensitifs, de bas en haut (voie ascendante) ; les faisceaux moteurs, de haut en bas (voie descendante).

Nous examinerons sucessivement :

1° La *voie ascendante ou sensitive ;*

2° La *voie descendante ou motrice.*

Nous laisserons de côté, dans le présent paragraphe, les voies de conduction sensorielles, ces voies devant être décrites dans le chapitre suivant, à propos des origines et terminaisons réelles des nerfs craniens.

A. — Voie ascendante ou sensitive

Les diverses impressions recueillies à la surface des téguments ou dans la pro-

fondeur des organes par les nerfs sensitifs (neurones sensitifs périphériques) sont transmises par ces derniers aux cellules sensitives du névraxe (neurones sensitifs des centres). Ces cellules, nous le savons, occupent la colonne grise centrale de la moelle et du bulbe, où elles sont, tantôt éparses, tantôt réunies en groupe : quelle que soit leur disposition, elles constituent toujours, pour les nerfs précités, de véritables noyaux de terminaison (voy. plus loin, chap. IV). Les noyaux terminaux des nerfs sensitifs, auxquels aboutissent les cylindraxes des neurones périphériques, émettent d'autres cylindraxes, qui remontent vers le cerveau et transportent jusqu'à l'écorce les impressions reçues par les cellules dont ils émanent. Or ces cylindraxes ascendants, pour gagner l'écorce cérébrale, suivent une double voie : les uns s'y rendent directement par la protubérance, le pédoncule et la capsule interne ; les autres, suivant un chemin détourné, passent par le cervelet. De ces deux voies la première constitue la *voie sensitive principale* ou *voie spino-corticale ;* la seconde, la *voie sensitive secondaire* ou *voie cérébelleuse*. Nous les examinerons séparément :

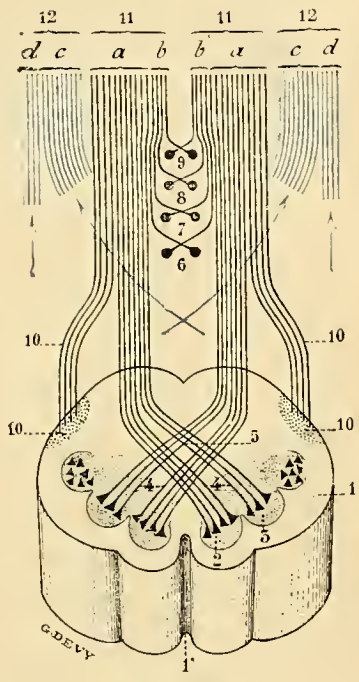

Fig. 309.

Schéma montrant le mode de constitution du ruban de Reil.

1, coupe du bulbe passant un peu au-dessous du bec du calamus, avec 1', sillon médian postérieur. — 2, noyau de Goll. — 3, noyau de Burdach. — 4, portion initiale du ruban de Reil. — 5, entre-croisement sensitif. — 6, noyau du pneumogastrique. — 7, noyau du glosso-pharyngien. — 8, noyau du nerf vestibulaire. — 9, noyau du trijumeau sensitif. — 10, faisceau de Gowers, déjà entre-croisé dans la moelle. — 11, portion interne du ruban de Reil, avec : *a*, sa portion spinale ou médullaire : *b*, sa portion bulbo-protubérantielle. — 12, portion externe ou latérale du ruban de Reil, formée par les fibres du nerf cochléaire, avec : *c*, sa portion croisée ; *d*, sa portion directe.

1° Voie sensitive principale. — La voie sensitive principale, plus connue sous le nom de *voie sensitive centrale*, est l'ensemble des fibres qui, des noyaux terminaux des nerfs sensitifs, remontent directement vers l'écorce cérébrale. Ces fibres, nous les connaissons : les unes proviennent des cornes postérieures de la moelle épinière, se dirigent obliquement vers la commissure antérieure, traversent la ligne médiane au niveau de cette commissure et viennent former dans la partie antérieure et superficielle du cordon latéral un faisceau compact, le *faisceau de Gowers* (fig. 59,5), lequel remonte ensuite, en conservant toujours sa situation latérale et superficielle, jusqu'à la partie inférieure du bulbe ; les autres naissent dans le bulbe (fig. 309, 4), en partie des noyaux de Burdach et de Goll, en partie des noyaux terminaux des nerfs glosso-pharyngien, pneumogastrique, vestibulaire et trijumeau. Ces dernières fibres, de provenance bulbaire, se dirigent en avant et en dedans, s'entre-croisent sur la ligne médiane avec celles du côté opposé, atteignent la face postérieure du faisceau pyramidal et, là, se redressant pour devenir longitudinales et ascendantes, elles se portent vers la protubérance : leur ensemble constitue le *ruban de Reil*.

Peu après son entre-croisement (*Schleifenkreuzung* des anatomistes allemands), le ruban de Reil reçoit sur son côté externe le faisceau de Gowers correspondant, qui s'incorpore à lui et ne le quitte plus. Cette fusion du faisceau sen-

sitif médullaire avec le faisceau sensitif bulbaire une fois effectuée, le ruban de Reil comprend tous les conducteurs sensitifs qui, des neurones périphériques, remontent vers le cerveau. D'autre part, tous ces conducteurs sont croisés : ceux qui forment le faisceau de Gowers se sont entre-croisés successivement dans toute la hauteur de la moelle épinière ; les autres, ceux qui forment le ruban de Reil proprement dit, se sont entre-croisés dans le bulbe.

Ainsi constitué, le ruban de Reil, représentant la voie sensitive centrale, traverse, successivement le bulbe, la protubérance et le pédoncule cérébral. Dans le

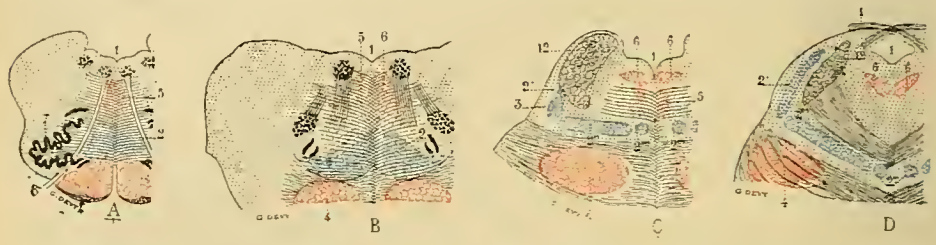

Fig. 310.

Schéma montrant le ruban de Reil sur des coupes pratiquées à différentes hauteurs : A, au niveau du tiers supérieur du bulbe : B, à la partie inférieure de la protubérance : C, à la partie moyenne de la protubérance : D, au niveau de l'émergence du pathétique.

1, quatrième ventricule. — 2, ruban de Reil, avec : 2', sa portion externe ou latérale : 2'', sa portion interne : 2''', sa portion médiale. — 3, noyau latéral du ruban de Reil. — 4, faisceau pyramidal. — 5, faisceau commissural longitudinal. — 6, bandelette longitudinale postérieure. — 7, olive bulbaire. — 8, grand hypoglosse. — 9, facial. — 10, moteur oculaire externe. — 11, pathétique. — 12, pédoncule cérébral.

bulbe, il a la forme d'un triangle, dont la base, dirigée en arrière, s'applique immédiatement contre le faisceau pyramidal. Du reste, les deux faisceaux, celui du côté droit et celui du côté gauche s'adossent l'un à l'autre sur la ligne médiane, formant ainsi comme une couche unique, qui s'étend d'une olive à l'autre et que certains auteurs, pour cette raison, désignent sous le nom de *couche interolivaire*. Dans la protubérance, le ruban de Reil s'aplatit d'avant en arrière, en même temps qu'il s'élargit dans le sens transversal. D'autre part, il s'éloigne un peu du faisceau pyramidal : on le rencontre constamment à la partie antérieure de la calotte protubérantielle. Dans le pédoncule cérébral, il occupe encore la même situation : nous le rencontrons à la partie inférieure de la calotte, immédiatement au-dessus du locus niger.

Envisagé au point de vue de son trajet ultérieur, le ruban de Reil (abstraction faite de sa partie externe, qui appartient à la voie acoustique et dont nous n'avons pas à nous occuper ici) nous offre à considérer deux portions : une portion principale, représentant la presque totalité du ruban, et une portion médiale, toute petite, située sur le côté interne de la précédente.

La portion médiale, ainsi appelée parce qu'elle est voisine de la ligne médiane, passe dans le pied du pédoncule et s'y mêle peu à peu aux fibres internes et supérieures du faisceau pyramidal. Sa signification fonctionnelle est encore fort obscure (voy. p. 191).

La portion principale envoie, elle aussi, un certain nombre de ses fibres dans la région du pied : ces fibres, qui constituent le *ruban du pied* (*Fussschleife* de Hösel), viennent se placer à la partie externe du pied, immédiatement au-dessus du faisceau de Meynert (fig. 175, *e* : elles se rendent, d'après Hösel, à l'écorce des circonvolutions insulaires. Après avoir fourni les fibres du ruban du pied, la portion principale du ruban de Reil, parcourant d'arrière en avant la calotte pédonculaire, arrive à la couche sous-optique et, là, se partage très probablement en

deux faisceaux : un faisceau direct ou cortical (*Rindenschleife*), qui gagne directement l'écorce ; un faisceau thalamique (*Thalamusschleife*), dont les fibres pénètrent dans la couche optique et s'y terminent par des extrémités libres autour des cellules de cet organe. Ces cellules de la couche optique émettent d'autres fibres, qui, à leur tour, aboutissent à l'écorce. Par conséquent, qu'elles soient directes ou qu'elles s'interrompent dans la couche optique, les fibres sensitives du ruban de Reil vont toutes se terminer, en passant dans la capsule interne et le centre ovale, dans les deux circonvolutions pré- et post-rolandiques. Dans la capsule interne, elles occupent (fig. 293, *e*) le tiers postérieur du segment lenticulo-optique. Dans le centre ovale, nous les rencontrons, comme les fibres du faisceau pyramidal, sur les deux coupes III et IV de Pitres : sur la coupe III (fig. 304), dans les trois faisceaux frontal supérieur, frontal moyen et frontal inférieur ; sur la coupe IV (fig. 306), sur les trois faisceaux pariétal supérieur, pariétal moyen et pariétal inférieur.

En résumé, toutes les fibres, dont l'ensemble constitue la voie sensitive centrale, se rendent à la zone sensitivo-motrice de l'écorce et, d'autre part, ces fibres sont croisées, je veux dire que chaque hémisphère tient sous sa dépendance la sensibilité de la moitié opposée du corps.

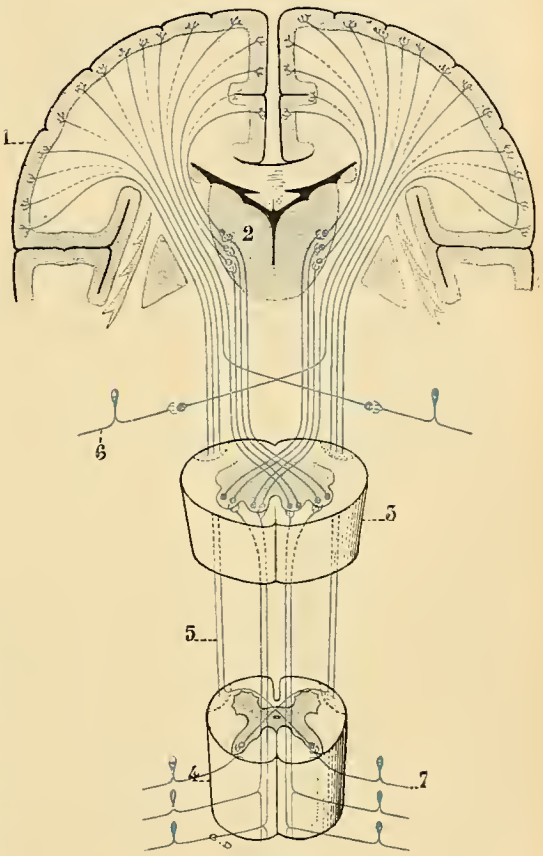

Fig. 311.

Schéma représentant, dans son ensemble, la voie sensitive centrale.

1, écorce cérébrale. — 2, couche optique. — 3, un tronçon du bulbe, avec les deux noyaux de Goll et de Burdach. — 4, un tronçon de moelle. — 5, faisceau de Gowers. — 6, un nerf sensitif bulbaire. — 7, racines postérieures des nerfs rachidiens, avec leur ganglion.

(On voit par ce schéma que toutes les fibres constitutives de la voie sensitive centrale s'entre-croisent sur la ligne médiane : les unes (celles qui forment le faisceau de Gowers), dans la commissure antérieure de la moelle ; les autres (celles qui proviennent des noyaux de Goll et de Burdach), à la partie inférieure du bulbe ; d'autres (celles qui émanent des noyaux sensitifs bulbaires), à différentes hauteurs dans le bulbe.)

2° Voie sensitive secondaire ou cérébelleuse. — La voie sensitive cérébelleuse est constituée, comme nous l'avons dit plus haut, par des fibres à trajet ascendant qui, des noyaux des nerfs sensitifs périphériques, se rendent au cervelet et, de là, à l'écorce cérébrale. A la moelle, ces fibres prennent naissance dans les cellules de la colonne vésiculaire de Clarke. Suivant tout d'abord un trajet horizontal, elles se portent vers la partie postérieure et superficielle du cordon latéral, où elles forment, en se redressant vers le haut, le *faisceau cérébelleux direct*. Ce faisceau, que nous avons longuement étudié à propos de la moelle (p. 72) et du bulbe

(p. 114), gagne la face latérale de ce dernier organe, passe dans le pédoncule cérébelleux inférieur et, finalement, vient se terminer dans l'écorce du vermis supérieur : comme son nom l'indique, c'est un faisceau qui ne change pas de côté. Il est à remarquer, cependant, que toutes les fibres constitutives du faisceau cérébelleux direct ne suivent pas la voie du pédoncule cérébelleux inférieur. Un certain nombre d'entre elles s'engagent dans la protubérance en formant ce qu'on pourrait appeler le faisceau protubérantiel ou ventral du faisceau cérébelleux direct. Ce faisceau, auquel s'ajoutent peut-être quelques fibres du faisceau de Gowers (Patrick. Hoche), s'infléchit en haut et en arrière, contourne le pédoncule cérébelleux supérieur et aboutit finalement, comme la portion principale du faisceau cérébelleux direct, au vermis supérieur.

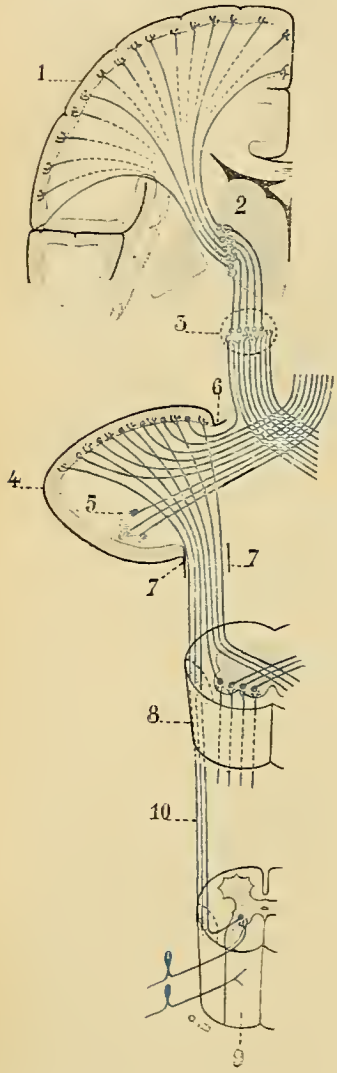

Fig. 312.

Schema montrant, dans son ensemble, la voie sensitive cérébelleuse ou spino-cérébello-cérébrale.

1, écorce cérébrale. — 2, couche optique. — 3, noyau rouge de la calotte. — 4, écorce cérébelleuse. — 5, noyau denté du cervelet. — 6, pédoncule cérébelleux supérieur. — 7, pédoncule cérébelleux inférieur. — 8, un tronçon de bulbe avec les deux noyaux de Goll et de Burdach. — 9, un tronçon de moelle, vu par sa face postérieure. — 10, faisceau cérébelleux direct.

Dans sa traversée bulbaire, le faisceau cérébelleux direct est rejoint par des fibres de même valeur, les unes directes, les autres croisées, qui émanent des deux noyaux de Goll et de Burdach (voy. p. 110). Il reçoit probablement encore un certain nombre de fibres additionnelles, qui ont leur origine dans les divers noyaux terminaux des nerfs sensitifs bulbaires (pneumogastrique, glosso-pharyngien, vestibulaire et trijumeau) ; mais l'existence de ces dernières fibres n'a pas encore été nettement constatée.

L'écorce cérébelleuse et le noyau denté émettent à leur tour des fibres, à trajet ascendant par rapport au cerveau, qui se jettent dans les pédoncules cérébelleux supérieurs, s'entre-croisent sur la ligne médiane avec celles du côté opposé et vont jusqu'à la zone sensitivo-motrice de l'écorce cérébrale, soit directement, soit plutôt après interruption dans le noyau rouge de la calotte et le thalamus. Cette voie cérébello-cérébrale est donc formée par une série de neurones disposés en chaîne (voy. p. 162), qui réunissent, avec différents relais, le cervelet au noyau rouge, le noyau rouge au thalamus et celui-ci à l'écorce cérébrale. Quelle que soit la complexité de cette voie, van Gehuchten n'hésite pas à la considérer comme la continuation vers le cerveau de la voie ascendante spino-cérébelleuse, formée par le faisceau cérébelleux direct et par les faisceaux de même valeur qui naissent du bulbe : « Elle ne sert pas uniquement, dit-il, à transmettre les excitations périphériques à l'écorce cérébrale. Nous la croyons principalement destinée à transmettre ces excitations périphériques à diverses parties importantes du névraxe (écorce cérébelleuse, couche optique), d'où partent alors des fibres descendantes ou motrices, par

lesquelles l'organisme peut répondre, par voie réflexe, à ces excitations du dehors. Cette voix sensitive complexe servirait donc avant tout aux mouvements réflexes. »

B. — Voie descendante ou motrice

Les incitations motrices cérébrales, parties de l'écorce, se rendent aux noyaux d'origine des nerfs moteurs, soit craniens, soit rachidiens, lesquels, dans un deuxième temps, les transmettent aux muscles par les nerfs moteurs périphériques. Ces incitations, descendantes ou centrifuges, suivent elles aussi une double voie : les unes se portent directement, à travers le pédoncule cérébral et la protubérance, vers les noyaux d'origine des nerfs moteurs ; les autres, suivant un chemin détourné, un chemin à la fois plus long et plus complexe, passent par le cervelet. Nous pouvons donc, avec van Gehuchten, admettre pour la conduction motrice, comme pour la conduction sensitive, deux voies différentes : 1° une *voie motrice principale* ou *cortico-spinale* ; 2° une *voie motrice secondaire* ou *cérébelleuse*.

1° Voie motrice principale. — La voie motrice principale est constituée par des fibres qui proviennent des cellules pyramidales de l'écorce. Ces fibres, après un trajet plus ou moins long, viennent se terminer par des arborisations libres : les unes, dans les noyaux d'origine des nerfs moteurs bulbaires ; les autres, dans les cornes antérieures de la moelle, qui sont les véritables noyaux d'origine des racines motrices des nerfs rachidiens. Les cellules nerveuses autour desquelles se terminent les fibres précitées émettent des cylindraxes qui, sortant de la moelle ou du bulbe, se portent vers les muscles et s'y terminent, comme on le sait, par des plaques motrices. La voie motrice, envisagée dans son ensemble (fig. 313), comprend donc deux ordres de neurones : des neurones centraux, qui relient l'écorce cérébrale aux noyaux d'origine des nerfs moteurs ; des neurones périphériques, qui vont de ces noyaux d'origine aux corps musculaires. Constatons en passant que les neurones périphériques, en dépit du nom qu'ils portent, ont leur corps cellulaire et une partie de leur cylindraxe situé dans les centres nerveux. Bien que les fibres de la voie motrice centrale aient toutes la même valeur morphologique, on les groupe d'ordinaire en deux faisceaux : 1° un faisceau, relativement petit, qui se termine au bulbe et qui est le *faisceau géniculé* ; 2° un faisceau, beaucoup plus fort, qui se rend à la moelle et qui est le *faisceau pyramidal*.

a. Faisceau géniculé. — Le faisceau géniculé, ainsi appelé parce qu'il occupe, dans la capsule interne, la région désignée sous le nom de genou, est l'ensemble des fibres nerveuses auxquelles est dévolue la fonction de transmettre les incitations motrices cérébrales aux noyaux d'origine des nerfs moteurs bulbo-protubérantiels.

Ces fibres proviennent de la partie inférieure de la zone sensitivo-motrice de l'écorce, c'est-à-dire du quart inférieur des deux circonvolutions frontale et pariétale ascendante et de l'opercule rolandique. De là, elles se portent d'abord en dedans, puis en bas et en arrière, pour gagner le bulbe. Elles traversent successivement, pour se rendre à destination, le centre ovale, la capsule interne, le pédoncule cérébral et la protubérance annulaire. — *Dans le centre ovale* (fig. 304 et 306), nous le trouvons sur la troisième et sur la quatrième coupe de Pitres, où il constitue le faisceau frontal inférieur et le faisceau pariétal inférieur. — *Dans la capsule interne* (fig. 293, *b*), il occupe, comme son nom l'indique, la région du genou, c'est-à-dire le point, saillant en dedans, où se réunissent le segment lenticulo-strié et le segment lenticulo-optique. En avant de lui, dans le segment len-

ticulo-strié, se trouvent les fibres cortico-thalamiques ou pédoncule antérieur de la couche optique ; en arrière de lui, dans le segment lenticulo-optique, les fibres du faisceau pyramidal. — *Dans le pédoncule cérébral* (fig. 175.*g*), le faisceau géniculé longe le côté interne de l'organe. Il est intimement mêlé aux fibres cortico-protubérantielles antérieures. — *Dans la protubérance annulaire*, il occupe le côté postérieur et interne du faisceau pyramidal. Le faisceau géniculé, jusque-là plus ou moins compact, se partage alors en trois faisceaux secondaires, qui sont le *faisceau masticateur*, le *faisceau facial inférieur* et le *faisceau du grand hypoglosse*. Ces trois faisceaux, s'infléchissant en dedans, s'entrecroisent sur la ligne médiane avec les faisceaux homologues du côté opposé et viennent se terminer : le premier, dans le noyau moteur du trijumeau ou noyau masticateur ; le second, dans le noyau du facial ; le troisième, dans le noyau de l'hypoglosse. Il est probable que le faisceau géniculé envoie aussi des fibres au noyau ambigu, d'où s'échappent, comme on le sait, le spinal bulbaire et les faisceaux moteurs des nerfs mixtes. Ces dernières fibres sont, comme les précédentes, des fibres croisées.

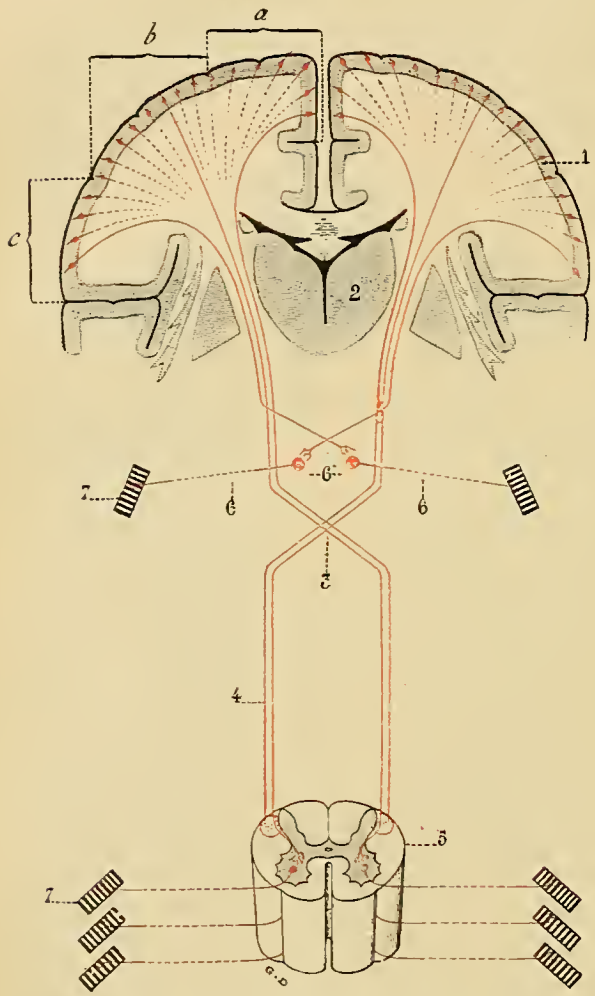

Fig. 313.

Schéma représentant dans son ensemble la voie motrice principale.

1, écorce cérébrale, avec : *a*, centre moteur du membre inférieur ; *b*, centre moteur du membre supérieur ; *c*, zone d'origine du faisceau géniculé. — 2, couche optique. — 3, entre-croisement des pyramides. — 4, faisceau pyramidal. — 5, un tronçon de moelle, avec trois racines antérieures. — 6, un nerf moteur bulbaire, avec 6', son noyau d'origine. — 7, 7, corps musculaires.

(On voit par ce schéma que la voie motrice, soit cortico-bulbaire, soit cortico-spinale, se compose de deux neurones superposés : 1° un *neurone central*, qui va de l'écorce à la cellule d'origine de la fibre motrice périphérique ; 2° un *neurone central*, qui commence à cette cellule et qui, par son cylindraxe, va jusqu'aux muscles. On voit aussi que ce neurone périphérique, bien qu'il soit appelé périphérique, a son corps cellulaire et une partie de son cylindraxe situés à l'intérieur du névraxe.)

Au total, toutes les fibres du faisceau géniculé traversent la ligne médiane, à la partie inférieure de la protubérance ou à la partie supérieure du bulbe, avant de se rendre aux noyaux moteurs auxquels elles sont destinées. Chaque hémisphère exerce donc son influence, en ce qui concerne les groupes musculaires innervés par les noyaux précités, sur les muscles du côté opposé.

B. Faisceau pyramidal. — Le faisceau pyramidal, ainsi appelé parce qu'il forme, au niveau du bulbe, ces deux gros cordons que l'on désigne sous le nom de pyramides antérieures, comprend toutes les fibres de la voie motrice centrale qui vont de la zone sensitivo-motrice du cerveau à la moelle épinière : il a pour fonction de transmettre les incitations motrices cérébrales aux noyaux d'origine des racines antérieures des nerfs rachidiens.

Les fibres qui constituent le faisceau pyramidal ont leur origine dans la partie moyenne et la partie supérieure de la zone sensitivo-motrice de l'écorce : dans les trois quarts supérieurs des deux circonvolutions frontale ascendante et pariétale ascendante ; dans le lobule paracentral et probablement aussi (Flechsig) dans la portion de la circonvolution frontale interne qui avoisine ce dernier lobule. Les faits anatomo-cliniques nous permettent d'établir dans cette vaste région au moins deux centres particuliers, le premier en rapport avec les mouvements du membre supérieur, le second en rapport avec les mouvements du membre inférieur. Le *centre des mouvements du membre supérieur*, situé immédiatement au-dessus de celui qui donne naissance au faisceau géniculé, occupe les deux quarts moyens (Charcot et Pitres) des deux circonvolutions frontale ascendante et pariétale ascendante. Le *centre des mouvements du membre inférieur*, situé au-dessus du précédent, comprend le lobule paracentral et le quart supérieur des deux circonvolutions frontale ascendante et pariétale ascendante.

Suivies dans leur trajet descendant, les fibres constitutives du faisceau pyramidal traversent successivement le centre ovale, la capsule interne, le pédoncule cérébral, la protubérance annulaire, le bulbe et la moelle. Examinons-les rapidement sur ces différents points :

a. *Dans le centre ovale*, nous les rencontrons à la fois sur la troisième et sur la quatrième coupe de Pitres : sur la troisième, elles constituent les deux faisceaux frontal supérieur et frontal moyen (fig. 304, D, D) : sur la quatrième elles forment les deux faisceaux pariétal supérieur et pariétal moyen (fig. 306. D, D). — Les fibres destinées au membre supérieur et dont la destruction (d'un seul côté) aura pour conséquence une paralysie motrice du membre supérieur du côté opposé (*monoplégie brachiale*), occupent naturellement sur les troisième et quatrième coupes le faisceau frontal moyen et le faisceau pariétal moyen. — Les fibres qui se rendent au membre inférieur et dont la destruction unilatérale déterminera une *monoplégie de la jambe* du côté opposé, occupent de même le faisceau frontal supérieur sur la troisième coupe et le faisceau pariétal supérieur sur la quatrième.

b. *Dans la capsule interne* (fig. 293, *c*), le faisceau pyramidal répond aux deux tiers ou aux trois quarts antérieurs du segment postérieur ou lenticulo-optique. Il est situé entre le faisceau géniculé, qui est en avant, et le faisceau sensitif ou ruban de Reil, qui est en arrière. A ses fibres propres se trouvent mêlées un certain nombre de fibres cortico-protubérantielles antérieures.

c. *Dans le pédoncule cérébral* (fig. 175, *f*), le faisceau pyramidal occupe la partie moyenne (les trois cinquièmes moyens d'après Déjerine) de la région du pied. Il remplit tout l'intervalle compris entre le faisceau géniculé, qui est en dedans de lui, et le faisceau de Meynert, qui est en dehors.

d. *Dans la protubérance annulaire* (fig. 117,3), il est représenté par le plan inférieur des fibres longitudinales. Mais tandis que dans le pédoncule cérébral il était tout à fait superficiel, il est séparé ici de la face antérieure de la protubérance par de volumineux paquets de fibres transversales (*stratum superficiale pontis*), qui proviennent des pédoncules cérébelleux moyens. Nous rappellerons, en pas-

sant, que les fibres pyramidales, qui, à la partie supérieure de la protubérance, forment un grand nombre de fascicules distincts (fig. 141,11), se condensent, à la partie inférieure de l'organe, en un faisceau compact (fig. 117,3) placé un peu en dehors de la ligne médiane. Nous rappellerons encore que le faisceau pyramidal, dans sa traversée protubérantielle, envoie un grand nombre de collatérales aux noyaux du pont.

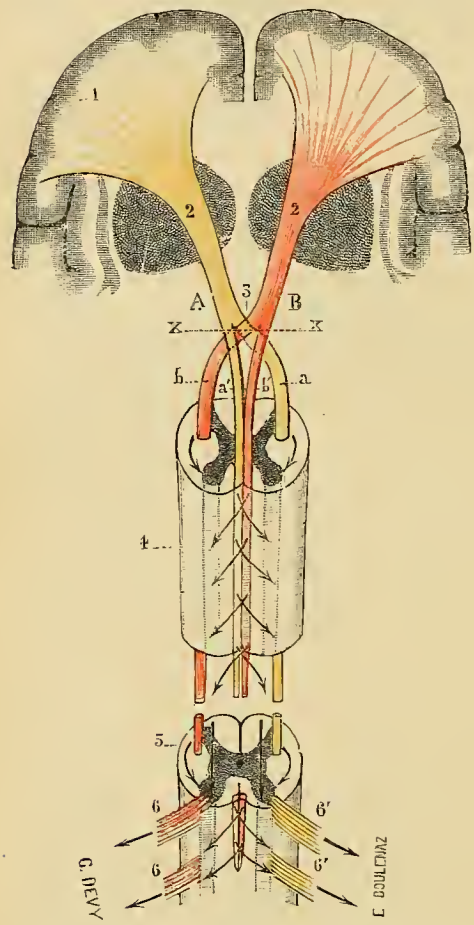

Fig. 314.

Schéma, représentant les deux faisceaux pyramidaux depuis l'écorce cérébrale jusqu'à la moelle et aux racines antérieures.

A, faisceau pyramidal du côté droit (*en jaune*). — B, faisceau pyramidal du côté gauche (*en rouge*).

a, *a'*, faisceau pyramidal croisé et faisceau pyramidal direct du côté droit. — *b*, *b'*, faisceau pyramidal croisé et faisceau pyramidal direct du côté gauche.

1, zone motrice de l'écorce. — 2, capsule interne. — 3, entre-croisement des pyramides, répondant à l'axe transversal XX. — 4, un tronçon de la moelle cervicale, vu par sa face antérieure. — 5, partie inférieure de la moelle dorsale. — 6, 6, racines antérieures du côté droit. — 6', 6', racines antérieures du côté gauche.

(On voit par ce schéma que, d'un côté comme de l'autre : 1° le *faisceau pyramidal croisé* s'entre-croise en totalité au niveau de la décussation des pyramides ; 2° le *faisceau pyramidal direct* s'entre-croise, paquets par paquets, dans toute la hauteur de la moelle épinière. — En définitive, toutes les fibres motrices issues d'un hémisphère, qu'elles suivent le trajet du faisceau croisé ou celui du faisceau direct, aboutissent aux racines antérieures du côté opposé.)

e. *Dans la bulbe*, le faisceau pyramidal, redevenant superficiel, forme de chaque côté de la ligne médiane la pyramide antérieure et conserve cette situation antérieure et superficielle jusqu'au niveau de l'entre-croisement médian connu sous le nom de décussation des pyramides. Là, ses fibres se partagent en deux paquets nettement distincts (fig. 314) : 1° l'un, plus petit (*a'*, *b'*), descend directement dans le cordon antérieur de la moelle du côté correspondant : c'est le *faisceau pyramidal direct* ou *faisceau de Türck*, situé, comme nous l'avons vu, sur le côté du sillon médian antérieur ; 2° l'autre, beaucoup plus important (*a*, *b*), s'entre-croise sur la ligne médiane avec celui du côté opposé ; puis, s'infléchissant en dehors et en arrière, il décapite les cornes antérieures et, sous le nom de *faisceau pyramidal croisé*, vient se placer à la partie postérieure du cordon latéral de la moelle (fig. 59, 2), entre le faisceau cérébelleux direct, qui est en dehors, et le faisceau fondamental, qui est en dedans.

f. *Dans la moelle*, la voie motrice centrale est donc représentée par deux faisceaux distincts : le faisceau pyramidal direct ou antérieur, qui occupe la partie interne du cordon antérieur et le faisceau croisé ou latéral, qui se trouve situé à la partie postérieure du cordon latéral. Nous avons déjà indiqué, à propos de la moelle (p. 83), quelle est l'étendue verticale de ces deux faisceaux ; nous n'y reviendrons pas ici. Leur mode de terminaison est le suivant : les fibres constitutives du faisceau pyramidal croisé, arrivées à la région

où elles doivent se terminer, s'inclinent en avant et en dedans, pénètrent dans la corne antérieure et s'y résolvent chacune en une arborisation dont les fibrilles, entièrement libres, enlacent les cellules radiculaires de cette corne; quant aux fibres du faisceau pyramidal direct, elles franchissent la ligne médiane successivement, paquets par paquets et viennent, elles aussi, se terminer à des hauteurs diverses autour des cellules radiculaires de la corne antérieure.

En résumé, toutes les fibres motrices de la voie motrice centrale, qu'elles suivent le faisceau direct ou le faisceau croisé, se rendent, *après entre-croisement sur la ligne médiane*, dans les cornes antérieures de la moelle épinière et, là, se terminent par des arborisations libres autour des cellules motrices ou radiculaires. Comme, d'autre part, ces cellules donnent naissance aux racines antérieures ou racines motrices des nerfs rachidiens, c'est aux racines motrices et aux muscles innervés par elles qu'aboutissent, en dernière analyse, les deux faisceaux pyramidaux : celui du côté gauche, aux muscles du côté droit ; celui du côté droit, aux muscles du côté gauche. Nous pouvons donc appliquer au faisceau pyramidal la formule déjà énoncée à propos du faisceau géniculé, à savoir, que chaque hémisphère cérébral tient sous sa dépendance la motilité de la moitié opposée du tronc et des membres.

Variations volumétriques des deux faisceaux pyramidal direct et pyramidal croisé. — Nous avons déjà indiqué, à propos du bulbe, les variations de volume que peuvent présenter, suivant les sujets, le faisceau pyramidal direct et le faisceau pyramidal croisé. Nous n'y reviendrons pas ici (voy. p. 83).

Importance comparative du faisceau destiné au membre supérieur et du faisceau destiné au membre supérieur. — Blocq et Ozanoff (*Gaz. des Hôp.*, 1892), sont arrivés, par une méthode qu'il serait trop long d'exposer ici, à calculer comparativement le nombre de fibres nerveuses que renferment le faisceau pyramidal croisé et le faisceau pyramidal direct sur les deux points suivants de la moelle épinière : 1° au-dessus du renflement cervical ; 2° au-dessous de ce même renflement cervical. Sur le premier point, le nombre de fibres que renferment, pour une moitié de la moelle, les deux faisceaux pyramidaux direct et croisé est de 79,131. Sur le deuxième point, au-dessous du renflement cervical, ce nombre n'est plus que de 30,554.

Ces 30,554 fibres sont naturellement destinées aux muscles du tronc et du membre inférieur. Pour savoir quel est le nombre de fibres pyramidales que reçoit le membre supérieur, il n'y a qu'à soustraire du chiffre 79,131 (qui représente l'ensemble des fibres destinées au tronc et aux deux membres) le chiffre 30,554 (qui représente le nombre de fibres destinées au tronc et au membre inférieur) : or ce nombre (79,131 — 30,554) est 48,577.

Au total, les deux membres supérieur et inférieur, sont reliés à la zone motrice de l'écorce, le premier par 48,577 fibres, le second par 30,554.

Comme on le voit, le nombre de fibres pyramidales qui se rendent au membre supérieur l'emporte de beaucoup (de 18,023) sur celui qui est destiné au tronc et au membre inférieur. Blocq et Ozanoff trouvent une explication de cette différence dans le rôle différent qui est dévolu, dans la locomotion, aux membres thoraciques et aux membres pelviens : les premiers, on le sait, sont surtout utilisés pour les mouvements intelligents et conscients qui nécessitent une grande intervention cérébrale ; les seconds sont principalement employés pour les actes automatiques de la marche, qui demandent une intervention cérébrale beaucoup moindre. Il est donc tout naturel que les fibres qui mettent en relation les muscles des membres avec la zone motrice soient plus nombreuses pour le membre thoracique que pour le membre pelvien.

Fibres homolatérales du faisceau pyramidal croisé. — Si, comme nous l'avons dit plus haut, le faisceau pyramidal croisé ou latéral de la moelle épinière n'est que l'ensemble des fibres pyramidales qui, au niveau du collet du bulbe, ont franchi la ligne médiane, la destruction du faisceau pyramidal, sur un point quelconque de son trajet encéphalique, doit déterminer une dégénérescence totale du faisceau pyramidal croisé du côté opposé à la lésion et, d'autre part, laisser intact le faisceau pyramidal croisé du côté correspondant.

Or, depuis longtemps déjà (1881-1884), Pitres a signalé l'existence, dans la moelle de vieux hémiplégiques, d'une dégénérescence frappant à la fois, quoique d'une façon fort inégale, les deux faisceaux pyramidaux croisés : la lésion était naturellement beaucoup plus importante sur le faisceau du côté opposé. Cette double dégénérescence, toutefois, n'était pas constante : elle n'existait environ que dans le quart des cas. Comme conclusion, Pitres estimait que, sur de nombreux sujets, le faisceau pyramidal, au niveau du collet du bulbe, tout en jetant la plus

grande partie de ses fibres dans le cordon latéral du côté opposé, en envoyait un certain nombre dans le cordon latéral du côté correspondant.

L'expérimentation, entre les mains de Franck et Pitres, Sherrington, Lowenthal, Sandmeyer, Murator, Mott, etc., a pleinement confirmé sur ce point, chez le chien et le singe tout au moins, les enseignements de l'anatomie pathologique. La destruction du centre cortical des mouvements des membres, pratiquée sur un seul hémisphère, détermine chez le chien une dégénérescence descendante dans les deux faisceaux pyramidaux de la moelle. On sait que le chien, comme les animaux du reste, ne possède pas de faisceau de Türk. Wertheimer et Lepage, par une autre méthode sont arrivés aux mêmes résultats : ces deux expérimentateurs, après avoir pratiqué chez le chien une hémisection transversale de la moelle cervicale gauche, excitent la circonvolution sigmoïde droite et l'animal, en réponse à cette excitation, remue ses membres droits. Il faut donc qu'un certain nombre de fibres du faisceau pyramidal droit se rende directement, sans entre-croisement dans le bulbe, à la moitié droite de la moelle.

Dans un travail récent (1896), Rothmann admet lui aussi, pour l'avoir observé dans ses expériences, que l'extirpation unilatérale des centres corticaux moteurs amène, au niveau de la moelle, une double dégénérescence, l'une dans le faisceau pyramidal du côté opposé, l'autre dans le faisceau pyramidal du côté correspondant. Mais l'explication qu'il en donne est toute différente de celle formulée par les auteurs précédents. Les deux dégénérescences, dit-il, sont loin de se comporter de la même façon : l'une, celle du côté opposé à la lésion corticale, est permanente, définitive ; l'autre, celle du côté correspondant à la lésion, n'est que transitoire et disparaît plus ou moins complètement au bout de quelques mois. Cela tient à ce que les deux dégénérescences relèvent d'un processus très différent et voici ce qui se produirait d'après Rothmann : les fibres de la pyramide dégénérée, en s'entre-croisant dans le bulbe avec les fibres de la pyramide saine, compriment ces dernières et c'est cette compression qui détermine, chez elles, des troubles nutritifs, aboutissant d'une façon plus ou moins rapide à la dégénérescence anatomique et fonctionnelle. Le même fait, ajoute Rothmann, doit se produire également chez l'homme et si, chez lui, la dégénérescence en question ne disparaît pas comme chez l'animal sur lequel on expérimente, il faudrait en chercher la raison dans les altérations que présente, chez la plupart des hémiplégiques, le système vasculaire du névraxe, ayant pour conséquence une nutrition défectueuse et peu favorable à la réparation des lésions.

Comme on le voit, l'opinion émise par Rothmann est la négation absolue des fibres directes, ci-dessus mentionnées, qui de la pyramide bulbaire descendent dans le faisceau pyramidal latéral du même côté. Mais cette opinion est tout hypothétique et, à ce titre, elle doit céder le pas aux faits d'observation directe. Or, Déjerine et Thomas (1896), dans deux cas de destruction unilatérale du faisceau pyramidal, le premier chez un enfant à la suite de lésion corticale, le second chez un adulte à la suite de lésion capsulaire, ont nettement constaté que la pyramide, au niveau du collet du bulbe, fournit, outre les deux faisceaux pyramidal direct et pyramidal croisé, un troisième paquet de fibres qui se rendent au faisceau pyramidal latéral du même côté. Ces fibres sont les *fibres homolatérales du faisceau pyramidal latéral.*

Il est donc établi que, sur certains sujets tout au moins (peut-être chez la plupart des sujets, peut-être chez tous, les observations ne sont pas encore suffisamment nombreuses pour nous fixer à cet égard), chaque pyramide antérieure du bulbe se partage, à la partie inférieure de cet organe, en trois faisceaux, savoir : 1° le *faisceau pyramidal direct* ou *antérieur* (faisceau de Türk), qui, sans changer de côté, vient occuper dans la moelle la partie interne du cordon antérieur : 2° le *faisceau pyramidal croisé* ou *latéral*, qui, après entre-croisement sur la ligne médiane, se porte à la partie postérieure du cordon latéral du côté opposé : 3° le *faisceau de fibres homolatérales*, qui vient grossir le faisceau pyramidal latéral du même côté. Ce faisceau pyramidal latéral renferme donc des fibres croisées et, mélangées à ces dernières, un certain nombre de fibres directes ou homolatérales. L'existence de ces fibres homolatérales nous explique pourquoi la destruction du faisceau pyramidal dans son trajet encéphalique détermine, non seulement une hémiplégie du côté opposé, mais encore, du côté correspondant à la lésion, une certaine faiblesse musculaire et une exagération des réflexes.

2° Voie motrice secondaire ou cérébelleuse. — Les fibres de la voie motrice cérébelleuse, nous l'avons dit plus haut, se rendent aux cornes antérieures de la moelle en passant par le cervelet. Ces fibres, comme celles de la voie principale, proviennent de la zone sensitivo-motrice de l'écorce et ne sont que les prolongements cylindraxiles des cellules pyramidales. Nous les avons décrites précédemment (p. 170 et 211) sous le nom de *fibres cortico-protubérantielles antérieures.* Elles traversent successivement le centre ovale, la capsule interne et le pédoncule cérébral, intimement mélangées, dans toute l'étendue de leur trajet, aux fibres des deux faisceaux pyramidal et géniculé. En quittant le pédoncule, elles passent dans la protubérance et elles s'y terminent, chacune par une arborisation

libre, autour des cellules des noyaux du pont. Jusqu'ici la voie est directe.

Ces cellules des noyaux du pont donnent naissance à de nouvelles fibres, lesquelles, s'inclinant en dedans, gagnent la ligne médiane, s'y entre-croisent avec celles du côté opposé, passent dans le pédoncule cérébelleux moyen, pénètrent avec lui dans le cervelet et, finalement, viennent se terminer, toujours par des arborisations libres, dans l'écorce de cet organe.

A son tour, l'écorce cérébelleuse émet des fibres descendantes, bien décrites par Marchi (v. p. 75 et 161), qui, par le pédoncule cérébelleux inférieur, se rendent au bulbe et à la moelle, où elles se disséminent dans les différents faisceaux du cordon antéro-latéral. Après un parcours, naturellement variable pour chacune d'elles, elles s'infléchissent vers la corne antérieure, pénètrent dans cette corne et s'y résolvent en des arborisations terminales, lesquelles, se comportant exactement comme les arborisations terminales du faisceau pyramidal, enlacent les cellules motrices d'où émergent les racines antérieures des corps rachidiens. Ces fibres cérébello-spinales, comme l'établissent les recherches expérimentales de Marchi, sont en grande partie directes ; un petit nombre seulement franchissent la ligne médiane et, par conséquent, sont croisées.

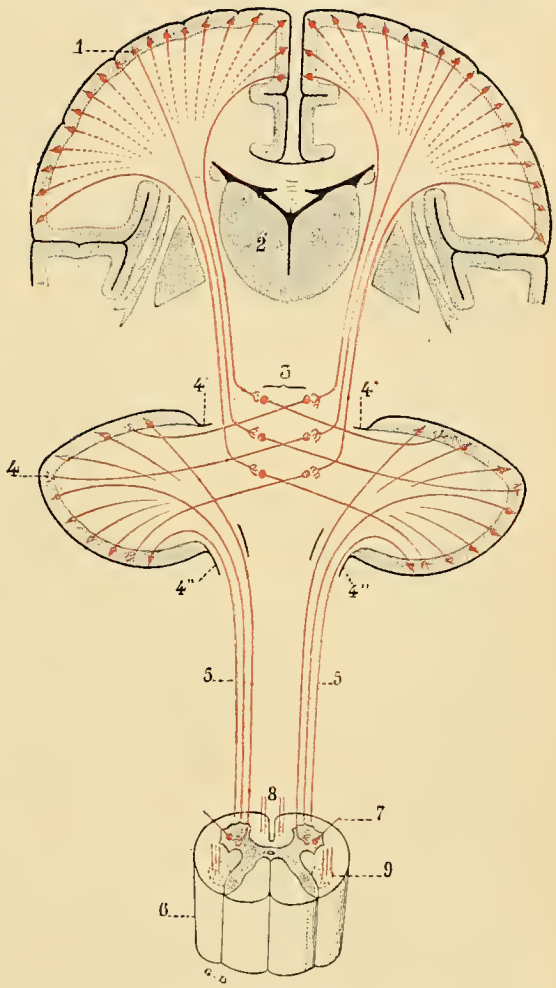

Fig. 315.

Schéma représentant, dans son ensemble, la voie motrice cérébelleuse ou cérébro-cérébello-spinale.

1, écorce cérébrale. — 2, couche optique. — 3, noyau du pont. — 4, écorce cérébelleuse ; 4', pédoncule cérébelleux moyen ; 4" pédoncule cérébelleux inférieur. — 5, voie cérébelleuse descendante. — 6, un tronçon de moelle, vu par sa face postérieure. — 7, une racine antérieure des nerfs rachidiens. — 8, faisceau pyramidal direct. — 9, faisceau pyramidal croisé.

Comme on le voit, la voie motrice cérébro-cérébello-spinale est constituée par une chaîne deux fois interrompue, autrement dit par trois neurones : 1° un premier neurone *cérébro-protubérantiel*, dont le corps cellulaire n'est autre que la cellule pyramidale de l'écorce cérébrale et dont le cylindraxe se rend aux noyaux du pont ; 2° un deuxième neurone (*ponto-cérébelleux* de van Gehuchten), qui relie les noyaux du pont à l'écorce cérébelleuse ; 3° un troisième neurone, dit *cérébello-spinal*, qui, de l'écorce cérébrale, descend vers les noyaux moteurs du bulbe et dans les cornes antérieures de la moelle.

La voie motrice cérébelleuse est, comme la voie motrice principale, une voie croisée. Elle paraît avoir pour fonction, moins de transmettre aux muscles les incitations motrices volontaires, que d'associer et de coordonner les mouvements.

§ VI. — Circulation du cerveau

Le mode de distribution des vaisseaux sanguins dans la masse encéphalique a été bien étudié dans ces derniers temps, en France par Duret, en Allemagne par Heubner. C'est le 7 décembre 1872 que le médecin allemand a publié, dans le *Centralblatt*, le résumé de ses recherches sur la circulation du cerveau; et, par une coïncidence vraiment remarquable, c'est encore le 7 décembre 1872 que Duret communique à la *Société de Biologie* de Paris les résultats de ses travaux sur la circulation du bulbe et de la protubérance. Un mois plus tard (janvier 1873), ce dernier anatomiste envoie au *Mouvement médical* une note sommaire sur la circulation du cerveau. Enfin, en 1874, il publie dans les *Archives de physiologie* son long mémoire sur la circulation de l'encéphale, en même temps qu'Heubner, nous donnait, dans son livre sur *Les altérations syphilitiques des artères cérébrales*, une description détaillée de ces artères.

Si nous rappelons ici toutes ces dates, c'est pour établir par des chiffres qu'il n'y a pas lieu de soulever, comme on l'a fait trop souvent, soit en faveur de Duret, soit en faveur d'Heubner, une question de priorité. Les recherches de ces deux anatomistes sont contemporaines : tous les deux les ont poursuivies simultanément dans des pays différents et bien certainement à l'insu l'un de l'autre. Ces recherches, on en conviendra, n'en sont pour nous que plus précieuses : elles se servent mutuellement de contrôle.

Nous étudierons successivement :

1° Les *artères ;*

2° Les *veines ;*

3° Les *voies lymphatiques.*

A. — Artères

Quatre gros troncs artériels pénètrent dans le crâne pour se distribuer à la masse encéphalique. Ce sont : en avant, les deux *carotides internes ;* en arrière, les deux *vertébrales.*

Les deux artères vertébrales, marchant à la rencontre l'une de l'autre, contournent le bulbe et se réunissent sur la ligne médiane en un tronc commun, le *tronc basilaire.* Celui-ci chemine d'arrière en avant au-dessous de la protubérance et se partage, au niveau du bord antérieur de ce dernier organe, en deux branches terminales et divergentes, les *artères cérébrales postérieures.*

De leur côté, les deux carotides internes, après avoir fourni l'ophthalmique, se résolvent chacune en un bouquet de quatre branches divergentes : la cérébrale antérieure, la cérébrale moyenne, la choroïdienne antérieure et la communicante postérieure. — La *cérébrale antérieure* se dirige en avant et en dedans et s'unit, peu après son origine, avec son homonyme du côté opposé à l'aide d'une anastomose transversale, de 1 à 3 millimètres de longueur seulement, la *communicante antérieure.* — La *cérébrale moyenne* se dirige en dehors et disparaît bientôt dans la vallée sylvienne. — La *choroïdienne antérieure,* oblique en arrière et en dehors, se porte dans les plexus choroïdes des ventricules latéraux. — Quant à la *commu-*

nicante postérieure, elle se dirige en arrière et un peu en dedans pour se réunir à l'artère cérébrale postérieure et relier ainsi l'un à l'autre le système antérieur ou carotidien au système postérieur ou vertébral (fig. 316).

Il résulte de ces différentes anastomoses la formation, à la base du cerveau, d'un circuit artériel entièrement fermé : c'est l'*hexagone* ou plus exactement le *polygone de Willis*, le circuit en question possédant en réalité sept côtés. Il est constitué de la façon suivante (fig. 316) : en avant, par les deux cérébrales antérieures, unies l'une à l'autre par la communicante antérieure ; en arrière, par les deux cérébrales postérieures ; sur les côtés, par les deux communicantes postérieures ou latérales. L'alimentation des réseaux sanguins du cerveau est donc bien assurée. Un seul tronc, au besoin, aurait pu suffire ; or, il en existe quatre, tous reliés ensemble par des anastomoses à court trajet et le plus souvent fort larges. On conçoit dès lors que l'un de ces troncs puisse s'oblitérer par le fait d'une embolie ou être supprimé par une ligature, sans que cette diminution dans le nombre des voies d'apport amène toujours et nécessairement une perturbation grave dans le fonctionnement de l'encéphale. Et en fait, sur les 241 cas de ligature des carotides réunis par Lefort, nous n'en trouvons que 75 qui aient été suivis d'accidents cérébraux.

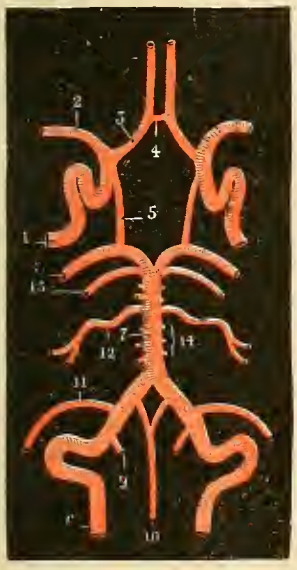

Fig. 316.

Polygone artériel de Willis.

1, carotide interne. — 2, cérébrale moyenne. — 3, cérébrale antérieure. — 3, communicante antérieure. — 5, communicante postérieure. — 6, artère vertébrale. — 7, tronc basilaire. — 8, cérébrale postérieure. — 7, spinale postérieure. — 10, spinale antérieure. — 11, cérébelleuse postéro-inférieure. — 12, cérébelleuse antéro-inférieure. — 13, cérébelleuse supérieure. — 14, artères protubérantielles.

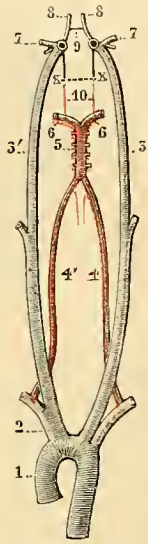

Fig. 317.

Schéma représentant le mode d'origine des artères encéphaliques.

1, aorte. — 2, tronc brachio-céphalique. — 3, carotide interne gauche ; 3', carotide interne droite. — 4, 4', vertébrales. — 5, tronc basilaire. — 6, 6', cérébrales postérieures. — 7, 7, cérébrales moyennes. — 8, 8, cérébrales antérieures. — 9, communicante antérieure. — 10, communicantes postérieures.

(La teinte rouge indique le système vertébral ; la teinte noire, le système carotidien ; XX, ligne de séparation des deux systèmes.)

Les différentes branches cérébrales (et elles sont nombreuses) qui émanent du polygone de Willis constituent deux systèmes principaux, destinés : le premier aux *circonvolutions*, le second aux *noyaux centraux*. Nous croyons devoir faire remarquer dès maintenant, sauf à y revenir plus tard, que ces deux systèmes artériels, bien qu'ayant une origine commune, sont complètement indépendants l'un de l'autre dans leur distribution et que, « à la périphérie de leur domaine, comme le dit Charcot, ils ne communiquent sur aucun point ». A ces importants systèmes des *artères des circonvolutions* et des *artères des noyaux centraux*, il convient d'ajouter deux nouveaux groupes d'une importance moindre, savoir : les artères destinées aux cavités ventriculaires et les artères destinées à cette portion de la base du cerveau qui unit l'un à l'autre les deux hémisphères.

Au total, la circulation artérielle du cerveau comprend quatre groupes d'artères, savoir : 1° les *artères des circonvolutions;* 2° les *artères des noyaux centraux;* 3° les *artères ventriculaires* ou *choroïdiennes;* 4° les *artères de la base.* Nous décrirons séparément chacun de ces quatre groupes.

1° *Artères des circonvolutions.*

Les artères des circonvolutions proviennent de la cérébrale antérieure, de la cérébrale moyenne et de la cérébrale postérieure. Chacune de ces trois artères se distribue à une portion déterminée de l'écorce : elle a par conséquent, sur la surface de l'hémisphère, son domaine particulier et, pour employer le terme classique son *territoire.*

1° Territoires vasculaires de l'écorce. — Ils sont au nombre de trois et sont alimentés : le premier par la cérébrale antérieure, le second par la cérébrale moyenne, le troisième par la cérébrale postérieure.

A. Artère cérébrale antérieure. — L'artère cérébrale antérieure se dirige vers la scissure interhémisphérique, jette quelques fins rameaux sur la partie du lobe orbitaire qui est comprise entre le gyrus rectus et le sillon cruciforme et se divise ensuite, au niveau du genou du corps calleux, en trois branches, que l'on distingue en antérieure, moyenne et postérieure :

La *branche antérieure* (*artère frontale interne et antérieure* de Duret), le plus souvent double ou même triple, se ramifie principalement dans la portion antérieure de la circonvolution frontale interne.

La *branche moyenne* (*artère frontale interne et moyenne* de Duret) se dirige obliquement en haut et en arrière, abandonne quelques rameaux à la circonvolution du corps calleux et se ramifie ensuite sur la partie postérieure de la circonvolution frontale interne, non compris le lobule paracentral qui est le plus souvent irrigué par la branche suivante.

La *branche postérieure* (*artère frontale interne et postérieure* de Duret) chemine tout d'abord sur la circonvolution du corps calleux et abandonne à cette circonvolution, ainsi qu'au corps calleux lui-même, un certain nombre de rameaux le plus souvent très grêles : l'un de ces rameaux, plus long que les autres, longe le sinus du corps calleux, contourne le bourrelet et se termine alors, soit dans la glande pinéale, soit dans la toile choroïdienne. Après avoir fourni ces différents rameaux, la branche postérieure de la cérébrale antérieure croise obliquement la scissure calloso-marginale et vient s'épuiser dans le lobule paracentral et dans le lobule quadrilatère.

Les trois branches précitées de l'artère cérébrale antérieure ne se contentent pas d'irriguer la face interne de l'hémisphère cérébral. Leurs ramifications, arrivées au bord supérieur de l'hémisphère, contournent ce bord de dedans en dehors et descendent alors sur la face externe du cerveau, où elles se terminent dans les parties suivantes : sur la première circonvolution frontale tout entière, sur l'extrémité antérieure de la seconde, sur l'extrémité toute supérieure des deux circonvolutions frontale ascendante et pariétale ascendante et, enfin, sur la partie du lobule pariétal supérieur qui borde la scissure interhémisphérique.

B. Artère cérébrale moyenne ou sylvienne. — L'artère cérébrale moyenne ou sylvienne, oblique en haut et en dehors, se jette dans la vallée de Sylvius et ne tarde pas à atteindre le pôle de l'insula. Là, elle s'infléchit en arrière (fig. 320),

croise successivement le grand sillon de l'insula et l'insula postérieur et arrive dans la rigole postérieure, qu'elle parcourt de bas en haut. Puis, elle contourne le

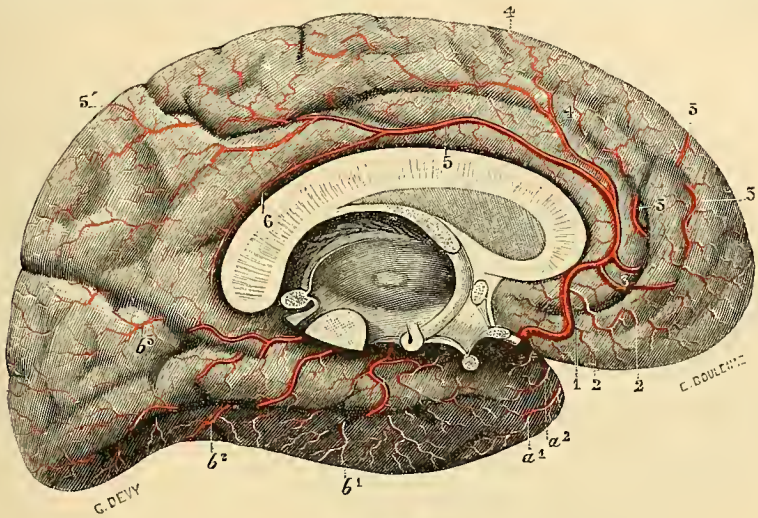

Fig. 318.

Artères de la face interne de l'hémisphère (côté gauche).

1, artère cérébrale antérieure. — 2, 2, rameaux destinés au lobe orbitaire. — 3, 3, artère frontale interne antérieure (double sur ce sujet). — 4, artère frontale moyenne. — 5, artère frontale externe postérieure. — 3', 4', 5', rameaux de ces trois dernières artères, passant sur la face externe de l'hémisphère. — 6, rameau se dirigeant vers le bourrelet du corps calleux. — a^1, a^2, rameaux fournis à la pointe du lobe temporo-occipital par les branches descendantes de la sylvienne. — b^1, b^2, b^3, branches antérieure, moyenne et postérieure de l'artère cérébrale postérieure.

Fig. 319.

La face interne de l'hémisphère gauche, avec indication de ses trois territoires artériels.

1, territoire de la cérébrale antérieure (*en bleu*). — 2, territoire de la sylvienne (*en rouge*). — 3, territoire de la cérébrale postérieure (*en jaune*).

pli de passage temporo-pariétal, en décrivant autour de lui une boucle qui m'a paru constante, et gagne l'extrémité postérieure de la scissure de Sylvius. Se

redressant alors une dernière fois, elle s'échappe de cette scissure et se termine en formant l'*artère du pli courbe*. Dans ce long trajet, l'artère cérébrale moyenne abandonne de nombreuses branches collatérales, que nous diviserons, d'après leur direction, en ascendantes et descendantes :

a. *Branches ascendantes.* — Les branches collatérales ascendantes sont au nombre de quatre, savoir : 1° l'*artère frontale inférieure*, qui se détache de la sylvienne au niveau du pôle de l'insula et qui se distribue, par trois ou quatre rameaux, à la partie externe du lobe orbitaire, à la troisième circonvolution frontale ou circonvolution de Broca et à la partie moyenne de la deuxième circonvolution frontale ; 2° l'*artère frontale ascendante*, qui se ramifie sur les deux tiers ou sur les trois quarts inférieurs de la circonvolution frontale ascendante, ainsi que sur le pied de la deuxième circonvolution frontale ; 3° l'*artère pariétale ascendante*, qui se ramifie, de même, sur les trois quarts inférieurs de la circonvolution pariétale ascendante ; 4° l'*artère pariétale inférieure*, qui est souvent confondue avec la précédente et avec laquelle elle forme alors un tronc commun ; oblique en haut et en arrière, elle se distribue au lobule pariétal inférieur et à la partie du lobule pariétal supérieur qui avoisine le sillon inter-pariétal. Avant de sortir de la scissure de Sylvius, les quatre branches collatérales ascendantes de l'artère cérébrale moyenne cheminent à la surface de l'insula et abandonnent à ce lobe un grand nombre de rameaux et de ramuscules, *rameaux insulaires*, à la fois très courts et très grêles.

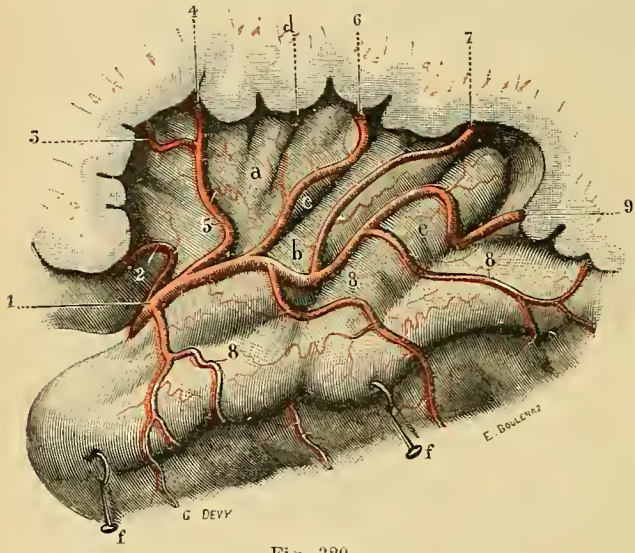

Fig. 320.

L'artère cérébrale moyenne et ses branches dans la scissure de Sylvius.

1, tronçon de la sylvienne. — 2, une artère destinée au lobe orbitaire. — 3, 4, artère frontale inférieure et artère frontale ascendante, naissant par un tronc commun 5. — 6, artère pariétale ascendante. — 7, artère pariétale inférieure. — 8, 8, 8, branches descendantes ou temporales. — 9, artère du pli courbe. — *a*, *b*, lobule antérieur et lobule postérieur de l'insula. — *c*, grand sillon de l'insula. — *d*, rigole supérieure. — *e*, pli temporo-pariétal. — *f*, *f*, opercule inférieur, fortement érigné en bas.

b. *Branches descendantes.* — Les branches collatérales descendantes de la sylvienne sont au nombre de trois, quelquefois quatre. Comme leur nom l'indique, elles descendent obliquement sur le lobe temporal et se ramifient sur la première circonvolution temporale, sur la deuxième et sur une partie de la troisième. Les rameaux les plus antérieurs gagnent la face inférieure de l'hémisphère et se terminent sur l'extrémité antérieure ou pointe du lobe temporo-occipital.

c. *Branche terminale.* — La branche terminale de la sylvienne ou *artère du pli courbe*, une fois sortie de la scissure de Sylvius, se porte d'avant en arrière et se distribue à la fois au pli courbe, à la partie la plus reculée du lobe temporal et à la partie antérieure du lobe occipital.

C. Artère cérébrale postérieure. — L'artère cérébrale postérieure, suivant à partir de son origine un trajet récurrent, contourne la face inférieure des pédoncules cérébraux, en suivant d'avant en arrière les parties latérales de la fente

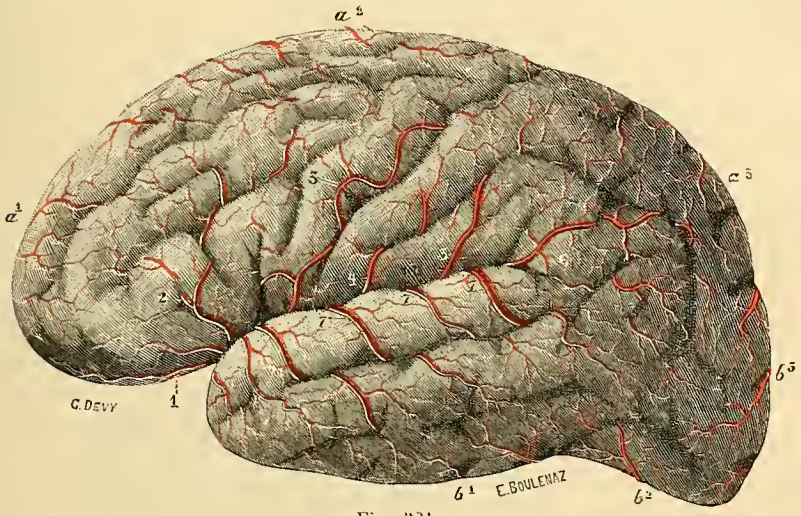

Fig. 321.

Artères de la face externe de l'hémisphère (côté gauche).

1, artère destinée au lobe orbitaire. — 2, artère frontale inférieure. — 3, artère frontale ascendante. — 4, artère pariétale ascendante. — 5, artère pariétale inférieure. — 6, artère du pli courbe. — 7, 7, 7, branches descendantes ou temporales de la sylvienne. — a^1, a^2, a^3, artères fournies par les branches antérieure, moyenne et postérieure de la cérébrale antérieure. — b^1, b^2, b^3, artères fournies par la cérébrale postérieure.

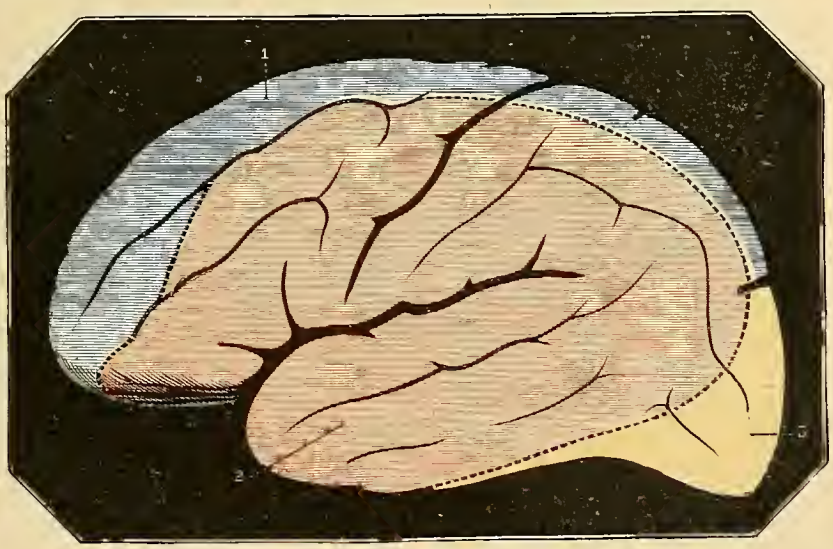

Fig. 322.

Face externe de l'hémisphère gauche, avec indication de ses territoires vasculaires.

1, territoire de la cérébrale antérieure (*en bleu*). — 2, territoire de la sylvienne (*en rouge*). — 3, territoire de la cérébrale postérieure (*en jaune*).

cérébrale de Bichat. En atteignant l'hémisphère, elle se partage en trois branches terminales, que l'on distingue, d'après leur direction, en antérieure, moyenne et postérieure :

La *branche antérieure* se distribue à la partie antérieure du lobe temporo-occipital, moins la pointe, qui est irriguée, comme nous venons de le voir, par la sylvienne.

La *branche moyenne* se ramifie à la partie moyenne de ce même lobe et jette en dehors, sur la face externe de l'hémisphère, quelques rameaux ascendants qui se perdent sur la dernière circonvolution temporale, la première et la seconde étant toujours irriguées, comme nous l'avons déjà dit, par l'artère sylvienne.

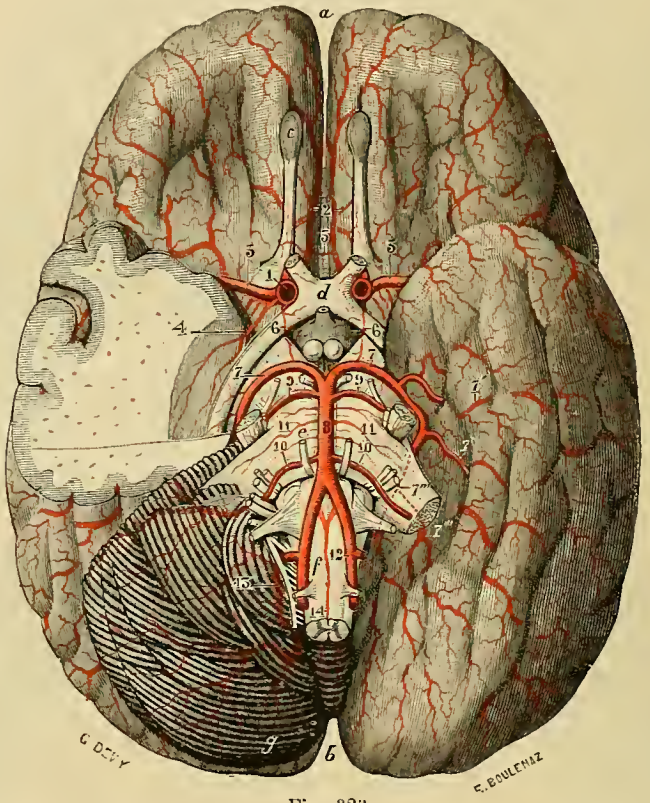

Fig. 323.

Artères de la base de l'encéphale.

(Sur l'hémisphère droit, le lobe temporo-sphénoïdal a été en partie réséqué pour mettre à nu le prolongement sphénoïdal du ventricule latéral et montrer l'artère choroïdienne.)

1. carotide interne, sectionnée à sa sortie du sinus caverneux. — 2. cérébrale antérieure. — 3. cérébrale moyenne ou sylvienne. — 4. artère choroïdienne. — 5. communicante antérieure. — 6. communicante postérieure. — 7. cérébrale postérieure, avec 7' sa branche antérieure, 7'' sa branche moyenne, et 7''' sa branche postérieure. — 8. trouc basilaire. — 9. artère cérébelleuse supérieure. — 10. artère cérébelleuse inférieure et antérieure. — 11. artères protubérantielles. — 12. artère vertébrale. — 13. artère cérébelleuse inférieure et postérieure. — 14. artère spinale antérieure. — *a*. extrémité antérieure de la scissure interhémisphérique. — *b*. son extrémité postérieure. — *c*. bulbe olfactif. — *d*. chiasma optique. — *e*. protubérance. — *f*. bulbe rachidien. — *g*. cervelet, dont l'hémisphère gauche a été réséqué.

La *branche postérieure* est destinée au lobe occipital et se ramifie sur les trois faces de ce lobe : en dehors, sur la partie postérieure des trois circonvolutions occipitales ; en dedans, sur le cunéus ; en bas, sur la partie la plus reculée des deux circonvolutions temporo-occipitales.

2° Limites respectives des trois territoires vasculaires. — La situation et l'étendue des trois territoires vasculaires que nous venons de décrire sont nettement indiquées dans les figures 319, 322 et 324, où chacun d'eux est représenté par une teinte spéciale.

a. *Territoire de la cérébrale antérieure.* — Le territoire de la cérébrale antérieure (teinte bleue) occupe tout d'abord la moitié interne du lobe orbitaire; puis, toute la partie de la face interne de l'hémisphère qui est située en avant du cunéus ; et enfin, sur la face externe de l'hémisphère, la première circonvolution frontale, la partie antérieure de la seconde, l'extrémité supérieure des deux circonvolutions frontale ascendante et pariétale ascendante et, enfin, la portion du lobule pariétal supérieur qui avoisine la scissure interhémisphérique.

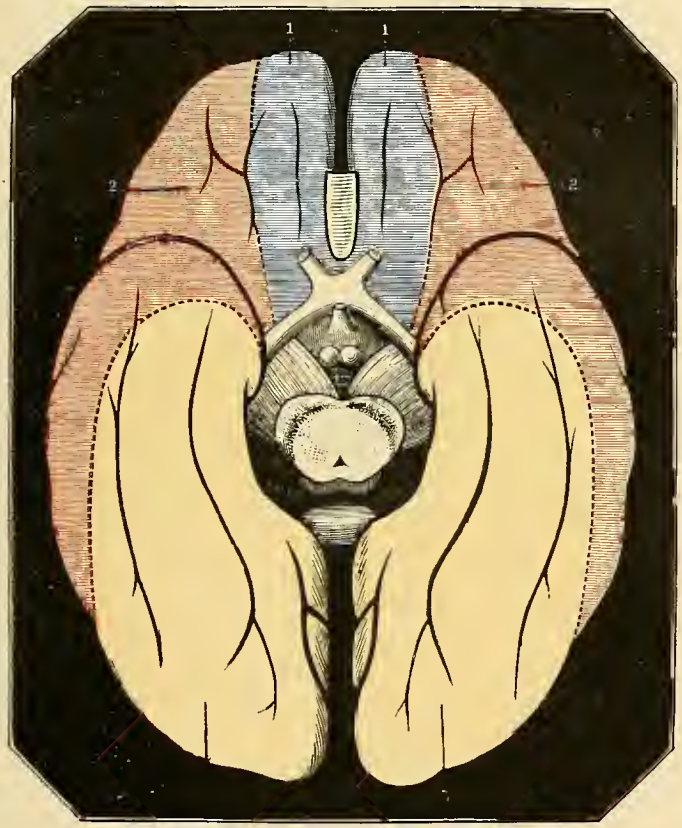

Fig. 324.

La face inférieure du cerveau, avec indication de ses territoires vasculaires.

1, territoire de la cérébrale antérieure (*en bleu*). — 2, territoire de la sylvienne (*en rouge*). — 3, 3, territoire de la cérébrale postérieure (*en jaune*).

b. *Territoire de la cérébrale postérieure.* — Le territoire de la cérébrale postérieure (teinte jaune) s'étend sur toute la surface du lobe temporo-occipital, moins la pointe. Il comprend en outre le cunéus, la partie postérieure des trois circonvolutions occipitales et la troisième temporale ou une portion seulement de cette dernière circonvolution.

c. *Territoire de la cérébrale moyenne.* — Le territoire de la cérébrale moyenne (teinte rouge), enfin, occupe tout le reste de l'hémisphère, c'est-à-dire la plus grande partie de la deuxième frontale, la troisième frontale tout entière, les deux tiers ou les trois quarts inférieurs des deux circonvolutions frontale ascendante et pariétale ascendante, la partie du lobule pariétal supérieur qui avoisine le sillon

interpariétal, le lobule pariétal inférieur tout entier, le pli courbe, la partie antérieure des circonvolutions occipitales, les deux premières temporales, la pointe du lobe temporo-occipital et, enfin, les circonvolutions de l'insula et la région rétro-insulaire. Des trois territoires précités ce dernier est de beaucoup le plus étendu. C'est aussi le plus important, en ce qu'il englobe dans ses limites la plus grande partie de cette région du manteau de l'hémisphère où la pathologie humaine a pu établir et localiser un certain nombre de centres d'innervation motrice, sensitive ou sensorielle.

Examinons maintenant la manière dont se comportent les ramifications des trois artères cérébrales à la surface du cerveau et dans l'épaisseur des circonvolutions.

3° Mode de ramification des artères cérébrales dans la pie-mère. — Ainsi que nous venons de le voir, les trois artères cérébrale antérieure, cérébrale moyenne et cérébrale postérieure se décomposent chacune en un certain nombre de branches. Ces branches, à leur tour, se subdivisent en plusieurs rameaux et ramuscules, lesquels se terminent par un certain nombre d'arborisations. Ces arborisations terminales qui partent, non seulement des rameaux et des ramuscules, mais encore des branches et des troncs, s'observent surtout à la surface libre des circonvolutions. Les artérioles, qui les constituent, présentent les trajets les plus divers : rarement rectilignes, le plus souvent flexueuses ou même onduleuses, elles marchent à la rencontre les unes des autres, arrivent au contact, se croisent sous des angles toujours variables et semblent s'anastomoser ensemble pour constituer un vaste réseau. Ces anastomoses existent-elles en réalité, suffisamment nombreuses et suffisamment larges pour justifier ce mot de réseau appliqué à la circulation artérielle de la pie-mère cérébrale ? Les anatomistes ne sont pas d'accord à ce sujet et nous nous trouvons ici en présence de deux opinions absolument contradictoires.

Fig. 325.

Schéma représentant le mode de distribution des artères cérébrales, d'après Duret.

A, artère principale. — B, arborisation primaire. — C, C, arborisations secondaires. — 1, 1, 1, artères médullaires. — 2, 2, artères corticales. — 3, ramifications des artères corticales dans la pulpe cérébrale.

Pour Duret, les anastomoses entre artères voisines sont extrêmement rares : rares déjà pour les branches, elles deviennent plus rares pour les rameaux, plus rares encore ou même absentes pour les arborisations. Ces artères appartiendraient donc au *type terminal*, dans l'acception donnée à ce terme par Conheim, c'est-à-dire qu'elles se résoudraient en capillaires sans s'unir aux artères voisines Il résulterait, on le conçoit, d'une pareille disposition que chacun des grands territoires vasculaires, que nous avons décrits plus haut, se diviserait en *territoires secondaires*, ceux-ci en *territoires tertiaires*, etc., territoires qui seraient d'autant plus indépendants qu'ils appartiendraient à un vaisseau plus petit. Il en résulte-

rait aussi, au point de vue pathologique, que lorsqu'un de ces vaisseaux à territoire distinct vient à être oblitéré, une circulation suppléante aurait peu de chance de s'établir, d'où ischémie et ramollissement du territoire en question.

Contrairement à ces conclusions, Heubner rattache le mode de distribution des artères dans la pie-mère au *type anastomotique*, et décrit dans l'épaisseur de cette membrane un double réseau : 1° un réseau superficiel, à la constitution duquel concourent tous les gros troncs qui s'échappent du polygone de Willis ; 2° un réseau profond, formé par les branches issues du réseau superficiel. « Ces branches, dit-il, se résolvent dans la pie-mère en un fin réseau ; toutes les artères principales fournissent à ce réseau, qui peut être alimenté par chacune de ces artères, naturellement par les branches éloignées, avec plus de difficulté et de lenteur que par les branches voisines. »

Si je m'en rapporte à mes propres recherches, les deux opinions contradictoires émises par Duret et par Heubner me paraissent également exagérées. Je n'ai jamais rencontré dans l'épaisseur de la pie-mère, soit chez l'adulte, soit chez le fœtus, un réseau aussi fin et aussi riche que celui que l'on trouve dans la description d'Heubner. D'autre part, je ne puis accorder le caractère de vaisseau terminal, ni aux troncs volumineux qui émanent du polygone de Willis, ni aux ramifications de ces troncs dans la pie-mère cérébrale. Les gros troncs, tout d'abord, s'anastomosent tous les uns avec les autres aux confins de leur territoire : j'ai toujours vu, sur un cerveau dont j'avais préalablement lié les trois communicantes, une injection au suif, poussée dans l'une des sylviennes, remplir successivement les trois territoires de l'hémisphère correspondant et les trois territoires de l'hémisphère opposé. Les régions de l'écorce où ces anastomoses m'ont paru être le plus nombreuses sont les suivantes : 1° la face externe des deuxième et troisième circonvolutions temporales, où plusieurs rameaux ascendants de la cérébrale postérieure (fig. 326) s'anastomosent à plein canal avec des rameaux descendants de la sylvienne ; 2° la partie interne du lobe orbitaire, où deux ou trois rameaux à direction transversale ou oblique se terminent, d'une part dans la cérébrale antérieure, d'autre part dans les branches orbitaires de la sylvienne ; 3° la partie postérieure du lobe quadrilatère, où l'on voit plusieurs rameaux de la cérébrale postérieure émerger de la scissure perpendiculaire interne et s'anastomoser à plein canal avec les ramifications les plus reculées de la cérébrale antérieure.

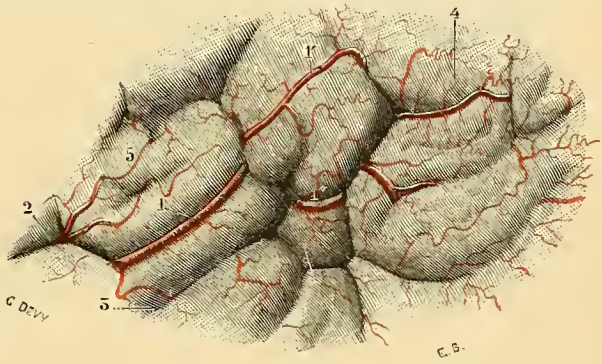

Fig. 326.

Mode de ramescence des artères corticales dans la pie-mère (région du pli courbe).

1, artère du pli courbe, avec 1', 1'', ses deux branches de bifurcation. — 2, extrémité postérieure de la scissure de Sylvius. — 3, scissure parallèle. — 4, pli courbe. — 5, lobule pariétal inférieur.

En ce qui concerne les branches et les rameaux, les anastomoses sont encore ici fort nombreuses et certainement suffisantes pour ramener le sang ou une injection fine dans un territoire quelconque dont l'artère principale a été oblitérée.

Est-ce à dire que la suppression brusque d'une artère, soit par embolie, soit par thrombose, sera toujours inoffensive et passera comme inaperçue ? Non : les faits anatomo-cliniques sont là pour nous dire le contraire. Mais de ce qu'une embolie ou une thrombose détermine dans certains cas des désordres fonctionnels ou même des lésions anatomo-pathologiques, il faudrait bien se garder de conclure à l'absence des anastomoses précitées, anastomoses que l'on voit et dont l'existence, par conséquent, est positive et indéniable. Les désordres en question trouvent souvent leur explication dans une altération déjà ancienne des artères pie-mériennes ou même de la pulpe cérébrale sous-jacente; elles peuvent s'expliquer aussi par la petitesse des anastomoses elles-mêmes, ne permettant au sang d'arriver au territoire brusquement frappé qu'avec beaucoup de lenteur et en quantité insuffisante, lenteur et insuffisance dont s'accommode mal un tissu à la fois aussi actif et aussi délicat que l'écorce cérébrale.

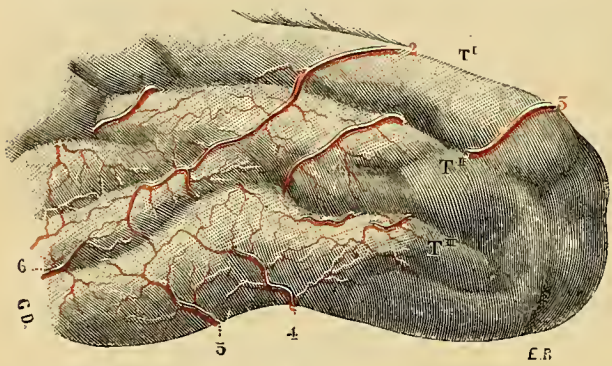

Fig. 327.

Anastomoses de l'artère sylvienne avec la cérébrale postérieure sur la face libre de la troisième temporale (côté droit).

T^I, T^II, T^III, première, deuxième et troisième circonvolutions temporales. — 1, 2, 3, branches descendantes de l'artère sylvienne. — 4, 5, 6, branches de la cérébrale postérieure.

4° Terminaison des artères pie-mériennes dans la pulpe cérébrale. — Lorsqu'on soulève la pie-mère avec précaution, on voit s'échapper de sa face profonde comme une pluie de fines artérioles qui tombent perpendiculairement sur la pulpe cérébrale sous-jacente et la pénètrent, pour s'y terminer et la nourrir. Ces artères, dites *nourricières de la pulpe cérébrale*, se divisent en deux groupes, les artères longues et les artères courtes :

a. *Artères longues ou médullaires.* — Les artères longues ou médullaires traversent la substance grise de l'écorce et arrivent dans la substance blanche sous-jacente, où elles se terminent en affectant une disposition pénicillée. On en compte de 10 à 15 sur la coupe d'une circonvolution de moyen volume ; 3 ou 4 seulement sur la face libre de cette circonvolution ; 5 ou 6 sur chacune de ses faces latérales ou même dans le fond des scissures correspondantes. Toutes ces artères se dirigent en droite ligne vers le centre de l'hémisphère et, comme elles ne communiquent les unes avec les autres que par de fins capillaires, chacune d'elles constitue un petit système indépendant.

Les artères médullaires descendent dans le centre ovale à une profondeur de 4 ou 5 centimètres ; elles se rapprochent ainsi beaucoup des noyaux centraux, mais n'entrent jamais en relation avec leurs artères. Nous ne saurions trop le répéter, le réseau artériel de l'écorce et celui des noyaux centraux sont complètement indépendants l'un de l'autre. Charcot fait observer avec raison qu'il existe sur les confins des deux systèmes, en plein centre ovale, une espèce de terrain neutre où les échanges nutritifs s'effectuent d'une façon moins énergique et où se développent de préférence certains ramollissements lacunaires séniles.

b. *Artères courtes ou corticales.* — Les artères courtes ou corticales s'arrêtent dans la substance grise des circonvolutions et s'y résolvent rapidement en mailles capillaires.

c. *Réseaux capillaires des circonvolutions.* — Les réseaux capillaires des circonvolutions se présentent sous quatre aspects différents, correspondant chacun à une zone distincte. Nous empruntons à Duret la description de ces différents réseaux :

1° Tout à fait à la superficie de la couche grise, il existe un réseau capillaire à mailles quadrangulaires, très larges et parallèles à la surface. Ce réseau ne se voit bien que sur des coupes horizontales : il forme de très fines anastomoses entre les diverses artères qui pénètrent dans les circonvolutions. Il n'occupe guère qu'un demi-millimètre de la couche grise.

2° Les deux millimètres subjacents de la substance corticale sont remplis par des mailles capillaires polygonales assez fines. Ce réseau est surtout formé par les artères corticales, qui se répandent dans toute son étendue par leurs ramuscules collatéraux et plus encore par leurs ramuscules terminaux. Les artères corticales sont innombrables et, toutes les deux ou trois mailles capillaires, on rencontre un de leurs ramuscules.

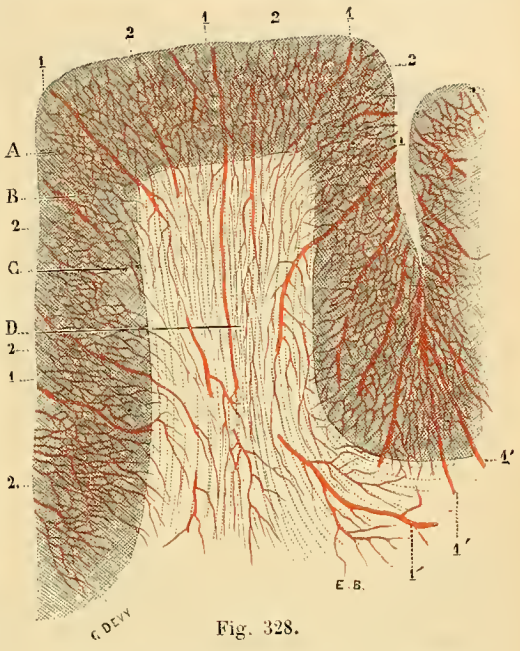

Fig. 328.

Artères des circonvolutions (d'après Duret).

1, 1, artères médullaires. — 1', 1', groupe d'artères médullaires, situé entre deux circonvolutions voisines. — 2, 2, artères corticales ou de la substance grise. — A, réseau capillaire à mailles assez larges, situé sous la pie-mère. — B, réseau à mailles polygonales plus serrées, situé dans la substance grise. — C, réseau de transition à mailles plus larges. — D, réseau capillaire de la substance blanche.

3° Le dernier millimètre environ de la couche grise est occupé par un réseau capillaire de transition : ses mailles capillaires sont plus larges que celles de la couche supérieure ; mais elles sont beaucoup moins allongées que celles de la substance blanche, dans laquelle il se prolonge un peu, jusqu'à ce qu'il s'y confonde entièrement.

4° Le réseau capillaire de la substance blanche est constitué par des mailles à parois plus fines, mais plus allongées que celles des réseaux de la couche grise proprement dite. Leur largeur est trois ou quatre fois celle du diamètre des mailles de la couche grise. Ce réseau est disposé dans le sens des principaux faisceaux de fibres nerveuses, que ces mailles semblent entourer.

2° *Artères des noyaux centraux ou artères ganglionnaires.*

Les trois artères cérébrales prennent encore part, mais d'une façon fort inégale, comme nous le verrons tout à l'heure, à la constitution du système vasculaire destiné aux noyaux centraux. Les artères nourricières de la couche optique, du noyau lenticulaire et du noyau caudé proviennent toutes des trois troncs précités et s'en

détachent dans le voisinage du polygone de Willis, tout près de l'origine de ces troncs par conséquent (fig. 329). Elles naissent isolément, quoique sur des points très rapprochés les uns des autres, et s'engagent ensuite, pour atteindre les noyaux centraux, dans les trous de l'espace perforé antérieur et de l'espace perforé postérieur. Elles forment ainsi, au niveau de ces deux espaces perforés, des bouquets d'artérioles isolées et parallèles, qui rappellent, suivant la comparaison pittoresque d'Heubner, ces groupes de jeunes rejetons que l'on voit, dans les forêts, pousser à la base des arbres. Cette indépendance, les artères ganglionnaires la conservent jusqu'à leur terminaison ; tous les anatomistes s'accordent sur ce point. On peut les injecter séparément, sans jamais pousser l'injection dans les artères voisines ; ce sont des *artères terminales* par excellence. Ceci posé, examinons la part qui revient à chacune des trois artères cérébrales dans l'irrigation des noyaux centraux :

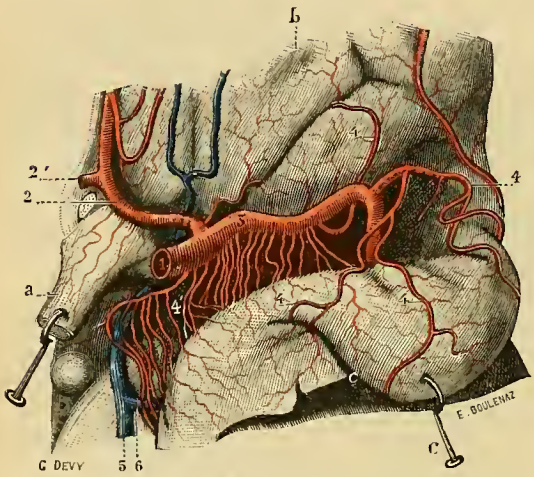

Fig. 329.

L'artère cérébrale antérieure et l'artère sylvienne à la base du cerveau (injection au suif).

a, nerf optique érigné en arrière. — *b*, lobe orbitaire. — *c*, pie-mère du lobe temporo-occipital érignée en arrière. — 1, carotide interne. — 2, cérébrale antérieure, avec 2', communicante antérieure. — 3, cérébrale moyenne ou sylvienne. — 4, 4, bouquet d'artérioles fournies par cette dernière aux circonvolutions voisines et aux noyaux opto-striés : ces dernières traversent les trous de l'espace perforé antérieur. — 5, veine basilaire, avec 6, son affluent ventriculaire.

1° Branches fournies aux noyaux centraux par la cérébrale antérieure. — La cérébrale antérieure émet, tout près de son origine, plusieurs ramuscules, qui traversent de bas en haut l'espace perforé antérieur et viennent se perdre dans la tête du noyau caudé. Ces artères, dites *striées antérieures*, m'ont paru constantes ; mais elles sont très variables dans leur volume et surtout dans leur nombre.

2° Branches fournies aux noyaux centraux par la cérébrale moyenne. — La cérébrale moyenne ou sylvienne abandonne de même, presque immédiatement après son origine, un gros bouquet d'artérioles (fig. 329) destinées principalement aux deux noyaux du corps strié. Ces artérioles s'engagent, comme les précédentes, dans les trous de l'espace perforé antérieur et se partagent alors en deux groupes : les artères striées internes et les artères striées externes (fig. 330, 4 et 5) :

a. *Artères striées internes.* — Les artères striées internes (4) se rendent tout d'abord aux deux segments internes du noyau lenticulaire (globus pallidus), qu'elles abordent par la base et auxquels elles abandonnent quelques rameaux. Puis, arrivées à la face supérieure du globus pallidus, elles traversent la capsule interne, en suivant un trajet oblique en haut et en dedans, et, finalement, viennent se terminer dans le noyau caudé.

b. *Artères striées externes.* — Les artères striées externes (5), situées en dehors des précédentes, se portent vers le segment externe du noyau lenticulaire (putamen). Elles gagnent ensuite la capsule interne, les unes en traversant ce segment, les autres en le contournant par sa face externe, et elles se subdivisent alors en

deux groupes secondaires, l'un antérieur, l'autre postérieur (fig. 331) : 1° les artères du groupe antérieur, *artères lenticulo-striées*, traversent le segment antérieur de la capsule interne pour venir se terminer, comme les artères striées internes, dans le noyau caudé ; 2° les artères du groupe postérieur, *artères lenticulo-optiques*, répondent au segment postérieur de la capsule interne et se terminent à la partie externe et antérieure de la couche optique. — Parmi les artères du groupe antérieur, il en existe ordinairement une, plus volumineuse que les autres, que l'on voit contourner le segment externe du noyau lenticulaire (fig. 330, 5'), puis pénétrer dans ce segment, traverser la partie antérieure de la capsule et finalement aboutir au noyau caudé. C'est à cette branche que Charcot a donné le nom d'*artère de l'hémorrhagie cérébrale* : l'observation clinique a, en effet, démontré que c'est sur le trajet de ce vaisseau que se produisent, avec une sorte de prédilection, les épanchements sanguins de cette région.

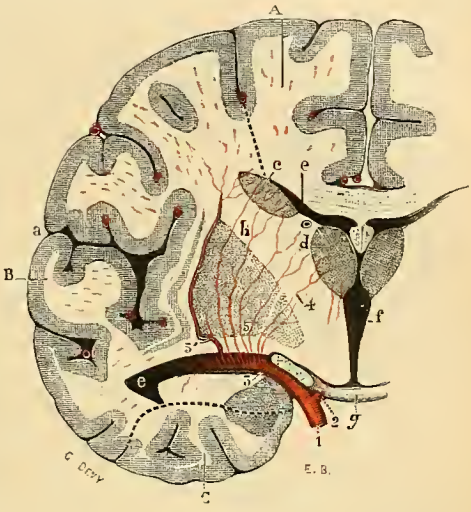

Fig. 330.

Coupe vertico-transversale de l'hémisphère gauche, passant immédiatement en arrière du chiasma, pour montrer les branches centrales ou ganglionnaires de l'artère sylvienne.

a, scissure de Sylvius. — *b*, noyau lenticulaire. — *c*, noyau caudé. — *d*, couche optique. — *e*, ventricule latéral. — *f*, ventricule moyen. — *g*, chiasma.

1, carotide interne. — 2, cérébrale antérieure. — 3, sylvienne. — 4, artères striées internes. — 5, artères striées externes, avec 5', artère de l'hémorrhagie cérébrale.

A, territoire de la cérébrale antérieure. — B, territoire de la sylvienne. — C, territoire de la cérébrale postérieure.

3° Branches fournies aux noyaux centraux par la cérébrale postérieure. — La cérébrale postérieure ne fournit aucune branche au corps strié. Par contre, elle envoie à la couche optique de nombreuses artères, que nous distinguerons, avec Duret, en optiques inférieures, optique postérieure et interne, optique postérieure et externe :

a. *Artères optiques inférieures.* — Les artères optiques inférieures, en nombre variable, naissent de la cérébrale postérieure au niveau du bord antérieur de la protubérance. Elles pénètrent ensuite de bas en haut dans les trous de l'espace perforé postérieur, arrivent ainsi au-dessous de la couche optique et, finalement, viennent se distribuer à la face interne de cet organe ainsi qu'aux parois latérales du ventricule moyen.

b. *Artère optique postérieure et interne.* — L'artère optique postérieure et interne naît de la cérébrale postérieure, un peu en dehors du groupe précédent. Elle pénètre dans la substance cérébrale au niveau du bord interne du pédoncule et se distribue à la partie postéro-interne de la couche optique. Chemin faisant, elle abandonne constamment quelques ramuscules au pédoncule cérébral.

c. *Artère optique postérieure et externe.* — L'artère optique postérieure et externe se détache de la cérébrale postérieure vers la partie moyenne de la courbe que décrit ce tronc artériel autour du pédoncule. Elle s'insinue immédiatement dans la fente cérébrale de Bichat et aborde la couche optique entre le corps genouillé interne et le corps genouillé externe. Elle se distribue, comme son nom l'indique, à la partie postéro-externe de cet organe.

4° Résumé. — En résumé (fig. 331) :

Le *noyau caudé* reçoit deux groupes d'artères, savoir : 1° les artères striées antérieures, provenant de la cérébrale antérieure et se distribuant à sa partie antérieure ou tête ; 2° des branches des artères striées internes et striées externes, qui émanent de la sylvienne et qui abordent sa face inférieure, après avoir traversé successivement le noyau lenticulaire et la capsule interne ; l'artère de l'hémorrhagie cérébrale (Charcot) est la plus importante de ce groupe.

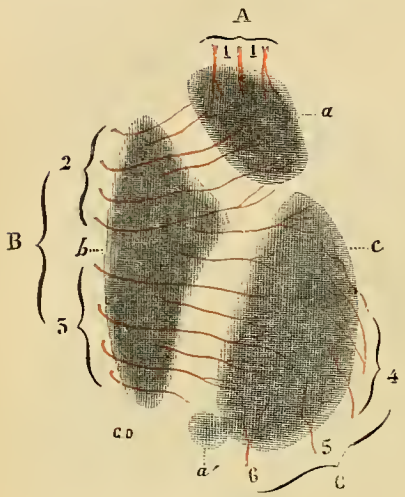

Fig. 331.

Les artères des noyaux centraux, examinées sur une coupe de Flechsig (schématique).

a, *a'*, noyau caudé ; *b*, noyau lenticulaire ; *c*, couche optique. — A, cérébrale antérieure. — B, cérébrale moyenne. — C, cérébrale postérieure.
1, 1, artères striées antérieures. — 2, artères lenticulo-striées. — 3, artères lenticulo-optiques. — 4, artère optique inférieure ou interne. — 5, artère optique postéro-interne. — 6, artère optique postéro-externe.

Le *noyau lenticulaire* reçoit de la sylvienne : 1° les artères striées externes pour son segment externe (putamen) ; 2° les artères striées internes pour ses deux segments moyen et interne (globus pallidus).

La *couche optique*, à son tour, reçoit trois groupes d'artères : 1° les artères optiques externes ou lenticulo-optiques, destinées à sa partie antérieure et externe ; 2° les artères optiques inférieures, se distribuant à sa face interne ; 3° les artères optiques postérieures, au nombre de deux, l'une postéro-interne, l'autre postéro-externe, destinées, comme l'indique suffisamment leur nom, à sa partie postérieure. De ces trois groupes artériels, le premier est fourni par la cérébrale moyenne ou sylvienne ; les deux derniers proviennent de la cérébrale postérieure.

3° *Artères ventriculaires ou choroïdiennes.*

Les artères destinées aux ventricules cheminent tout d'abord le long des plexus choroïdes et de la toile choroïdienne. Elles sont au nombre de trois, savoir : l'artère choroïdienne antérieure, l'artère choroïdienne postérieure et latérale, l'artère choroïdienne postérieure et moyenne.

1° Artère choroïdienne antérieure. — L'artère choroïdienne antérieure émane de la carotide interne, à la même hauteur que la cérébrale antérieure et la cérébrale moyenne. Oblique en arrière et en dehors, elle se jette sur les plexus choroïdes des ventricules latéraux au niveau de l'extrémité antérieure de la fente cérébrale de Bichat. Elle parcourt les deux tiers environ de ces plexus, en leur abandonnant des rameaux extrêmement fins.

2° Artère choroïdienne postérieure et latérale. — L'artère choroïdienne postérieure et latérale (Duret) se détache de la cérébrale postérieure un peu en arrière du pédoncule et se partage d'ordinaire en deux rameaux : l'un externe, pour la partie supérieure des plexus choroïdes du ventricule latéral ; l'autre interne, pour la toile choroïdienne.

3° Artère choroïdienne postérieure et moyenne. — L'artère choroïdienne postérieure et moyenne (Duret) naît encore de la cérébrale postérieure, un peu en arrière de la précédente. De là, elle se dirige d'arrière en avant, longe le côté de la glande pinéale, sur laquelle elle jette quelques ramuscules et se divise ensuite en deux rameaux : un rameau externe pour la toile choroïdienne supérieure ; un rameau interne pour les plexus choroïdes du ventricule moyen.

4° Mode de terminaison des artères choroïdiennes. — Le mode de terminaison des artères choroïdiennes diffère sur la toile et sur les plexus :

a. *Sur la toile choroïdienne*, les branches principales cheminent d'arrière en avant. Elles abandonnent latéralement de fines artérioles à direction transversale, que l'on peut suivre sur les deux faces du troisième ventricule, sur la commissure grise et jusque sur les deux commissures blanches.

b. *Sur les plexus choroïdes*, les dernières ramifications artérielles forment un réseau qui a beaucoup d'analogie avec celui des procès ciliaires (Duret) : ce sont de longs capillaires, flexueux et parallèles, dépourvus d'anastomoses transversales et se recourbant en anse, au sommet de chacune des houppes du plexus, pour se continuer directement avec de toutes petites veinules, comme eux très allongées et très flexueuses.

4° *Artères de la base.*

Nous désignerons sous ce titre les artères qui se rendent à cette portion de la base du cerveau qui unit l'un à l'autre les deux hémisphères. Ce sont des vaisseaux d'un tout petit calibre, de simples artérioles provenant de la cérébrale antérieure et des deux communicantes.

La *communicante antérieure* fournit plusieurs rameaux au bec du corps calleux, à la lamelle sus-optique et au chiasma. Lorsque la communicante est toute petite ou même absente, les rameaux précités proviennent de la cérébrale antérieure.

La *cérébrale antérieure*, à son tour, jette quelques ramuscules sur le nerf optique et sur son chiasma.

La *communicante postérieure*, enfin, fournit de nombreux rameaux, que nous diviserons en internes et externes : les *rameaux internes* se distribuent au chiasma des nerfs optiques, au tuber cinereum, aux tubercules mamillaires ; les *rameaux externes* se jettent sur les bandelettes optiques et sur les pédoncules cérébraux.

B. — Veines

Les veines du cerveau, comparées aux artères, se distinguent tout d'abord de ces dernières par leur volume qui est beaucoup plus considérable. Elles s'en distinguent aussi par leur situation : tandis que les branches artérielles descendent et se dissimulent dans la profondeur des scissures avec une sorte de prédilection, les branches veineuses, les grosses branches tout au moins, cheminent de préférence à la surface libre des circonvolutions. Mais ce qui caractérise avant tout les veines cérébrales, c'est la minceur de leurs parois entièrement dépourvues de fibres musculaires, la multiplicité de leurs anastomoses, l'absence de valvules dans leur intérieur, disposition anatomique qui nous explique la facilité avec laquelle chemine une injection poussée de leur embouchure vers leurs branches d'origine. Considérées au point de vue descriptif, les veines du cerveau se répar-

tissent en trois systèmes : 1° les veines superficielles ou veines de circonvolutions ; 2° les veines profondes, encore appelées veines des noyaux centraux ou veines de Galien ; 3° les veines de la base.

1° *Veines superficielles ou veines des circonvolutions.*

Des réseaux capillaires du centre ovale et de la substance grise des circonvolutions partent des *veines médullaires* et des *veines corticales*, qui se rendent à la pie-mère, en suivant, mais en sens inverse, le même trajet que les artères de même nom. Ces veines sont beaucoup plus volumineuses que les artères correspondantes, mais elles sont aussi moins nombreuses et, par conséquent, plus espacées : on en compte seulement de six à huit (Duret) sur la coupe d'une circonvolution de volume moyen. Arrivées dans la pie-mère, elles s'abouchent dans des rameaux de plus en plus volumineux et, finalement, vont aboutir aux sinus de la dure-mère. Au point de vue topographique, les veines des circonvolutions se

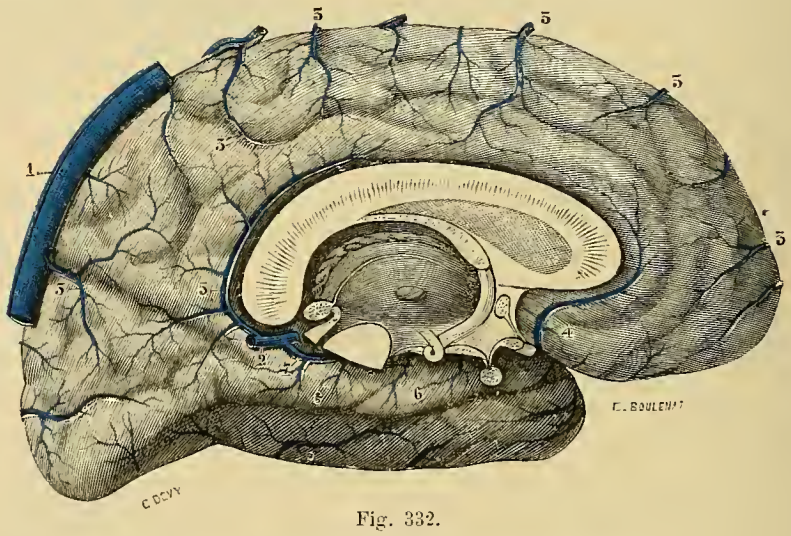

Fig. 332.

Veines de la face interne du cerveau (hémisphère gauche).

1, une portion du sinus longitudinal supérieur. — 2, ampoule de Galien. — 3, 3, 3, 3, veines ascendantes, se rendant directement au sinus longitudinal supérieur ; 3', veines descendantes, se jetant préalablement dans un tronc veineux de la face externe. — 4, veine cérébrale antérieure, allant à la veine basilaire. — 5, veine cunéo-limbique, tributaire de la veine de Galien. — 6, 6, 6, veines de la face inférieure de l'hémisphère allant à la veine basilaire. — 7, veine basilaire.

divisent en trois groupes, correspondant aux trois faces des hémisphères : les veines cérébrales internes, les veines cérébrales externes, les veines cérébrales inférieures.

1° Veines cérébrales internes. — Les veines cérébrales internes (fig. 332) prennent leur origine sur les circonvolutions de la face interne des hémisphères. La plupart d'entre elles se dirigent en haut et, arrivées au niveau du bord supérieur de l'hémisphère, s'ouvrent dans le sinus longitudinal supérieur, soit directement, soit en s'abouchant préalablement dans quelques troncs veineux de la face externe. Quelques-unes, cependant, émanant de la circonvolution du corps calleux, du cunéus et du lobule quadrilatère, se rendent soit au sinus longitudinal inférieur, soit à la veine de Galien au moment où cette veine se jette dans le sinus droit.

2° Veines cérébrales externes. — Les veines cérébrales externes (fig. 333)

répondent à la convexité de l'hémisphère. Elles se distinguent, d'après leur direction, en ascendantes et descendantes :

a. *Veines ascendantes.* — Les veines ascendantes, de beaucoup les plus importantes, sont au nombre de huit à douze pour chaque hémisphère. Elles se dirigent de bas en haut, comme leur nom l'indique, et viennent se jeter dans le sinus longitudinal supérieur. Il est très fréquent de voir quelques-unes de ces veines devenir *sinusiennes* au niveau de leur terminaison, c'est-à-dire abandonner la

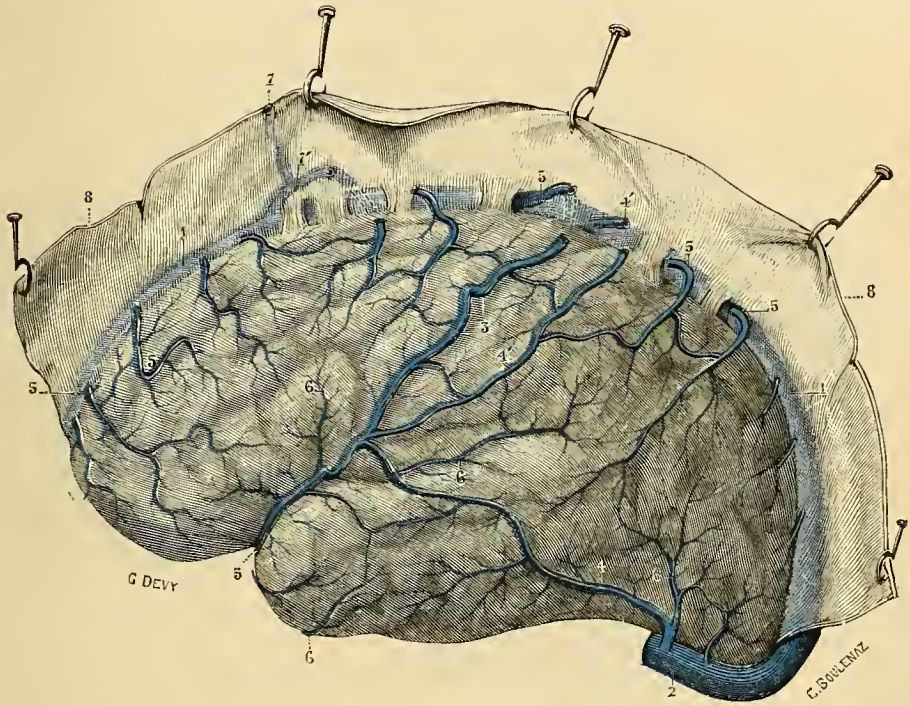

Fig. 333.

Veines de la face externe du cerveau (hémisphère gauche).

(La dure-mère a été sectionnée à quatre centimètres de la ligne médiane et sa partie interne soulevée pour montrer le mode d'abouchement des veines cérébrales externes dans le sinus longitudinal supérieur.)

1, sinus longitudinal supérieur. — 2, portion horizontale du sinus latéral. — 3, grande veine anastomotique de Trolard. — 4, veine anastomotique de Labbé. — 4', canal anastomotique entre la veine de Trolard et le sinus longitudinal supérieur. — 5, 5, 5, veines ascendantes de l'hémisphère. — 6, 6, 6, veines descendantes. — 7, branche de la méningée moyenne, s'anastomosant en 7' avec une veine cérébrale ascendante, dans la portion sinusienne de cette dernière. — 8, 8, dure-mère.

(On voit, sur cette figure, qu'un certain nombre de veines ascendantes s'engagent dans l'épaisseur de la dure-mère avant de s'ouvrir dans le sinus longitudinal et deviennent ainsi *sinusiennes* à leur terminaison.)

surface du cerveau avant d'atteindre le sinus longiludinal et cheminer alors, pendant quelque temps, dans l'épaisseur même de la dure-mère.

Toutes les veines ascendantes n'abordent pas le sinus longitudinal de la même manière. Les plus antérieures, celles qui proviennent de la partie antérieure du lobe frontal, sont obliques en haut et en arrière : elles s'ouvrent, par conséquent, dans le sinus suivant un angle aigu ouvert en avant. Les suivantes, à peu près verticales, s'ouvrent dans le sinus à angle droit. Toutes les autres, à partir de la scissure de Rolando ou du sillon prérolandique jusqu'à l'extrémité postérieure de l'hémisphère, s'infléchissent en avant avant d'atteindre le sinus et débouchent dans son intérieur suivant un angle aigu ouvert en arrière.

Le courant sanguin, dans ces derniers affluents, est donc dirigé en sens inverse

de celui du sinus longitudinal lui-même. Cette particularité morphologique a été diversement interprétée par les anciens anatomistes, qui, tous, sous l'influence alors dominante de la doctrine des causes finales, n'ont vu dans l'obliquité en question, créant la divergence des deux courants veineux, qu'une disposition voulue par la nature dans un but utile à la circulation encéphalique : « Le but de cette disposition, écrivait Cuvier, paraît être d'empêcher le reflux du sang veineux qui pourrait comprimer le cerveau. » Mais il suffit d'une simple réflexion pour comprendre, au contraire, que la direction antéro-postérieure du courant sanguin dans le sinus longitudinal supérieur gêne le libre déversement des veines cérébrales externes, et favorise ainsi la stase veineuse dans leur territoire d'origine bien plus facilement que si leur obliquité était dirigée en sens inverse, c'est-à-dire d'avant en arrière. Les prétendues valvules ou dispositions équivalentes, qu'on a décrites au point d'abouchement de ces veines pour empêcher le reflux du sinus, n'existent pas : les veines en question se remplissent, en effet, par une injection faite dans le sinus, que cette injection soit poussée d'avant en arrière ou d'arrière en avant. Tout récemment, Trolard, se basant sur ce fait anatomique que les veines cérébrales externes communiquent en grande partie avec le sinus pétreux supérieur et le sinus latéral, a cru pouvoir considérer ces veines comme des voies suppléantes du sinus longitudinal supérieur, chargées de transporter le trop-plein de ce dernier dans les sinus de la base : dès lors, la circulation du sang veineux, contrairement à l'opinion courante, s'y effectuait de haut en bas, et la direction antéro-postérieure de ces veines, direction qui est la même que celle du sinus, ne pouvait avoir pour but et pour résultat que de favoriser cette circulation collatérale. Ce n'est là encore qu'une simple hypothèse. Pour lui donner de la consistance, il eût fallu démontrer que, dans les conditions ordinaires, le sang veineux chemine dans les veines cérébrales externes de haut en bas, c'est-à-dire du sinus longitudinal supérieur vers les sinus de la base. Or, le fait n'a été que supposé. Il est rationnel d'admettre, au contraire, que le sang veineux, à la face externe des hémisphères, obéit à la règle générale et que, ici comme ailleurs, il circule des rameaux vers les branches et des branches vers les troncs, c'est-à-dire de bas en haut.

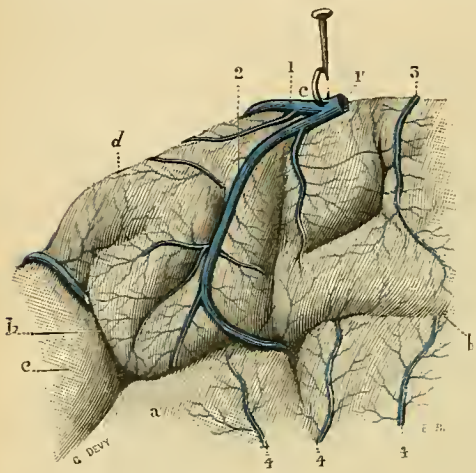

Fig. 334.

Mode de ramescence des veines cérébrales (lobule paracentral).

a, circonvolution du corps calleux. — *b*, scissure calloso-marginale. — *c*, extrémité supérieure de la scissure de Rolando. — *d*, lobule paracentral. — *e*, lobule quadrilatère.

1, grande anastomotique de Trolard, avec 1', son abouchement dans le sinus longitudinal supérieur. — 2, une grosse veine de la face interne, se jetant dans la veine précédente. — 3, autre veine de la face interne, aboutissant directement au sinus. — 4, 4, 4, veines descendantes, tributaires de la veine cunéo-limbique et de la veine de Galien.

Ce serait perdre son temps que de demander plus longtemps à la physiologie et à la doctrine des causes finales la raison d'être d'une disposition anatomique, qui n'a pas été *voulue*, je veux dire qui n'a pas été créée en vue d'un rôle spécial : cette disposition s'explique tout simplement, comme l'a établi Hébon, par l'extension considérable que prend chez l'homme le lobe frontal. Ce lobe, se développant d'avant en arrière, repousse en arrière les deux lobes pariétal et occipital et,

du même coup, toutes les veines qui cheminent à leur surface. Or, comme ces veines sont pour ainsi dire fixées à leur extrémité supérieure par le seul fait de leur abouchement dans le sinus longitudinal, il s'ensuit que leur partie inférieure seule se déplace et que, lorsque le développement du cerveau est complètement effectué, leur partie supérieure se trouve dirigée obliquement en haut et en avant.

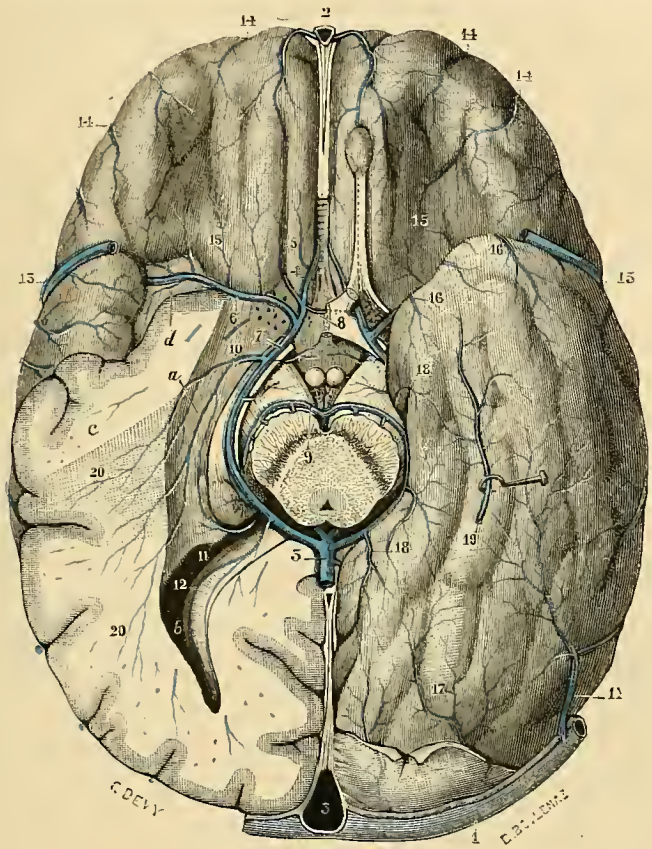

Fig. 335.

Veines de la face inférieure du cerveau.

(L'hémisphère droit a été sectionné suivant un plan horizontal pour montrer *a* et *b* la voûte des deux prolongements sphénoïdal et occipital du ventricule latéral. L'opercule inférieur de la scissure de Sylvius a été ensuite réséqué suivant un plan oblique *c* pour montrer l'insula *d*.)

1. portion horizontale du sinus latéral. — 2. extrémité antérieure du sinus longitudinal supérieur. — 3, ampoule de Galien. — 4. veine cérébrale antérieure. — 5. veine olfactive. — 6, veine insulaire, s'anastomosant dans la rigole supérieure avec les veines de la face externe de l'hémisphère. — 7, veines basilaires. — 8. communicante antérieure. — 9. communicante postérieure. — 10. choroïdienne antérieure. — 11. veines de la corne d'Ammon. — 12, veine de l'ergot de Morand. — 13, extrémité antérieure de la grande anastomotique de Trolard. — 14, veines antérieures du lobe orbitaire. — 15, veines postérieures du lobe orbitaire. — 16. veines antérieures du lobe temporo-sphénoïdal. — 17, veines postérieures du lobe temporo-sphénoïdal. — 18, veines internes du lobe temporo-sphénoïdal. — 19. veine se rendant au sinus pétreux supérieur. — 20, veines du centre ovale.

L'explication fournie par Hédon me paraît d'autant plus exacte que cette obliquité des affluents postérieurs du sinus longitudinal ne se rencontre pas encore chez l'embryon de trois mois et n'existe pas davantage chez les animaux, lesquels, comme on le sait, ont un lobe frontal bien moins développé que chez l'homme.

b. *Veines descendantes.* — Les veines descendantes sont tributaires des sinus de la base. Celles qui occupent la partie postérieure de l'hémisphère, se jettent dans le sinus latéral. Celles qui prennent leur origine sur le pourtour de la scissure de

Sylvius se dirigent en bas et en avant, comme la scissure elle-même, et viennent s'ouvrir, soit dans le sinus pétreux supérieur, soit dans le sinus caverneux. L'une de ces veines, plus volumineuse que les autres et que nous appellerons *veine sylvienne superficielle*, longe le bord postérieur de la petite aile du sphénoïde, revêt bientôt tous les caractères des sinus (*sinus sphéno-pariétal*) et aboutit à l'extrémité antérieure du sinus caverneux. Cette veine sylvienne superficielle, qu'il ne faut pas confondre avec la *veine sylvienne profonde*, laquelle occupe le fond même de la scissure et que nous décrirons plus tard, constitue la partie inférieure de la *grande veine anastomotique* de Trolard (p. 1097), lorsque cette veine anastomotique vient s'ouvrir dans le sinus caverneux.

3° Veines cérébrales inférieures. — Ces veines (fig. 335) occupent la face inférieure de l'hémisphère et se distinguent en antérieures et postérieures :

a. *Veines antérieures.* — Les veines antérieures ou *veines orbitaires* répondent au lobe orbitaire. La plupart d'entre elles se dirigent en avant vers le pôle frontal de l'hémisphère et se jettent dans le sinus longitudinal supérieur. Les autres, suivant un trajet inverse, convergent vers l'espace quadrilatère perforé et aboutissant aux veines de la base, notamment à la veine cérébrale antérieure et à la veine insulaire (voy. plus loin).

b. *Veines postérieures.* — Les veines postérieures ou *veines temporo-occipitales* répondent au lobe de même nom. Elles se réunissent d'ordinaire en deux ou trois troncs, qui se portent d'avant en arrière vers la portion horizontale du sinus latéral et s'ouvrent dans ce sinus. Quelques-unes cependant, beaucoup moins importantes, se jettent soit dans la veine insulaire, soit dans la veine basilaire, soit dans le sinus pétreux supérieur, ou bien encore dans le tronc commun des veines de Galien.

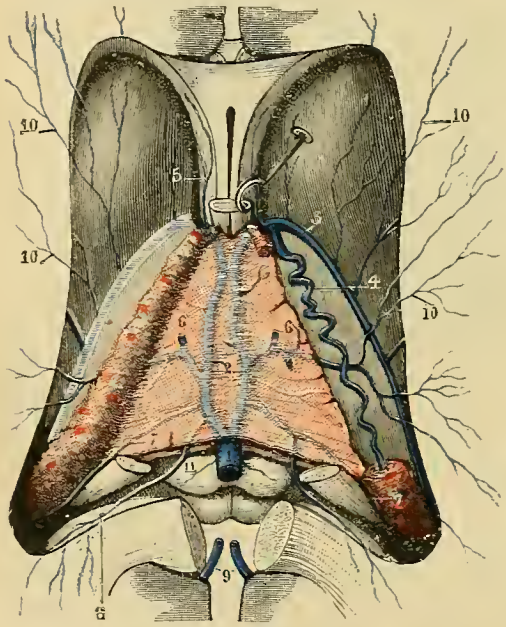

Fig. 336.

Les veines de Galien et leurs affluents.

1, tronc commun ou ampoule des veines de Galien. — 2, veines de Galien. — 3, veine du corps strié. — 4, veines des plexus choroïdes. — 5, veine du septum. — 6, veine de la couche optique et du trigone. — 7, veines de la corne d'Ammon. — 8, veines de l'ergot de Morand. — 9, veines cunéo-limbiques. — 10, veines du centre ovale. — 11, veines des tubercules quadrijumeaux.

2° *Veines profondes ou veines de Galien.*

Les veines qui proviennent des noyaux centraux, des parois ventriculaires et d'une grande partie du centre ovale, empruntent, pour se porter dans le système veineux général, les prolongements intra-cérébraux de la pie-mère, c'est-à-dire les plexus choroïdes et la toile choroïdienne supérieure. Elles se condensent sur cette dernière membrane, en deux troncs volumineux, l'un droit, l'autre gauche, connus sous le nom de *veines de Galien* (fig. 336, 2).

1° Branches d'origine. — Les veines de Galien naissent au sommet de la toile choroïdienne par la réunion des trois

veines suivantes : la veine du septum lucidum, la veine du corps strié, la veine des plexus choroïdes :

La *veine du septum lucidum* (fig. 336,5) provient du septum lucidum, de la portion réfléchie du corps calleux et de l'extrémité antérieure du ventricule latéral.

La *veine du corps strié* (fig. 336,3) chemine d'arrière en avant dans le sillon de séparation de la couche optique et du noyau caudé. Dans son trajet, elle reçoit successivement : sur son côté interne, quelques fins rameaux provenant de la couche optique ; sur son côté externe, des rameaux, à la fois plus nombreux et plus volumineux, qui tirent leur origine du noyau caudé, du noyau lenticulaire, de la capsule interne et du centre ovale. Arrivée à l'extrémité antérieure de la couche optique, la veine du corps strié s'infléchit en dedans, passe au-dessous du trigone, immédiatement au-dessus du trou de Monro, et se jette alors dans l'origine de la veine de Galien.

La *veine des plexus choroïdes* (fig. 336,4), suivant la même direction que la précédente, longe d'arrière en avant les plexus choroïdes des ventricules latéraux, en occupant tantôt leur bord externe tantôt leur bord interne.

2° Trajet et affluents. — Ainsi constituées, les deux veines de Galien se portent d'avant en arrière, de chaque côté de la ligne médiane, accolées ensemble ou bien séparées l'une de l'autre par un tout petit intervalle. Elles sont exactement situées entre le feuillet supérieur et le feuillet inférieur de la toile choroïdienne. Dans leur trajet, elles reçoivent de nombreux affluents dont les principaux sont : la *veine de la couche optique et du trigone*, la *veine de la corne d'Ammon* et la *veine de l'ergot de Morand* (fig. 337,10 et 11), dont les noms seuls indiquent nettement la provenance.

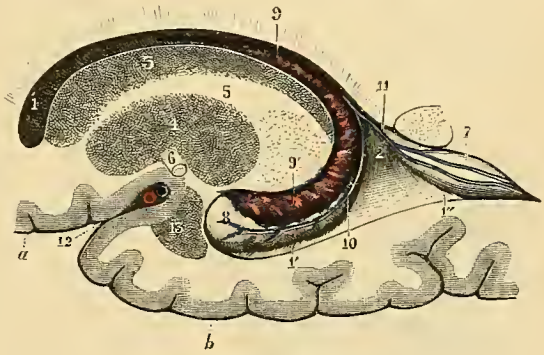

Fig. 337.

Coupe vertico-latérale de la partie inférieure de l'hémisphère gauche pour montrer les veines ventriculaires (segment interne de la coupe).

1, prolongement frontal du ventricule latéral. — 1', son prolongement sphénoïdal. — 1'', son prolongement occipital. — 2, carrefour ventriculaire. — 3, noyau caudé. — 4, noyau lenticulaire. — 5, capsule interne. — 6, commissure blanche antérieure. — 7, ergot de Morand. — 8, corne d'Ammon. — 9, 9', plexus choroïdes des ventricules latéraux. — 10, veine de la corne d'Ammon. — 11, veine de l'ergot de Morand. — 12, scissure de Sylvius. — 13, noyau amygdalien. — *a*, circonvolutions orbitaires. — *b*, circonvolution de l'hippocampe.

3° Mode de terminaison, ampoule de Galien. — Arrivées au niveau de la base de la toile choroïdienne, les deux veines de Galien, jusque-là indépendantes, s'unissent l'une à l'autre pour former un tronc commun, impair et médian, lequel vient se jeter dans l'extrémité antérieure du sinus droit. Ce mode de terminaison n'est pourtant pas constant : il n'est pas rare, en effet, de voir les deux veines de Galien se jeter isolément dans le sinus droit. Dans un cas qui est peut-être unique, j'ai vu ces deux veines s'écarter l'une de l'autre au niveau du bourrelet du corps calleux, gagner alors la face interne des hémisphères et venir se perdre isolément dans le sinus longitudinal supérieur.

Le tronc commun qui résulte de la fusion des deux veines de Galien, est très court : il mesure à peine 8 à 10 millimètres. Il constitue là, à la partie moyenne de la fente cérébrale de Bichat, entre le bourrelet du corps calleux et les tuber-

cules quadrijumeaux, une espèce de réservoir en forme d'ampoule, l'*ampoule de Galien*, où viennent aboutir, comme de nouveaux affluents du système des veines profondes : 1° des veinules ascendantes, émanant des tubercules quadrijumeaux ; 2° une ou deux veines cérébelleuses, provenant de la face supérieure du cervelet ; 3° deux veines cérébrales internes, l'une droite, l'autre gauche, provenant de la face interne des hémisphères et tirant principalement leur origine de la circonvolution du corps calleux et du cunéus ; ces deux veines, que j'appellerai, en raison de leur provenance, les *veines cunéo-limbiques*, sont constantes. Elles ne dépassent généralement pas, en avant, la partie moyenne du corps calleux ; je les ai vues cependant, sur quelques sujets, franchir cette dernière limite et se prolonger jusqu'au genou du corps calleux, où elles s'anastomosaient largement avec les rameaux d'origine de la veine cérébrale antérieure.

L'ampoule de Galien reçoit enfin les deux veines basilaires, qui proviennent de la base du cerveau et que nous allons maintenant décrire.

3° *Veines de la base et polygone veineux sous-encéphalique.*

La base du cerveau nous présente deux veines, souvent très volumineuses, l'une droite, l'autre gauche, qui s'étendent depuis l'espace perforé antérieur jusqu'à l'ampoule de Galien. Ce sont les *veines basilaires* (fig. 335, 7).

1° Mode d'origine. — Chacune d'elles fait suite à une veine, dite *veine cérébrale antérieure* (338, 1), qui présente le même trajet que l'artère homonyme, mais qui est toute petite et dont le territoire ne dépasse généralement pas le genou du corps calleux. Ainsi formée, elle se porte en arrière et gagne la partie latérale de la fente de Bichat avec la bandelette optique, au-dessous de laquelle elle est située. Puis, elle croise obliquement la face inférieure du pédoncule cérébral et remonte sur les côtés de l'isthme de l'encéphale pour aboutir, soit à l'ampoule de Galien, soit au sinus droit, où elle se termine.

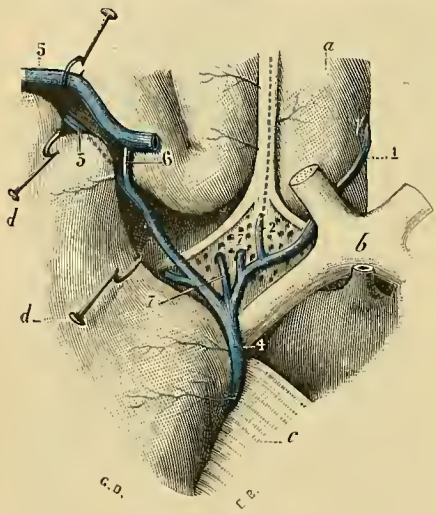

Fig. 338.

Origines de la veine basilaire.

a, circonvolution olfactive interne. — *b*, chiasma optique. — *c*, pédoncule cérébral. — *d*, *d'*, extrémité antérieure du lobe sphénoïdal, érignée en arrière pour mettre à découvert l'espace perforé antérieur.

1, veine cérébrale antérieure. — 2, veine olfactive. — 3, veine insulaire. — 4, veine basilaire. — 5, grande anastomotique de Trolard. — 6, son anastomose avec la veine insulaire. — 7, 7, 7, trois veines striées inférieures, sortant des trous de l'espace perforé.

2° Affluents. — Dans ce long trajet, les veines basilaires reçoivent de nombreux affluents, que l'on peut distinguer en internes et externes :

a. *Affluents internes.* — Les affluents internes se réduisent à quelques veinules, qui proviennent du chiasma des nerfs optiques, des bandelettes optiques, du tuber cinereum, des tubercules mamillaires, des pédoncules cérébraux.

b. *Affluents externes.* — Les affluents externes sont beaucoup plus importants. Ce sont, d'abord, les veines postérieures du lobe orbitaire : l'une d'elles, la *veine olfactive*, chemine dans le fond du sillon olfactif, dissimulée au-dessus de la bandelette olfactive (fig. 338, 2). Plus loin,

c'est la *veine sylvienne profonde* ou *veine insulaire*, qui débouche de la vallée sylvienne (fig. 338, 3) : cette veine suit le même trajet que l'artère cérébrale moyenne ou sylvienne, mais elle est beaucoup moins étendue ; elle tire son origine des circonvolutions de l'insula et reçoit constamment, au niveau de l'espace perforé antérieur, un certain nombre de rameaux qui descendent des deux noyaux du corps strié (*veines striées inférieures* de Hédon). Au delà de la vallée sylvienne, les veines basilaires sont encore grossies par de nombreuses veinules, qui proviennent des deux lèvres de la fente de Bichat, des plexus choroïdes du ventricule latéral, de la circonvolution de l'hippocampe, de l'isthme de l'encéphale, des corps genouillés de la couche optique. Je les ai vues plusieurs fois recevoir, au niveau de leur terminaison, une ou deux veines cérébelleuses.

3° Anastomoses des veines basilaires : veines communicantes et polygone veineux de la base. — Les deux veines basilaires ne sont pas indépendantes : elles s'anastomosent, d'une part avec la partie inférieure de la grande veine anastomotique de Trolard (fig. 338,6), d'autre part avec les veines des plexus choroïdes. Elles sont, en outre, reliées l'une à l'autre, au cours de leur trajet, par deux veines transversales, dont l'une, la *communicante antérieure*, est placée en avant du chiasma optique, dont l'autre, la *communicante postérieure*, répond au bord antérieur de la protubérance. Ces deux anastomoses transversales solidarisent ainsi la circulation des deux veines basilaires. Elles ont en même temps pour résultat anatomique d'établir, à la base de l'encéphale, un *polygone veineux*, qui, en dépit des assertions contraires, répond exactement au *polygone artériel* de Willis.

Les analogies du polygone veineux avec le polygone artériel me paraissent manifestes ; je les résume dans le tableau synoptique suivant :

POLYGONE ARTÉRIEL :	POLYGONE VEINEUX :
Artère cérébrale antérieure	Veine cérébrale antérieure ;
Artère communicante antérieure	Veine communicante antérieure ;
Artère cérébrale postérieure	Chaque moitié de la veine communicante postérieure ;
Artère communicante postérieure	Tronc commun résultant de l'union de la veine cérébrale antérieure avec la veine sylvienne profonde.

Il serait donc logique de substituer à la description classique, qui précède, la description suivante :

Il existe à la base de l'encéphale un polygone veineux construit, au point de vue géométrique, sur le même type que le polygone artériel.

En effet, nous avons tout d'abord deux *veines cérébrales postérieures*, l'une droite, l'autre gauche, qui s'unissent l'une à l'autre sur la ligne médiane, et qui, se portant en dehors et en arrière comme les artères homonymes, contournent successivement le pédoncule cérébral et l'isthme de l'encéphale pour venir se jeter dans l'ampoule de Galien.

Nous avons ensuite, comme répondant au système carotidien : 1° une *veine cérébrale antérieure*, répondant à l'artère de même nom et reliée à celle du côté opposé par une anastomose transversale, appelée *veine communicante antérieure* ; 2° une *veine sylvienne profonde*, provenant de la scissure de Sylvius et répondant à l'artère cérébrale moyenne ou sylvienne. Ces deux dernières veines se réunissent l'une à l'autre au niveau de l'espace perforé antérieur. De cette réunion résulte un tronc commun qui se dirige en arrière, en suivant le même trajet que l'artère communicante postérieure, et qui, finalement, vient s'aboucher dans la veine cérébrale postérieure (fig. 339).

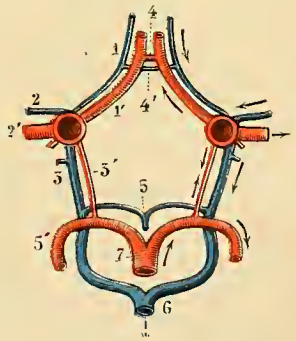

Fig. 339.

Parallélisme du polygone veineux et du polygone artériel à la base de l'encéphale.

1, veine cérébrale antérieure. — 2, veine insulaire. — 3, veine basilaire. — 4', veine communicante antérieure. — 5, veine communicante postérieure. — 1', artère cérébrale antérieure. — 2', artère sylvienne. — 3', artère communicante postérieure. — 4, artère communicante antérieure. — 5', artère cérébrale postérieure. — 6, ampoule de Galien. — 7', tronc basilaire.

Nous retrouvons ainsi, dans la description, l'analogie qui existe dans la disposition anatomique entre le polygone artériel et le polygone veineux de la base de l'encéphale. La seule différence que présentent les deux systèmes consiste en une atténuation

considérable subie par les veines, par suite de cette tendance, encore inexpliquée, qu'a le sang veineux à se porter presque en totalité vers la convexité des hémisphères.

Anastomoses diverses des veines cérébrales.

Contrairement aux artères qui, malgré les nombreuses anastomoses qu'elles présentent, conservent encore dans leur distribution une indépendance relative, les veines cérébrales ont pour caractère essentiel une tendance générale à s'anastomoser les unes avec les autres et à se suppléer ainsi mutuellement dans le cas d'oblitération de l'une d'entre elles. — Nous avons déjà décrit, en angéiologie, les communications des sinus de la dure-mère entre eux et nous avons signalé à ce sujet (p. 1097), sur la face externe des hémisphères, l'existence de deux veines, souvent très développées, qui relient les sinus de la convexité aux sinus de la base : la *grande veine anastomotique* de Trolard (fig. 333,3), qui s'étend du sinus longitudinal supérieur au sinus pétreux supérieur ou au sinus caverneux ; la *veine anastomotique* de Labbé, souvent multiple, qui du sinus latéral se rend, soit à la veine précédente (fig. 333,4), soit au sinus longitudinal supérieur. Nous avons décrit, d'autre part (p. 1202), les nombreuses anastomoses jetées entre le système veineux intra-cranien et le système veineux extra-cranien, anastomoses tellement multipliées, que les sinus de la dure-mère, pour se débarrasser de leur contenu dans le système veineux général, trouvent facilement des voies suppléantes, lorsque les voies de dégagement habituelles viennent à se rétrécir ou même à s'oblitérer entièrement. — Il nous reste à signaler ici quatre nouveaux modes d'anastomoses, savoir : 1° anastomoses des veines des circonvolutions entre elles ; 2° anastomoses des veines d'un hémisphère avec celles de l'hémisphère du côté opposé ; 3° anastomoses des veines de Galien, d'une part avec les veines de la base, d'autre part avec les veines des circonvolutions ; 4° anastomoses des veines avec les artères ou anastomoses artério-veineuses.

1° Anastomoses des veines des circonvolutions entre elles. — Les veines des circonvolutions, disséminées dans la pie-mère, présentent entre elles de nombreuses et larges anastomoses. Ces voies anastomotiques unissent, non pas seulement les veinules, mais encore les grosses branches. Elles sont de deux ordres : les unes occupent la face libre des circonvolutions, où elles présentent d'ordinaire une direction transversale ou oblique ; les autres, à la fois plus nombreuses et plus importantes, se dissimulent dans les sillons et font communiquer de préférence les veines qui occupent le fond de ces sillons avec celles qui cheminent à la surface libre de l'écorce.

2° Anastomoses d'un hémisphère à l'autre. — Ces anastomoses s'observent sur deux points, à la base du cerveau et au-dessus du corps calleux :

a. *A la base du cerveau*, tout d'abord, nous avons la veine communicante antérieure et la veine communicante postérieure, deux veines à direction transversale, qui unissent l'une à l'autre, comme nous l'avons déjà vu, la veine basilaire d'un côté à la veine basilaire du côté opposé. Il existe en outre, dans le losange opto-pédonculaire, notamment sur le tuber cinereum, de toutes petites veinules, à direction transversale ou oblique, qui communiquent par leurs deux extrémités avec l'une et l'autre des deux veines basilaires.

b. *Au-dessus du corps calleux*, chemine d'avant en arrière une veine impaire et médiane dite *veine interhémisphérique*. Cette veine, qui s'abouche en arrière dans le sinus longitudinal inférieur, se bifurque en avant en deux branches laté-

rales, qui se ramifient l'une et l'autre sur la face interne des deux hémisphères, de chaque côté du genou du corps calleux. Dans cette même région, on voit encore (Labbé) de toutes petites veines se porter transversalement d'un hémisphère à l'autre en même temps que le feuillet viscéral de l'arachnoïde, qui passe, comme on le sait, sous le bord inférieur de la faux du cerveau. L'arachnoïde et le tissu cellulaire sous-jacent servent de support à ce nouveau groupe de veinules interhémisphériques.

3° Anastomoses du système de Galien avec les deux autres systèmes. — L'existence d'anastomoses entre les radicules des veines de Galien et les veines basilaires a été nettement établie par Hédon. Les deux noyaux du corps strié donnent naissance, comme nous l'avons vu, à deux ordres de veines : les unes, *veines striées supérieures*, cheminent à la face supérieure du noyau caudé et viennent aboutir à la veine du corps strié ; les autres, *veines striées inférieures*, s'échappent du cerveau par les trous de l'espace perforé antérieur et se jettent dans la veine sylvienne profonde, l'un des affluents latéraux des veines basilaires. Or, les veines striées supérieures et les veines striées inférieures s'anastomosent à plein canal dans l'épaisseur du noyau lenticulaire et, probablement aussi, dans le noyau caudé.

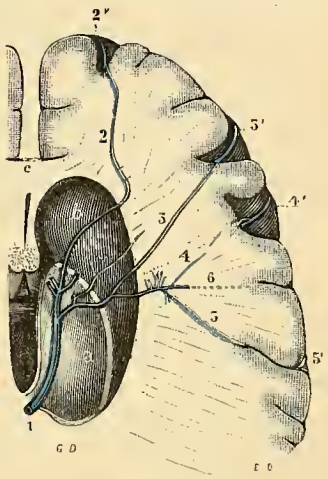

Fig. 340.

Anastomoses des veines de Galien avec les veines corticales à travers le centre ovale (côté droit).

a, couche optique. — *b*, noyau caudé. — *c*, corps calleux. — 1, veine de Galien. — 2, 3, 4, 5, quatre rameaux de cette veine, pénétrant dans le centre ovale et venant s'anastomoser avec les veines corticales 2', 3', 4', 5'. — 6, autre rameau de la veine de Galien, disparaissant dans le centre ovale et venant s'anastomoser également, sur un plan plus inférieur, avec les veines de l'écorce.

Dans le même ordre de faits, j'ai vu, sur plusieurs sujets, des rameaux de la veine de Galien traverser de bas en haut le corps calleux et venir s'anastomoser, sur la face interne de l'hémisphère, soit avec les veines tributaires du sinus longitudinal supérieur, soit avec la veine cunéo-limbique (p. 400), ou bien encore avec les radicules de la veine cérébrale antérieure.

Les veines de Galien s'anastomosent-elles de même, *en plein centre ovale*, avec les veines des circonvolutions ? Ces anastomoses ont été considérées comme probables par Duret et par Labbé ; mais aucun fait n'était venu jusqu'ici démontrer leur existence. Plus heureux que mes devanciers, j'ai pu, pendant l'hiver 1889, les mettre en évidence sur deux cerveaux parfaitement injectés et appartenant, le premier à un adulte, le second à un enfant d'un an : j'ai vu en effet, sur chacun de ces deux sujets, une veine ventriculaire issue de la veine du corps strié s'enfoncer dans le centre ovale et venir s'anastomoser à plein canal, par deux de ses branches, avec deux veinules qui aboutissaient d'autre part aux veines des circonvolutions. Depuis lors, j'ai retrouvé bien des fois ces longues anastomoses jetées entre les diverses branches du système de Galien et les veines corticales, et je possède actuellement, au laboratoire de la faculté, un hémisphère droit où l'on voit, sur une même coupe horizontale passant par la portion frontale du ventricule latéral, cinq branches volumineuses partir de la veine de Galien du côté correspondant, traverser en rayonnant toute l'épaisseur du centre ovale et venir s'aboucher, sur différents points de la face

externe de l'hémisphère, dans des veines pie-mériennes (fig. 340, 2, 3, 4, 5 et 6). L'une de ces veines anastomotiques a plus de 1 millimètre de diamètre. Mais c'est là une exception : la plus grande partie des anastomoses veineuses que j'ai rencontrées dans le centre ovale, sont moins volumineuses et mesurent d'ordinaire de 3 à 6 dixièmes de millimètre.

Les communications des veines de Galien avec les veines corticales à travers le centre ovale existent donc réellement. Ces communications sont établies, non pas par des capillaires, mais par des vaisseaux relativement volumineux, suivant dans le centre ovale un trajet rectiligne et conservant pour ainsi dire, dans toute leur étendue, un calibre invariable. Il suffit, pour mettre en évidence ces vaisseaux anastomotiques, d'avoir à sa disposition une injection très pénétrante et de la pousser avec méthode et lenteur, soit dans les veines de Galien, soit dans ses affluents.

4° Anastomoses artério-veineuses. — Existe-t-il entre les veines et les artères de la pie-mère des *communications directes*, s'effectuant en dehors des réseaux capillaires? Nous avons déjà vu, à propos des artères (p. 942), que des communications de cette nature avaient été observées sur différentes régions du corps par Sucquet d'abord et plus tard par Hoyer. En ce qui concerne la pie-mère cérébrale, ces anastomoses artério-veineuses, signalées depuis longtemps par Ecker, ont été admises en Allemagne par Heubner et en France par Cadiat. Elles ont été rejetées, au contraire, par Vulpian, par Sappey et par Duret, qui les ont vainement cherchées dans leurs expériences. Charles Labbé, qui les avait, lui aussi, rejetées tout d'abord, est revenu sur son opinion après des recherches nouvelles, et, sans se prononcer d'une façon catégorique, il regarde leur existence comme probable.

Désireux de me faire une opinion personnelle au milieu de toutes ces dissidences, j'ai cherché moi-même sur un grand nombre de cerveaux, durant le semestre d'hiver 1888-89, les canaux anastomotiques décrits par Sucquet entre les artères et les veines. Je me suis adressé tour à tour, aux deux méthodes suivantes : 1° injection alternative ou simultanée de deux liquides diversement colorés, poussés l'un dans les veines, l'autre dans les artères ; 2° remplissage des capillaires et des veines par une injection très pénétrante poussée par les artères, suivie d'une deuxième injection artérielle différemment colorée et suffisamment grossière pour s'arrêter aux capillaires.

L'une et l'autre de ces deux méthodes m'ont donné de très belles injections du réseau pie-mérien et j'ai pu alors, en examinant des lambeaux de pie-mère, soit à l'œil nu, soit à la loupe, et en me mettant soigneusement à l'abri de toutes les causes d'erreur, constater l'existence d'un certain nombre de canaux, qui se terminaient manifestement, d'une part dans une artère, d'autre part dans une veine. J'ai rencontré ces canaux artério-veineux un peu sur tous les points de la surface cérébrale, mais je dois ajouter qu'ils m'ont paru plus fréquents dans le fond des scissures qu'à la surface libre des circonvolutions.

L'existence des communications directes entre les artères et les veines de la pie-mère cérébrale est donc pour moi aujourd'hui absolument certaine. Mais j'ajoute immédiatement que ces communications m'ont toujours paru excessivement rares : il faut chercher et chercher longtemps, même sur un cerveau parfaitement injecté, pour en rencontrer une seule, assez nette pour ne soulever aucune objection. Elles sont, en outre, fort variables dans leur volume et dans leur longueur, les unes étant fort courtes, les autres unissant entre eux deux vaisseaux

relativement fort éloignés. D'autre part, toutes celles que j'ai observées appartiennent à des cerveaux d'adultes et à des cerveaux de vieillards ; je les ai vainement cherchées jusqu'ici sur les cerveaux de fœtus ou de jeunes enfants. Pour toutes ces raisons, j'estime pour l'instant (des recherches ultérieures modifieront peut-être ces conclusions) qu'il est sage de ne considérer ces canaux artério-veineux que comme de simples accidents morphologiques, plutôt que de les rattacher à un système général uniformément répandu sur toute la surface de la pie-mère et jouant un rôle important dans la mécanique circulatoire des centres encéphaliques.

C. — Voies lymphatiques

On ne trouve nulle part dans le cerveau de vaisseaux lymphatiques vrais, c'est-à-dire de canaux à parois propres tapissés intérieurement de l'endothélium caractéristique. La lymphe y circule, comme dans les autres portions du névraxe, d'une part dans les interstices qui séparent les éléments histologiques, d'autre part dans les gaines péri-vasculaires. Ces différentes voies lymphatiques ont été déjà décrites en *Anatomie générale* (p. 32). Nous y renvoyons le lecteur.

BIBLIOGRAPHIE RÉCENTE DU CERVEAU

1° Généralités. — Bischoff, *Das Hirngewicht des Menschen*, 1880 ; — Danilewsky, *Die quantitativen Bestimmungen der grauen und weissen Substanzen im Gehirn*, Centralbl. f. d. medicinisch. Wissensch., 1880 ; — Golgi, *Sulla fina anatomia degli organi centrali del sistema nervoso*, Riv. sper. di fren., 1883 ; — Baistrocchi, *Sul peso specifico del encefalo umano*, etc., Riv. sperim. di Fren., 1884 ; — Buchstab *Beitr. z. Frage v. d. Gewichts- u. Grössenverhältnissen des Gehirns*, Neurol. Centralbl., 1885 ; — Weisbach, *Die Gewichtsverhältnisse d. Gehirns osterreichischer Völker*, Arch. f. Anthr., I, 1886 ; — Gavoy, *L'Encéphale, structure et description iconographique*, Paris, 1886 ; — Bastian, *The brain as an organ of mind et paralyses cerebral, bulbar and spinal*, 1886 ; — Ferrier, *The functions of the brain*, 2e éd. 1896 ; — Forel, *Einige hirnanatomische Betrachtungen u. Ergebnisse*, Arch. f. Psych., Bd. XVIII, 1887 ; — Topinard, *Le poids de l'encéphale*, Mém. de la Soc. d'Anthr., I. III, 1888 ; — Franceschi, *Sul peso del encephalo, del cervello, degli emisferi cerebrali* etc., Bull. della soc. delle Sc. med., Bologna, 1888 ; — Mingazzini, *Osservaz. anat. sopra crani e cervelli di criminali*, Riv. sperim. di Freniatria, 1888 ; — Tigges, *Das Gewicht des Gehirns und seiner Theile bei Geisteskranken*, Allg. Zeitschr. f. Psych., 1888 ; — Bartels, *Ueber das Gehirngewicht bei Geisteskranken*, Allg. Zeitschr. f. Psych., 1888 ; — Mies, *Ueber das Gehirngewicht neugeborener Kinder*, Tagebl. d. 61 Versamm. deutsch. Naturforsch. f. Aerzte in Köln, 1888 ; — Krause (W.), *Ueber Gehirngewichte*, Intern. Monatsschr. f. Anat. u. Physiol., 1888 ; — Parkyn, *Ueber die Gewichtsverhältnisse des männl. u. weibl. Gehirns*, Allg. med. Centralzeitung, 1888 ; — Fallot, *Le cerveau des criminels*, etc. Arch. d'anthrop. crimin., 1889 ; — Giacomini, *I cervelli di microcephali*, Giorn. della R. Accad. di medicina di Torino, 1889 ; — Jensen, *Unters. ü. 453 nach Meynert's Methode getheilten u. gewogen Gehirnen*, etc. Arch. f. Psych. vol. XX, 1889 ; — Manouvrier, *Sur un procédé d'analyse du poids cérébral*, Soc. de Biol., 1891 ; — Braune, *Das Gewichsverhältniss der recten zur linken Hirnhälfte beim Menschen*, Arch. f. anat., 1891 ; — Snell, *Die Abhängigkeit des Hirngewichts von dem Körpergewicht und den geistigen Fähigkeiten*. Arch. f. Psych. Bd. XXIII, 1891 ; — Du même, *Das Gewicht des Gehirns*, etc. Münchener med. Wochenschrift, 1892 ; — Paulier. *Recherches sur la notion de surface en anatomie, détermination de la surface du cerveau*, etc., 1892 ; — Edinger, *Untersuchungen ü. die vergleichende Anatomie des Gehirns : I. Das Vorderhirn : II. Das Zwischenhirn*, Frankfurt. a. M., 1892 ; — Marshall, *Relations between the weight of the brain and its parts and the stature and mass of the body in man*, Journ. of Anat. and Phys., July 1892 ; — Peli, *L'indice cerebrale nei sani di mente e negli alienati*. Arch. per l'Antropol. 1895 ; — Neger et Heiberg, 690 *pesées de cerveau à l'hôpital de Saint-Jean*, Biblioth. for Lœger, 1895 ; — Agostini, *Sul peso specifico delle varie regioni della corteccia cerebrale nei sani e negli alienati*, Rev. sperim. di freniatria e med. leg., 1895.

2° Conformation extérieure du cerveau, morphologie des circonvolutions. — Broca (P.), *Description élémentaire des circonvolutions cérébrales de l'homme d'après le cerveau schématique*, Revue d'Anthropologie, 1883 et 1884 ; — Du même, *Mémoires sur le cerveau de l'homme et des primates*, Paris, 1888 ; — Benedikt, *Anatomische Studien an Verbrecher-Gehirnen*, Wien, 1879 : — Du même, *Zur Frage des Vierwindungstypus*, Centralbl. f. d. med. Wissenschaften, 1880 : — Du

MÊME, *Ueber die Fissura calloso-marginalis*, Verh. d. internat. Congress. Berlin, Bd. II, 1890; — DU MÊME, *Some points on the surface-anatomy of the brain*, Journ. of Anat. vol. XXV, 1891; — RÜDINGER, *Ein Beitrag zur Anatomie der Affenspalt und der Interparietalfurche beim Menschen. nach Race, Geschlecht und Individualität*. 1882 : — DU MÊME, *Ein Beitrag zur Anatomie des Sprachcentrums*, 1882; — GIACOMINI, *Variétés des circonvolutions cérébrales chez l'homme*, Arch. ital. de biol., t. I, 1882; — DU MÊME, *Benderella dell' uncus dell' ippocampo*, etc. Giorn. d. R. Acad. d. Torino, 1882 et Arch. ital. de biol., t. II, 1882 : — DU MÊME, *Fascia dentata del grande ippocampo*, Arch. ital. de biol., t. II, 1882 ; — DU MÊME, *Guida allo studio delle circonvoluzioni cerebrali dell' uomo*, 1884 et 1891 ; — DU MÊME, *Les cerveaux des microcéphales*, Arch. ital. de biol., t. XV, 1891 ; — ZUCKERKANDL (E.), *Ueber den Einfluss des Nahtwachstums u. der Schädelform auf die Richtung der Gehirnwindungen*, Wiener med. Jahrb., 1883 : — TENCHINI, *Sopra alcune varietà della scissura di Rolando*, Riv. sper. di freniatria, etc., 1883 ; — PASSET, *Ueber einige Unterschiede des Grosshirnsnach dem Geschlecht*, Arch. f. Anthrop., 1883 ; — MENDEL, *Ueber die Affenspalte*, Neurol. Centralbl., 1883 ; — ECKER, *Die Hirnwindungen des Menschen*, Braunschweig, 1869 et 1883 ; — ROHON, *Zur Anatomie der Hirnwindungen bei den Primaten*, München, 1884 ; — EBERSTALLER, *Zur Oberflächenanatomie der Grosshirn-Hemisphäre*. Wiener med. Blätter, 1884 ; — WILDER, *Human cerebral fissures, their relations and names and the methode of studying them*, American naturalist, oct. 1886 : — ZUCKERKANDL, *Ueber das Riechcentrum*, Stuttgart, 1887 ; — RICHTER, *Ueber d. Entstehung d. Grosshirnwindungen*, Arch. f. path. Anat., 1887 ; — DWIGHT, *Remarks on the brain of a distinguished man*, Proc. Amer. Acad., vol. XIII, 1887 ; — GULDBERG, *Bidrag til Insula Reilii's Morphologie*, Christiania, 1887, et Anat. Anz., 1887 ; — MINGAZZINI, *Ueber die Entwicklung der Furchen und Windungen des menschlichen Gehirns*, Moleschott's Untersuch., Bd. XIII, 1888 ; — HOWDEN, *Variations in the hippocampus major and eminentia collateralis in the human brain*, Journ. of Anat. and Phys., XXI, 1888 : — HERVÉ, *La circonvolution de Broca*, Th. Paris, 1888 ; — LUSSANA, *Circumvolutionum cerebralium anatomes humana et comparata*, 2e éd., Patavii, 1888 : — FLESCH, *Ueber die Ursache d. Hirnwindungen*, Correspondenzbl. f. schw. Aerzte, 1888 ; — SCHNOPFHAGEN, *Die Faltung der Grosshirn*, Tagebl. d. 61 versammel. deutsch. Naturf. u. Aerzte zu Köln, 1888 ; — MINGAZZINI, *Intorno al solchi e le circonvoluzioni cerebrali dei Primati e del feto umano*. Atti della R. Acad. med. di Roma, 1888 : — DU MÊME, *Ueber die Entwickelung der Furchen u. Windungen d. menschl. Gehirnes*, Moleschott's Untersuch., 1888 ; — POZZI, *Broca et la Morphologie du cerveau*. Rev. scient., 1888, t. XLI ; — MANOUVRIER, *Les premières circonv. temporales droite et gauche chez un sourd de l'oreille gauche*, Bull. soc. d'Anthrop. de Paris. 1888, t. XI : — DERCUM, *A note on the « pli de passage inférieur interne » in the human brain*, Journ. of nerv. and ment. diseases, 1889 ; — MARCHAND, *Beschreibung dreier Microcephalen-Gehirne*, etc. Nova acta k. Leop. Carol. Akad., 1889 et 1890; — COPE, *Broca's convolution in the apes*, Amer. Naturalist, 1894 ; — ELLENBERGER, *Ueber die Furchen u. Windungen d. Grosshirnoberflache*, Arch. f. wiss. u. prakt. Thierheilkunde, 1889 ; — BEER, *On the developpement of the Sylvian fissure in the human embryo*, Journ. and Anat. de Phys., 1890; — CUNNINGHAM, *The complete fissure of the human cerebrum and their significance in connection with the Growth of the hemisphere*, Journ. of Anat. and Phys., XXIV, 1890 : — BROCA (A.), *Anatomie descriptive des circonvolutions cérébrales*, Gaz. hebd., t. XXXVIII, 1891 ; — SCHNOPFHAGEN. *Die Entstehung der Windungen des Grosshirns*, Jahrb. de Psych., IX, 1891 ; — TURNER, *The convolutions of the brain*, Journ. of Anat. and Phys., vol. XXV, 1890 ; — DU MÊME, *Human cerebrum with a remarkably modified fronto-parietal lobe*, Journ. of. Anat., vol. XXV, April 1891 ; — VALENTI, *Contributo allo studio delle scissure cerebrali*, Soc. toscana di Sc. nat., vol. XI, 1891 ; — WALDEYER, *Ueber die « Insel » des Gehirns der Anthropoïden*, Corr.-Bl. d. deutsch. Gesellsch. f. Anthrop. 1891 ; — ZUCKERKANDL, *The morphological importance of the membranous or other thin portions of the parietes of the encephalic cavities*, Journ. of. comp. Neurol., 1891 : — FALCONE, *Contrib. all' anatomia dell' Insula di Reil.*, Giorn. dell. Associaz. dei Nat. e di med., 1891 ; — JELGERSMA, *Noch einmal die Entstehung von Gehirnwindungen*, Centralbl. f. Nervenheilk., 1891 ; — WALDEYER, *Sylvische Furche u. Reil'sche Insel des Genus Hylobates*, Sitz. d. Kön. Akad.d. Wiss. zu Berlin, 1891 ; — CUNNINGHAM, *The sylvian fissure and the Island of Reil in the Primate brain*, Journ. of Anat. and Physiol., vol. XXV, 1891 ; — DU MÊME, *The surface anatomy of the primate cerebrum*, Cunningham Memoirs of the R. S. Acad., n° VII, 1892 : — MANOUVRIER, *Nouvelle étude sur le sillon sous-frontal intralimbique*, etc., Bull. Soc. d'Anthrop., 1893 ; — STAURENGHI, *Corpi mamillari laterali nel cervello umano*, Ann. de l'Associaz. med. Lombarda, 1893 : — DE SANCTIS. *Contrib. à l'étude du corps mamillaire de l'homme*, Congr. internat. de médecine de Rome, en 1884 ; — SOURY, *La localisation cérébrale de la sensibilité générale*, Rev. génér. des Sciences, 1894 ; — SANTONI et ROCCHI, *Le piegature cerebrali e le leggi dell' evoluzione*, Viarreggio, 1894 ; — CUNNINGHAM, *A demonstration illustrating the development of the sulci in the human brain*, Journ. ment. Sc., 1894 ; — BONNIER, *La pariétale ascendante*, Soc. biol., 1894 ; — CHARCOT ET PITRES, *Les Centres moteurs corticaux chez l'homme*, Paris, 1895 : — ZUMMO, *Contributo allo studio del corpo mamillare del uomo e sui probabili rapporti della columna fornicis con l'apparato visivo*, Arch. di Ottalm., 1895 ; — PARKER, *Morphology of the cerebral convolutions*, etc. Journ. of the Acad. of nat. Sc. of Philadelphie, 1896.

3° **Structure des circonvolutions.** — LEWIS, *Researches on the comparat. structure of the cor-*

tex cerebri, Philos. trans. 1880 : — Exner, *Zur Kenntniss vom feinerem Bau der Grosshirnrinde*, Wiener Sitzungsb., Bd. LXXXIII, 1881 ; — Betz, *Ueber d. feinere Struktur d. menschl. Gehirnrinde*, Med. Centralbl., 1881 : — Golgi, *Origine du tractus olfactorius et structure des lobes olfactifs*, Arch. ital. de Biol., t. I, 1882 ; — Turzek, *Ueber die Anordnung der markhaltigen Nervenfasern in der Grosshirnrinde*, Neurol. Centralbl., 1882 ; — Vignal, *Sur le développement des éléments de la subst. grise corticale*, C. R. Acad. des Sc., 1886 : — Kowaleskaja, *Beitr. z. vergl. mikr. Anatomie d. Hirnrinde*, Dissert.. Bern, 1886 : — Mondino, *Ricerche sui centri nervosi*, Torino, 1887 ; — Vignal, *Rech. sur le développement des éléments des couches corticales du cerveau et du cervelet chez l'homme et les mammifères*, Arch. de Physiol., 1888 ; — Mahoudeau, *Coupe des circonvol. cérébrales*. Bull. soc. d'Anthrop. de Paris, 1888 : — Möller, *Ueber eine Eigenthümlichkeit der Nervenzellenforsätze in der Grosshirnrinde*, Anat. Anz., 1889 ; — Martinotti, *Beitrag zum Studium der Hirnrinde*, Intern. Monatsschr. f. Anat. u. Physiol., Bd. VII, 1890 : — Keravel et Targoula, *Fibres nerveuses intra-corticales du cerveau*, Ann. méd.-psych., 1890 ; — Ramon y Cajal, *Textura De las circunvoluciones cerebrales de las mammiferos inferiores*, Gacéta sanitaria, Barcelona, 1890 : Du même, *Sobre la existencia de celulas nerviosas especiales en la primura capa de las circunvolutiones cerebrales*, Gacéta catal., Barcelona, 1890 : — Du même, *Sobre la existencia de colaterales y bifurcaciones en la substancia blanca de la corteza gris del cerebro*, Pequenas communicationes anatomicas, 1890 : — Du même, *Sobre la existencia de bifurcaciones y colaterales en la nervios sensitivos craneales y substancia blanca del cerebro*, Gaceta sanit. de Barcelona, 1891 : — Du même, *Estructura fund. da la corteza cerebral de los batracios, reptiles y aves*. Trabajas del laboratario histologic., Barcelona, 1891 ; — Du même, *Sur la structure de l'écorce cérébrale de quelques mammifères*, La Cellule, t. VII, 1891 ; — Du même, *Nuovo concepto de la histologia de los centros nerviosos*, Rev. de Ciencias med. de Barcelona. 1892 : — Du même, *Estructura del asta di Ammon y fascia dentata, estructura de la corteza occipital inferior de los pequenos mammiferos*, Madrid, 1893 : — Ramon (P.). *El encephalo de los reptilies*, 1891 ; — Bechterew, *Zur Frage ü. d. äusseren Associationsfasern der Hirnrinde*. Neurol. Centralbl., 1891 : — Hösel u. Flechsig, *Die Centralwindungen ein Centralorgan der Hinterstränge*. Neurol. Centralbl., 1891 : — Sala, *Zur Anatomie des grossen Seepferdefüsses*, Zeitschr. f. wiss. Zool., 1891 ; — Schaffer, *Beitr. z. Histologie der Ammonshornformation*, Arch. f. mikr. Anat., 1892 ; — Vulpius, *Ueber die Entwickelung und Ausbreitung der Tangentialfasern in der menschl. Grosshirnrinde*, etc. Arch. f. Psych. ü. Nervenkr., 1892 ; — Thomas. *Contrib. à l'étude du développ. des cellules de l'écorce cérébrale par la méthode de Golgi*, Soc. de Biol., 1894 ; — Marbacino, *Contrib. all' istologia compar. della corteccio cerebrale*, Giorn. dell' Associaz. d. med. e natur., 1894 : — Kaes, *Beitr. zur Kenntniss des Reichthums der Grosshirnrinde des Menschen zur markhaltigen Fasern*, Arch. f. Psych. u. Nervenkr., 1893 ; — Du même, *Ueber die markhaltigen Nervenfasern in der Grosshirnrinde des Menschen*. Neurol. Centralbl., 1894 ; — Du même, *Ueber Grosshirnrindenmasse u. über Anordnung der Markfasersystem in der Rinde des Menschen*, Verh. d. Ges. deutsch. Naturf. u. Aerzte 67 Versamml. zu Lübeck, 1895 ; — Smith, *The morphology of the true limbic lobe, corpus callodum, septum pellucidum and fornix*, Journ. of Anat. and Physiol., 1895 ; — Varrati, *Su alcune particol. di structura della corteccia cerebrale*, Soc. med. chir. di Pavie, 1896 ; — Flechsig, *Ueber ein neues Eintheilungsprincip der Grosshirnoberfläche*, Neurol. Centr., 1894 ; — Du même, *Weitere Mittheilungen über die Sinnes. u. Associationscentren des menschl. Gehirns*, ibid., 1895 et 1896 : — Du même, *Gehirn und Seele*, zw. Ausgabe, Leipzig, 1896.

4° Glande pituitaire ou hypophyse. — Landzert, *Petersburger med. Zeitschrift*, 1868 ; — Romiti. *Atti della Soc. tosc. di Scienze naturali*, Pisa, vol. VII, 1888 ; — Lothringer. *Arch. für mikr. Anatomie*, Bd. XXVIII, 1886 ; — Schœnemann, *Hypophysis and Thyroidea*, Virchow's Arch., 1892 : — St-Remy, *Sur l'histologie de la glande pituitaire*, C. R. Acad. des Sc., 1892 : — Andriezen, *On Morphology, origin and evolution of fonction of the pituitary body*, etc. Brit. med. Journ., 1894 : — Berkley, *The feiner Anat. of the infundibular Region of the cerebrum including the pituitary gland*, Journ. of neurol., 1894 ; — Du même, *The nerve elements of the pituitary gland*, The J. Hopkin's Reports, 1895 ; — Pisenti, *Sulla interpretazione da dursi ad alcune particolarità istologiche della glandula pituitaria*, Gaz. degli Osped., 1895 ; — Valenti, *Sullo sviluppo dell, ipofisi*, Monit. zool., 1895.

5° Glande pinéale ou épiphyse. — Cattie, *Recherches sur la glande pinéale des plagiostomes*, etc., Arch. de Biol., t. III, 1882 ; — Arlborn, *Ueber die Bedeutung der Zirbeldrüse*, Zeitschr. für wiss. Zool., Bd. XL, 1884 ; — Cionini (A.), *Sulla struttura d. ghiandola pineali*, Riv. Speriu. di freniatria. 1885 et 1888 ; — De Graaf, *Zur Anatomie und Entwicklung der Epiphyse bei Amphibien und Reptilien*, Zool. Anzeiger, 1886 ; — Spencer, *The parietal eye of Hatteria*, Nature, 1886. — Du même, *On the presence and structure of the pineal eye in Lacertilia*, Quart. Journ. of micr. Sc., Oct. 1886 ; — Darkschewitscr, *Zur Anatomie der glandula pinealis*, Neur. Centralbl., 1886 ; — Leydig (F.), *Das Parietalorgan der Wirbelthiere*, Zool. Anzeiger 1887 ; — Julin, *De la signif, morph. de l'éphiphyse des vertébrés*, Bull. Sc. du Nord, 1887 ; — Peytoureau, *La glande pinéale et le troisième œil des vertébrés*, Th. Bordeaux, 1887 ; — M. Duval, Leçons faites sur ce sujet à l'école d'Anthropologie et publiées dans le *Journal de Micrographie* de 1888 : — Pisenti u. Viola, *Beitr. zur Histologie der Hypophysis*, Med. Centralbl., 1890 : — Ritter, *The parietal eye in some Lizards*, etc. Bull. of the Museum of Comp. Zool. at Harvard College, XX, 1891 : — Béraneck, *Sur le nerf*

pariétal et la morphologie du troisième œil des vertébrés. Anat. Anzeiger. 1892, p. 674 : — Francotte, *Note sur l'œil pariétal, la paraphyse et les plexus choroïdes du troisième ventricule*, Bull. de l'Acad. roy. des Sc. de Belgique, 1894 ; — Leydig, *Zur Kenntniss der Zirbel und der Parietalorgane*, Frankfort-sur-Mein, 1896.

6° Conformation intérieure et constitution anatomique du cerveau. — Duval (M.), *La Corne d'Ammon*, Arch. de Neurol., 1881-82 ; — Tenchini, *Sulla trabecola cinerea dell' encefalo umano*, Atti univ. di medic., 1882-1883 ; — Flechsig, *Plan des menschl. Gehirns* Leipzig, 1883 ; — Luys, *Nouvelles Recherches sur la structure du cerveau et agencement des fibres blanches cérébrales*, L'encéphale, 1884 ; — Hamilton, *On the corpus callosum in the adult brain*, Journ. of Anat., vol. XIX, 1885 ; — Du même, *On the corpus callosum in the embryo*, Brain, 1885. — Richter, *Zur Frage der optischen Leitungsbahnen des menschlichen Gehirns*, Arch. f. Psych., Bd. XVI, 1885 ; — Spitzka, *Vorläufige Mittheilung über einige Resultate, hauptschl. d. Commissura posterior betreffend*, Neurol. Centralbl., 1885 ; — Darkschewitsch, *Ueber die hintere Commissur des Gehirns*, Neurol. Centralbl., 1885 ; — Du même, *Einige Bemerkungen ü. d. Faserverlauf in d. hinteren Commissur*, Neurol. Centralbl., 1886 ; — Popoff, *Zur Frage vom Ursprungsgebiete der Fasern der vorderen Commissur*, Neurol. Centralbl., 1886 ; — Lenhossek, *Beobacht. am Gehirn des Menschen*, Anat. Anz., 1887 : — Osborn, *The origin of the corpus callosum*, Morph. Jahrb., 1887 : — Onufrowicz, *Das balkenlose Mikrocephalen Gehirn*, Arch. f. Psych., 1887 ; — Zuckerkandl, *Ueber Riechbundel des Cornu Ammonis*, Anat. Anzeiger, III, 1888 ; — Lachi, *La tela coroidea superiore e i ventricoli cerebrali dell'uomo*, Pisa, 1888 ; — Howden, *Variations in the hippocampus major and eminentia collateratis in the human Brain*, Journ. of Anat. and Physiol., 1888 ; — Jelgersma, *Ueber den Bau des Säugethiergehirns*, Morph. Jahrb., 1888 ; — Du même, *Das Gehirn ohne Balken, ein Beitrag zur Windungstheorie*, Neur. Centralbl., IX, 1890 ; — Fish, *The epithelium of the Brain cavities*, Proc. of the Amer. Soc. of Mikrosc., 1890 : — Below, *Ueber d. Ganglienzellen des Gehirns bei neugeborenen Thieren*. Arch. f. Anat. et Physiol. 1890 : — Sherrington, *Nerve tracts degenerating secondarily to lesions of the cortex cerebri*, Journ. of Phys., 1890 ; — Du même. *Further note on degenerations following lesions of the cerebral cortex*, Journ. of Phys., 1890 : — Honegger (J.), *Vergleich-anatom. Untersuchungen über den Fornix*, etc. Recueil zool. Suisse, t. V, 1890 : — Edinger, *Ueber einige Fasersysteme des Mittelhirns*, Neurol. Centralbl., 1890 ; — Beevor and Horsley, *Arrangement of the excitable fibres in the internal capsule of the Bonnet monkey*, Phil. Trans., 1890 ; — Beevor, *On the course of the fibres of the cingulum, and the posterior parts of the corpus callosum and fornix in the Marmoset monkey*, Phil. Trans., 1891 ; — Sala, *L'anatomie fine de la fascia dentata Tarini*, Verhandl. d. X. internat. Med. Congresses, Berlin. 1890 ; — Du même, *Zur feineren Anatomie des grossen Seepferdefüsses*, Zeitschr. f. wiss. Zool., Bd. LII, 1891 ; — Retzius, *Zur Kenntniss der Ependymzellen der Centralorgane*, Verh. d. biol. Vereins z. Stockholm, 1891 ; — Valenti, *Contrib. alla istogenesi della cellula nervosa e della neuroglia nel cervello di alcuni pisci condrostei*, Atti dell. Soc. tosc. d. Sc. nat., 1891 ; — Darkschewitsch et Pribitkow, *Ueber die Fasersystem am Boden des dritters Hirnventrikels*, Neurol. Centralbl., 1891 ; — Blumenau, *Zur Entwickl. u. feineren Anatomie des Hirnbalkens*, Arch. f. mikr. Anat. Bd. XXXVII, 1891 ; — Held, *Die Endigungsweise d. sensiblen Nerven im. Gehirn*, Arch. f. Anat. u. Physiol., 1892 : — Symington, *The cerebral commissures in the Marsupialia*, Journ. of Anat., 1892 ; — Sachs, *Das Hemisphärenmark des menschl. Grosshirns*., I. *Der Hinterhauptlappen*, Leipzig, 1892 ; — Berkley, *The medullated cortical fibres*, etc., Medical Record, New-York, 1892 ; — Muratoff. *Secundare Degenerationen nach Durschneidung des Balkens*, Neurol. Centralbl., 1893 ; — Vialet, *Note sur l'existence, à la partie inférieure du lobe occipital, d'un faisceau d'association distinct, le faisceau transverse du lobe lingual*, Soc. de biol., 1893 ; — Luys, *Nouv. rech. sur la structure du cerveau et l'agencement des fibres blanches de la substance cérébrale*, Ann. de Psych. et d'Hypn., 1894 ; — Cajal, *Estructura del ganglio de la habenula de los mamiferos*, Annal. de la Soc. españ. d. hist. natur., 1894 ; — Golgi, *Sulla fina organizazione del grande piede dell' ippocampo*, Soc. med.-chir. di Pavia, 1895 ; — Hill, *The fasciola cinerea, its relations to the fascia dentata and to the nerves of Lancisi*, Proc. of roy. Soc., 1895 ; — Elliot. *Notes upon the morphology of the cerebrum and its commissures in the vertebrate series*, Anat. Anz., 1895 ; — Mingazzini, *Ueber die Gekreuzte cerebro-cerebellare Bahn*, Neurol. Centralbl., 1895 ; — Vogt, *Ueber Fasersystem in den mittleren u. caudalen Balkenabschnitten*, Neurol. Centralbl., 1895 ; — De Grazia, *Ultime ricerche sulla fina anatomia della via motrice et sensitiva*, La Rif. med., 1895 ; — Bianchi, *Sulla degenerazioni discendenti endoemisferische seguite alla extirpazione dei lobi frontali*, Ann. di Neurologia, 1896 ; — Elliot Smith, *The fascia dentata*, Anat. Anz., 1896 ; — Flechsig, *Weit. Mittheil. ueber der Stabkranz der menschl. Grosshirn*, Neurol. Centralbl., 1896 ; — Maracino, *Ricerche istolog. sul cervello dei bambini dalla nascita ad un anno compiuto*, Ann. di Neurologia, 1896 : — Kölliker. *Ueber d. Fornix longus sive superior des Menschen*, Viert. d. Naturf. Gesellsch. in Zurich, 1896.

7° Noyaux opto-striés. — Dalton, *On the form and topographical relations of the corpus striatum*, Brain, vol. III., 1880 ; — Kowalewski, *Das Verhältniss des Linsenkernes zur Hirnrinde*, Sitz. d. Wien-Akad., 1882 ; — Edinger, *Zur Kenntniss des Faserverlauf im Corpus striatum*. Neurol. Centralbl., 1884 ; — Edinger. *On the importance of the corpus striatum*. Journ. of nerv. and. ment. Diseases, 1887 ; — Viller, *Rech. anatom. sur la commissure grise*. Nancy, 1887 ; — Marchi, *Sulla struttura dei talami ottici*, Rivista sperim. di freniatria, 1884 et 1887 : — Du même, *Sulla fina*

anatomia dei corpi striati, Riv. sperim. di fren., etc., 1883; — Pemberton, *Recent investigations on the structure and relations of the optic thalami*, Journ. of comp. Neurol., I, 1891; — Hochstetter, *Ueber die Beziehung d. Thalamus opticus z. Seitenventrikels der Grosshirnhemispheren*, Vers. deutsch. Naturf. u. Aerzte in Wien, 1894; — Brissaud, *Du faisceau dit bandelette sous-optique*, Nouv. icon. de la Salpêtrière, 1894; — Marinesco, *Des connexions du corps strié avec le lobe frontal*, Soc. de biol., 1895; — Lachi, *Sul rapporto del talamo ottico col ventricolo laterale del emisfero cerebrale*, Anat. Anz., 1895; — Kölliker, *Zum feineren Bau des Zwischenhirnes u. der Regio hypothalamica*, Verh. d. anat. Ges., 9 Vers. in Basel, 1895.

8° Circulation. — Symington (J.), *On the valvular arrangements in connection with the cranial venous circulation*, Brit. med. Journ., 1882; — Sperino (J.), *Circolazione venosa del capo*, Torino, 1884; — Browning, *The veins of the brain and its envelopes*, Brooklyn, 1884; — Du même, *The arrangement of the supracerebral veins in man, as bearing on Hill's theory of a developmental rotation of the brain*, Journ. of nerv. and ment. diseases, vol. XVIII, 1891; — Rossbach u. Sehrwald, *Ueber die Lymphwege des Gehirns*, Centralbl. f. d. med. Wissensch., 1888; — Windle, *On the arteries forming the circle of Willis*, Journ. of Anat. and Phys., XXI, 1888; — Hédon (E.), *Etude anatomique sur la circulation veineuse de l'encéphale*, Th. Bordeaux, 1888; — Valenti e d'Abundo, *Sulla vascolarizazione cerebrale*, etc., Atti d. soc. toscana di Sc. natur., vol. XI, 1890; — Tedeschi, *Contrib. allo studio della circolazione cerebrale*, Atti e Rend. della Accad. med.-chir. di Perugia, 1890; — Biscons, *Rech. anatom. sur les artères cérébrales*, Nouv. Montpellier méd., 1893; — Lautard, *Etude sur les anomalies des artères de la base de l'encéphale*, Th. de Paris, 1894; — Heguet et Boek, *De la structure des artères cérébrales*, Bull. de la Soc. de Méd. ment. de Belgique, 1894; — Lapinski, *Ueber d. normalen Bau und über pathol. Veränderungen der feinsten Gehirncapillären*, Arch. f. Psych. u. Nervenkr., 1894.

CHAPITRE IV

ORIGINES ET TERMINAISONS RÉELLES DES NERFS

Chaque nerf, qu'il soit cranien ou rachidien, possède une double origine : une *origine apparente* et une *origine réelle*. Son origine apparente n'est autre que le point de la surface extérieure du névraxe où il est implanté ; c'est là qu'il semble prendre naissance. Mais, en réalité, les fibres qui le constituent vont beaucoup plus loin : elles pénètrent dans la substance même du névraxe, effectuent dans son épaisseur un parcours plus ou moins long et, finalement, viennent aboutir à un ou plusieurs amas de cellules nerveuses, dans lesquelles elles *prennent naissance* s'il s'agit d'un nerf moteur (fig. 344, A), autour desquelles elles *se terminent* par des arborisations libres s'il s'agit d'un nerf sensitif (fig. 344, B). Ces amas de cellules nerveuses constituent, dans le premier cas, des *noyaux d'origine;* dans le second cas, ce sont des *noyaux de terminaison.*

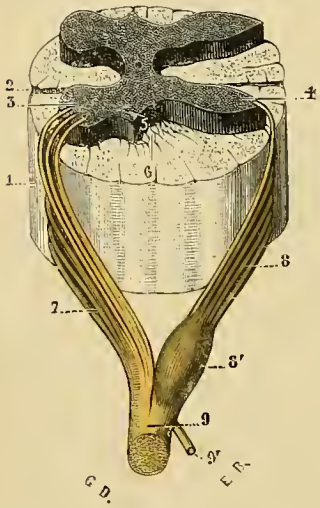

Fig. 341.

Une paire rachidienne, avec ses racines antérieures et ses racines postérieures.

1, tronçon de moelle, vu par sa face latérale gauche. — 2, sillon médian antérieur. — 3, corne antérieure. — 4, corne postérieure. — 5, corne latérale ou tractus intermedio-lateralis. — 6, formation réticulaire. — 7, racine antérieure. — 8, racine postérieure, avec 8', son ganglion. — 9, nerf rachidien. — 9', sa branche postérieure.

La description des noyaux d'origine et des noyaux de terminaison des nerfs appartient réellement aux centres nerveux et il m'a toujours paru peu naturel de la rejeter dans le système nerveux périphérique. Nous grouperons donc, dans le présent chapitre, tout ce qui a trait à l'origine et à la terminaison réelles des nerfs, c'est-à-dire : 1° à cette portion de leur trajet, *trajet caché*, qui s'étend depuis leur implantation sur le névraxe jusqu'aux noyaux de cellules nerveuses, dans lesquels ils prennent naissance ou se terminent ; 2° à ces noyaux d'origine ou de terminaison ; 3° aux connexions de ces mêmes noyaux, soit avec les noyaux voisins, soit avec l'écorce cérébrale.

Nous examinerons successivement, à ce point de vue spécial :

1° Les *nerfs rachidiens ;*

2° Les *nerfs craniens.*

ARTICLE PREMIER

ORIGINES ET TERMINAISONS RÉELLES DES NERFS RACHIDIENS

Les nerfs rachidiens, nerfs mixtes, se détachent de la moelle épinière par deux ordres de filets radiculaires, les uns antérieurs, les autres postérieurs (fig. 341, 7 et 8). Les filets radi-

culaires antérieurs (7) émergent de la moelle à 2 ou 3 millimètres en dehors du sillon médian antérieur : leur ensemble, pour un nerf déterminé, constitue la *racine antérieure* de ce nerf. Les filets radiculaires postérieurs (8), qui forment par leur ensemble la *racine postérieure*, se séparent de la moelle au niveau du sillon collatéral postérieur. La racine antérieure et la racine postérieure, la première motrice, la seconde sensitive, ne diffèrent pas seulement au point de vue fonctionnel. Elles diffèrent encore, morphologiquement, au point de vue de leurs relations intimes avec le névraxe et il convient, à ce sujet, de les étudier séparément.

1° Racines antérieures. — Les racines antérieures s'engagent dans l'épaisseur du cordon antéro-latéral et se dirigent vers la corne antérieure de la substance grise, subdivisées le plus souvent en une série de petits faisceaux secondaires. Les fibres qui constituent ces faisceaux radiculaires se terminent chacune dans une des cellules radiculaires antérieures. Nous savons, pour l'avoir vu à propos de la moelle, que ces cellules se disposent en trois groupes principaux, le groupe antéro-interne, le groupe antéro-externe et le groupe postéro-externe ou latéral. Ces trois groupes deviennent ainsi les véritables noyaux d'origine des racines antérieures des nerfs rachidiens : les fibres des racines antérieures ne sont autres que les cylindraxes des cellules précitées.

Les cellules radiculaires sont en relation, soit par leurs prolongements protoplasmiques, soit directement par leur corps cellulaire, avec plusieurs ordres de fibres, notamment avec les fibres du faisceau pyramidal, avec les fibres descendantes du cervelet et avec les collatérales sensitivo-motrices de Cajal (voy. p. 87). De ces différentes fibres, qui toutes se terminent autour de la cellule radiculaire par des arborisations libres (fig. 342), les premières proviennent de la zone motrice du cerveau ; les secondes, comme l'indique suffisamment leur nom, descendent de l'écorce cérébelleuse ; les troisièmes émanent des racines postérieures correspondantes. Chaque cellule spinale est donc soumise à une triple influence : 1° à l'influence du cerveau, qui lui envoie les incitations motrices volontaires ; 2° à l'influence du cervelet, qui lui envoie des incitations, encore mal connues, tendant à coordonner les mouvements et peut-être aussi à les rendre plus forts, plus énergiques ; 3° à l'influence des nerfs sensitifs périphériques, qui, par les impressions qu'ils lui apportent, provoquent les mouvements réflexes.

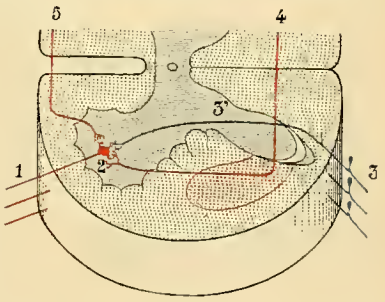

Fig. 342.

Schéma montrant les influences diverses auxquelles est soumise la cellule d'origine d'une fibre motrice.

1, racine motrice. — 2, sa cellule d'origine. — 3, racine sensitive, avec 3', sa collatérale sensitivo-motrice ou réflexo-motrice. — 4, fibre pyramidale. — 5, fibre descendante du cervelet.

2° Racines postérieures. — Les racines postérieures des nerfs rachidiens ont leur cellule d'origine dans le ganglion spinal. Le ganglion spinal, comme nous le verrons plus tard, se compose chez l'homme de cellules unipolaires, dont le prolongement unique, toujours très court, se bifurque en T, en formant deux branches, l'une périphérique, l'autre centrale. — La branche périphérique, qui a la signification d'un prolongement protoplasmique (voy. p. 22) et jouit, de ce fait, de la conduction cellulipète, se porte en dehors, loin du ganglion : elle recueille à la

surface extérieure du corps ou dans la profondeur des organes les impressions les plus diverses, qu'elle transporte ensuite à sa cellule ganglionnaire. — La branche centrale a la signification d'un prolongement cylindraxile et, à ce titre, jouit comme tous les prolongements de même nature de la conduction cellulifuge : il va du ganglion au sillon collatéral postérieur et, là, disparaît dans l'épaisseur de la moelle épinière.

Nous avons déjà vu, à propos de la structure de la moelle (p. 77), le trajet, un peu complexe, que suivent dans le névraxe les fibres sensitives de la racine postérieure. Nous n'y reviendrons pas ici. Nous nous contenterons de rappeler : 1° que chaque fibre, en pénétrant dans la moelle, se divise en deux branches, l'une descendante, l'autre ascendante ; 2° que les branches descendantes, après un trajet très court dans le faisceau de Burdach, gagnent la corne postérieure de la substance grise et se terminent par des arborisations libres, tout autour des cellules que renferme cette corne ; 3° que les branches ascendantes, d'une longueur fort inégale, se distinguent en fibres courtes, fibres moyennes et fibres longues ; 4° que les fibres ascendantes courtes se terminent, comme les fibres descendantes, autour des cellules de la corne postérieure, tant dans la substance gélatineuse que dans la substance spongieuse ; 6° que les fibres moyennes, après un parcours longitudinal de 6 ou 7 centimètres, aboutissent aux colonnes vésiculaires de Clarke ; 7° que les fibres longues, enfin, remontent jusqu'au bulbe et s'y terminent dans les noyaux de Goll et de Burdach. Les cellules de la corne postérieure, les colonnes de Clarke et les deux noyaux de Goll et de Burdach deviennent ainsi les vrais *noyaux terminaux* des fibres sensitives radiculaires. Ces noyaux donnent ensuite naissance à d'autres fibres, qui continuent le trajet centripète des fibres précitées et vont jusqu'à l'écorce cérébrale, les unes en suivant le faisceau de Gowers (p. 73), les autres en formant le ruban de Reil (p. 187) : les fibres constitutives du faisceau de Gowers et du ruban de Reil, qui unissent les noyaux terminaux à l'écorce cérébrale, constituent ce qu'on appelle la *voie sensitive centrale*, par opposition à la *voie sensitive périphérique*, qui s'étend de la surface sensible au noyau terminal.

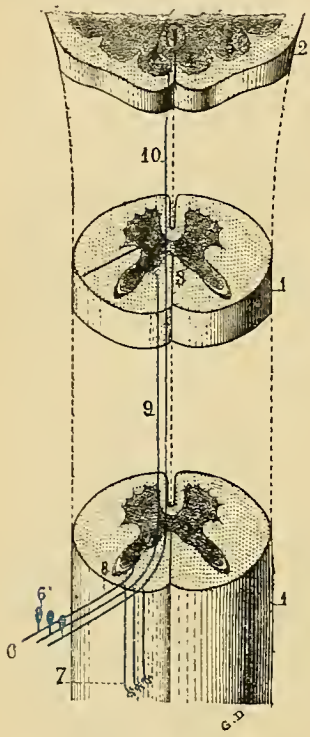

Fig. 343.

Schéma montrant le trajet et la terminaison des fibres radiculaires postérieures.

1, 1, deux tronçons de la moelle cervicale. — 2, un tronçon du bulbe. — 3, 3, colonne de Clarke. — 4, noyau de Goll. — 5, noyau de Burdach. — 6, trois fibres radiculaires, avec 6', leur ganglion. — 7, leur branche de bifurcation descendante. — 8, branche ascendante courte (*voie courte*). — 9, branche ascendante moyenne (*voie courte*). — 10, branche ascendante longue (*voie longue*).

Nous devons ajouter, en ce qui concerne les racines postérieures, que ces racines renferment, outre les fibres sensitives que nous venons de décrire, un certain nombre de fibres motrices (fig. 49.8'), dont la cellule d'origine (8) est placée dans la portion basale de la corne antérieure. Suivant par rapport à la moelle un trajet centrifuge, elles s'échappent par le sillon collatéral postérieur, traversent le ganglion spinal sans présenter la moindre connexion avec ses cellules et, finalement,

se mêlent au tronc nerveux rachidien. Grâce à la présence de ces fibres motrices, nettement démontrées chez les oiseaux, mais encore hypothétiques chez l'homme, les racines postérieures des nerfs rachidiens, que l'on a considérées jusqu'ici comme exclusivement sensitives, sont en réalité des faisceaux nerveux mixtes, je veux dire renfermant à la fois des conducteurs centripètes affectés à la sensibilité et des conducteurs centrifuges en rapport avec la motilité.

ARTICLE II

ORIGINES ET TERMINAISONS RÉELLES DES NERFS CRANIENS

Envisagés au point de vue physiologique, les nerfs craniens se divisent en nerfs sensitifs, nerfs sensoriels, nerfs moteurs, nerfs mixtes.

Les *nerfs sensitifs* (fig. 344, B) et les *nerfs sensoriels* transportent au névraxe les impressions de diverse nature qu'ils recueillent dans le territoire organique auquel ils se distribuent. Ils ont, comme on le voit, la même fonction que les racines postérieures des nerfs rachidiens. Leur disposition anatomique est de tous points comparable à celle de ces dernières : les fibres qui les constituent aboutissent tout d'abord à un ganglion, qui est l'homologue des ganglions spinaux ;

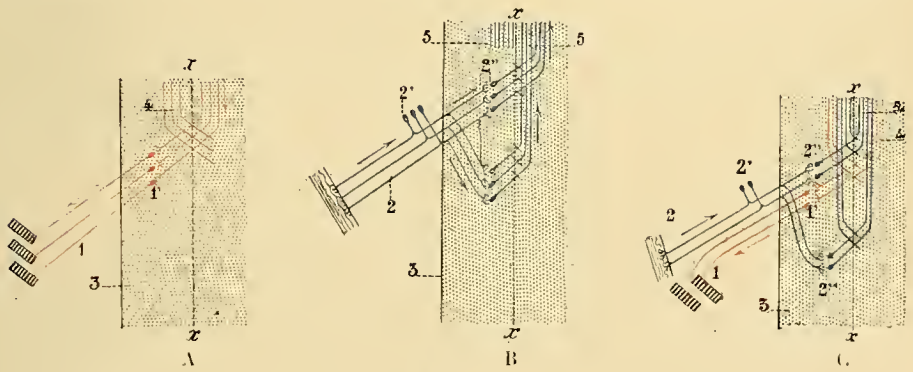

Fig. 344.

Schéma représentant l'origine et la terminaison réelles : A, d'un nerf moteur ; B, d'un nerf sensitif ; C, d'un nerf mixte.

1, nerf moteur, avec 1', son noyau d'origine. — 2, nerf sensitif, avec : 2', son ganglion ; 2'', son noyau terminal. 3, névraxe. — 4, voie motrice centrale. — 5, voie sensitive centrale. — *xx*, ligne médiane.

puis, elles pénètrent dans le névraxe, s'y bifurquent chacune en une branche ascendante et une branche descendante et, finalement, se terminent par des arborisations libres autour d'un certain nombre de groupes cellulaires, qui sont pour elles des *noyaux terminaux*. Ici encore, comme pour les nerfs rachidiens, ces noyaux terminaux émettent des fibres ascendantes (voie sensitive ou sensorielle centrale) qui, après entre-croisement sur la ligne médiane, remontent jusqu'au cerveau.

Les *nerfs moteurs* (fig. 344, A), exactement constitués comme les racines antérieures des nerfs rachidiens, sont dépourvus de ganglions. Chacun d'eux pénètre dans le névraxe, et après y avoir effectué un trajet plus ou moins long, aboutit à un groupe de cellules motrices, dont l'ensemble constitue son *noyau d'origine* : le nerf, en effet, n'est autre que l'ensemble des cylindraxes qui émanent des cel-

lules précitées. Tout autour de ces cellules se disposent en un réticulum plus ou moins complexe de nombreuses arborisations cylindraxiles, qui ont vraisemblablement la même origine et la même signification que celles, décrites plus haut, qui enlacent les cellules motrices des cornes antérieures de la moelle.

Les *nerfs mixtes* (fig. 344, C), enfin, se composent de deux faisceaux, l'un sensitif, l'autre moteur, tantôt plus ou moins distincts comme dans le trijumeau, tantôt intimement fusionnés comme dans le pneumogastrique. Ces deux faisceaux, arrivés dans l'épaisseur du névraxe, se comportent exactement, le premier comme un nerf sensitif, le second comme un nerf moteur. Chaque nerf sensitif aura donc au moins deux noyaux : un *noyau d'origine*, où prendront naissance ses fibres motrices ou centrifuges; un *noyau terminal*, où viendront se terminer, par des arborisations libres, ses fibres sensitives ou centripètes.

Ceci posé, nous examinerons successivement, au point de vue spécial qui nous occupe, chacun des douze nerfs craniens, en suivant le même ordre que pour leur description, c'est-à-dire en commençant par le premier et en terminant par le douzième.

Au sujet des origines et des terminaisons réelles des nerfs craniens, voyez : Mathias Duval, *Recherches sur l'origine réelle des nerfs craniens*, Journ. de l'Anat., 1877-1880; — Staderini, *Particolarità di struttura d'alcune radici nervose encefaliche*, Acad. med.-fisica Fiorentina, 1893; — Turner, *Connexions centrales de certains nerfs craniens*, Brit. med. Journ., 1894; — Ernst, *Sull'origine di alcuni nervi encefalici*, Arch. ottalm., anno II, 1895; — Edinger, *Vorles. über d. Bau des nerv. Centralorgane des Menschen u. der Thiere*, Leipzig, 1893; — Lenhossek, *Der feinere Bau des Nervensystems im Lichte neuester Forschungen*, 2e Auflage, Berlin, 1895: — Cajal, *Apuntes para el estudio del bulbo raquides, cerebelo y origen de los nervios encefalicos*, Madrid, 1895: — Kölliker, *Handb. der Gewebelehre des Menschen*, Sechste Auflage, Bd. II, Leipzig, 1896; — Obersteiner, *Anleitung beim studium des Baues d. nervosen Centralorgane*, etc. 2e Auflage, Leipzig, 1896; van Gehuchten, *Anatomie du système nerveux de l'homme*, 2e édition, Louvain, 1897.

§ 1. — Terminaison réelle du nerf olfactif, voies olfactives

Les neurones olfactifs périphériques, comme nous le verrons plus tard en étudiant les organes des sens, ont leurs cellules dans l'épaisseur même de la muqueuse pituitaire. Ce sont les cellules dites *olfactives* (fig. 345, A), cellules bipolaires, avec leurs deux ordres de prolongements : un prolongement protoplasmique, très court, se dirigeant vers la surface libre de la muqueuse; un prolongement cylindraxile, beaucoup plus long, se portant vers les centres. Ces derniers prolongements constituent, dans leur ensemble, les *filets olfactifs* de l'anatomie descriptive. Homologiquement, les cellules olfactives de la pituitaire forment une sorte de ganglion étalé en surface, ganglion qui est pour le nerf olfactif ce qu'est le ganglion spinal pour la racine sensitive d'un nerf rachidien, ce qu'est le ganglion de Gasser pour le trijumeau sensitif, ce qu'est le ganglion d'Andersch pour le glosso-pharyngien, etc. Dès lors, les prolongements périphériques des cellules olfactives, quelque courts qu'ils soient, sont les homologues des fibres nerveuses sensitives qui, de la périphérie, se rendent aux ganglions spinaux et, d'autre part, leurs prolongements centraux (filets olfactifs) représentent les fibres sensitives qui vont des ganglions spinaux à la moelle, autrement dits les racines postérieures des nerfs rachidiens (voy. fig. 345).

Suivis de leurs cellules d'origine vers les centres, les filets olfactifs se dirigent tous vers la voûte des fosses nasales, traversent de bas en haut les trous de la lame criblée et se terminent à la face inférieure du *bulbe olfactif*, comme les racines postérieures des nerfs rachidiens se terminent dans le sillon collatéral

postérieur de la moelle épinière. Au bulbe olfactif fait suite la *bandelette olfactive*, laquelle, à son tour, se résout à son extrémité postérieure en un certain nombre de faisceaux, que l'on désigne improprement sous le nom de *racines de l'olfactif* et qui se rendent à l'écorce cérébrale.

Le bulbe olfactif, la bandelette olfactive et ses racines constituent les *voies olfactives centrales*. Ces formations anatomiques, disons-le tout de suite, se présentent, chez l'homme, à un état rudimentaire : l'odorat est, chez nous, relativement peu développé et il est tout naturel qu'une réduction parallèle se manifeste sur les organes qui servent de substratum anatomique à cette fonction. Mais quelque réduits qu'ils soient, le bulbe olfactif et la bandelette olfactive n'en conservent pas moins leur signification morphologique : ils sont bel et bien des dépendances du névraxe et font partie intégrante de l'hémisphère cérébral, comme le démontrent surabondamment le développement et l'anatomie comparée. L'un et l'autre, en effet, sont creusés primitivement d'une cavité centrale, qui communique en arrière avec le ventricule latéral et, de ce fait, n'est qu'un simple diverticulum de ce ventricule. Cette cavité, véritable *ventricule olfactif*, persiste pendant toute la vie chez un grand nombre de vertébrés, notamment chez les batraciens, chez les poissons et même chez les oiseaux. Chez les primates, chez l'homme par conséquent, il disparaît graduellement au fur et à mesure qu'on s'éloigne de la vie embryonnaire et on ne le retrouve plus chez l'adulte. Mais à son lieu et place, et comme un témoin de son existence passée, se voit encore une traînée de substance gélatineuse (fig. 347, C et 350, 5), qui répond, dans toute son étendue, à l'axe longitudinal de la bandelette et du bulbe.

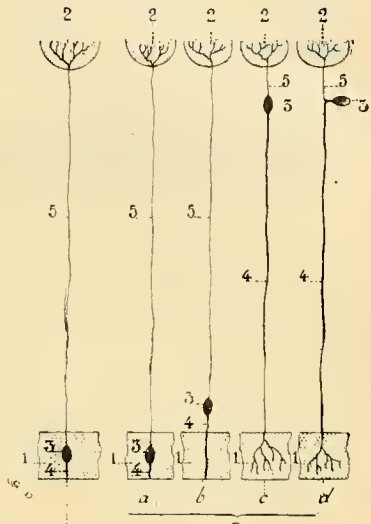

Fig. 345.

Homologie du neurone olfactif et du neurone sensitif périphérique.

A. Neurone olfactif. — 1, muqueuse olfactive. — 2, bulbe olfactif. — 3, corps cellulaire du neurone, avec : 4, son prolongement protoplasmique ; 5, son prolongement cylindraxile.

B. Neurone sensitif : *a*, chez le ver de terre ; *b*, chez les mollusques ; *c*, chez les poissons ; *d*, chez les mammifères. — 1, tégument externe. — 2, centre nerveux. — 3, corps cellulaire du neurone, avec : 4, son prolongement périphérique ou protoplasmique ; 5, son prolongement central ou cylindraxile.

1° Bulbe olfactif. — Comme nous l'avons déjà vu, à propos de la conformation extérieure du cerveau (p. 220), le bulbe olfactif est une petite masse nerveuse, de forme ovoïde, de couleur gris jaunâtre, couchée dans la gouttière olfactive, immédiatement au-dessus de la lame criblée de l'ethmoïde, à laquelle il est intimement uni par les filets nerveux, *filets olfactifs*, qui se détachent de sa face inférieure pour pénétrer dans les fosses nasales.

A. Dimensions. — Le bulbe olfactif mesure, chez l'homme, 8 ou 9 millimètres de longueur, sur 3 ou 4 millimètres de largeur et 1 millimètre et demi ou 2 millimètres d'épaisseur. C'est, comme nous l'avons dit plus haut, un organe fortement réduit, un organe déchu comme la fonction à laquelle il se rattache. Chez les animaux en effet où l'odorat, beaucoup plus développé, joue dans la lutte pour la vie un rôle de première importance (*animaux osmatiques* de Broca,) le bulbe olfactif se développe dans des proportions autrement considérables et

acquiert toute la valeur d'un véritable lobe, le *lobe olfactif :* chez les poissons, notamment, le lobe olfactif est parfois aussi volumineux ou même plus volumineux que le cerveau proprement dit.

B. Rapports. — Envisagé au point de vue de ses rapports, le bulbe olfactif répond, par sa face supérieure, aux deux circonvolutions olfactives, dont il est séparé par un double prolongement de l'arachnoïde (fig. 346, 2). — Sa face inférieure, recouverte également par l'arachnoïde, repose sur la lame criblée de l'ethmoïde. Au-dessous d'elle, chemine le filet ethmoïdal du nerf nasal qui, du conduit orbitaire interne antérieur, gagne le trou ethmoïdal. — L'extrémité postérieure du bulbe se continue, en s'atténuant graduellement, avec la bandelette olfactive. — Son extrémité antérieure, arrondie et mousse, s'insinue au-dessous d'un petit repli de la dure-mère (voy. *Méninges*), qui a été décrit par Trolard sous le nom de tente olfactive.

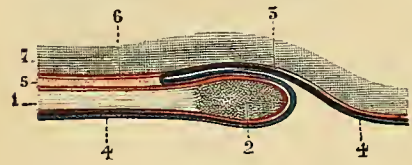

Fig. 346.

Coupe sagittale de la bandelette olfactive et du bulbe olfactif pour montrer leurs rapports avec le feuillet viscéral de l'arachnoïde.

1, bandelette olfactive. — 2, bulbe olfactif. — 3, pie-mère (*en rouge*). — 4, arachnoïde (*en bleu*). — 5, espace sous-arachnoïdien. — 6, fond du sillon olfactif. — 7, substance cérébrale.

C. Structure. — Le bulbe olfactif, envisagé chez les animaux osmatiques, se compose essentiellement d'un certain nombre de couches, qui se disposent concentriquement tout autour de sa cavité centrale. Chez l'homme, la cavité centrale, comme nous l'avons vu plus haut, est complètement oblitérée. D'autre part, les différentes couches de substance nerveuse qui constituent le bulbe, au lieu d'occu-

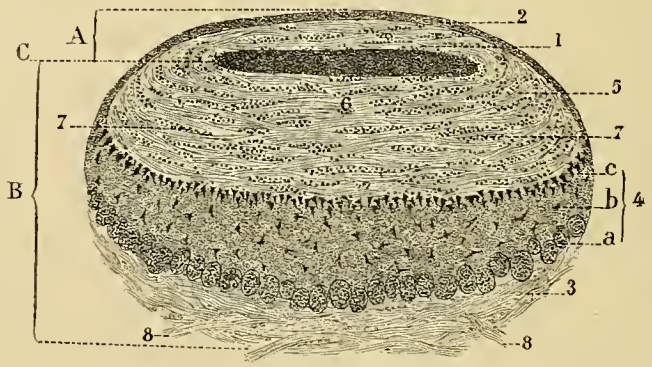

Fig. 347.

Coupe transversale du bulbe olfactif (demi-schématique, imité de Schwalbe).

A, moitié supérieure ou dorsale. — B, moitié inférieure ou ventrale. — C, substance gélatineuse séparant les deux moitiés et répondant à la cavité centrale primitive.

1, substance blanche de la partie dorsale, avec 2, son enveloppe corticale. — 3, couche superficielle ou fibrillaire. — 4, couche moyenne, avec : *a*, zone glomérulaire ; *b*, zone intermédiaire ; *c*, zone des cellules mitrales. — 5, couche profonde ou médullaire, avec : 6, substance blanche ventrale : 7, 7, 7, grains. — 8, fibres nerveuses olfactives, provenant de la pituitaire et se rendant à la couche fibrillaire.

per tout le pourtour de l'organe, ne se sont développées pour ainsi dire que sur sa moitié inférieure ou ventrale. Sur sa moitié supérieure ou dorsale, elles ont subi une réduction remarquable : elles ne sont plus représentées, en effet, que par une mince couche de substance blanche, que recouvre une écorce grise plus mince

encore. Avec Golgi, dont l'opinion sur ce point a été adoptée par van Gehuchten, nous distinguerons dans le bulbe olfactif trois couches superposées, qui sont en allant de la périphérie vers la cavité centrale : la couche superficielle, la couche moyenne et la couche profonde.

a. *Couche superficielle.* — La couche superficielle ou fibrillaire (fig. 347,3), de coloration grisâtre, est formée par des faisceaux de fibres nerveuses, qui proviennent des nerfs olfactifs, de la muqueuse nasale par conséquent. Ces fibres, diversement entremêlées et plus ou moins disposées en plexus, suivent quelque temps une direction tangentielle à la surface extérieure du bulbe. Puis, s'infléchissant en haut, elles pénètrent dans la couche suivante.

b. *Couche moyenne.* — La couche moyenne (fig. 347,4), plus épaisse que la précédente et d'une structure beaucoup plus complexe, se subdivise elle-même en trois zones, morphologiquement bien différentes : une zone externe ou glomérulaire, une zone interne ou zone des cellules mitrales et une zone intermédiaire.

La *zone externe* ou *glomérulaire* (a), qui est immédiatement en contact avec la couche des fibres superficielles, est ainsi appelée parce qu'elle renferme comme éléments caractéristiques une ou deux rangées régulières de petites masses sphéroïdales ou ovoïdes, connues sous le nom de *glomérules olfactifs* (*papilles* de Broca). Ces glomérules, larges de $0^{mm},1$ en moyenne, sont essentiellement constitués par des fibrilles nerveuses, diversement entremêlées et comme pelotonnées sur elles-mêmes. Elles sont, comme nous allons le voir, de provenance et de valeur fort différentes. — Le glomérule reçoit tout d'abord, par son pôle inférieur (fig. 348), les fibres olfactives de la couche superficielle. Ces fibres, en pénétrant dans le glomérule, s'y divisent et s'y subdivisent de façon à former des arborisations variqueuses et extrêmement flexueuses. — Il reçoit d'autre part, par son pôle supérieur, le prolongement protoplasmique principal des cellules mitrales, que nous décrirons tout à l'heure. Ces prolongements protoplasmiques se comportent, dans le glomérule, exactement comme les fibres olfactives : ils s'y résolvent en des arborisations terminales, arborisations qui, comme les précédentes, sont très compliquées et fortement flexueuses. — Le glomérule est donc l'aboutissant (fig. 348,9) de deux arborisations nerveuses : une arborisation ascendante et de nature cylindraxile, représentant la terminaison d'une fibre olfactive ; une arborisation descendante et de nature protoplasmique, provenant d'une cellule

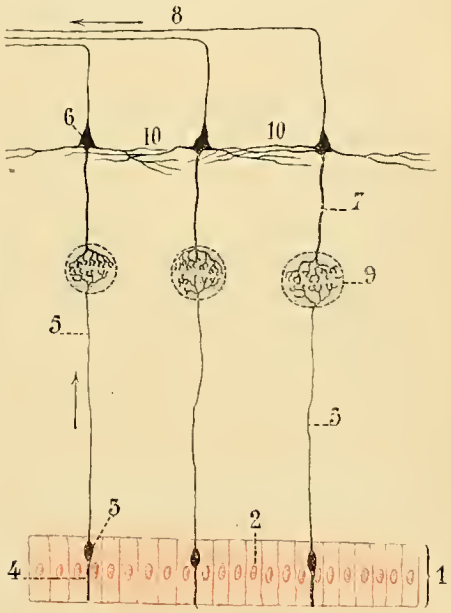

Fig. 348.

Schéma représentant les relations du neurone olfactif périphérique avec le neurone central.

1, muqueuse olfactive. — 2, cellules épithéliales. — 3, cellule olfactive périphérique, avec : 4, son prolongement périphérique ; 5, son prolongement central. — 6, cellule mitrale, avec : 7, son prolongement protoplasmique ; 8, son prolongement cylindraxile. — 9, glomérule olfactif, où entrent en relation l'arborisation cylindraxile du neurone périphérique et l'arborisation protoplasmique du neurone central. — 10, prolongements transversaux des cellules mitrales.

(Les flèches indiquent la direction que suivent les impressions olfactives.)

mitrale. Nous devons ajouter que ces arborisations, quelque complexes et quelque entremêlées qu'elles soient, restent toujours indépendantes, je veux dire que les fibrilles de l'une et de l'autre se terminent toujours par des extrémités libres sans se fusionner jamais.

La *zone interne* (c) est formée par une rangée unique et continue de grosses cellules nerveuses (de 40 à 50 μ), qui, en raison de leur forme, ont été comparées à une mitre et sont appelées pour cette raison *cellules mitrales*. Ces cellules ont, dans leur ensemble, la forme d'un triangle et sont orientées de telle façon que leur base regarde la face inférieure du bulbe (fig. 348,6). — Par leur sommet, les cellules mitrales donnent naissance à un cylindraxe qui passe immédiatement après dans la couche interne, où nous le retrouverons. — Latéralement, elles laissent échapper un certain nombre de prolongements protoplasmiques, qui courent en sens transversal et s'entrelacent avec les prolongements similaires des cellules voisines. — Par leur base, enfin, elles émettent un prolongement protoplasmique beaucoup plus volumineux que les précédents et toujours unique : c'est le *prolongement basal* de la cellule mitrale. Ce prolongement descend dans la zone intermédiaire, la traverse en ligne droite dans toute son étendue et pénètre alors dans un glomérule, où il se termine, comme nous l'avons vu plus haut, par une arborisation libre, laquelle entre en contact avec l'arborisation terminale des fibres olfactives. C'est au niveau de ce contact ou, si l'on veut, de cette articulation, en plein glomérule par conséquent, que les impressions odorantes passent du neurone périphérique dans le neurone central. Elles sont recueillies là (fig. 348) par les fibrilles terminales de la tige protoplasmique des cellules mitrales et transmises ensuite à la cellule par cette même tige protoplasmique. Comme on le voit, on ne saurait invoquer un fait plus démonstratif en faveur de la fonction conductrice que l'on attribue aujourd'hui aux prolongements protoplasmiques des neurones.

La *zone intermédiaire* (b), comprise entre les glomérules et les cellules mitrales, revêt sur les coupes un aspect finement granuleux : c'est la *couche moléculaire* de Cajal. Elle renferme des éléments divers : 1° tout d'abord, les prolongements descendants des cellules mitrales, qui la traversent en sens radiaire ; 2° puis, un certain nombre de cellules nerveuses, irrégulièrement disséminées et pour la plupart de petites dimensions ; 3° enfin, des cellules névrogliques. Les cellules nerveuses de la zone intermédiaire ont exactement la même valeur que les cellules mitrales : elles envoient leur cylindraxe dans la couche interne et leur prolongement protoplasmique principal dans le glomérule.

c. *Couche profonde.* — La couche profonde (fig. 347,5), encore appelée *couche médullaire* en raison de sa coloration blanche, s'étend depuis la couche des cellules mitrales jusqu'à la cavité centrale du bulbe ou à la substance gélatineuse qui représente cette cavité oblitérée. Elle comprend trois ordres d'éléments : 1° des cellules épendymaires ; 2° des fibres nerveuses ; 3° de petits éléments cellulaires, appelés grains.

Les *cellules épendymaires* sont des cellules épithéliales, disposées en une seule rangée tout autour de la cavité centrale. Elles ont exactement la même origine et la même signification que les cellules épendymaires qui tapissent les cavités ventriculaires du névraxe. Comme ces dernières, elles émettent chacune deux prolongements : un prolongement interne, épais et court, qui s'étend jusqu'à la cavité centrale ; un prolongement externe, plus grêle, mais beaucoup plus long, que van Gehuchten et Martin ont pu poursuivre, chez le chat nouveau-né, jusque dans la couche des fibres olfactives.

Les *fibres nerveuses* de la couche profonde du bulbe proviennent en majeure partie des cellules mitrales et des petites cellules de la zone intermédiaire. D'abord ascendantes, ces fibres se coudent ensuite à angle droit pour devenir antéro-postérieures et passer dans la bandelette olfactive, où nous les retrouverons tout à l'heure. Elles abandonnent, au cours de leur trajet, de nombreuses collatérales descendantes, qui viennent se terminer entre les cellules mitrales ou, plus bas, dans la zone intermédiaire. — A ces fibres olfactives centrales ou ascendantes, qui gagnent la bandelette olfactive et de là le cerveau, se mêlent un certain nombre d'autres fibres, dites *commissurales*, qui, à travers le chiasma olfactif (p. 422), vont d'un bulbe olfactif à l'autre. — Enfin Ramon y Cajal décrit, outre les deux ordres de fibres précitées, des fibres centrifuges ou descendantes (fig. 352,12) qui, du cerveau, se rendent au bulbe olfactif et s'y terminent en d'élégantes arborisations, les unes dans la couche profonde, les autres entre les cellules mitrales ou même au delà de ces cellules. Ces fibres sont admises également par Kölliker et par van Gehuchten.

Les *grains* (fig. 352,10) sont de toutes petites cellules nerveuses, qui se disposent en amas plus ou moins considérables dans les intervalles des fibres nerveuses ci-dessus décrites. Ils revêtent pour la plupart la forme d'un triangle, dont le sommet serait dirigé du côté de la périphérie. Ces éléments cellulaires son dépourvus de cylindraxe. Par contre, ils possèdent (fig. 349) des prolongements protoplasmiques très développés : ceux qui naissent de la base, au nombre de trois ou quatre, se portent vers la cavité centrale et se terminent, après un trajet très court, par des extrémités libres et plus ou moins ramifiées : celui qui se détache du sommet, beaucoup plus long que les précédents, descend vers les cellules mitrales, passe entre ces cellules et vient se terminer dans la zone moléculaire par des ramifications libres et divergentes. La nature des grains n'est pas encore nettement élucidée. Meynert les considérait comme de véritables cellules nerveuses, mais cette opinion paraît devoir être abandonnée aujourd'hui. Ramon y Cajal les compare aux spongioblastes de la rétine. Van Gehuchten et Martin (et Kölliker s'est rallié à cette manière de voir) les considèrent comme des cellules épendymaires qui, au cours du développement, ont perdu toute connexion avec la cavité centrale du bulbe, autrement dit comme de simples cellules névrogliques.

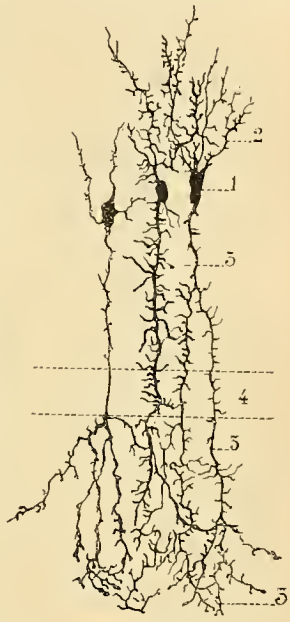

Fig. 349.

Trois grains du bulbe olfactif du chien (d'après van Gehuchten).

1, corps cellulaire. — 2, prolongement interne. — 3, prolongement externe. — 4, zone des cellules mitrales.

2° Bandelette olfactive. — La bandelette olfactive (*pédoncule olfactif*, *tractus olfactif* de quelques auteurs), qui fait suite au bulbe, a été déjà décrite à propos du cerveau (p. 219). Nous n'y reviendrons pas ici.

Nous rappellerons seulement qu'elle se dirige obliquement d'avant en arrière et un peu de dedans en dehors, qu'elle chemine dans le sillon olfactif dont elle prend l'empreinte et, par conséquent, qu'elle revêt l'aspect, non pas d'un ruban aplati, mais d'un prisme triangulaire dont les trois arêtes sont interne, externe et supé-

rieure. Nous rappellerons encore que la bandelette olfactive, constituée par de la substance blanche dans la plus grande partie de son étendue, nous présente cependant du côté dorsal, le long de son arête supérieure, une traînée de substance grise, qui, à l'extrémité postérieure de la bandelette, se confond avec l'écorce des circonvolutions olfactives et devient ainsi une dépendance de la substance grise corticale du cerveau : cette substance grise dorsale, qui s'étend par places jusqu'au niveau des bords de la bandelette et même jusqu'à sa face inférieure (fig. 350), est un reste de l'écorce grise qui, chez les animaux osmatiques enveloppe, dans toute leur étendue, le lobe olfactif et son pédoncule.

Histologiquement, la bandelette olfactive comprend trois ordres d'éléments : la substance gélatineuse centrale, des cellules nerveuses et des fibres nerveuses. — La *substance gélatineuse centrale* (fig. 350, 6) remplace le canal qui, chez l'embryon, fait communiquer la cavité centrale du bulbe olfactif avec le ventricule latéral correspondant. — Les *cellules nerveuses* (fig. 352,9) sont disséminées dans la substance grise de la bandelette. Ce sont des éléments triangulaires ou fusiformes, mesurant de 20 à 40 μ de diamètre. Autour d'elles se disposent les ramifications, soit collatérales, soit terminales, d'un certain nombre de fibres olfactives. Leur cylindraxe suit ordinairement un trajet ascendant. — Les *fibres nerveuses* (fig. 352,9) cheminent parallèlement à l'axe de la bandelette. Ces fibres, continuation de celles que renferme la couche profonde du bulbe, sont pour la plupart des fibres centripètes ascendantes, qui proviennent des grandes cellules mitrales et des petites cellules de la zone intermédiaire : elles se rendent en partie au bulbe du côté opposé (*fibres olfactives commissurales*), en partie à l'écorce des hémisphères cérébraux (*fibres olfactives centrales*). A ces fibres ascendantes se joignent, comme nous l'avons déjà vu, un certain nombre de fibres descendantes.

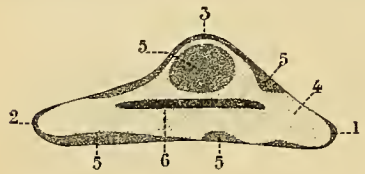

Fig. 350.

Coupe transversale de la bandelette optique (schématisée d'après une figure de SCHWALBE).

1, bord externe. — 2, bord interne. — 3, arête dorsale. — 4, substance blanche. — 5, substance grise corticale. — 6, substance gélatineuse, répondant au canal central embryonnaire.

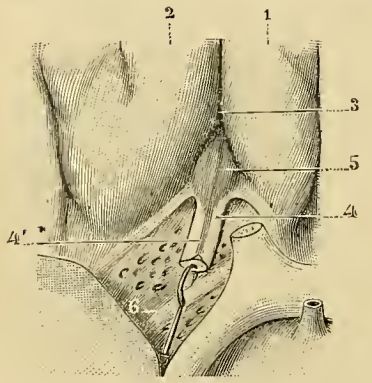

Fig. 351.

Tubercule olfactif.

1, circonvolution olfactive interne. — 2, circonvolution olfactive externe. — 3, sillon olfactif. — 4, bandelette olfactive, renversée en arrière, avec 4', son arête supérieure ou dorsale formée par de la substance grise. — 5, tubercule olfactif, vu par son côté supérieur ou dorsal. — 6, bandelette diagonale.

3° Tubercule olfactif et racines olfactives. — Arrivée à la limite postérieure du lobe orbitaire, la bandelette olfactive s'épaissit en une sorte de pyramide triangulaire (fig. 351,5), de coloration grisâtre, que l'on désigne sous le nom de *tubercule olfactif* (*tuber olfactorium*). Par son sommet, le tubercule olfactif se continue naturellement avec la bandelette olfactive, à laquelle il fait suite. Par sa base, il fait corps avec la partie antérieure de l'espace perforé et avec la partie avoisinante des circonvolutions olfactives. La substance grise qui forme la couche superficielle du tubercule olfactif représente, comme la substance grise de la bandelette, une portion de l'écorce cérébrale, mais une

portion avortée et rudimentaire (Calleja). On y retrouve encore, du reste, les différentes couches qui constituent l'écorce : couche moléculaire, couche des cellules pyramidales et couche des cellules polymorphes. En ce qui concerne les cellules pyramidales, elles se groupent çà et là en de petits amas, que l'on désigne sous le nom d'*îlots olfactifs*. Ces cellules sont enlacées par les arborisations collatérales ou terminales de fibres qui proviennent vraisemblablement du bulbe olfactif. Elles émettent d'autre part des cylindraxes, qui traversent d'avant en arrière l'espace perforé, pour se rendre très probablement à quelque autre région de l'écorce cérébrale.

4° **Racines olfactives.** — C'est par le tubercule olfactif que la bandelette olfactive pénètre dans le cerveau et c'est dans cette formation, par conséquent, que nous devons trouver toutes ses racines. Tout d'abord, de chaque côté du sommet du tubercule olfactif, nous rencontrons deux faisceaux blancs, divergeant sous un angle de 100 à 110 degrés, qui constituent les *racines blanches interne* et *externe :* ces faisceaux proviennent, en effet, de la bandelette et on dirait même au premier

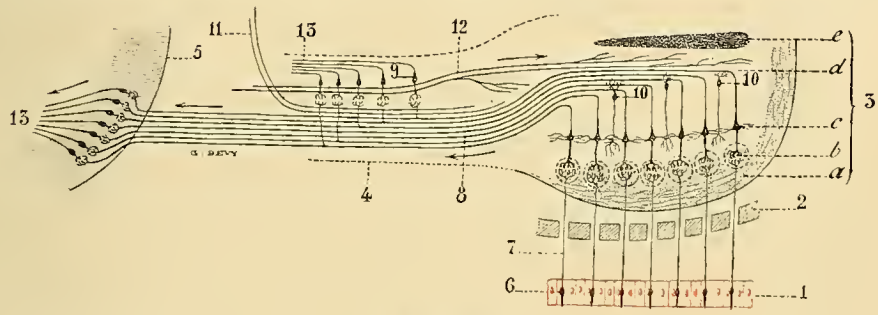

Fig. 352.

Schéma indiquant le trajet de la voie olfactive périphérique et de la voie olfactive centrale.

1, muqueuse olfactive. — 2, lame criblée de l'ethmoïde. — 3, bulbe olfactif, avec : *a*, couche superficielle ou fibrillaire ; *b*, zone des glomérules ; *c*, zones des cellules mitrales ; *d*, couche profonde ; *e*, substance gélatineuse centrale. — 4, bandelette olfactive. — 5, circonvolution de l'hippocampe (portion de la sphère olfactive). — 6, cellule olfactive. — 7, nerf olfactif. — 8, voie olfactive centrale. — 9, cellules pyramidales de la substance grise de la bandelette. — 10, grains. — 11, fibres olfactives commissurales. — 12, fibres olfactives descendantes. — 13, fibres efférentes des centres corticaux de l'olfaction.

abord que celle-ci s'est bifurquée pour leur donner naissance. Mais toutes les fibres constitutives de la bandelette olfactive ne passent pas dans les deux racines blanches : si on enlève délicatement, soit avec la pointe d'un scalpel, soit à l'aide d'un filet d'eau, la mince couche de substance grise qui sépare les deux racines précitées, on voit partir de l'angle de bifurcation de la bandelette un petit paquet de fibres blanches, qui se portent en arrière en divergeant et disparaissent bientôt dans l'espace perforé : ces fibres constituent une troisième racine, la *racine grise* ou *racine moyenne*. Enfin, si l'on renverse la bandelette en arrière et si on enlève de même par le raclage la portion du tubercule olfactif qui se continue avec la traînée grise de l'arête dorsale, on met à découvert un quatrième groupe de fibres qui, de la base de la bandelette, vont aux circonvolutions voisines : ces fibres, dans leur ensemble, forment une nouvelle racine, la *racine supérieure*. Au total, la bandelette olfactive entre en relation avec le cerveau par quatre racines : 1° la racine blanche externe ; 2° la racine blanche interne ; 3° la racine moyenne ; 4° la racine supérieure. Nous connaissons la situation et l'origine de ces quatre racines. Il nous reste maintenant à les suivre jusqu'à leur

terminaison dans la masse cérébrale et, à cet effet, il convient de les étudier séparément (voy. fig. 181, 182 et 351) :

a. *Racine blanche externe.* — La racine blanche externe, la plus importante des quatre, toujours très visible sans autre préparation que l'enlèvement des méninges, se dirige obliquement en arrière et en dehors. Elle croise l'extrémité interne de la scissure de Sylvius et vient se perdre dans la partie antéro-externe de la circonvolution de l'hippocampe. Ses fibres se terminent par des arborisations libres dans l'écorce de cette circonvolution.

b. *Racine blanche interne.* — La racine blanche interne est à la fois moins volumineuse et moins longue que la précédente. Elle est, chez beaucoup de sujets, fortement réduite et paraît même, chez quelques-uns, faire complètement défaut. Partie de la base de la bandelette olfactive, elle se porte tout d'abord en arrière et en dedans vers la ligne médiane. Puis, s'infléchissant de bas en haut, elle gagne la face interne de l'hémisphère cérébral et s'y termine, de chaque côté du bec du corps calleux, dans une région spéciale qui représente la pointe de la circonvolution du corps calleux et qu'on désigne, depuis Broca, sous le nom de *carrefour olfactif* (fig. 354 et 355,4). C'est en effet sur ce point que se donnent rendez-vous divers éléments de l'appareil de l'olfaction, tels que l'extrémité antérieure de la circonvolution limbique, la racine olfactive interne et la bandelette diagonale.

c. *Racine grise ou racine moyenne.* — Les deux racines blanches, divergentes dès leur origine, sont séparées l'une de l'autre par un petit espace triangulaire, dont la base, dirigée en arrière, se confond avec l'espace perforé. Cet espace triangulaire (*trigone olfactif* de certains auteurs) est comblé par un petit amas de substance grise, légèrement saillant, qui n'est autre que la face inférieure du tubercule olfactif, décrit plus haut. C'est à ce niveau que répond la racine moyenne et nous savons comment on s'y prend pour la mettre à découvert. Les fibres qui constituent cette racine moyenne s'enfoncent, presque immédiatement après leur émergence de la bandelette, dans la substance grise de l'espace perforé. Obliquement ascendantes, elles pénètrent, pour la plupart, dans la tête du corps strié et rejoignent la commissure blanche antérieure du cerveau (p. 320) avec laquelle elles se confondent.

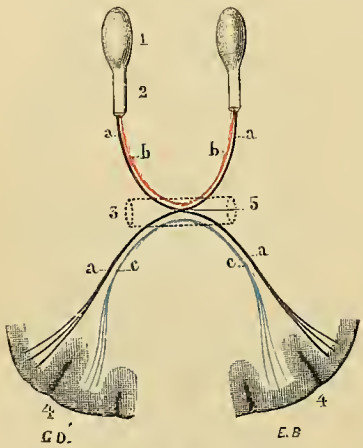

Fig. 353.

Chiasma olfactif.

1, bulbe olfactif. — 2, bandelette olfactive. — 3, commissure blanche. — 4, 4, écorce du lobe temporal. — 5, chiasma olfactif, constitué par : *a*, fibres entre-croisées (*en noir*). — *b*, fibres commissurales antérieures (*en rouge*). — *c*, fibres commissurales postérieures (*en bleu*).

Ces fibres (fig. 353), qui vont de la racine moyenne à la commissure blanche antérieure du cerveau, sont de deux ordres. — Les unes, *fibres en anse* (b), traversent la ligne médiane et, s'infléchissant alors en bas et en avant, elles se rendent au bulbe du côté opposé, en suivant successivement la racine moyenne et la bandelette olfactive. Elles forment ainsi une longue commissure transversale en forme de fer à cheval, *commissure interbulbaire*, jetée entre le bulbe du côté gauche et celui du côté droit et ayant vraisemblablement pour rôle d'associer les deux organes dans leur fonctionnement. — Les autres, *fibres entre-croisées* (a), traversent de même la ligne médiane. Puis, se

dirigeant en bas et en arrière, elles viennent, en divergeant, se perdre dans une région encore mal délimitée de l'écorce temporo-occipitale. Ces fibres, admises par Meynert, non seulement chez les animaux à odorat très développé, mais encore chez l'homme, s'entre-croisent sur la ligne médiane avec les fibres similaires du côté opposé. Elles constituent donc, dans leur ensemble, un véritable chiasma et si l'on veut bien, par la pensée, réunir à ce faisceau croisé la racine blanche externe, qui est directe, on verra que l'entre-croisement des fibres olfactives n'est que partiel et que, en conséquence, le *chiasma olfactif* présente les plus grandes analogies avec le chiasma optique. Cet entre-croisement des conducteurs olfactifs dans le chiasma nous explique ces faits d'anosmie unilatérale et croisée, qui surviennent en conséquence d'une lésion, également unilatérale, siégeant dans l'hémisphère du côté opposé.

Outre les fibres précitées qui se rendent à la commissure blanche antérieure du cerveau, la racine moyenne possède d'autres fibres qui se dirigent vers le septum lucidum : elles se terminent vraisemblablement dans cette couche de substance grise qui, en dedans du noyau caudé et en avant de la commissure blanche antérieure, forme le plancher du ventricule latéral. Broca décrit encore, comme émanant de la racine moyenne, un petit faisceau, déjà entrevu par Willis, qui se dirige vers la bandelette optique, passe sous cette bandelette comme sous un pont et, finalement, va se continuer avec les fibres les plus inférieures du pédoncule cérébral. Nous y reviendrons plus loin (voy. *Voies olfactives réflexes*).

d. *Racine supérieure.* — La racine supérieure, autre racine grise parce qu'elle se dissimule, elle aussi, sous une couche de substance corticale, se sépare de la bandelette olfactive au niveau de sa base et sur son plan dorsal. De là, elle se porte en haut et en avant et se perd dans la partie postérieure des deux premières circonvolutions orbitaires. Cette racine, longtemps confondue avec la précédente, en a été soigneusement distinguée par Broca, qui l'a parfaitement, décrite sous le nom de *racine supérieure* ou *racine frontale.* Sans doute, les deux racines supérieure et moyenne sont placées l'une et l'autre dans un même plan sagittal, mais elles n'en diffèrent pas moins, outre leur trajet et leur terminaison, par leur mode de continuité avec la bandelette. Si, en effet, nous examinons une coupe sagittale passant par l'axe de la bandelette olfactive chez un animal où existe encore le ventricule olfactif, nous constatons nettement que le feuillet supérieur ou sus-ventriculaire de la bandelette olfactive se continue avec la racine supérieure, tandis que la racine moyenne tire son origine du feuillet inférieur ou sous-ventriculaire. Or, il est tout rationnel d'admettre que, dans les groupes zoologiques supérieurs, alors même que le canal central de la bandelette olfactive a complètement disparu, les relations de cette bandelette avec les deux racines supérieure et moyenne sont exactement les mêmes. Du reste, même chez l'homme, quand on examine attentivement une coupe sagittale passant par la bandelette olfactive, on voit très nettement, au niveau du tubercule olfactif, les fibres supérieures de la bandelette se porter par un trajet récurrent dans le lobe orbitaire.

5° Centres olfactifs corticaux, sphère olfactive. — Les conducteurs olfactifs, qu'ils soient directs ou croisés, se terminent pour la plupart, comme les autres conducteurs sensitifs et sensoriels, dans l'écorce cérébrale. Les portions de l'écorce où aboutissent les fibres olfactives et qui, de ce fait, sont affectées à la perception des impressions odorantes, constituent les *centres olfactifs corticaux* ou *sphère olfactive.* Ces centres olfactifs corticaux sont encore assez mal connus et ce n'est qu'en nous basant sur la direction des racines olfactives et, d'autre part, sur des faits d'anatomie comparée que nous pouvons indiquer quelle est leur situation probable sur le manteau des hémisphères. Les différentes racines olfactives se

rendent, comme nous l'avons vu tout à l'heure, la racine blanche externe à la circonvolution de l'hippocampe, la racine blanche interne à la circonvolution du corps calleux, la racine supérieure au lobe orbitaire, la racine moyenne au lobe temporal. De là, quatre centres corticaux, que nous désignerons sous les noms de centre hippocampique, centre calleux, centre frontal et centre temporal :

a. *Centre hippocampique.* — Le centre hippocampique (*centre olfactif postérieur* de Broca) occupe la partie antérieure de la circonvolution de l'hippocampe. Une ligne transversale, menée par l'extrémité du crochet de cette circonvolution (fig. 250,22) indique assez bien la limite postérieure de ce premier centre olfactif (Broca). A la partie antérieure de la circonvolution de l'hippocampe, Zuckerkandl croit devoir ajouter la corne d'Ammon. La corne d'Ammon, en effet, subit dans son développement les mêmes fluctuations que le lobe olfactif lui-même : très développée chez les animaux osmatiques, elle est atrophiée chez les anosmatiques. Les fibres olfactives, qui ont la corne d'Ammon comme territoire terminal, se rendent à cette formation, soit directement par la racine blanche externe, soit indirectement en suivant la voie du trigone. Ces dernières fibres à trajet indirect

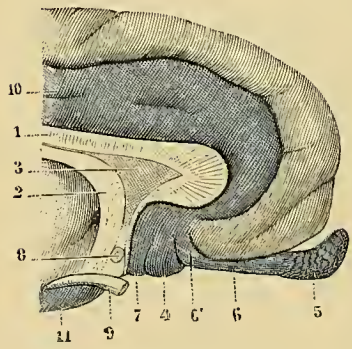

Fig. 354.

Le carrefour olfactif chez l'âne (d'après Broca).

1, corps calleux. — 2, trigone. — 3, septum lucidum. — 4, carrefour olfactif. — 5, lobe olfactif. — 6, pédoncule olfactif, avec 6', sa racine blanche interne. — 7, bandelette diagonale. — 8, commissure blanche antérieure. — 9, bandelette optique. — 10, lobe du corps calleux. — 11, lobe de l'hippocampe.

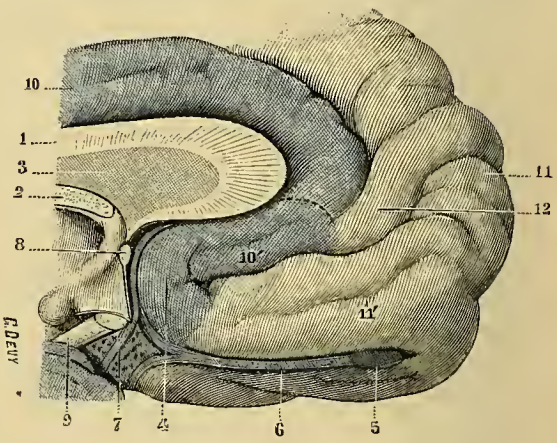

Fig. 355.

Le carrefour olfactif chez l'homme.

1, corps calleux. — 2, trigone cérébral. — 3, septum lucidum. — 4, carrefour olfactif. — 5, bulbe olfactif. — 6, bandelette olfactive. — 7, bandelette diagonale — 8, commissure blanche antérieure. — 9, bandelette optique. — 10, circonvolution du corps calleux, avec 10', scissure intra-limbique. — 11, première circonvolution frontale, avec 11', sillon sus-orbitaire. — 12, pli fronto-limbique antérieur.

proviennent vraisemblablement de la racine blanche interne, peut-être aussi de la racine moyenne : après avoir traversé de bas en haut l'espace perforé antérieur, elles s'accolent au pilier antérieur du trigone (voy. *Trigone*, p. 297), suivent ensuite le bord de ce même trigone et se jettent finalement, par le pilier postérieur, dans la substance blanche de la corne d'Ammon.

b. *Centre calleux.* — Le centre calleux (*centre olfactif supérieur* de Broca) occupe la face interne de l'hémisphère. Il comprend tout d'abord le carrefour olfactif, petit lobule à direction verticale, haut de 10 à 12 millimètres, large de 7 à 9, qui, comme nous l'avons déjà vu à propos des circonvolutions cérébrales (p. 254), unit l'une à l'autre l'extrémité antérieure de la circonvolution frontale

interne à celle de la circonvolution du corps calleux. Ce lobule, assez développé chez certains animaux (fig. 354,4), est rudimentaire chez l'homme (fig. 355,4). Le centre calleux comprend ensuite la portion de la circonvolution du corps calleux, qui s'étend depuis le carrefour olfactif jusqu'au genou du corps calleux. A ce niveau un pli de passage, tantôt superficiel comme dans la figure 355 (12), tantôt profond, allant de la première circonvolution frontale à la circonvolution limbique (voy. p. 255) et appelé pour cette raison *pli fronto-limbique*, marque la limite postérieure du centre calleux.

c. *Centre orbitaire.* — Le centre orbitaire (*centre olfactif antérieur* de Broca) répond à la partie postérieure du lobule orbitaire. Il commence, en arrière, au niveau de l'espace perforé, et s'étend de là sur les deux circonvolutions olfactive interne et olfactive externe jusqu'au sillon en **H** ou sillon cruciforme.

L'anatomie comparée confirme pleinement l'existence de ce centre orbitaire. Chez le dauphin en effet, dont l'appareil olfactif est entièrement anéanti, la région qui répond au centre précité est entièrement lisse, tellement lisse et tellement différente des régions voisines, où les plis sont au contraire excessivement nombreux, que Broca, la comparant à un désert placé au milieu d'un pays fertile, lui a donné le nom de *désert olfactif*. Or le désert olfactif du dauphin occupe le tiers postérieur du lobe orbitaire : ce sont à peu près les mêmes dimensions que celles que nous avons assignées tout à l'heure au centre olfactif orbitaire de l'homme.

d. *Centre temporal.* — Nous avons vu plus haut qu'un certain nombre de fibres de la racine moyenne venaient, après entre-croisement sur la ligne médiane, se terminer dans l'écorce du lobe temporal. C'est là, pour les impressions olfactives, un quatrième centre, le centre temporal; mais ses dimensions, ses limites, sa situation même nous sont encore complètement inconnues. Peut-être ce centre temporal se confond-il avec le centre hippocampique, auquel cas les fibres entre-croisées aboutiraient, comme les fibres directes de la racine blanche externe, à la circonvolution de l'hippocampe et à la corne d'Ammon.

Connexions réciproques des centres olfactifs corticaux. — Les centres olfactifs corticaux que nous venons de décrire sont vraisemblablement unis, d'un hémisphère à l'autre, par des fibres transversales disposées en anse, qui, d'un centre cortical quelconque, se rendent au centre cortical homonyme du côté opposé. Ces fibres commissurales interhémisphériques passent, soit dans le corps calleux, soit dans la commissure blanche antérieure.

Dans le même hémisphère, le centre olfactif calleux et le centre olfactif hippocampique sont reliés l'un à l'autre par deux faisceaux de fibres, que nous distinguerons en antérieur et postérieur. — Le *faisceau postérieur*, parti du centre olfactif calleux, passe au-dessus du corps calleux, contourne son bourrelet, descend dans la circonvolution de l'hippocampe et gagne alors l'extrémité antérieure de cette circonvolution où se trouve le centre olfactif hippocampique. Ce faisceau, disposé en forme de fer à cheval à concavité antérieure, occupe dans toute son étendue l'épaisseur de la circonvolution limbique. Nous savons que, chez les animaux osmatiques, chez la loutre notamment (p. 261), la circonvolution limbique tout entière, et non pas seulement ses deux extrémités comme chez l'homme, se rattache morphologiquement à la fonction olfactive et acquiert la valeur d'un véritable lobe, le *lobe limbique* (voy. fig. 208). — Le *faisceau antérieur*, beaucoup plus court que le précédent et tout superficiel, n'est autre que la *bandelette dia-*

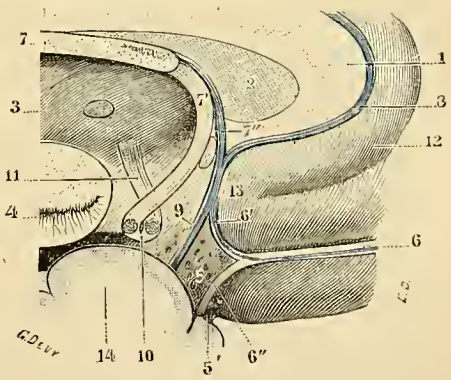

Fig. 356.

Schéma montrant le faisceau olfactif de la corne d'Ammon.

1, genou du corps calleux. — 2, septum lucidum. — 3, couche optique. — 4, pédoncule cérébral. — 5, espace perforé antérieur. — 5', scissure de Sylvius. — 6, bandelette olfactive, avec : 6' racine, blanche interne ; 6'', racine blanche externe. — 7, trigone cérébral, avec : 7' son pilier antérieur ; 7'', faisceau olfactif de la corne d'Ammon. — 8, tractus blanc de Lancisi. — 9, bandelette diagonale. — 10, tubercule mamillaire avec ses deux noyaux. — 11, faisceau de Vicq-d'Azyr. — 12, circonvolution du corps calleux. — 13, carrefour olfactif. — 14, crochet de l'hippocampe. — 15, commissure blanche antérieure.

gonale, que nous avons précédemment décrite (p. 224) à propos de la conformation extérieure du cerveau. Cette bandelette, partie de l'extrémité antérieure de la circonvolution de l'hippocampe, du centre olfactif hippocampique par conséquent, se dirige en avant et en dedans, traverse obliquement l'espace perforé antérieur et, arrivée au niveau du bec du corps calleux, se divise en deux ordres de fibres, les unes qui se continuent avec les nerfs de Lancisi, les autres qui se perdent dans le carrefour olfactif (fig. 355,4). Ces dernières fibres, peu apparentes chez l'homme dans la plupart des cas, mais très développées chez les animaux osmatiques, servent ainsi de trait d'union, trait d'union très court et très direct, entre le centre olfactif hippocampique et le centre olfactif calleux.

D'après ZUCKERKANDL, la région olfactive de la corne d'Ammon serait mise en relation avec le centre hippocampique par un long faisceau ansiforme qui suivrait la voie du trigone : c'est le *faisceau olfactif de la corne d'Ammon* de ZUCKERKANDL. Ce faisceau (356,7''), suivi à partir de la corne d'Ammon, passe dans le corps bordant, contourne avec le trigone les faces postérieure et supérieure de la couche optique, descend dans le pilier antérieur, s'échappe du cerveau au niveau du bec du corps calleux, se joint au pédoncule du corps calleux et finalement, par la bandelette diagonale, aboutit à l'extrémité antérieure de la circonvolution de l'hippocampe.

6° Voie olfactive réflexe. — Chacun sait que les odeurs, en pénétrant dans les fosses nasales, peuvent déterminer par voie réflexe, dans les muscles moteurs du nez ou de la tête, des mouvements divers, mouvements qui ont pour but d'ouvrir largement les narines aux effluves odorants, si ces effluves sont agréables, de les en écarter au contraire, s'ils sont nocifs ou seulement désagréables. Ces mouvements reflexes dénotent l'existence de connexions plus ou moins directes entre les fibres olfactives et les centres bulbo-médullaires d'où émanent les nerfs moteurs destinés aux muscles sus-indiqués. Mais ces connexions, bien que indéniables, ne nous sont pas encore connues. BROCA, comme nous l'avons vu plus haut, a décrit, chez les animaux osmatiques, un petit faisceau de fibres qui, de la racine moyenne, se rend au pédoncule cérébral. EDINGER, de son côté, signale des fibres qui, partant du pédoncule olfactif, se portent en arrière vers le tubercule mamillaire et que l'on pourrait suivre jusque dans l'espace perforé postérieur. Tout récemment, TROLARD, sous le nom de *bandelette mamillaire*, a décrit un faisceau qui, de l'espace perforé antérieur ou de la bandelette diagonale, se dirige vers le tubercule mamillaire, entre en relation avec ce tubercule, puis, continuant son trajet, longe le côté externe de l'espace perforé postérieur et disparaît dans la protubérance. J'ai vu, dans deux cas, un tout petit faisceau, appartenant manifestement à la racine moyenne, se porter sur le côté interne du pédoncule, mais il ne m'a pas été possible de le suivre plus loin. Ces différents faisceaux se rapportent vraisemblablement à une seule et même formation, que l'on pourrait appeler la *racine postérieure* ou *descendante de l'olfactif*, dénomination qui ne préjuge rien. Cette racine va-t-elle jusqu'au bulbe et se termine-t-elle, comme le voudraient les faits, dans les noyaux moteurs qui tiennent sous leur dépendance les mouvements des ailes du nez et de la tête en général : cela est possible, mais non démontré.

Lisez, au sujet des voies olfactives, parmi les travaux récents : BROCA, *Recherches sur les centres olfactifs*, Rev. d'Anthrop., 1879 : — GOLGI, *Sulla fina struttura dei bulbi olfattorii*, Arch. di Freniat., 1875 ; — DU MÊME, *Origines du tractus olfactorius*, Arch. ital. de Biol., 1882 : — OBERSTEINER, *Ursprung und centr. Verbindungen der Riechnerven*, Biol. Centralbl., Bol. II : — BELLONCI, *Intorno alla struttura dei lobi olfattorii negli Artropodi e nei vertebrati*, Atti dei Lincei, 1882 : — ZUCKERKANDL, *Ueber das Riechcentrum*, Stuttgart, 1887 ; — DU MÊME, *Das Riechbündel*, Anat. Anz., 1888 ; — RAMON Y CAJAL, *Origen y terminacion de las fibras nerviosas olfatorias*, Gac. sanit., Barcelona, 1890 : — P. RAMON, *Notas preventivas sobre la estructura de los centros nerviosos*, Gac. sanit., Barcelona, 1890 ; — VAN GEHUCHTEN et MARTIN, *Le bulbe olfactif de quelques mammifères*, La Cellule, 1891, t. VII : — TROLARD, *Appareil nerveux de l'olfaction*, Arch. de Neurol., 1891 ; — LÖWENTRAL, *Le lobe olfactif des reptiles*, Journ. de l'Anat., 1892 ; — KÖLLIKER, *Ueber d. fein. Bau des Bulbus olfactorius*, Sitz. d. Wurzb. Phys.-med. Gesellsch., 1892 : — RETZIUS, *Die Endigungsweise des Riechnerven*, Biol. Unters., 1892 ; — CALLEJA, *La region olfatoria del cerebro*, Madrid, 1893 : — RETZIUS, *Der Geruchslappen beim Menschen u. d. übrigen Säugethieren*, Svenska Läkar.

Förhandl., 1895 ; — Smith, *The connection between the olfactory bulb and the hippocampus*, Anat. Anz., 1895.

Voyez, en outre, la bibliographie de la corne d'Ammon (p. 318) et celle de la muqueuse pituitaire (*in* Livre VI).

§ II. — Terminaison réelle du nerf optique, voies optiques

Le cordon nerveux que l'on désigne en anatomie descriptive sous le nom de nerf optique, diffère beaucoup morphologiquement des nerfs ordinaires. L'embryologie nous apprend qu'il n'est, comme la rétine elle-même, qu'un prolongement du cerveau antérieur primitif (voy. *Embryologie*) et nous verrons plus tard (voy. *Nerf optique*) que l'histologie, confirmant entièrement sur ce point les données du développement, nous révèle dans le nerf optique tous les caractères structuraux des faisceaux nerveux des centres. Le nerf optique est donc une partie du névraxe et, de ce fait, ne saurait être identifié ou même comparé à un nerf périphérique.

La voie de conduction optique est pourtant disposée suivant le même type que la voie de conduction sensitive et elle nous présente, comme cette dernière, un neurone périphérique et un noyau terminal. Le neurone périphérique est représenté ici (fig. 357) par les cellules, dites bipolaires, qui occupent la partie moyenne de la rétine. Ces cellules bipolaires ont chacune deux prolongements dirigés en sens inverse : un prolongement périphérique, long de quelques dixièmes de millimètre seulement, qui recueille les impressions lumineuses que lui apportent les cônes et les bâtonnets ; un prolongement central, qui se porte vers les grosses cellules ganglionnaires de la rétine et se termine tout autour de ces cellules par des arborisations libres. Les cellules bipolaires de la rétine deviennent ainsi les homologues des cellules, elles aussi primitivement bipolaires, qui constituent le ganglion spinal et, de leur côté, les grosses cellules ganglionnaires auxquelles elles aboutissent acquièrent la signification d'un noyau terminal des centres : c'est le *noyau terminal des fibres optiques*, comme la corne postérieure est le noyau terminal d'une racine rachidienne, comme l'aile grise du bulbe est le noyau terminal des fibres sensitives du pneumogastrique et du glosso-pharyngien. C'est de ces cellules ganglionnaires de la rétine que partent, comme nous le verrons plus tard, les fibres constitutives du nerf optique ou fibres optiques. L'homologie peut

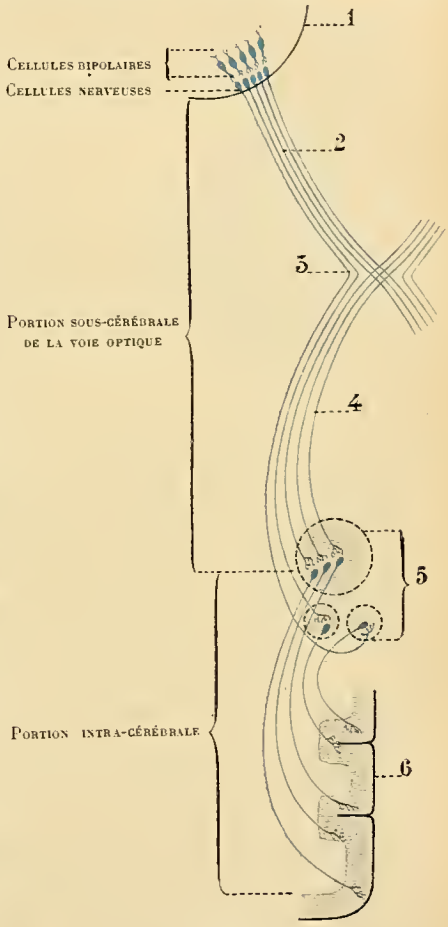

Fig. 357.

Disposition générale de la voie optique

1, rétine. — 2, nerf optique. — 3, chiasma. — 4, bandelette optique. — 5, centres ganglionnaires. — 6, centre cortical de la vision.

donc être établie comme suit entre le neurone sensitif périphérique et le neurone périphérique de la voie optique :

NEURONE PÉRIPHÉRIQUE :	VOIE SENSITIVE :	VOIE OPTIQUE :
1° *Sa cellule*	Cellule du ganglion spinal.	Cellule bipolaire de la rétine.
2° *Son prolongement périphérique*	Fibre nerveuse très longue, allant du ganglion spinal à la peau ou à une surface sensible quelconque.	Fibre nerveuse très courte, allant de la cellule bipolaire de la rétine à la couche plexiforme externe.
3° *Son prolongement central*	Fibre nerveuse, allant du ganglion spinal à la corne postérieure de la moelle épinière.	Fibre nerveuse, allant de la cellule bipolaire aux cellules ganglionnaires de la rétine.
4° *Son noyau terminal.*	Cellules de la corne postérieure de la moelle.	Cellules ganglionnaires de la rétine.

La valeur morphologique des fibres constitutives du nerf optique étant ainsi bien établie, nous pouvons maintenant les suivre dans leurs différentes étapes depuis leur origine rétinienne jusqu'à leur terminaison. Parties des cellules ganglionnaires de la rétine, elles sortent du globe de l'œil un peu en dedans de son pôle postérieur, parcourent la portion rétro-oculaire de l'orbite et pénètrent dans le crâne par le trou optique. Se portant alors en arrière, elles gagnent le côté postéro-externe de la couche optique et, là, disparaissent dans le corps genouillé externe, le pulvinar et les tubercules quadrijumeaux antérieurs, qui deviennent ainsi leurs *centres ganglionnaires*. Mais ces masses grises, situées à la partie toute superficielle du névraxe, sont, pour les fibres optiques, non pas des aboutissants définitifs, mais de simples relais. En réalité, ces fibres, la grande majorité d'entre elles tout au moins, vont plus loin : elles passent dans le centre ovale et se prolongent jusqu'au manteau de l'hémisphère.

Les fibres optiques, envisagées au point de vue de leur parcours, nous présentent donc à étudier : 1° leur trajet extra-cérébral ou sous-cérébral ; 2° leur entrée dans le névraxe ; 3° leurs connexions avec leurs centres ganglionnaires ; 4° leur trajet intra-cérébral ; 5° leurs relations avec l'écorce cérébrale. Nous examinerons successivement ces différents points et terminerons notre description en rappelant sommairement, d'une part les principales connexions du centre cortical de la vision, d'autre part les fibres descendantes de la voie optique.

1° Trajet extra-cérébral ou sous-cérébral des fibres optiques. — Peu après leur entrée dans la cavité cranienne, les fibres constitutives du nerf optique se rendent d'abord au chiasma (voy. *Chiasma*, p. 223), lame blanche quadrilatère[1], qu'elles abordent par son angle antéro-externe. De là, elles passent dans la bandelette optique (voy. *Bandelette optique*, p. 223), qui se sépare du chiasma au niveau de son angle postéro-externe et qui se rend, par un trajet curviligne à la partie postérieure de la couche optique. Voilà ce que nous enseigne la dissection ou, pour mieux dire, la simple inspection d'un cerveau dépouillé de ses enve-

[1] On enseigne généralement (Cruveilhier, Sappey), et nous l'avons écrit nous-même à la page 223, que le chiasma des nerfs optiques reposait horizontalement dans la gouttière optique. C'est une erreur. Il est placé en arrière de cette gouttière et repose, comme nous le montrent nettement les figures 415 et 419, sur la tente de l'hypophyse et sur la tige pituitaire. D'autre part, la lamelle blanche qui constitue le chiasma n'est pas exactement horizontale, mais inclinée (fig. 419) de haut en bas et d'arrière en avant.

loppes. L'anatomie pure est impuissante à nous fournir, sur le trajet des fibres optiques, autre chose que ces données, naturellement brutes et insuffisantes. L'anatomie pathologique et la physiologie expérimentale viennent heureusement à notre aide : les dégénérescences secondaires, qu'elles soient provoquées par l'expérimentation ou qu'elles surviennent en conséquence d'une lésion pathologique quelconque, nous fixent nettement sur le parcours et sur les rapports réciproques des conducteurs optiques à la base de l'encéphale. Nous étudierons ce parcours et ces rapports : 1° dans le nerf optique ; 2° dans le chiasma ; 3° dans la bandelette optique.

a. *Dans le nerf optique.* — Dans le nerf optique, les fibres optiques cheminent parallèlement les unes aux autres, en formant par leur ensemble un cordon cylindrique compact et entièrement homogène. Malgré son homogénéité apparente, le nerf optique renferme deux ordres de fibres et par conséquent deux faisceaux, que l'on désigne sous les noms de *faisceau croisé* et de *faisceau direct*. Ces deux faisceaux tirent leur nom de ce que le premier, le faisceau croisé, va s'entre-croiser tout à l'heure dans le chiasma, tandis que le second, le faisceau direct, restera du côté où il prend origine et conservera cette situation, disons le tout de suite, jusqu'à sa terminaison.

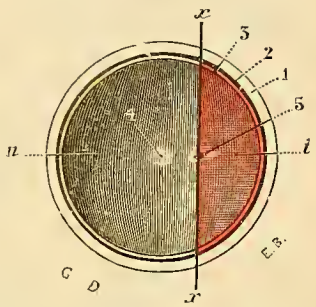

Fig. 358.

Étendue relative des deux zones rétiniennes innervées par le faisceau direct et par le faisceau croisé du nerf optique (*œil gauche*).

n, zone nasale, innervée par le faisceau croisé. — *t*, zone temporale, innervée par le faisceau direct. — *x.x*, lignes séparatives des deux zones précitées.
1, sclérotique. — 2, choroïde. — 3, rétine. — 4, papille. — 5, fovea centralis (tache jaune).

Or, ces deux faisceaux ne naissent pas, sur la rétine, d'une façon quelconque. L'observation anatomo-clinique nous enseigne : 1° que les fibres qui forment le faisceau direct proviennent de la partie externe ou temporale de la rétine ; 2° que celles qui entrent dans la constitution du faisceau croisé émanent, au contraire, de sa partie interne ou nasale. Différents par leur origine, les deux faisceaux direct et croisé sont encore inégaux en volume : le faisceau croisé, le plus considérable des deux, répond approximativement (fig. 358,*n*) aux deux tiers internes de la rétine ; le faisceau direct (fig. 358,*t*) répond à son tiers externe seulement. La ligne de séparation des deux zones rétiniennes qui donnent naissance, l'une au faisceau direct, l'autre au faisceau croisé, est située sur un plan vertical qui passerait, non pas par le punctum cœcum, mais bien par la fovea centralis (voy. *Rétine*). Si nous nous en rapportons aux observations de Krause et de Salzer, qui comptent dans le nerf optique de l'homme près d'un demi-million de fibres, on peut dire que le faisceau direct en renferme environ 150.000, le faisceau croisé 250.000.

Dans ces derniers temps, on a décrit dans le nerf optique, outre les deux faisceaux précités, un troisième faisceau, appelé *faisceau maculaire*. Ce faisceau, comme son nom l'indique, renferme les fibres qui prennent origine dans la macula lutea, région qui occupe le centre de la rétine et possède, comme on le sait, une acuité visuelle toute spéciale. Le faisceau maculaire, déjà entrevu par Leber en 1869, a été démontré anatomiquement par Samelsohn en 1882, et, après lui, par de nombreux ophthalmologistes, parmi lesquels nous citerons Vossius, Bunge, Uthof et Thomsen.

Le nerf optique possède donc trois faisceaux : le faisceau direct, le faisceau

croisé et le faisceau maculaire. Nous devons indiquer maintenant quelle est la situation respective de ces différents faisceaux. Si nous jetons les yeux sur une coupe transversale du nerf optique passant par le trou optique (fig. 359, C), nous constatons que le faisceau direct (FD) occupe le côté externe du nerf et que le faisceau croisé (FC) longe son côté interne ; quant au faisceau maculaire (FM), il est situé au centre même du cordon nerveux.

Cette disposition, toutefois, n'est pas exactement la même sur tous les points du nerf. Si nous examinons, en effet, une coupe portant, non plus sur la portion intra-osseuse du nerf optique, mais sur sa portion intra-orbitaire (fig. 359, B), nous

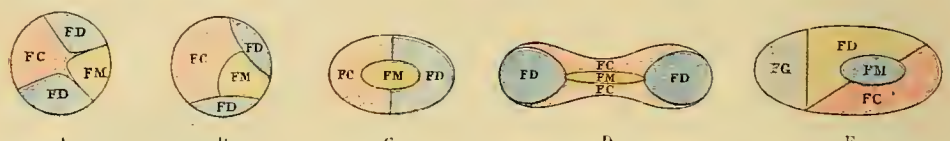

A — Nerf optique à sa sortie du globe oculaire.
B — Le même dans sa portion intra-orbitaire.
C — Le même dans le canal optique.
D — Chiasma optique sectionné dans sa partie moyenne.
E — La bandelette optique a sa partie postérieure.

Fig. 359.

Situation respective des différents faisceaux optiques dans le nerf optique, dans le chiasma et dans la bandelette (d'après Vialet).

FD, faisceau direct. — FC, faisceau croisé. — FM, faisceau maculaire. — FG, faisceau de Gudden.

voyons que le faisceau maculaire, s'étant déplacé de dedans en dehors, a atteint la périphérie du cordon nerveux et, de ce fait, a divisé le faisceau direct en deux faisceaux secondaires, l'un supéro-externe, l'autre inféro-externe. Sur une coupe plus antérieure encore, passant au point de contact du nerf optique avec le globe oculaire (fig. 359, A) le faisceau maculaire, ayant accentué son mouvement de translation en dehors, occupe à la périphérie du nerf une étendue plus grande que tout à l'heure : comme conséquence, les deux paquets précités de fibres directes, séparés l'un de l'autre maintenant par un intervalle plus grand, sont, l'un supérieur, l'autre inférieur. Notons que, sur ces deux dernières coupes, le faisceau croisé n'a pas changé de place : il occupe, comme sur la première, le côté interne du cordon nerveux.

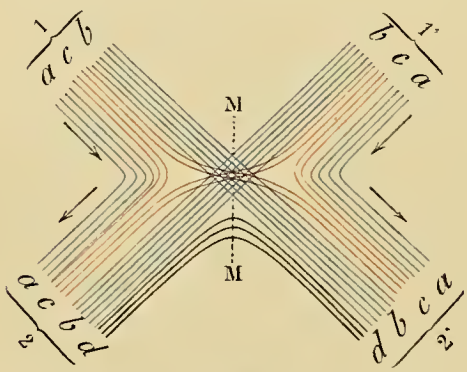

Fig. 360.

Schéma montrant la manière dont se comportent les fibres optiques dans le chiasma.

1, nerf optique du côté gauche. — 1', nerf optique du côté droit. — 2, 2' bandelettes optiques. — *a*, faisceau direct. — *b*, faisceau croisé. — *c*, faisceau maculaire, en partie direct, en partie croisé. — *d*, commissure de Gudden.

b. *Dans le chiasma.* — En atteignant le chiasma, les trois faisceaux fondamentaux du nerf optique se comportent comme suit (fig. 360). — Le *faisceau direct* (*a*), tout d'abord, s'infléchissant en arrière, longe le bord externe du chiasma et passe dans la bandelette optique correspondante, d'où son nom de faisceau direct. — Le *faisceau croisé* (*c*), continuant sa direction initiale (oblique en arrière et en dedans), atteint la ligne médiane, s'y entre-croise avec le faisceau homonyme du côté opposé et se jette alors, lui aussi, dans la bandelette optique, mais dans la bandelette optique du côté opposé à l'œil dont il émane. Ainsi se trouve justifié son nom de faisceau croisé. — Le

faisceau maculaire conserve, dans le chiasma, la position qu'il avait dans le nerf optique : il est situé sur le côté interne du faisceau direct. Au-dessus et au-dessous de lui se disposent les fibres du faisceau croisé passant d'un côté à l'autre. Réunis ensemble sur la ligne médiane, les deux faisceaux maculaires occupent donc, sur une coupe frontale passant par le milieu du chiasma (fig. 359, D), la partie centrale de la coupe. Envisagées au point de vue de leur parcours ultérieur, les fibres constitutives du faisceau maculaire se divisent en deux groupes : les unes, fibres directes, passent dans la bandelette correspondante ; les autres, fibres croisées, passent, après entre-croisement sur la ligne médiane, dans la bandelette du côté opposé.

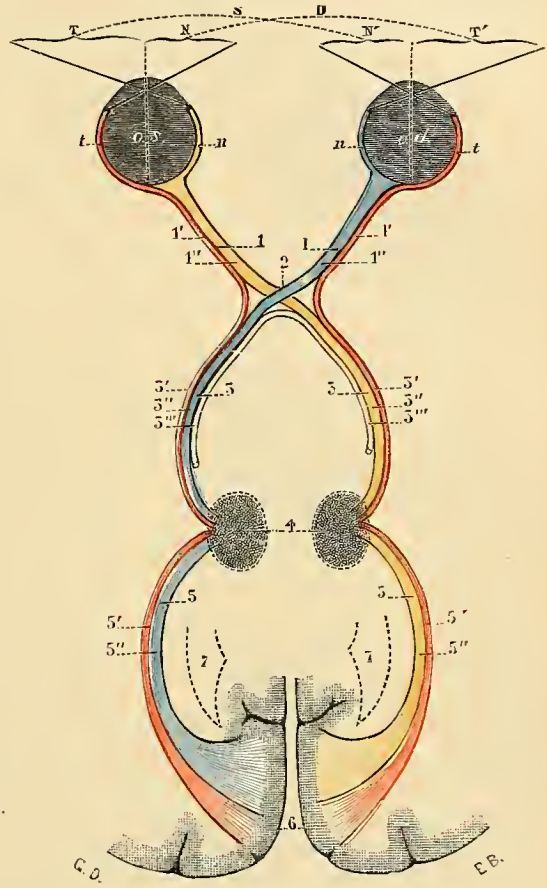

Fig. 361.

Schéma indiquant le trajet des fibres optiques depuis la rétine jusqu'à l'écorce cérébrale.

o. s., œil gauche. — *o. d.*, œil droit. — *t*, zone temporale de la rétine. — *n*, sa zone nasale. — T, N, portion temporale et portion nasale du champ visuel pour l'œil gauche. — T', N', les mêmes pour l'œil droit. — D, moitié droite et S, moitié gauche du champ visuel.

1, nerf optique, avec : 1', son faisceau direct (*en rouge*) ; 1'', son faisceau croisé (*en jaune* pour le côté gauche, *en bleu* pour le côté droit). — 2, chiasma. — 3, bandelette optique, avec : 3' faisceau direct ; 3'' faisceau croisé ; 3''' commissure de Gudden. — 4, noyaux d'interruption des fibres optiques. — 5, faisceau optique intra-cérébral, avec : 5' ses fibres directes ; 5'' ses fibres entre-croisées. — 6, écorce cérébrale (région interne du lobe occipital). — 7, prolongement occipital du ventricule latéral.

Le nerf optique subit donc dans le chiasma une décussation, mais une décussation partielle, une demi-décussation. Cette disposition, qui est constante chez l'homme et chez les primates, n'est pourtant pas une disposition générale en zoologie. Chez les poissons et chez les oiseaux, qui ont les yeux déjetés en dehors et dont la vision est monoculaire, la décussation est totale, c'est-à-dire que toutes les fibres constitutives du nerf optique franchissent la ligne médiane et passent du côté opposé. Ce n'est que chez les vertébrés supérieurs, alors que les axes oculaires se rapprochent l'un de l'autre et qu'une même portion du champ visuel devient, de ce fait, accessible à la fois aux deux yeux (vision binoculaire), que l'on voit une partie des fibres optiques, celles qui proviennent du côté externe de la rétine, ne pas s'entre-croiser et passer directement dans la bandelette correspondante. L'existence de fibres optiques directes paraît donc liée à la vision binoculaire et l'on a pu établir en principe que le faisceau direct, envisagé dans la série, augmente d'importance au fur et à mesure qu'augmente la portion commune du champ visuel : ce serait chez l'homme et chez les singes, où la vision binoculaire est la plus par-

faite, que le faisceau en question acquerrait son maximum de développement.

Ainsi formulée, cette loi de morphologie générale souffre cependant quelques exceptions : c'est ainsi que chez des mammifères bien voisins dans la série, nous constatons un entre croisement partiel chez le lapin, le chien, le chat, un entre-croisement total chez le cobaye et la souris (Singer et Münzer) ; d'autre part, nous voyons quelques oiseaux (notamment la chouette) jouir de la vision binoculaire et n'en présenter pas moins un entre-croisement total. La formule précitée a donc le défaut d'être trop générale et elle est par cela même peu acceptable : des recherches sont encore nécessaires pour déterminer d'une façon précise les conditions morphogéniques sous l'influence desquelles s'établit le croisement, partiel ou complet, des conducteurs optiques.

c. *Dans la bandelette optique.* — Chaque bandelette optique nous présente comme éléments fondamentaux : 1° le faisceau direct de l'œil correspondant ; 2° le faisceau croisé de l'œil du côté opposé ; 3° un faisceau maculaire, formé, en partie par des fibres directes, en partie par des fibres croisées. Pour certains auteurs (Kellermann, Gowers), les fibres constitutives de ces trois faisceaux seraient intimement mélangées dans la bandelette. Pour d'autres, au contraire, au nombre desquels je citerai Gudden, Marchand, Bürdach, etc., les trois faisceaux en question conservent leur individualité jusqu'à leur entrée dans l'épaisseur de la couche optique. Voici quelle serait, d'après Henschen, leur situation respective à la partie postérieure de la bandelette (fig. 359, E) : le faisceau maculaire serait situé au centre ; le faisceau direct occuperait le côté supéro-interne ; le faisceau croisé, le côté inféro-externe.

d. *Faisceau surajouté aux fibres optiques au niveau de la bandelette et du chiasma. commissure de Gudden.* — Aux trois faisceaux optiques que nous venons de décrire, viennent s'ajouter, dans la région de la bandelette et du chiasma, un certain nombre de fibres dont la signification anatomique n'est pas encore nettement élucidée, mais qui paraissent complètement étrangères à la conduction des impressions visuelles. De ces fibres surajoutées à l'appareil optique, les plus importantes sont celles qui forment la commissure de Gudden. Ce faisceau, ainsi appelé du nom de l'anatomiste qui, le premier, l'a bien décrit, s'accole au côté postérieur du chiasma et au côté interne de la bandelette optique. Les fibres qui le constituent présentent le trajet suivant : parties du corps genouillé interne d'un côté, elles se jettent dans la bandelette optique correspondante et longent son côté interne jusqu'au chiasma. Là, elles s'infléchissent en dedans, croisent la ligne médiane en suivant le bord postérieur du chiasma, et, s'appliquant alors au côté interne de la bandelette optique du côté opposé, elles retournent au corps genouillé interne, mais du côté opposé à celui qui lui a donné naissance. Les fibres commissurales de Gudden vont donc d'un corps genouillé interne à l'autre. Elles forment dans leur ensemble une sorte de fer à cheval à concavité dirigée en arrière, dont les deux extrémités plongent dans la couche optique et dont les deux branches, disposées symétriquement de chaque côté de la ligne médiane, répondent successivement aux deux bandelettes optiques et au chiasma.

Outre la commissure de Gudden, on a signalé, dans la région des bandelettes optiques et du chiasma, deux autres faisceaux commissuraux : la *commissure de Meynert* et le *faisceau du tuber cinereum*. Mais ces deux faisceaux, que nous avons déjà décrits plus haut en étudiant la base du cerveau (p. 226), n'ont aucun rapport avec la fonction visuelle et c'est certainement à tort qu'on les considérait autrefois comme des dépendances de l'appareil optique.

2° Entrée de la bandelette optique dans le cerveau. — La bandelette optique,

qui, comme nous venons de le voir, renferme à la fois les fibres optiques et les fibres commissurales de Gudden, se porte obliquement d'avant en arrière et de dedans en dehors. Elle croise ainsi la face inférieure du pédoncule cérébral et, contournant ce dernier de bas en haut, elle arrive au côté postéro-externe de la couche optique. Là, elle se divise en deux branches, d'inégal volume, que l'on distingue en interne et externe (fig. 362,8' et 8). — La *branche externe* (*racine blanche externe* de quelques auteurs), la plus importante des deux, comprend dans sa masse toutes les fibres optiques de la bandelette, savoir : 1° le faisceau direct de l'œil correspondant; 2° le faisceau croisé de l'œil du côté opposé; 3° les fibres maculaires directes, provenant de l'œil correspondant; 4° les fibres maculaires croisées, émanant de l'œil du côté opposé. Elle se termine, en partie dans le corps genouillé externe et le pulvinar, en partie dans le tubercule quadrijumeau antérieur. Celles de ses fibres qui se rendent au tubercule quadrijumeau antérieur suivent le bras conjonctival de ce tubercule (fig. 362,5) : l'anatomie comparative nous apprend qu'elles sont beaucoup plus nombreuses chez les mammifères quadrupèdes que chez l'homme. — La *branche interne* (*racine blanche interne* de quelques auteurs), plus petite que l'externe, est la continuation de la commissure de Gudden; elle ne renferme aucune des fibres optiques proprement dites et, par conséquent, ne présente aucune relation avec l'une ou l'autre des deux rétines. Elle disparaît dans le corps genouillé interne et aboutit secondairement, par l'intermédiaire du bras conjonctival postérieur des tubercules quadrijumeaux, au tubercule quadrijumeau postérieur correspondant.

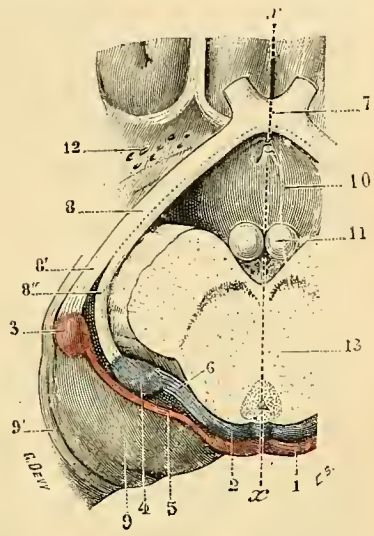

Fig. 362.

La bandelette optique, vue à la face inférieure de l'hémisphère.

1, tubercules quadrijumeaux antérieurs. — 2, tubercules quadrijumeaux postérieurs. — 3, corps genouillé externe. — 4, corps genouillé interne. — 5, bras conjonctival antérieur. — 6, bras conjonctival postérieur. — 7, chiasma optique. — 8, bandelette optique, avec : 8', sa branche de bifurcation externe ; 8'' sa branche de bifurcation interne. — 9, pulvinar. — 9', tænia semicircularis. — 10, tuber cinereum. — 11, tubercules mamillaires. — 12, espace perforé antérieur. — 13, pédoncule cérébral.

Comme on le voit, le corps genouillé externe, le pulvinar et le tubercule quadrijumeau antérieur, auxquels se rend la branche externe de la bandelette, sont les vrais aboutissants des fibres optiques, les véritables centres ganglionnaires de la voie optique. Le corps genouillé interne et le tubercule quadrijumeau postérieur, qui reçoivent la branche interne de la bandelette ou, ce qui revient au même, la commissure de Gudden, ne font nullement partie de l'appareil de la vision.

L'expérimentation et l'anatomie pathologique, entre les mains de Gudden, de Munck, de Monakow, etc., ont depuis longtemps déjà confirmé ces conclusions. Si, en effet, on enlève les deux yeux à un animal nouveau-né et qu'on examine quelque temps après son système optique, on constate que la dégénérescence secondaire s'est localisée, dans le complexus anatomique qui nous occupe, au corps genouillé externe, au pulvinar et aux tubercules quadrijumeaux antérieurs. Il en est de même, du reste, chez l'homme auquel on a fait subir longtemps auparavant l'énucléation de l'œil.

Inversement, si l'on vient à détruire expérimentalement les centres ganglionnaires en question, on détermine comme phénomène immédiat l'abolition de la vision et, comme lésion secondaire, une dégénérescence descendante des trois faisceaux direct, croisé et maculaire ; seul, le faisceau commissural reste indemne. Bien différente est la destruction des corps genouillés internes et des tubercules quadrijumaux postérieurs : cette destruction, quand elle ne dépasse pas les limites des deux ganglions précités, est sans effet sur la vision ; et, d'un autre côté, la dégénérescence secondaire qui en est la conséquence intéresse exclusivement, dans la bandelette optique, le faisceau commissural de Gudden. Les corps genouillés internes, les tubercules quadrijumeaux postérieurs et la commissure de Gudden se rattachent vraisemblablement à la fonction auditive.

Racine basale et racine descendante, tractus peduncularis transversus. — Meynert a décrit au-dessus du chiasma, au niveau du point où la lamelle sus-optique se continue avec le tuber cinereum, deux petits amas de cellules nerveuses, un de chaque côté, qu'il considère comme de véritables ganglions, le *ganglion optique basal* (fig. 363,9). On trouve dans ces ganglions (Huguenin) deux espèces de cellules : les unes sont fusiformes et mesurent 30 μ de long sur 10 μ de large : les autres sont des cellules ganglionnaires multipolaires, munies de prolongements nombreux et ramifiés. D'après Meynert et Huguenin, le ganglion optique basal donnerait naissance à un faisceau de fibres, qui se jetterait dans le nerf optique et, de là, gagnerait la rétine (fig. 363,11). S'il en était ainsi, ces fibres deviendraient une racine non croisée, une racine directe du nerf optique. Plus récemment, Bechterew a signalé à nouveau cette *racine basale* allant de la rétine au tuber cinereum et il a supposé qu'elle pouvait bien se prolonger, en suivant le plancher du ventricule moyen, jusqu'au noyau du moteur oculaire commun et provoquer ainsi, par action réflexe, certains mouvements de l'œil ou bien les mouvements de la pupille. C'est là une pure hypothèse, ne reposant sur aucun fait anatomique précis.

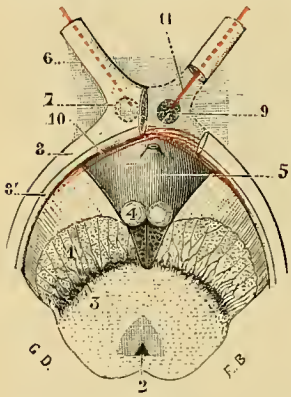

Fig. 363.

Schéma représentant la commissure de Meynert et le ganglion optique basal.

1, coupe du pédoncule. — 2, aqueduc de Sylvius. — 3, locus niger. — 4, tubercules mamillaires. — 5, tuber cinereum. — 6, nerf optique. — 7, chiasma réséqué dans sa moitié gauche. — 8, bandelette optique, avec 8', la commissure de Gudden. — 9, ganglion optique basal. — 10, commissure de Meynert (*en rouge*). — 11, faisceau de fibres allant du ganglion optique basal au nerf optique correspondant.

Sous le nom de *racine descendante du nerf optique*, J. Stilling a décrit, en 1882, un certain nombre de faisceaux qui se détachent de la bandelette optique un peu en amont des corps genouillés et disparaissent ensuite dans la masse du pédoncule cérébral pour suivre, à partir de ce point, les trajets les plus divers : quelques-uns de ces faisceaux se rendraient au noyau d'origine du moteur oculaire commun et constitueraient la voie afférente des mouvements réflexes du muscle ciliaire et des fibres musculaires de l'iris ; d'autres gagneraient le pédoncule cérébelleux supérieur et, de là, le cervelet, devenant ainsi une *racine cérébelleuse :* le reste des faisceaux se condenserait en deux petits cordons, dont l'un, *racine protubérantielle*, viendrait se perdre dans la substance grise de la protubérance, tandis que l'autre, *racine olivaire* ou *bulbaire*, descendrait jusqu'à l'olive du bulbe. Les idées de Stilling sur la racine descendante du nerf optique n'ont pas été confirmées, que je sache, par d'autres histologistes.

Nous devons rappeler ici, à propos des relations de la voie optique avec l'isthme de l'encéphale, le *tractus peduncularis transversus* de Gudden, que nous avons déjà décrit (p. 205) en étudiant le pédoncule cérébral. Ce faisceau, on s'en souvient, naît du tubercule quadrijumeau antérieur, croise transversalement, comme son nom l'indique, la partie moyenne de la face inférieure du pédoncule et pénètre dans le sillon de l'oculo-moteur commun pour aller se terminer dans la calotte. Dans un cas, observé par Perlia, il envoyait un faisceau au noyau de l'oculo-moteur commun et Brissaud, dans un autre cas, l'a vu se continuer avec la bandelette optique. On sait qu'il dégénère (Gudden) à la suite de l'énucléation de l'œil.

3° Connexions intimes des fibres optiques avec leurs centres ganglionnaires. — Nous avons dit plus haut que les fibres optiques se terminaient dans trois masses de substance grise, qui sont situées à la partie postérieure de la couche optique. Mais toutes les fibres optiques n'entrent pas ainsi en relation avec ces centres ganglionnaires. Un faisceau plus ou moins considérable, mis en évidence par Gudden, se rend directement de la bandelette à l'écorce cérébrale.

Nous pouvons donc diviser les fibres optiques en deux groupes : les fibres ganglionnaires ou fibres courtes et les fibres corticales ou fibres longues.

A. Fibres courtes. — Les fibres courtes ou ganglionnaires se terminent, les unes dans le corps genouillé externe, d'autres dans le pulvinar, d'autres enfin dans le tubercule quadrijumeau antérieur :

a. *Dans le corps genouillé externe.* — Le corps genouillé externe, comme nous l'avons vu en étudiant la couche optique, est une saillie blanc grisâtre, en forme de cœur, située en dehors et un peu en avant du corps genouillé interne, immédiatement au-dessous du pulvinar qui la surplombe. Envisagé au point de vue de sa structure, il se compose : 1° d'une coque périphérique de substance blanche, formant son *stratum zonale;* 2° d'une partie centrale, comprenant à la fois de la substance blanche et de la substance grise. La substance grise centrale revêt la forme d'une lame repliée plusieurs fois sur elle-même dans le sens transversal (fig. 365,6) : ces replis, qui sont en général au nombre de quatre, augmentent d'amplitude d'avant en arrière et, de plus, les postérieurs sont plus épais que les antérieurs (Brissaud).

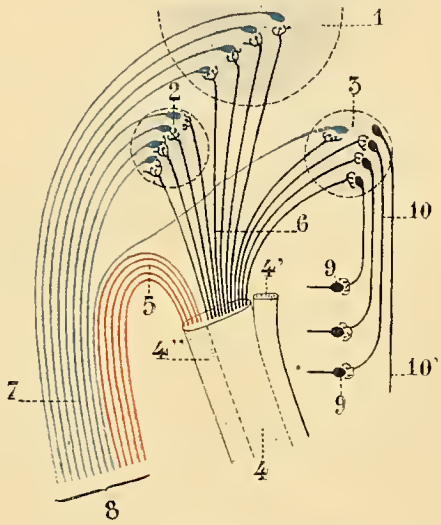

Fig. 364.

Schéma indiquant le mode de formation du faisceau optique intra-cérébral ou radiations optiques (côté gauche).

1, pulvinar. — 2, corps genouillé externe. — 3, tubercule quadrijumeau antérieur. — 4, bandelette optique, avec : 4', sa branche de bifurcation interne ; 4'', sa branche de bifurcation externe. — 5, fibres optiques directes, allant au faisceau optique intra-cérébral. — 6, fibres optiques se rendant à leurs centres ganglionnaires. — 7, fibres efférentes de ces centres ganglionnaires. — 8, faisceau optique intra-cérébral. — 9, 9', noyaux des nerfs moteurs bulbo-protubérantiels avec les nerfs qui en partent. — 10, 10', fibres se rendant à ces noyaux en passant par la bandelette longitudinale postérieure.

La lame grise du corps genouillé externe est recouverte, sur sa face supérieure et sur sa face inférieure, par une lame de substance blanche qui, l'accompagnant dans son trajet, se plisse naturellement comme elle et dans le même sens. Il en résulte que, vu en coupe, le corps genouillé externe, au lieu d'être homogène comme l'interne, nous présente une série de stries blanchâtres demi-circulaires, alternant avec des couches de substance grise.

Histologiquement, les stries blanches du corps genouillé externe sont constituées par des fibres à myéline, les unes afférentes, les autres efférentes. Quant à la lame grise, elle renferme des cellules nerveuses, de grosseur moyenne (35 à 45 μ), fusiformes ou étoilées : c'est autour d'elles que se terminent, par des arborisations libres, les fibres optiques de la bandelette. Ces cellules remplissent donc, pour les impressions visuelles, le rôle d'un noyau récepteur. D'un autre côté, elles émettent des cylindraxes, fibres optiques nouvelles, qui se jettent dans le centre ovale et, là, contribuent à former le faisceau optique intra-cérébral (voy. plus loin).

b. *Dans le pulvinar.* — Le pulvinar, nous l'avons encore vu en étudiant le cerveau, est cette partie toute postérieure de la couche optique, qui proémine en arrière en recouvrant les corps genouillés. Très variable dans sa forme, il est le

plus souvent ou semi-hémisphérique ou conique à sommet mousse et dirigé en arrière ; il revêt, dans certains cas, l'aspect d'une épaisse lame triangulaire aplatie dans le sens vertical. Ses dimensions ne sont pas moins variables : il est très développé chez certains sujets, tandis que, chez d'autres, il est à peine visible. Les fibres qu'il reçoit de la branche externe de la bandelette se comportent exactement comme celles qui se rendent au corps genouillé externe : elles se terminent par des arborisations libres, qui enlacent les touffes protoplasmiques des cellules nerveuses. Ces cellules nerveuses, d'autre part, donnent naissance à des fibres nouvelles, qui vont, dans le centre ovale, renforcer le faisceau optique intra-cérébral.

c. *Dans le tubercule quadrijumeau antérieur.* — Les fibres optiques qui se rendent au tubercule quadrijumeau antérieur (voy. *Tubercules quadrijumeaux*, p. 183) forment le stratum zonale de ce tubercule. Elles se terminent ici, comme dans les précédents noyaux, par des arborisations libres, dont les ramifications enlacent les ramifications protoplasmiques des cellules nerveuses. Les fibres qui naissent ensuite de ces cellules se distinguent en deux groupes (fig. 364) : les unes, ascendantes, peu nombreuses, rejetées même par certains auteurs, se rendent au centre ovale, en suivant en sens rétrograde le bras conjonctival antérieur et, là, contribuent à former le faisceau optique intra-cérébral ; les autres, descendantes, incomparablement plus nombreuses, se dirigent vers la protubérance et le bulbe et se mêlent aux fibres de la bandelette longitudinale postérieure (voy. p. 175). Ces dernières fibres, les fibres descendantes, se terminent, toujours par des arborisations libres, dans les noyaux moteurs des nerfs bulbo-protubérantiels, notamment dans les noyaux oculo-moteur commun, pathétique et oculo-moteur externe. C'est grâce à ces fibres que les impressions visuelles, sans passer par l'écorce, par action réflexe par conséquent, actionnent les noyaux précités et déterminent ainsi dans les fibres musculaires de l'iris, dans le muscle ciliaire et dans les muscles moteurs de l'œil, les contractions diverses, lentes ou rapides, simples ou associées, qu'exige l'exercice de la fonction visuelle. Les tubercules quadrijumeaux antérieurs deviennent ainsi le centre ganglionnaire de la voie optique réflexe. Rappelons en passant que les cellules nerveuses des tubercules quadrijumeaux antérieurs reçoivent encore un certain nombre de fibres du faisceau acoustique et peuvent être actionnées par elles, au même titre que par les fibres optiques : c'est donc un centre réflexe double, affecté à la fois à la fonction visuelle et à la fonction auditive.

B. Fibres longues. — Les fibres optiques longues sont celles qui passent à côté des centres ganglionnaires que nous venons de décrire sans s'y arrêter et se rendent directement à l'écorce cérébrale. On les appelle encore, pour cette raison, *fibres directes* ou *fibres corticales* (fig. 364,5). S'infléchissant en arrière, elles se jettent dans le centre ovale, où elles contribuent à former, avec les fibres issues des centres ganglionnaires, le faisceau optique intra-cérébral, que nous allons maintenant décrire.

4° **Trajet intra-cérébral des fibres optiques.** — Les fibres longues d'une part et, d'autre part, les fibres issues des centres ganglionnaires ci-dessus décrits, se dirigent toutes vers la partie postérieure de la capsule interne et, là, se condensent en un faisceau unique, que nous désignerons sous le nom de *faisceau optique intra-cérébral.* Ce sont les *radiations optiques* de Gratiolet, le *pédoncule postérieur de la couche optique* de certains auteurs.

Le faisceau optique intra-cérébral occupe à son origine la partie la plus reculée du segment postérieur de la capsule interne, la région rétro-lenticulaire de Déjerine. A ce niveau, ses fibres, s'entre-croisant sous des angles divers avec des fibres de projection émanant des lobes pariétal et temporal, forment une région d'aspect tout spécial (fig. 365,7), que l'on désigne sous le nom de *champ triangulaire de Wernicke*, ou tout simplement, *champ de Wernicke*. Wernicke a comparé cette région à une corne d'abondance, dont l'embouchure, dirigée en bas, coiffe le corps genouillé externe, dont la partie moyenne, légèrement concave en dehors, se moule sur la face externe de la couche optique et dont l'extrémité, dirigée en haut, se termine en pointe dans le stratum zonale de ce dernier organe.

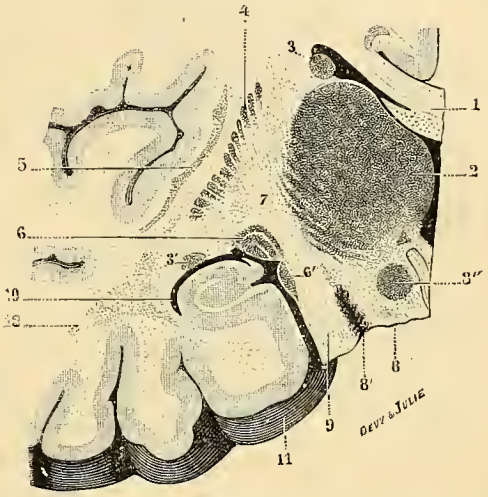

Fig. 365.

Le champ de Wernicke, vu sur une coupe frontale de l'hémisphère passant par le corps genouillé externe.

1, corps calleux. — 2, couche optique. — 3, 3', noyau caudé. — 4, extrémité postérieure du noyau lenticulaire. — 5, avant-mur. — 6, corps genouillé externe.— 6', corps genouillé interne. — 7, champ de Wernicke.— 8, pédoncule cérébral, avec : 8', locus niger ; 8'' noyau rouge. — 9, faisceau de Meynert. — 10, prolongement sphénoïdal du ventricule latéral. — 11, circonvolution de l'hippocampe. — 12, faisceau longitudinal inférieur, coupé en travers.

De la région rétro-lenticulaire, le faisceau optique intra-cérébral se dirige horizontalement en arrière, en décrivant une légère courbe dont la concavité, tournée en dedans, embrasse la paroi externe du prolongement occipital du ventricule latéral. Cette paroi externe du ventricule est longée d'avant en arrière, en sens sagittal par conséquent, par une masse volumineuse de fibres longitudinales, à laquelle Wernicke a donné le nom de *substance sagittale*. Mais la substance sagittale de Wernicke ne renferme pas seulement des fibres optiques ; elle est formée, en réalité, par des fibres d'origine et de signification fort diverses. Vialet, auquel nous devons une excellente étude de cette région, distingue dans la substance sagittale trois faisceaux, régulièrement appliqués les uns contre les autres, qui sont, en allant de dedans en dehors (fig. 366) ; 1° le tapetum (7), mince couche blanche, située immédiatement en dehors de l'épendyme et formée par des fibres provenant du corps calleux (voy. *Corps calleux*) ; 2° le faisceau optique intra-cérébral ou faisceau des radiations optiques (8), beaucoup plus large que le précédent, formé par des fibres fines que l'hématoxyline colore faiblement en violet et le carmin en rose (Vialet) ; 3° le faisceau longitudinal inférieur (9), constitué par des fibres beaucoup plus grosses, qui, dans le centre ovale, relient le lobe occipital à la pointe du lobe temporal (voy. *Centre ovale*). Ces trois faisceaux, l'un commissural, le second de projection, le troisième d'association, qui ont la même direction, mais qui sont fonctionnellement bien distincts, se voient très nettement sur des coupes, soit frontales (fig. 367), soit horizontales (fig. 366) passant par le prolongement occipital du ventricule.

Le faisceau des radiations optiques chemine donc, à la face externe du ventricule, entre le tapetum, qui est en dedans, et le faisceau longitudinal inférieur, qui est en dehors. Compact et ramassé sur lui-même à son origine, il s'élargit

dans le sens sagittal au fur et à mesure qu'il s'éloigne de la capsule interne. Ses fibres supérieures, s'infléchissant en dedans, contournent en spirale la partie supérieure du ventricule et viennent se terminer à la face interne du lobe occipital, principalement dans la partie supérieure du cunéus. Ses fibres inférieures, s'infléchissant de même en dedans, passent au-dessous du ventricule et se rendent, les unes dans la partie inférieure du cunéus, les autres dans la partie postérieure des deux circonvolutions temporo-occipitales, c'est-à-dire, dans le lobule fusiforme et le lobule lingual. Ses fibres moyennes, continuant leur direction initiale, atteignent la pointe du prolongement ventriculaire et, la dépassant, aboutissent à l'écorce du pôle occipital. Au total, toutes les radiations optiques se rendent à l'écorce du lobe occipital, qui devient ainsi le *centre cortical de la vision*, le *centre psycho-optique* ou bien encore la *sphère visuelle*.

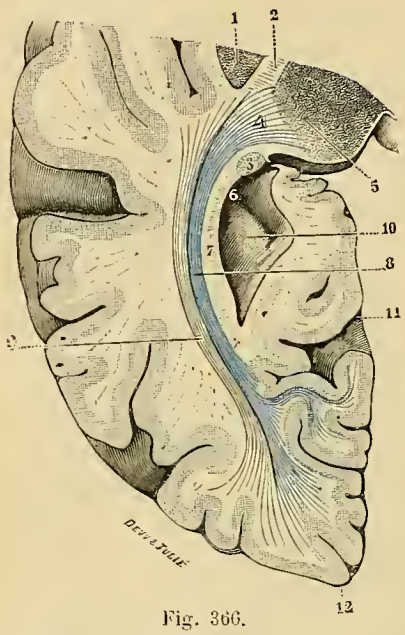

Fig. 366.

Le faisceau optique intra-cérébral, vu sur une coupe horizontale de l'hémisphère.

1, noyau lenticulaire. — 2, segment postérieur de la capsule interne. — 3, noyau caudé. — 4, champ de Wernicke. — 5, pulvinar. — 6, ventricule latéral. — 7, tapetum. — 8, faisceau optique intra-cérébral (*en bleu*). — 9, faisceau longitudinal inférieur. — 10, ergot de Morand. — 11, scissure calcarine. — 12, pôle occipital.

5° Centre cortical de la vision ou sphère visuelle. — Tous les auteurs sont généralement d'accord pour placer dans le lobe occipital le centre cortical de la vision, mais les divergences commencent quand il s'agit d'en préciser les limites. Tandis que Henschen le localise aux deux lèvres de la scissure calcarine, Monakow

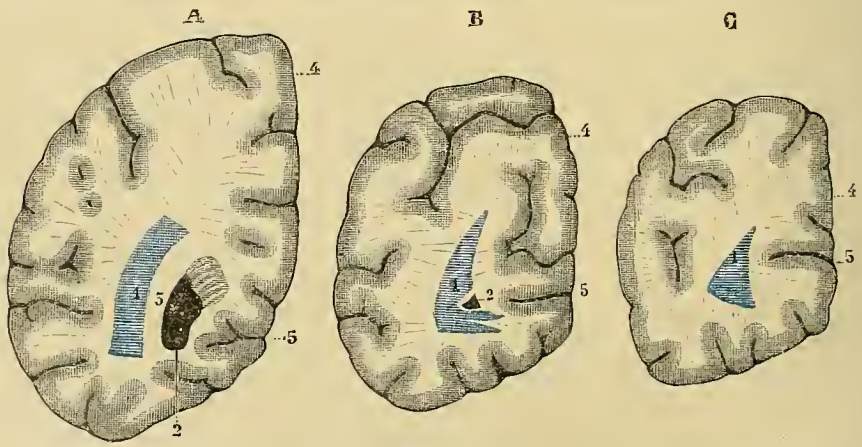

Fig. 367.

Le faisceau optique intra-cérébral, vu sur les coupes transversales de l'hémisphère.

(La coupe A passe un peu en arrière du bourrelet du corps calleux ; la coupe B, à l'extrémité postérieure du prolongement occipital du ventricule ; la coupe C, en arrière de la pointe du ventricule.)

1, faisceau dirigé en sens sagittal, renfermant sur son côté externe les fibres du faisceau longitudinal inférieur et, sur son côté interne, les fibres du faisceau optique intra-cérébral. — 2, prolongement occipital du ventricule latéral. — 3, tapetum. — 4, face interne de l'hémisphère. — 5, scissure calcarine.

lui rattache toute l'écorce du lobe occipital, aussi bien celle des deux faces inférieure et externe que celle de la face interne. Le centre visuel est trop restreint dans la première hypothèse, trop étendu dans la seconde. Vialet, dont les conclusions sur ce point reposent sur un grand nombre d'observations minutieusement analysées, croit devoir lui assigner toute la face interne du lobe occipital et aussi toute sa face inférieure. Il comprend donc (fig. 368), outre la scissure calcarine, les circonvolutions qui sont situées au-dessus et au-dessous de cette scissure, c'est-à-dire le cunéus dans toute son étendue, le lobule lingual, le lobule fusiforme et le pôle occipital.

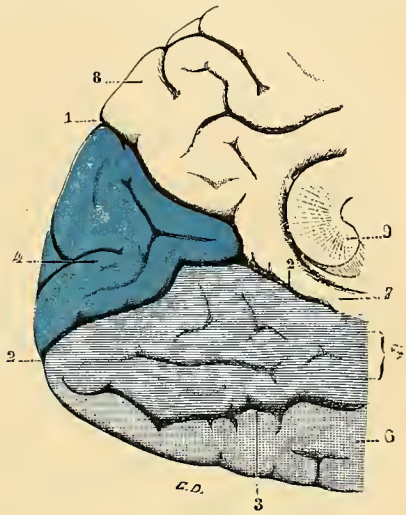

Fig. 368.

Le centre cortical de la vision, vu sur un hémisphère gauche.

(La portion de l'écorce qui forme ce centre est teintée en bleu.)

1, scissure perpendiculaire externe. — 2, scissure calcarine. — 3, sillon temporo-occipital interne ou sillon collatéral. — 4, cunéus. — 5, lobule lingual. — 6, lobule fusiforme. — 7, circonvolution de l'hippocampe. — 8, lobule quadrilatère. — 9, bourrelet du corps calleux.

Toutes les lésions destructives qui intéressent dans leur continuité les conducteurs optiques avant leur entrée dans le chiasma, au niveau du nerf optique par conséquent, amènent fatalement la cécité complète dans l'œil correspondant. Ces mêmes lésions destructives, si elles frappent les conducteurs optiques au delà du chiasma, déterminent la paralysie d'une moitié des deux rétines et, par cela même, la suppression d'une moitié du champ visuel : c'est l'*hémiopie* ou *hémianopsie*. Une lésion par exemple siégeant sur la bandelette gauche ou, ce qui est identique, sur le faisceau optique intra-cérébral du côté gauche, aura pour conséquence la paralysie de la moitié externe de l'œil gauche et de la moitié interne de l'œil droit. Un pareil trouble fonctionnel est la conséquence naturelle de la semi-décussation que subit le nerf optique dans le chiasma. En effet, chaque bandelette optique et chaque faisceau optique intra-cérébral possèdent à la fois, comme nous l'avons vu, des fibres provenant des deux yeux : les fibres externes ou temporales de l'œil correspondant et les fibres internes ou nasales de l'œil du côté opposé. Il convient d'ajouter que les lésions de l'écorce du centre psycho-optique produisent exactement les mêmes effets que celles des conducteurs qui y aboutissent : la destruction du centre cortical de la vision, que cette destruction soit expérimentale ou pathologique, amène une hémianopsie dite *d'origine corticale* et le centre en question devient, pour les cliniciens, le *centre cortical de l'hémianopsie*.

6° Fibres d'association unissant le centre visuel cortical à d'autres régions de l'écorce. — Des faisceaux divers, appartenant soit au système d'association, soit au système commissural, mettent en relation le centre cortical de la vision avec d'autres centres corticaux plus ou moins éloignés.

C'est d'abord un faisceau de fibres calleuses (fig. 369, *a*), qui, se mêlant aux fibres du forceps major et du tapetum, gagnent le bourrelet du corps calleux et, de là, se prolongent jusqu'au centre cortical homologue du côte opposé. Ce faisceau est, comme on le voit, un faisceau commissural interhémisphérique, reliant l'une à l'autre les deux sphères visuelles. Sa dégénérescence a été observée par Monakow, par M. et Mme Déjerine et par Vialet.

Nous avons ensuite le faisceau longitudinal inférieur (*b*), qui met en relation l'écorce occipitale avec la pointe du lobe temporal, notamment avec le centre de la mémoire auditive des mots (p. 280) : l'interruption, par un processus quelconque, de cette dernière voie d'association donne lieu à la *cécité verbale pure* (Déjerine et Vialet). Le faisceau longitudinal inférieur renfermerait en outre, à sa partie

inférieure, toujours d'après Déjerine et Vialet, un certain nombre de fibres (*c*) destinées à réunir le centre visuel cortical à la zone du langage articulé.

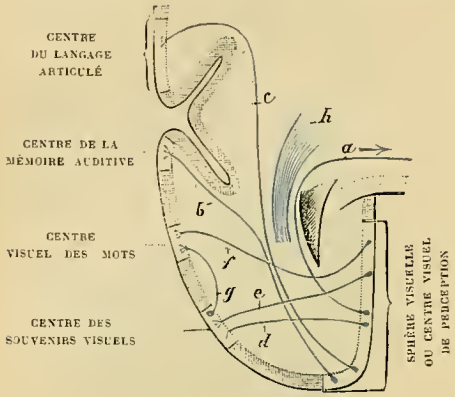

Fig. 369.

Schéma montrant, sur une coupe horizontale de l'hémisphère gauche, les fibres d'association de l'appareil optique.

a, fibres commissurales. — *b*, faisceau longitudinal inférieur. — *c*, fibres allant de la sphère visuelle au centre du langage. — *d*, faisceau transverse du cunéus. — *e*, faisceau transverse du lobule lingual. — *f*, fibres allant du centre visuel des perceptions au centre visuel des mots. — *g*, fibres unissant le centre des souvenirs visuels au centre des images visuelles des mots. — *h*, faisceau optique intra-cérébral.

Le centre cortical de la vision donne naissance à deux faisceaux transversaux, qui vont à la convexité du lobe occipital et vraisemblablement à cette région spéciale que Wilbrand a désignée sous le nom de *centre des souvenirs visuels*, la face interne de l'hémisphère représentant le *centre de perception simple*. Le premier de ces faisceaux (*d*), décrit par Sachs sous le nom de *faisceau transverse du cunéus*, prend naissance, comme son nom l'indique, dans l'écorce du cunéus. Le second (*e*) part du lobule lingual ; il a été signalé part Vialet, qui lui a donné le nom de *faisceau transverse du lobule lingual*.

Nous signalerons enfin, comme appartenant aux fibres d'association de la fonction visuelle : 1° des fibres (*f*) qui vont de la face interne du lobe occipital au pli courbe, unissant ainsi le centre visuel de perception au centre visuel des mots ou centre des images graphiques (p. 280) ; 2° des fibres à direction antéro-postérieure (*g*), qui mettent en relation le centre des souvenirs visuels avec le centre visuel des mots.

7° Fibres descendantes de la voie optique. — Nous n'avons parlé jusqu'ici, en décrivant la voie optique, que de fibres centripètes ou ascendantes, émanant des cellules ganglionnaires de la rétine et transportant les impressions visuelles, soit aux centres ganglionnaires, soit au centre cortical. A ces fibres se mêlent d'autres fibres, cheminant en sens inverse et appelées pour cette raison, fibres centrifuges ou descendantes.

Les fibres descendantes de la voie optique sont de deux ordres : les unes, *fibres cortico-ganglionnaires*, émanent des cellules pyramidales de l'écorce et viennent se terminer, par des arborisations libres, autour des cellules nerveuses du corps genouillé externe, du pulvinar et du tubercule quadrijumeau antérieur ; les autres, *fibres ganglio-rétiniennes*, proviennent des cellules de ces centres ganglionnaires et s'étendent de là jusqu'à la rétine, où elles se terminent, toujours par arborisations libres, dans les couches profondes de cette membrane. Peut-être existe-t-il encore des fibres descendantes directes, qui vont de l'écorce à la rétine ; mais nous n'avons sur ce dernier point aucun renseignement bien précis.

L'existence, dans la voie optique, de fibres descendantes ou centrifuges nous explique ces faits de dégénérescence secondaire, à trajet descendant, qui surviennent sur le faisceau des conducteurs optiques à la suite de lésions destructives siégeant sur le centre cortical de la vision, sur ses centres ganglionnaires, ou bien encore sur le faisceau optique lui-même. La signification physiologique

de ces fibres descendantes, notamment de celles qui se terminent dans la rétine, nous est complètement inconnue.

Voyez, au sujet des voies optiques : Tartuferi, *Contrib. anat.-sperimentale alla conoscenza del tratto ottico e degli organi centrali dell'apparato della visione*, Torino, 1881 : — Du même, *Studio comparativo del tratto ottico nei mammiferi*, Mém. d. R. Acc. d. Sc. di Bologna, 1885; — Stilling, *Untersuch. über den Bau d. opt. Centralorg.* Berlin, 1882 : — Bechterew, *Ueber den Verlauf der die Pupille verengernden Fasern*, Pflugers's Arch., 1883 : — Du même, *Experimentelle Ergebnisse über den Verlauf der Sehnervenfasern*, Neurol. Centralbl., 1883; — Monakow, *Experimentelle u. path.-anat. Untersuchungen über die Beziehungen der Sehsphäre zu den infracorticalen Opticuscentren*, Arch. f. Psych., vol. XIV, XVI et XX; — Ganser, *Ueber die Anordnung der Sehnervenfasern*, Arch. f. Psych., vol. XIII; — Belloncì, *La terminaison centrale du nerf optique chez les mammifères*, Arch. ital. de Biol., 1884; — Jaboulay, *Relations du nerf optique avec le système nerveux central*, Th. d'agrég., Paris, 1886; — Darkschewitsch, *Ueber die sogen. primären Opticuscentren*, Arch. f. Anat. u. Physiol., 1886; — Du même, *Ueber die Pupillarfasern des tractus opticus*, Neurol. Centralbl., 1887 : — Du même, *Ueber die Kreuzung der Sehnerven*, Graefe's Arch., 37 Bd. : — Michel, *Ueber Sehnervendegeneration und Sehnervenkreuzung*, Festschrift, Würzburg, 1887 : — Singer u. Munzer, *Beiträge zur Kenntniss der Sehnervenkreuzung*, Denkschr. d. Wien. Akad., 1888 : — Cajal, *Estructura del lobulo de los aves y origen de los nervios opticos*, Rev. trim. de histologia normal, 1889; — Du même, *Même sujet*, Intern. Monatschr., 1890; — Du même, *Terminacion central de las fibras retinianas*, Madrid, 1894 : — Moeli, *Veränderungen des Tractus u. Nervus opticus bei Erkrank. d. Occipitalhirns*, Arch. f. Psych., 1890 : — Bernheimer, *Ueber d. Sehnervenwurzeln des Menschen*, etc., Wiesbaden, 1891 : — Perlia, *Ueber d. Beziehungen d. Opticus zum Centralnervensystem*, Klin. Monatsschr. f. Augenheilk., 1891 : — Staurenghi, *Contrib. alla ricerca del decorso delle fibre midollete nel chiasma ottico*, Rend. Reale Istit. Lombardo, 1891 : — Hebold, *Der Faserverlauf im Sehnerven*, Neur. Centralbl., 1891, — Van Gehuchten, *La structure des lobes optiques chez l'embryon du poulet*, La Cellule, 1892; — Vialet, *Les centres cérébraux de la vision et l'appareil nerveux visuel intra-cérébral*, Th. Paris, 1893; — Popoff, *Contrib. à l'étude de la structure du chiasma des nerfs optiques chez l'homme*. Wratch, 1893; — Henschen, *De l'anat. des voies optiques au point de vue diagnostique*, Upsala: Lakaref. Förhand, 1893 : — Du même, *Sur le centre optique cérébral*, Congr. intern. de méd. de Rome, 1894; — Brissaud, *La fonction visuelle et le cunéus, étude anatomique sur la terminaison corticale des radiations optiques*, Ann. d'oculistique, 1894; — Henschen, *Sur les centres optiques cérébraux*, Rev. gén. d'ophtalmologie, 1894; — Hosch, *Zur Lehre von der Sehnervenkreuzung beim Menschen*, Corr.-Blatt. f. schweiz. Aerzte, 1894; — Hüfler, *Ueber d. Faserverlauf im Sehnerven d. Menschen*, Deutsch. Zeitschr. f. Nervenheilk, 1895; — Soury, *Le lobe occipital et la vision mentale, hémianopsies*, Rev. philosoph., 1895 : — Pick, *Unters. über die topogr. Beziehungen zwischen Retina, Opticus und gekreusten Tractus opticus beim Kaninchen*, Neurol. Centralbl., 1896.

§ III. — Origine réelle du nerf moteur oculaire commun

Le nerf moteur oculaire commun ou nerf de la troisième paire émerge du névraxe au niveau du bord interne des pédoncules cérébraux. Exclusivement moteur, il se distribue, comme nous le verrons plus tard, à tous les muscles de l'orbite, sauf le droit externe et le grand oblique, lesquels sont innervés, le premier par le moteur oculaire externe, le second par le pathétique.

1° Noyau d'origine. — Découvert par Stilling en 1846 et bien décrit plus tard par Stieda (1869) et par Mathias Duval (1880), le noyau d'origine du moteur oculaire commun se trouve situé dans l'étage supérieur du pédoncule cérébral (fig. 370,9), au-dessous des tubercules quadrijumeaux. Il revêt, dans son ensemble, la forme d'une petite colonne longitudinale, qui s'étend, parallèlement à l'aqueduc de Sylvius, depuis le noyau du pathétique, auquel il fait suite, jusqu'à la partie postérieure du troisième ventricule. Il mesure, en moyenne, 10 millimètres de longueur sur 3 ou 4 millimètres de largeur.

Le noyau du côté droit et le noyau du côté gauche, nettement séparés au niveau de leur bord supérieur par un intervalle de 2 ou 3 millimètres, se rapprochent graduellement et arrivent même au contact par leur bord inférieur (fig. 370) : c'est-à-dire qu'ils sont séparés l'un de l'autre par un espace triangulaire à sommet

inférieur, espace dans lequel s'enfonce à la manière d'un coin la substance grise de l'aqueduc. En rapport avec cette substance grise par sa face supéro-interne, le noyau de l'oculo-moteur commun repose directement, par sa face inféro-externe, sur les faisceaux de la bandelette longitudinale postérieure.

Histologiquement, le noyau oculo-moteur commun se compose de cellules mul-

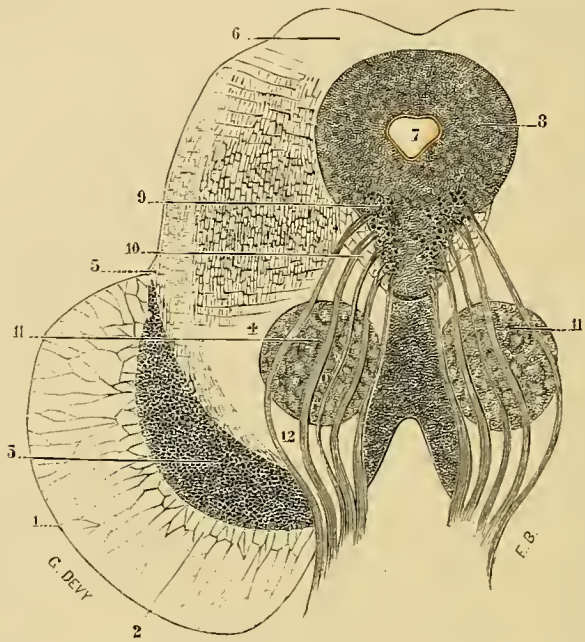

Fig. 370.

Les filets radiculaires du moteur oculaire commun, vus sur une coupe transversale du pédoncule cérébral passant par les tubercules quadrijumeaux antérieurs.

1, pied du pédoncule. — 2, stratum intermedium. — 3, locus niger. — 4, région de la calotte. — 5, sillon latéral de l'isthme. — 6, tubercules quadrijumeaux antérieurs. — 7, aqueduc de Sylvius. — 8, substance grise de l'aqueduc. — 9, noyau du moteur oculaire commun. — 10, bandelette longitudinale postérieure. — 11, noyau rouge de la calotte. — 12, filets radiculaires du moteur oculaire commun.

(Le trait jaune indique l'épendyme.)

tipolaires, pigmentées en jaune, un peu inférieures comme dimensions à celles du noyau pathétique (Schwalbe). Ces cellules sont enlacées par un riche plexus de fibrilles nerveuses, qui les mettent en relation avec d'autres formations grises, voisines ou éloignées (voy. plus loin).

On a considéré longtemps le noyau de l'oculo-moteur commun comme une colonne compacte et homogène, non susceptible de divisions secondaires. Dans un travail relativement récent (1889), Perlia a cru devoir le diviser en un certain nombre de noyaux, qui paraissent assez distincts chez le nouveau-né. Ces noyaux, dans leur ensemble, forment deux groupes (fig. 371 et 372) : un groupe antérieur (groupe supérieur pour quelques auteurs) et un groupe postérieur (groupe inférieur pour quelques auteurs).

a. *Groupe postérieur.* — Le groupe postérieur ou distal, le plus important des deux, constitue la portion principale du noyau de l'oculo-moteur commun. Il nous présente tout d'abord deux parties, une partie ventrale et une partie dorsale : la première est couchée sur la partie interne de la bandelette longitudinale postérieure; la deuxième, située au-dessus et en dehors de la précédente, répond à la partie externe de cette même bandelette. Chacune de ces parties, disposée en sens longitudinal, se divise à son tour en deux moitiés, l'une antérieure, l'autre postérieure. Cela fait en tout quatre noyaux dont deux occupent le plan ventral et deux le plan dorsal. Ces quatre noyaux (fig. 370 et 371) sont formés par de grosses cellules multipolaires, de forme étoilée, légèrement teintées en jaune. Elles sont disséminées entre les mailles d'un riche reticulum, à la constitution duquel concourent des fibrilles d'origine et de signification fort diverses. Nous y reviendrons plus loin.

Entre les quatre noyaux du côté droit et les noyaux correspondants du côté gauche, sur la ligne médiane, se voit un nouveau noyau, celui-ci impair et médian : on le désigne, en raison de sa situation, sous le nom de *noyau central* (fig. 371,3). Comme les précédents, il est allongé en sens sagittal et formé par des cellules de grandes dimensions.

Enfin, un peu en avant des noyaux dorsaux, nous rencontrons un dernier noyau (fig. 371,4) découvert par Edinger chez le fœtus et retrouvé ensuite par Westphal chez l'adulte : c'est le *noyau d'Edinger-Westphal*. Ce noyau se distingue de ceux précédemment décrits en ce qu'il est constitué par de petites cellules.

Au total, le groupe postérieur du noyau de l'oculo-moteur commun se compose de six noyaux : deux noyaux ventraux, deux noyaux dorsaux, le noyau d'Edinger-Westphal et le noyau central. De ces six noyaux les cinq premiers sont doubles, je veux dire qu'ils sont pairs et latéraux; le sixième, le noyau central, est impair et médian.

b. *Groupe antérieur.* — Le groupe antérieur ou proximal comprend deux

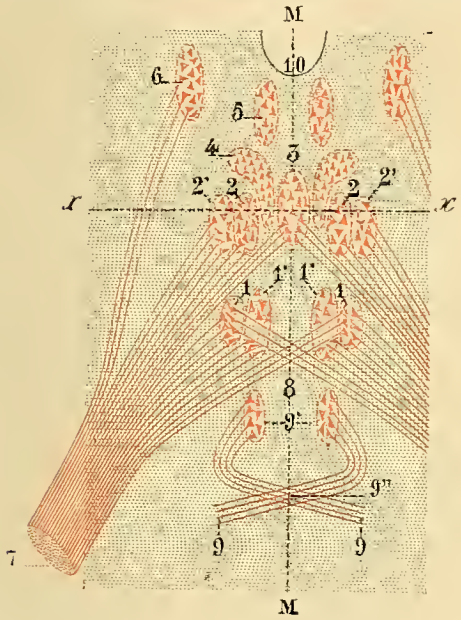

Fig. 371.

Schéma montrant les différents groupes cellulaires qui constituent, d'après Perlia, le noyau d'origine de l'oculo-moteur commun.

1, noyau dorsal postérieur. — 1', noyau ventral postérieur. — 2, noyau dorsal antérieur. — 2', noyau ventral antérieur. — 3, noyau central. — 4, noyau d'Edinger-Westphal. — 5, noyau antéro-interne. — 6, noyau antéro-externe. — 7, tronc du moteur oculaire commun. — 8, fibres croisées. — 9, nerf pathétique, avec : 9', son noyau d'origine : 9'', son entre-croisement. — 10, ventricule moyen.

MM, ligne médiane. — *xx*, axe suivant lequel est faite la coupe représentée dans la figure suivante (fig. 372).

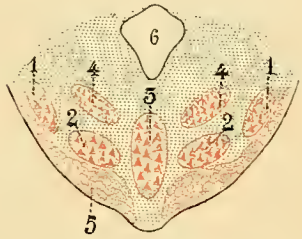

Fig. 372.

Coupe transversale schématique du groupe principal de l'oculo-moteur commun passant par l'axe *xx* de la figure précédente (imité d'Obersteiner).

1, noyau dorsal antérieur. — 2, noyau ventral antérieur. — 3, noyau central. — 4, noyau d'Edinger-Westphal. — 5, bandelette longitudinale postérieure, en rapport immédiat avec le noyau antérieur. — 6, coupe de l'aqueduc de Sylvius.

paires de noyaux, que l'on distingue en antéro-interne et antéro-externe. L'un et l'autre nous présentent des cellules de dimensions moyennes. — Le *noyau antéro-interne* (fig. 371,5) est placé tout à côté de la ligne médiane. Il n'est séparé de celui du côté opposé que par un mince raphé. — Le *noyau antéro-externe* (fig. 371,6) est situé en avant et en dehors du précédent, de chaque côté de l'orifice antérieur de l'aqueduc de Sylvius : c'est le *noyau oculo-moteur supérieur* de Darkschewitsh. Ce noyau, outre ses connexions avec les faisceaux radiculaires du moteur oculaire commun, entre encore en relation, d'une part avec la bandelette longitudinale postérieure, d'autre part avec la commissure postérieure du cerveau (voy. *Cerveau*, p. 320).

2° Trajet intra-pédonculaire de l'oculo-moteur commun. — Au sortir de leur noyau d'origine, les faisceaux radiculaires du moteur oculaire commun se portent en bas et en dehors (fig. 370,12), en décrivant chacun une courbe à concavité dirigée en dedans. Ces faisceaux sont fort nombreux : on en compte de 10 à 12 sur une même coupe (Stieda). Ils traversent successivement la bandelette longitudinale postérieure, le noyau rouge de la calotte, le locus niger et, finalement, s'échappent du névraxe au niveau du bord interne du pédoncule cérébral. Cette émergence se fait le long d'un sillon longitudinal, qui, pour cette raison, a reçu le nom de *sillon de l'oculo-moteur commun*.

Une question qui a été longtemps controversée est celle de savoir si toutes les fibres du moteur oculaire commun proviennent du noyau correspondant et s'il

n'en est pas un certain nombre qui tirent leur origine du noyau du côté opposé. Déjà, en 1853, Vulpian et Philipeaux avaient décrit en termes très précis des séries de décussation entre les deux nerfs droit et gauche, et ces fibres entre-croisées ont été signalées à nouveau, en 1869, par Stieda. Mathias Duval, dans ses recherches sur l'origine des nerfs craniens, rejette formellement leur existence : il y a bien, dans le raphé, des fibres nerveuses qui passent d'un côté à l'autre et qui vont, après entre-croisement, former les faisceaux radiculaires les plus internes du nerf oculo-moteur commun ; mais, pour lui, ces fibres entre-croisées ne proviennent nullement du noyau d'origine de ce dernier nerf ; elles viennent, par la bandelette longitudinale postérieure, du noyau oculo-moteur externe, lequel noyau envoie ses faisceaux efférents à la fois dans le nerf moteur oculaire externe et dans le nerf moteur oculaire commun (voyez plus loin, p. 455, *Origine réelle du moteur oculaire externe*). Les expériences physiologiques entreprises par Mathias Duval et Laborde sur les mouvements associés des globes oculaires confirment pleinement ces conclusions.

Depuis la publication du mémoire de Mathias Duval, la théorie de l'entre-croisement du moteur oculaire commun a été reprise par de nombreux auteurs, notamment par Gudnen, par Edinger, par Perlia, par Kölliker, qui auraient observé, en utilisant des méthodes diverses, une décussation partielle chez le lapin, chez la grenouille, chez le poulet et même chez l'homme. Tout récemment (1892), van Gehuchten, à l'aide de la méthode de Golgi, a vu, lui aussi, chez les oiseaux un certain nombre de fibres efférentes du noyau oculo-moteur commun franchir la ligne médiane pour aller se jeter dans le tronc nerveux du côté opposé. Je reproduis ci-contre l'une de ses meilleures préparations : elle me paraît très démonstrative et ne laisse aucun doute sur l'existence d'un entre-croisement partiel, du moins chez les oiseaux. Mais de ce qu'un certain nombre de fibres efférentes du noyau oculo-moteur commun sont croisées, il ne s'en suit pas que l'on doive rejeter le faisceau, décrit par M. Duval, qui se rend du noyau oculo-moteur externe au nerf moteur oculaire commun du côté opposé. Ce faisceau a été vu, par lui, chez le singe et chez l'homme. Il n'a été décrit, il est vrai, par aucun autre observateur, mais les histologistes précités, qui ont constaté une décussation partielle du nerf, n'ont produit aucun fait tendant à établir que le faisceau en question n'existe pas. Voilà pourquoi nous le conservons dans notre description et dans nos figures 374 et 384.

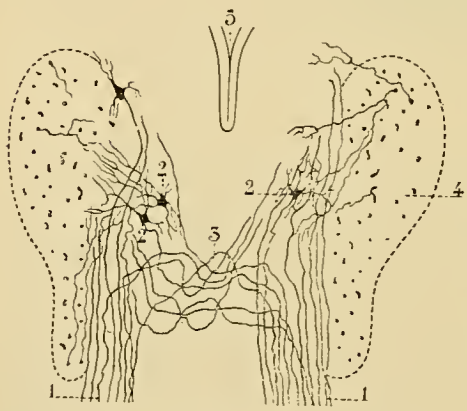

Fig. 373.

Entre-croisement partiel des fibres radiculaires de l'oculo-moteur commun chez le canard (d'après van Gehuchten).

1, oculo-moteur commun. — 2, son noyau d'origine. — 3, entre-croisement partiel. — 4, bandelette longitudinale postérieure. — 5, aqueduc de Sylvius.

En résumé, chacun des deux nerfs moteurs oculaires communs est constitué par trois ordres de filets radiculaires, savoir :

a. Des filets radiculaires directs, qui proviennent du noyau oculo-moteur commun du côté correspondant ; ce sont de beaucoup les plus nombreux ;

b. Des filets radiculaires croisés, qui tirent leur origine du noyau oculo-moteur

commun du côté opposé ; ces fibres, pour Kölliker, seraient placées dans la partie externe du nerf moteur oculaire commun ; d'après Spitzka, elles se porteraient dans le muscle droit interne de l'œil;

c. Des filets radiculaires également croisés, qui proviennent du noyau oculo-moteur externe du côté opposé et qui se rendent au muscle droit interne : l'existence de ces derniers filets a pour résultat, sinon pour but, d'associer, dans les déplacements qu'ils impriment au globe de l'œil, le muscle droit interne du côté gauche avec le muscle droit externe du côté droit, et vice versa : nous les retrouverons naturellement à propos de l'origine réelle du moteur oculaire externe.

3° Localisations fonctionnelles dans le noyau oculo-moteur commun. — Le noyau oculo-moteur commun n'est pas plus homogène au point de vue fonctionnel qu'au point de vue anatomique. Les expériences électro-physiologiques de Hensen et Völckers (*Græfe's Arch. für Ophthalmologie*, vol. XXIV, 1878) ont établi l'existence, dans cette colonne de substance grise, d'un certain nombre de centres, commandant chacun à un groupe musculaire déterminé. Ces centres, plus ou moins indépendants les uns des autres, se succèdent dans l'ordre suivant, en

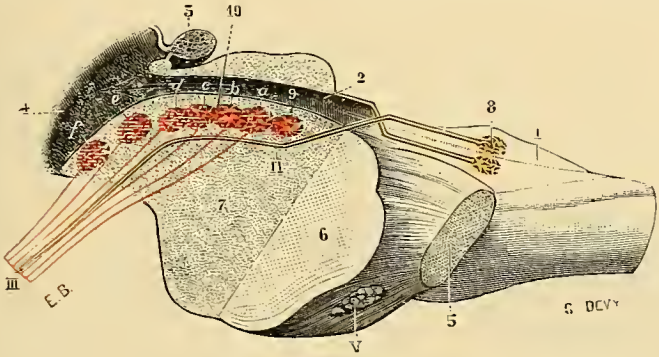

Fig. 374.

Origines réelles du nerf moteur oculaire commun du côté gauche (*demi-schématique*).

III. nerf moteur oculaire commun du côté gauche. — V, trijumeau.

1, plancher du quatrième ventricule. — 2, aqueduc de Sylvius. — 3, glande pinéale. — 4, ventricule moyen. — 5, coupe du pédoncule cérébelleux moyen. — 6, coupe transversale de la moitié gauche de la protubérance. — 7, coupe vertico-latérale de la protubérance et du pédoncule cérébral gauche, passant un peu en dehors de la ligne médiane. — 8, noyau du moteur oculaire externe gauche (eminentia teres du côté droit). — 9, noyau du pathétique gauche. — 10, noyau du moteur oculaire commun gauche, avec ses différents segments. — 11, faisceau émanant du noyau oculo-moteur externe droit et se rendant, après entre-croisement avec son homologue, dans le nerf moteur oculaire commun gauche, pour aboutir finalement au muscle droit interne.

a, centre du petit oblique. — *b*, centre du droit inférieur. — *c*, centre du droit supérieur et du releveur de la paupière. — *d*, centre du droit interne. — *e*, centre photo-moteur. — *f*, centre accommodateur.

allant d'arrière en avant (fig. 374) : *centre du petit oblique*, *centre du droit inférieur*, *centre du droit supérieur et du releveur*, *centre du droit interne*. Hensen et Völckers sont arrivés, en outre, à découvrir en avant du noyau de l'oculo-moteur commun deux nouveaux centres, savoir : 1° sur le bord postérieur du troisième ventricule et sur ses faces latérales, le centre des mouvements de l'iris ou *centre photo-moteur*, qui préside aux variations de l'orifice pupillaire ; 2° plus en avant encore, vers le sommet du ventricule, le centre des mouvements produits par le muscle ciliaire ou *centre accommodateur*.

Les deux centres photo-moteur et accommodateur envoient, eux aussi, des filets radiculaires au nerf moteur oculaire commun et constituent ainsi, pour ce dernier nerf, deux nouveaux noyaux d'origine. Ces filets, à attributions physiologiques

spéciales, sont placées vraisemblablement en avant de ceux qui proviennent du noyau classique : Hensen et Völckers, en effet, après avoir sectionné à leur émergence des pédoncules cérébraux les radicules les plus antérieures, ont constaté que l'excitation des origines de l'oculo-moteur commun était alors sans effet sur l'état de la pupille et sur le muscle de l'accommodation.

Ces localisations fonctionnelles dans le noyau d'origine de l'oculo-moteur commun nous expliquent d'une façon nette et précise toutes les paralysies partielles, qui peuvent frapper le globe oculaire dans ses muscles, soit extrinsèques, soit intrinsèques. Aussi les conclusions de Hensen et Völckers ont-elles été accueillies avec faveur par les ophthalmologistes. Nous devons ajouter que ces conclusions, depuis qu'elles ont été émises, ont été confirmées, dans ce qu'elles ont d'essentiel, par de nombreuses autopsies.

Starr, en 1888, a compulsé tous les faits jusque-là connus de paralysie d'origine nucléaire, limitée à l'un quelconque des muscles innervés par l'oculo-moteur commun, dans lesquels le siège exact de la lésion avait pu être constaté à l'autopsie. En comparant entre elles ces différentes observations, il est arrivé, en ce qui concerne les localisations fonctionnelles dans le noyau oculo-moteur commun, à distinguer des centres distincts, dont la situation respective nous est indiquée par le tableau suivant :

LIGNE MÉDIANE

NOYAU DU MUSCLE	NOYAU DU MUSCLE	NOYAU DU MUSCLE	NOYAU DU MUSCLE
De l'iris . . . . . ⊗	⊗ Ciliaire.	Ciliaire. . . . . ⊗	⊗ De l'iris.
Releveur. . . . . ⊗	⊗ Droit interne.	Droit interne. . . . ⊗	⊗ Releveur.
Droit supérieur. . . ⊗	⊗ Droit inférieur.	Droit inférieur . . . ⊗	⊗ Droit supérieur.
Petit oblique . . . ⊗			⊗ Petit oblique.
CÔTÉ GAUCHE		CÔTÉ DROIT	

LIGNE MÉDIANE

Ces conclusions, auxquelles Starr a été conduit par la méthode anatomo-clinique, concordent assez exactement, on le voit, avec les résultats expérimentaux de Hensen et Völckers. Nous trouvons ici, cependant, deux rangées de noyaux au lieu d'une. De ces deux rangées, l'une est interne, l'autre externe. Il est vraisemblable qu'elles répondent aux deux étages, ventral et dorsal, qui ont été décrits par Perlia dans le noyau oculo-moteur commun.

4° Relations centrales du noyau oculo-moteur commun. — Les cellules du noyau oculo-moteur commun, avons-nous dit plus haut, se trouvent disséminées entre les mailles d'un riche réticulum de fibrilles nerveuses. Ces fibrilles, qui mettent les cellules précitées en relation avec d'autres parties grises du névraxe, sont de deux ordres : les unes, émanant de la zone motrice de l'écorce, apportent au noyau oculo-moteur commun, les incitations motrices volontaires, ce sont des fibres croisées ; les autres, provenant de la voie sensitive ou sensorielle centrale (voy. p. 176), sont affectées aux mouvements réflexes. Parmi ces fibres excito-réflexes, nous rappellerons ce faisceau, déjà signalé plus haut (p. 175), qui descend du tubercule quadrijumeau antérieur dans la bandelette longitudinale postérieure et qui relie les arborisations terminales des fibres optiques et acoustiques aux différents noyaux, soit protubérantiels, soit bulbaires, qui tiennent sous leur dépendance les mouvements du globe de l'œil.

Le noyau oculo-moteur commun est encore en relation avec le cervelet par le pédoncule cérébelleux supérieur. Klimoff, après avoir sectionné ce pédoncule chez le lapin, a pu suivre un faisceau dégénéré jusqu'au noyau oculo-moteur commun du côté opposé. Les relations seraient donc *croisées* entre le cervelet et le noyau oculo-moteur commun. Klimoff pense, mais sans pouvoir encore en donner la preuve directe, qu'il existe des connexions analogues entre le cervelet et les deux noyaux oculo-moteur externe et pathétique.

Voyez, au sujet de l'origine réelle du moteur oculaire commun, parmi les travaux récents : HENSEN u. WÖLCKERS, *Ueb. den Ursprung der Accomodationsnerven*, Arch. f. Ophtalm., 1878 ; — DUVAL et LABORDE, *De l'innervation des mouvements associés des globes oculaires*, Journ. de l'Anat., 1880 : — KAHLER u. PICK, *Zur Localisation partieller Oculomotoriuslähmung*, Prag. Zeitschr. f. Medicin, 1881 : — EDINGER, *Verl. d. centr. Hirnnervenbahnen*, Arch. f. Psych. 1885 ; — NUSSBAUM, *Ueber die wechselseitigen Beziehungen zwischen den centralen Ursprungsgebieten der Augenmuskelnerven*. Wien. med. Jahrb., 1887 ; — STAAR, *Ophtalmoplegia externa partialis*, Journ. of nerv. and ment. Dis., 1888 ; — SPITZKA, *The oculo-motor centres and their co-ordination*, The Journ. of nerv. and ment. Diseases, 1888 : — PERLIA, *Die Anatomie des Oculomotoriuscentrums beim Menschen*, Græfe's Arch. 1889 ; — DARKSCHEWITSCH, *Ueber den oberen Oculomotoriuskern*, Arch. f. Anat. u. Physiol., 1889 ; — WESTPHAL, *Ein neue Zellengruppe im Oculomotoriuskern*, Centralbl. f. Nervenheilk., 1889 ; — BRUCE, *On the segmentation of the nucleus of the third cranial nerve*. Proc. of the roy. Soc. of Edinburgh., 1891 ; — KÖLLIKER, *Ueber d. Ursprung d. Oculomotorius beim Menschen*. Sitz. d. Wurzb. phys.-med. Gesellsch., 1892 ; — VAN GEHUCHTEN, *De l'origine du nerf moteur oculaire commun*. La Cellule, 1892 ; — BERNHEIMER, *Zur Anat. des Oculomotorius*, Verh. Ges. d. Naturf., 1894 ; — MAHAIM, *Recherches sur les connexions qui existent entre les noyaux des nerfs moteurs du globe oculaire d'une part et, d'autre part, le faisceau longitudinal postérieur et la formation réticulaire*, Bull. Acad. de méd. de Belgique, 1895 ; — KLIMOFF, *Connexions du cervelet avec le noyau oculo-moteur commun*, Wratsch, 1896, n° 37.

§ IV. — ORIGINE RÉELLE DU PATHÉTIQUE

Le pathétique (*trochlearis* des anatomistes anglais et allemands), comme le moteur oculaire commun, est un nerf exclusivement moteur. Il se rend à l'orbite, où il se termine dans le muscle grand oblique.

1° Noyau d'origine. — Son noyau d'origine est situé dans la calotte pédonculaire, immédiatement en dehors de la ligne médiane, un peu au-dessous et en dehors de l'aqueduc de Sylvius. Il répond à un plan vertico-transversal passant par la partie antérieure des tubercules quadrijumeaux postérieurs. Vu sur une coupe transversale, il revêt la forme d'un petit cercle de 1 millimètre à $1^{mm},5$ de diamètre. Son côté supéro-interne répond à la substance grise de l'aqueduc ; son côté inféro-interne repose sur la bandelette longitudinale postérieure, qui présente à son niveau une légère dépression.

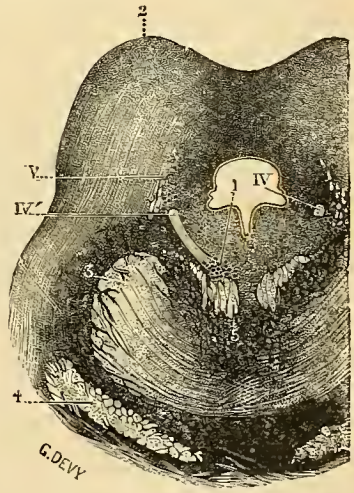

Fig. 375.

Coupe vertico-transversale de l'isthme, passant par le noyau d'origine du pathétique (d'après M. DUVAL).

1, noyau d'origine du pathétique. — 2, tubercules quadrijumeaux postérieurs. — 3, pédoncules cérébelleux supérieurs. — 4, ruban de Reil. — 5, bandelette longitudinale postérieure. — IV, IV, nerf pathétique. — V, racine supérieure du trijumeau.

Le noyau du pathétique fait suite, en avant, au noyau du moteur oculaire commun (fig. 347,9) et l'on a pu dire avec raison qu'il n'est autre chose que la portion toute postérieure de la colonne de substance grise qui donne naissance à ce dernier nerf. De ce fait, le noyau du pathétique a exactement la même signification morphologique que le noyau qu'il continue : il est, lui aussi, le représentant de la base de la corne antérieure de la moelle.

Histologiquement, le noyau pathétique se compose, comme le noyau oculo-moteur commun, de cellules multipolaires de grosseur moyenne (40 à 50 μ), plus ou moins tassées les unes contre les autres et entourées d'un riche réticulum de fibrilles nerveuses.

WESTPHAL et SIEMERLING, en 1891, ont signalé l'existence, en arrière et au-dessus du noyau que

nous venons de décrire, d'un nouveau noyau, qu'ils ont cru devoir considérer comme le *noyau principal du pathétique ;* c'est, du reste, le nom sous lequel ils le désignent. Contrairement à cette opinion, Kausch, dans des recherches plus récentes (1894), a établi que le noyau en question n'avait aucune relation avec le pathétique. Ce noyau, situé en pleine substance grise de l'aqueduc, formé par des cellules plutôt petites, pauvre en fibrilles, n'émettant aucun filet radiculaire, n'est vraisemblablement qu'un de ces amas cellulaires, à signification encore énigmatique, qui se voient de loin en loin dans la substance grise péri-épendymaire.

2° Trajet caché du pathétique. — De la partie antérieure de la valvule de Vieussens, où il prend son origine apparente, le nerf pathétique (fig. 155 et 376) se dirige horizontalement en dedans et traverse bientôt la ligne médiane, en s'entre-croisant avec celui du côté opposé. Cet entre-croisement, disons-le tout de suite, est *total*, c'est-à-dire que toutes les fibres qui entrent dans la constitution du pathétique, croisent la ligne médiane et, de ce fait, tirent leur origine d'un noyau situé du côté opposé à celui qu'occupe leur point d'émergence : c'est là une disposition remarquable, que ne présente aucun autre nerf cranien. Peu après son entre-croisement, le pathétique s'infléchit en avant, pour prendre une direction longitudinale et suivre pendant quelque temps un trajet parallèle à l'aqueduc de Sylvius. Puis, se coudant de nouveau à angle droit, il s'incline en dedans et un peu en bas, atteint le noyau ci-dessus décrit et s'y termine.

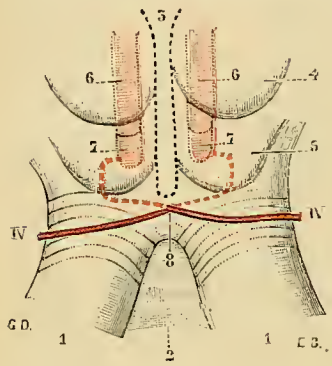

Fig. 376.

Trajet caché du nerf pathétique.

IV, nerf pathétique. — 1, 1, pédoncules cérébelleux supérieurs. — 2, valvule de Vieussens. — 3, aqueduc de Sylvius. — 4, tubercules quadrijumeaux antérieurs. — 5, tubercules quadrijumeaux postérieurs. — 6, noyau du moteur oculaire commun. — 7, noyau du pathétique. — 8, entre-croisement des deux pathétiques.

(La ligne en pointillé rouge indique le trajet caché du pathétique.)

Comme on le voit par cette description sommaire, le pathétique, dans sa portion cachée, revêt la forme d'une anse ou d'un fer à cheval, dont la concavité serait dirigée en dedans. On peut donc lui considérer deux branches, l'une antérieure, l'autre postérieure, et une portion moyenne. — La *branche antérieure* commence au noyau d'origine et s'étend transversalement de dedans en dehors et un peu de bas en haut. — La *portion moyenne*, longitudinale, se dirige d'avant en arrière et de haut en bas, parallèlement à l'aqueduc de Sylvius. — La *branche postérieure*, enfin, suivant comme l'antérieure une direction transversale, se dirige de dehors en dedans vers la ligne médiane, franchit cette ligne et émerge du névraxe, à la partie postérieure des testes, de chaque côté du frein de la valvule de Vieussens.

La portion moyenne du pathétique, *branche moyenne* de quelques auteurs, est toute voisine de la racine descendante du trijumeau (voyez ce mot), qui, suivant les espèces animales, la côtoie, la croise ou même la traverse de haut en bas (fig. 375, V). Mais, quelque intime que soit leur voisinage, les deux troncs radiculaires n'affectent jamais entre eux que de simples rapports de contiguïté, comme l'ont nettement établi les recherches de Meynert et de Mathias Duval. *Ils n'échangent jamais de fibres* et conservent par conséquent l'un et l'autre, tant au point de vue anatomique qu'au point de vue physiologique, leur entière indépendance. A fortiori, les filets radiculaires descendants qui constituent la racine supérieure du trijumeau ne se jettent pas dans le pathétique, comme l'ont enseigné à tort Deiters, Henle et tout récemment Golgi, mais appartiennent réellement à la cinquième paire (voy. *Trijumeau*, p. 454).

3° Relations centrales du pathétique. — Le noyau pathétique, comme le noyau moteur oculaire commun, est en relation : 1° avec la zone motrice de l'écorce cérébrale par des fibres appartenant au faisceau géniculé, qui lui apportent les incitations motrices volontaires ; ces fibres sont croisées, je veux dire que chaque noyau pathétique est sous l'influence de l'hémisphère du côté opposé ; 2° avec la

voie sensitive centrale, par un certain nombre de collatérales qui sont en rapport avec les mouvements réflexes ; 3° avec la voie optique et la voie acoustique, par des fibres qui descendent des tubercules quadrijumeaux antérieurs et leur arrivent en suivant la bandelette longitudinale postérieure ; ces fibres optiques et acoustiques sont, comme les précédentes, affectées aux mouvements réflexes.

Voyez, au sujet, de l'origine réelle du pathétique, parmi les mémoires récents : Golgi, *Sur l'origine du quatrième nerf cérébral*, Arch. ital. de Biol., 1893 ; — Kausch, *Ueber die Lage des Trochleariskern*, Neur. Centr., 1894 ; — Van Gehuchten, *De l'origine du pathétique et de la racine supérieure du trijumeau*, Bull. Acad. roy. des Sc. de Belgique. 1895 ; — Pacetti, *Sopra il nucleo di origine del nervus abducens*, Labor. di anat. normale della R. nniversità di Roma, 1896.

§ V. — Origine et terminaison réelles du trijumeau

Le trijumeau, nerf mixte, naît sur la face inférieure de la protubérance annulaire par deux racines : 1° une racine, relativement très volumineuse, qui est sensitive ; 2° une racine, beaucoup plus petite, qui est motrice. Ces deux racines doivent être étudiées séparément.

A. — Racine sensitive ou trijumeau sensitif

La racine sensitive, qui tient sous sa dépendance la sensibilité de la face et de la moitié antérieure de la tête, s'étend du ganglion de Gasser à la face inférieure de la protubérance. Le ganglion de Gasser est l'homologue d'un ganglion spinal et la racine sensitive elle-même a exactement la même signification que la racine postérieure d'un nerf rachidien. Nous examinerons successivement : 1° ses noyaux terminaux ; 2° son trajet intra-protubérantiel ; 3° ses relations centrales.

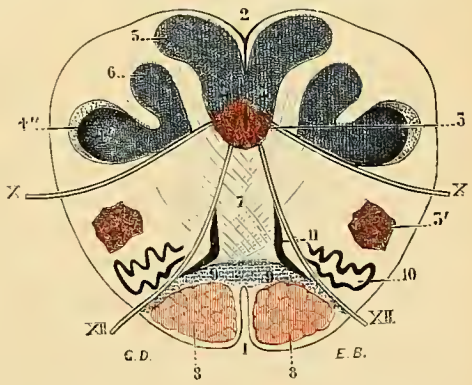

Fig. 377.

Coupe de la partie moyenne du bulbe rachidien, pour montrer la racine inférieure du trijumeau (d'après Mathias Duval).

1, sillon médian antérieur. — 2, sillon médian postérieur. — 3, base des cornes antérieures. — 3', leur tête. — 4, base des cornes postérieures. — 4', leur tête, avec 4'', racine bulbaire du trijumeau. — 5, noyaux postpyramidaux. — 6, noyaux restiformes. — 7, raphé, formé en grande partie par l'entre-croisement des faisceaux sensitifs. — 8, portion motrice des pyramides (*en rouge*). — 9, portion sensitive des pyramides (*en bleu*). — 10, olive. — 11, noyau juxta-olivaire antéro-interne. — X, nerf pneumogastrique (portion sensitive). — XII, nerf grand hypoglosse.

1° Noyaux terminaux. — Les noyaux de substance grise auxquels aboutissent les fibres constitutives de la grosse racine, sont au nombre de trois : le noyau gélatineux, le noyau moyen et le noyau du locus cœruleus.

a. *Noyau gélatineux.* — Le noyau gélatineux, continuation de la tête de la corne postérieure, a la forme d'une longue colonne longitudinale, qui s'étend sans interruption depuis le collet du bulbe jusqu'au tiers inférieur de la protubérance. Elle occupe la partie latérale et superficielle du bulbe et c'est elle qui, en soulevant à son niveau la partie antérieure du cordon postérieur, détermine cette saillie, comme elle longitudinale, que l'on désigne sous le nom de *corps cendré de Rolando.* — Vu sur des coupes horizontales (fig. 377,4'), le noyau gélatineux est arrondi. — Vu

sur des coupes frontales, il revêt l'aspect d'une colonne ascendante, obliquement dirigée de bas en haut et un peu de dedans en dehors (fig. 379). Elle est même légèrement incurvée en S, de telle sorte que sa moitié inférieure est convexe en dehors, sa moitié supérieure convexe en dedans. — Histologiquement, le noyau gélatineux nous présente, comme la substance gélatineuse de la moelle dont elle dérive, des cellules multipolaires de dimensions moyennes et de formes fort diverses. Tout autour de ces cellules se dispose un riche réticulum de fibrilles, qui par rapport au noyau sont, les unes afférentes, les autres efférentes.

b. *Noyau moyen.* — Le noyau moyen (*noyau sensitif* de certains auteurs) est situé au-dessus et un peu en arrière du précédent (fig. 378.7). Sa hauteur est de 3 ou 4 millimètres. Il renferme, comme éléments, des cellules de petite taille, formant de petits amas irréguliers entre les fibrilles nerveuses qui s'y terminent ou ne font que le traverser. Les auteurs ne sont pas d'accord sur la signification du noyau moyen ou sensitif. Les uns, avec Kölliker, le considèrent comme une simple dépendance de la colonne gélatineuse, comme la partie toute supérieure de cette colonne. Les autres, comme Obersteiner, le distinguent soigneusement de la substance gélatineuse. Hösel se range à cette dernière opinion et, pour lui, le noyau sensitif du trijumeau serait l'homologue du noyau de Burdach (p. 121).

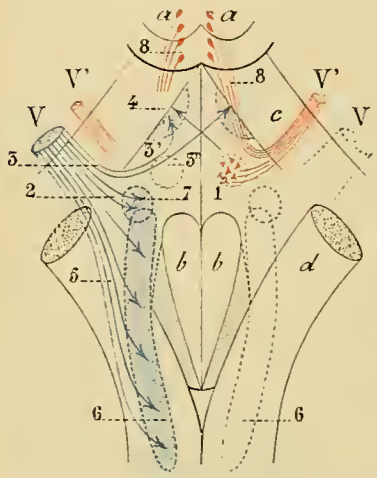

Fig. 378.

Schéma représentant, sur le plancher du quatrième ventricule, les origines et terminaisons réelles du trijumeau.

V, grosse racine du trijumeau (*en bleu*); V', sa petite racine ou nerf masticateur (*en rouge*).

a, tubercules quadrijumeaux. — *b*, plancher du quatrième ventricule. — *c*, pédoncules cérébelleux supérieurs. — *d*, pédoncules cérébelleux inférieurs.

1, noyau masticateur (*en rouge*). — 2, racine moyenne du trijumeau sensitif. — 3, racine du locus cœruleus, avec : 3', fibres directes ; 3", fibres croisées. — 4, locus cœruleus. — 5, racine inférieure ou descendante. — 6, colonne de substance gélatineuse, formant le noyau terminal de cette dernière racine. — 7, noyau moyen ou noyau sensitif. — 8, racine supérieure ou descendante du trijumeau moteur.

c. *Noyau du locus cœruleus.* — Le locus cœruleus, on le sait (p. 198), est cette traînée noirâtre ou bleuâtre qui s'étend le long du bord supérieur du plancher ventriculaire, immédiatement au-dessus de la fovea superior. La substance grise qui le forme (*substantia ferruginosa*) renferme des cellules de grandes dimensions (50 à 60 μ), de forme globuleuse, plus ou moins riches en granulations pigmentaires d'un brun foncé : quelques cellules ne présentent qu'une toute petite quantité de granulations pigmentaires ; d'autres en sont entièrement remplies; il en est, enfin, un certain nombre qui sont entièrement dépourvues de pigment. Le locus cœruleus, en tant que région colorée en noir, ne mesure guère que 6 à 8 millimètres de longueur. Mais ses éléments se prolongent bien au-dessus de cette région noirâtre : on peut, en effet, suivre les cellules caractéristiques du locus cœruleus jusque dans la calotte pédonculaire.

2° Trajet intra-protubérantiel du trijumeau sensitif. — De la face antérieure de la protubérance, où elles s'engagent, les fibres constitutives du trijumeau sensitif se portent obliquement en arrière et en dedans et, arrivées dans la région de la calotte, se divisent chacune en deux branches : l'une ascendante, plus courte et plus grêle; l'autre descendante, plus longue et plus forte. Au point de vue de

leur mode de terminaison, ces fibres forment trois groupes, constituant chacun une racine : racine inférieure, racine moyenne et racine supérieure.

a. *Racine inférieure.* — La racine inférieure ou bulbaire, signalée depuis bien longtemps par Gall et Spurzheim, a été particulièrement bien décrite, en 1877, par Mathias Duval. Son existence, et aussi son trajet et son mode de terminaison, sont certainement aujourd'hui un des points les mieux établis de l'histoire des nerfs craniens. Cette racine est représentée par un volumineux paquet de fibres nerveuses, qui se séparent du tronc du trijumeau, peu après son entrée dans la protubérance, pour s'infléchir en bas et en arrière et descendre jusqu'au niveau de l'émergence de la première paire cervicale. On la désigne indistinctement sous les noms de *racine ascendante* ou de *racine descendante*, suivant qu'on la suit du noyau terminal vers son point d'émergence ou de son point d'émergence vers son noyau terminal. Ces deux dénominations prêtent à confusion, et voilà pourquoi nous leur avons substitué celle de racine inférieure ou bulbaire.

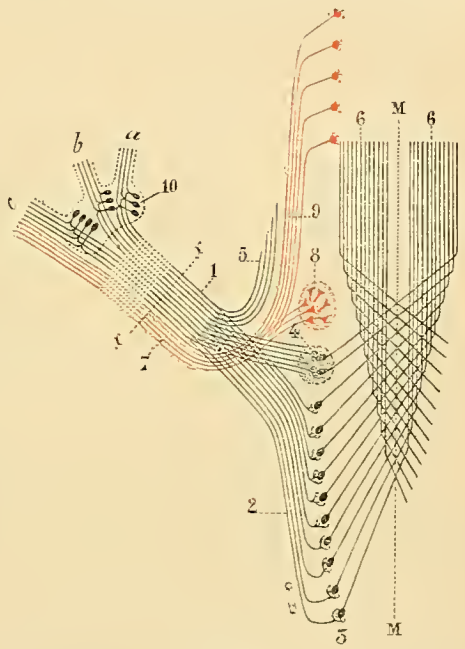

Fig. 379.

Schéma montrant les origines et les terminaisons réelles des deux portions du trijumeau.

(L'axe *xx* indique l'entrée du trijumeau dans la protubérance : la ligne MM désigne la ligne médiane.)

1, trijumeau sensitif. — 2, sa racine inférieure. — 3, noyau gélatineux. — 4, noyau moyen. — 5, racine du locus cœruleus. — 6, voie centrale du trijumeau. — 7, trijumeau moteur ou nerf masticateur. — 8, noyau masticateur. — 9, racine descendante. — 10, ganglion de Gasser, avec : *a*, ophthalmique ; *b*, maxillaire supérieur ; *c*, maxillaire inférieur.

Vue en coupe transversale (fig. 377, 4''), la racine inférieure du trijumeau revêt la forme d'un croissant dont la concavité, dirigée en dedans, coiffe le noyau gélatineux ci-dessus décrit. Son volume, relativement considérable à sa partie supérieure, diminue peu à peu au fur et à mesure qu'on se rapproche du collet du bulbe : c'est que, au fur et à mesure qu'elle descend, elle jette dans la colonne gélatineuse un certain nombre de ses fibres, lesquelles s'y terminent par des arborisations libres (voy. fig. 379.2).

Les rapports de la racine inférieure du trijumeau sont différents à la protubérance et au bulbe. Au niveau de la protubérance, le faisceau radiculaire est profondément situé entre le corps restiforme et la substance réticulaire : la branche ascendante du facial passe sur son côté interne ; la racine cochléaire de l'auditif croise son côté externe. Au niveau du bulbe, il est beaucoup plus superficiel : il longe le côté antérieur du corps restiforme et ne se trouve séparé de la surface extérieure de l'organe que par une mince couche de substance blanche. Les nerfs mixtes (fig. 398,8) le traversent de part en part.

Outre les fibres précitées, qui sont manifestement sensitives, la racine inférieure du trijumeau renferme encore dans sa masse un certain nombre de fibres sympathiques, qui proviennent vraisemblablement des équivalents bulbaires du tractus intermédio-latéralis. La racine en question est donc une racine essentiellement mixte : elle possède à la fois des fibres sensitives et des fibres vaso-motrices. La physiologie expérimentale, entre les mains de Mathias Duval et

Laborde, est venue corroborer sur ce dernier point, d'une façon aussi nette qu'ingénieuse, les données de l'anatomie. Ces deux expérimentateurs, en effet, en sectionnant la racine inférieure du trijumeau dans le bulbe lui-même, sur des chiens et sur des lapins, ont constaté, du côté correspondant de la face et notamment sur le globe oculaire, l'ensemble des troubles sensitifs et trophiques qui suivent d'ordinaire la section du trijumeau, lorsque cette section est pratiquée entre le ganglion de Gasser et son émergence. Nul doute alors que le faisceau intra-bulbaire sectionné ne soit l'une des principales racines de la cinquième paire.

b. *Racine moyenne.* — La racine moyenne (fig. 379) est moins importante que la précédente. Elle est aussi beaucoup plus courte. Les fibres qui la constituent, suivant un trajet à peu près horizontal, se portent vers le noyau moyen et s'y terminent, comme celles de la racine inférieure, par des arborisations libres.

c. *Racine supérieure ou racine du locus cœruleus.* — La racine supérieure (fig. 378,3) décrite par Meynert sous le nom de *racine descendante externe*, se porte obliquement en haut et en arrière et vient se terminer dans le locus cœruleus. Ses fibres sont en partie directes, en partie croisées, je veux dire qu'elles se rendent, les premières (3') au locus cœruleus du côté correspondant, les secondes (3'') au locus cœruleus du côté opposé. Nous devons ajouter que l'accord n'est pas encore fait, parmi les anatomistes, sur la signification morphologique de cette racine : certains auteurs la rejettent entièrement ; d'autres, tout en admettant son existence, la considèrent comme motrice et, de ce fait, la rattachent à la petite racine.

Meynert et, après lui, Edinger ont signalé des fibres qui, de la grosse racine du trijumeau, se portaient directement vers le cervelet en formant, pour ce nerf, une nouvelle racine, la *racine cérébelleuse directe*. L'existence de cette racine n'est pas encore nettement démontrée : elle est rejetée par bon nombre d'auteurs, notamment par Kölliker et par Bechterew. Le trijumeau, sans doute, est en relation avec le cervelet, comme les autres nerfs sensitifs : mais les fibres qui établissent ces relations proviennent des noyaux terminaux de la grosse racine et non de la racine elle-même.

3° Relations centrales du trijumeau sensitif. — Les cellules nerveuses du noyau gélatineux et du noyau moyen (nous ne savons rien encore au sujet de celles du locus cœruleus) émettent des fibres qui se dirigent en dedans, en formant par leur ensemble ce que nous appellerons la *voie centrale du trijumeau*. Ces fibres (fig. 379,6), arrivées au raphé, s'y entre-croisent avec celles du côté opposé (Kölliker, Hösel, Wallenberg) ; puis, se redressant en haut pour devenir longitudinales, elles se mêlent aux fibres de la portion fondamentale du ruban de Reil et gagnent, avec elles, le thalamus et l'écorce cérébrale. A côté de ces fibres qui s'entre-croisent dans le raphé (*fibres croisées*), Cajal signale d'autres fibres qui ne vont pas jusqu'à la ligne médiane et qui se jettent dans le ruban de Reil du côté correspondant (*fibres directes*). Qu'elles soient directes ou croisées, les fibres constitutives de la voie centrale du trijumeau abandonnent au cours de leur trajet de nombreuses collatérales, qui se terminent, les unes dans les noyaux moteurs bulbo-protubérantiels, en particulier dans le noyau ambigu, dans le noyau masticateur et dans le noyau du facial), les autres dans la formation réticulaire. Kölliker incline à penser que ces dernières collatérales ont pour rôle d'influencer les grosses cellules multipolaires de la substance réticulaire blanche et grise (p. 127).

B. — Racine motrice ou trijumeau moteur

La petite racine du trijumeau, exclusivement motrice, se rend aux muscles masticulateurs (temporal, masséter, ptérygoïdiens interne et externe, mylo-hyoïdien et ventre antérieur du digastrique), d'où le nom de *nerf masticateur*, que l'on donne parfois à cette racine.

1° Noyaux d'origine. — On distingue à la racine motrice du trijumeau deux noyaux, un noyau principal et un noyau accessoire :

a. *Noyau principal.* — Le noyau principal, plus connu sous le nom de *noyau masticateur* (fig. 378,1 et 379,8) est profondément situé dans la partie latérale de la calotte protubérantielle. C'est une petite colonne de substance grise, haute de 4 ou 5 millimètres, commençant en bas au niveau de l'extrémité supérieure de l'olive protubérantielle et dépassant légèrement en haut le noyau sensitif. Vu en coupe horizontale (fig. 380, 2), il revêt la forme d'un ovale dont le diamètre antéro-postérieur, le plus grand des deux, mesure en moyenne 3 millimètres, le diamètre transversal 1mm,3 seulement (Kölliker). Comme le noyau du facial, au-dessus duquel il est situé, le noyau masticateur représente, au niveau de la

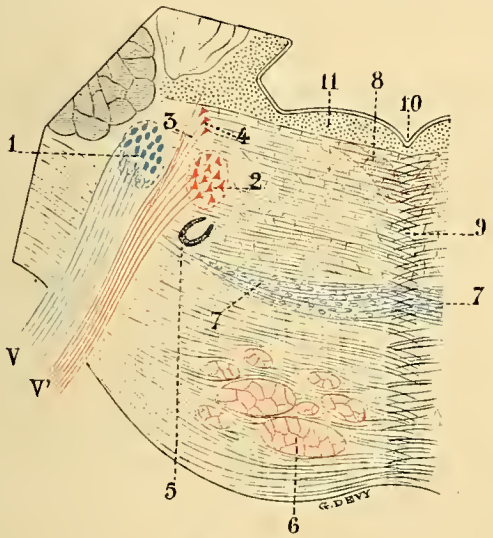

Fig. 380.

Coupe transversale de la partie supérieure de la protubérance annulaire pour montrer les noyaux du trijumeau (demi-schématique).

V, trijumeau sensitif (grosse racine) : V', trijumeau moteur (petite racine ou nerf masticateur). — 1, noyau formé par la substance gélatineuse. — 2, noyau masticateur. — 3, racine descendante du nerf masticateur. — 4, cellules d'origine de cette racine. — 5, olive supérieure ou protubérantielle. — 6, faisceau pyramidal. — 7, ruban de Reil. — 8, bandelette longitudinale postérieure. — 9, formation réticulaire. — 10, quatrième ventricule. — 11, substance grise sous-épendymaire.

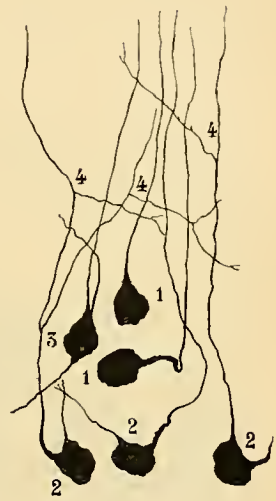

Fig. 381.

Cellules de la racine descendante du trijumeau, imprégnation par le nitrate d'argent (d'après Lugaro).

1, 1, cellules unipolaires. — 2, 2, cellules bipolaires. — 3, 3, cellules multipolaires. — 4, 4, collatérales.

protubérance, la tête de la corne antérieure de la moelle épinière. Histologiquement, il est formé par des cellules multipolaires de grandes dimensions (50 à 70 μ, Kölliker), pourvues de prolongements nombreux et richement ramifiés.

b. *Noyau accessoire.* — Le noyau accessoire est constitué par une longue traînée de cellules nerveuses, qui commence en bas au niveau du noyau principal et, de là, s'étend sans interruption jusqu'au côté interne du tubercule quadrijumeau antérieur. Ces cellules, tantôt éparses, tantôt réunies en petits groupes, sont volumineuses (50 à 60 μ en moyenne), arrondies ou légèrement piriformes (fig. 160,19). Meynert, en raison de leur forme sphérique et de leur aspect boursouflé, leur avait donné le nom de *cellules vésiculeuses*. Longtemps on les a considérées comme dépourvues de prolongements protoplasmiques. Kölliker s'est élevé

contre cette assertion et, dans la dernière édition de son traité d'histologie, il les décrit comme étant multipolaires. Dans un travail récent, inséré dans le *Monitore zoologico* de 1894, Lugaro nous apprend que sur 68 cellules vésiculeuses qu'il a clairement observées chez le lapin, 33 étaient privées de prolongements protoplasmiques, 31 en avaient un seul, long de 30 à 150 μ, 3 en avaient deux, 1 en avait trois. Les cellules en question ne possèdent donc qu'un appareil protoplasmique rudimentaire. Leurs cylindraxes, dont l'origine et le trajet ont été bien étudiés par Lugaro et par Cajal, se portent obliquement en bas et en arrière (fig. 379,9), pour se jeter finalement dans la petite racine du trijumeau.

2° Trajet intra-protubérantiel du trijumeau moteur. — Chacun des deux noyaux précités donne naissance à un faisceau radiculaire. Le trijumeau moteur se trouve ainsi avoir deux racines que nous distinguerons, d'après leur direction, en supérieure et inférieure :

a. *Racine inférieure.* — La racine inférieure, la plus importante des deux, provient du noyau masticateur : elle est l'ensemble des fibres qui naissent des cellules de ce noyau. Ces fibres, réunies bientôt en un faisceau compacte, se portent obliquement en avant et un peu en haut, traversent l'étage inférieur de la protubérance et s'échappent du névraxe par le même point que la grosse racine. La racine inférieure est en partie croisée, je veux dire que, à côté des fibres qui proviennent du noyau masticateur correspondant, se trouvent un certain nombre de fibres (Kölliker) qui tirent leur origine du noyau du côté opposé. Ainsi s'explique vraisemblablement la synergie des muscles droits et gauches dans les mouvements de mastication.

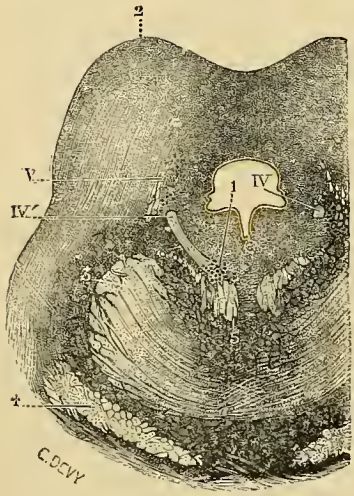

Fig. 382.

La racine descendante du trijumeau, vue sur une coupe transversale passant par les tubercules quadrijumeaux postérieurs (d'après Mathias Duval).

1, noyau d'origine du pathétique. — 2, tubercules quadrijumeaux postérieurs. — 3, pédoncules cérébelleux supérieurs. — 4, ruban de Reil. — 5, bandelette longitudinale postérieure. — IV, IV', nerf pathétique. — V, racine supérieure du trijumeau.

b. *Racine supérieure.* — La racine supérieure, encore appelée *racine cérébrale* ou *racine descendante*, émane des cellules vésiculeuses ci-dessus décrites. Les fibres qui la constituent forment un petit faisceau longitudinal, qui vient se placer sur le côté externe de la traînée celluleuse où il prend origine et qui, recevant continuellement de nouvelles fibres, augmente de volume au fur et à mesure qu'il descend. Vu sur des coupes transversales de l'isthme (fig. 382,5. V et 141,3), il nous apparaît sous la forme d'un croissant orienté en sens sagittal : sa face interne, légèrement concave, regarde l'aqueduc de Sylvius, dont elle est séparée par un intervalle de 3 ou 4 millimètres ; sa face externe, convexe, répond au pédoncule cérébelleux supérieur. Arrivée au voisinage du noyau masticateur, notre racine descendante, jusque-là longitudinale, s'infléchit en avant et en dehors pour devenir horizontale, rejoint la racine précédente et se fusionne avec elle.

Comme on le voit, toutes les fibres constitutives du trijumeau, qu'elles soient sensitives ou motrices, ascendantes ou descendantes, se portent en convergeant vers cette région de la calotte protubérantielle qui est située immédiatement en

avant du noyau masticateur : cette région est ce que certains auteurs ont appelé *convolutio trigemini* (lieu de rassemblement, lieu de réunion des fibres du trijumeau).

Comme il a été dit plus haut (voir *Pathétique*, p. 448), les filets radiculaires qui proviennent des cellules vésiculeuses supérieures croisent la portion moyenne du fer à cheval décrit par le pathétique et présentent parfois avec ce dernier nerf des rapports intimes. Nous rappellerons, toutefois, que ces rapports se bornent toujours à une simple contiguïté des deux faisceaux nerveux, lesquels ne doivent pas être plus confondus au point de vue anatomique qu'au point de vue physiologique.

3° Relations centrales du trijumeau moteur. — Le noyau masticateur est l'aboutissant d'un certain nombre de fibres du faisceau géniculé, qui proviennent de la zone motrice de l'écorce cérébrale et lui apportent les incitations motrices volontaires : ces fibres sont croisées. Il reçoit en outre, de nombreuses collatérales qui, comme nous l'avons vu plus haut (p. 452), émanent de la voie centrale du trijumeau : elles sont affectées aux mouvements réflexes.

Voyez, au sujet, des origines et terminaisons réelles du trijumeau, parmi les travaux récemment publiés : Bechterew, *Ueber d. Faserursprung d. grossen aufsteigenden Trigeminuswurzel*, Arch. f. Anat., 1886 et 1887; — Du même, *Ueber die Trigeminuswurzeln*, Neur. Centr., 1887; — Homén, *Zur Kenntniss d. Ursprungs des Nervus trigeminus*, Neurol. Centralbl., 1890; — Gudden, *Beitr. zur Kenntniss d. Wurzeln des Trigeminusnerven*, Allg. Zeitschr. f. Psych. etc., 1891; — Lugaro, *Sulle cellule d'origine della radice discendente del trigemine*, Monit. zool. italiano, 1894; — Hösel, *Die Centralwindungen im Centralorgan der Hinterstränge u. des Trigeminus*, Arch. f. Psych. Bd. XXIV, 1892; — Du même, *Ein weiterer Beitrag zur Lehre vom Verlaufe der Rindenschleife u. centraler Trigeminusfasern beim Menschen*, ibid. Bd. XXV, 1893; — Cajal, *Origen del trigemino*, Madrid, 1895; — Bield, *Ueber die spinale sog. aufsteigende Trigeminuswurzel*, Wien. klin. Woch., 1895; — Wallenberg, *Die secundäre Bahn d. sensiblen Trigeminus*, Anat. Anzeiger, 1896.

§ VI. — Origine réelle du nerf moteur oculaire externe

Comme le moteur oculaire commun et le pathétique, le moteur oculaire externe est un nerf exclusivement moteur, ayant la signification d'une racine motrice rachidienne. Il se rend, comme son nom l'indique, au muscle droit externe de l'œil, lequel porte le globe oculaire du côté externe : c'est l'*abducens* des anatomistes anglais et allemands.

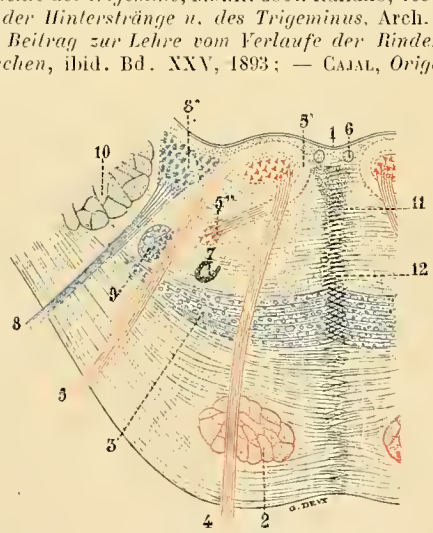

Fig. 383.

Coupe transversale passant par la partie inférieure de la protubérance, pour montrer l'origine réelle du moteur oculaire externe.

1, quatrième ventricule. — 2, faisceau pyramidal. — 3, ruban de Reil. — 4, moteur oculaire externe, avec : 4' son noyau d'origine. — 5, nerf facial (branche de sortie), avec : 5' sa portion moyenne (*fasciculus teres*); 5'', son noyau d'origine. — 6, noyau du fasciculus teres. — 7, olive supérieure. — 8, nerf vestibulaire, avec 8', son noyau dorsal externe. — 9, racine descendante du trijumeau. — 10, corps restiforme. — 11, bandelette longitudinale postérieure. — 12, raphé.

1° Noyau d'origine. — Son noyau d'origine est situé sous le plancher du quatrième ventricule, immédiatement en dehors de la tige du calamus, au niveau de cette saillie, arrondie ou ovalaire, qui porte le nom d'eminentia teres (fig. 387.5). Il se trouve compris dans la concavité de l'anse, ci-dessous décrite, que forme, au-dessous de l'épendyme, le

nerf de la septième paire (fig. 387). Sa longueur est de 3 ou 4 millimètres. Vu en coupe transversale (fig. 383,4'), il revêt une forme circulaire ou plutôt ovalaire à grand axe transversal : il mesure, en moyenne, 2 millimètres dans le sens transversal, 1 millimètre ou 1 millimètre et demi dans le sens antéro-postérieur. Le noyau de l'oculo-moteur externe fait suite, en bas, à celui de l'hypoglosse, dont il n'est séparé que par un tout petit intervalle. Comme ce dernier, il se rattache, morphologiquement, à la base des cornes antérieures de la moelle. Il renferme, au milieu d'un riche réticulum fibrillaire, des cellules multipolaires de grosseur moyenne (40 à 50 μ, Kölliker).

Pendant longtemps, on a pensé que le noyau oculo-moteur externe abandonnait au facial un certain nombre de filets radiculaires, d'où le nom de *noyau commun du facial et du moteur oculaire commun* que lui donnaient les anatomistes. Cette opinion n'est plus admise aujourd'hui. Elle n'est pas conciliable, en effet, avec les deux faits suivants : Gudden, en arrachant le nerf facial dans le crâne, constate que l'atrophie qui est consécutive à cet arrachement n'intéresse que le noyau propre de ce dernier nerf; d'autre part, la destruction pathologique ou expérimentale du noyau oculo-moteur externe ne détermine aucune dégénérescence dans le nerf facial.

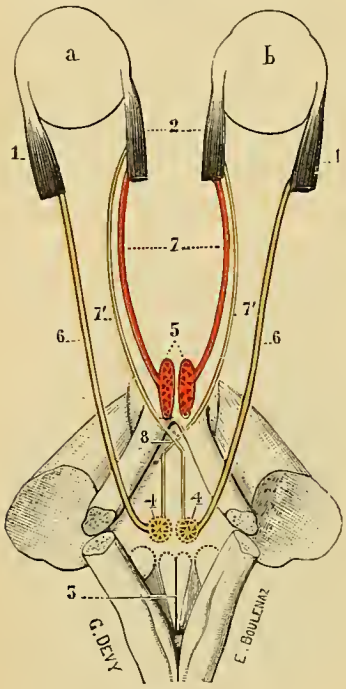

Fig. 384.

Schéma représentant le mode d'innervation, d'après Duval et Laborde, des muscles droit interne et droit externe de l'œil.

a, œil du côté gauche. — *b*, œil du côté droit. — 1, 1, muscles droits externes. — 2, muscles droits internes. — 3, plancher du quatrième ventricule. — 4, noyau oculo-moteur externe. — 5, noyau oculo-moteur commun. — 6, nerf moteur oculaire externe. — 7, nerf du droit interne, provenant du noyau oculo-moteur commun du côté correspondant. — 7', autre nerf du droit interne, provenant du noyau oculo-moteur externe du côté opposé. — 8, entre-croisement de ce faisceau avec son homologue du côté opposé.

2° Trajet intra-protubérantiel du nerf moteur oculaire externe. — Au sortir de leur noyau d'origine, les filets radiculaires du moteur oculaire externe se portent obliquement en avant, en bas et en dehors, en décrivant dans leur ensemble une légère courbe à concavité interne (fig. 383, 4). Ils traversent successivement le corps trapézoïde, le ruban de Reil, l'étage antérieur de la protubérance et, finalement, s'échappent du névraxe entre le bord inférieur de ce dernier organe et la pyramide antérieure du bulbe. Dans ce trajet intra-protubérantiel, le nerf oculo-moteur externe chemine à 1 ou 2 millimètres du raphé, laissant en dehors de lui le noyau du facial et l'olive supérieure. Tous les filets radiculaires de l'oculo-moteur externe sont directs, je veux dire que, pour l'un quelconque des deux nerfs, ils proviennent toujours du noyau du côté correspondant.

3° Relations centrales du noyau oculo-moteur externe. — Le noyau oculo-moteur externe, comme le noyau oculo-moteur commun, est l'aboutissant : 1° de fibres d'origine corticale, qui lui apportent les incitations motrices volontaires; ces fibres sont croisées ; 2° de collatérales de la voie sensitive centrale, qui sont affectées au mouvement réflexe ; 3° de fibres optiques et acoustiques, qui descendent des tubercules quadrijumeaux antérieurs et lui arrivent par la bandelette longitudinale postérieure (fig. 145) ; ces fibres, comme les précédentes, sont en rapport avec les mouvements réflexes. Le noyau oculo-moteur externe reçoit, en outre, un certain nombre des fibres efférentes de deux

des noyaux terminaux du nerf vestibulaire, le noyau de Deiters et le noyau dorsal interne (voy. § VIII, *Terminaisons réelles de l'auditif*).

4° Relations du noyau oculo-moteur externe avec le nerf oculo-moteur commun. — De toutes les connexions que présente le noyau oculo-moteur externe, la plus intéressante est celle que nous avons déjà indiquée, d'après les recherches de MATHIAS DUVAL, à propos du nerf moteur oculaire commun (p. 444) : de la partie antérieure du noyau de l'oculo-moteur externe part un faisceau longitudinal (fig. 384, 7), qui longe quelque temps la ligne médiane en formant la portion interne de la bandelette longitudinale postérieure, s'entre-croise ensuite au-dessous des tubercules quadrijumeaux avec le faisceau homologue du côté opposé et se réunit alors aux faisceaux radiculaires de l'oculo-moteur commun, pour aller, finalement, se distribuer au muscle droit interne de l'œil.

Grâce à ce faisceau, véritable rameau erratique de l'oculo-moteur externe, le noyau d'origine de ce dernier nerf innerve à la fois le muscle droit externe du côté correspondant et le muscle droit interne du côté opposé. Ces deux muscles se contractent donc simultanément sous l'influence d'une incitation, volontaire ou réflexe, partie du noyau précité et ainsi se trouvent expliqués pour nous, d'une façon aussi nette que précise, les mouvements conjugués des yeux dans la vision binoculaire. Ces mouvements conjugués des deux globes oculaires, s'effectuant sous l'influence d'un seul nerf, ou plus exactement sous l'influence d'un seul noyau, rappellent jusqu'à un certain point ce qui se passe pour un attelage avec le système des doubles rênes, chacune des rênes commandant à la fois les deux chevaux et les portant tous les deux du même côté, du côté gauche s'il s'agit de la rêne gauche, du côté droit s'il s'agit de la rêne droite.

Nous avons vu plus haut (voy. *Moteur oculaire commun* (p. 444), et nous le rappellerons ici en passant, que tous les auteurs n'admettent pas le faisceau décrit par MATHIAS DUVAL; pour beaucoup d'entre eux, les fibres entre-croisées, signalés par cet histologiste, proviendraient toutes, non pas de la bandelette longitudinale postérieure et du noyau oculo-moteur externe, mais bien du noyau oculo-moteur commun. Dans ces conditions, la contraction simultanée (quand nous regardons latéralement) des deux muscles droit externe d'un côté et droit interne du côté opposé, pourrait s'expliquer par l'hypothèse émise par SPITZKA (p. 445), que les faisceaux croisés du moteur oculaire commun se rendraient au muscle droit interne. On conçoit, en effet, qu'une incitation motrice unilatérale, partie à la fois des deux noyaux oculo-moteur externe et oculo-moteur commun d'un même côté, fasse contracter simultanément : 1° par le nerf moteur oculaire externe, le droit externe du côté correspondant ; 2° par les filets croisés du moteur oculaire commun, le muscle droit interne du côté opposé.

Au sujet de l'origine réelle du moteur oculaire externe, voyez : GOWERS, *Ueber den sogen. Facialis-Abducens Kern*, Centralbl. f. d. med. Wiss., 1878 ; — MINGAZZINI, *Intorno all' origine reale del nervus abducens*, Gaz. med. di Roma, Bd. XVI ; — PACETTI, *Sopra il nucleo di origine del nervus abducens*, Laborat. di Anat. normale della R. università di Roma, 1896.

§ VII. — ORIGINE RÉELLE DU NERF FACIAL

La septième paire des nerfs craniens est formée par le facial, auquel on réunit d'ordinaire le petit filet nerveux appelé nerf intermédiaire de Wrisberg. Le facial et l'intermédiaire de Wrisberg sont des nerfs de valeur très différente et il convient, au point de vue de leur trajet intra-bulbaire, de les étudier séparément.

A. — NERF FACIAL PROPREMENT DIT

Le facial, nerf exclusivement moteur, pénètre dans le bulbe au niveau de la fossette sus-olivaire et aboutit, après un trajet fort complexe, à un noyau de subs-

tance grise qui est situé en arrière et un peu au-dessus de son point d'émergence. Nous étudierons successivement : 1° son noyau d'origine ; 2° son trajet intra-bulbaire ; 3° ses relations centrales.

1° Noyau d'origine. — Le noyau du facial (fig. 383,5″) est profondément situé à la partie antéro-externe de la calotte protubérantielle, un peu en arrière de l'olive supérieure, entre les faisceaux radiculaires du moteur oculaire externe, qui sont en dedans, et la racine bulbaire du trijumeau, qui est en dehors. Il est formé par une petite colonne de substance grise, dirigée en sens longitudinal et mesurant en moyenne 3mm,5 de hauteur. Vu sur des coupes transversales, il revêt une forme irrégulièrement circulaire : son diamètre antéro-postérieur est de 2mm,5 ; son diamètre transversal de 1mm,5 à 2 millimètres.

Le noyau du facial occupe la partie tout inférieure de la protubérance. Il est placé un peu au-dessus du noyau ambigu, un peu au-dessous du noyau masticateur. Comme ces deux noyaux, il est le représentant de la tête des cornes antérieures de la moelle épinière.

Histologiquement, le noyau d'origine du facial se compose essentiellement de grosses cellules multipolaires, mesurant de 50 à 60 μ de diamètre. Sa constitution cependant n'est pas homogène et Huguenin a pu le diviser en deux parties : une partie antérieure ou ventrale, de beaucoup la plus importante, où se trouvent les grosses cellules que nous venons de signaler ; une partie postérieure ou dorsale, se distinguant de la précédente en ce qu'elle est moins volumineuse et renferme des cellules plus petites.

Les cellules constitutives du noyau du facial baignent au milieu d'un riche lacis fibrillaire, formé par les arborisations terminales des fibres avec lesquelles ces cellules sont en relation. Nous y reviendrons plus loin. Les cylindraxes qu'elles émettent se dirigent en arrière et en dedans et ce sont eux qui forment les faisceaux radiculaires du facial, dont nous allons maintenant décrire le trajet intra-bulbaire, en allant de son émergence vers son noyau.

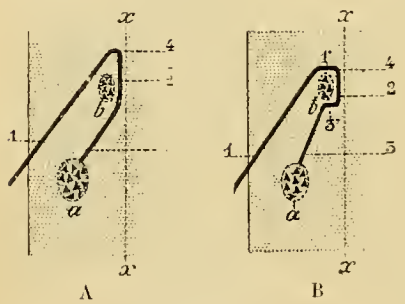

Fig. 385.

Schéma indiquant le trajet intra-bulbaire du facial : A, chez le chat ; B, chez l'homme.

xx, ligne médiane. — *a*, noyau du facial. — *b*, noyau du moteur oculaire externe. — 1, 2, 3, les trois portions du nerf facial chez le chat. — 1, 1', 2, 3', 3, les cinq portions du même nerf chez l'homme. — 4, genou du facial. — On voit que, chez l'homme, les portions 1' et 3', représentent l'extrémité supérieure des portions 1 et 3 du facial du chat, qui se seraient infléchies en dedans.

2° Trajet intra-bulbaire du facial. — Le nerf facial est d'autant plus facile à suivre à travers la bulbe que l'animal sur lequel on l'examine a une protubérance plus pauvre en fibres transversales. Le chat est, à cet égard, un excellent sujet d'étude : le facial affecte, chez lui, une disposition un peu plus simple que chez l'homme et nous croyons être utile à l'élève en indiquant tout d'abord cette disposition.

a. *Le facial chez le chat.* — Chez le chat (Mathias Duval), le facial, en pénétrant dans le bulbe, se dirige obliquement d'avant en arrière et de dehors en dedans et atteint le plancher du quatrième ventricule immédiatement en dehors de la tige du calamus (fig. 385, A). Là, se coudant à angle droit pour devenir descendant, il longe de haut en bas la ligne médiane dans une étendue de 1 ou 2 millimètres. Puis, se coudant une seconde fois, il se porte obliquement en avant et en dehors et

disparaît dans son noyau d'origine ; dans cette dernière partie de son trajet, le facial suit, mais en sens inverse, la même direction que dans sa première portion. Le nerf facial présente donc, dans son ensemble, la forme d'une anse ou d'un fer à cheval avec deux branches et une partie moyenne : les deux branches, que l'on distingue en *branche inférieure* ou *branche d'origine* et *branche supérieure* ou *branche de sortie*, sont l'une et l'autre horizontales, je veux dire perpendiculaires à l'axe longitudinal du bulbe ; la partie moyenne est verticale et soulève, de chaque côté de la ligne médiane, le plancher ventriculaire. Ces trois portions du nerf sont en outre comprises dans le même plan et il suffit, pour les avoir toutes les trois sous les yeux, de pratiquer sur le bulbe et la protubérance une coupe longitudinale passant à la fois par sa portion ventriculaire et par son point d'émergence. Cette coupe est représentée dans la figure ci-contre (fig. 386).

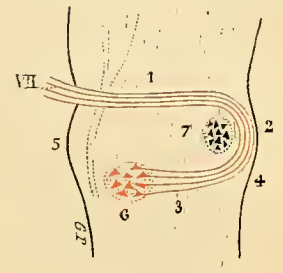

Fig. 386.

Coupe sagittale du bulbe et de la protubérance du chat, pour indiquer le trajet intra-bulbaire du facial (schématisée d'après une préparation de M. Duval).

VII, le nerf facial à sa sortie du bulbe. — 1, 2, 3, les trois portions intra-bulbaires du nerf facial. — 4, plancher du quatrième ventricule. — 5, face antérieure du bulbe. — 6, noyau du facial. — 7, noyau du moteur oculaire externe.

Ceci étant bien compris, revenons à l'homme.

b. *Le facial chez l'homme.* — Le facial présente, chez l'homme, une disposition tout à fait analogue à celle du chat ; il n'en diffère que par une légère modification de sa partie moyenne, qu'il nous sera maintenant très facile de saisir (fig. 385, B). Si nous suivons ce nerf de son point d'émergence vers la profondeur, nous le voyons tout d'abord se diriger obliquement en arrière et en dedans vers le plancher du quatrième ventricule et atteindre ce plancher, non plus sur la ligne médiane comme chez le chat, mais un peu en dehors de cette ligne, sur le côté antéro-externe de cette saillie mamelonnée que nous avons appelée *eminentia teres* et qui répond au noyau oculomoteur externe. S'infléchissant alors en dedans, il se porte transversalement et horizontalement vers le raphé. Là, il se coude pour la deuxième fois et se porte en bas, en suivant une direction longitudinale, parallèle à la ligne médiane. Après avoir ainsi longé le raphé dans une étendue de 1 millimètre et demi à 2 millimètres et demi, le facial se coude de nouveau pour se porter horizontalement en dehors. Arrivé à 1 millimètre environ de la ligne médiane, il change une dernière fois de direction, et plonge dans la profondeur pour gagner son noyau d'origine.

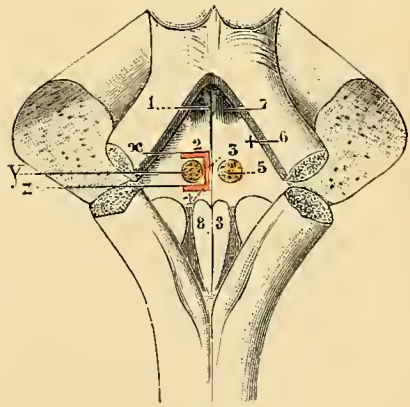

Fig. 387.

Trajet du nerf facial sur le plancher du quatrième ventricule (*schématique*).

1, tige du calamus scriptorius. — 2, deuxième portion du facial. — 3, troisième portion ou *fasciculus teres*. — 4, quatrième portion. — 5, noyau du moteur oculaire externe, formant avec l'anse dont l'entoure le facial l'*eminentia teres*. — 6, situation du noyau masticateur. — 7, locus cœruleus. — 8, aile blanche interne ou noyau de l'hypoglosse.

(Les lignes ponctuées *x*, *y*, *z* indiquent le niveau auquel sont pratiquées les trois coupes successives de la figure suivante.)

Il résulte de cette description que, dans son trajet intra-bulbaire, le nerf facial change quatre fois de direction et nous présente par conséquent cinq portions,

séparées par des coudes plus ou moins brusques, savoir (fig. 385 et 388) : 1° une *première portion*, obliquement dirigée en arrière et en dedans, qui s'étend de la fossette sus-olivaire au côté antéro-externe de l'eminentia teres ; 2° une *deuxième portion*, transversale et très courte, qui va de ce dernier point à la ligne médiane ; 3° une *troisième portion*, celle-ci longitudinale, qui, sous le nom de *fasciculus teres*, longe la ligne médiane en soulevant plus ou moins à son niveau la paroi

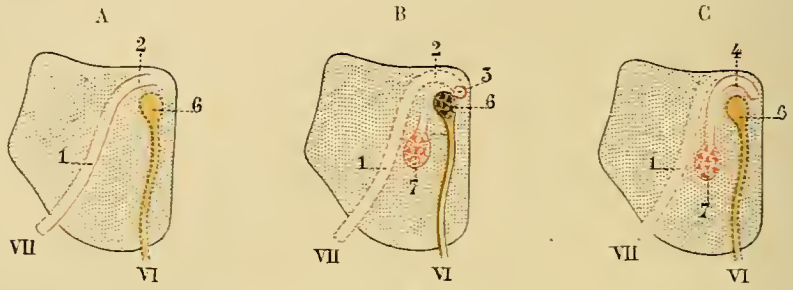

Fig. 388.

Trois coupes transversales de la protubérance, passant : A, suivant la ligne *x* de la figure précédente ; B, suivant la ligne *y* ; C, suivant la ligne *z*.

VI, moteur oculaire externe (*en jaune*). — VII, nerf facial *en (rouge)*. — 1, 2, 3, 4, 5, les cinq portions du nerf facial. — 6, noyau oculo-moteur externe. — 7, noyau du facial.

ventriculaire ; 4° une *quatrième portion*, à direction transversale et de 1 millimètre de longueur seulement, qui fuit la ligne médiane pour se porter en dehors ; 5° une *cinquième portion*, enfin, obliquement dirigée en avant et en dehors, qui s'étend de la portion précédente au noyau d'origine du nerf.

Le nerf facial de l'homme, dans son trajet intra-bulbaire, revêt donc dans son ensemble la forme d'une anse, dont la partie moyenne, sous-jacente au plancher du quatrième ventricule, se serait inclinée vers la ligne médiane. Cette inclinaison de sa partie moyenne sur la ligne médiane est, du reste, la seule différence qui existe entre le facial de l'homme et celui du chat (voy. fig. 385). Ici encore, nous avons une branche d'origine, une branche moyenne et une branche de sortie : 1° une *branche d'origine*, formée par les cinquième et quatrième portions, ci-dessus décrites ; 2° une *branche moyenne* ou *intermédiaire*, qui n'est autre que la troisième portion ou fasciculus teres ; 3° une *branche de sortie*, qui est constituée par les deuxième et première portions. Le coude, ordinairement très accusé, que forme le fasciculus teres pour se continuer avec la branche de sortie, porte le nom de *genou du facial*.

Comme nous le montre nettement la figure 387, la portion moyenne ou ventriculaire du facial contourne les trois côtés antérieur, interne et postérieur du noyau oculo-moteur externe. On croyait autrefois, et nous avons admis nous-même dans les deux premières éditions de cet ouvrage avec Mathias Duval, Schwalbe et autres anatomistes, que le facial, à ce niveau, recevait du noyau précité un certain nombre de fibres additionnelles. Cette opinion, pour des raisons que nous avons déjà fait connaître à propos du moteur oculaire externe (p. 456) est aujourd'hui abandonnée. Le facial ne présente donc avec le noyau oculo-moteur externe que de simples rapports de contiguïté.

3° Fibres directes et fibres croisées. — Un point encore controversé est celui de savoir si toutes les fibres constitutives du facial naissent du noyau d'origine correspondant et s'il n'en est pas un certain nombre qui proviennent, à travers le

raphé, du noyau du côté opposé, en d'autres termes s'il y a, oui ou non, pour les fibres du facial, une décussation partielle.

Cette décussation partielle, longtemps rejetée, paraît devoir être admise aujourd'hui, du moins chez les oiseaux et chez quelques mammifères. Elle a été constatée, à l'aide de la méthode de Golgi, par Lugaro chez le lapin, par Cajal chez la souris. Van Gehuchten a vu lui aussi, chez l'embryon du poulet, un certain nombre de fibres du facial se diriger en dedans et traverser la ligne médiane ; il n'a pu toutefois, par suite d'une réduction incomplète de la solution chromo-argentique, poursuivre ces fibres jusqu'à leurs cellules d'origine.

Il est probable que cette disposition se rencontre aussi chez l'homme et que le facial se rapproche ainsi du faisceau moteur des deux nerfs glosso-pharyngien et pneumogastrique, qui, lui aussi, s'entre-croise partiellement sur la ligne médiane. Mais, en l'absence de toute constatation directe, ce n'est là encore qu'une simple supposition.

Facial supérieur et facial inférieur. — Le nerf facial, comme nous le verrons plus tard, innerve tous les muscles peauciers de la face. Or, l'observation anatomo-clinique nous apprend que dans les cas de paralysie faciale d'origine bulbaire (par exemple, dans la paralysie glosso-labio-laryngée où le noyau du facial est complètement détruit), un certain nombre de muscles, appartenant à la région supérieure de la face, ne sont nullement atteints et qu'il en est de même, le plus souvent, dans les paralysies d'origine cérébrale. Ces muscles, ainsi respectés par la paralysie, sont l'orbiculaire des paupières, le sourcilier et le frontal. Nous devons donc admettre : 1° que le noyau bulbaire du facial, n'innerve pas tous les muscles de la face, mais les muscles inférieurs seulement ; 2° que les trois muscles précités sont sous la dépendance d'un autre centre ; 3° qu'il existe, intimement unis dans un même tronc, un *facial inférieur* et un *facial supérieur*, ayant chacun son noyau d'origine propre.

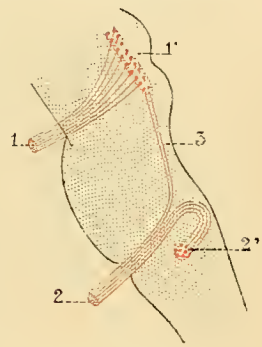

Fig. 389.
Origine du facial supérieur d'après Mendel.

1, nerf moteur oculaire commun, avec 1', son noyau d'origine. — 2, nerf facial, avec 2', son noyau d'origine. — 3, facial supérieur allant du noyau oculo-moteur commun au tronc du facial.

a. *Noyau facial inférieur.* — Le noyau d'origine du facial inférieur ou noyau facial inférieur est le noyau bulbaire, celui que nous avons décrit plus haut.

b. *Noyau facial supérieur.* — Le noyau d'origine du facial supérieur ou noyau facial supérieur, celui qui innerve l'orbiculaire des paupières, le frontal et le sourcilier, a été considéré, jusqu'à ces derniers temps, comme étant placé dans le noyau oculo-moteur externe, lequel devenait ainsi le noyau commun du facial et du moteur oculaire externe. Mais nous avons vu plus haut que cette opinion devait être abandonnée, le noyau en question ne fournissant aucune fibre au facial. Mendel, sur le lapin et sur le cobaye, pratique l'extirpation des deux paupières, y compris les muscles sourcilier et frontal : or, il constate plusieurs mois après, quand la dégénérescence a fait son œuvre, que le noyau du facial et celui du moteur oculaire externe sont intacts, tandis que le noyau oculo-moteur commun est, à sa partie postérieure, le siège d'une atrophie. D'autre part, l'arrachement du moteur oculaire commun, tout en amenant la dégénérescence de la plus grande partie du noyau oculo-moteur commun, laisse intacte l'extrémité postérieure de ce noyau (Obersteiner). Il paraît donc rationnel d'admettre, sur la foi de ces deux expériences se confirmant réciproquement, que le noyau facial supérieur est formé par la portion la plus postérieure du noyau oculo-moteur commun, autrement dit, que les fibres nerveuses destinées aux muscles supérieurs de la face (orbiculaire des paupières, frontal et sourcilier) prennent leur origine à la partie postérieure de ce noyau. Pour Mendel, ces fibres passeraient dans la bandelette longitudinale postérieure (p. 174), descendraient avec elle (fig. 389,3) jusqu'au genou du facial et se jetteraient alors dans la branche de sortie de ce nerf, pour gagner en définitive, par la branche temporo-faciale, le groupe musculaire qui leur est dévolu. Il reste à savoir si cette disposition, décrite par Mendel chez les rongeurs, existe également chez l'homme.

4° Relations centrales. — Les cellules constitutives du noyau du facial, avons-nous dit plus haut, sont entourées par un riche lacis fibrillaire. Ces fibrilles, qui apportent aux cellules en question les incitations motrices destinées à les mettre en jeu, proviennent de diverses sources : 1° de la voie pyramidale (faisceau géniculé), cette voie est croisée ; 2° de la voie sensitive centrale, notamment des

libres efférentes des noyaux sensitifs du trijumeau; 3° de la voie optique et de la voie acoustique par les fibres, déjà plusieurs fois décrites, qui du tubercule quadrijumeau antérieur descendent dans la bandelette longitudinale postérieure. De ces trois sortes de fibrilles qui se rendent au noyau du facial, les premières (fibrilles de la voie pyramidale) sont affectées aux mouvements volontaires; les autres, aux mouvements réflexes.

B. — Nerf intermédiaire de Wrisberg

Le nerf intermédiaire de Wrisberg émerge de la fossette latérale du bulbe entre le facial et l'auditif. Si nous le suivons de là vers la périphérie, nous le voyons s'engager tout d'abord dans le conduit auditif interne, puis dans l'aqueduc de Fallope et, finalement, se terminer dans un petit noyau de substance grise qui se trouve appliqué contre le premier coude du facial et que l'on désigne sous le nom de ganglion géniculé.

1° Signification morphologique de l'intermédiaire. — Le ganglion géniculé, comme le ganglion de Gasser, se compose de cellules nerveuses, qui, unipolaires

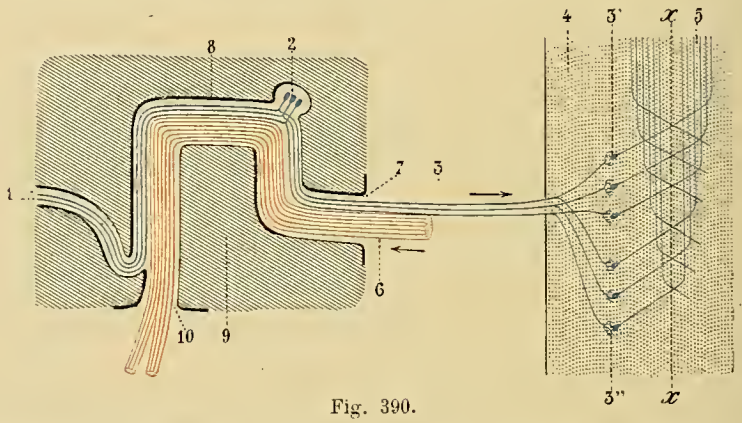

Fig. 390.

Schéma montrant la continuité de la corde du tympan avec l'intermédiaire de Wrisberg et le mode de terminaison de ce dernier nerf dans le bulbe.

1, corde du tympan. — 2, ganglion géniculé. — 3, intermédiaire de Wrisberg, avec : 3', son noyau dorsal; 3", faisceau solitaire. — 4, bulbe. — 5, fibres afférentes de ce noyau. — 6, facial. — 7, conduit auditif interne. — 8, aqueduc de Fallope. — 9, rocher. — 10, trou stylo-mastoïdien. — *x x*, ligne médiane.

chez l'adulte (Lenhossek), sont bipolaires chez l'embryon (His, Martin) : il a donc la même constitution anatomique que les ganglions spinaux. Il en a aussi toute la signification et, du même coup, l'intermédiaire de Wrisberg (fig. 390) doit être homologué à une racine postérieure rachidienne.

Du reste, les fibres constitutives de l'intermédiaire dépassent le ganglion géniculé, comme les fibres de la racine rachidienne dépassent le ganglion spinal. Au sortir du ganglion, elles s'appliquent tout d'abord contre le facial. Puis, elles s'en séparent, un peu au-dessus du trou stylo-mastoïdien, pour former la corde du tympan, laquelle, on le sait, vient se distribuer à la partie antérieure de la langue.

Déjà en 1880, Mathias Duval, en s'appuyant surtout sur les faits expérimentaux, avait entrevu et même nettement formulé cette continuité de la corde du tympan et de l'intermédiaire de Wrisberg au niveau du ganglion géniculé. Quelques années plus tard, Sapolini, à la suite de nombreuses recherches d'anatomie

comparative, a établi le fait sur de nouvelles preuves et il a même cru devoir, élevant l'intermédiaire de Wrisberg en dignité, en faire un nerf distinct sous le nom de *nerf de la treizième paire.* C'est, à mon avis, aller un peu trop loin : car il n'est nullement démontré que le facial et l'intermédiaire n'entrent pas, au delà du ganglion géniculé, en relations intimes ; il n'est pas démontré, notamment, d'une part qu'un certain nombre de fibres de l'intermédiaire ne passent pas dans le facial, d'autre part que la corde du tympan n'emprunte pas au facial quelques-unes de ses fibres. Il me paraît préférable à tous égards de considérer l'intermédiaire de Wrisberg comme une simple racine sensitive annexée au facial, lequel devient ainsi un véritable nerf mixte.

2° Trajet intra-bulbaire et noyaux de terminaison. — De la fossette latérale où il émerge du bulbe, l'intermédiaire de Wrisberg se porte obliquement en arrière et en dedans, vers le plancher du quatrième ventricule. Après avoir traversé la racine descendante du trijumeau, il passe dans la formation réticulaire, y chemine quelque temps et, finalement, vient se terminer dans un noyau de substance grise, qui, pour Mathias Duval, n'est autre que l'extrémité toute supérieure de l'aile grise. Kölliker pense, au contraire, que le noyau en question est la portion supérieure du faisceau solitaire (voy. *Glosso-pharyngien*) et, à l'appui de son opinion, il rappelle, outre ses recherches personnelles, celles de Martin et de His, qui chez l'embryon ont vu les fibres de l'intermédiaire aboutir au faisceau solitaire. Tout en acceptant ces relations de l'intermédiaire de Wrisberg avec le faisceau solitaire, je ne crois pas devoir rejeter entièrement les conclusions auxquelles est arrivé Mathias Duval à la suite de longues et minutieuses recherches, entreprises comparativement chez l'homme et chez le singe.

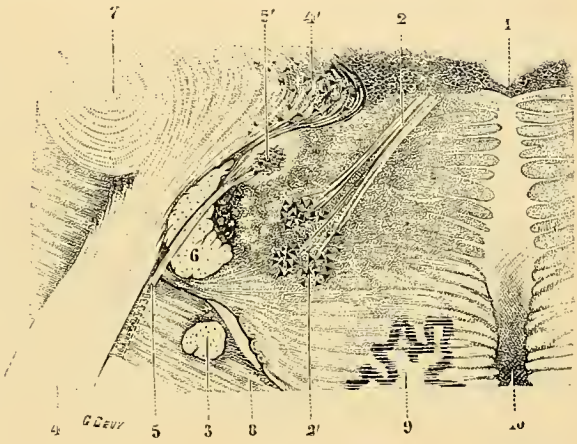

Fig. 391.

Coupe transversale du bulbe humain, passant par l'intermédiaire de Wrisberg (d'après Mathias Duval).

1, quatrième ventricule. — 2, branche d'origine du facial, avec 2', son noyau. — 3, tronc du facial. — 4, nerf auditif, avec 4', son noyau dorsal externe. — 5, intermédiaire de Wrisberg, avec 5', son noyau terminal. — 6, racine descendante du trijumeau. — 7, corps restiforme. — 8, protubérance annulaire. — 9, olive. — 10, raphé.

Nous admettrons donc, pour l'intermédiaire de Wrisberg, deux noyaux d'origine : l'un, dorsal, formé par la partie supérieure de l'aile grise ; l'autre, situé un peu en dehors du précédent et constitué par la partie supérieure du noyau solitaire. Il me paraît rationnel de penser que les fibres de ce nerf (fig. 399,1), analogues en cela aux fibres de toutes les racines sensitives, se bifurquent, après leur entrée dans le bulbe, chacune en deux branches, l'une ascendante, l'autre descendante ; et il est très probable que, comme cela a lieu pour le glosso-pharyngien et le pneumogastrique (voyez ces nerfs), les branches ascendantes se portent vers l'aile grise, tandis que les branches descendantes aboutissent aux cellules du faisceau solitaire.

Comme on le voit, l'intermédiaire de Wrisberg a exactement le même mode de terminaison et le même trajet intra-bulbaire que le glosso-pharyngien et, d'autre part, il s'échappe du névraxe immédiatement au-dessus de ce dernier nerf. Cette communauté de trajet et de terminaison ont amené Mathias Duval à considérer l'intermédiaire comme un simple faisceau, le faisceau le plus élevé, du glosso-pharyngien, qui, au lieu de se joindre au tronc de la neuvième paire et sortir du crâne par le trou déchiré, s'engage dans le conduit auditif interne et (en se continuant par la corde du tympan) gagne la langue par un chemin détourné, à la fois plus long et plus complexe. Les recherches de Cannieu sur les poissons osseux confirment pleinement cette interprétation : le groupe de cellules qui, chez les poissons, représente le ganglion géniculé des mammifères supérieurs, envoient leurs fibres ascendantes dans le noyau terminal du glosso-pharyngien, tandis que ses branches descendantes rejoignent ce même glosso-pharyngien au-dessous du crâne. La physiologie, à son tour, se montre entièrement favorable à l'opinion émise par Mathias Duval : l'expérimentation a démontré depuis longtemps, en effet, que le glosso-pharyngien et la corde du tympan jouissent l'un et l'autre des mêmes propriétés fonctionnelles. De ce fait, l'innervation de la muqueuse linguale se trouve ramenée à l'unité : la partie postérieure de cette muqueuse recevant ses nerfs du glosso-pharyngien des traités classiques : sa partie antérieure recevant les siens du rameau erratique de ce dernier nerf, lequel, comme nous l'avons vu, a son ganglion propre et prend successivement les noms d'intermédiaire de Wrisberg et de corde du tympan.

3° Relations centrales. — Les relations centrales de l'intermédiaire de Wrisberg sont vraisemblablement les mêmes que celles du glosso-pharyngien (voyez *Glosso-pharyngien*. p. 476).

A consulter, au sujet des origines et terminaisons réelles du facial et de l'intermédiaire de Wrisberg, parmi les publications récentes : Gowers, *Ueber d. sog. Facialis und Abducenskern*, Centralbl. f. d. med. Wiss. 1878 ; — Duval M., *Origine du glosso-pharyngien*, Journ. de l'Anat. 1880 ; — Retzius, *Unters. über die Nervenzellen der cerebro-spinalen Ganglien u. d. übrigen periph. Kopfganglien*, Arch. f. Anat. u. Physiol., 1880 ; — Sapolini, *Etude anatomique sur le nerf de Wrisberg et la corde du tympan*, etc., Journ. de méd. de Bruxelles, 1884 ; — Mendel, *Ueber den Kernursprung des Augenfacialis*, Neurol. Centralbl. 1887 ; — Martin, *Die erste Entwick. d. Kopfnerven bei der Katze*, Œsterr. Monatsschr. g. Tierheilk., 1890 ; — Penzo, *Ueber das Ganglion geniculi u. d. mit denselben zusammenhängenden Nerven*, Anat. Anz. 1893 ; — Lenhossek, *Das ganglion geniculi nervi facialis u. seine Verbindungen*, Beitr. z. Histol. d. Nervensystems u. d. Sinnesorgane, Wiesbaden, 1894 ; — Popowsky, *Zur Entwick. des N. facialis beim Menschen*, Morphol. Jahrb., 1895 ; — Cannieu, *Remarques sur le nerf intermédiaire de Wrisberg*, C. R. Acad. des Sc., 1895.

§ VIII. — Terminaisons réelles du nerf auditif, voie acoustique

Le nerf auditif ou nerf acoustique (fig. 392) tire son origine des divers segments de l'oreille interne : le limaçon, le vestibule et les canaux demi-circulaires. Les fibres qui proviennent du limaçon forment un tronc volumineux, le *nerf cochléaire ;* celles qui émanent du vestibule et des ampoules des canaux demi-circulaires se condensent de même en un seul tronc, le *nerf vestibulaire.* Les premières traversent le ganglion de Corti, les secondes le ganglion de Scarpa. Ces deux ganglions, constitués l'un et l'autre par des cellules bipolaires (fig. 392.5 et 6) ont la valeur des ganglions spinaux et les deux nerfs, sur le trajet desquels ils se développent, sont de tous points comparables aux racines postérieures ou sensitives des nerfs rachidiens. Les deux nerfs cochléaire et vestibulaire, primitivement distincts, se réunissent dans le conduit auditif interne pour former le tronc de l'auditif. Celui-ci, se portant en dedans, parcourt le conduit auditif interne, pénètre dans la cavité cranienne et, arrivé sur le plan latéral du bulbe, se divise en deux faisceaux, l'un antérieur, l'autre postérieur. Or, ces deux faisceaux, que l'on désigne habituellement sous le nom de *racines de l'auditif*, ne sont autre chose que les deux branches primitives du tronc nerveux, lesquelles se sont simplement accolées au cours de leur trajet et se sont séparées de nouveau en atteignant le névraxe : la racine antérieure représente le nerf vestibu-

laire ; la racine postérieure est la continuation du nerf cochléaire. Ces deux racines, que nous désignerons pour cette raison sous les noms de *racine vestibulaire* et de *racine cochléaire*, se comportent, dans leur trajet intra-bulbaire, d'une façon toute différente et il convient de les étudier séparément.

A. — Racine antérieure ou vestibulaire (nerf vestibulaire)

La racine antérieure ou vestibulaire, continuation du nerf vestibulaire, tire son origine du vestibule et des canaux demi-circulaires membraneux (voy. *Oreille interne*). Située tout d'abord en arrière de la racine cochléaire (le vestibule est postérieur par rapport au limaçon), elle croise cette dernière en X, pour venir se placer en avant et en dedans d'elle. Les fibres qui constituent cette racine, pénétrant dans le bulbe au niveau de la fossette latérale, se portent obliquement en arrière et en dedans, en passant dans l'étroit espace qui sépare le corps restiforme de la racine inférieure du trijumeau et finalement se divisent, comme les racines postérieures des nerfs rachidiens, en deux ordres de branches, les unes ascendantes, les autres descendantes. Les branches ascendantes se terminent, par des arborisations libres, dans des noyaux de substance grise qui s'étalent au-dessous du plancher du quatrième ventricule. Les branches descendantes, comme fuyant ces derniers noyaux, se recourbent en bas en constituant ce qu'on appelle la racine inférieure de l'auditif. Nous décrirons tout d'abord les noyaux terminaux de la racine vestibulaire, puis son faisceau inférieur.

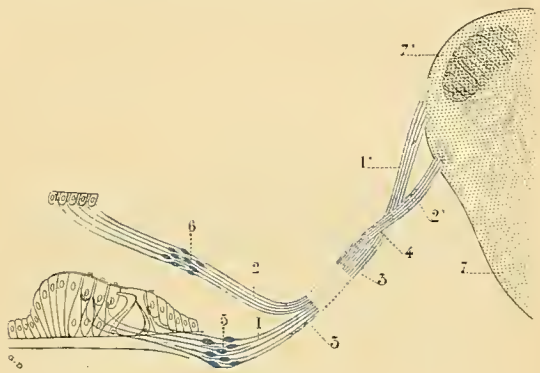

Fig. 392.

Schéma montrant les rapports des deux branches de l'auditif avec ses deux racines.

1, nerf cochléaire provenant du limaçon. — 1', racine postérieure ou cochléaire. — 2, nerf vestibulaire provenant du vestibule. — 2', racine antérieure ou vestibulaire. — 3, tronc de l'auditif. — 4, entre-croisement en X des deux racines. — 5, ganglion de Corti. — 6, ganglion de Scarpa. — 7, bulbe rachidien, avec 7', corps restiforme.

1° Noyaux terminaux de la racine vestibulaire. — Ces noyaux sont au nombre de trois, le noyau dorsal externe, le noyau dorsal interne et le noyau de Bechterew :

a. *Noyau dorsal externe.* — Le noyau dorsal externe (fig. 393,6), plus connu sous le nom de *noyau de Deiters*, se trouve situé immédiatement au-dessous de l'angle externe du quatrième ventricule. Il est formé par de petits amas de substance grise, irrégulièrement disséminés dans la partie postéro-interne du corps restiforme et de la pyramide postérieure. Les cellules qui le constituent sont multipolaires et de grandes dimensions : leur diamètre, chez l'homme, est de 40 à 100 μ ; chez le chat, de 57 à 114 μ (Kölliker).

b. *Noyau dorsal interne.* — Le noyau dorsal interne (*noyau postérieur* ou *noyau triangulaire* de quelques auteurs) est situé en dedans et un peu en arrière du précédent (fig. 393,5). Il occupe, sur le plancher ventriculaire, la région appelée aile blanche externe. Ses limites circonférencielles manquent de netteté : en

dehors, il confine au noyau externe, dont il ne se distingue que par les caractères particuliers de ses cellules ; en dedans, il s'étend jusqu'au voisinage de la ligne médiane. Vu sur une coupe horizontale du bulbe, le noyau dorsal externe revêt la forme d'un triangle, dont le sommet regarde en avant et dont la base s'étale au-dessous du plancher ventriculaire. Les cellules qui le constituent sont de petites dimensions (20 μ en moyenne), étoilées ou fusiformes.

c. *Noyau de Bechterew.* — On donne ce nom à un petit groupe de cellules volumineuses (fig. 393.7), qui se trouvent situées en dehors et en arrière du noyau dorsal externe. On peut, avec Kölliker, considérer le noyau de Bechterew comme une dépendance du noyau dorsal externe, comme la partie postéro-externe de ce noyau.

2° Racine inférieure de l'acoustique. — La racine inférieure de l'acoustique (fig. 393,8), décrite par Roller en 1880, se dirige en bas comme la racine homonyme du trijumeau et peut être suivie jusqu'à la région du bulbe où s'effectue l'entre-croisement sensitif. C'est la *racine ascendante* de Roller, la *racine descendante* de bon nombre d'auteurs. Ces deux termes prêtent à confusion et l'on comprend que nous lui ayons substitué celui de racine inférieure, qui indique nettement sa situation et son trajet par rapport aux autres paquets radiculaires de l'acoustique. La racine inférieure ou descendante du nerf vestibulaire présente les plus grandes analogies avec la racine de même nom que possèdent le trijumeau, le glosso-pharyngien et le pneumogastrique. On peut la suivre en bas jusqu'au niveau de l'entre-croisement sensitif. Les fibres qui la constituent se terminent, toujours par des extrémités libres, dans une colonne de cellules nerveuses qui est placée sur leur côté interne et qui se fusionne, à son extrémité inférieure, avec le noyau de Burdach.

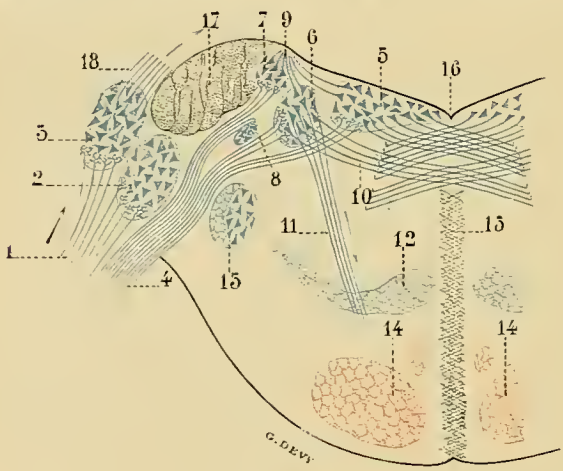

Fig. 393.

Noyaux terminaux de la racine vestibulaire, avec leurs connexions supérieures (*schématique*).

(Pour ne pas compliquer la figure, les fibres efférentes des deux noyaux auxquels se rend la racine cochléaire ont été supprimées.)

1. racine postérieure ou cochléaire, avec ses deux noyaux : 2, noyau antérieur de l'auditif ; 3, tubercule acoustique. — 4. racine antérieure ou vestibulaire. — 5, noyau dorsal interne. — 6, noyau dorsal externe ou de Deiters. — 7, noyau de Bechterew. — 8, racine inférieure ou descendante de l'auditif. — 9, fibres ascendantes cérébelleuses. — 10, fibres allant au raphé. — 11, fibres à trajet oblique. — 12, ruban de Reil. — 13, racine inférieure du trijumeau. — 14, faisceaux pyramidaux. — 15, raphé. — 16, quatrième ventricule. — 17, pédoncule cérébelleux inférieur. — 18, origine des stries acoustiques.

3° Relations centrales des noyaux terminaux de la racine vestibulaire. — Les cellules nerveuses que nous venons de décrire comme formant les noyaux terminaux de la racine vestibulaire donnent naissance à d'autres fibres (cylindraxes de ces cellules), qui relient les noyaux précités à des masses grises situées dans d'autres régions du névraxe. Ces fibres forment quatre groupes : les fibres cérébelleuses, les fibres de la formation réticulaire, les fibres à direction oblique et les fibres destinées au noyau de l'oculo-moteur externe.

Les *fibres cérébelleuses* (*faisceau acoustico-cérébelleux* de Cajal) naissent à la fois du noyau dorsal interne, du noyau de Deiters et du noyau de Bechterew (fig 393,9). Suivant un trajet ascendant, elles longent le côté interne du pédoncule cérébelleux inférieur et pénètrent avec celui-ci dans le cervelet. Elles vont se terminer en grande partie, avec ou sans entre-croisement, dans le noyau du toit, le noyau globuleux et l'embolus.

Les *fibres de la formation réticulaire* (fig. 393.10), très nombreuses et très fines, naissent également du noyau dorsal interne et du noyau dorsal externe. Elles se portent transversalement de dehors en dedans, s'entre-croisent dans le raphé et disparaissent dans la substance réticulaire du côté opposé. Des fibres analogues émanent du noyau terminal de la racine inférieure (Kölliker). Il est rationnel de penser que ces différentes fibres, une fois arrivées dans la substance réticulaire, se redressent pour devenir longitudinales et ascendantes et se mêler alors aux faisceaux de même direction qui constituent le ruban de Reil ou voie sensitive centrale.

Les *fibres obliques* (fig. 393,11) naissent sur le côté interne du noyau de Deiters et, de là, se portent obliquement en avant et en dedans. Ces fibres, décrites par Held, par Bruce, par Kölliker, ne sont pas douteuses, mais leur mode de terminaison n'est pas encore élucidé.

Les *fibres destinées au noyau de l'oculo-moteur externe* proviennent en grande partie du noyau de Deiters. Quelques-unes seulement naissent du noyau dorsal interne. Ces fibres, comme leur nom l'indique, se rendent au noyau du moteur oculaire externe, les premières (celles qui naissent du noyau de Deiters) en suivant un trajet transversal, les autres (celles qui émanent du noyau dorsal interne) en suivant un trajet oblique. Ces relations directes des noyaux terminaux du nerf vestibulaire avec le noyau de l'oculo-moteur externe, signalées par Bechterew et par Kölliker, nous expliquent nettement l'apparition de certains troubles oculo-moteurs comme complication d'affections labyrinthiques (voy. à ce sujet P. Bonnier, *Rev. Neurol.*, 1895, p. 674).

B. — Racine postérieure ou cochléaire (nerf cochléaire)

La racine postérieure ou cochléaire, continuation du nerf cochléaire, tire son origine du limaçon membraneux. Un peu en dehors du bulbe, elle se sépare à angle aigu de la racine vestibulaire, se porte obliquement en dehors et en arrière, gagne ainsi la face externe du corps restiforme et s'y termine dans un amas de substance grise, qui, tout superficiel qu'il est, fait corps avec le névraxe.

1° Noyaux terminaux de la racine cochléaire. — Cette masse grise (fig. 395,3 et 4) mesure 5 millimètres de hauteur, sur 3 millimètres de largeur et 2 millimètres d'épaisseur (Krause). Le nerf cochléaire, en la pénétrant de bas en haut, la divise en deux parties, l'une antéro-interne, l'autre postéro-externe : la première constitue le *noyau antérieur de l'auditif ;* la seconde, le *tubercule acoustique latéral.*

a. *Noyau antérieur.* — Le noyau antérieur ou ventral (*noyau accessoire* de quelques auteurs) est situé sur le côté antéro-externe du corps restiforme. Il est comme emprisonné (fig. 395,3) entre la racine vestibulaire, qui est placée sur son côté interne, et la racine cochléaire, qui longe son côté externe. Les cellules qui le constituent sont un peu différentes dans sa portion interne et dans sa portion

externe. Dans sa portion interne, le noyau antérieur nous présente des cellules de petites dimensions (15 μ en moyenne). Dans sa portion externe, ce sont des cellules beaucoup plus volumineuses (35 μ en moyenne), arrondies et entourées d'une capsule nucléée, tout comme les cellules des ganglions spinaux.

b. *Tubercule acoustique latéral.* — Le tubercule acoustique latéral (fig. 395,4) se dresse sur le côté postérieur et externe du noyau antérieur, un peu en arrière de la racine cochléaire. Il est rudimentaire chez l'homme, mais très développé chez certains animaux. Chez ces derniers, le tubercule acoustique se compose, en réalité, de trois couches, qui diffèrent nettement par la forme et les dimensions de leurs cellules nerveuses. — La couche externe ou superficielle nous présente, au milieu de cellules névrogliques peu abondantes, des cellules nerveuses clairsemées, de petite taille, de forme globuleuse. — La couche moyenne, un peu plus épaisse que la précédente, est constituée par des cellules pyramidales, de 10 à 12 μ de largeur sur 20 à 25 μ de longueur, disposées plus ou moins régulièrement en une ou deux rangées. — La couche interne ou profonde se compose de cellules nerveuses de petites dimensions (10 à 16 μ), le plus souvent globuleuses, rarement fusiformes, pourvues de prolongements abondants et fortement ramifiés (Sala). Une pareille division n'existe pas chez l'homme (Kölliker) et la raison en est dans l'état atrophique où se trouve, chez lui, le tubercule acoustique latéral.

Fig. 394.

Le tubercule acoustique latéral, vu sur une coupe transversale du bulbe (*schématique*).

1, corps restiforme. — 2, racine cochléaire, avec : 2', ses fibres directes ; 2'', ses fibres se terminant dans le tubercule acoustique. — 3, 3, cellules du tubercule acoustique. — 4, cylindraxes de ces cellules allant former les stries acoustiques. — 5, 5, collatérales des fibres directes.

Le noyau antérieur de l'auditif et le tubercule acoustique latéral, tout en recevant la presque totalité des fibres de la racine cochléaire, ne les reçoivent pas toutes. Un certain nombre d'entre elles, que nous avons représentées par le chiffre 2' dans la figure 394, traversent la masse grise sans s'y arrêter et, contournant le corps restiforme, passent dans les stries acoustiques du quatrième ventricule. Ces *fibres directes* constituent des voies longues, rappelant exactement par leur disposition les voies longues des racines sensitives rachidiennes, qui, comme on le sait, remontent directement, sans entrer en relation avec la substance grise spinale, jusqu'aux noyaux bulbaires de Goll et de Burdach.

2° **Relations centrales des noyaux terminaux de la racine cochléaire.** — Comme nous l'avons vu pour la racine vestibulaire, les noyaux terminaux de la racine cochléaire sont le point de départ de fibres nouvelles, qui relient les noyaux précités à des centres plus élevés. Ces fibres, dont l'ensemble constituera plus loin le *faisceau acoustique central*, suivent un trajet fort complexe. Elles ont été suivies, à l'aide de la méthode de Gudden, par Monakow et Baginski, qui ont réussi à les faire dégénérer, le premier en lésant le faisceau acoustique au niveau des

tubercules quadrijumeaux, le second en détruisant le limaçon chez de jeunes animaux. De leur côté, Flechsig, Bechterew et Edinger les ont étudiées dans leur développement (myélinisation). Enfin, tout récemment (1891-1893), Held, en les colorant par la méthode chromo-argentique, a pu les suivre dans leurs différentes étapes. Grâce à tous ces travaux, les fibres efférentes des deux noyaux terminaux de la racine cochléaire nous sont aujourd'hui assez bien connues. Nous examine-

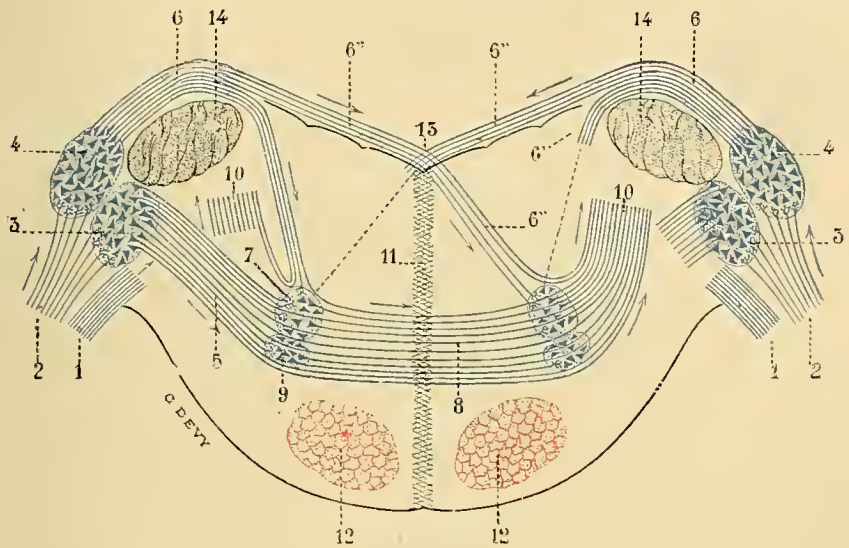

Fig. 395.

Noyaux terminaux du nerf cochléaire, avec leurs connexions supérieures (*schématique*).

(La racine vestibulaire, ses noyaux terminaux et les fibres efférentes de ces derniers ont été supprimés (on les voit sur la figure 393). D'autre part, pour ne pas compliquer le corps trapézoïde, les fibres efférentes des noyaux terminaux du côté droit ont été réséquées dans la plus grande partie de leur étendue. Le corps trapézoïde ne comprend par conséquent qu'une seule moitié des ses fibres, celles qui viennent de gauche.)

1, racine antérieure ou vestibulaire de l'auditif, sectionnée à son entrée dans le bulbe. — 2, racine postérieure ou cochléaire. — 3, noyau antérieur de l'auditif. — 4, tubercule acoustique. — 5, fibres efférentes du noyau antérieur. — 6, fibres efférentes du tubercule acoustique, constituant les stries acoustiques ou barbes du calamus, avec : 6', leur faisceau direct, allant à l'olive supérieure du côté correspondant; 6'', leur faisceau croisé, allant à l'olive supérieure du côté opposé. — 7, olive supérieure. — 8, corps trapézoïde. — 9, noyau trapézoïde. — 10, faisceau acoustique central. — 11, raphé. — 12, faisceaux pyramidaux. — 13, quatrième ventricule. — 14, pédoncule cérébelleux inférieur.

rons successivement celles du noyau antérieur et celles du tubercule acoustique latéral :

a. *Fibres efférentes du noyau antérieur : corps trapézoïde et noyau trapézoïde.* — Les fibres qui émanent du noyau antérieur de l'auditif se portent transversalement en dedans, traversent l'olive supérieure du côté correspondant, s'entrecroisent sur la ligne médiane, pénètrent dans l'olive du côté opposé et en ressortent sur son côté externe. L'ensemble de ces fibres transversales, qui vont d'un noyau antérieur de l'auditif à l'olive supérieure correspondante et de celle-ci à l'olive supérieure du côté opposé, constituent une sorte de ruban horizontal (fig. 395,8), connu sous le nom de *corps trapézoïde*. Nous avons déjà rencontré cette formation en étudiant la protubérance annulaire (p. 171). Nous rappellerons ici que le corps trapézoïde répond à la partie inférieure de la protubérance et que ses fibres, recouvertes chez l'homme par les faisceaux protubérantiels inférieurs, deviennent libres et parfaitement visibles à l'extérieur (fig. 396,5) chez les animaux dont la protubérance est faiblement développée.

L'olive supérieure, nous l'avons encore vu à propos de la protubérance, est un petit noyau de substance grise, situé dans la protubérance, à droite et à gauche de la ligne médiane, un peu en avant du noyau d'origine du facial. Sa partie antérieure, logée comme elle dans l'épaisseur du corps trapézoïde, a été considérée par Flechsig comme un noyau distinct, le *noyau du corps trapézoïde* (fig. 395,9) ou, plus simplement, le *noyau trapézoïde*.

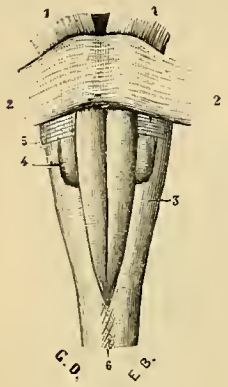

Fig. 396.

Le corps trapézoïde, vu sur la face antérieure du bulbe chez le cynocéphale.

1, pédoncule cérébral. — 2, protubérance annulaire, moins développée que chez l'homme. — 3, bulbe rachidien. — 4, olive bulbaire. — 5, corps trapézoïde (*en bleu*). — 6, décussation des pyramides et moelle épinière.

En traversant l'olive supérieure ou le noyau trapézoïde, les faisceaux efférents du noyau antérieur de l'auditif se terminent en partie dans ces masses grises, en même temps qu'ils en reçoivent des fibres additionnelles. Il en résulte que, sur le côté externe de l'olive, le corps trapézoïde renferme en réalité trois ordres de fibres, savoir : 1° des fibres qui proviennent du noyau antérieur de l'auditif du côté opposé (*fibres croisées*) ; 2° des fibres qui émanent de l'olive supérieure et du noyau trapézoïde du côté opposé (encore des *fibres croisées*) ; 3° des fibres qui tirent leur origine de l'olive supérieure et du noyau trapézoïde du côté correspondant (*fibres directes*).

Laissons là ces fibres pour l'instant. Nous les reprendrons tout à l'heure pour les suivre dans leur trajet ultérieur. Il convient, auparavant, d'étudier les fibres efférentes du tubercule acoustique.

b. *Fibres efférentes du tubercule acoustique latéral, stries acoustiques.* — Les fibres qui émanent des cellules du tubercule acoustique latéral, se portant en arrière et en dedans, contournent le corps restiforme et arrivent sur le plancher du quatrième ventricule, où elles forment ces petits faisceaux divergents, de coloration blanchâtre, appelés *barbes du calamus* ou *stries acoustiques*. Ces faisceaux, au point de vue de leurs connexions, se partagent en deux groupes. — Les uns (fig. 395,6'), peu après leur arrivée sur le plancher ventriculaire, plongent d'arrière en avant dans la masse protubérantielle et aboutissent à l'olive supérieure du même côté. Là, avec ou sans interruption dans les cellules nerveuses de l'olive, ils se recourbent en haut pour devenir fibres longitudinales ascendantes : ce sont des *fibres directes*. — Les autres (fig. 395,6''), et ce sont les plus nombreux, vont jusqu'au raphé, s'y entre-croisent et se rendent à l'olive supérieure du côté opposé, où, comme les précédents, ils se recourbent en haut, avec ou sans interruption dans l'olive : ce sont des *fibres croisées*.

c. *Formation du faisceau acoustique central.* — Les fibres efférentes des noyaux terminaux de la racine cochléaire suivent donc deux voies différentes : les unes, celles qui proviennent du noyau antérieur, suivent la voie antérieure ou ventrale, en constituant le corps trapézoïde ; les autres, celles qui tirent leur origine du tubercule acoustique latéral, suivent la voie postérieure ou dorsale, en constituant les stries acoustiques, et aboutissent aux olives supérieures, soit à celle du côté correspondant, soit à celle du côté opposé.

Quel que soit leur trajet, qu'elles suivent la voie ventrale ou la voie dorsale, ces deux ordres de fibres se recourbent en haut au sortir de l'olive et, se fusionnant alors, elles constituent un faisceau unique, à direction longitudinale et ascendante. Ce faisceau (fig. 395,10), formé en grande partie par des fibres croisées,

mais comprenant aussi un certain nombre de fibres directes, est le *faisceau acoustique central* ou, tout simplement, le *faisceau acoustique*.

Une fois constitué, le faisceau acoustique central se place sur le côté externe du faisceau sensitif, qui vient de la moelle et du bulbe. C'est à la large nappe de fibres longitudinales, formée par la réunion de ces deux faisceaux, que l'on donne le nom de *ruban de Reil* (*lemniscus* ou *laqueus*) et nous voyons maintenant pourquoi le faisceau acoustique, en raison de sa situation, est appelé par quelques auteurs *partie externe du ruban de Reil*, *portion latérale du ruban de Reil*, *ruban de Reil latéral* (voy. *Ruban de Reil*, p. 487).

d. *Trajet du faisceau acoustique central, noyau latéral.* — Le faisceau acoustique central ou ruban de Reil latéral se trouve placé, tout d'abord, sur le même

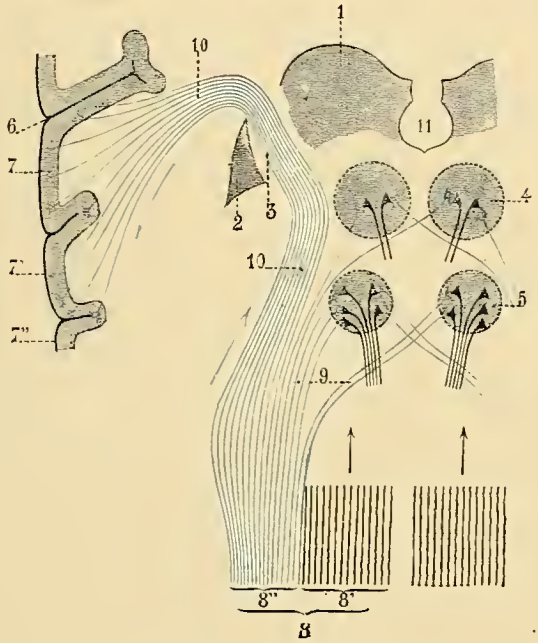

Fig. 397.

Mode de terminaison du faisceau acoustique central.

1, couche optique. — 2, noyau lenticulaire. — 3, capsule interne. — 4, tubercules quadrijumeaux antérieurs. — 5, tubercules quadrijumeaux postérieurs. — 6, scissure de Sylvius. — 7, 7', 7'', première, deuxième et troisième circonvolutions temporales. — 8, ruban de Reil, avec : 8', sa portion interne ou faisceau sensitif ; 8'', sa portion externe ou faisceau acoustique. — 9, fibres courtes, pour les tubercules quadrijumeaux. — 10, fibres longues, pour l'écorce cérébrale. — 11, troisième ventricule.

plan transversal que le ruban de Reil médian. Plus loin, il s'écarte de ce dernier pour se porter en dehors, s'échappe de la protubérance au niveau du sillon latéral de l'isthme et, s'infléchissant alors en arrière, il gagne le côté externe du tubercule quadrijumeau postérieur. Au cours de leur trajet, les fibres constitutives du faisceau acoustique central entrent en relation avec un noyau qui leur appartient en propre : c'est le *noyau latéral du ruban de Reil* (fig. 187). Ce noyau est formé par des traînées irrégulières de cellules nerveuses, qui commencent un peu au-dessus de l'olive supérieure et s'étendent de là jusqu'au voisinage des tubercules quadrijumeaux. Les cylindraxes de ces cellules sont de deux ordres : les uns, se portant en dedans, traversent la ligne médiane et viennent se terminer dans le tubercule quadrijumeau postérieur du côté opposé; les autres, et ce sont de beau-

coup les plus nombreux, se joignent aux fibres du faisceau acoustique et deviennent, pour ce faisceau, autant de fibres additionnelles.

c. *Terminaison du faisceau acoustique, centre acoustique de l'écorce ou sphère auditive.* — Arrivées sur le côté externe du tubercule quadrijumeau postérieur, les fibres constitutives du faisceau acoustique central se divisent en deux groupes : les fibres courtes et les fibres longues.

Les *fibres courtes* (fig. 379,9), se portant en dedans, se terminent dans les tubercules quadrijumeaux postérieurs, la plupart d'entre elles dans le tubercule correspondant, les autres dans le tubercule du côté opposé. Un certain nombre de fibres courtes se terminent encore dans les tubercules quadrijumeaux antérieurs et, pour celles-ci comme pour les précédentes, nous avons à la fois des fibres directes, qui s'arrêtent dans le tubercule correspondant, et des fibres croisées, qui franchissent la ligne médiane pour se rendre au tubercule du côté opposé. Les fibres courtes du faisceau acoustique ne transmettent aux tubercules quadrijumeaux que des impressions inconscientes : elles sont affectées aux mouvements réflexes. Impressionnées par elles, les cellules nerveuses des tubercules quadrijumeaux agissent à leur tour, par les fibres descendantes qu'elles envoient dans la bandelette longitudinale postérieure (fig. 145,8''), sur les noyaux oculo-moteurs, sur le noyau du facial, sur les noyaux moteurs des nerfs cervicaux, et ainsi s'expliquent les mouvements des yeux et de la tête que déterminent, suivant les circonstances, les diverses impressions acoustiques.

Les *fibres longues* ou *corticales* (fig. 397,10) diffèrent des précédentes en ce qu'elles ne s'interrompent, ni dans les tubercules quadrijumeaux, ni dans les corps genouillés, mais se rendent directement à l'écorce cérébrale. S'infléchissant en dehors, tandis que les fibres courtes se portent en dedans, elles suivent le bras postérieur des tubercules quadrijumeaux, qui les amène dans la région sous-optique. Là, se redressant en haut et en arrière, elles passent dans le segment postérieur de la capsule interne, où elles se mêlent aux fibres du faisceau sensitif. Au sortir de la capsule, elles se recourbent en dehors et viennent se terminer à la partie moyenne de la première circonvolution temporale (peut-être aussi, d'après certains auteurs, à la partie moyenne de la seconde) : cette circonvolution devient ainsi l'aboutissant des impressions auditives destinées à devenir conscientes, autrement dit le *centre acoustique cortical* ou *sphère auditive.* Il convient d'ajouter qu'en entrant dans le bras postérieur des tubercules quadrijumeaux, les fibres longues du faisceau acoustique sont renforcées par un certain nombre d'autres fibres qui proviennent du tubercule quadrijumeau postérieur.

3° Fibres descendantes de la voie acoustique centrale. — Le faisceau acoustique central n'est pas exclusivement constitué par les fibres à trajet ascendant que nous venons de décrire. A ces fibres ascendantes s'en ajoutent un certain nombre d'autres, à trajet descendant (Held, van Gehuchten), dont les cellules d'origine se trouvent situées dans l'une des masses grises avec lesquelles le faisceau acoustique entre en relation : les tubercules quadrijumeaux antérieurs et postérieurs, le noyau latéral, le noyau trapézoïde, l'olive supérieure.

Issues de l'une quelconque de ces masses grises, les fibres acoustiques descendantes se portent en bas, comme leur nom l'indique, et viennent, après un trajet variable, se terminer par des arborisations libres dans l'un des noyaux situés au-dessous.

La signification de ces dernières fibres est encore fort obscure. Van Gehuchten

les rapproche des fibres à origine centrale que renferment les nerfs optiques et qui, elles aussi, vont se terminer par des ramifications libres dans les couches profondes de la rétine.

Voyez, au sujet des origines réelles de l'auditif et de la voie acoustique centrale, parmi les mémoires récemment publiés : Roller, *Eine aufsteigende Acusticuswurzel*, Arch. f. mikr. Anat., 1880 ; — Bechterew, *Ueber d. achten Hirnnerven*, Neurol. Centralbl., 1885 ; — Du même, *Ueber d. Ursprung des Hörnerven*, ibid., 1887 ; — Forel, *Vorl. Mittheil. über d. Ursprung des Nerv. acusticus*, Neurol. Centralbl., 1885 ; — Du même, *Zur Acusticusfrage*, Neurol. Centr., 1887 ; — Freud, *Ueber d. Ursprung des Nerv. acusticus*, Monatssch. f. Ohrenheilk., 1886 ; — Baginsky, *Zur Kenntniss d. Verlaufes der hinteren Wurzel des Acusticus*, Berl. Klin. Woch., 1889 ; — Du même, *Zur Kenntniss d. Verlaufes d. hint. Wurzel d. Acusticus u. d. Verhaltens d. Striæ medullares*, Arch. f. Psych. u. Nervenkr., 1891 ; — Held, *Die centralen Bahnen d. Nervus acusticus bei der Katze*, Arch. f. Anat. u. Physiol. 1891 ; — Du même, *Ueber eine directe acustische Rindenbahn*, etc., Arch. f. Anat. u. Physiol. 1892 ; — Du même, *Die centrale Gehörleitung*, Arch. f. Anat. u. Physiol. 1893 ; — Kiriljew, *Zur Lehre von Ursprung u. centralen Verlauf der Gehörnerven*, Neurol. Centralbl., 1892 ; — Du même, *Weitere Mittheilung zur Lehre vom centralen Verlauf des Gehörnerven*, Neurol. Centralbl., 1894 ; — Cannieu, *Rech. sur le nerf auditif*, Arch. clin. de Bordeaux, 1894 ; — Bonnier, *Rapports entre l'appareil ampullaire de l'oreille interne et les centres oculo-moteurs*, Rev. Neur., 1895 ; — Sala, *Sull'origine del nervo acustico*, Monit. zool. 1891 et Arch. p. la Sc. med., 1894 ; — Matte, *Ein Beitrag zur Frage nach dem Ursprung der Fasern des nervus acusticus*, Archiv f. Ohrenheilk., 1895 ; — Oseretzkowsky, *Beitr. zur Frage von centralen Verlaufe des Gehörnerven*, Arch. f. mikr. Anat., 1895, Bd. 45 ; — Cajal, *Origine del nervio vestibular*, Madrid 1895.

§ IX. — Origine et terminaisons réelles du nerf glosso-pharyngien

Le nerf glosso-pharyngien, nerf de la neuvième paire, émerge du bulbe à la partie toute supérieure du sillon collatéral postérieur, entre le nerf auditif, qui est au-dessus, et le nerf pneumogastrique, qui est au-dessous. Il présente sur son trajet, immédiatement au-dessous de la base du crâne, un renflement ganglionnaire, que nous décrirons plus tard (voy. *Système nerveux périphérique*) sous le nom de ganglion d'Andersch. Ce ganglion a la signification d'un ganglion spinal et le nerf lui-même est l'homologue de la racine postérieure d'un nerf rachidien. Physiologiquement, le glosso-pharyngien est un nerf mixte, tenant sous sa dépendance la sensibilité du tiers postérieur de la langue et certains mouvements du pharynx. Il possède donc deux ordres de fibres : des fibres sensitives et des fibres motrices. Nous les examinerons séparément.

1° Fibres sensitives, leurs noyaux de terminaison. — Du sillon collatéral postérieur, où elles se séparent du névraxe, les fibres radiculaires sensitives du glosso-pharyngien se portent obliquement en arrière et en dedans vers le plancher du quatrième ventricule. Un peu avant de l'atteindre, elles se divisent chacune en deux branches, l'une ascendante, l'autre descendante : la branche ascendante, relativement courte, se rend, par un trajet à peu près horizontal, à la partie moyenne de l'aile grise ; la branche descendante, beaucoup plus longue, s'infléchit en dehors et en bas pour venir se terminer dans le faisceau solitaire. La portion sensitive du glosso-pharyngien a donc deux noyaux d'origine : le noyau de l'aile grise et le faisceau solitaire.

a. *Noyau de l'aile grise ou noyau dorsal.* — L'aile grise, nous le savons, occupe, sur le plancher ventriculaire, l'espace compris entre l'aile blanche interne, qui est en dedans, et l'aile blanche externe, qui est en dehors. Elle nous présente, comme éléments caractéristiques, des « cellules nerveuses, de dimensions moyennes, à contours arrondis, non anguleux, à prolongements rares et courts » (Mathias Duval). Obersteiner a décrit, en outre, des cellules fusiformes, dont le

grand axe est souvent orienté dans le sens de la direction des fibres radiculaires. — Morphologiquement, l'aile grise se rattache, ainsi que cela a été dit à propos du bulbe, à la base des cornes postérieures. — C'est dans la partie moyenne de la colonne formée par l'aile grise que se rendent les fibres radiculaires du glosso-pharyngien. Elles se terminent là, comme toutes les fibres sensitives, dans leur noyau terminal, par des arborisations libres qui enlacent les cellules nerveuses sus-indiquées.

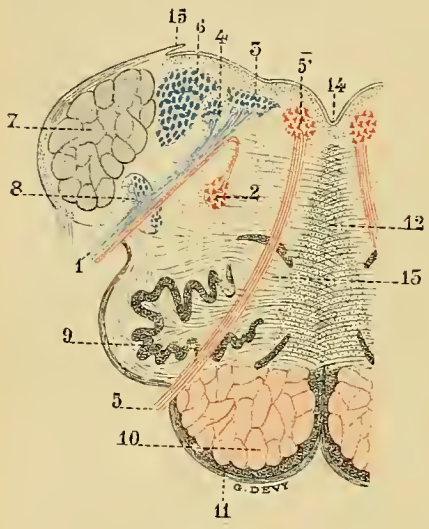

Fig. 398.

Origine et terminaisons réelles du glosso-pharyngien (demi-schématique en partie d'après VAN GEHUCHTEN).

1, glosso-pharyngien, avec : 2, son noyau moteur ou noyau ambigu ; 3, son noyau sensitif ou noyau de l'aile grise ; 4, faisceau solitaire. — 5, grand hypoglosse, avec 5' son noyau d'origine. — 6, noyau dorsal et racine descendante de l'auditif. — 7, pédoncule cérébelleux inférieur. — 8, racine descendante du trijumeau. — 9, olive et parolives. — 10, pyramide antérieure. — 11, noyaux pyramidaux ou arciformes. — 12, raphé. — 13, ruban de Reil. — 14, quatrième ventricule. — 15, ligula.

b. *Faisceau solitaire.* — LENHOSSEK a désigné sous ce nom de faisceau solitaire (*bandelette solitaire* de M. DUVAL, *faisceau respiratoire* de KRAUSE, *colonne grêle* de CLARKE) une petite colonne nerveuse, à direction longitudinale, qui, sur la figure 398 (4), nous apparaît dans la formation réticulaire en avant et un peu en dehors de l'aile grise. En bas, cette colonne peut être suivie jusqu'au niveau de l'entre-croisement sensitif. En haut, elle s'élève jusqu'à la partie toute supérieure de l'aile grise, autrement dit jusqu'à la partie moyenne du quatrième ventricule.

Si nous suivons le faisceau solitaire sur des coupes sériées, en allant de bas en haut, nous constatons tout d'abord que ce faisceau augmente graduellement de volume : son diamètre, qui n'est que $0^{mm},10$ à son extrémité inférieure, acquiert successivement $0^{mm},80$ et $1^{mm},14$ (KÖLLIKER). L'examen de ces coupes sériées nous apprend encore que le faisceau en question s'écarte peu à peu de la ligne médiane au fur et à mesure qu'il s'élève : l'intervalle qui le sépare de cette ligne médiane est de $1^{mm},10$ au niveau de son extrémité inférieure, de $4^{mm},84$ à sa partie moyenne, de $7^{mm},50$ à son extrémité supérieure. Le faisceau solitaire décrit donc, dans son ensemble, une courbe assez prononcée, dont la concavité regarde en dehors et en bas (fig. 399,4).

Envisagé au point de vue de sa constitution anatomique, le faisceau solitaire comprend deux éléments : des fibres et des cellules. — Les *fibres*, suivant un trajet longitudinal, forment un paquet plus ou moins compact qui occupe ordinairement le côté externe du faisceau solitaire. Elles représentent les branches descendantes des faisceaux radiculaires des deux nerfs mixtes et du nerf intermédiaire de Wrisberg. On les voit toujours, au cours de leur trajet, abandonner de nombreuses collatérales. — Les *cellules*, de petites dimensions, multipolaires, se groupent sur le côté interne du paquet de fibres précité. Ce n'est pas là, toutefois, une disposition constante : elles peuvent aussi se placer sur leur côté externe ou bien tout autour d'elles, les entourant dans ce dernier cas à la manière d'un anneau. Leur ensemble constitue ce qu'on appelle le *noyau du faisceau solitaire :* c'est à ces cellules, en effet, qu'aboutissent les éléments

fibrillaires du faisceau. Morphologiquement, la substance grise qui forme le noyau du faisceau solitaire paraît devoir être rattachée à la substance gélatineuse de la corne postérieure de la moelle, et l'on voit tout de suite l'analogie frappante qui existe entre le faisceau solitaire et cette autre colonne, comme lui descendante, composée comme lui de cellules et de fibres, que nous avons décrite plus haut (p. 451) sous le nom de racine inférieure ou bulbaire du trijumeau.

Le faisceau solitaire nous étant maintenant connu, revenons aux branches descendantes de la racine sensitive du glosso-pharyngien. Ces branches descendantes viennent se placer tout d'abord dans le paquet de fibres, ci-dessus décrit, qui chemine sur le côté externe du faisceau solitaire. Puis, après un parcours variable, elles se résolvent chacune en une arborisation, dont les fibrilles se terminent librement autour des cellules du noyau solitaire. C'est à la partie moyenne du noyau solitaire (la partie inférieure étant réservée au pneumogastrique et la partie supérieure à l'intermédiaire de Wrisberg) que se rendent les fibres descendantes du glosso-pharyngien sensitif : cette partie devient donc, pour les fibres en question, un véritable noyau terminal, que nous appellerons le *noyau terminal de la racine descendante du glosso-pharyngien.*

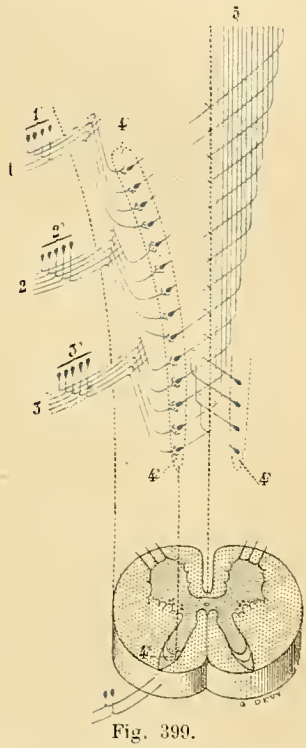

Fig. 399.

Schéma représentant le faisceau solitaire et le mode de terminaison des fibres sensitives des nerfs mixtes.

1, intermédiaire de Wrisberg, avec 1', son ganglion (ganglion géniculé). — 2, glosso-pharyngien, avec 2', son ganglion (ganglion d'Andersch). — 3, pneumogastrique, avec 3', son ganglion (ganglion jugulaire et ganglion plexiforme). — 4, faisceau solitaire, se continuant en bas avec 4', substance gélatineuse de la corne postérieure. — 5, fibres efférentes des cellules du faisceau solitaire, contribuant à former, après entre-croisement sur la ligne médiane, la voie sensitive centrale.

2° Fibres motrices, leur noyau d'origine. — Les fibres motrices du glosso-pharyngien, intimement mêlées aux fibres sensitives, suivent tout d'abord le même trajet que ces dernières : obliques d'avant en arrière et de dehors en dedans, elles traversent successivement la racine bulbaire du trijumeau et la formation réticulaire et arrivent à la partie antérieure de l'aile grise. Là, s'infléchissant sur elles-mêmes en formant une courbe très prononcée, elles se dirigent d'arrière en avant et un peu de dedans en dehors, pour gagner la partie supérieure du noyau ambigu (p. 119), qui, comme on le sait, représente à ce niveau la tête des cornes antérieures de la moelle : c'est là (fig. 398,2) que se terminent les fibres motrices du glosso-pharyngien ou plutôt qu'elles y prennent origine, car elles ne sont en réalité que les cylindraxes des cellules nerveuses qui forment le noyau ambigu. Ramon y Cajal a observé un entre-croisement partiel des fibres radiculaires du glosso-pharyngien.

Noyau ambigu. — Le noyau ambigu, où prennent également naissance les filets moteurs du pneumogastrique (p. 477) et le spinal bulbaire (p. 478), est situé en pleine formation réticulaire, entre la parolive externe, qui est en dedans, et la racine descendante du trijumeau, qui est en dehors. C'est une petite colonne de substance grise (fig. 102), disposée en sens vertical comme le faisceau solitaire. Elle commence en bas à la partie supérieure de l'entre-croisement sensitif et se termine en haut au niveau de l'extrémité supérieure de l'olive : sa hauteur totale est de 18 à 20 millimètres.

Suivi de bas en haut sur des coupes sériées, le noyau ambigu, d'abord très mince, augmente peu à peu de volume au fur et à mesure qu'il s'élève, puis s'amincit de nouveau à son extrémité supérieure. Il est donc dans son ensemble, non pas exactement cylindrique, mais fusiforme. C'est à la hauteur du bec du calamus qu'il est le plus développé. A ce niveau, il nous présente de vingt à trente cellules sur une coupe transversale et mesure de $0^{mm},42$ à 1 millimètre dans le sens transversal, sur $0^{mm},14$ à $0^{mm},42$ dans le sens antéro-postérieur (Kölliker, chez un fœtus de six mois).

Histologiquement, le noyau ambigu se compose essentiellement de cellules multipolaires, un peu allongées dans le sens des fibres qui en partent (Kölliker). Ici, comme pour les autres noyaux, les cellules précitées sont comme noyées dans un réticulum de fibrilles nerveuses, dont la provenance n'est pas encore nettement élucidée : un certain nombre proviennent vraisemblablement des noyaux de terminaison du trijumeau.

3° Relations centrales du glosso-pharyngien. — Le glosso-pharyngien est en relation avec l'écorce cérébrale, à la fois par ses noyaux sensitifs et par son noyau moteur. — Les prolongements cylindraxiles qui proviennent des cellules du noyau dorsal et de celles du faisceau solitaire se portent en dedans vers la ligne médiane (fig. 399,5), s'y entre-croisent avec leurs homologues du côté opposé et, se redressant alors pour devenir ascendantes, se mêlent aux fibres constitutives du ruban de Reil (fig. 156,7) : ils font ainsi partie de la voie sensitive centrale et, avec elle, remontent jusqu'à l'écorce cérébrale. En passant dans le voisinage du noyau de l'hypoglosse, les fibres efférentes des noyaux terminaux du glosso-pharyngien abandonnent des collatérales qui vont se ramifier entre les cellules constitutives de ce noyau (van Gehuchten).

Quant au noyau moteur du glosso-pharyngien, il reçoit les arborisations terminales d'un certain nombre de fibres du faisceau géniculé, qui lui apportent les incitations motrices cérébrales. Ces fibres motrices ont, comme les fibres sensitives, un trajet croisé, je veux dire que chacun des deux noyaux moteurs, le droit et le gauche, est soumis à l'influence de l'hémisphère cérébral du côté opposé.

Nul doute que le glosso-pharyngien ne soit encore en rapport avec le cervelet par une double voie, l'une ascendante ou sensitive, l'autre descendante ou motrice. Mais ces dernières connexions ne sont pas encore bien connues.

Voyez, au sujet des noyaux d'origine et de terminaison des trois nerfs glosso-pharyngien, pneumogastrique et spinal : Holl. *Ueber d. Nerv. accessorius Willisii*, Arch. f. Anat. u. Physiol., 1878 ; — Roller, *Centralverlauf d. Nervus glosso-pharyngeus*, Arch. f. mikr. Anat. 1881 : — Du même, *Der centr. Verlauf d. Nerv. accessorius*, Allg. Zeitschr. f. Psych., 1881 ; — Turner, *The central connections and relations of the trigeminal, vago-glosso-pharyngeal and hypoglossal nerves*, Journ. of Anat. and Physiol., vol. XXX : — Dees, *Zur Anat. u. Physiol. des Nerv. vagus*, Arch. f. Psych. u. Nervenkr., Bd XX : — Mendel, *Ueber das solitäre Bündel*, Arch. f. Psych., Bd XV, 1884 ; — Obersteiner, *Die centrale Ursprung d. N. glosso-pharyngeus*, Biol. Centralbl., Bd I : — Darkschewitsch, *Ueber den Ursprung und den centr. Verlauf d. Nervus accessorius*, Arch. f. Anat. u. Physiol., 1885 ; — Laborde, *Du noyau d'origine, dans le bulbe rachidien, des fibres motrices ou cardiaques du nerf pneumogastrique ou noyau cardiaque*, Arch. de Physiol., 1888 ; — Muchin, *Der nucleus dorsalis u. der sensorische Kern des Nervus glosso-pharyngeus*, Centr. f. Nervenheilk., 1893 : — Turner and Bulloch, *Observations upon the central relations of the vago-glosso-pharyngeal, vago-accessory*, etc., Brain, 1894 ; — Grabower, *Ueber die Kerne u. Wurzeln des N. accessorius u. N. vagus u. deren gegenseitige Beziehungen*, etc., Arch. f. Laryng. u. Rinol. 1894 ; — Holm, *Die Anat. des dorsalen Vaguskern*, Arch. f. pathol. Anat. 1895 ; — Staderini, *Sopra il nucleo intercalato* etc. (voy. *Grand hypoglosse* p. 484) ; — Marinesco, *Les noyaux musculo-strié et musculo-lisse du pneumogastrique*, Soc. de biol., 1897.

§ X. — Origine et terminaison réelles du pneumogastrique

Le pneumogastrique, nerf de la dixième paire, émerge du sillon collatéral du bulbe, entre le glosso-pharyngien et le spinal. Comme nous le verrons plus tard, il présente, à sa sortie du crâne, deux renflements ganglionnaires : le ganglion

jugulaire et le ganglion plexiforme. Ces deux ganglions sont les homologues des ganglions spinaux et le nerf, lui-même a la signification d'une racine postérieure rachidienne. Le nerf pneumogastrique présente, dans son trajet intra-bulbaire, la plus grande analogie avec le nerf glosso-pharyngien : comme ce dernier, il est mixte à son émergence et, par conséquent, renferme deux ordres de fibres, des fibres sensitives et des fibres motrices.

1° Fibres sensitives, leurs noyaux d'origine. — Les fibres sensitives (fig. 399,3) se comportent exactement comme celles du glosso-pharyngien. Après avoir traversé obliquement la racine bulbaire du trijumeau et la substance réticulaire, elles se partagent chacune en deux branches, l'une ascendante, l'autre descendante. Les branches ascendantes aboutissent, après un trajet très court et à peu près horizontal, à la partie inférieure de l'aile grise. Les branches descendantes, se recourbant en bas, se mêlent aux fibres du faisceau solitaire et viennent se terminer à la partie inférieure de ce dernier faisceau. La partie inférieure de l'aile grise et la partie inférieure du faisceau solitaire deviennent ainsi les deux noyaux terminaux (*le noyau dorsal* et le *noyau du faisceau solitaire*) des fibres radiculaires du pneumogastrique sensitif. Ces fibres se terminent, ici comme pour le glosso-pharyngien, par des arborisations libres, qui entourent les cellules nerveuses constitutives des noyaux précités.

Holm, auquel nous devons une étude détaillée des noyaux d'origine du pneumogastrique, décrit au noyau dorsal deux groupes de cellules : un groupe antéro-interne, formé par de grandes cellules, ovalaires ou fusiformes ; un groupe postéro-externe, à cellules de petites dimensions. Or, en se basant à la fois sur des faits embryologiques et sur des faits anatomo-pathologiques, Holm a cru devoir localiser dans ces deux groupes cellulaires des fonctions distinctes : le noyau postéro-externe serait le siège du réflexe trachéo-bronchique ; c'est dans le noyau antéro-interne que se trouverait le centre respiratoire.

Dans une note récente (février 1897) communiquée à la Société de biologie, Marinesco a rapporté des expériences desquelles il résulte que l'on peut, chez le chien et le chat, détruire le noyau dorsal du pneumogastrique sans arrêter pour cela la respiration : ces résultats, on le voit, sont en contradiction formelle avec l'hypothèse précitée de Holm. Pour Marinesco, le noyau dorsal du pneumogastrique renfermerait les cellules d'origine des fibres motrices qui, dans le nerf, se rendent aux muscles lisses. Il lui donne pour cette raison le nom de *noyau musculo-lisse* du pneumogastrique, par opposition au noyau ambigu, qui, fournissant au pneumogastrique les fibres motrices destinées aux muscles striés, deviendrait le *noyau musculo-strié*.

2° Fibres motrices, leur noyau d'origine. — Les fibres motrices du pneumogastrique suivent, elles aussi, le même trajet que celles du glosso-pharyngien. Se portant d'abord d'avant en arrière, puis d'arrière en avant, elles aboutissent, après avoir décrit dans leur ensemble une sorte de courbe en forme de fer à cheval, à la partie moyenne du noyau ambigu : c'est là qu'elles prennent leur origine. Nous savons déjà que les parties extrêmes de ce noyau ambigu donnent naissance, la supérieure au glosso-pharyngien moteur, l'inférieure aux faisceaux bulbaires du spinal. Les fibres radiculaires du pneumogastrique présentent, comme celles du glosso-pharyngien, une décussation partielle (Cajal).

3° Relations centrales du pneumogastrique. — Elles sont les mêmes que celles du glosso-pharyngien (voy. ce nerf p. 476).

Pour les indications bibliographiques, voy. celles relatives au *Glosso-pharyngien*, p. 476.

§ XI. — Origines réelles du nerf spinal

Le nerf spinal, nerf de la onzième paire, se détache à la fois du bulbe et de la moelle par une série nombreuse de filets radiculaires, qui s'étagent de haut en

bas sur une hauteur de 4 ou 5 centimètres. De ces filets, les uns, filets bulbaires, émergent du sillon collatéral du bulbe, immédiatement au-dessous du pneumogastrique : ils forment, par leur ensemble, le *spinal bulbaire* ou *accessoire du vague*. Les autres, filets médullaires, naissent sur les cordons latéraux de la moelle épinière, un peu en avant du sillon collatéral postérieur et des racines postérieures des trois ou quatre premières paires rachidiennes : ils constituent le *spinal médullaire*. Le spinal bulbaire et le spinal médullaire ont une origine différente et il convient de les étudier séparément.

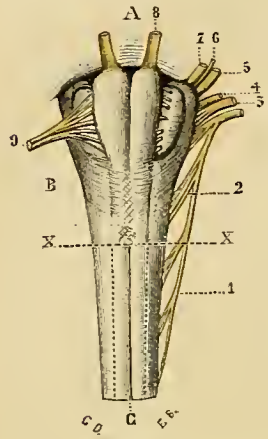

Fig. 400.

Origines apparentes du spinal.

xx, limites séparatives de la moelle et du bulbe. — A, protubérance. — B, bulbe. — C, moelle épinière.

1, racines médullaires du spinal. — 2, ses racines bulbaires. — 3, nerf pneumogastrique. — 4, nerf glosso-pharyngien. — 5, nerf auditif. — 6, nerf intermédiaire de Wrisberg. — 7, nerf facial. — 8, nerf moteur oculaire commun. — 9, nerf grand hypoglosse.

1° Spinal bulbaire : trajet central et noyau d'origine. — Les filets bulbaires du spinal, essentiellement moteurs, se comportent exactement comme les filets moteurs du pneumogastrique, qui sont situés immédiatement au-dessus d'eux et auxquels ils font suite. Arrivés dans le bulbe, ils cheminent obliquement d'avant en arrière et de dehors en dedans, pour aboutir à la *partie inférieure du noyau ambigu*, qui devient ainsi leur noyau d'origine. Nous avons déjà décrit ce noyau à propos du glosso-pharyngien et du pneumogastrique (p. 475). Nous n'y reviendrons pas ici et nous nous contenterons de rappeler qu'il représente, au bulbe, la tête des cornes antérieures de la moelle.

2° Spinal médullaire : trajet central et noyau d'origine. — Le spinal médullaire, moteur comme le précédent, traverse d'arrière en avant le cordon latéral de la moelle et disparaît dans la partie postéro-externe de la corne antérieure : c'est là qu'il prend origine, pour les uns dans le groupe cellulaire latéral, pour les autres dans le groupe cellulaire antéro-externe. Envisagées dans leur ensemble, les cellules d'origine du spinal médullaire forment une longue colonne, qui commence, en haut, un peu au-dessus du premier nerf cervical et qui se termine, en bas, au niveau du cinquième ou bien entre le cinquième et le sixième.

Suivies de leurs cellules d'origine vers leurs points d'émergence, les fibres radiculaires du spinal médullaire présentent dans leur trajet, une double modalité. — Les unes se portent horizontalement en arrière et en dehors, en décrivant une courbe à concavité antéro-externe (fig. 401, 11) : on peut les voir, dans toute leur étendue, sur une même coupe transversale de la moelle. — Les autres ont un trajet beaucoup plus complexe (fig. 402, 2). En quittant leur noyau d'origine, elles se portent tout d'abord d'avant en arrière jusqu'à la formation réticulaire, qui, comme on le sait, se trouve située immédiatement en arrière de la corne latérale. Là, elles se coudent à angle droit pour devenir verticales et ascendantes. Après avoir effectué ainsi un certain trajet en sens longitudinal, elles s'infléchissent de nouveau pour se porter horizontalement en arrière et gagner la partie postérieure du cordon latéral, où elles sortent du névraxe. Ces fibres, deux fois coudées, d'abord horizontales, puis verticales et, enfin, de nouveau horizontales, rappellent assez bien notre Z majuscule : ce sont des *fibres en* Z. La longueur de la portion ascendante est très variable ; mais, quelle qu'elle soit, il est exact de

dire que, pour une fibre donnée, la cellule d'origine de cette fibre est toujours située à un niveau inférieur à celui qu'occupe son point d'émergence du névraxe. Il en résulte que les faisceaux radiculaires supérieurs du spinal émergent de la

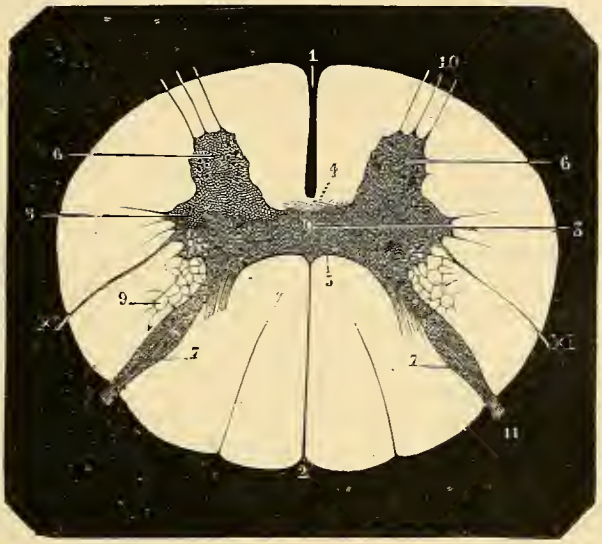

Fig. 401.

Coupe tranversale de la moelle au niveau de la première paire cervicale, pour montrer les origines réelles du spinal (d'après SCHWALBE).

1. sillon médian antérieur. — 2, sillon médian postérieur. — 3, canal de l'épendyme. — 4. commissure blanche antérieure. — 5, commissure grise. — 6, cornes antérieures. — 7, cornes postérieures. — 8. cornes latérales où tractus intermedio-lateralis. — 9, formation réticulaire. — 10, racines antérieures du deuxième nerf rachidien. — 11. ses racines postérieures. — XI, nerf spinal.

moelle à un niveau où le noyau n'existe déjà plus et, d'autre part, que le noyau descend jusqu'au cinquième nerf cervical, alors que le faisceau radiculaire le plus inférieur s'échappe de la moelle au niveau du quatrième.

Quoi qu'il en soit de leur direction, qu'ils soient horizontaux ou obliquement ascendants, les filets du spinal médullaire, pour aller de leur noyau d'origine à leur point d'émergence, traversent successivement la formation réticulaire, le faisceau pyramidal latéral et le faisceau cérébelleux direct.

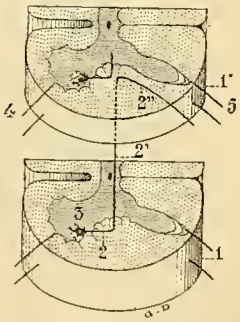

Fig. 402.

Schéma montrant le trajet en Z que suivent les filets intra-médullaires du spinal.

1, 1', deux segments de moelle superposés. — 2, 2', 2'', une fibre radiculaire du spinal, disposée en Z. — 3. sa cellule d'origine. — 4, racines antérieures. — 5, racines postérieures.

La description qui précède est celle qui est donnée par SCHWALBE, par KÖLLIKER et par la plupart des classiques. Dans ces dernières années, GRABOWER, en se basant à la fois sur des recherches expérimentales et sur des recherches anatomiques, est arrivé, en ce qui concerne les origines réelles du spinal, à des conclusions toutes différentes. Pour lui, la colonne grise médullaire ci-dessus décrite serait le seul noyau d'origine du spinal. Cette colonne qui répondrait, non pas au groupe cellulaire antéro-externe, comme l'admettait ROLLER, mais au groupe latéral, pourrait être suivie, du côté cérébral, jusqu'à la partie moyenne de l'entre-croisement des pyramides. Là, elle cesserait d'exister ou, plus exactement, ses cellules constitutives se disperseraient dans la substance nerveuse ambiante. Mais ces cellules se rapprocheraient de nouveau à un niveau un peu supérieur et, de nouveau, formeraient un véritable noyau, qui n'est autre que le noyau de l'hypoglosse. Or, d'après GRABOWER, on ne trouve plus au-dessus de

l'extrémité supérieure du noyau médullaire précité aucun filet radiculaire du spinal. Il faudrait donc en conclure que le noyau en question donne naissance à tous les filets radiculaires de ce nerf, tant aux filets qui émergent du bulbe qu'à ceux qui sortent de la moelle. Si les conclusions de Grabower étaient confirmées, nous devrions admettre que le nerf spinal est, par ses origines, tout entier médullaire, que le spinal bulbaire ou accessoire du vague n'existe pas et, comme corollaire, que le noyau ambigu, sans relation aucune avec le spinal, n'émet que deux ordres de faisceaux radiculaires, les uns rejoignant le glosso-pharyngien, les autres se rendant au pneumogastrique.

Pour les indications bibliographiques relatives aux origines réelles du spinal, voy. celles relatives au *Glosso-pharyngien*, p. 476.

§ XII. — Origines réelles du nerf grand hypoglosse

Le nerf grand hypoglosse, nerf de la douzième paire, est un nerf exclusivement moteur, l'homologue par conséquent d'une racine antérieure rachidienne. Il se distribue, comme nous le verrons plus tard, aux muscles de la langue et à un certain nombre des muscles sus- et sous-hyoïdiens. Nous examinerons successivement : 1° ses noyaux d'origine ; 2° son trajet intra-bulbaire ; 3° ses relations centrales.

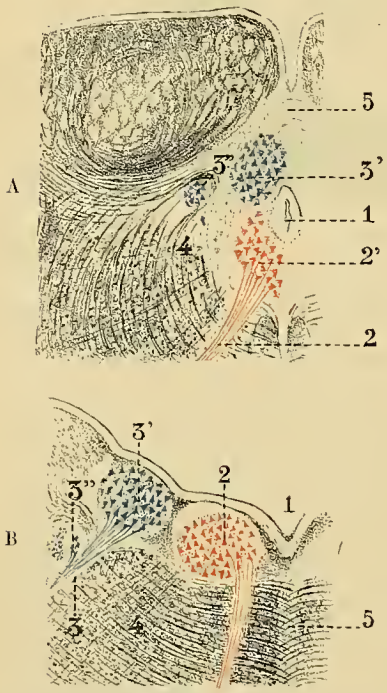

Fig. 403.

Les noyaux de l'hypoglosse et du pneumogastrique, vus sur des coupes transversales passant : A, au-dessous du ventricule ; B, par le ventricule (imité de Kölliker).

1, canal de l'épendyme. — 1', quatrième ventricule. — 2, grand hypoglosse, avec 2', son noyau d'origine. — 3, pneumogastrique, avec : 3', son noyau dorsal (aile grise) ; 3'', faisceau solitaire. — 4, formation réticulaire. — 5, raphé. — 6, ligula.

1° Noyaux d'origine. — Les filets radiculaires du grand hypoglosse tirent leur origine, dans la région du plancher ventriculaire, de deux noyaux, l'un principal, l'autre accessoire :

a. *Noyau principal.* — Le noyau principal, le plus volumineux des deux, répond à cette région du quatrième ventricule que nous avons décrite (p. 197) sous le nom d'aile blanche interne. Nous savons, pour l'avoir déjà vu à propos du bulbe, qu'il représente morphologiquement la base des cornes antérieures de la moelle épinière. Il revêt dans son ensemble la forme d'une colonne longitudinale, qui s'étend, parallèlement à la ligne médiane et de chaque côté de cette ligne, depuis la base de cette aile blanche interne jusqu'à quelques millimètres au-dessous du bec du calamus. Le noyau en question n'est donc pas tout entier visible sur le plancher ventriculaire : une petite portion, sa portion tout inférieure, est placée au-dessous du ventricule ; nous l'appellerons portion sous-ventriculaire. La longueur totale de la colonne de l'hypoglosse est à peu près la même que celle de l'olive, soit 16 à 18 millimètres.

Envisagé au point de vue de ses rapports, le noyau principal de l'hypoglosse doit être examiné séparément dans sa portion sous-ventriculaire et dans sa portion ventriculaire. — *Dans sa portion sous-ventriculaire* (fig. 403, A), il est

placé à la partie antéro-externe du canal central, immédiatement en avant du noyau du pneumogastrique. Son côté interne confine au raphé ; son côté externe, à la formation réticulaire. Le faisceau solitaire, comme nous le montre nettement la figure 403 (3''), est situé un peu en avant et en dehors du noyau de l'hypoglosse : un intervalle de 1 millimètre à $1^{mm},5$ seulement sépare, à ce niveau, les deux formations. — *Dans sa portion ventriculaire* (fig. 403, B), le noyau de l'hypoglosse, devenu plus volumineux, revêt sur les coupes l'aspect d'un triangle à bords convexes, dont le sommet regarde en avant et la base en arrière. Ses dimensions sont de $1^{mm},57$ dans le sens antéro-postérieur, de $2^{mm},25$ dans le sens transversal (Kölliker). Ici encore le côté interne du noyau confine au raphé. Son côté externe est en rapport avec l'aile grise, autrement dit avec le noyau sensitif des nerfs mixtes. Son côté postérieur ou base répond à la membrane épendymaire, dont il est séparé par la substance grise centrale et par une couche plus ou moins épaisse de fines fibres à myéline, disposées pour la plupart en sens longitudinal. La signification de ces fibres longitudinales n'est pas encore nettement élucidée. Koch les regarde comme des fibres commissurales reliant les uns aux autres les divers étages de la colonne de l'hypoglosse et il leur donne, pour cette raison, le nom très significatif de *fibres propres de l'hypoglosse*. Schutz les considère comme appartenant à la substance grise sous-épendymaire et il en fait une dépendance de son faisceau longitudinal dorsal (voy. p. 260). C'est à la présence de ces fibres, disons-le en passant, que l'aile blanche interne doit la coloration blanchâtre qui la caractérise.

Histologiquement, le noyau principal de l'hypoglosse renferme, comme tous les noyaux moteurs, deux ordres d'éléments : des cellules et des fibres. — Les *cellules* présentent la plus grande analogie avec les cellules radiculaires des cornes antérieures de la moelle. Ce sont de grandes cellules multipolaires, munies de prolongements protoplasmiques richement ramifiés et dirigés dans tous les sens : elles mesurent de 40 à 70 μ (Kölliker). A ces cellules de grandes dimensions se mêlent toujours, de préférence sur le côté dorsal du noyau, des cellules plus petites, mesurant de 20 à 30 μ (Kölliker). — Les *fibres* forment, tout autour du noyau et dans son épaisseur, un réseau d'une extrême richesse (fig. 404). Elles se résolvent finalement en des arborisations terminales libres, qui entourent les cellules nerveuses et entrent en contact, pour leur transmettre des incitations diverses, soit avec le corps cellulaire lui-même, soit avec ses prolongements protoplasmiques. C'est par ces arborisations terminales que le noyau de l'hypoglosse est mis en relation avec certaines parties du névraxe que nous indiquerons plus loin.

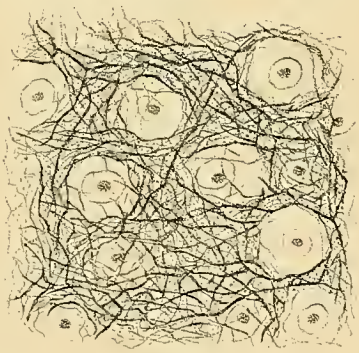

Fig. 404.
Réticulum fibrillaire du noyau de l'hypoglosse (chien nouveau-né, d'après Golgi).

b. *Noyau accessoire.* — Le noyau accessoire (fig. 406, 5') se trouve situé en avant et un peu en dedans du noyau principal. Il n'est pas formé comme ce dernier par une masse compacte, mais plutôt par une traînée de substance grise, à contours mal délimités, qui s'étend, en pleine formation réticulaire, depuis le côté antéro-externe du noyau principal jusqu'au côté externe de l'olive. Cette

traînée, toujours très irrégulière, se condense principalement à sa partie antérieure (Mathias Duval) et forme là, comme une sorte de noyau arrondi (fig. 406,5'), qui confine, d'une part à la parolive externe, d'autre part au noyau ambigu. Le noyau accessoire de l'hypoglosse a la même valeur morphologique que ce dernier noyau : il représente la tête des cornes antérieures de la moelle.

Noyau de Roller. — Roller a encore décrit, comme noyau accessoire de l'hyppoglosse un amas de petites cellules (15 μ), placé sur le côté antérieur du noyau principal, en pleine substance réticulaire. Mais l'opinion de Roller, au sujet de la signification de ces cellules, n'est généralement pas acceptée par les histologistes. Koch et Kölliker, notamment, rejettent toute relation entre le *noyau à petites cellules* de Roller et les faisceaux radiculaires de l'hypoglosse.

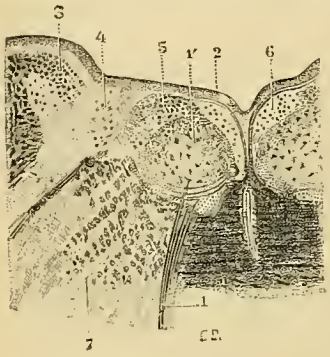

Fig. 405.

Le noyau du funiculus teres et le noyau intercalaire (homme adulte, d'après Staderini).

1. faisceau radiculaire de l'hypoglosse, avec 1', son noyau. — 2, plancher ventriculaire. — 3, noyau de l'acoustique. — 4, noyau du pneumogastrique. — 5, noyau intercalaire. — 6, noyau du fasciculus teres. — 7, formation réticulaire.

Noyau du fasciculus teres. — Sur le côté interne de l'aile blanche interne, immédiatement en dehors de la tige du calamus, se trouve une petite colonne de substance grise (fig. 109,18 et 405,6), que l'on désigne indistinctement sous les noms de *noyau médian* ou de *noyau du fasciculus teres* (*nucleus fasciculi teretis*). Cette colonne commence en bas au niveau du tiers supérieur du noyau de l'hypoglosse et dépasse en haut la portion moyenne de l'anse du facial (de Sanctis). Elle présente du reste, suivant les espèces et suivant les sujets, des variations considérables portant sur sa forme et sur ses dimensions : elle est généralement assez développée chez l'homme. Histologiquement, le noyau du fasciculus teres se compose de petites cellules multipolaires. Sa signification, soit morphologique, soit fonctionnelle, nous est encore complètement inconnue.

Noyau intercalaire de Staderini. — Staderini a décrit sous ce nom, chez l'homme et chez les animaux, une petite colonne de substance grise (fig. 405,5', qui, à sa partie inférieure, occupe l'intervalle compris entre le noyau de l'hypoglosse et le noyau du pneumogastrique. Il est constant et assez régulier dans sa forme comme dans ses rapports. Si on le suit de bas en haut sur des coupes sériées, on le voit se rapprocher peu à peu du plancher ventriculaire et, finalement, se fusionner avec un noyau semblable, mais situé un peu plus en dehors, qui n'est autre que le noyau triangulaire ou dorsal interne de l'acoustique. Le noyau intercalaire ne serait donc, pour Staderini, que la portion inférieure ou distale du noyau triangulaire de l'acoustique. Sa signification fonctionnelle, malgré les intéressantes recherches de Staderini, ne me paraît pas encore nettement élucidée.

2° Trajet intra-bulbaire. — Les filets radiculaires qui proviennent du noyau principal sortent de ce noyau par son côté antérieur. De là, ils se portent obliquement en avant et en dehors, en décrivant dans leur ensemble une longue courbe à concavité externe ou plutôt postéro-externe (fig. 406,XII). Ils cheminent d'abord dans la substance réticulaire, à 2 ou 3 millimètres en dehors du raphé. Ils s'engagent ensuite entre la parolive interne et l'olive, longent, un peu plus loin, le côté externe du faisceau pyramidal et, finalement, émergent du bulbe au niveau du sillon préolivaire. Il n'est pas très rare de voir quelques filets radiculaires de l'hypoglosse, plus externes que les autres, traverser de part en part la partie interne de l'olive. On peut en voir aussi, mais cette disposition est beaucoup plus rare, qui traversent la partie externe de la pyramide.

Les filets radiculaires qui émanent du noyau accessoire rejoignent les faisceaux précédents et, se mêlant à eux, suivent exactement le même trajet.

Quelques auteurs, notamment Obersteiner, ont admis une décussation partielle des fibres radiculaires de l'hypoglosse : pour eux, le grand hypoglosse, tout en recevant la grande majorité de ses fibres du noyau du côté correspondant, en recevrait aussi un certain nombre du noyau du côté opposé. Cette décussation partielle est

formellement rejetée par Mathias Duval et par Kölliker. Van Gehuchten lui-même, après avoir affirmé dans la première édition de son excellent traité, l'existence d'un entre-croisement partiel, du moins sur le bulbe embryonnaire du poulet, est revenu plus tard sur cette affirmation, après avoir reconnu que la préparation sur laquelle il s'était basé pour soutenir son opinion n'avait nullement la valeur qu'il lui attribuait. Staderini, dans un travail récent, est arrivé aux mêmes conclusions. Nous devons donc admettre, pour l'instant (les recherches ultérieures modifieront peut-être cette manière de voir), que toutes les fibres radiculaires de l'hypoglosse sont directes, je veux dire prennent origine dans le noyau du côté correspondant.

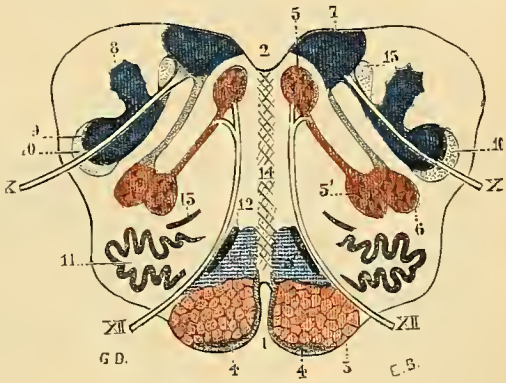

Fig. 406.

Coupe du bulbe rachidien au niveau de la partie moyenne des olives, pour montrer les origines réelles de l'hypoglosse (d'après M. Duval).

1, sillon médian antérieur. — 2, plancher du quatrième ventricule. — 3, pyramides antérieures (*en rouge*). — 3', ruban de Reil (*en bleu*). — 4, noyaux prépyramidaux. — 5, noyau principal de l'hypoglosse, avec 5', son noyau accessoire. — 6, noyau ambigu ou noyau moteur des nerfs mixtes. — 7, leur noyau sensitif. — 8, noyau restiforme. — 9, tête de la corne postérieure, coiffée par 10, la racine bulbaire du trijumeau. — 11, olive. — 12, noyau juxta-olivaire antéro-interne. — 13, noyau juxta-olivaire postéro-externe. — 14, raphé. — 15, faisceau solitaire. — X, nerf pneumogastrique. — XII, nerf grand hypoglosse.

3° Relations centrales. — Le noyau du grand hypoglosse est en relation tout d'abord, comme tous les noyaux moteurs, avec la voie pyramidale qui, en passant, lui abandonne un certain nombre de fibres. Ces fibres, qui apportent aux cellules radiculaires de l'hypoglosse les incitations motrices volontaires, naissent très probablement dans le pied de la frontale ascendante, qui deviendrait ainsi le véritable *centre cortical de l'hypoglosse*. De là, se portant en dedans et en bas, elles traversent successivement le centre ovale, le genou de la capsule, le côté interne du pédoncule cérébral, la protubérance annulaire et arrivent au bulbe. S'inclinant alors en dedans, elles gagnent le raphé, s'y entre-croisent avec leurs homologues du côté opposé et, finalement, disparaissent dans le côté interne du noyau hypoglosse, où elles se terminent par des arborisations libres. Ce sont ces arborisations qui forment la plus grande partie du riche plexus intra-nucléaire décrit plus haut.

Les cellules radiculaires de l'hypoglosse sont encore en relation anatomique et fonctionnelle avec la voie sensitive centrale, notamment avec les fibres qui proviennent des trois noyaux pneumogastrique, glosso-pharyngien et trijumeau. Ces fibres, en passant sur le côté antérieur du noyau hypoglosse, lui envoient un grand nombre de collatérales, lesquelles se résolvent en arborisations libres dans le plexus intra-nucléaire. Elles sont en rapport avec les mouvements réflexes.

Le noyau grand hypoglosse reçoit en troisième lieu un certain nombre de fibres de la bandelette longitudinale postérieure (voy. p. 175). Ces fibres sont, comme les précédentes, affectées aux mouvements réflexes.

Enfin, Gerlach et, après lui, Meynert et Huguenin ont décrit des fibres commissurales, qui, à travers le raphé, unissent le noyau hypoglosse d'un côté à celui du côté opposé. Cette commissure, qui a été décrite à nouveau par Kölliker dans la dernière édition de son *Traité d'histologie* a pour effet d'asso-

cier fonctionnellement les deux noyaux dans les divers mouvements de la langue, qui, comme on le sait, sont presque toujours bilatéraux.

Voyez, au sujet de l'origine réelle du nerf grand hypoglosse, parmi les publications récentes : Roller, *Ein kleinzelliger Hypoglossuskern*, Arch. f. mikr. Anat., 1881 ; — Raymond et Artaud, *Du trajet intra-cérébral de l'hypoglosse*, Arch. de Neurol., 1884 ; — Vincenzi, *Sull'origine reale del N. ipoglosso*, Atti d. R. Accad. d. Torino, 1885 : — Koch, *Untersuchungen über den Ursprung u. die Verbindung des Nervus hypoglossus in der medulla oblongata*, Arch. f. mikr. Anat., 1887 ; — Schäffer, *Ueber die Ursprungsverhältnisse d. Nerv. hypoglossus*, Dissert. Erlangen, 1889 ; — Schütz, *Anat. Unters. über di Faserverlauf im centr. Höhlengrau*, Arch. f. Psych., Bd XXII, 1890 ; — Mingazzini, *Intorno alle origine del N. ipoglosso*, Ann. di Fren., 1891 ; — Staderini, *Ricerche sperimentali sopra la origine reale del nervo ipoglosso*, Intern. Monatsschr. f. Anat., 1895 ; — Du même, *Sopra un nucleo di cellule nervose intercalato fra i nuclei di origine del vago e dell' ipoglosso*, Monit. Zool., 1894 et 1896 ; — Du même, *Ubicazione e rapporti di alcuni nuclei di sostanza grizia della midolla allungata*, Intern. Monatsschr. f. Anat., 1896 ; — De Sanctis, *Ricerche anat. sul nucleus funiculi teretis*, Riv. sper. di Freniatria, 1895 ; — Du même, *Nucleus funiculi teretis e nucleo intercalato*, Monit. Zool., 1896.

CHAPITRE V

MÉNINGES

Outre le canal osseux cranio-rachidien, qui l'entoure de toutes parts et le protège contre les violences extérieures, l'axe encéphalo-médullaire possède des enveloppes membraneuses, qui se disposent concentriquement et que l'on désigne sous le nom générique de *méninges* (du mot grec μήνιγξ, qui veut dire membrane). Ces membranes péri-nerveuses sont au nombre de trois et se superposent dans l'ordre suivant : en dehors, une membrane fibreuse, appelée *dure-mère;* en dedans, une membrane cellulo-vasculaire, la *pie-mère;* entre les deux, une membrane séreuse, remarquable par sa minceur, l'*arachnoïde.*

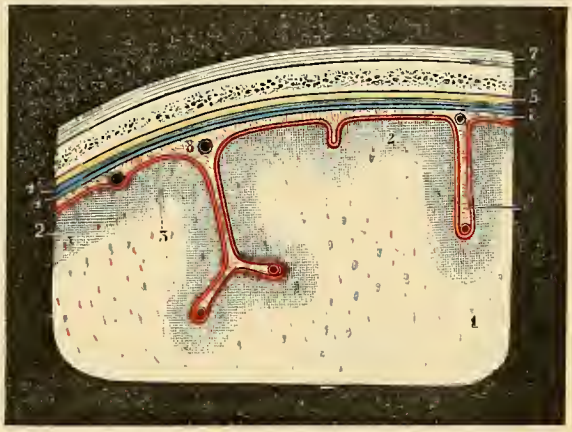

Fig. 407.

Les circonvolutions cérébrales et leurs enveloppes.

1, centre ovale. — 2, substance grise corticale. — 3, pie-mère (*en rouge*). — 4, feuillet viscéral et 4' feuillet pariétal de l'arachnoïde (*en bleu*); le trait noir qui les sépare représente la cavité arachnoïdienne ou cavité subdurale. — 5, dure-mère (*en jaune*). — 6, paroi cranienne. — 7, téguments. — 8, 8, espaces sous-arachnoïdiens.

Les deux premières méninges, la dure-mère et l'arachnoïde, sont directement appliquées l'une contre l'autre. Mais il n'en est pas de même de la seconde et de la troisième ; entre l'arachnoïde et la pie-mère se trouve un large espace : cet espace, appelé *espace sous-arachnoïdien*, est comblé par une nappe liquide que l'on désigne sous le nom de *liquide céphalo-rachidien.*

Nous avons donc à étudier, à propos des méninges :

1° La *dure-mère ;*

2° La *pie-mère ;*

3° L'*arachnoïde ;*

4° Le *liquide céphalo-rachidien.*

Nous décrirons dans un dernier article les *granulations de Pacchioni*, qui, par leur nature comme par leur situation, se rattachent directement aux méninges craniennes.

§ I. — Dure-mère

La dure-mère, appelée encore quelquefois *méninge durale* ou *membrane durale* (*pachyméninge*, μήνιγξ τραχεῖα des anciens anatomistes), est la plus super-

ficielle des trois méninges ; c'est aussi la plus épaisse et la plus résistante. Elle s'étend sans interruption depuis la voûte du crâne jusqu'à la partie moyenne du canal sacré. Nous la diviserons, cependant, pour en faciliter l'étude, en deux portions :

1° Une *portion inférieure* ou *rachidienne ;*

2° Une *portion supérieure* ou *cranienne.*

A. — Dure-mère rachidienne

La dure-mère rachidienne se présente sous la forme d'un cylindre creux, contenu dans le canal vertébral et renfermant à son centre la moelle épinière et le bulbe. Elle s'étend, en hauteur, depuis le trou occipital jusqu'à la deuxième ou troisième vertèbre sacrée. Sa capacité (fig. 423,9), moins grande que celle du canal vertébral, est d'autre part beaucoup plus considérable qu'il ne le faudrait pour contenir la moelle épinière. Il en résulte que la moelle flotte librement dans le canal fibreux de la dure-mère et, d'autre part, que ce dernier n'occupe qu'une portion du canal vertébral. En d'autres termes, la moelle est séparée de son enveloppe fibreuse par un espace circulaire ; la dure-mère, à son tour, est séparée des parois osseuses par un espace analogue. Le premier de ces espaces est occupé, comme nous l'avons dit plus haut, par le liquide céphalo-rachidien ; le second, appelé quelquefois *espace épidural*, est comblé par les plexus veineux du rachis et par une graisse demi-fluide, fortement infiltrée de sérosité chez le fœtus et chez l'enfant. On considère à la dure-mère rachidienne : deux surfaces, l'une externe, l'autre interne ; deux extrémités, l'une supérieure, l'autre inférieure.

1° Surface externe. — Par sa surface externe ou extérieure (fig. 423,9), la dure-mère rachidienne répond aux vaisseaux veineux et à cette graisse molle et presque diffluente dont nous avons parlé plus haut.

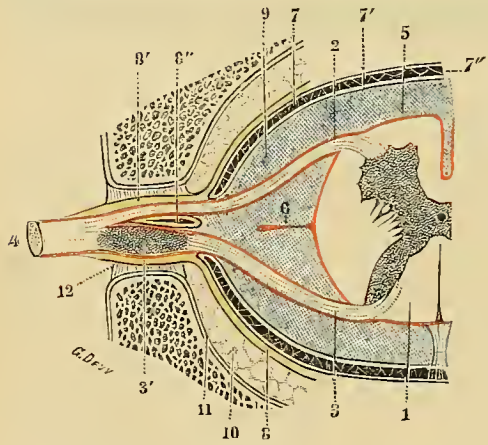

Fig. 408.

Coupe horizontale passant par le trou de conjugaison, pour montrer la gaine durale des racines rachidiennes (*schématique*).

1, moelle épinière. — 2, racines antérieures. — 3, racines postérieures. — 4, nerf rachidien. — 5, pie-mère. — 6, ligament dentelé. — 7, arachnoïde. — 8, dure-mère, avec : 8', gaine durale des racines et du nerf rachidiens ; 8'', cloison conjonctive, séparant les deux gaines radiculaires. — 9, espace sous-arachnoïdien. — 10, trou de conjugaison. — 11, périoste. — 12, tractus conjonctifs allant de la gaine durale au périoste.

a. *En arrière*, elle ne présente pour ainsi dire aucune connexion, soit avec les lames vertébrales, soit avec les ligaments jaunes.

b. *En avant*, au contraire, elle est reliée au ligament vertébral commun postérieur par un système de prolongements fibreux, que l'on rencontre de préférence à la région cervicale et à la région lombo-sacrée (voy. plus bas). Ces prolongements sont beaucoup plus rares et aussi beaucoup plus faibles à la région dorsale.

c. *Sur les côtés*, la dure-mère fournit aux nerfs rachidiens des prolongements en forme de gaines (*gaines durales*), qui les enveloppent de toutes parts (fig. 408,8') et les accompagnent jusqu'à leur sortie du trou de conjugaison. Chaque nerf rachi-

dien, comme nous l'avons vu, possède deux racines, une racine antérieure ou motrice et une racine postérieure ou sensitive, cette dernière munie d'un ganglion. Ordinairement chacune de ces racines traverse la dure-mère par un orifice spécial et reçoit d'elle une gaine fibreuse propre. Il existe donc, dans ce cas, pour chaque paire de racines deux gaines durales, qui, pour être accolées, n'en sont pas moins indépendantes. Ces gaines se prolongent jusqu'au niveau du point où s'effectue la réunion de la racine motrice et de la racine sensitive et, là, elles se confondent peu à peu avec l'enveloppe conjonctive du nerf ou névrilème. Nous ajouterons que, au cours de leur trajet, les gaines durales des racines rachidiennes jettent des tractus conjonctifs, plus ou moins nombreux et plus ou moins résistants, sur le périoste qui tapisse le trou de conjugaison (fig. 408,12).

2° **Surface interne.** — La surface interne ou intérieure, lisse et polie, répond au feuillet pariétal de l'arachnoïde qui lui adhère d'une façon intime. Sur cette surface encore, nous rencontrons un système de prolongements conjonctifs, qui, ici, relient la dure-mère à la pie-mère : en avant et en arrière, ce sont de simples filaments de 3 à 4 millimètres de longueur, à direction antéro-postérieure ; sur les côtés, c'est une véritable membrane, le *ligament dentelé*, qui occupe toute la hauteur de la moelle, et que nous décrirons plus loin (p. 504) à propos de la pie-mère. Tous ces prolongements, on le conçoit, ont pour résultat de fixer la moelle au centre du canal fibreux que lui forme la dure-mère. Ils sont revêtus, à leur passage dans la cavité arachnoïdienne, d'une couche endothéliale dépendant de l'arachnoïde.

Latéralement, à droite et à gauche, la surface interne de la dure-mère nous présente les orifices, ci-dessus mentionnés, dans lesquels s'engagent les racines antérieures et les racines postérieures des nerfs rachidiens. La disposition de ces orifices est très variable : tantôt il n'existe qu'un seul orifice pour les deux racines correspondantes ; tantôt, comme nous le montre la figure 409, il en existe deux, l'un antérieur pour la racine antérieure, l'autre postérieur pour la racine postérieure. Dans ce dernier cas, les orifices sont séparés l'un de l'autre par une languette fibreuse à direction verticale et plus ou moins développée : large dans certains cas de 1 ou 2 millimètres, elle est, dans d'autres, excessivement étroite et affecte alors la forme d'un bord tranchant.

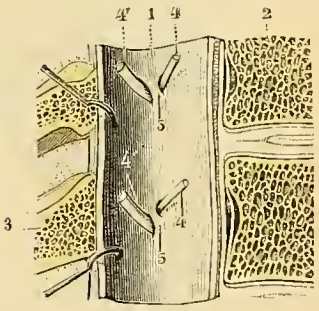

Fig. 409.

Moitié gauche du sac dural vu par sa face interne, pour montrer les orifices de sortie des racines rachidiennes (*région thoracique*).

1, dure-mère. — 2, vertèbres dorsales, vues en coupe sagittale. — 3, apophyse transverse. — 4, 4', racines antérieures et racines postérieures, s'engageant dans leurs orifices de sortie. — 5, 5', cloisons verticales séparant l'orifice antérieur de l'orifice postérieur.

D'ordinaire, les vaisseaux sanguins qui vont à la moelle ou qui en viennent passent par les mêmes orifices que les racines nerveuses. On en voit quelques-uns cependant (j'en ai fait représenter un dans la figure 424), qui traversent la dure-mère par des orifices spéciaux, placés plus ou moins loin de ceux qui livrent passage aux faisceaux nerveux radiculaires.

3° **Extrémité supérieure.** — A son extrémité supérieure, la dure-mère rachidienne se fixe solidement sur la face postérieure du corps de l'axis et sur le pourtour du trou occipital, au niveau duquel elle se continue avec la dure-mère cra-

nienne. Un peu au-dessous du trou occipital, elle présente deux orifices latéraux, l'un droit, l'autre gauche, pour le passage des artères vertébrales.

4° **Extrémité inférieure.** — L'extrémité inférieure (fig. 410.4) répond au canal sacré. Elle renferme, non plus la moelle, laquelle s'arrête à la hauteur de la

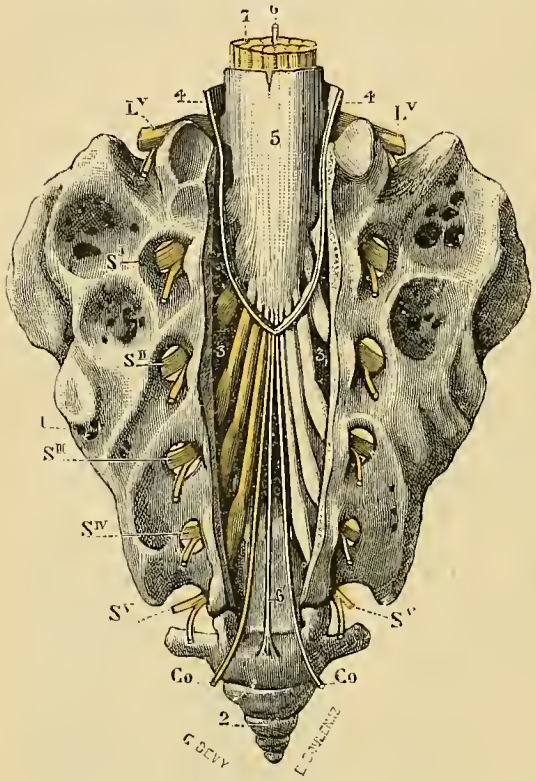

Fig. 410.

Cul-de-sac dural et dernières paires rachidiennes.

(Du côté droit, les racines de chaque nerf sacré sont, ainsi que leurs ganglions, revêtues de leur gaine durale ; du côté gauche, cette gaine a été réséquée et les racines des cinq nerfs sacrés sont mises à nu.)

1, sacrum, vue postérieure. — 2, coccyx. — 3, canal sacré, dont la paroi postérieure a été enlevée pour montrer les dernières paires rachidiennes. — 4, dure-mère, dont la partie postérieure a été réséquée et à la face interne de laquelle adhère le feuillet pariétal de l'arachnoïde. — 5, feuillet viscéral de cette dernière membrane. — 6, filum terminale de la moelle (segment supérieur), avec 6' son segment inférieur ou ligament duro-coccygien. — 7, queue de cheval. — L^V, cinquième paire lombaire. — S^I, S^II, S^III, S^IV, S^V, première, deuxième, troisième, quatrième et cinquième paires sacrées. — Co, paire coccygienne.

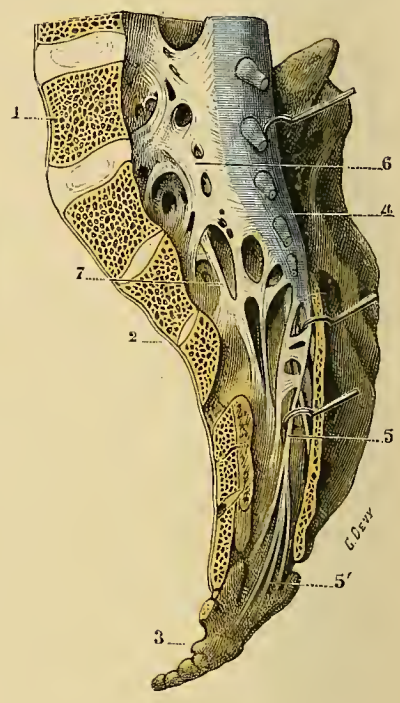

Fig. 411.

Le ligament sacro-dural, vu par sa face latérale gauche (le cul-de-sac dural et le ligament coccygien sont fortement érignés en arrière et à droite).

1, cinquième lombaire. — 2, sacrum, scié un peu à gauche de la ligne médiane. — 3, coccyx. — 4, cul-de-sac dural, injecté au suif. — 5, filum terminale, avec 5', son insertion coccygienne. — 6, ligament sacro-dural. — 7, ligament vertébral commun postérieur, unissant entre elles les diverses pièces du sacrum. — 8, paires rachidiennes.

deuxième vertèbres lombaire, mais le paquet de nerfs qui en proviennent et dont l'ensemble constitue la *queue de cheval.* Très large d'abord, elle s'atténue ensuite et s'effile à la manière d'un entonnoir ou d'un cornet. Finalement, elle se termine par un cul-de-sac, que l'on désigne sous le nom de *cul-de-sac dural* (fig. 410 et 411).

La résection de certaines parties du sacrum s'étant introduite depuis quelque temps dans la pratique chirurgicale, il est très important de savoir à quel niveau se trouve le cul-de-sac dural. Les recherches d'anatomie topographique entreprises sur ce point par Pfitzner, par Wagner, par Trolard et, plus récemment par Chi-

PAULT, s'accordent à établir que le sommet du cul-de-sac répond dans la grande majorité des cas, chez l'adulte, à la partie inférieure de la deuxième vertèbre sacrée, quelquefois à la partie moyenne de cette deuxième vertèbre sacrée, quelquefois, mais plus rarement, à la partie supérieure de la troisième. La disposition chez l'enfant est à peu de chose près la même que chez l'adulte : le cul-de-sac, chez lui, descend peut-être un peu plus bas, mais de quelques millimètres seulement ; il s'arrête presque toujours à la partie supérieure de la troisième sacrée. En rapportant la situation du cul-de-sac dural à la paroi postérieure du canal sacré, CHIPAULT, sur onze sujets, a toujours vu sa pointe répondre à la première apophyse épineuse sacrée. Nous ajouterons que les rapports du cul-de-sac dural avec le canal sacré ne sont que légèrement modifiés par la position du sujet : en effet, le cul-de-sac ne descend ou ne monte que de quelques millimètres, suivant que le corps se met en extension ou en flexion forcée.

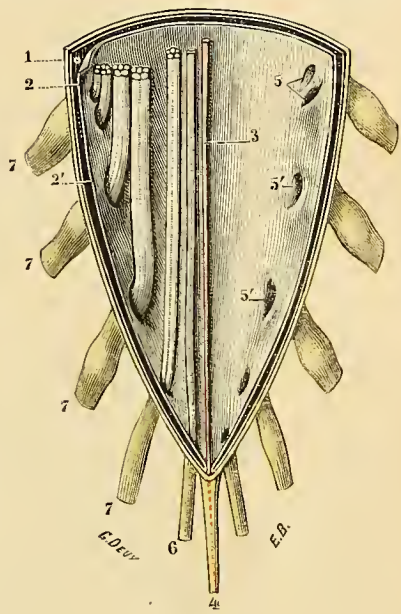

Fig. 412.
Le cul-de-sac dural ouvert en arrière.
1, dure-mère. — 2, 2', feuillet pariétal et feuillet viscéral de l'arachnoïde. — 3, filum terminale. — 4, espaces sous-arachnoïdiens (lac spino-terminal). — 5, ligament duro-coccygien. — 6, nerf coccygien. — 7, 7, les dernières paires sacrées.

Nous avons dit plus haut que la dure-mère se terminait par le cul-de-sac dural. En réalité, elle s'étend beaucoup plus bas. Au niveau du sommet du cul-de-sac, elle s'applique contre le filum terminale, en lui formant gaîne (fig. 412), et, sous le nom de *ligament coccygien de la moelle* (voy. p. 84), descend jusqu'à la partie postérieure de la première vertèbre coccygienne.

Dans toute la hauteur du cul-de-sac dural, les prolongements fibreux, que nous avons signalés plus haut entre la face antérieure de la dure-mère et le ligament vertébral commun postérieur, deviennent à la fois plus nombreux et plus épais. Ils forment là, dans leur ensemble, une sorte de cloison médiane, toujours incomplète et plus ou moins fenêtrée (fig. 411,6) : c'est le *ligament sacro-dural* (*ligament antérieur de la dure-mère* de TROLARD). Comme nous le montre nettement la figure 411, les faisceaux les plus inférieurs de cette cloison se détachent, non plus du cul-de-sac lui-même, mais du filum terminale qui lui fait suite et, d'autre part, viennent se fixer sur la dernière vertèbre sacrée ou même plus bas sur la première pièce du coccyx.

B. — DURE-MÈRE CRANIENNE

La portion cranienne de la dure-mère ou dure-mère cranienne est une sorte de sphère creuse, d'une part enveloppant la masse encéphalique, d'autre part tapissant la boîte cranienne, à laquelle elle sert de périoste interne. Elle nous offre à considérer, comme la dure-mère rachidienne, une surface externe et une surface interne :

1° Surface externe. — La surface externe s'applique exactement contre la paroi

intérieure du crâne et adhère à cette paroi par des prolongements fibreux et vasculaires, qui la rendent inégale et comme tomenteuse. Cette adhérence, du reste, est très variable suivant les points où on la considère. Elle est relativement faible dans la région de la calotte, où elle n'existe guère qu'au niveau des sutures. Elle est très forte, au contraire, au niveau de la base, principalement sur les points suivants : sur l'apophyse crista galli, sur le bord postérieur des petites ailes du sphénoïde, sur les apophyses clinoïdes antérieures et postérieures, sur le bord supérieur du rocher, dans la gouttière basilaire et sur le pourtour du trou occipital.

L'adhérence de la dure-mère cranienne n'est pas la même à tous les âges. Chez l'enfant, cette adhérence est intime au niveau des sutures, beaucoup moins forte sur tous les autres points malgré les innombrables vaisseaux que l'os, à cet âge, reçoit de son périoste interne. Chez l'adulte, elle est plus faible, surtout au niveau des sutures. Elle s'exagère ensuite au fur et à mesure que l'âge augmente et l'on connaît les difficultés qu'on éprouve d'ordinaire, chez les vieillards, à détacher la calotte cranienne de la dure-mère sous-jacente : cela tient tout d'abord à l'existence de tractus fibreux très denses qui vont de la membrane fibreuse à l'os, puis au développement considérable des granulations de Pacchioni, qui se sont creusé, dans la paroi osseuse, des cavités plus ou moins considérables, où elles sont comme incrustées.

C'est dans la région temporo-pariétale et dans la région occipitale que les adhérences ostéo-durales sont le plus faibles. Il y a là une zone spéciale où la dure-mère se laisse facilement décoller, non pas seulement par la pince de l'anatomiste, mais aussi par les épanchements sanguins qui se produisent à ce niveau à la suite d'une blessure de l'artère méningée moyenne. Cette zone, à laquelle Marchant (*Th. Paris*, 1880) a donné le nom de *zone décollable*, s'étend, d'avant en arrière, depuis le bord postérieur des petites ailes du sphénoïde jusqu'à 2 ou 3 centimètres de la protubérance occipitale interne ; de haut en bas, depuis le voisinage du sinus longitudinal supérieur jusqu'à la ligne transversale qui réunit le sommet des petites ailes du sphénoïde à la base du rocher. Elle mesure, en moyenne, 13 centimètres de longueur sur 12 centimètres de hauteur (Marchant).

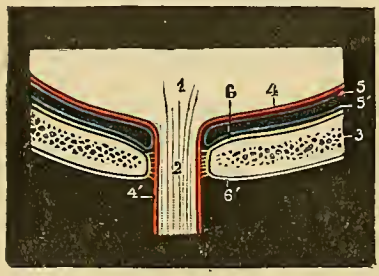

Fig. 413.

Schéma représentant les rapports des méninges avec les nerfs craniens.

1, centre nerveux. — 2, un nerf cranien. — 3, paroi cranienne. — 4, névrilème. — 5, feuillet viscéral et 5' feuillet pariétal de l'arachnoïde (*en bleu*). — 6, dure-mère (*en jaune*). — 6', périoste.

Comme la dure-mère rachidienne, la dure-mère cranienne abandonne aux nerfs et aux vaisseaux qui sortent du crâne des prolongements ou gaines (fig. 413), qui les accompagnent dans leurs trous respectifs ; ils s'en séparent ensuite, au delà de ces trous, pour se continuer avec le périoste extra-cranien. Des prolongements de cette nature accompagnent le grand hypoglosse jusque dans la fossette condylienne antérieure ; les trois nerfs pneumo-gastrique, glosso-pharyngien et spinal, ainsi que la veine jugulaire interne, jusqu'au-dessous du trou déchiré postérieur ; les deux nerfs facial et auditif, jusqu'au fond du conduit auditif interne ; le nerf maxillaire inférieur, dans le trou ovale ; le nerf maxillaire supérieur, dans le trou grand rond ; les filets olfactifs, jusque dans les fosses nasales. Au niveau du trou optique et de la fente

sphénoïdale, la dure-mère pénètre, à travers ces trous, jusque dans l'orbite, où nous la voyons, d'une part, se confondre avec le périoste de cette cavité, d'autre part, fournir au nerf optique une gaine fibreuse (gaine durale) qui l'accompagne jusqu'au globe de l'œil.

Ces prolongements tubulaires, jetés par la dure-mère tout autour des nerfs craniens, contribuent, on le conçoit, à augmenter encore les adhérences de cette membrane avec la base du crâne.

2° Surface interne et ses prolongements. — La surface interne de la dure-mère est tapissée par le feuillet pariétal de l'arachnoïde, qui lui adhère d'une façon

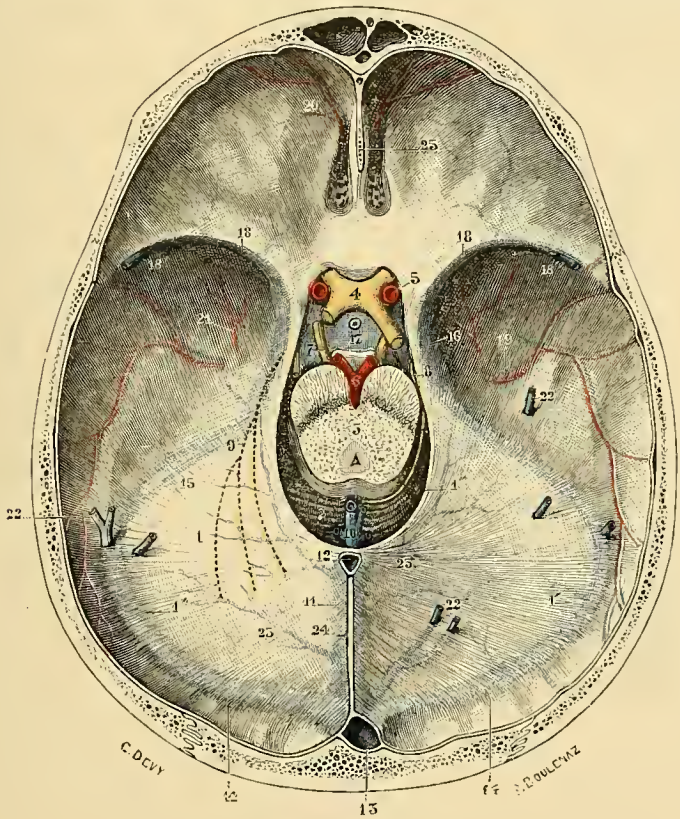

Fig. 414.

Tente du cervelet, vue d'en haut.

1, tente du cervelet, avec : 1', sa grande circonférence ; 1'', sa petite circonférence. — 2, cervelet. — 3, isthme de l'encéphale. — 4, chiasma optique. — 5, carotide interne. — 6, artère basilaire. — 7, nerf moteur oculaire commun. — 8, nerf pathétique. — 9, nerf de la tente du cervelet. — 10, veine de Galien. — 11, sinus droit. — 12, coupe du sinus longitudinal inférieur. — 13, pressoir d'Hérophile. — 14, sinus latéraux. — 15, sinus pétreux supérieur. — 16, sinus caverneux. — 17, sinus coronaire. — 18, sinus sphénoïdal de Breschet, avec 18', veine de Trolard, se jetant dans ce sinus. — 19, artère et veine méningées moyennes. — 20, artère et veine méningées antérieures. — 21, artère petite méningée. — 22, 22', veines devenant sinusiennes. — 23, veines de la tente du cervelet. — 24, coupe de la base de la faux du cerveau. — 25, coupe de son sommet au niveau de son insertion sur l'apophyse crista galli.

intime et lui communique cet aspect lisse et poli qui la caractérise. De cette surface se détachent un certain nombre de prolongements ou cloisons, qui s'interposent entre les différents segments de la masse encéphalique, les isolent les uns des autres et les maintiennent dans leur situation respective, quelle que soit d'ailleurs la position occupée par la tête. Ces cloisons sont au nombre de quatre,

savoir : la *tente du cervelet*, la *faux du cerveau*, la *faux du cervelet*, la *tente de l'hypophyse*.

A. Tente du cervelet. — La tente du cervelet (fig. 414, 1) est une cloison transversale, située à la partie postérieure du crâne, entre le cerveau qui est au-dessus et le cervelet qui est au-dessous. Elle affecte dans son ensemble la forme d'un croissant à ouverture antérieure et, par conséquent, nous offre à considérer deux faces, deux circonférences et deux extrémités :

a. *Face supérieure.* — La face supérieure n'est pas exactement horizontale : plus élevée à sa partie moyenne que sur ses parties latérales, elle est formée en réalité par deux versants, qui s'inclinent l'un et l'autre de dedans en dehors et de haut en bas. Cette face donne insertion, sur la ligne médiane, à la faux du cerveau et répond, sur les côtés, à la face inférieure des hémisphères cérébraux qui reposent sur elle.

b. *Face inférieure.* — La face inférieure, configurée en forme de voûte, recouvre la face supérieure du cervelet. Elle répond : 1° sur la ligne médiane, au vermis supérieur ; 2° sur les côtés, à la face supérieure des hémisphères cérébelleux.

c. *Circonférence postérieure.* — La circonférence postérieure ou grande circonférence s'attache successivement : sur la protubérance occipitale interne, sur la portion horizontale de la gouttière latérale et sur le bord supérieur du rocher. Elle loge dans sa partie postérieure le sinus latéral, dans sa partie antérieure le sinus pétreux supérieur.

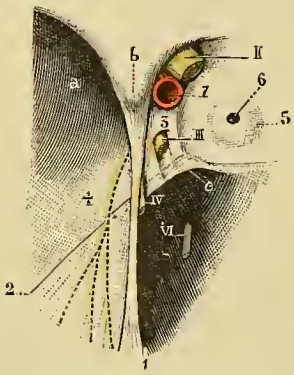

Fig. 415.

Mode d'attache de la tente du cervelet sur les apophyses clinoïdes.

a, fosse sphénoïdale de la base du crâne. — *b*, apophyse clinoïde antérieure. — *c*, apophyse clinoïde postérieure.

1, circonférence antérieure de la tente. — 2, sa circonférence postérieure. — 3, paroi supérieure du sinus caverneux. — 4, paroi latérale de ce même sinus. — 5, diaphragme de l'hypophyse. — 6, tige du corps pituitaire. — 7, carotide interne.

II, nerf optique. — III, nerf moteur oculaire commun. — IV, nerf pathétique. — VI, nerf moteur oculaire externe.

(Le tracé en pointillé indique les origines et le parcours intra-dural du nerf de la tente du cervelet.)

d. *Circonférence antérieure.* — La circonférence antérieure ou petite circonférence, de forme parabolique, s'étend au-dessus de la gouttière basilaire et forme, avec l'extrémité antérieure de cette dernière, un orifice allongé d'avant en arrière : c'est le *foramen ovale de Pacchioni* (fig. 414). Cet orifice répond à l'isthme de l'encéphale et, plus particulièrement, aux tubercules quadrijumeaux et aux pédoncules cérébraux.

e. *Extrémités.* — Les extrémités ou pointes de la tente du cervelet répondent aux bords latéraux de la selle turcique et s'y terminent de la façon suivante (fig. 415). — La *circonférence antérieure* ou *petite circonférence* (1), arrivée au sommet du rocher, passe au-dessus de cet os, un peu en dehors de l'apophyse clinoïde postérieure, et vient se fixer sur le sommet et sur le bord externe de l'apophyse clinoïde antérieure. En même temps, elle abandonne latéralement une expansion très résistante, qui descend vers l'étage moyen de la base du crâne et s'y fixe solidement, depuis la face antérieure du rocher jusqu'à la fente sphénoïdale. Plus exactement, elle se continue, à ce niveau, avec la dure-mère qui revêt la fosse sphénoïdale. Cette expansion fibreuse n'est autre chose que la paroi externe du sinus caverneux. — La *circonférence postérieure* ou *grande circonférence* (2) longe, comme nous l'avons vu, le bord supérieur du rocher. Au niveau de la dépression

de Gasser, elle se soulève et abandonne momentanément ce bord pour former une espèce de pont, au-dessous duquel s'engage le trijumeau. L'orifice ovalaire que recouvre ce pont nous conduit dans une petite cavité aplatie d'avant en arrière (fig. 416, 1), qui répond à la dépression de Gasser et qui est formée par un dédoublement de la dure-mère : c'est la *cavité de Meckel* (*cavum Meckelii*), dans laquelle se logent le ganglion de Gasser et la portion initiale de ses trois branches efférentes, l'ophthalmique, le maxillaire supérieur et le maxillaire inférieur. Au delà de l'orifice d'entrée de la cavité de Meckel, la circonférence postérieure de la tente, continuant son trajet, passe au-dessous de la circonférence antérieure, qu'elle croise en X, et finalement vient s'insérer sur l'apophyse clinoïde postérieure. Au moment d'atteindre cette apophyse, elle envoie deux expansions ou cloisons : l'une postérieure, oblique en bas et en arrière, qui ferme l'espace compris entre le rocher et le bord latéral de la lame quadrilatère du sphénoïde ; l'autre antérieure, plane et horizontale, qui comble tout l'espace compris entre la circonférence antérieure de la tente et les deux apophyses clinoïdes correspondantes.

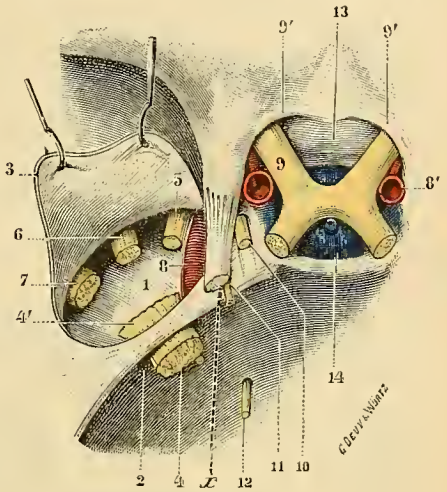

Fig. 416.

Le cavum de Meckel, vu d'en haut, après incision et renversement en dehors de sa paroi supérieure.

1, cavité de Meckel (le ganglion de Gasser a été enlevé). — 2, orifice qui y donne entrée. — 3, sa paroi supérieure, incisée et érignée en dehors. — 4, 4', trijumeau. — 5, ophthalmique. — 6, maxillaire supérieur. — 7, maxillaire inférieur. — 8, carotide interne. — 9, nerf optique, avec 9', sa tente. — 10, moteur oculaire commun. — 11, pathétique. — 12, moteur oculaire externe.

(La ligne pointillée *x* indique le contour de la petite circonférence de la tente du cervelet.)

De la description qui précède, il résulte que, de chaque côté de la selle turcique et à la hauteur même des deux apophyses clinoïdes, s'étale une petite région de forme triangulaire (fig. 415), dont les trois côtés sont constitués comme suit : 1° le *côté externe*, par le prolongement de la petite circonférence de la tente du cervelet, qui va s'attacher à l'apophyse clinoïde antérieure et qui se présente le plus souvent sous la forme d'une corde saillante et fortement tendue ; 2° le *côté postérieur*, par le prolongement de la grande circonférence de la tente, qui va s'insérer à l'apophyse clinoïde postérieure ; 3° le *côté interne*, enfin, par une ligne fictive qui réunirait l'une à l'autre les deux apophyses clinoïdes du même côté. C'est dans l'aire de ce petit triangle que disparaissent les deux nerfs moteur oculaire commun et pathétique (fig. 415, III et IV), pour se rendre l'un et l'autre dans la paroi externe du sinus caverneux.

B. Faux du cerveau. — La faux du cerveau ou grande faux (fig. 417, 1) est une cloison verticale et médiane, située dans la grande scissure hémisphérique et séparant l'un de l'autre les deux hémisphères cérébraux. Sa hauteur, mesurée d'un bord à l'autre, est en moyenne de 50 millimètres à son extrémité postérieure, de 12 à 15 millimètres seulement au niveau de son extrémité antérieure. La faux cérébrale rappelle assez bien, par sa forme, l'instrument dont elle porte le nom et nous présente, en conséquence, deux faces latérales, deux bords, une base et un sommet :

a. *Faces latérales.* — Les faces latérales, verticales et régulièrement planes, regardent l'une à droite, l'autre à gauche. Chacune d'elles est en rapport avec la face interne de l'hémisphère correspondant. Il n'est pas rare de rencontrer dans le tiers antérieur de la faux du cerveau, un certain nombre d'éraillures, quelquefois même de véritables fenêtres (fig. 417), qui, intéressant la continuité de la cloison fibreuse, permettent aux deux hémisphères d'arriver réciproquement au contact l'un de l'autre.

b. *Bord supérieur.* — Le bord supérieur (fig. 417,4), fortement convexe, occupe la ligne médiane, depuis la protubérance occipitale interne jusqu'au trou borgne.

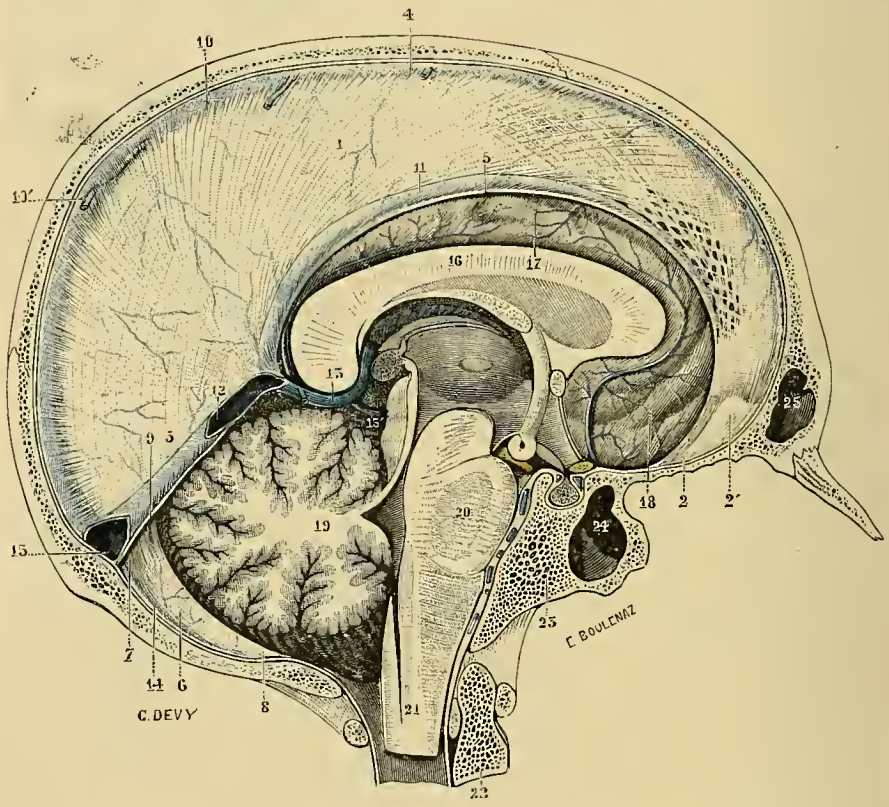

Fig. 417.

Les deux faux du cerveau et du cervelet, vues par leur face latérale droite.

1, faux du cerveau, avec : 2, son sommet, inséré sur 2' l'apophyse crista galli ; 3, sa base ; 4, son bord supérieur ou grande circonférence ; 5, son bord inférieur ou petite circonférence. — 6, faux du cervelet, avec : 7, sa base ; 8, son sommet. — 9, coupe de la tente du cervelet. — 10, sinus longitudinal supérieur, avec : 10', une veine cérébrale devenant sinusienne. — 11, sinus longitudinal inférieur. — 12, sinus droit. — 13, veine de Galien, avec 13', veine basilaire. — 14, sinus occipital postérieur. — 15, pressoir d'Hérophile. — 16, corps calleux. — 17, circonvolution du corps calleux. — 18, circonvolution frontale interne. — 19, coupe du cervelet. — 20, coupe de la protubérance. — 21, coupe du bulbe. — 22, axis. — 23, apophyse basilaire de l'occipital. — 24, sinus sphénoïdal. — 25, sinus frontal.

Elle répond donc successivement, en allant d'arrière en avant, à la gouttière longitudinale et à la crête frontale qui fait suite à cette gouttière. Le long de ce bord chemine le sinus longitudinal supérieur (fig. 417,10).

c. *Bord inférieur.* — Le bord inférieur (fig. 417,5), concave, mince et tranchant, répond à la face supérieure du corps calleux; mais il ne repose directement sur lui qu'à la partie postérieure. En avant, il perd tout contact avec cet organe et s'en écarte de plus en plus, au fur et à mesure qu'on se rapproche du genou. Il existe donc, à ce niveau, entre le corps calleux et le bord inférieur de la faux du

cerveau, un espace triangulaire à sommet postérieur, dans l'aire duquel les deux hémisphères sont directement adossés l'un à l'autre. Le bord inférieur de la faux du cerveau contient dans son épaisseur le sinus longitudinal inférieur.

d. *Sommet.* — Le sommet s'insère à l'apophyse crista galli. Cette insertion se fait à la fois (fig. 417,2) sur le bord antérieur, sur le sommet et sur le bord postérieur de l'apophyse ; elle la dépasse même un peu à sa partie postérieure et s'étend (fig. 420,5') jusqu'au voisinage de la suture sphéno-ethmoïdale. Immédiatement en avant de l'apophyse crista galli, la faux du cerveau envoie un prolongement dans le trou borgne. Suivant certains auteurs, ce prolongement serait accompagné d'une veine, qui prendrait naissance dans l'épaisseur de l'os et formerait l'origine du sinus longitudinal supérieur : l'existence de cette veine, constatée une seule fois par Sperino malgré le nombre considérable de sujets examinés, est tout à fait exceptionnelle.

e. *Base.* — La base (fig. 417,3), oblique de haut en bas et d'avant en arrière, tombe perpendiculairement sur la partie médiane de la tente du cervelet, qu'elle soulève et qu'elle maintient tendue. Elle est parcourue d'avant en arrière et dans toute sa longueur, par le sinus droit.

C. Faux du cervelet. — La faux du cervelet ou petite faux (fig. 417,6) est encore une cloison verticale et médiane, située à la partie la plus reculée de la boîte cranienne, entre les deux hémisphères du cervelet. On lui considère, comme à la faux du cerveau, deux faces latérales, deux bords, une base et un sommet :

a. *Faces latérales.* — Les faces latérales, bien moins étendues que celles de la faux du cerveau, répondent aux hémisphères cérébelleux.

b. *Bord postérieur.* — Le bord postérieur, convexe et adhérent, s'insère sur la crête occipitale interne. Il loge dans son épaisseur les deux sinus occipitaux postérieurs.

c. *Bord antérieur.* — Le bord antérieur (fig. 418,1), concave et libre, répond à la grande scissure médiane du cervelet. Il n'est pas rare de voir ce bord se creuser d'une gouttière longitudinale, destinée à loger le vermis inférieur (*gouttière vermienne*).

d. *Base.* — La base (fig. 417,7), dirigée en haut, se trouve adossée à la base de la faux du cerveau. Elle s'unit, par conséquent, à la partie médiane de la tente du cervelet.

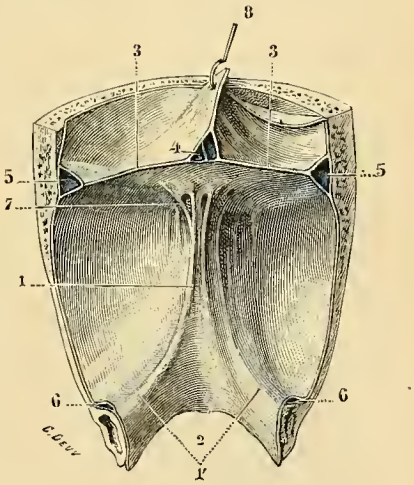

Fig. 418.

La faux du cervelet, vue antérieure.

1, faux du cervelet, avec 1', son insertion sur le rebord postérieur du trou occipital. — 2, trou occipital. — 3, tente du cervelet. — 4, sinus droit. — 5,5, sinus latéral. — 6,6, sinus occipital postérieur. — 7, orifices veineux. — 8, faux du cerveau, légèrement réclinée à gauche.

e. *Sommet.* — Le sommet (fig. 417,8), dirigé en bas et en avant, se bifurque au niveau du trou occipital. Les deux branches de bifurcation (fig. 418), s'écartant l'une de l'autre, contournent les parties latérales de cet orifice, en se dirigeant vers le trou déchiré postérieur. Chacune d'elles contient la partie inférieure du sinus occipital postérieur correspondant.

D. Tente de l'hypophyse. — La tente de l'hypophyse ou diaphragme de l'hypophyse (fig. 418,5 et 419) est une cloison horizontale, tendue au-dessus de la selle

turcique et du corps pituitaire qui s'y trouve comme encaissé. Cette cloison fibreuse, de forme quadrilatère comme la fosse qu'elle recouvre et qu'elle complète, se fixe solidement à la lame quadrilatère du sphénoïde, à la lèvre postérieure de la gouttière optique et aux quatre apophyses clinoïdes.

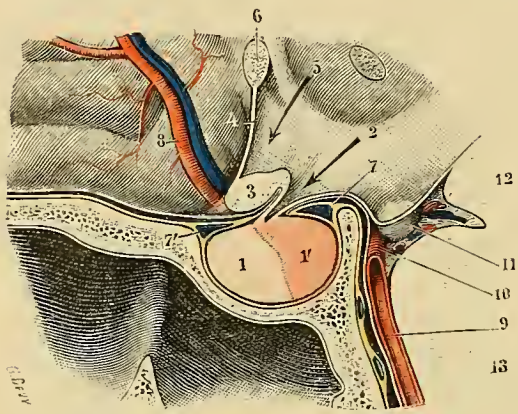

Fig. 419.

La tente de l'hypophyse, vue en coupe sagittale.

1, 1', lobe antérieur et lobe postérieur de l'hypophyse. — 2, tige pituitaire. — 3, chiasma optique. — 4, lamelle sus-optique. — 5, recessus opticus. — 6, commissure blanche antérieure. — 7, 7', sinus coronaire. — 8, artère cérébrale antérieure. — 9, tronc basilaire. — 10, artère cérébrale postérieure. — 11, tubercule mamillaire. — 12, pédoncule cérébral. — 13, protubérance.

Voici comment se comporte la dure-mère au niveau de la selle turcique (fig. 419). Cette membrane, après avoir tapissé la gouttière basilaire et la face postérieure de la lame quadrilatère, arrive au bord supérieur de cette lame. Elle se divise alors en deux feuillets, l'un superficiel, l'autre profond. — Le *feuillet superficiel* se porte horizontalement en avant et vient se fixer à la lèvre postérieure de la gouttière optique. Il n'est autre que la tente de l'hypophyse. — Le *feuillet profond* descend dans la selle turcique, la revêt d'arrière en avant dans toute son étendue et vient rejoindre le feuillet précédent au niveau de la gouttière optique. Sur les côtés, ce même feuillet profond se relève pour rejoindre encore le feuillet superficiel et former ainsi, sur les limites latérales de la selle turcique, une cloison verticale qui constitue la paroi interne du sinus caverneux.

Ainsi entendue, la tente de l'hypophyse nous présente deux faces : 1° une *face supérieure*, qui est successivement en rapport, en allant d'avant en arrière, avec la base des deux circonvolutions olfactives internes, avec le chiasma optique et avec le tuber cinereum ; 2° une *face inférieure*, qui repose dans toute son étendue sur le corps pituitaire. Cette cloison est percée, à son centre, d'un trou circulaire, qui livre passage à la tige pituitaire. En avant et en arrière de ce trou et dans l'épaisseur de la tente, se trouvent deux sinus veineux à direction transversale. Ces deux sinus sont courbes et disposés de telle façon qu'ils se regardent par leur concavité. Comme, d'autre part, ils se réunissent à droite et à gauche pour s'ouvrir dans le sinus caverneux par un orifice commun, ils forment dans leur ensemble, tout autour de la tige pituitaire, une sorte de vaisseau unique en forme d'anneau ou de couronne, le *sinus coronaire* (fig. 414, 17).

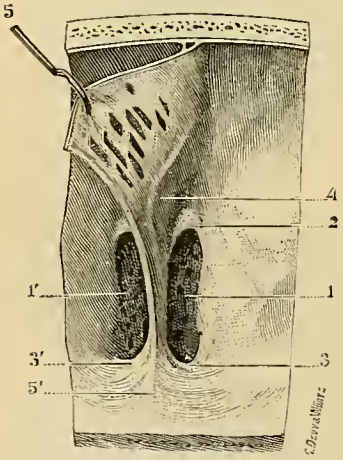

Fig. 420.

La tente du bulbe olfactif.

1, 1', fosse olfactive. — 2, tente olfactive. — 3, 3', repli semi-lunaire postérieur. — 4, apophyse crista galli. — 5, faux du cerveau, avec 5', l'extrémité antérieure de sa pointe.

Tente du bulbe olfactif. — Tolard a décrit sous ce nom un petit prolongement transversal de la dure-mère, qui est situé à la partie antérieure de la fosse olfactive, entre l'apophyse crista galli, qui limite cette fosse en dedans, et le bord du frontal, qui la limite

en dehors. Cette lame durale (fig. 420,2) a la forme d'un croissant à concavité antérieure. Elle forme comme la voûte d'une petite cavité en cul-de-sac, dont le plancher est constitué par la portion correspondante de la lame criblée. C'est dans cette cavité, dont la profondeur peut aller jusqu'à 4 millimètres, que vient se loger l'extrémité antérieure du bulbe olfactif. La fosse olfactive est souvent limitée en arrière, du côté du sphénoïde, par un nouveau repli transversal (fig. 420,3 et 3'), qui, comme le précédent, s'étend d'un bord à l'autre de la fosse. Il a la même configuration que la tente olfactive, mais il diffère de cette dernière en ce qu'il est beaucoup plus petit et qu'il est orienté en sens inverse, je veux dire qu'il a son bord concave dirigé en avant.

C. — Structure de la dure-mère

La dure-mère diffère dans sa structure, comme dans sa disposition, suivant qu'on l'examine dans la cavité cranienne ou dans la cavité rachidienne.

1° Dure-mère cranienne. — La dure-mère cranienne se compose réellement de deux feuillets superposés : un feuillet externe, plus épais, de coloration blanc jaunâtre, parcouru par de gros vaisseaux ; un feuillet interne, plus mince, d'un blanc plus éclatant, moins vasculaire. De ces deux feuillets, le premier, appliqué directement contre la paroi cranienne, joue par rapport à cette paroi le rôle de périoste interne, c'est la *portion périostale de la dure-mère ;* le second, en rapport immédiat avec les deux autres méninges, constitue la *dure-mère proprement dite.* C'est aux dépens de ce dernier feuillet, disons le en passant, que se développent les prolongements, ci-dessus décrits, de la dure-mère.

Les deux feuillets constitutifs de la dure-mère cranienne, encore isolables chez le fœtus, sont intimement unis chez l'adulte, mais ils n'en conservent pas moins leur signification propre. Du reste, ils se trouvent nettement isolés sur certains points, notamment sur la face antérieure du rocher pour former le cavum de Meckel ou loge du ganglion de Gasser et sur la face postérieure du même os pour envelopper le sac endolymphatique. D'autre part, ils se séparent au niveau du trou occipital pour descendre isolément dans le canal rachidien : car, comme nous l'avons vu plus haut, la dure-mère et le périoste se présentent à nous, dans le canal rachidien, sous la forme de deux membranes absolument distinctes.

Histologiquement, la dure-mère cranienne est essentiellement constituée par des faisceaux fibreux, fortement unis les uns aux autres et disposés le plus souvent en bandes ou lamelles, dont les faces ont la même orientation que celles de la membrane elle-même. Ces faisceaux, envisagés isolément, se composent de fibres du tissu conjonctif, auxquelles viennent se joindre, en proportion variable, de fines fibres élastiques. Ils nous présentent encore des cellules du tissu conjonctif et d'autres cellules toute spéciales, volumineuses, arrondies, parfois plus ou moins ramifiées, que Waldeyer a cru devoir rapprocher des cellules plasmatiques. Jacques, en se basant d'une part sur l'analogie de ces cellules avec les cellules géantes de la moelle des os, d'autre part sur les propriétés ostéogènes que possède la dure-mère chez les jeunes animaux, incline à penser qu'elles ont la valeur des myéloplaxes, dérivant de certaines des cellules fixes du stroma dural.

La direction des faisceaux fibreux de la dure-mère cranienne est généralement fort variable. Sur certains points, cependant, elle est assez régulière, pour mériter une description. — C'est ainsi que, sur la convexité du cerveau, les faisceaux superficiels se portent obliquement d'avant en arrière et de dehors en dedans, les faisceaux profonds obliquement d'avant en arrière et de dedans en dehors. Au voisinage du bord convexe de la faux du cerveau, les faisceaux fibreux se dirigent transversalement en dehors en s'éparpillant çà et là sous forme de pinceaux. — Sur la faux elle-même, ils partent de la partie antérieure de la base (fig. 417 et

rayonnent de là, à la manière d'un large éventail, vers le bord convexe. A la partie antérieure de la faux, ils s'entre-croisent sous des angles divers avec d'autres fibres, de direction contraire, qui tirent leur origine de l'apophyse crista galli. — Sur le tente du cervelet (fig. 414), les faisceaux fibreux partent également de la partie antérieure de la base de la faux et, de là, rayonnent vers la grande circonférence de la tente. — Enfin, sur la paroi interne des sinus et dans l'intérieur même de ces canaux veineux (fig. 433,2), les faisceaux constitutifs de la dure-mère revêtent l'aspect de petits tendons, orientés dans toutes les directions et s'entre-croisant dans les sens les plus divers.

La face externe de la dure-mère cranienne, sur les points où elle n'adhère pas à la surface osseuse, circonscrit entre elle et cette paroi des espaces plus ou moins considérables, dont l'ensemble constitue l'*espace épidural :* à ce niveau, la dure-mère est revêtue par une couche de cellules épithéliales ou épithélioïdes. La face interne de la méninge fibreuse est revêtue, de même, par une deuxième couche de cellules épithéliales, qui, morphologiquement, appartient à l'arachnoïde et que nous décrirons plus loin.

2° **Dure-mère rachidienne.** — La dure-mère rachidienne diffère de la dure-mère cranienne en ce qu'elle représente, non pas les deux feuillets de cette dernière, mais le feuillet interne seulement. Elle a, du reste, la même structure, avec cette variante que les faisceaux conjonctifs suivent tous une direction longitudinale et que les fibres élastiques y sont en proportion beaucoup plus considérable.

D. — Vaisseaux et nerfs

Nous les étudierons successivement : sur la dure-mère cranienne et sur la dure-mère rachidienne.

1° **Sur la dure-mère cranienne.** — La dure-mère cranienne nous présente, en fait de vaisseaux : 1° des artères ; 2° des veines ; 3° des cavités spéciales appelées lacs sanguins ; 4° des lymphatiques.

A. Artères. — La dure-mère cranienne est peu vasculaire, comme, du reste, toutes les membranes fibreuses. Les artères qui lui sont destinées proviennent de plusieurs sources. Ce sont : 1° les *artères méningées antérieures*, branches des ethmoïdales, qui se distribuent à la partie antérieure de la dure-mère ; 2° l'*artère méningée moyenne*, la plus importante de toutes, qui, née de la maxillaire interne, pénètre dans le crâne par le trou petit rond et se ramifie dans la partie latérale de la membrane fibreuse ; 3° l'*artère petite méningée*, autre branche de la maxillaire interne, qui débouche par le trou ovale ; 4° l'*artère méningée postérieure*, qui entre dans le crâne, soit par le trou déchiré postérieur, soit par le trou occipital, et se rend ensuite à la partie postérieure de la dure-mère, notamment à la tente et à la faux du cervelet.

A ces branches, qui sont généralement constantes, nous devons ajouter quelques artères qui sont moins importantes et qui font défaut dans certains cas. Telles sont : 1° l'*artère mastoïdienne*, qui passe par le trou de même nom ; 2° une branche qui arrive par le trou condylien antérieur ; 3° un rameau, généralement très grêle, qui passe par le trou pariétal ; 4° quelques petits rameaux artériels fournis par la carotide interne dans le sinus caverneux et destinés aux parois de ce sinus ; 5° quelques ramuscules, enfin, qui se détachent de la sylvienne pour se distribuer aux parties latérales de la dure-mère.

La plupart de ces artères, quoique occupant l'épaisseur de la dure-mère, envoient leurs principales divisions au diploé, n'abandonnant en général à la membrane fibreuse qui les supporte que de simples capillaires. Somme toute, la dure-mère est de tous les organes fibreux celui qui est le moins vasculaire. On s'en convaincra sans peine si, au lieu d'examiner les portions de membrane qui sont en rapport avec l'os, on porte sous le champ du microscope un des prolongements qui cloisonnent sa cavité et qui ne possèdent que des vaisseaux propres.

Axel Key et Retzius décrivent dans la dure-mère deux réseaux vasculaires : l'un, en rapport avec le feuillet externe de cette membrane ; l'autre, situé dans le feuillet interne. Ce dernier réseau, constitué par des mailles allongées, présenterait, au niveau des points nodaux, des élargissements ampullaires, arrondis ou allongés et de dimensions fort variables. Sur certains points, on rencontrerait des sortes de poches, souvent très volumineuses, qui, d'une part, recevraient un certain nombre de capillaires et, d'autre part, donneraient naissance à une veine. Ce seraient, comme on le voit, des réservoirs intermédiaires entre les veines et les capillaires.

B. Veines. — Les veines de la dure-mère se répartissent, comme les artères, en deux réseaux, l'un superficiel pour le feuillet externe, l'autre profond pour le feuillet interne. — Le *réseau profond*, relativement peu développé, est constitué par de larges mailles, de forme très irrégulière. Les vaisseaux qui en dérivent se jettent dans le réseau superficiel. — Le *réseau superficiel* comprend deux ordres de veines (Sappey) : les unes cheminent isolément et se terminent dans les différents sinus de la dure-mère ; les autres, beaucoup plus importantes, accompagnent les artères. Ces dernières sont tantôt uniques, tantôt doubles : c'est ainsi que l'artère méningée moyenne est constamment accompagnée de deux veines. Contrairement à la plupart des veines de l'économie, qui augmentent de volume au fur et à mesure qu'elles se rapprochent du cœur, les grosses veines du feuillet externe de la dure-mère nous présentent, dans toute leur étendue, un calibre à peu près uniforme. C'est que la plupart d'entre elles, communiquant en haut avec le sinus longitudinal supérieur et s'ouvrant en bas dans le plexus veineux ptérygoïdien, peuvent être considérées comme de larges voies anastomotiques, qui unissent le réseau intra-cranien au réseau extra-cranien et dans lesquelles la circulation est indifférente, je veux dire peut, suivant les besoins, s'effectuer dans n'importe quel sens.

C. Lacs sanguins. — Comme annexes aux veines que nous venons de décrire, la dure-mère possède dans son épaisseur un système de cavités spéciales, qui sont remplies de sang veineux et que l'on désigne sous le nom de *lacs sanguins*. Ces lacs sanguins, Faivre les a mentionnés pour la première fois en 1853 dans sa thèse inaugurale. Faute d'une publicité suffisante, ce travail resta ignoré et lorsque quinze ans plus tard, en 1868, Trolard (*Th. de Paris*) signala à nouveau les lacunes veineuses de la dure-mère, aucun traité classique, aucun mémoire même n'avait encore reproduit la découverte de Faivre. Trolard, dans le mémoire sus-indiqué, étudie minutieusement les lacs sanguins et les décrit avec une richesse de détails à laquelle on a peu ajouté depuis. Après la thèse de Trolard, nous devons signaler encore, comme travaux importants sur la question, les recherches de A. Key et Retzius, dont les résultats ont été publiés dans le *Nord. med. Arkiv.* de 1870, le mémoire de Ch. Labbé, inséré dans les *Archives de Physiologie* de 1879, celui de Wellenbergh d'Utrecht (*Les lacunes veineuses de la dure-mère*), dont une traduction a paru à Gand en 1883.

Les lacs sanguins se développent de préférence de chaque côté du sinus longitudinal supérieur, principalement vers sa partie moyenne; mais on les observe aussi dans la tente du cervelet, au voisinage du sinus latéral et quelquefois même à la base de la faux du cerveau. Leur cavité, en forme d'ampoule irrégulière, le plus souvent allongée d'avant en arrière, est parcourue dans tous les sens par de nombreuses brides conjonctives qui se rendent d'une paroi à l'autre. Elle renferme en outre, dans la plupart des cas, des granulations de Pacchioni (voy. plus loin).

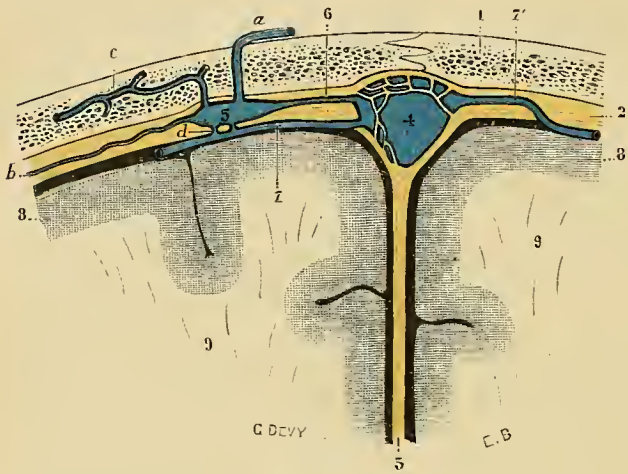

Fig. 421.

Un lac sanguin de la dure-mère, vu sur une coupe verticotransversale du crâne (*schématique*).

1, diploë. — 2, dure-mère (*en jaune*). — 3, faux du cerveau. — 4, sinus longitudinal supérieur. — 5, un lac sanguin intra-dural, recevant : *a*, une veine émissaire ; *b*, une veine méningienne ; *c*, une veine diploïque ; *d*, canal anastomotique avec les veines cérébrales. — 6, communication du lac avec le sinus. — 7, une veine cérébrale, se rendant directement au sinus. — 7', une deuxième veine cérébrale, devenant sinusienne avant de s'ouvrir dans le sinus. — 8, circonvolutions cérébrales. — 9, centre ovale.

Les relations des lacs sanguins avec les différents systèmes veineux de la tête sont les suivantes (fig. 421,5) : 1° les lacs communiquent avec les sinus, soit par de simples orifices arrondis ou elliptiques, soit par de véritables canaux qui atteignent 1 ou 2 centimètres de longueur ; 2° les veines méningées se jettent ordinairement dans les lacs (*b*) et non pas directement dans les sinus ; 3° en ce qui concerne les veines cérébrales, elles cheminent dans la pie-mère, au-dessous des lacs par conséquent, et aboutissent directement au sinus; mais la plupart d'entre elles, en passant au-dessous d'un lac, entrent en relation avec lui (*d*) par une ou plusieurs ouvertures latérales; 4° enfin, les lacs sanguins reçoivent ou plus exactement émettent par leur face supérieure des veines diploïques (*c*) et des veines émissaires (*a*).

Envisagés au point de vue de leur signification anatomique, les lacs sanguins de la dure-mère sont de simples diverticulums du système veineux, dans lesquels se déverse le trop-plein, soit des sinus, soit des veines encéphaliques. Ils peuvent ainsi dans certaines circonstances, en favorisant le dégorgement des veines cérébrales, s'opposer à la compression des centres nerveux, d'où les noms de *lacs de dérivation*, de *lacs de sûreté* que leur donnent certains anatomistes (Tillaux, Ch. Labbé).

D. Lymphatiques. — La dure-mère nous présente dans son épaisseur, entre les faisceaux conjonctifs qui la constituent, un système de fentes et de canaux, dits plasmatiques, qui communiquent tous entre eux et qui sont tapissés, du moins par place, par des cellules aplaties de nature épithéliale ou épithélioïde. C'est dans ces cavités que chemine la lymphe et l'observation nous démontre qu'elles communiquent à la fois avec l'espace épidural et avec l'espace sous-dural ou cavité arachnoïdienne. Ces voies lymphatiques interstitielles sont les seules actuellement connues. Mascagni a bien fait représenter, dans son atlas, deux vaisseaux

lymphatiques situés sur le trajet de l'artère méningée moyenne. Mais Sappey, qui a vainement exploré la dure-mère sans y découvrir la moindre trace de lymphatiques, est d'avis que Mascagni a dû pousser son injection dans des ramuscules veineux. La question, on le voit, appelle de nouvelles recherches.

E. Nerfs. — Les nerfs de la dure-mère cranienne, très nombreux, se divisent en antérieurs, latéraux et postérieurs :

a. *Nerfs antérieurs.* — Les nerfs antérieurs, décrits par Froment en 1846, proviennent du filet ethmoïdal du rameau nasal de l'ophthalmique. Toujours très grêles, ils se distribuent à cette portion de la dure-mère qui recouvre la lame criblée de l'ethmoïde et le pourtour du trou borgne. Ils envoient ordinairement un ou deux filets à la muqueuse des sinus frontaux.

b. *Nerfs latéraux.* — Les nerfs latéraux émanent du ganglion de Gasser et plus particulièrement du nerf maxillaire inférieur tout près de son origine. Ils se portent immédiatement à la rencontre de l'artère méningée moyenne, à laquelle ils s'accolent et dont ils partagent la distribution. On peut les suivre jusqu'au sinus longitudinal supérieur. Au niveau de l'artère méningée moyenne, ces filets méningiens latéraux rencontrent les filets sympathiques qui accompagnent ce vaisseau et contractent avec ces derniers de fréquentes anastomoses.

c. *Nerfs postérieurs.* — Les nerfs postérieurs, plus connus sous le nom de *nerfs récurrents d'Arnold* ou *nerfs récurrents de la tente du cervelet*, naissent de l'ophthalmique avant son entrée dans l'orbite. Puis, ils croisent ou perforent le pathétique, qui leur est accolé, et, se réfléchissant en arrière, se portent dans l'épaisseur de la tente du cervelet, où ils se partagent en deux ordres de rameaux, les uns internes, les autres externes : les rameaux externes se dirigent vers les sinus latéraux et se terminent dans les parois de ces sinus; les rameaux internes, obliquant en dedans, viennent se ramifier dans le voisinage du sinus droit et dans la partie inférieure de la faux du cerveau; Sappey a vu une de ces divisions se prolonger jusque sur les veines de Galien.

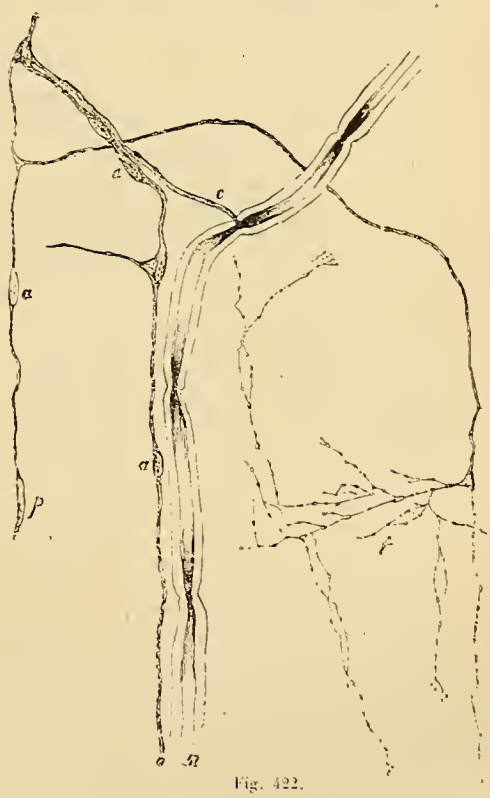

Fig. 422.

Les fibres nerveuses propres de la dure-mère (d'après Jacques).

m, fibres à myéline. — *n*, fibre nue. — *a*, *a*, noyaux. — *c*, collatérale de la fibre à myéline. — *p*, figure en pinceau (Ivanoff). — *t*, arborisation terminale.

Le mode de distribution des nerfs dans la dure-mère a été minutieusement étudié, en 1875, par Alexander. Les terminaisons nerveuses dans la méninge dure, ont été décrites à nouveau par Nahmmacher en 1877 et, plus récemment, par Ivanoff (1893), par d'Abundo (1894), par Jacques (1895) et par Acquisto e Pusateri (1896).

Il existe dans la dure-mère cranienne deux ordres de nerfs, des nerfs vasculaires et des nerfs propres. — Les *nerfs vasculaires*, au nombre de deux pour les grosses artères, réduits à un seul rameau pour les artères de petit calibre, cheminent avec les vaisseaux

Ils jettent autour de ces derniers des fibrilles dépourvues de myéline, qui s'anastomosent en réseau. ALEXANDER n'a pas suivi ces fibrilles jusqu'à leur terminaison ; mais il est rationnel d'admettre qu'elles se terminent dans l'épaisseur même de la paroi vasculaire. — Les *nerfs propres* proviennent, soit des nerfs vasculaires, soit de troncs plus volumineux et indépendants des vaisseaux. Ils sont constitués, en partie par des fibres à myéline, en partie par des fibres de Remak. Ces différentes fibres se résolvent, après un trajet variable, en de nombreuses fibrilles cylindraxiles, lesquelles se mêlent et s'entre-croisent de manière à former un riche réseau, réseau qui est particulièrement bien développé dans la région de la convexité et au voisinage du feuillet arachnoïdien.

D'après IVANOFF, les fibres propres de la dure-mère se termineraient suivant une triple modalité : par des pinceaux terminaux, par des réseaux terminaux et par des fibrilles terminales libres. JACQUES met en doute l'existence des pinceaux terminaux, tels qu'ils sont décrits par IVANOFF. Il n'admet pas non plus que les réseaux nerveux, quelle que soit leur ténuité, représentent des formations terminales. Pour lui (fig. 422), il n'existe qu'un seul mode de terminaison des fibres nerveuses propres : c'est la terminaison par des extrémités libres, remarquablement délicates et variqueuses, tantôt simples, tantôt disposées en arborisations. ACQUISTO et PUSATERI ont pu suivre ces fibrilles terminales jusque dans la couche endothéliale qui forme le feuillet pariétal de l'arachnoïde.

Nous ajouterons, en ce qui concerne les nerfs de la dure-mère cranienne, que KRAUSE a rencontré dans cette membrane deux corpuscules de Vater et que certains auteurs (NAHMMACHER, JANTSCHITZ) ont décrit, le long de ces fibres propres, des traînées de cellules ganglionnaires. L'observation de KRAUSE est restée isolée et quant aux cellules ganglionnaires, leur existence n'est rien moins que démontrée : on a vraisemblablement pris pour telles, soit les noyaux de la gaine des faisceaux nerveux, soit les cellules plasmatiques de WALDEYER.

2° Sur la dure-mère rachidienne. — La dure-mère rachidienne possède, elle aussi, des vaisseaux et des nerfs :

a. *Artères.* — Les artères, beaucoup moins importantes, que celles de la dure-mère cranienne proviennent des sources suivantes : 1° au cou, des rameaux spinaux des vertébrales ; 2e à la région dorsale, des rameaux dorso-spinaux des intercostales ; 3° à la région lombaire et à la région sacrée, des artères lombaires et des artères sacrées.

b. *Veines.* — Les veines, de tout petit calibre, se jettent dans les plexus veineux intra-rachidiens. Il n'existe, dans la dure-mère rachidienne, ni lacs, ni sinus.

c. *Lymphatiques.* — Les voies lymphatiques sont exactement les mêmes que pour la dure-mère cranienne.

d. *Nerfs.* — Les nerfs de la dure-mère rachidienne ont été vainement recherchés par PURKINJE, par KÖLLIKER, par SAPPEY. RÜDINGER, plus heureux, a vu sur cette membrane de nombreux filets nerveux, les uns accolés aux vaisseaux, les autres suivant un trajet indépendant. ALEXANDER et, après lui, JANTSCHITZ, JACQUES, etc., ont pu confirmer les données de RÜDINGER et constater, dans la portion rachidienne de la dure-mère, la même disposition nerveuse que dans la portion cranienne.

§ II. — PIE-MÈRE

La pie-mère ou méninge piale, la plus profonde des trois méninges, est une membrane cellulo-vasculaire, dans l'épaisseur de laquelle les vaisseaux destinés à l'encéphale et à la moelle se divisent en ramifications très ténues, presque capillaires, avant de pénétrer dans la substance nerveuse : c'est donc avec beaucoup de raison qu'on désigne parfois la pie-mère sous le nom de *membrane nourricière* des centres nerveux. La pie-mère s'étale immédiatement sur la surface extérieure du névraxe. Au niveau de l'émergence des cordons nerveux, elle se réfléchit sur ces cordons nerveux en leur formant une gaine, qui les accompagne en dehors du crâne et du rachis jusqu'à leur terminaison. Cette gaine, véritable pie-mère des nerfs, n'est autre que le névrilème (voy. *Nerfs*). Les caractères anatomiques de la

pie-mère diffèrent beaucoup suivant qu'on examine cette membrane sur l'encéphale ou sur la moelle. Nous avons donc tout avantage à la diviser, comme nous l'avons fait pour la dure-mère, en deux portions :

1° Une *portion rachidienne ;*

2° Une *portion cranienne.*

A. — Pie-mère rachidienne

La pie-mère rachidienne forme au bulbe et à la moelle une gaine cylindrique, qui repose directement sur la substance nerveuse. On peut lui considérer, comme à la dure-mère rachidienne, deux surfaces, l'une interne, l'autre externe, et deux extrémités, l'une supérieure, l'autre inférieure.

1° Surface interne. — La surface interne revêt immédiatement, comme nous l'avons dit plus haut, la substance nerveuse et lui adhère d'une façon intime. On

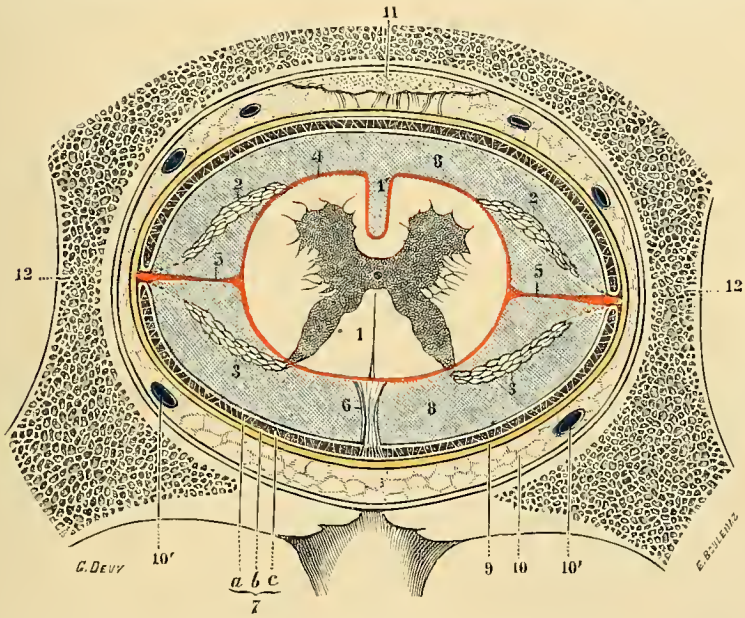

Fig. 423.

Coupe horizontale de la colonne vertébrale, pour montrer la disposition des méninges rachidiennes (*schématique*).

1, moelle épinière, avec 1', sillon médian antérieur. — 2, racines antérieures. — 3, racines postérieures. — 4, pie-mère (*en rouge*). — 5, ligaments dentelés. — 6, septum posticum de Schwalbe. — 7, arachnoïde, avec : *a*, son feuillet viscéral ; *b*, son feuillet pariétal ; *c*, cavité arachnoïdienne ou espace subdural (*en noir*). — 8, espace sous-arachnoïdien (*en bleu*). — 9, dure-mère (*en jaune*). — 10, espace épidural, avec 10', 10', veines intra-rachidiennes. — 11, ligament vertébral commun postérieur. — 12, coupe de la vertèbre.

décrivait autrefois, comme partant de cette surface interne, de nombreuses cloisons conjonctives, qui, sous le nom de *septa* et de *septula*, pénétraient dans les faisceaux blancs de la moelle : on admet aujourd'hui que ces cloisons séparatives sont de nature névroglique et dépendent, non de la pie-mère, mais de la névroglie corticale (p. 91). — Au niveau du sillon médian antérieur, la pie-mère, descend jusqu'au fond de ce sillon (fig. 423,1'), en tapissant, de chaque côté de la ligne médiane, le faisceau de Türck correspondant : dans le fond du sillon, le feuillet du côté gauche et celui du côté droit se fusionnent. — Au niveau du sillon médian postérieur qui, comme nous l'avons vu, est tout superficiel, la pie-mère tapisse de même le

sillon en passant d'un faisceau de Goll à l'autre. On a enseigné pendant longtemps que, au niveau du sillon médian postérieur, la pie-mère envoyait entre les deux faisceaux de Goll, une cloison médiane qui se prolongeait en sens sagittal jusqu'à la commissure grise. On a reconnu aujourd'hui que cette cloison médiane postérieure était, au même titre que les septa et les septula, de nature névroglique.

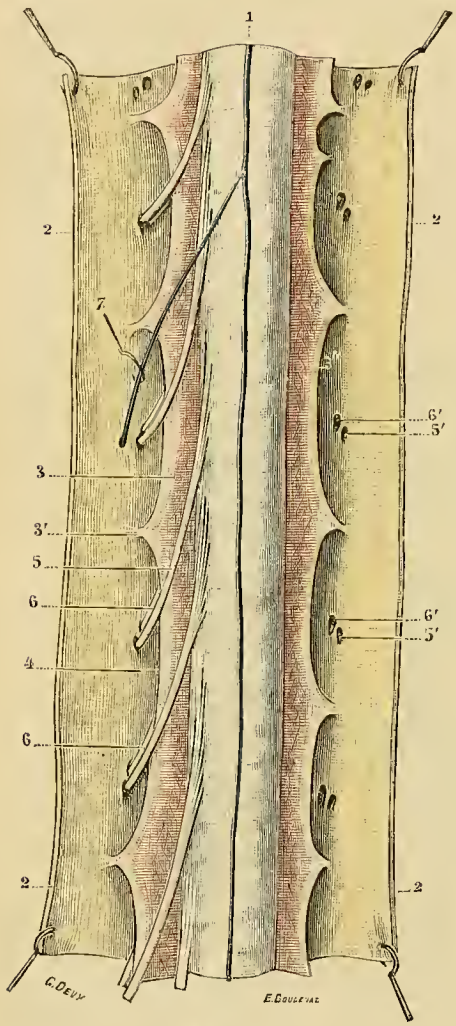

Fig. 424.

Les deux ligaments dentelés, vus par leur face antérieure.

1, moelle épinière, vue antérieure. — 2, 2, sac dural, incisé sur la ligne médiane et érigné en dehors. — 3, ligament dentelé, avec : 3', ses dents ; 3'', ses arcades. — 4, une arcade, plus longue que les autres, embrassant deux paires rachidiennes. — 5, racines antérieures, avec : 5', leur orifice dural. — 6, racines postérieures, avec : 6', leur orifice dural. — 7, un vaisseau radiculaire s'échappant du canal dural par un orifice qui lui est propre.

2° **Surface externe.** — La surface externe de la pie-mère baigne en plein dans le liquide céphalo-rachidien, qui la sépare de l'arachnoïde (fig. 423). Cette surface externe est reliée à la dure-mère : 1° en avant et en arrière, par de minces prolongements disposés en sens sagittal ; 2° sur les côtés, par des prolongements beaucoup plus résistants, les ligaments dentelés.

a. *Prolongements antéro-postérieurs.* — Ce sont de simples trabécules conjonctives, qui s'implantent, d'une part sur la pie-mère, d'autre part sur la dure-mère. Très rares et généralement filiformes à la partie antérieure de la moelle, elles sont, à la partie postérieure, beaucoup plus nombreuses et beaucoup plus résistantes. Sur la ligne médiane notamment, on les voit (fig. 423,6) se condenser en une série de lamelles très rapprochées les unes des autres et formant par leur ensemble une véritable cloison (*septum posticum* de Schwalbe), qui divise à ce niveau l'espace sous-arachnoïdien en deux moitiés latérales, l'une droite, l'autre gauche. Il est à remarquer que cette cloison médiane est toujours plus développée à la région dorso-lombaire qu'à la région cervicale.

b. *Prolongements latéraux ou ligaments dentelés.* — Les ligaments dentelés (fig. 424,3) sont deux rubans conjonctifs, placés transversalement de chaque côté de la moelle épinière et s'étendant en hauteur depuis le trou occipital jusqu'à l'origine du conus terminalis. Ils ont donc, à peu de chose près, la même longueur que la moelle elle-même.

Chacun d'eux nous présente : 1° deux faces, que l'on distingue en antérieure et postérieure ; 2° deux bords, l'un interne, l'autre externe. — La *face antérieure* ou *ventrale* répond aux racines antérieures des nerfs rachidiens et aux différents

vaisseaux, artériels ou veineux, qui longent ces racines. — La *face postérieure* ou *dorsale*, à son tour, est en rapport avec les racines postérieures et avec leurs vaisseaux. Elle répond en outre, au niveau de la moelle cervicale, aux filets radiculaires du spinal. — Le *bord interne*, mince, rectiligne, répond à la partie moyenne du cordon latéral de la moelle et se confond, à ce niveau, avec la pie-mère rachidienne, dont le ligament dentelé, du reste, n'est qu'une dépendance. — Le *bord externe* diffère du précédent, tout d'abord en ce qu'il est un peu plus épais; puis, en ce que, au lieu d'être rectiligne, il est régulièrement festonné dans toute sa hauteur. Il nous présente ainsi une série d'*arcades* à concavité externe, qui sont séparées les unes des autres par des espèces de pointes plus ou moins saillantes, appelées *dents* (fig. 424,3'). Les arcades du ligament dentelé sont toujours situées en regard des trous par lesquels la dure-mère livre passage aux nerfs rachidiens. Quant aux dents, elles répondent à l'intervalle compris entre les trous précités : elles se fixent, par leur sommet, sur la partie correspondante de la dure-mère et il est à remarquer que cette insertion, pour chacune des dents, est ordinairement placée à une égale distance du trou qui est au-dessus et du trou qui est au-dessous. La première dent s'insère à la hauteur des masses latérales de l'atlas, en envoyant une languette (Trolard) à la partie latérale du trou occipital; la dernière se fixe à la dure-mère, entre le douzième nerf dorsal et le premier nerf lombaire. Il en résulte que chaque ligament dentelé devrait avoir vingt-une dents. Mais on observe rarement ce nombre : le plus souvent, on n'en compte que dix-sept ou dix-huit. Cela tient à ce que, à côté des arcades ordinaires, qui s'insèrent régulièrement au-dessus et au-dessous d'un même trou de conjugaison, il existe une ou deux arcades, plus étendues que les autres (fig. 424,4), qui comprennent dans leur intervalle deux trous de conjugaison au lieu d'un seul.

Les ligaments dentelés ne sont nullement homogènes au point de vue de leur constitution anatomique et, à cet effet, il y a lieu de leur distinguer deux portions : l'une interne, l'autre externe (fig. 425). — La *portion externe* (3'), relativement épaisse, est formée par des faisceaux fibreux longitudinaux, suivant assez exactement la direction du bord libre. Leur ensemble constitue, le long de ce bord libre, une sorte de ruban compacte, blanchâtre ou même d'aspect nacré. — La *portion interne* (3''), beaucoup plus mince, transparente, est représentée par une sorte de tissu réticulé. On y trouve encore des faisceaux fibreux, mais ces faisceaux fibreux y sont à la fois beaucoup plus minces et beaucoup plus rares. Quelques-uns suivent une direction transversale, mais la plupart d'entre eux sont obliques, obliques ascendants ou obliques descendants.

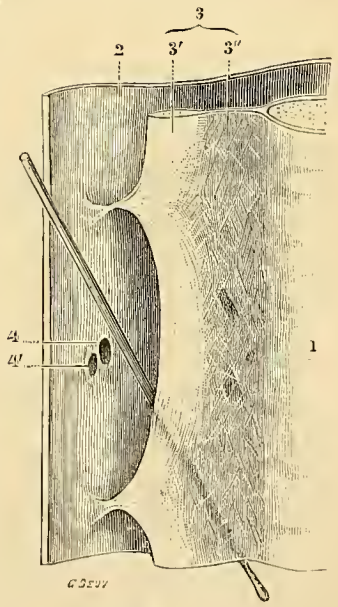

Fig. 425.
Structure du ligament dentelé.
1, moelle épinière. — 2, dure-mère. — 3, ligament dentelé, avec : 3', sa portion externe ou fibreuse ; 3'', sa portion interne ou réticulaire. — 4, 4', orifices duraux pour les racines rachidiennes.

Envisagés dans leur ensemble (fig. 423), les ligaments dentelés divisent l'espace compris entre la dure mère et la pie-mère en deux loges, l'une antérieure, l'autre postérieure, qui, nettement séparées au niveau des dents précitées, commu-

niquent largement entre elles (fig. 408) au niveau des arcades interdentaires. De ces deux loges, l'antérieure est occupée, comme nous l'avons vu, par les racines antérieures ou motrices des nerfs rachidiens ; la postérieure, par les racines postérieures ou sensitives. Les deux groupes de racines, ainsi séparés dans la plus grande partie de leur étendue, se rejoignent deux à deux au niveau de l'arcade correspondante et s'engagent alors dans le conduit fibreux que leur offre la dure-mère (fig. 408), pour traverser le trou de conjugaison.

3° **Extrémité supérieure.** — A son extrémité supérieure, la pie-mère spinale se continue avec celle qui revêt le bulbe, laquelle se continue à son tour avec celle qui recouvre la protubérance.

4° **Extrémité inférieure.** — A son extrémité inférieure, elle passe de la moelle sur le filum terminale, qu'elle enveloppe sur tout son pourtour. Il me paraît rationnel d'admettre que la pie-mère rachidienne, en tant que méninge, se termine exactement là où disparaissent, dans le filum, les éléments nerveux, à moins qu'on ne considère comme une dépendance de cette membrane la lame celluleuse qui, au-dessous du point précité, entoure des vaisseaux très fins, continuation de ceux de la moelle.

B. — Pie-mère cranienne

La pie-mère cranienne recouvre successivement les différents segments de la masse encéphalique. Continuation de la pie-mère rachidienne, elle présente les mêmes caractères généraux que cette dernière. Elle en diffère, cependant, en ce qu'elle est plus mince, plus délicate et surtout plus riche en vaisseaux. Nous lui considérerons, ici encore, une surface interne et une surface externe :

1° **Surface interne.** — La pie-mère cranienne a pour caractère essentiel de suivre rigoureusement tous les accidents que présente la surface extérieure de l'encéphale et, à ce sujet, il convient de l'examiner séparément sur le cerveau, sur le cervelet et sur l'isthme. — *Sur le cerveau* (fig. 427), nous la voyons tapisser la face libre des circonvolutions, descendre ensuite sur leurs faces latérales, atteindre le fond du sillon et s'y réfléchir pour remonter sur la circonvolution voisine. En d'autres termes, la pie-mère envoie dans chaque anfractuosité cérébrale, quelle que soit son importance, deux feuillets qui se rejoignent et se fusionnent dans le fond même de cette anfractuosité. Nous verrons tout à l'heure que l'arachnoïde se comporte d'une façon toute différente. — *Sur le cervelet*, la pie-mère envoie encore un double feuillet dans les sillons du premier ordre, le grand sillon circonférentiel par exemple. Mais, dans les sillons du deuxième et du troisième ordre, nous ne trouvons plus qu'un seul feuillet, adhérant, par l'une et l'autre de ses faces, aux deux lames cérébelleuses voisines. — *Sur la protubérance*, ainsi que *sur le pédoncule cérébral* et les *pédoncules cérébelleux*, la pie-mère est plus adhérente que sur le cerveau et le cervelet. Elle est en même temps moins vasculaire et plus résistante. C'est une pie-mère de transition, revêtant déjà, à ce niveau, la plupart des caractères de la pie-mère rachidienne.

La surface interne de la pie-mère cranienne est en rapport immédiat avec la substance nerveuse. Elle lui adhère par un certain nombre de filaments conjonctifs et surtout par les innombrables petits vaisseaux qui, de la pie-mère, descendent dans la substance nerveuse (artères) ou, de celle-ci, remontent dans la pie-mère (veines). Cette adhérence de la pie-mère est assez faible d'ordinaire pour permettre

à une main tant soit peu exercée d'enlever cette membrane, sans intéresser la substance corticale sous-jacente. En dehors de tout état pathologique, elle est plus prononcée chez les jeunes sujets que chez les vieillards : on sait que, chez ces derniers, la décortication du cerveau se fait généralement avec la plus grande facilité.

2° **Surface externe.** — La surface externe de la pie-mère cranienne est en rapport avec le feuillet viscéral de l'arachnoïde ou plus exactement avec les espaces sous-arachnoïdiens, qui la séparent de ce feuillet et dans lesquels circule le liquide céphalo-rachidien (voy. plus loin, p. 314).

3° **Formations choroïdiennes.** — A la partie postéro-inférieure de l'isthme de l'encéphale, la pie-mère s'insinue entre le cervelet et le bulbe pour former la *toile choroïdienne inférieure* et les *plexus choroïdes du quatrième ventricule.* De même, au niveau de la fente cérébrale de Bichat, la pie-mère cranienne s'engage dans l'épaisseur de la masse cérébrale pour y former la *toile choroïdienne supérieure* et les *plexus chroroïdes des ventricules latéraux* (*pie-mère interne* de quelques auteurs). Ces différentes formations pie-mériennes ou piales ont toutes été décrites, les premières à propos du quatrième ventricule (p. 201), les autres à propos de la conformation intérieure du cerveau (p. 325). Nous renvoyons le lecteur à ces descriptions.

C. — Structure de la pie-mère

La pie-mère a une structure différente suivant qu'on l'examine dans sa portion rachidienne ou dans sa portion cranienne :

1° **Pie-mère rachidienne.** — La pie-mère rachidienne se compose de deux couches superposées : l'une interne, recouvrant directement la moelle ; l'autre externe, en rapport avec les espaces sous-arachnoïdiens.

a. *La couche externe* est essentiellement constituée par des faisceaux conjonctifs, disposés pour la plupart en sens longitudinal, parallèlement à l'axe même de la moelle épinière. Quelques auteurs décrivent, sur chacune des faces de cette couche externe, un revêtement endothélial.

b. *La couche interne* ou *intima pia* d'Axel Key et Retzius est constituée à sa partie moyenne par des fibres conjonctives, affectant une disposition circulaire et circonscrivant entre elles un système de lacunes remplies de lymphe. Cette nappe conjonctive, qui forme comme le squelette de l'intima pia, est revêtue sur ses deux faces d'un fin réseau de fibres élastiques et d'une couche plus ou moins continue de cellules endothéliales. On rencontre enfin, dans l'épaisseur de l'intima pia, chez l'homme, mais surtout chez quelques mammifères, notamment chez le mouton, une certaine quantité de pigment. Les cellules qui le renferment sont situées entre la couche des fibres conjonctives et le réseau élastique profond : elles sont particulièrement nombreuses sur la moelle cervicale et peuvent donner à la pie-mère, même chez des individus de race blanche, une coloration brun intense (Pouchet et Tourneux.)

c. *Entre les deux couches constitutives de la pie-mère rachidienne*, se trouve un espace lymphatique en forme de fente : c'est l'*espace intra-pial.* Il communique d'une part avec les espaces sous-arachnoïdiens, d'autre part avec les lacunes de l'intima pia et les gaines lymphatiques des vaisseaux médullaires.

2° Pie-mère cranienne. — La pie-mère cranienne diffère de la pie-mère rachidienne en ce qu'elle se trouve réduite à sa couche interne, l'intima pia. Cette couche interne, du reste, présente à peu de chose près les mêmes caractères histologiques que sur la moelle : elle se compose d'une nappe de fibres conjonctives plus ou moins entre-croisées, doublée sur chacune de ses deux faces, d'un réseau élastique et d'un revêtement endothélial.

D. — Vaisseaux et nerfs

1° Vaisseaux sanguins. — Les vaisseaux sanguins de la pie-mère ont été déjà décrits à propos de la moelle (p. 93), du bulbe (p. 135) et de l'encéphale (p. 378). Leurs plus fines ramifications sont situées : pour la pie-mère rachidienne, entre les deux couches de cette membrane ; pour la pie-mère cranienne, à la face externe de l'intima pia. Au moment où ces vaisseaux abandonnent la pie-mère pour pénétrer dans le névraxe, l'intima pia se replie autour d'eux et leur forme une gaine tubuleuse, *gaine adventice*, qui les accompagne plus ou moins loin dans la substance nerveuse (voy. *Anatomie générale*, p. 33).

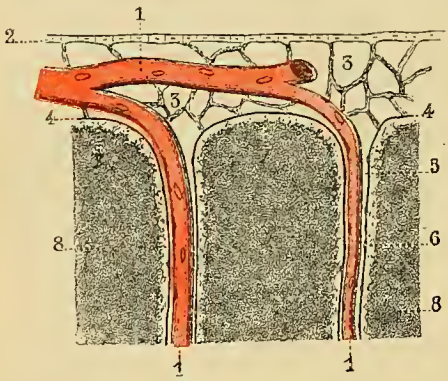

Fig. 426.

Coupe transversale d'une circonvolution cérébrale et de ses enveloppes : gaines adventitielles et péri-adventitielle (demi-schématique, imitée de A. Key et Retzius).

1, 1, vaisseaux. — 2, feuillet viscéral de l'arachnoïde. — 3, espaces sous-arachnoïdiens. — 4, pie-mère, s'enfonçant en forme d'entonnoir dans la substance cérébrale et se continuant avec l'adventice du vaisseau. — 5, espace lymphatique adventitiel. — 6, espace lymphatique périadventitiel. — 7, espaces épicérébraux de His. — 8, substance cérébrale.

2° Lymphatiques. — Le mode de circulation de la lymphe dans l'épaisseur de la pie-mère ne nous est pas encore connu. Pour Robin et pour Sappey, il n'existe pas dans la membrane nourricière du névraxe de vaisseaux lymphatiques vrais. Mais cette formule, déduite de recherches négatives, ne saurait être acceptée sans discussion. Mascagni, en effet, a décrit dans la pie-mère des lymphatiques d'une grande ténuité, qui cheminaient parallèlement aux artères et aux veines : les uns supérieurs, se dirigeaient vers le sinus longitudinal supérieur ; les autres, inférieurs, sortaient du crâne par le trou occipital, par le canal carotidien et par le trou déchiré postérieur. De son côté, Fohmann a vu apparaître, à la suite d'insufflations pratiquées au-dessous de l'arachnoïde, un réseau lymphatique situé dans l'épaisseur de la pie-mère. Arnold, à son tour, en 1833, a fait représenter des réseaux et des troncs lymphatiques sur la face convexe de l'encéphale. Toutefois, aucun des vaisseaux injectés ou insufflés par Mascagni, par Fohmann et par Arnold, n'a pu être suivi par ces anatomistes jusqu'à un ganglion lymphatique. Il y a donc lieu de s'en tenir, quant à leur signification morphologique, à une sage réserve : rien ne nous démontre, en effet, que les anatomistes précités n'aient pris pour des vaisseaux lymphatiques ce qui n'était, en réalité, que des gaines périvasculaires, des veinules ou même de simples interstices du tissu conjonctif.

3° Nerfs. — La *pie-mère cranienne* nous présente, le long des artères, des nerfs assez nombreux. Ils affectent une disposition plus ou moins plexiforme et pro-

viennent très probablement du plexus carotidien. On a pu suivre leurs plus fines divisions jusque sur les ramuscules vasculaires qui pénètrent dans les circonvolutions; mais nous n'avons encore aucune notion précise sur leur mode de terminaison. Bochdaleck, a vu, en outre, se détacher des racines d'un grand nombre de nerfs craniens des ramuscules très ténus, qui se rendaient aux plexus sympathiques des artères de la base.

La *pie-mère rachidienne* possède également un riche réseau nerveux. Les filets qui le constituent proviennent pour la plupart du grand sympathique, mais ici encore, il existe (Remak, Kölliker) un certain nombre de filets très fins, qui se détachent des racines postérieures des nerfs rachidiens et pénètrent directement dans la pie-mère. Nous devons signaler enfin, comme aboutissant aux réseaux nerveux pie-mériens, quelques rameaux émanant des nerfs sinu-vertébraux de Luschka (voy. *Nerfs rachidiens*).

Quelle est la signification anatomique des réseaux nerveux de la pie-mère? Il est très rationnel de penser qu'ils se terminent dans les muscles lisses des artères et qu'ils deviennent ici, comme sur les autres points de l'économie, des régulateurs de la circulation. Kölliker a pu suivre ces vaso-moteurs dans la substance même du cerveau jusque sur des artères de 90 μ et au-dessous. Mais n'existe-t-il dans la pie-mère que des vaso-moteurs? N'y a-t-il pas en même temps des filets sensitifs propres, susceptibles d'être impressionnés et de devenir le point de départ de réflexes à l'état normal comme à l'état morbide? Il est très probable qu'il en est ainsi; toutefois, c'est une question qu'il convient de réserver jusqu'à ce que l'expérimentation directe nous ait fourni une solution.

§ III. — Arachnoïde

Intermédiaire à la dure-mère et à la pie-mère, l'arachnoïde, ainsi appelée à cause de sa ténuité (de ἀράχνη, toile d'araignée et εἶδος, ressemblance), est généralement considérée en France, depuis Bichat, comme appartenant au tissu séreux. C'est une membrane séreuse, analogue aux grandes séreuses viscérales et comprenant, comme elles, deux feuillets : un feuillet pariétal en rapport avec la dure-mère et un feuillet viscéral en rapport avec les centres nerveux. Entre les deux feuillets existe une cavité, la *cavité arachnoïdienne*, cavité à peu près virtuelle à l'état physiologique, mais pouvant, sous l'influence de causes pathologiques diverses devenir le siège d'épanchements plus ou moins considérables. Ainsi que nous l'avons fait pour les deux autres méninges, nous décrirons séparément :

1° L'*arachnoïde rachidienne;*

2° L'*arachnoïde cranienne.*

A. — Arachnoïde rachidienne

1° Feuillet pariétal. — Le feuillet pariétal (fig. 430, *b*) tapisse la dure-mère rachidienne dans toute son étendue. Il lui adhère d'une façon intime, tellement intime qu'on ne peut arriver par la dissection à séparer l'une de l'autre les deux membranes.

2° Feuillet viscéral. — Le feuillet viscéral (fig. 430,*a*), transparent et d'une ténuité extrême, revêt la forme d'un manchon, qui entoure la moelle dans toute sa hauteur et se prolonge même, au-dessous d'elle, sur la queue de cheval. Il descend ainsi jusqu'au sommet du cul-de-sac dural et, là, se réfléchit en dehors pour se continuer avec le feuillet pariétal (fig. 412,2 et 2'). Envisagé au point de vue de ses rapports, le feuillet viscéral de l'arachnoïde rachidienne est appliqué

contre le feuillet pariétal et, par conséquent, suit exactement la direction de la dure-mère. Il en résulte que, comme cette dernière, l'arachnoïde est d'une capacité beaucoup plus grande qu'il ne le faudrait pour contenir la moelle : elle ne s'applique donc pas immédiatement sur elle, mais en reste séparée par un vaste espace circulaire : c'est l'*espace sous-arachnoïdien de la moelle* ou *lac bulbo-spinal* (fig. 430,8). Nous y reviendrons plus loin.

3° Cavité arachnoïdienne : continuité des deux feuillets. — La cavité arachnoïdienne (fig. 430, *c*), que circonscrivent les deux feuillets précités, est traversée çà et là par de nombreux tractus conjonctifs, qui vont du feuillet viscéral au feuillet pariétal : c'est donc une séreuse cloisonnée. Elle est traversée aussi : 1° par l'extrémité externe des filaments conjonctifs, ci-dessus décrits, qui unissent la pie-mère à la dure-mère, en particulier par la cloison médiane postérieure (fig. 430,6) ; 2° par l'extrémité externe des dents du ligament dentelé ; 3° par les racines antérieures et les racines postérieures des nerfs rachidiens, au moment où ces racines vont s'engager dans leur canal dural ; 4° par les vaisseaux qui accompagnent ces racines. Chacune de ces formations, dans sa traversée arachnoïdienne, est entourée sur tout son pourtour par une gaine séreuse, naturellement très courte, qui va du feuillet viscéral au feuillet pariétal et qui établit ainsi la continuité réciproque des deux feuillets.

B. — Arachnoïde cranienne

1° Feuillet pariétal. — Le feuillet pariétal de l'arachnoïde (fig. 427, *b*) se comporte exactement dans le crâne comme dans le rachis : il s'applique sur la surface interne de la dure-mère et sur ses prolongements (faux du cerveau, faux du cervelet, tente du cervelet). Ici encore l'adhérence est intime entre les deux membranes et la dissection est impuissante à les séparer.

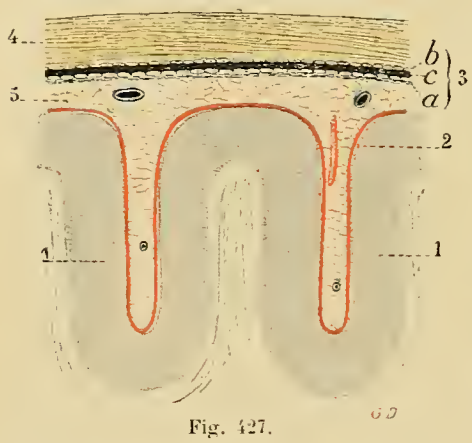

Fig. 427.
Coupe transversale des circonvolutions pour montrer la disposition des méninges craniennes (*schématique*).

1. circonvolutions cérébrales. — 2. pie-mère. — 3, arachnoïde, avec : *a*, son feuillet viscéral ; *b*, son feuillet pariétal ; *c*, cavité arachnoïdienne. — 4. dure-mère. — 5. espaces sous-arachnoïdiens.

2° Feuillet viscéral. — Le feuillet viscéral (fig. 427, *a*) a pour caractère, en s'étalant sur la surface si accidentée de la masse encéphalique, d'adhérer à toutes les parties saillantes et de passer comme un pont au-dessus des anfractuosités. L'arachnoïde cranienne se comporte, on le voit, d'une façon bien différente de la pie-mère, qui, elle, descend dans ces mêmes anfractuosités en conservant toujours le contact avec la surface extérieure du névraxe (voy. fig. 407). Il résulte de cette disposition qu'il existe ici comme dans le rachis, entre la pie-mère et le feuillet viscéral de l'arachnoïde, un système de cavités irrégulières et sinueuses : ce sont les *espaces sous-arachnoïdiens du crâne*. Nous consacrerons le paragraphe suivant à l'étude de ces espaces et du liquide qui les remplit. Nous nous contenterons, pour l'instant, d'indiquer les particularités que présente l'étalement du feuillet

viscéral de l'arachnoïde sur les différents segments de l'encéphale et nous l'examinerons successivement : 1° sur la face externe des hémisphères ; 2° sur la face interne de ces mêmes hémisphères ; 3° à la base de l'encéphale ; 4° sur le cervelet.

A. Arachnoïde de la face externe des hémisphères. — Sur la face externe des hémisphères, le feuillet viscéral de l'arachnoïde s'étend, sans interruption et sans

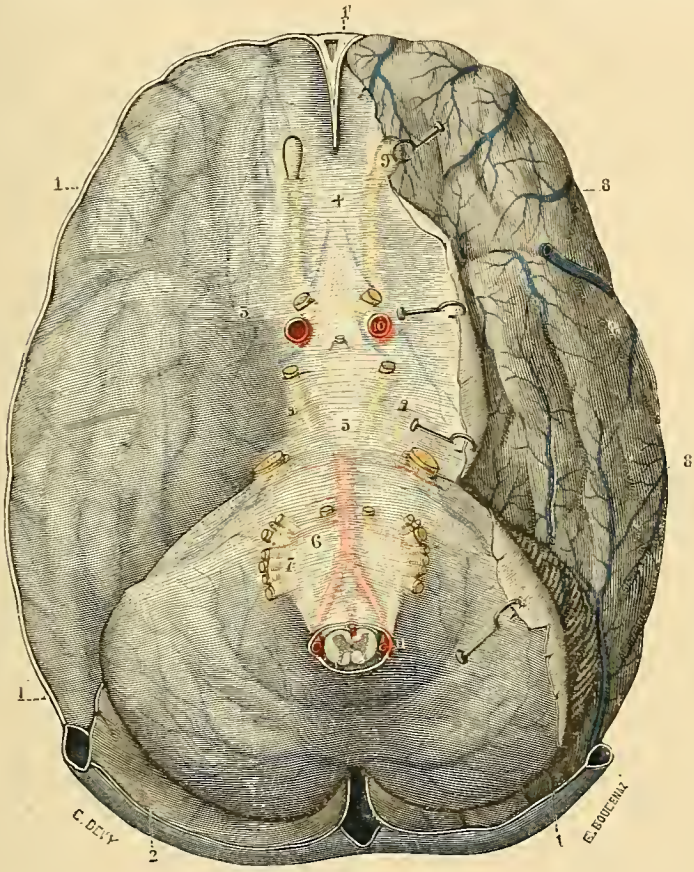

Fig. 428.

Mode d'étalement du feuillet viscéral de l'arachnoïde à la base de l'encéphale.

Le feuillet viscéral est en place sur l'hémisphère droit ; sur l'hémisphère gauche, il a été sectionné et réclin[illegible] en dedans.)

1, coupe de la dure-mère. — 1', coupe de la faux du cerveau. — 2, tente du cervelet, s'enfonçant entre le cervelet et la partie inférieure des hémisphères. — 3, arachnoïde viscérale, passant par-dessus la scissure de Sylvius (*lac sylvien*). — 4, pont formé par l'arachnoïde viscérale entre la partie fronto-orbitaire des deux hémisphères (*lac calleux*). — 5, pont formé par l'arachnoïde viscérale entre les deux lobes sphénoïdaux et la protubérance et limitant en bas le confluent inférieur ou *lac central*. — 6, arachnoïde tapissant la face inférieure de la protubérance et du bulbe rachidien. — 7, gaines fournies par l'arachnoïde aux nerfs craniens. — 8, pie-mère et réseau veineux de la base de l'encéphale. — 9, bulbe olfactif, recouvert sur toute sa surface par le feuillet viscéral de l'arachnoïde. — 10, artère carotide interne. — 11, artère vertébrale.

former un pli, du bord supérieur au bord inférieur et de l'extrémité frontale à l'extrémité occipitale. Dans ce trajet (fig. 427.*a*), il s'applique à la surface libre des circonvolutions et se trouve uni à cette surface par une mince couche de tissu conjonctif. Il passe au contraire à la manière d'un pont d'une circonvolution sur la circonvolution voisine, transformant ainsi le sillon sous-jacent en un canal anfractueux, de forme prismatique et triangulaire.

B. Arachnoïde de la face interne des hémisphères. — Sur la face interne des hémisphères, le feuillet viscéral de l'arachnoïde descend du bord supérieur de l'hémisphère vers le corps calleux, en conservant toujours son même caractère, qui est de suivre le chemin le plus court pour se rendre d'un point à un autre et de ne former aucun pli. Arrivé au niveau du bord inférieur de la faux du cerveau, il s'infléchit en dedans, passe transversalement au-dessous de ce bord et remonte alors pour tapisser la face interne de l'hémisphère du côté opposé. Comme la faux du cerveau ne touche le corps calleux qu'à sa partie postérieure et en est séparée, à sa partie antérieure, par un intervalle de 6 à 8 millimètres, il s'ensuit que l'arachnoïde, elle aussi, repose, sur le corps calleux en arrière et en est séparée, en avant, par une distance qui mesure également de 6 à 8 millimètres. Dans cet intervalle (fig. 417) les deux hémisphères sont immédiatement en contact et se pénètrent même réciproquement, je veux dire que les circonvolutions de l'un se logent dans les anfractuosités de l'autre et vice versa.

C. Arachnoïde de la base de l'encéphale. — A la base de l'encéphale (fig. 428,3), le trajet de l'arachnoïde, beaucoup plus complexe, doit être examiné séparément sur les côtés et sur la ligne médiane :

a. *Sur les côtés*, le feuillet viscéral de l'arachnoïde recouvre d'abord le lobe orbitaire, où il rencontre, immédiatement en dehors du gyrus rectus, le bulbe olfactif et la bandelette olfactive. Au niveau du bulbe (fig. 429), il enveloppe cet organe, en lui formant une gaine à peu près complète. Au niveau de la bandelette (fig. 429), il se contente de passer au-dessous d'elle et de l'appliquer contre les circonvolutions olfactives. Arrivé à la scissure de Sylvius, il passe au-dessous de cette scissure à la manière d'un pont et s'étale alors d'avant en arrière sur le lobe temporo-occipital, qu'il revêt dans toute son étendue sans présenter aucune particularité importante. En passant sur la scissure de Sylvius, l'arachnoïde transforme cette scissure en un canal large et profond (fig. 431,3) que Magendie avait désigné sous le nom de *confluent latéral:* on l'appelle plutôt aujourd'hui *lac sylvien*

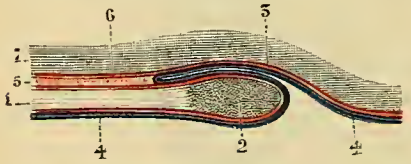

Fig. 429.

Coupe sagittale passant par la bandelette olfactive et le bulbe olfactif, pour montrer la disposition, à ce niveau, du feuillet viscéral de l'arachnoïde.

1, bandelette olfactive. — 2, bulbe olfactif. — 3, pie-mère (*en rouge*). — 4, arachnoïde (*en bleu*). — 5, espace sous-arachnoïdien. — 6, fond du sillon olfactif. — 7, substance cérébrale.

b. *Sur la ligne médiane* et tout à fait à la partie antérieure des lobes frontaux, le feuillet viscéral de l'arachnoïde s'engage tout d'abord dans la scissure interhémisphérique, pour se continuer avec le feuillet homonyme qui tapisse la face interne des hémisphères. Mais, au niveau du genou du corps calleux, il passe directement d'un hémisphère à l'autre, en déterminant ainsi, au-dessus de lui, un large espace. Cet espace (fig. 431,2), appelé *confluent antérieur* ou *lac calleux*, se prolonge en haut sur la face supérieure du corps calleux et s'étend, en bas, jusqu'au chiasma des nerfs optiques. — Parti du chiasma, le feuillet arachnoïdien recouvre la partie antérieure du tuber cinereum et rencontre bientôt la tige pituitaire, à laquelle il forme une gaine en forme d'entonnoir. Puis, perdant le contact de la surface cérébrale, il se porte directement et par le chemin le plus court, en arrière jusqu'à la protubérance, latéralement jusqu'au bord interne des hémisphères cérébraux. Il forme ainsi dans cette région un nouveau lac (fig. 431, 1), le

plus large et le plus important de tous : c'est le *lac central*, encore appelé *confluent central* (Sappey) ou *confluent inférieur* (Magendie). — En arrière du lac central, le feuillet viscéral de l'arachnoïde revêt régulièrement la face antérieure de la protubérance et se fusionne, au niveau du trou occipital, avec le feuillet correspondant de l'arachnoïde rachidienne.

D. Arachnoïde du cervelet. — A la partie postéro-inférieure de l'encéphale et sur la ligne médiane, au niveau du point de rencontre du cerveau avec le cervelet, le feuillet viscéral de l'arachnoïde passe directement du bourrelet du corps calleux sur la face supérieure du cervelet. Il circonscrit ainsi, au-dessus de cette face, un autre lac impair et médian (fig. 432,6) : c'est le *confluent supérieur* ou *lac cérébelleux supérieur*, lequel a pour plancher les tubercules quadrijumeaux, la valvule de Vieussens et l'extrémité antérieure du vermis supérieur.

Le feuillet arachnoïdien s'étale ensuite sur toute la surface supérieure du cervelet et arrive à la circonférence de cet organe, où il se comporte différemment sur les côtés et sur la ligne médiane :

a. *Sur les côtés*, il se réfléchit en bas et en dedans, revêt la face inférieure des hémisphères cérébelleux et se continue, au niveau du bulbe, avec la portion du feuillet arachnoïdien qui provient de la base du cerveau et de la protubérance.

b. *Sur la ligne médiane*, il passe d'un hémisphère cérébelleux à l'autre et, abandonnant sans la revêtir la face inférieure du vermis inférieur, il descend directement sur la face postérieure du bulbe et de la moelle. Au-dessous de lui, s'étend un vaste espace impair et médian (fig. 432,7), le *confluent inférieur* ou *lac cérébelleux inférieur*, dont la paroi supérieure répond au vermis inférieur et dont la paroi inférieure est formée par la toile choroïdienne du quatrième ventricule. C'est dans le lac cérébelleux inférieur que vient s'ouvrir, on s'en souvient (p. 202), le trou de Magendie, qui occupe le bec du calamus scriptorius et établit sur ce point une communication directe entre les ventricules encéphaliques et les espaces sous-arachnoïdiens.

3° Continuité des deux feuillets. — Ici, comme dans le rachis, la continuité entre le feuillet viscéral et le feuillet pariétal est établie par les gaines séreuses que l'arachnoïde jette sur tous les cordons vasculaires et nerveux qui traversent sa cavité pour se rendre de la pie-mère à la dure-mère (fig. 413,5 et 5'). Les rapports des nerfs craniens avec l'arachnoïde ont été parfaitements décrits par Farabeuf (*Thèse d'Agrégation*, Paris, 1875), auquel j'emprunte les lignes suivantes : « Le cerveau étant renversé, la base en l'air, on constate facilement, en soulevant la séreuse viscérale par insufflation, que les racines des nerfs sont, dans la première partie de leur parcours, tout à fait accolées à la pie-mère et, par conséquent, placées sous l'arachnoïde ; on voit, de plus, que cette membrane ne leur fournit qu'une très courte gaine au moment où les nerfs s'engagent dans les orifices de la dure-mère. Cet orifice est en général assez juste pour que l'arachnoïde n'y puisse pénétrer avec le nerf. On peut, cependant, constater qu'il y a une très légère et insignifiante invagination de la séreuse dans le conduit ostéo-fibreux de chaque cordon nerveux. Il faut évidemment faire une exception pour les nerfs du conduit auditif interne. Celui-ci est bien trop grand pour ceux-là ; aussi le liquide céphalo-rachidien s'avance-t-il autour et au-dessous des nerfs facial et acoustique jusqu'à une profondeur de plusieurs millimètres. Près du fond du conduit, le feuillet viscéral, qui jusque-là engainait très lâchement les deux nerfs,

s'attache au contraire à leur enveloppe, ainsi qu'à la dure-mère sur laquelle il se réfléchit. »

C. — Structure de l'arachnoïde

L'arachnoïde présente à peu de chose près la même structure dans le rachis et dans le crâne. Elle se compose, avons-nous dit, de deux feuillets, un feuillet pariétal et un feuillet viscéral. Ces deux feuillets doivent être examinés séparément.

1° Structure du feuillet pariétal. — Le feuillet pariétal est essentiellement constitué par une couche de cellules endothéliales, de 11 à 13 μ de diamètre, appliquées contre la face interne de la dure-mère. D'après Robin (mais l'opinion de cet histologiste est loin d'être généralement admise), ce feuillet nous présenterait en outre une mince lame conjonctive, directement appliquée contre la dure-mère et différant de cette dernière par une transparence plus grande et par une quantité plus considérable de matière amorphe.

2° Structure du feuillet viscéral. — Le feuillet viscéral est formé lui aussi par une mince lame conjonctive revêtue sur sa face libre d'une couche de cellules endothéliales. — La lame conjonctive se compose de faisceaux conjonctifs très fins, très délicats, diversement entrelacés. Autour de ces faisceaux s'enroulent ordinairement un certain nombre de fibrilles élastiques, de telle sorte que, lorsqu'ils sont gonflés par l'acide acétique, ils présentent une série de renflements en chapelet (Kölliker). — Quant aux cellules endothéliales, elles sont exactement semblables, comme forme et comme disposition, à celles du feuillet pariétal.

Les anatomistes anglais et allemands, considérant que le feuillet pariétal de l'arachnoïde est inséparable de la dure-mère, le rattachent à cette dernière membrane. Dès lors, l'arachnoïde se réduit pour eux à un feuillet unique, qui est notre feuillet viscéral et, du même coup, elle perd sa signification de membrane séreuse. Comme conséquence, la cavité que nous avons appelée arachnoïdienne n'est plus une cavité séreuse, mais une simple fente lymphatique, qui se trouve située entre la dure-mère et l'arachnoïde et à laquelle ils donnent le nom d'*espace subdural*.

Je ne puis accepter une pareille interprétation. Tout d'abord, nous ne voyons nulle part dans l'économie une membrane fibreuse avoir pour élément constituant un revêtement endothélial : alors, pourquoi rattacherait-on à la dure-mère l'endothélium qui tapisse sa surface interne ? D'autre part, l'endothélium sous-dural, s'il est intimement uni à la dure-mère, n'en forme pas moins une couche continue, entièrement semblable à celle qui revêt la face externe du feuillet viscéral et se continuant avec cette dernière sur tous les points où un organe quelconque (artère, nerf ou simple faisceau conjonctif) traverse l'espace subdural. Elle a donc, morphologiquement, la même valeur que la couche endothéliale du feuillet arachnoïdien viscéral : l'une et l'autre représentent les deux feuillets adossés d'une séreuse. Le feuillet pariétal de la séreuse du cœur adhère, lui aussi, d'une façon intime, au sac fibreux du péricarde et, pourtant, tous les anatomistes s'accordent à le considérer comme le feuillet externe de la séreuse péricardique.

La cavité arachnoïdienne ou espace subdural ne contient, à l'état normal, qu'une toute petite quantité de liquide : c'est le *liquide arachnoïdien*, qui lubréfie les deux feuillets en contact et favorise leur glissement. Cette cavité est généralement considérée chez nous comme étant une cavité parfaitement close. Schwalbe, A. Key et Retzius ont vu cependant des injections colorées, poussées dans l'espace arachnoïdien, pénétrer : 1° dans les vaisseaux et les ganglions lymphatiques profonds du cou ; 2° dans les espaces subduraux des racines nerveuses, notamment des trois nerfs sensoriels, l'olfactif, l'optique et l'auditif ; 3° dans les vaisseaux veineux et dans les canaux plasmatiques de la dure-mère. Les résultats de ces injections dénotent bien certainement que le liquide injecté passe de la cavité arachnoïdienne dans les voies veineuses et lymphatiques précitées. Mais le mécanisme, en vertu duquel se fait ce passage, ne me paraît pas nettement élucidé, et ici encore, comme pour toutes les séreuses, nous devons nous demander s'il s'effectue par filtration, par des orifices naturels ou par de simples effractions.

D. — Vaisseaux et nerfs

L'arachnoïde ne possède pas de vaisseaux lui appartenant en propre. Quant aux nerfs, ils sont niés par la plupart des histologistes, notamment par Kölliker. Boch-

DALECK et LUSCHKA ont bien signalé, dans l'arachnoïde cranienne, un certain nombre de filets nerveux paraissant dériver du trijumeau, du facial et du spinal. VOLKMANN, à son tour, a bien décrit un riche plexus nerveux sur l'arachnoïde de certains ruminants. Mais ces observations, déjà anciennes, sont en outre fort peu précises au sujet du mode de terminaison des nerfs précités. Elles ne sauraient, par conséquent, être acceptées sans réserve. La question des nerfs de l'arachnoïde, on le voit, appelle de nouvelles recherches.

§ IV. — LIQUIDE CÉPHALO-RACHIDIEN

On donne ce nom de liquide céphalo-rachidien au liquide qui remplit les espaces sous-arachnoïdiens du crâne et du rachis et entoure ainsi l'axe encéphalo-médullaire dans toute son étendue.

1° Espaces sous-arachnoïdiens. — Nous avons vu plus haut que l'arachnoïde rachidienne ne repose pas directement sur la moelle, mais en est séparée par un

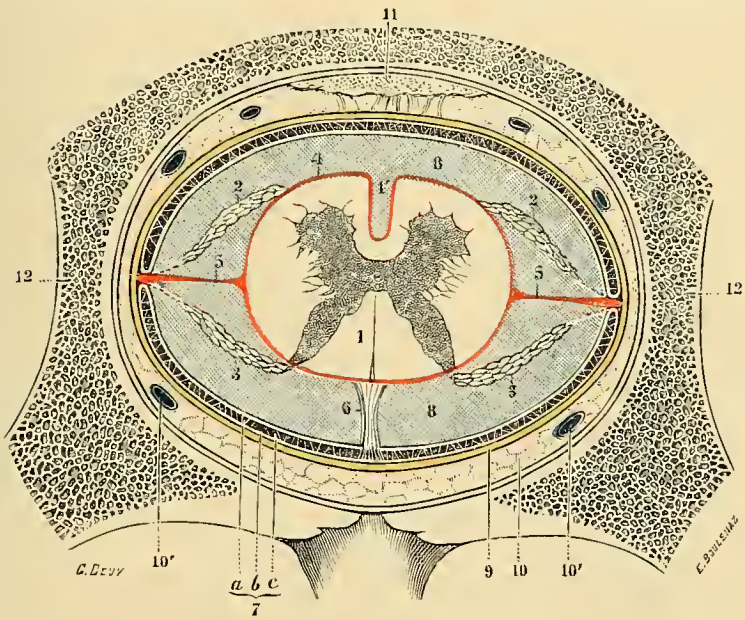

Fig. 430.

Coupe horizontale de la colonne vertébrale pour montrer la disposition des méninges rachidiennes (*schématique*).

1, moelle épinière, avec 1', sillon médian antérieur. — 2, racines antérieures. — 3, racines postérieures. — 4, pie-mère (*en rouge*). — 5, ligaments dentelés. — 6, septum posticum de SCHWALBE. — 7, arachnoïde, avec : *a*, son feuillet viscéral ; *b*, son feuillet pariétal ; *c*, cavité arachnoïdienne ou espace subdural (*en noir*). — 8, espace sous-arachnoïdien (*en bleu*). — 9, dure-mère (*en jaune*). — 10, espace épidural, avec 10', 10', veines intra-rachidiennes. — 11, ligament vertébral commun postérieur. — 12, coupe de la vertèbre.

large espace circulaire. En ce qui concerne l'arachnoïde cranienne, nous avons vu de même que, tandis que la pie-mère descend dans le fond des anfractuosités, elle passe à la manière d'un pont d'une saillie sur la saillie voisine. Il s'ensuit qu'entre ces deux membranes, l'arachnoïde d'une part et la pie-mère de l'autre, on rencontre des cavités irrégulières (fig. 427,5), dont la configuration se confond naturellement avec la configuration même de toutes les dépressions, grandes et petites, qui sont creusées à la surface extérieure des centres encéphaliques.

Il existe donc, dans toute la hauteur du névraxe, au-dessous du feuillet viscéral de l'arachnoïde, un système de cavités qui séparent cette dernière membrane de la pie-mère. Ces cavités sont les *espaces sous-arachnoïdiens*.

Les espaces sous-arachnoïdiens nous présentent à leur intérieur des travées plus ou moins épaisses de tissu conjonctif qui vont d'une paroi à l'autre et cloisonnent ces espaces à l'infini. Ces trabécules, au niveau de la moelle et du bulbe, sont relativement rares ; elles s'étendent pour la plupart de la pie-mère à la dure-mère, en traversant non seulement l'espace sous-arachnoïdien, mais encore la cavité arachnoïdienne elle-même. Au niveau de l'encéphale, les trabécules sous-arachnoïdiennes, beaucoup plus nombreuses et beaucoup plus serrées, restent en deçà de cette dernière cavité : elles s'implantent d'une part sur la pie-mère, d'autre part sur le feuillet viscéral de l'arachnoïde. Bon nombre d'anatomistes les rattachent à la pie-mère, à laquelle ils distinguent alors deux couches : la couche interne ou profonde, qui repose immédiatement sur la substance cérébrale et qui n'est autre que la pie-mère proprement dite, telle que nous l'avons décrite plus haut ; une couche externe ou superficielle, occupant tout l'espace qui sépare la couche précédente du feuillet viscéral de l'arachnoïde et constituée exclusivement par du tissu conjonctif lâche, dont les aréoles, toujours très larges, sont remplies par le liquide céphalo-rachidien. Axel Key et Retzius ont décrit sur les travées qui circonscrivent ces aréoles des revêtements endothéliaux plus ou moins continus, disposition qui établit une analogie indéniable entre les espaces sous-arachnoïdiens et les cavités séreuses : l'espace sous-arachnoïdien ne serait qu'une vaste séreuse cloisonnée.

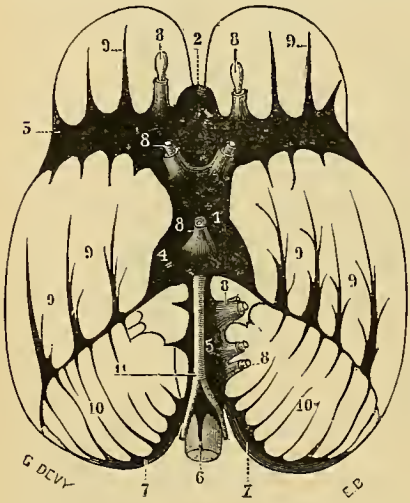

Fig. 431.
Lacs et flumina de la base du cerveau (d'après Duret).

1, lac central. — 2, lac calleux. — 3, lac sylvien. — 4, canaux péripédonculaires. — 5, canal basilaire. — 6, canal médullaire antérieur. — 7, prolongements latéraux du lac cérébelleux inférieur. — 8, 8, 8, canaux arachnoïdiens, accompagnant les nerfs craniens et la tige pituitaire. — 9, flumina de la base du cerveau. — 10, flumina cérébelleux. — 11, tronc basilaire et artères vertébrales.

Du côté des centres nerveux, les espaces sous-arachnoïdiens se continuent avec les gaines lymphatiques des vaisseaux. Du côté du système nerveux périphérique, ils se prolongent le long des cordons nerveux jusqu'à leur terminaison au sein des organes (*espaces séreux des nerfs*). Il n'est pas jusqu'à la périlymphe de l'oreille interne et aux espaces lymphatiques de la lamina fusca, qui ne communiquent avec les espaces sous-arachnoïdiens par l'intermédiaire du nerf auditif et du nerf optique (Schwalbe). Nous sommes donc amenés à admettre que tous les éléments du système nerveux, tant centraux que périphériques, baignent en plein liquide céphalo-rachidien. Ce liquide devient ainsi le vrai milieu intérieur au sein duquel le système nerveux se nourrit et fonctionne. Mais le liquide céphalo-rachidien remplit encore un rôle mécanique : il protège la délicatesse de l'élément nerveux contre le choc de l'ondée sanguine et contre l'influence nocive de la pression vasculaire, lorsque celle ci, pour une raison ou pour une autre, vient à s'élever au-dessus du taux normal.

2° Circulation du liquide céphalo-rachidien : rivuli, rivi, flumina, lacs. —

A la surface du cerveau, le liquide céphalo-rachidien circule dans les sillons tertiaires, secondaires et primaires, qui deviennent ainsi, suivant leur importance, des *rivuli*, des *rivi* et des *flumina* (Duret). Les rivuli se jettent dans les rivi, ceux-ci dans les flumina ; les flumina, enfin, débouchent dans les *lacs* ou *confluents*.

Les lacs, dont nous avons déjà indiqué la situation et le nom en étudiant le feuillet viscéral de l'arachnoïde, sont au nombre de six, savoir (fig. 431 et 432) : 1° le *lac sylvien*, qui occupe la partie inférieure de la scissure de Sylvius ; 2° le *lac calleux*, qui est situé au-dessous du genou du corps calleux ; 3° le *lac central*, qui répond à l'espace interpédonculaire et aux pédoncules cérébraux ; 4° le *lac cérébelleux supérieur*, qui s'étale entre le bourrelet du corps calleux et la face supérieure du cervelet ; 5° le *lac cérébelleux inférieur*, qui repose sur la moitié postérieure du quatrième ventricule, entre le toit ventriculaire et la face inférieure du cervelet ; 6° le *lac bulbo-spinal*, enfin, qui occupe toute la hauteur de la moelle et dont l'extrémité inférieure, située tout autour de la queue de cheval et fortement renflée, peut en être distinguée sous le nom de *lac spino-terminal* (*ampoule terminale*, *sinus terminal* de certains auteurs).

Ces différents réservoirs du liquide céphalo-rachidien communiquent largement entre eux. — C'est ainsi que le lac sylvien et le lac calleux s'unissent au niveau de l'espace perforé antérieur et aboutissent l'un et l'autre au lac central. — Le lac central communique à son tour : 1° avec le lac cérébelleux supérieur, par des canaux qui contournent les pédoncules (*canaux péripédonculaires* de Duret) ; 2° avec le lac bulbo-spinal, par des canaux qui entourent le tronc basilaire et les artères vertébrales (*canal basilaire* et *canal vertébral*). — Le lac cérébelleux inférieur, enfin, se continue en bas avec le lac bulbo-spinal et, d'autre part, communique avec le quatrième ventricule par le trou de Magendie (p. 202).

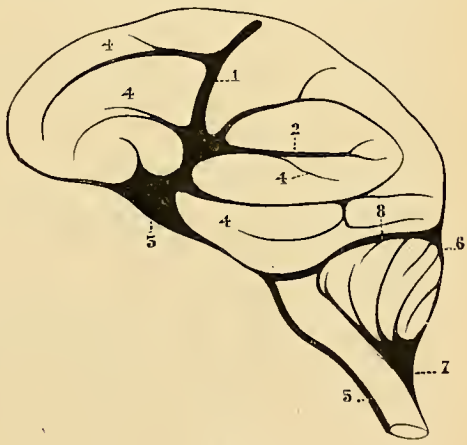

Fig. 432.

Flumina de la face externe des hémisphères cérébraux (d'après Duret).

1, flumen rolandien. — 2, flumen sylvien. — 3, lac sylvien. — 4, 4, 4, 4, rivi de la face externe des hémisphères, tributaires du flumen rolandien et du lac sylvien. — 5, lac bulbo-spinal. — 6, lac cérébelleux supérieur — 7, lac cérébelleux inférieur. — 8, canal péripédonculaire, faisant communiquer le lac cérébelleux supérieur avec le lac central.

Voyons maintenant quels sont les affluents respectifs de chacun de ces lacs :

a. *Sur la face externe de l'hémisphère cérébral* (fig. 432), nous avons trois grands flumina, *rolandien*, *sylvien* et *parallèle*, qui suivent exactement les scissures de même nom : la scissure de Rolando, le prolongement postérieur de la scissure de Sylvius et la scissure parallèle. Ils aboutissent tous les trois au lac sylvien (3).

b. *Sur la face interne de l'hémisphère*, les rivuli, rivi et flumina prennent une double direction : ceux de la partie antérieure se dirigent en avant vers le lac calleux ; ceux de la partie postérieure se portent en arrière et se jettent dans le lac cérébelleux supérieur (6).

c. *Sur la face inférieure du cerveau* (fig. 431), les flumina du lobe orbitaire aboutissent au lac sylvien (3); ceux du lobe temporo-occipital se dirigent

pour la plupart en arrière et se jettent dans le lac cérébelleux supérieur (6).

d. *Sur le cervelet*, les gaines lymphatiques de cet organe aboutissent, en partie au lac cérébelleux supérieur, en partie au lac cérébelleux inférieur.

e. *Sur le bulbe et la moelle*, enfin, les gaines lymphatiques se déversent naturellement dans le lac spinal.

3° Caractères physiques du liquide céphalo-rachidien. — Le liquide céphalo-rachidien, découvert par Cotugno en 1764, est un liquide clair, transparent, incolore ou légèrement teinté en jaune citrin. Tillaux, qui a eu l'occasion de l'observer sur l'homme vivant, déclare qu'il est limpide comme de l'eau de roche. Sa densité, inférieure à celle du sérum sanguin, oscille d'ordinaire entre 1,008 et 1,020.

L'homme possède, en moyenne, de 120 à 150 grammes de liquide céphalo-rachidien. Mais cette quantité présente, suivant les individus, des variations considérables et je n'en veux pour preuve que les résultats si discordants de Bichat et de Longet, qui estiment la quantité de liquide céphalo-rachidien chez l'homme, le premier à 63 grammes, le second à 200 grammes. Cette quantité varie aussi suivant les âges et l'on admet généralement qu'elle est plus considérable chez le vieillard, en raison de l'atrophie progressive que subit chez lui la masse encéphalique. Elle varie enfin suivant les états pathologiques, diminuant dans toutes les maladies qui ont pour résultat d'augmenter le volume de l'encéphale, s'élevant au contraire dans toutes celles qui tendent à l'amoindrir.

La tension du liquide céphalo-rachidien est toujours supérieure à la pression atmosphérique, ce qui fait qu'il s'écoule au dehors avec plus ou moins de force, toutes les fois qu'une plaie pénétrante du crâne ou du rachis s'étend jusqu'aux espaces sous-arachnoïdiens. Cette tension, mesurée par Leyden, est égale à 735-787 millimètres de mercure. Elle a naturellement son origine dans la pression intra-artérielle elle-même : lorsqu'en effet, on ouvre les carotides à un animal et qu'on le tue par hémorrhagie, on voit la tension du liquide céphalo-rachidien descendre graduellement à zéro.

4° Composition chimique du liquide céphalo-rachidien. — Le liquide céphalo-rachidien présente une saveur légèrement salée et une réaction franchement alcaline. Sa composition chimique est la suivante, d'après Lassaigne :

Eau	98,564
Chlorure de sodium et de potassium	0,801
Albumine	0,088
Osmazome	0,474
Matière animale et phosphate de chaux libre	0,036
Carbonate de soude et phosphate de chaux	0,017

Le liquide céphalo-rachidien renferme encore des traces de glycose (Oré, Cl. Bernard, Paulet).

§ V. — Granulation méningienne de Pacchioni

Les granulations de Pacchioni (*villosités arachnoïdiennes* de quelques auteurs) sont de petits corpuscules d'un blanc grisâtre, qui se développent dans l'épaisseur des méninges ou dans leur intervalle. Bien décrites par Pacchioni en 1721, elles ont été étudiées à nouveau, à notre époque, par Faivre (1853), par Axel Key et Retzius (1875), par Charles Labbé (1882) et par Trolard (1892).

1° Situation. — On les rencontre de préférence le long de la grande scissure

interhémisphérique, de chaque côté du sinus longitudinal supérieur. Mais ce n'est pas là leur siège exclusif. On les observe aussi, quoique en plus petit nombre et d'une façon moins constante : 1° dans le voisinage du sinus latéral ; 2° à la partie antérieure du cervelet, au point où les veines de Galien s'abouchent dans le sinus droit ; 3° dans le voisinage de la scissure de Sylvius ; 4° au niveau du sinus caverneux, du sinus pétreux supérieur et des grosses branches de la veine méningée moyenne.

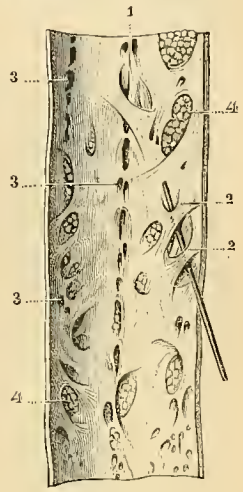

Fig. 433.
Sinus longitudinal supérieur, ouvert par le milieu de sa face dorsale et érigné en dehors.

1, sillon médian, répondant au bord inférieur du sinus. — 2, 2, brides fibreuses. — 3, 3, orifices veineux. — 4, 4, granulations de Pacchioni.

2° Dimensions. — Ces granulations offrent ordinairement les dimensions d'un grain de millet. Mais on les voit assez fréquemment atteindre le volume d'un grain de blé, celui d'un gros pois ou même des dimensions plus considérables.

3° Forme et consistance. — Envisagées au point de vue de leur forme, elles sont, suivant les cas, sphériques, ovoïdes, piriformes ou en massue. Libres par leur face externe, elles adhèrent en dedans à la pie-mère, soit par une base relativement large, soit par un pédicule plus ou moins étroit : les granulations, dans le premier cas, sont dites *sessiles ;* dans le second cas, elles sont *pédiculées*.

Au point de vue de leur mode de dissémination à la surface de l'encéphale, les granulations de Pacchioni sont tantôt isolées, tantôt disposées en grappe sur une tige commune. Il n'est pas rare de les voir former des plaques irrégulières et souvent fort étendues (fig. 433.4).

En ce qui concerne leur consistance, elles sont plus ou moins molles à leur début. Elles deviennent plus fermes au fur et à mesure qu'elles se développent et présentent, dans certains cas, une dureté qui rappelle celle du bois ou de la pierre.

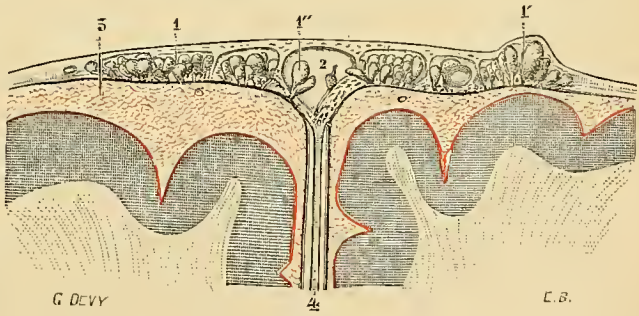

Fig. 434.
Coupe frontale de la partie supérieure du cerveau et de ses enveloppes, pour montrer les rapports des granulations de Pacchioni (d'après A. Key et Retzius).

1, granulations de Pacchioni. — 1', un groupe de ces granulations, soulevant la dure-mère. — 1'', granulations, faisant saillie dans le sinus longitudinal supérieur 2. — 3, espaces sous-arachnoïdiens. — 4, faux du cerveau.

4° Variations suivant l'âge et le sexe. — Absentes chez le fœtus, rares et encore peu développées chez l'enfant, les granulations de Pacchioni se multiplient chez l'adulte et augmentent ensuite, en nombre et en volume, au fur et à mesure qu'on avance en âge. Faivre en a compté 250 sur un sujet de trente ans, 500 et même 600 chez certains vieillards. Les observations tendraient à établir qu'elles sont moins nombreuses et moins développées chez la femme que chez l'homme.

5° Signification morphologique. — La signification morphologique des granulations pacchioniennes a été longtemps méconnue. Nous les voyons considérées tour à tour : avec Ruysch, comme de simples amas de lobules graisseux ; avec Pacchioni, comme des glandes conglobées, destinées à sécréter de la lymphe ; avec Luschka, comme des franges de la séreuse arachnoïdienne, analogues aux franges des autres séreuses, etc. Quelques anatomistes, même de nos jours, n'ont pas hésité à voir dans les granulations méningiennes des néoplasies d'ordre pathologique. C'est à tort, selon moi : car à moins de considérer tous les adultes et tous les vieillards comme des malades, on ne saurait rattacher à un processus morbide des productions anatomiques qui sont constantes et qui ne déterminent, du reste, aucun trouble fonctionnel. On admet généralement aujourd'hui, et je partage entièrement cette opinion, que les granulations de Pacchioni sont de simples végétations conjonctives qui prennent naissance dans les espaces sous-arachnoïdiens et se développent ensuite au dehors, en soulevant peu à peu les deux membranes qui les recouvrent, l'arachnoïde et la dure-mère. Dans ce mouvement d'expansion excentrique, les granulations en question se dirigent presque toujours, soit vers les sinus, soit vers les lacs de dérivation que nous avons décrits plus haut (p. 499) dans l'épaisseur de la dure-mère. Arrivées au contact de la paroi inférieure ou plancher de la cavité veineuse, elles la refoulent devant elles, l'amincissent, s'en coiffent et paraissent alors baigner en plein dans le courant sanguin. Il n'est pas rare de rencontrer des portions de sinus ou des lacs sanguins qui sont comme comblés par ces productions essentiellement envahissantes de leur nature.

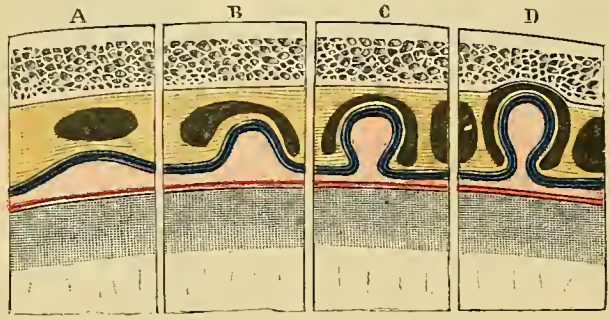

Fig. 435.

Schéma représentant quatre stades successifs dans le développement d'une granulation de Pacchioni.

A, début d'une granulation (simple épaississement local du tissu conjonctif sous-arachnoïdien). — B, granulation soulevant les membranes. — C, granulation se pédiculisant. — D, granulation usant la paroi cranienne.

(Les teintes rouge, bleue et jaune ont la même signification que dans la figure suivante : la teinte rouge désigne la pie-mère et ses dépendances la teinte bleue, les deux feuillets de l'arachnoïde ; la teinte jaune, la dure-mère ; les lacs sanguins sont représentés en noir plein.)

Toutes les granulations, cependant, ne se dirigent pas vers les vaisseaux veineux : un certain nombre d'entre elles restent toujours indépendantes de ces vaisseaux et se montrent alors à la surface extérieure des méninges, qu'elles soulèvent plus ou moins.

D'autre part, les granulations de Pacchioni ne restent pas toujours confinées au-dessous de la dure-mère. Contenues ou non dans les lacs sanguins, elles continuent à s'accroître et, obéissant toujours à cette force d'expansion excentrique dont nous parlions tout à l'heure et qui est un de leurs principaux caractères, elles usent peu à peu la paroi osseuse du crâne et s'y creusent ces fossettes plus ou moins profondes que nous présente l'endocrâne des vieillards. On les voit même, dans certains cas, heureusement fort rares, perforer entièrement la calotte cranienne et venir faire hernie au-dessous des téguments.

6° Structure. — Le mode d'évolution des granulations méningiennes de Pac-

chioni, tel que nous venons de l'exposer, nous fait déjà pressentir quelle doit être leur structure. La masse centrale de la granulation ou granulation proprement dite est constituée (fig. 436, *a*) par un ensemble de travées conjonctives, diversement entre-croisées, qui font suite aux travées similaires des espaces sous-

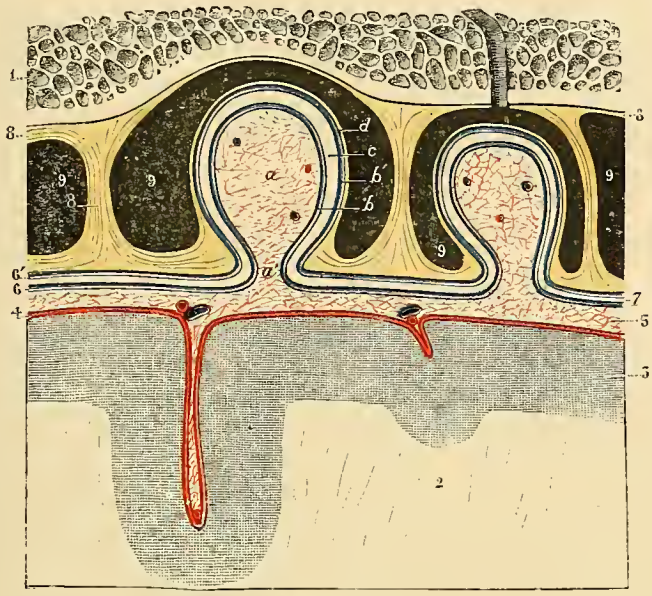

Fig. 436.

Schéma représentant deux granulations de Pacchioni dans leurs rapports avec les méninges et les lacs sanguins.

1, paroi cranienne. — 2, centre ovale. — 3, écorce cérébrale. — 4, pie-mère (*en rouge*). — 5, tissu sous-arachnoïdien (*en rouge*). — 6, feuillet pariétal de l'arachnoïde (*en bleu*). — 7, cavité arachnoïdienne. — 8, dure-mère (*en jaune*). — 9, lac sanguin (*en noir*).

a, granulation de Pacchioni proprement dite, se continuant, au niveau de son pédicule *a'*, avec le tissu sous-arachnoïdien. — *b*, *b'*, feuillet viscéral et feuillet pariétal de son enveloppe séreuse, se continuant avec les deux feuillets similaires de l'arachnoïde. — *c*, cavité séreuse de la granulation, se continuant, de même, avec la grande cavité arachnoïdienne. — *d*, enveloppe fibreuse de la granulation, dépendant de la dure-mère.

arachnoïdiens et dont les aréoles, par conséquent, se trouvent remplies par le liquide céphalo-rachidien : c'est, comme on l'a dit, une espèce d'éponge imbibée de liquide céphalo-rachidien. A cette trame de nature conjonctive s'ajoutent généralement, chez l'adulte et chez le vieillard, des dépôts de matières inorganiques, constitués principalement par des carbonates et des phosphates de chaux.

Ainsi constituée dans sa partie essentielle, la granulation de Pacchioni est coiffée par deux membranes ou enveloppes concentriques, l'une interne, l'autre externe : l'*enveloppe interne* (*b*), qui repose directement sur elle, est une nappe endothéliale, provenant du feuillet viscéral de l'arachnoïde ; l'*enveloppe externe* (*d*), de nature fibreuse, n'est autre que la dure-mère elle-même, tapissée en dedans par l'arachnoïde pariétale (*b'*). Cette dernière enveloppe est toujours fort mince, quand elle revêt une granulation située dans un sinus ou dans quelque lac sanguin.

Entre ces deux enveloppes de la granulation de Pacchioni existe une cavité en forme de fente (*c*), qui n'est autre que la continuation de la grande cavité arachnoïdienne et que l'on pourrait appeler ici la *cavité séreuse* ou *espace subdural de la granulation* : elle communique toujours, au niveau du pédicule, avec la cavité arachnoïdienne proprement dite (7).

Lorsqu'on pousse une injection dans les espaces sous-arachnoïdiens (A. Key et Retzius), le liquide injecté remplit tout d'abord et assez facilement les aréoles des granulations de Pacchioni. On le voit pénétrer ensuite dans la petite cavité séreuse qui les entoure et, de là, dans la cavité veineuse sus-jacente, que cette cavité veineuse soit une veine, un lac ou un sinus. Quelques anatomistes en ont conclu, mais avec un peu de précipitation ce me semble, qu'à l'état physiologique le liquide céphalo-rachidien suit exactement le même trajet et se déverse lui aussi dans les sinus, toutes les fois que la pression vient à s'accroître dans les espaces sous-arachnoïdiens ou à diminuer dans la cavité veineuse. Ce n'est là, malheureusement, qu'une simple hypothèse et nous devons l'accueillir avec d'autant plus de réserve qu'on n'a pu voir encore aucun orifice, soit à la surface extérieure de la granulation de Pacchioni, soit sur la paroi inférieure de la cavité veineuse, et que, dans l'expérience précitée, le passage de l'injection des cavités sous-arachnoïdiennes dans les sinus s'effectue, selon toutes probabilités, par un simple phénomène de filtration et peut-être même à la suite d'une effraction.

A consulter au sujet des méninges et du liquide céphalo-rachidien, parmi les travaux récents : Key et Retzius, *Studien in der Anatomie des Nervensystem u. des Bindegewebes*, Stockholm, 1875 : — Alexander, *Bemerk. uber die Nerven der Dura-mater*, Arch. f. mikr. Anat., Bd. XI, 1875 ; — Nahmmacher, *Die Nerven d. Dura-mater Cerebri*, Diss. Rostock, 1877 ; — Duret, *Étude sur l'action du liquide céphalo-rachidien dans les traumatismes cérébraux*, Arch. de Physiol., 1878 ; — Kollmann, *Ueber die Unterbrechung des Kreislaufes in der Spongiosa der Knochen u. über die Bedeutung der Arachnoidealzotten*, Corresp.-Blatt f. schw. Aerzte, 1880 ; — Labbé (Ch.), *Étude sur les granulations de Pacchioni*, Th. Paris, 1882 : — Wellenbergh, *Les lacunes veineuses de la dure-mère*, Bull. Soc. med. ment., Gand, 1883 ; — Pfitzner, *Ueber Wachsthumsbeziehungen zwischen Rückenmark und Wirbelkanal*, Morph. Jahrb. Bd. IX, 1884 : — D'Ajutolo, *Delle varietà di forma della falce cerebellare*, etc., Bologna, 1887 ; — Halliburton, *Cerebro-spinal fluide*, Journ. of Physiol., 1889 : — Asplund, *Zur Kenntniss der Verbindungen des Ruckenmarkes mit der Pia*, Nord. med. Arch., 1890 : — Trolard, *De quelques particularités de la dure-mère*, Journ. de l'Anat., 1890 ; — Du même, *Les granulations de Pacchioni, les lacunes veineuses de la dure-mère*, Journ. de l'Anat., 1892 ; — Wagner, *Die Endigung des Duralsackes im Wirbelcanal des Menschen*, Arch. f. Anat. u. Physiol., 1890 : — Bertelli, *Rapporti della pia-madre con i solchi del midollo spinale umano*, Memor. della Soc. tosc. di Sc. natur., Pisa, 1891 : — Langdon, *The arachnoid of the brain*, Journ. of compar. Neurol., 1891 ; — Ivanoff, *Les terminaisons nerveuses dans les membranes connectives des mammifères*, Diss. Kasan, 1893 ; — D'Abundo, *La innervazione della dura-madre cerebrale*, Soc. fra i cult. d. Sc. med., Cagliari, 1894 : — Schlesinger, *Sur un ligament fibreux médullaire non encore décrit chez les mammifères*, Rev. Neurol., 1894. — Valenti, *Sur le développ. des prolongements de la pie-mère dans les scissures cérébrales*, Arch. ital. de Biol., 1894 ; — Chipault, *Notes anatomiques sur le contenu du canal sacré*, Rev. Neurol., 1894 : — Jacques, *Note sur l'innervation de la dure-mère cérébro-spinale chez les mammifères*, Journ. de l'Anat., 1895 ; — Jantschitz, *Sur les nerfs de la dure-mère spinale et cranienne*, Journ. d'Anat. norm. et path. de Rudneff, Saint-Pétersb., 1895 ; — Acquisto e Pusateri, *Sulle terminazioni nervose nella dura-madre cerebrale dell'uomo*, Riv. di pat. nerv. e ment., 1896.

DEUXIÈME SECTION

SYSTÈME NERVEUX PÉRIPHÉRIQUE

ANATOMIE GÉNÉRALE

Le système nerveux périphérique est essentiellement constitué par un ensemble de cordons plus ou moins volumineux, les *nerfs*, auxquels incombe cette double fonction : ou bien de transporter aux centres les impressions diverses recueillies à la périphérie ; ou bien de transporter à la périphérie les incitations motrices et sécrétoires élaborées dans les centres.

Les nerfs se divisent donc en deux grandes catégories : 1° les nerfs *centripètes*, encore appelés *sensitifs* ou *æsthésodiques* (de αἴσθησις, sensation et ὁδός, voie) ; 2° les *nerfs centrifuges*, encore appelés *moteurs* ou *kinésodiques* (de κίνησις, mouvement et ὁδός, voie). Une telle division, d'une importance capitale en physiologie, ne présente, en anatomie descriptive, qu'un intérêt tout à fait secondaire : les nerfs moteurs et les nerfs sensitifs, en effet, s'offrent à nous sous le même aspect extérieur ; et, d'autre part, la plupart des cordons nerveux que dénude le scalpel sont des *nerfs mixtes*, possédant à la fois, enveloppées dans la même gaine conjonctive, des fibres sensitives ou centripètes et des fibres motrices ou centrifuges.

En se plaçant à un point de vue tout différent, on a pendant longtemps divisé les cordons nerveux en deux groupes : les uns, se détachant directement du névraxe et se rendant aux organes de la vie de relation ; les autres, se distribuant aux viscères et constituant, sur les côtés de la colonne vertébrale, un système particulier, le système du grand sympathique. De là, la division du système nerveux en deux grands systèmes : le *système nerveux de la vie animale* et le *système nerveux de la vie organique ou végétative*. Une pareille distinction n'est plus admissible aujourd'hui. Nous verrons, en effet, au cours de notre description, plusieurs nerfs cranio-rachidiens, le pneumogastrique par exemple, envoyer aux viscères un certain nombre de leurs rameaux. D'autre part, l'observation anatomique et l'expérimentation s'accordent à démontrer que le grand sympathique présente un peu partout des connexions intimes avec les différentes ramifications des nerfs cranio-rachidiens et, comme ces derniers, prend réellement son origine dans le névraxe.

Aux cordons nerveux cranio-rachidiens et sympathiques se trouvent annexés, sur des points variables, des renflements plus ou moins volumineux, que l'on désigne sous le nom de *ganglions*. Ces ganglions nerveux, comme nous le verrons plus loin, en étudiant leur structure, font partie intégrante du nerf sur le trajet duquel ils se trouvent situés.

Le système nerveux périphérique, considéré au point de vue de sa disposition anatomique générale, comprend donc deux sortes d'organes :

1° Les *nerfs proprement dits :*

2° Les *ganglions.*

§ I. — Des nerfs proprement dits

Les nerfs se présentent à l'œil sous l'aspect de cordons cylindriques, d'une coloration blanchâtre, reliant aux centres nerveux ou aux ganglions périphériques les différentes parties du corps. Nous étudierons successivement leur disposition générale et leur constitution anatomique.

A. — Disposition générale

Envisagés au point de vue de leur disposition générale, les nerfs nous offrent à considérer : 1° leur origine ; 2° leur direction ; 3° leur trajet ; 4° leur mode de ramescence ; 5° leurs anastomoses ; 6° leur mode de terminaison.

1° Origine. — Le plus grand nombre des nerfs, ceux qui constituent l'ancien système de la vie de relation, se détachent du myélencéphale à différentes hauteurs ; ils occupent, à leur origine, la cavité cranio-rachidienne et doivent nécessairement, pour se rendre aux territoires qui leur sont dévolus, traverser les parois osseuses, soit du crâne, soit du rachis. Les autres proviennent du grand sympathique et prennent naissance, soit sur le cordon de ce nerf, soit sur ses ganglions. L'origine particulière de chaque paire nerveuse sera décrite ultérieusement à propos de chacune d'elles. Quelle que soit leur origine, les nerfs sont pairs et obéissent dans leur disposition générale à la loi de symétrie.

2° Direction, trajet, division. — De leurs points d'origine, les nerfs rayonnent vers les régions et organes qu'ils doivent innerver et se divisent, chemin faisant, en des rameaux de plus en plus nombreux, mais de plus en plus grêles. Comme pour les artères, nous voyons les troncs se partager en branches, les branches en rameaux, les rameaux en ramuscules. Comme pour les artères encore, nous voyons les branches de division prendre, suivant les conditions où elles naissent, le nom de *branches collatérales* ou celui de *branches terminales.* Il est à remarquer que l'angle d'incidence d'un nerf collatéral sur le tronc générateur est, dans la grande majorité des cas, un angle aigu ; l'incidence à angle droit ou à angle obtus (*rameaux récurrents*) est relativement rare.

Les nerfs, au point de vue topographique, se distinguent, comme les vaisseaux, en *superficiels* et *profonds.* Les uns et les autres suivent ordinairement un trajet rectiligne et témoignent, bien plus encore que les artères et les veines, d'une tendance générale à suivre constamment le chemin le plus court pour se rendre d'un point à un autre. Les paquets vasculo-nerveux du bras et de la cuisse nous en offrent d'excellents exemples : l'artère humérale et le nerf médian restent accolés jusqu'au quart inférieur du bras ; à ce niveau, l'artère oblique en dehors pour gagner le milieu du pli du coude ; le nerf n'en continue pas moins à rester rectiligne. De même, à la cuisse, les vaisseaux fémoraux perforent le grand adducteur pour descendre dans le creux poplité : le nerf saphène interne, qui jusque-là a été leur fidèle satellite, se sépare d'eux et poursuit sa direction première sur le côté interne du membre.

3° **Anastomoses nerveuses.** — Au cours de leur distribution périphérique, les cordons nerveux s'anastomosent fréquemment les uns avec les autres. Mais nous ne devons pas accorder ici au mot anastomose la même acception qu'en angéiologie. Les nerfs ne sont pas en effet, comme les artères et les veines, des canaux tubulaires remplis d'un liquide en mouvement. Ce sont des paquets de fibres nerveuses juxtaposées et parallèles ; or, on ne voit jamais ces fibres se fusionner entre elles. Dès lors, l'anastomose nerveuse se réduit à ce simple fait qu'un faisceau plus ou moins considérable de fibres se sépare d'une branche nerveuse, pour venir s'accoler à une branche voisine et la suivre désormais dans son trajet : c'est un échange de fibres entre deux nerfs.

Les anastomoses nerveuses présentent, du reste, au point de vue morphologique les plus grandes variétés. Elles peuvent, tout d'abord, réunir un ganglion à un autre ganglion, puis un ganglion à une branche nerveuse, enfin une branche nerveuse à une autre branche nerveuse plus ou moins éloignée.

Les anastomoses de branche à branche sont les plus fréquentes. Elles sont, suivant les cas, simples, multiples, composées (fig. 437). — Les *anastomoses simples*



Fig. 437.

Schéma représentant les différentes variétés d'anastomoses qui unissent entre eux les cordons nerveux.

A, anastomose simple. — B, C, D, anastomoses multiples. — E, F, anastomoses récurrentes. — G, anastomose longitudinale. — H, anastomose plexiforme.

sont constituées par un rameau unique, allant d'un nerf à l'autre : ce rameau anastomotique peut affecter, du reste, une direction *oblique*, *transversale*, *ansiforme*. J'ai observé plusieurs faits d'anastomose ansiforme ou récurrente entre le médian et le musculo-cutané. Aux anastomoses simples se rattachent les *anastomoses elliptiques* d'Hartmann (*Bull. Soc. anat.*, 1888), que je préfère appeler *anastomoses longitudinales*, en raison de leur analogie avec les dispositions similaires que nous avons déjà rencontrées sur les vaisseaux : un faisceau plus ou moins volumineux de fibres nerveuses se sépare d'un tronc quelconque ; puis, après un parcours variable, il rejoint de nouveau le tronc générateur ; telle est l'anastomose longitudinale. Il existe ainsi, entre le tronc générateur précité et le rameau aberrant, un espace elliptique, à travers lequel passe le plus souvent un faisceau musculaire ou un vaisseau. On connaît les *boutonnières*, si fréquentes, que présentent les nerfs de la région palmaire pour le passage d'une artère voisine, les digitales ou les collatérales des doigts. J'ai vu plusieurs fois le nerf médian, à l'avant-bras, traversé de même par un petit faisceau musculaire qui se détachait de l'épitrochlée et allait rejoindre le fléchisseur propre du pouce. — Les *anastomoses multiples* sont formées, comme leur nom l'indique, par

plusieurs rameaux, que ces rameaux soient parallèles ou aient l'un et l'autre une direction différente. Il n'est pas extrêmement rare de rencontrer une anastomose double entre le médian et le musculo-cutané, entre le médian et le cubital, etc. — Les *anastomoses composées* ou *plexiformes* sont celles dans lesquelles le ou les rameaux anastomotiques forment entre eux un plexus plus ou moins compliqué. Les plexus nerveux sont très répandus dans l'organisme : on les observe à la fois sur les troncs (*plexus brachial*, *plexus cervical*, *plexus lombaire*, etc.), sur les branches et sur les rameaux. Mais c'est surtout au niveau des viscères que les plexus atteignent leur plus haut degré de fréquence et de complexité. Nous étudierons ultérieurement le mode de constitution de ces différents plexus viscéraux. Il nous suffira, pour l'instant, de dire qu'ils présentent dans leur configuration de très nombreuses variétés et qu'ils possèdent toujours sur le trajet de leurs fibres constituantes, de préférence au point de rencontre de ces fibres ou *points nodaux*, soit des ganglions visibles à l'œil nu, soit des cellules nerveuses éparses, véritables ganglions en miniature.

B. — Structure des nerfs

Les nerfs se composent essentiellement de fibres nerveuses, disposées parallèlement les unes aux autres et reliées entre elles par du tissu conjonctif. Ces fibres nerveuses, dites *fibres périphériques*, par opposition aux *fibres des centres* que nous avons déjà étudiées (p. 4) à propos du névraxe, se présentent sous deux aspects bien différents : les unes sont entourées d'une substance graisseuse, appelée myéline, ce sont les *fibres à myéline* ou *fibres myéliniques;* les autres sont entièrement dépourvues de myéline, ce sont les *fibres amyéliniques* ou *fibres de Remak*. Nous étudierons tout d'abord ces deux ordres de fibres à l'état d'isolement. Nous verrons ensuite comment elles se disposent pour former le nerf et, en même temps, comment se comporte le tissu conjonctif qui les unit. Nous décrirons, enfin, les vaisseaux et nerfs des cordons nerveux.

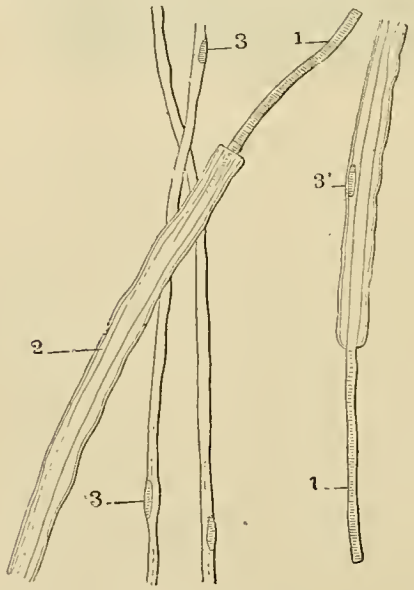

Fig. 438.
Fibres nerveuses dissociées (Ranvier).
1, cylindraxe. — 2, gaine de myéline. — 3, 3, noyaux des segments interannulaires. — 3', gaine de Schwann.

1° *Fibres à myéline.*

Les fibres à myéline sont encore désignées couramment sous le nom de *tubes nerveux*, parce qu'on a cru pendant longtemps (Leuwenhoeck) qu'elles étaient constituées par des canaux très fins, dans lesquels circulait la moelle. Vues en long après dissociation dans une goutte d'eau (fig. 438), elles se présentent à l'œil sous la forme de longs cylindres, clairs et transparents, avec une partie axiale moins claire, devenant même légèrement obscure quand on éloigne l'objectif. Vues en coupe transversale (fig. 451), elles révêtent l'aspect de petits cercles à contour régulier, avec un point central

arrondi ou plus ou moins déformé. Les fibres nerveuses mesurent en moyenne de 2 μ à 22 μ de diamètre. Elles sont, comme on le voit, très variables dans leurs dimensions et on peut, à cet effet, les diviser en fibres fines (de 2 à 5 μ), fibres moyennes (de 6 à 10 μ) et fibres grosses (de 11 μ et au-dessus).



Fig. 439.

Origine d'une fibre à myéline (d'après Schultze).

1, portion d'une cellule nerveuse. — 2, origine du cylindraxe (prolongement de Deiters). — 3, fibre nerveuse à l'état de cylindraxe nu. — 4, la même, s'entourant de myéline.

1° Parties constituantes des fibres nerveuses à myéline. — Quelles que soient leurs dimensions, qu'elles appartiennent à la variété des fibres fines ou à celle des fibres grosses, les fibres nerveuses à myéline sont toujours constituées suivant le même type. Chacune d'elles nous présente les quatre éléments suivants : 1° une partie centrale ou axiale, appelée cylindraxe ; 2° autour du cylindraxe, une première gaine formée par une substance grasse, la myéline; 3° autour de cette gaine de myéline et formant la limite extrême de la fibre, une mince membrane, appelée gaine de Schwann ; 4° sur la face interne de cette gaine de Schwann, un certain nombre de noyaux, que l'on désigne, en raison de leur situation, sous le nom de noyaux de la gaine de Schwann.

a. *Cylindraxe.* — Le cylindraxe (fig. 438,1), partie essentielle de la fibre nerveuse, occupe, comme son nom l'indique, la partie axiale de la fibre. C'est une tige rigide, cylindrique comme la fibre nerveuse qui la renferme, s'étendant sans interruption depuis son origine jusqu'à sa terminaison. Son origine nous est déjà connue (p. 11) : le cylindraxe émane du protoplasma d'une cellule nerveuse (fig. 439,2), et l'on a pu dire avec raison qu'il n'est qu'un prolongement de ce protoplasma. Quant à sa terminaison, elle s'effectue, soit à la périphérie, soit dans le névraxe lui-même, par des arborisations libres

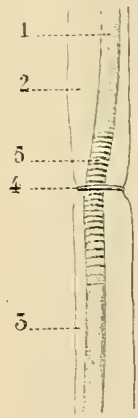

Fig. 440.

Une fibre nerveuse a myéline après imprégnation d'argent (d'après Ranvier).

1, cylindre. — 2, myéline. — 3, gaine de Schwann. — 4, étranglement annulaire. — 5, stries de Frommann sur la partie du cylindraxe qui avoisine l'étranglement.

Le cylindraxe, véritable formation protoplasmique, présente naturellement tous les caractères du protoplasma : le chlorure d'or le colore en violet foncé, le picrocarminate d'ammoniaque en rouge vif, le nitrate d'argent en noir. Sous l'influence de ce dernier réactif, le cylindraxe nous présente des stries transversales (fig. 440), alternativement claires et sombres : ce sont les *stries de Frommann*. Cette striation transversale a été considérée longtemps comme l'expression d'une particularité structurale du cylindraxe, lequel apparaissait alors comme constitué par une série d'éléments, les *nervous elements*, physiquement différents et

disposés bout à bout comme le sont les *sarcous elements* de la fibre musculaire striée. Une pareille interprétation est aujourd'hui complètement abandonnée. Nous savons, en effet (p. 9) que les solutions argentiques produisent des stries analogues sur des organes qui n'ont rien de commun avec les éléments nerveux et qui, d'autre part, ont une structure parfaitement homogène, les canaux biliaires par exemple. En ce qui concerne le cylindraxe, sa striation sous l'influence du nitrate d'argent serait due, d'après Marenghi et Villa, à la coloration d'anneaux de neurokératine.

Fig. 441. Fibre à myéline, après action de l'acide osmique (d'après A. Key et Retzius).

1, cylindraxe. — 2, gaine de myéline. — 3, gaine de Schwann, avec 3', son protoplasma. — 4, incisures de Schmidt. — 5, 5, segments cylindro-coniques. — 6, un étranglement annulaire.

Le cylindraxe, vu en long, nous présente une striation longitudinale, indice manifeste de sa nature fibrillaire. Il se compose, en effet, d'une série de fibrilles (les *fibrilles élémentaires* de Schultze), accolées les unes aux autres par une substance cimentante, appelée *axoplasma*. Cette substance ne se borne pas à combler les interstices que laissent entre elles les fibrilles élémentaires ; elle se dispose aussi tout autour du cylindraxe en une mince couche que Jakimowisch a appelée *axolème* et qui, vraisemblablement, n'est autre chose que la gaine protoplasmique signalée depuis longtemps déjà par Mauthner entre le cylindraxe et son manchon de myéline.

Les fibrilles nerveuses élémentaires mesurent, en moyenne, 0,4 μ de diamètre. D'une constitution délicate, elles s'altèrent très rapidement et se décomposent alors en de fines granulations. A l'extrémité initiale du cylindraxe (fig. 439), elles se continuent avec les fibrilles du protoplasma de la cellule nerveuse et, à l'extrémité opposée, ce sont elles qui, en se séparant les unes des autres, forment les divisions ultimes de l'arborisation terminale.

b. *Myéline*. — La myéline (*substance médullaire*, *moelle nerveuse* de certains histologistes) entoure le cylindraxe à la manière d'un manchon (fig. 438,2). En rapport avec ce dernier par sa surface interne, elle répond par sa surface externe à la gaine de Schwann.

Sur le nerf vivant, la myéline nous apparaît sous la forme d'une substance homogène, transparente et fortement réfringente. Mais elle s'altère très rapidement après la mort et devient alors opaque et granuleuse.

La myéline se colore en noir sous l'influence de l'acide osmique. Très avide d'eau, elle s'hydrate au contact de ce dernier liquide et présente, dans ces conditions, un certain nombre de phénomènes caractéristiques qui ont été bien décrits par Ranvier : « Sous l'influence de l'eau, la myéline s'échappe de la gaine de Schwann sous la forme de bourgeons filamenteux. On dirait des fils transparents enroulés sur eux-mêmes. Ces fils se gonflent peu à peu; leurs contours deviennent moins nets ; ils semblent se fondre les uns dans les autres et, au bout d'une demi-heure à une heure, les bourgeons filamenteux sont devenus des boules de dimensions variables, avec un bord très réfringent et des stries concentriques rappelant

incomplètement les fils qui les composaient. Ces masses de myéline ont les formes les plus diverses, depuis la cylindrique jusqu'à la sphérique ; les détails bizarres qu'elles présentent défient toute description. Finalement, la myéline mise en liberté est transformée tout entière en sphères ou en boyaux plus ou moins allongés, limités par un double contour formant une bordure réfringente plus ou moins épaisse. »

Nous avons dit tout à l'heure que la myéline qui engaine le cylindraxe était homogène. Il n'en est rien. Si on l'examine avec attention sur des fibres nerveuses dont les éléments constituants ont été préalablement fixés par l'acide osmique (fig. 441), on constate de loin en loin des espèces de fentes qui se portent obliquement de sa surface externe à sa surface interne : ce sont les *incisures de Schmidt* ou *incisures de Lantermann*, ainsi appelées du nom des deux histologistes qui, les premiers, les ont signalées et bien décrites. Ces incisures, on le conçoit, décomposent notre manchon de myéline en une série de segments cylindro-coniques, les *segments de Lantermann*, qui se disposent les uns au-dessus des autres et qui s'emboîtent réciproquement, le sommet de l'un pénétrant dans la base de l'autre : les divers segments s'imbriquent ainsi comme les tuiles d'un toit ou, plus exactement, s'empilent comme des cornets d'oublies.

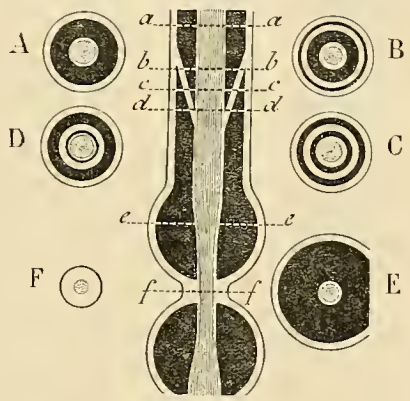

Fig. 442.

Différences d'aspect que présentent les coupes transversales d'une fibre nerveuse à myéline suivant le niveau auquel elles sont faites (imité de Mathias Duval).

Au milieu de la figure se voit une fibre nerveuse à myéline, avec son étranglement annulaire. A droite et à gauche se trouvent figurées six coupes transversales de cette fibre, toutes d'aspect différent : la coupe A est faite suivant l'axe *aa ;* la coupe B, suivant l'axe *bb ;* la coupe C, suivant l'axe *cc*, etc.

La présence des incisures précitées nous explique nettement les aspects divers que revêtent, suivant le point où elles sont faites, les coupes transversales des fibres à myéline (voy. fig. 442). Si la coupe n'intéresse aucune incisure (A), la myéline, sur la surface de coupe, formera un anneau unique, comblant tout l'espace compris entre le cylindraxe et la gaine de Schwann. Si au contraire elle passe par une incisure, nous aurons sur la surface de coupe (B,C,D) deux anneaux concentriques, répondant aux deux segments cylindro-coniques voisins, l'un au segment externe ou contenant, l'autre au segment interne ou contenu. Il est à peine besoin de faire remarquer (la figure 442 nous le fait voir ici mieux encore que toute description) que les deux anneaux seront égaux en largeur, si la coupe passe par le milieu de l'incisure, et inégaux dans le cas contraire : l'anneau externe sera le plus volumineux des deux (D), si la coupe est plus rapprochée de l'extrémité interne de l'incisure que de son extrémité externe ; il sera au contraire plus petit que l'interne (B), si la coupe intéresse l'incisure sur un point qui est plus rapproché de son extrémité externe que son extrémité interne.

Kühne et Ewald (1877) ont décrit dans l'épaisseur de la myéline une sorte de réticulum dont la figure 443, que j'emprunte à Gedoelst, nous donne une idée exacte. La substance qui forme ce réticulum, fort différente de la myéline proprement dite, présente les caractères physiques et chimiques de la substance cornée : pour cette raison, elle a reçu de Kühne et Ewald le nom de *neurokératine*. Le

réseau corné des fibres nerveuses a été observé, après Kühne et Ewald, par de nombreux histologistes, notamment par Pertik, par Gerlach, par Waldstein et Weber, par Ranvier, etc. Mais ces derniers auteurs ont cru devoir la considérer comme une production artificielle. Dans deux mémoires récents, publiés dans la *Cellule* de 1887 et de 1889, Gedoelst nous ramène à l'opinion de Kühne et Ewald et affirme avec eux, à la suite de recherches fort nombreuses, que le réseau en question est réellement préformé et ne dépend nullement de l'action des réactifs sur la myéline. Toutefois, il se sépare de Kühne et d'Ewald en ce qui concerne la nature du réseau intramyélinique : pour lui, la substance qui forme le réseau n'est pas de la vraie kératine, mais bien une substance albuminoïde, analogue, sinon identique, à la plastine de Reineke. Du reste, le réticulum plastinien de la myéline a exactement la même nature et la même signification que celui que l'on rencontre dans toutes les cellules. Ceci n'a rien que de très naturel, car, comme nous le verrons plus loin, la myéline qui entoure le cylindraxe représente l'un des éléments constitutifs d'une cellule.

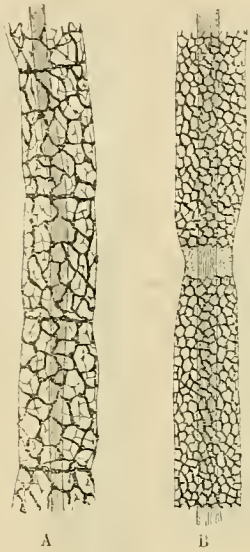

Fig. 443.

Réseau de neurokératine dans la fibre nerveuse du crapaud ordinaire (d'après Gedoelst).

La fibre A nous montre certaines travées du réseau, qui se sont orientées de manière à constituer des cercles transversaux.

La fibre B nous présente, à sa partie moyenne, un étranglement annulaire. On y voit nettement que le réseau est interrompu à son niveau.

Nous ajouterons, en ce qui concerne la structure de la myéline, que Rezzonico et Golgi ont signalé l'existence, dans les incisures de Schmidt, de filaments spiroïdes qui, partant du cylindraxe, s'enroulent sur le cône plein du segment cylindro-conique correspondant et, après avoir ainsi décrit un certain nombre de cercles à diamètres graduellement croissants, atteignent la gaine de Schwann, où ils se terminent. Ces filaments, on le voit, forment dans leur ensemble une sorte d'entonnoir qui a exactement la même forme et les mêmes dimensions que l'incisure dans laquelle ils se trouvent. Ils ont vraisemblablement la même nature que les trabécules, ci-dessus décrits, qui constituent le réseau de Kühne et Ewald.

Envisagée au point de vue de sa constitution chimique, la myéline des nerfs se compose essentiellement de deux substances : la lécithine et la cérébrine. De ces deux substances, la première, d'après Gedoelst, imprégnerait les travées du réseau corné ou plastinien, tandis que la seconde en occuperait les mailles.

c. *Gaine de Schwann.* — La gaine de Schwann (fig. 440.3), ainsi appelée du nom de celui qui l'a découverte en 1839, est une membrane extrêmement mince, élastique, transparente, entièrement amorphe, enveloppant sur tout son pourtour le manchon de myéline. Elle présente les plus grandes analogies avec le sarcolemme, qui entoure la fibre musculaire striée. Nous verrons plus loin qu'au point de vue morphologique, elle a la signification d'une membrane cellulaire.

d. *Noyaux de la gaine de Schwann.* — Sur la face interne de la gaine de Schwann, on rencontre de loin en loin des noyaux ovalaires à grand axe longitudinal : ce sont les *noyaux de la gaine de Schwann.* Ces noyaux, sur lesquels nous reviendrons tout à l'heure, dépriment à leur niveau la gaine de myéline et s'y creusent une sorte de capsule, comme eux allongée en sens axial. Ils reposent là

(fig. 440,3') au sein d'une masse de protoplasma granuleux, qui les entoure de toutes parts et les isole ainsi et de la myéline et de la gaine de Schwann. Nous ajouterons que ce protoplasma périnucléaire n'existe pas seulement au niveau des noyaux. Au-dessus et au-dessous d'eux, il s'étale sur la face interne de la gaine de Schwann en une couche très mince qui sépare cette dernière gaine de la gaine de myéline.

2° Etranglements annulaires. — Nous avons dit plus haut que la fibre nerveuse avait une forme cylindrique. C'est là, en effet, sa forme générale ; mais il convient d'ajouter que le cylindre n'est pas parfaitement régulier. Si on suit une fibre dans une certaine longueur, on rencontre de distance en distance des parties brusquement rétrécies (fig. 444,1), auxquelles Ranvier a donné le nom d'*étranglements annulaires des nerfs :* on dirait, en effet, qu'il existe, à leur niveau, une sorte d'anneau élastique, qui enserre et étrangle la fibre nerveuse au point de diminuer son diamètre de moitié.

a. *Leur disposition générale.* — Les étranglements annulaires de Ranvier sont équidistants pour une même fibre et, d'autre part, l'observation démontre qu'ils sont d'autant plus rapprochés ou, ce qui revient au même, d'autant plus nombreux que les fibres, sur lesquelles on les examine, ont un diamètre plus petit. C'est ainsi que la distance qui sépare deux étranglements consécutifs est en moyenne de 90 μ pour les fibres fines qui n'ont que 2 μ de diamètre, tandis qu'elle est de 900 μ, c'est-à-dire dix fois plus grande, pour les fibres grosses qui ont 16 μ de diamètre (A. Key et Retzius).

b. *Leur structure.* — Quelle est la nature des étranglements annulaires ? Nous répondrons à cette question en indiquant la manière dont se comportent, à leur niveau, les différentes parties constituantes de la fibre nerveuse :

La *myéline*, tout d'abord, est interrompue au niveau de chaque étranglement. Si on examine, en effet, des fibres nerveuses traitées par l'acide osmique, qui, comme on le sait, a la propriété de colorer la myéline en noir (fig. 444), on remarque que les étranglements sont marqués dans ce cas par des barres transversales claires qui vont d'un bord à l'autre de la fibre nerveuse : on ne saurait demander, de l'interruption de la myéline sur ce point, une démonstration à la fois plus simple et plus précise. On constate en outre que, au-dessus et au-dessous de l'étranglement, le manchon de myéline se renfle en forme de baguette de tambour (fig. 442) et se termine par une surface arrondie régulièrement (Renaut).

Fig. 444.

Fibre nerveuse à myéline, traitée par l'acide osmique.

1, 1, deux étranglements annulaires. — 2, segment interannulaire. — 3, noyau du segment interannulaire. — 4, protoplasma granuleux qui l'entoure.

Le *cylindraxe*, contrairement à sa gaine myélinique, traverse l'étranglement sans s'interrompre. Toutefois, il diminue légèrement de calibre : comme nous le montre la figure 445, il s'effile peu à peu jusqu'au niveau de l'anneau ; puis, après l'avoir traversé, se renfle graduellement pour reprendre ses dimensions premières.

La *gaine de Schwann*, quand cesse la myéline, s'infléchit en dedans et se rapproche ainsi du cylindraxe, sans toutefois arriver à son contact : nous verrons

tout à l'heure comment se trouve comblé l'espace qui, à ce niveau, sépare le cylindraxe de la gaine de Schwann. S'infléchissant ensuite en dehors, elle s'écarte du cylindraxe et, de nouveau, vient recouvrir la myéline, quand celle-ci, au-dessous de l'étranglement, fait sa réapparition autour du cylindraxe. La gaine de Schwann n'est donc pas interrompue au niveau de l'étranglement de Ranvier et c'est elle qui, par sa partie la plus rapprochée du cylindraxe, forme l'espèce d'anneau élastique, signalé ci-dessus, à la présence duquel est dû l'étranglement.

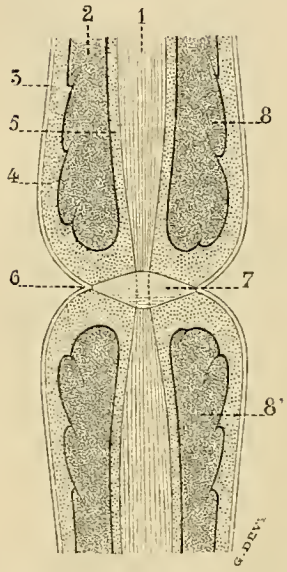

Fig. 445.

Schéma montrant le mode de constitution d'un étranglement annulaire.

1, cylindraxe. — 2, gaine de myéline. — 3, gaine de Schwann. — 4, couche protoplasmique sous-jacente à la gaine de Schwann. — 5, gaine de Mauthner, se continuant, au-dessous de la myéline, avec la couche protoplasmique précitée. — 6, étranglement annulaire. — 7, renflement biconique. — 8, 8', deux segments interannulaires consécutifs.

c. *Renflement biconique.* — Il nous reste, pour en finir avec la structure des étranglements annulaires, à signaler un dernier détail. Entre l'anneau que forme la gaine de Schwann et le cylindraxe, se dispose en sens horizontal un disque biconvexe (fig. 445,7), qui, en raison de sa forme, a reçu de Ranvier le nom de *renflement biconique* : il paraît constitué, en effet, par deux cones, égaux entre eux, qui se seraient réunis par leur base et dans l'axe duquel passerait le cylindraxe (Ranvier). Par son bord périphérique ou équateur, le renflement biconique est immédiatement en contact avec l'anneau de l'étranglement. Il représente ainsi une sorte de diaphragme, séparant l'un de l'autre le manchon de myéline qui est au-dessus et celui qui est au-dessous.

Fig. 446.

Un faisceau nerveux du nerf thoracique de la souris, après imprégnation d'argent (d'après Ranvier).

On voit, au niveau de chaque étranglement annulaire, une petite croix latine, dont la branche longitudinale est formée par le cylindraxe, la branche transversale par l'anneau de l'étranglement annulaire.

d. *Croix latines.* — Lorsqu'on soumet un petit nerf (un nerf thoracique de souris par exemple) à l'action d'une solution argentique (fig. 446), on voit se dessiner en noir, le long des fibres nerveuses, de toutes petites croix, que Ranvier a désignées sous le nom de *croix latines*. Ces croix, à bras égaux ou inégaux, répondent chacune à un étranglement annulaire et la description donnée ci-dessus nous en rend l'interprétation facile. La branche transversale de la croix, uniformément colorée, n'est autre que l'anneau de l'étranglement. Quant à la branche longitudinale, elle répond au cylindraxe, et il est à remarquer que sa coloration, d'une part s'atténue graduellement au fur et à mesure qu'on s'éloigne du renflement biconique, d'autre part est formée (fig. 440,1) par une série de bandes transversales sombres, alternant régulièrement avec des bandes claires : ce sont les *stries de Frommann*, dont il a été question plus haut (p. 527).

e. *Mode de nutrition des fibrilles nerveuses.* — Cette atténuation graduelle de la coloration noire au fur et à mesure qu'on s'éloigne de l'étranglement annulaire

nous indique nettement que la solution argentique, à l'action de laquelle a été soumis le nerf, a atteint tout d'abord le cylindraxe au niveau de cet étranglement, puis a diffusé peu à peu en haut et en bas. Le même phénomène s'observe avec les solutions colorantes. Ranvier en a conclu, fort judicieusement du reste, que c'est encore au niveau des étranglements annulaires, là où fait défaut la gaine myélinique, que s'effectuent, pendant la vie, les échanges osmotiques entre les fibrilles cylindraxiles et les liquides nutritifs qui circulent dans l'épaisseur du faisceau nerveux.

3° Segments interannulaires et leur signification. — Les étranglements annulaires, en se succédant régulièrement le long d'une fibre nerveuse à myéline, décomposent celle-ci en un certain nombre de segments superposés bout à bout : ce sont les *segments interannulaires*. La fibre nerveuse, envisagée dans son ensemble, peut donc être considérée comme un composé de segments interannulaires, s'ajoutant les uns aux autres dans le sens de la longueur et ayant chacun pour limites deux étranglements annulaires consécutifs.

L'observation directe nous apprend : 1° que chaque segment interannulaire, quelles que soient ses dimensions (nous avons vu plus haut que sa longueur était en rapport avec le diamètre de la fibre à laquelle il appartient), possède un noyau et n'en possède qu'un ; 2° que ce noyau se trouve placé à la partie moyenne du segment, c'est-à-dire à égale distance de l'étranglement qui est au-dessus et de l'étranglement qui est au-dessous. Nous savons déjà que le noyau en question est entouré de toutes parts par une petite masse de protoplasma et nous savons aussi que ce protoplasma se prolonge au-dessus et au-dessous du noyau sous la forme d'une lame extrêmement mince, qui tapisse dans toute son étendue la surface interne de la gaine de Schwann. Cette lame protoplasmique, arrivée à l'étranglement annulaire (fig. 445,4), s'infléchit en dedans en même temps que la gaine de Schwann et prend part peut-être à la formation du renflement biconique. En tout cas, elle recouvre de dehors en dedans l'extrémité renflée du manchon myélinique, atteint le cylindraxe et là se continue avec la couche protoplasmique qui, sous le nom de *gaine de Mauthner*, enveloppe ce dernier organe.

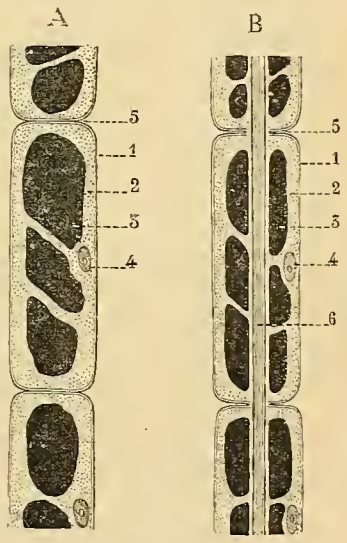

Fig. 447.

Schéma de la comparaison d'un segment interannulaire à une cellule adipeuse (d'après Mathias Duval).

En A. — Trois cellules adipeuses de forme allongée et placées bout à bout; la cellule moyenne est seule représentée dans toute son étendue. — 1, membrane cellulaire. — 2, protoplasma. — 3, graisse. — 4, noyau. — 5, point de contact des cellules adipeuses consécutives.

En B. — Trois segments interannulaires, dont le moyen est seul représenté dans toute son étendue. — 1, membrane cellulaire, c'est-à-dire gaine de Schwann. — 2, protoplasma. — 3, graisse, c'est-à-dire myéline. — 4, noyau. — 5, point de contact de deux segments interannulaires consécutifs, c'est-à-dire étranglements annulaires. — 6, cylindraxe.

La couche protoplasmique sous-jacente à la gaine de Schwann et la gaine de Mauthner ne sont donc pas deux formations différentes, mais deux portions différentes d'une même formation. Elles constituent, dans leur ensemble, une seule et même lame et cette lame circonscrit une cavité close, que remplit la myéline. Il est à peine besoin de faire remarquer que le cylindraxe, tout en

traversant cette cavité, est toujours situé en dehors d'elle (fig. 445, 1), disposition qui rappelle assez bien celle du tendon traversant sa gaine séreuse : la lame protoplasmique sous-jacente à la gaine de Schwann représente le feuillet pariétal de la séreuse ; la gaine de Mauthner en représente le feuillet viscéral.

En ce qui concerne la signification morphologique des segments interannulaires, on admet généralement aujourd'hui que chacun d'eux a la valeur d'un élément cellulaire, présentant la plus grande analogie avec la cellule adipeuse. La cellule adipeuse, on le sait, se compose d'une membrane d'enveloppe, d'un protoplasma et d'une masse graisseuse. Or, nous retrouvons toutes ces parties dans un segment interannulaire (fig. 447, A et B) : la membrane d'enveloppe est l'équivalent de la gaine de Schwann ; le protoplasma est représenté à la fois par la petite masse protoplasmique qui entoure le noyau, par la lame protoplasmique sous-jacente à la gaine de Schwann et par la gaine de Mauthner ; la substance graisseuse, enfin, a pour homologue la myéline, qui, ici comme dans la cellule adipeuse, est un produit d'élaboration du protoplasma. Si donc nous prenons des cellules adipeuses ayant une forme allongée et si nous les ajoutons bout à bout comme le sont les segments interannulaires, nous arrivons à construire ainsi un long cylindre (fig. 447, A), qui ressemblera beaucoup à celui qui représente la fibre nerveuse. Il n'existe en effet, entre les deux formations cylindriques en question, qu'une seule différence vraiment importante : la présence dans l'une, l'absence dans l'autre, du filament cylindraxile.

Le cylindraxe devient ainsi la partie vraiment essentielle de la fibre nerveuse à myéline. Les autres parties, comme nous le démontre nettement le développement, sont des parties ajoutées, des parties accessoires, ayant dans leur ensemble la signification d'un appareil de protection ou de perfectionnement.

Comme nous le verrons plus tard en embryologie, les faisceaux nerveux se composent primitivement de cylindraxes nus, qui s'accroissent de dedans en dehors, et sur lesquels se disposent des cellules conjonctives embryonnaires ou mésenchymateuses : ce sont les *cellules de Vignal*, du nom de l'histologiste qui, le premier, a bien décrit leur provenance et leur évolution. Ces cellules, d'abord globuleuses, puis considérablement allongées, s'appliquent sur le cylindraxe en se

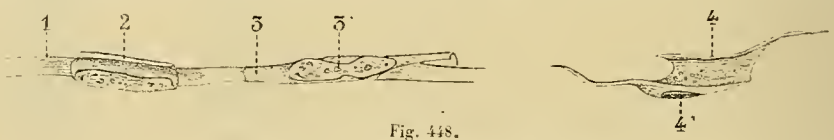

Fig. 448.

Développement des fibres nerveuses (d'après Vignal)

1, fibre nerveuse, encore réduite à son cylindraxe. — 2, une cellule mésenchymateuse, entourant partiellement la fibre nerveuse. — autre cellule mésenchymateuse, semblablement placée, dont le noyau 3' est en voie de division. — 4, autre cellule mésenchymateuse en forme de tuile, détachée de la surface d'une fibre nerveuse — 4', son noyau.

moulant exactement sur lui : elles revêtent ainsi (fig. 448) l'aspect de goutières ou, pour employer une expression classique, l'aspect de tuiles creuses. Ces cellules n'entourent tout d'abord qu'une partie de la circonférence du cylindraxe. Mais, plus tard, leurs bords longitudinaux se rapprochent l'un de l'autre, arrivent à se rencontrer et se fusionnent réciproquement : la goutière de tout à l'heure se trouve transformée maintenant en un tube complet, en une sorte de manchon, qui engaine le cylindraxe.

Le cylindraxe embryonnaire nous présente ainsi, dans toute sa longueur, une série de manchons cellulaires, situés les uns au-dessus des autres, mais séparés encore par un certain intervalle. Bientôt, par suite de leur accroissement en longueur, ces manchons se rapprochent graduellement l'un de l'autre et, finalement, arrivent au contact par leurs extrémités correspondantes. La ligne circulaire suivant laquelle s'effectue ce contact de deux manchons consécutifs répond, sur le nerf adulte, à un étranglement annulaire et, en conséquence, chaque manchon acquiert la signification d'un segment interannulaire.

Dans les premiers stades de leur évolution, les cellules de Vignal sont réduites, comme toutes les cellules mésenchymateuses, à leur protoplasma cellulaire et à leur noyau. Plus tard, tout en

conservant leur même signification, elles subissent deux modifications importantes : elles é a borent aux dépens de leur protoplasma, d'abord leur myéline, puis leur gaine de Schwann, et la fibre nerveuse se trouve, de ce fait, arrivée à son développement complet.

2° *Fibres de Remak.*

Les fibres de Remak, ainsi appelées du nom de l'anatomiste qui, en 1838, les a décrites dans le grand sympathique, sont des fibres nerveuses entièrement dépourvues de myéline et de gaine de Schwann. On les désigne encore sous le nom de *fibres amyéliniques* ou de *fibres pâles*. Ces fibres amyéliniques sont particulièrement abondantes dans les filets nerveux dépendant du grand sympathique; mais on les rencontre encore dans les nerfs cérébro-spinaux, mêlées en proportion plus ou moins grande aux fibres à myéline; le nerf olfactif, dans toute la série des vertébrés, en est exclusivement formé (voy. p. 558). Leurs dimensions sont très variables : les unes sont extrêmement minces ; d'autres, remarquables par leur volume, atteignent les dimensions transversales d'une fibre à myéline ordinaire.

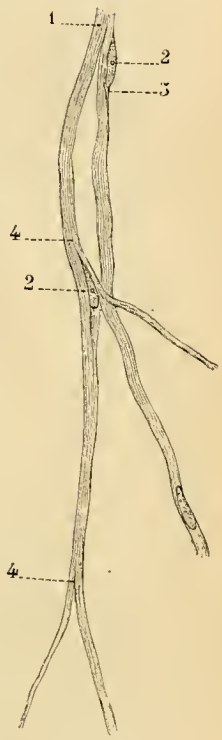

Fig. 449.
Portion de réseau des fibres de Remak du pneumogastrique du chien (Ranvier).

1, fibre de Remak. — 2, noyau. — 3, protoplasma. — 4, bifurcation de la fibre.

Vue en long, après dissociation convenable, la fibre de Remak (fig. 449) se présente sous la forme d'une tige cylindrique, striée dans le sens de la longueur. A sa surface se voient de loin en loin, mais à des intervalles fort irréguliers, des noyaux ovalaires, à grand axe parallèle à la direction de la fibre. Ces noyaux, du reste, sont contenus dans une petite masse de protoplasma granuleux, qui s'étale à la surface de la fibre en une couche mince, formant à cette dernière une enveloppe plus ou moins étendue, mais toujours incomplète. Si, maintenant, nous examinons les fibres de Remak en coupe transversale (fig. 451,4″), nous voyons que chacune de ces fibres revêt la forme d'un disque et, si nous examinons ces disques à un fort grossissement, après coloration par le carmin, nous constatons que chacun d'eux est constitué en réalité par une série de petits points fortement tassés les uns contre les autres.

Ce double aspect de la fibre de Remak, striée longitudinalement quand on la voit en long, formée par des amas de petits points quand on la voit en coupe, s'explique nettement par la nature même de la fibre, qui est constituée, comme le cylindraxe, par une série de fibrilles dirigées parallèlement et accolées les unes aux autres : les stries longitudinales répondent aux fibrilles ou à leurs interstices et, quant aux petits points, chacun d'eux représente la coupe transversale d'une de ces fibrilles.

Les fibres de Remak présentent cette particularité importante qu'elles se divisent et s'anastomosent entre elles au cours de leur trajet, formant ainsi dans leur ensemble « un vaste plexus dont les mailles sont dans tous les sens » (Ranvier).

La signification morphologique des fibres de Remak a été longtemps controversée. Jusqu'aux travaux de Ranvier, la plupart des histologistes, avec Valentin et Kölliker, n'ont voulu voir dans ces fibres que des fibrilles du tissu conjonctif,

dépendant de l'appareil de soutènement des cordons nerveux. Et, pourtant, les fibres de Remak ont des réactions chimiques bien différentes de celles du tissu conjonctif : tout d'abord, elles ne donnent pas de gélatine par la coction et, d'autre part, mises en présence des acides, l'acide sulfurique par exemple, elles durcissent au lieu de se dissoudre. Il est universellement admis aujourd'hui que les fibres de Remak sont de véritables fibres nerveuses, servant, au même titre que les fibres à myéline, à la conduction de l'influx nerveux. Comme le fait remarquer fort judicieusement Mathias Duval, il existe des filets nerveux sympathiques qui, par leurs connexions ganglionnaires, tout aussi bien que par leur distribution, sont incontestablement des nerfs et qui sont composés uniquement de fibres de Remak : ces fibres de Remak ont donc la valeur de véritables fibres nerveuses. Du reste, la fibre de Remak peut être facilement rapprochée de la fibre nerveuse à myéline : la fibre proprement dite, je veux dire la fibre sans ses noyaux et son protoplasma, est un vrai cylindraxe, et les fibrilles qui la forment sont de tous points comparables aux fibrilles élémentaires qui entrent dans la composition du cylindraxe des fibres myéliniques; quant aux noyaux et au protoplasma qui les entoure, ils représentent, comme les segments interannulaires des fibres à myéline, des cellules mésenchymateuses (*cellules de Vignal*, p. 534) qui, au cours du développement, se sont appliquées contre le cylindraxe primitif et qui ici, contrairement à ce qui se passe pour les fibres à myéline, n'élaborent ni myéline ni gaine de Schwann.

Au total, les fibres de Remak sont des fibres nerveuses qui sont restées à leur état embryonnaire et qui, tout en étant beaucoup moins complexes que les fibres à myéline, ne diffèrent pas essentiellement de ces dernières. Nous en avons la preuve dans ce fait, mis en lumière par Ranvier, que si l'on suit certaines fibres à myéline du sympathique abdominal, on voit ces fibres, au cours de leur trajet, perdre successivement leur myéline et leur gaine de Schwann et se transformer ainsi en de véritables fibres de Remak. Il convient de rappeler, cependant, que les fibres de Remak, envisagées dans leur disposition générale, se distinguent des fibres à myéline en ce qu'elles s'envoient réciproquement des paquets de fibrilles et forment ainsi dans l'intérieur des cordons nerveux, ainsi que nous l'avons déjà dit plus haut, de véritables plexus.

3° *Tissu conjonctif des nerfs, texture des cordons nerveux.*

Les nerfs, avons-nous dit plus haut, sont un composé de fibres nerveuses, les unes à myéline, les autres sans myéline, accolées et unies ensemble par du tissu conjonctif. Pour prendre une notion exacte de la manière dont se comportent ces différents éléments, il convient d'examiner une coupe transversale pratiquée sur un nerf volumineux, le sciatique par exemple (fig. 450). Nous constatons tout d'abord, à l'aspect seul de la coupe que les fibres nerveuses se groupent systématiquement en un grand nombre de faisceaux indépendants, dits *faisceaux nerveux*, faisceaux très variables dans leur diamètre, mais présentant tous ce caractère essentiel qu'ils sont entourés chacun par une gaine conjonctive, à laquelle Ranvier, nous verrons tout à l'heure pourquoi, a donné le nom de *gaine lamelleuse*. Nous constatons ensuite que chaque gaine lamelleuse laisse échapper, par sa face interne, un certain nombre de prolongements qui pénètrent en sens radiaire dans le faisceau nerveux correspondant et divisent celui-ci en faisceaux plus petits. Nous voyons, enfin, que tous les faisceaux nerveux sont unis les uns aux autres

par du tissu conjonctif lâche, qui leur forme une gaine commune. Le tissu conjonctif des nerfs peut donc être divisé en trois systèmes : 1° la *gaîne lamelleuse*, qui entoure le faisceau nerveux; 2° le *tissu conjonctif intra-fasciculaire*, qui est placé dans l'intérieur même des faisceaux nerveux ; 3° le *tissu conjonctif périfasciculaire*, qui est situé en dehors des faisceaux et de leur gaine lamelleuse.

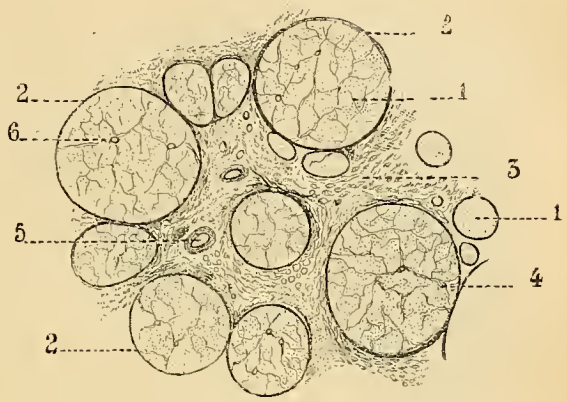

Fig. 450.

Une portion du nerf sciatique, vu en coupe transversale (d'après Ranvier).

1, 1, faisceaux nerveux. — 2, 2, gaîne lamelleuse. — 3, tissu conjonctif interfasciculaire. — 4, tissu conjonctif intra-fasciculaire. — 5, artère dans le tissu conjonctif inter-fasciculaire. — 6, artériole dans le tissu conjonctif intra-fasciculaire.

1° Gaine lamelleuse. — La gaine lamelleuse (*périnèvre* de certains auteurs) entoure le faisceau nerveux à la manière d'un tube ou d'un manchon (fig. 450,2).

Sur les faisceaux de tout petit diamètre, cette gaine, relativement simple, est formée par un seul feuillet, extrêmement mince, transparent, d'aspect hyalin. Il

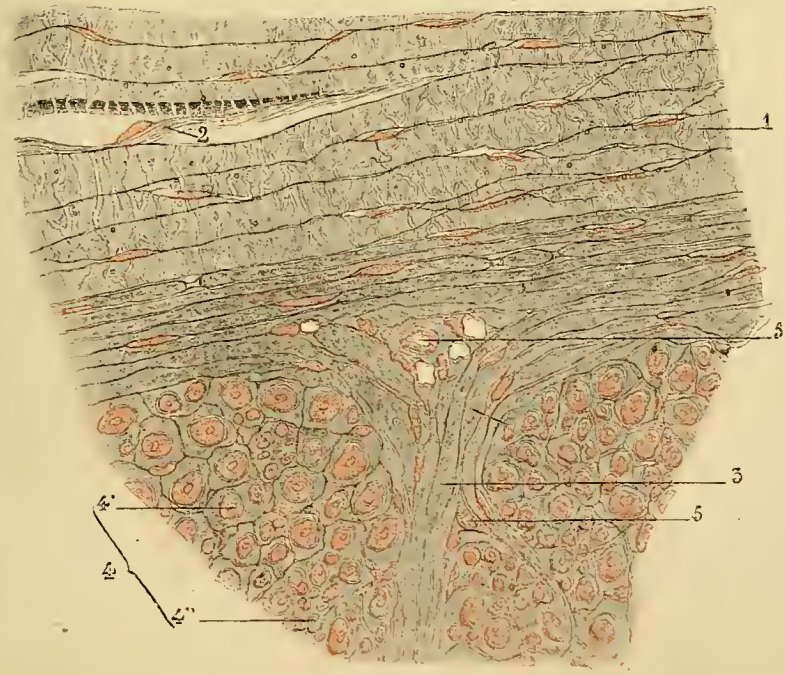

Fig. 451.

Coupe transversale d'un nerf du plexus brachial (d'après Key et Retzius).

1, gaîne lamelleuse (épinèvre), avec ses noyaux (*en rouge*). — 2, feuillet anastomotique entre deux lamelles voisines. — 3, prolongement de la gaîne lamelleuse dans le faisceau nerveux (tissu conjonctif intra-fasciculaire). — 4, faisceau nerveux, avec : 4', fibres à myéline; 4'', fibres de Remak. — 5, vaisseaux.

en est exactement de même pour les petits filets nerveux qui sont unifasciculés ou même réduits à quelques fibres nerveuses. A cet état d'organisation simple, la gaine lamelleuse prend particulièrement le nom de *gaine de Henle* (fig. 453).

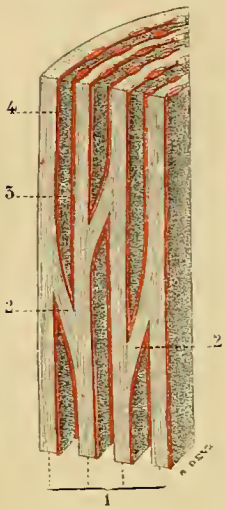

Fig. 452.

Gaine lamelleuse d'un faisceau nerveux, vue en coupe longitudinale (*schématique*).

1, 1, 1, 1, quatre lamelles disposées concentriquement — 2, 2, feuillets anastomotiques unissant deux lamelles voisines. — 3, espaces interlamellaires. — 4, revêtement endothélial (*en rouge*).

Sur les faisceaux plus volumineux, la gaine lamelleuse, beaucoup plus complexe, est constituée par des lamelles multiples (fig. 451,1), qui se disposent concentriquement, autrement dit forment une série de tubes emboîtés les uns dans les autres : elles rappellent assez bien, dans leur ensemble, une main de papier qu'on aurait roulée en cylindre et dont on aurait affronté les bords. Le nombre des lamelles varie ordinairement avec le diamètre des faisceaux nerveux : on en compte jusqu'à 12 et 15 pour un gros faisceau. Quel que soit leur nombre, les divers feuillets de la gaine lamelleuse ne sont pas indépendants les uns des autres, mais, au contraire s'envoient réciproquement des lamelles anastomotiques (fig. 452,2), qui les unissent entre eux et forment ainsi un système continu, auquel Ranvier a donné le nom de *système de tentes*. Il convient d'ajouter que les feuillets en question présentent de distance en distance des orifices arrondis ou ovalaires, grâce auxquels les deux faces d'un même feuillet entrent réciproquement en relation. Ces trous livrent passage aux sucs nutritifs et, parfois même, à des cellules lymphatiques.

Histologiquement, les feuillets constitutifs de la gaine lamelleuse se composent essentiellement de faisceaux conjonctifs et de fibres élastiques, juxtaposés ou diversement entre-croisés, unis entre eux par une substance hyaline. Sur chacune de leurs deux faces, se disposent en un revêtement continu des cellules endothéliales, que décèlent nettement les imprégnations d'argent. Ces cellules (fig. 453) sont polygonales à bords rectilignes ou très légèrement sinueux. Chacune d'elles possède, à son centre, un noyau ovalaire, très visible après coloration sur les coupes transversales des faisceaux nerveux.

Fig. 453.

Nerf traité par le nitrate d'argent.

On voit superficiellement l'épithélium de la gaine de Henle. A l'intérieur, l'étranglement annulaire et le cylindraxe, colorés en noir, donnent lieu à l'aspect désigné sous le nom de *croix latines de* Ranvier.

Le revêtement endothélial de la gaine lamelleuse rappelle de tous points celui des membranes séreuses et, de ce fait, cette gaine lamelleuse acquiert la signification d'une véritable séreuse : c'est une *séreuse cloisonnée*.

2° Tissu conjonctif intra-fasciculaire. — Le tissu intra-fasciculaire (fig. 451,3) occupe, comme son nom l'indique, l'intérieur même du faisceau nerveux. Il s'y présente sous deux formes (Ranvier) : 1° sous forme de minces

cloisons, qui, se détachant de la surface interne de la gaine lamelleuse, pénètrent dans l'épaisseur du faisceau nerveux et le décomposent en un nombre plus ou moins considérable de fascicules; 2° sous forme de fibres conjonctives isolées, cheminant dans les interstices des fibres nerveuses. Il n'y a pas de fibres élastiques dans le faisceau nerveux.

Aux fibres conjonctives s'ajoutent, dans le tissu conjonctif intra-fasciculaire, de nombreuses cellules du tissu conjonctif. Ce sont des cellules plates, avec des prolongements plus ou moins longs, prenant exactement les empreintes des fibres nerveuses ou des fibres conjonctives sur lesquelles elles sont appliquées. La plupart d'entre elles, en rapport avec des fibres nerveuses ou des paquets de fibres nerveuses, prennent de ce fait la forme de gouttières ou de tuiles creuses.

Le tissu conjonctif intra-fasciculaire nous présente, enfin, le long de ses travées un certain nombre de cellules lymphatiques.

3° Tissu conjonctif périfasciculaire. — Le tissu conjonctif périfasciculaire ou interfasciculaire, encore appelé *épinèvre* ou *névrilème*, unit entre eux les différents faisceaux nerveux qui entrent dans la constitution d'un nerf et, d'autre part, forme à celui-ci une sorte de gaine qui l'enveloppe de toutes parts.

Par sa nature histologique, le névrilème appartient à la variété du tissu conjonctif lâche et nous présente, comme ce dernier, des faisceaux conjonctifs plus ou moins volumineux, des fibres élastiques, des cellules plates du tissu conjonctif, des cellules adipeuses disséminées ou disposées par groupes, enfin des vaisseaux sanguins et lymphatiques. Les fibres conjonctives et les fibres élastiques présentent ici cette particularité qu'elles affectent une direction longitudinale. Les cellules adipeuses elles-mêmes se disposent en petits groupes allongés, ayant leur grand diamètre parallèle à l'axe du cordon nerveux (Ranvier).

Au voisinage des faisceaux nerveux, le tissu conjonctif périfasciculaire se tasse, devient plus dense et prend peu à peu la forme de lames : il établit ainsi la transition entre le tissu conjonctif lâche et ce tissu extrêmement serré qui forme la gaine lamelleuse. A la périphérie du nerf, il se confond insensiblement avec le tissu conjonctif ambiant.

4° *Vaisseaux et nerfs.*

A l'exception des plus petits filets nerveux, qui sont dépourvus de vaisseaux et qui empruntent leurs éléments nutritifs aux réseaux vasculaires du voisinage, tous les nerfs présentent des artères, des veines et des lymphatiques.

1° Artères. — Chaque nerf, soit superficiel, soit profond, possède une artère qui lui appartient en propre. Cette artère, qui provient des sources les plus diverses, s'atténue naturellement au fur et à mesure qu'elle s'éloigne de son origine : mais elle est renforcée ou plutôt remplacée, au cours de son trajet, par des anastomoses successives que lui envoient les artères voisines. Ces rameaux anastomotiques, arrivés sur le cordon nerveux, se divisent ordinairement en deux ramuscules, l'un ascendant, l'autre descendant, lesquels se réunissent avec les rameaux descendants et ascendants des anastomoses similaires situées en amont ou en aval. Il se passe ici quelque chose d'analogue à ce que nous observons sur la moelle épinière, où les artères spinales antérieures et spinales postérieures se trouvent de même remplacées (voy. p. 94) par les rameaux ascendants et descendants des artères spinales latérales.

Quenu et Lejars, qui ont soigneusement étudié la circulation des cordons nerveux périphériques, ont établi, en outre, que les artères destinées aux nerfs abordent toujours ces derniers suivant une incidence oblique ou après avoir décrit un trajet récurrent et, d'autre part, qu'elles ne pénètrent jamais dans l'épaisseur du nerf sans s'être préalablement divisées à sa surface en des ramuscules suffisamment déliés pour ne pas troubler les fibres nerveuses dans leur fonctionnement.

En ce qui concerne leur mode de terminaison, les artères des nerfs forment tout d'abord, dans le tissu conjonctif périfasciculaire, des réseaux irréguliers à mailles longitudinales. De ce premier réseau partent des artérioles, qui traversent obliquement les gaines lamelleuses ci-dessus décrites, arrivent dans l'épaisseur du faisceau nerveux, en suivant les cloisons du tissu conjonctif intra-fasciculaire, et finalement se résolvent en un réseau capillaire, dont les mailles, longitudinales, sont immédiatement en contact avec les fibres nerveuses.

2° **Veines.** — Les veines issues de ce réseau capillaire se portent à la surface extérieure du nerf, où elles se disposent suivant une modalité analogue à celle des artères. De loin en loin se détachent des branches efférentes, qui suivent ordinairement le trajet des artères anastomotiques ci-dessus indiquées et dont la terminaison serait la suivante (Quenu et Lejars) : 1° les veines des nerfs superficiels se jettent toutes dans les veines profondes ; quand elles entrent en relation avec les veines superficielles, ce n'est que par une anastomose de petit calibre et l'aboutissant profond n'en existe pas moins ; 2° les veines des nerfs satellites d'un paquet artério-veineux se rendent pour la plupart aux veines musculaires du voisinage ; les autres aboutissent, soit à la grosse veine voisine, soit au réseau des vasa vasorum qui entourent l'artère ; 3° les veines des plexus se rendent aux canaux latéraux qui proviennent des muscles voisins.

3° **Lymphatiques.** — Les faisceaux nerveux ne nous présentent aucune trace de canaux lymphatiques : la lymphe y circule, comme sur bien d'autres points de l'organisme, dans les interstices des éléments anatomiques. Ce n'est que dans le tissu conjonctif périfasciculaire que l'on rencontre de véritables vaisseaux lymphatiques. Ces lymphatiques, injectés par Ranvier sur le grand sciatique du chien, reçoivent à la fois la lymphe qui chemine entre les éléments du faisceau nerveux et celle qui circule en dehors de la gaine lamelleuse. Envisagés au point de vue de leur trajet, les vaisseaux lymphatiques des nerfs se divisent en deux groupes (Ranvier) : les uns remontent le long du nerf pour gagner les ganglions lymphatiques dont ils sont tributaires (les ganglions lombaires pour les lymphatiques du grand sciatique) ; les autres, se séparant du nerf, s'engagent dans les interstices musculaires voisins.

4° **Nerfs.** — Les nerfs les plus volumineux possèdent, dans leur tissu conjonctif périfasciculaire, des fibres nerveuses qui accompagnent les vaisseaux. Ce sont les *nervi nervorum* de Sappey. Leur signification n'est pas encore nettement élucidée : sans doute, la plupart d'entre eux sont des vaso-moteurs, chargés de régulariser la circulation et les échanges nutritifs ; mais il paraît rationnel d'admettre qu'à côté de ces filets vaso-moteurs se trouvent quelques filets sensitifs.

5° *Terminaisons des nerfs.*

On ne cite plus aujourd'hui que pour mémoire cette opinion ancienne, acceptée jadis par Valentin, par Emmert, par Prévost et Dumas, d'après laquelle les nerfs

arrivés à leur destination se recourbaient sur eux-mêmes en formant des anses et remontaient alors vers les centres en suivant un trajet rétrograde. Les récents progrès de l'anatomie ont nettement établi que les anses en question proviennent d'anastomoses, qui s'échelonnent sur le trajet des nerfs, mais qu'elles ne représentent nullement des terminaisons nerveuses.

Il est universellement admis aujourd'hui que les fibres nerveuses se terminent réellement au sein des territoires anatomiques qu'elles ont pour mission de rattacher aux centres. Mais cette terminaison s'effectue suivant des modalités fort nombreuses, des modalités qui varient, pour ainsi dire, pour chaque organe et pour chaque tissu. Nous avons déjà vu comment se comportent les nerfs dans les os, sur le périoste, sur les ligaments et les synoviales articulaires, sur les fibres musculaires striées, dans le cœur et sur les vaisseaux. Dans les livres suivants, nous aurons à décrire, de même, leur mode de terminaison dans les membranes sensorielles et sur les différents segments des trois grands appareils digestif, respiratoire et génito-urinaire. Nous les verrons alors se terminer, soit librement entre les éléments histologiques, soit dans de petits appareils spéciaux qui atteignent leur plus haut degré de complexité pour les nerfs sensoriels et qui constituent : ici, les corpuscules du goût; là, les crêtes acoustiques ; ailleurs, les corpuscules de Meissner, les corpuscules de Pacini, les corpuscules de Krause, etc.

En raison même de leur diversité morphologique, les terminaisons nerveuses ne sauraient se prêter à une description générale et le lecteur voudra bien se reporter, pour l'étude de ces terminaisons, à la description des différents organes et systèmes auxquels elles appartiennent.

§ II. — Des ganglions nerveux

Les ganglions nerveux sont des renflements plus ou moins volumineux qui sont situés sur le trajet des nerfs, soit cérébro-spinaux, soit sympathiques (fig. 453 *bis*). Ils diffèrent des nerfs en ce qu'ils possèdent à la fois des fibres et des cellules nerveuses. Du reste, comme nous le verrons plus loin à propos de leur structure, ils présentent avec eux, au double point de vue anatomique et physiologique, des relations intimes.

A. — Disposition générale des ganglions

1° Volume. — Le volume des ganglions est fort variable. Un grand nombre d'entre eux sont microscopiques et on en voit qui, comme le ganglion cervical supérieur, présentent plusieurs centimètres de longueur. Entre ces dimensions extrêmes, on trouve tous les intermédiaires.

2° Forme. — Leur forme ne varie pas moins : les uns sont globuleux et plus ou moins régulièrement sphériques ; les autres sont allongés, pyramidaux ou fusiformes; d'autres sont aplatis ou discoïdes; il en est de triangulaires, de semi-lunaires, d'étoilés, etc., etc.

3° Couleur et consistance. — La couleur des ganglions oscille d'ordinaire entre le gris clair et le gris rosé. Quant à leur consistance, elle est généralement assez ferme. Mais cette consistance varie, on le conçoit, suivant les proportions relatives de leurs éléments constituants : les cellules, les tubes nerveux et le

tissu conjonctif. Elle augmente quand dominent dans le ganglion les fibres nerveuses et le tissu conjonctif. Elle s'atténue, au contraire, et devient très délicate quand les cellules nerveuses sont prédominantes.

4° Rapports et connexions. — Envisagés au point de vue de leurs relations avec les différentes parties du système nerveux périphérique, les ganglions nerveux forment plusieurs groupes.

Nous avons tout d'abord un système parfaitement défini de renflements ganglionnaires : ce sont les *ganglions cérébro-spinaux*. — Les uns, *ganglions spinaux,* sont situés à la partie externe des racines sensitives des nerfs rachidiens (fig. 453 *bis*). Les autres, *ganglions craniens*, se développent sur le trajet des nerfs sensitifs bulbo-protubérantiels : ganglions plexiforme et jugulaire pour le pneumogastrique, ganglion d'Andersch pour le glossopharyngien, ganglions de Corti et de Scarpa pour l'auditif, ganglion géniculé pour l'intermédiaire de Wrisberg, ganglion de Gasser pour le trijumeau.

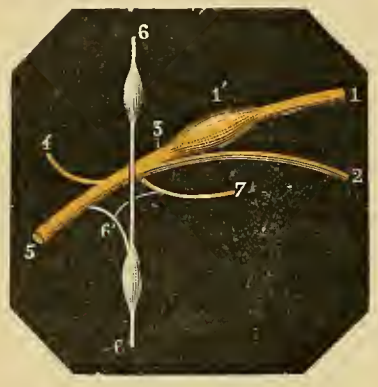

Fig. 453 *bis*.

Schéma montrant un ganglion spinal et deux ganglions sympathiques.

1, racine postérieure, avec 1', son ganglion. — 2, racine antérieure. — 3, nerf rachidien proprement dit. — 4, sa branche de bifurcation postérieure. — 5, sa branche de bifurcation antérieure. — 6, système du grand sympathique, avec 6', un ramus communicans. — 7, nerf sinu-vertébral.

Nous avons ensuite tous les ganglions qui se développent sur le trajet du sympathique. Ces ganglions, dits *ganglions sympathiques*, se subdivisent en deux séries : les uns s'échelonnant le long du tronc du sympathique ; les autres, comme les ganglions semi-lunaires, appartenant plus spécialement aux branches collatérales de ce système.

Aux ganglions cérébro-spinaux et aux ganglions sympathiques, quelques auteurs ajoutent, comme formant un troisième groupe, certains renflements ganglionnaires qui sont en relation à la fois avec le système sympathique et avec le système cérébro-spinal et qui, de ce fait, sont appelés *ganglions mixtes :* tels sont le ganglion ophthalmique, le ganglion sphéno-palatin, le ganglion otique, le ganglion sous-maxillaire. Ces ganglions mixtes, comme nous le verrons tout à l'heure, présentent la même structure que les ganglions sympathiques et me paraissent devoir être considérés comme une dépendance du système nerveux sympathique.

B. — Structure des ganglions

Tous les ganglions nerveux, quel que soit le groupe auquel ils appartiennent, se composent de cellules et de fibres nerveuses. Mais la nature et la disposition de ces deux éléments est toute différente suivant que l'on examine des ganglions cérébro-spinaux ou des ganglions sympathiques.

1° Ganglions cérébro-spinaux. — Chaque ganglion cérébro-spinal, qu'il appartienne à un nerf rachidien ou à un nerf cranien, nous présente : 1° un stroma conjonctif ; 2° des cellules nerveuses ; 3° des fibres nerveuses ; 4° des vaisseaux.

a. *Stroma conjonctif.* — Le tissu conjonctif des ganglions, continuation de

celui du nerf correspondant, forme tout d'abord à la masse ganglionnaire une sorte d'enveloppe plus ou moins épaisse, qui l'entoure de toutes parts. De cette enveloppe se détachent des prolongements qui, en se portant de la périphérie au centre et en s'unissant entre eux, circonscrivent des espèces de loges, dans lesquelles se disposent les éléments nerveux. Le stroma conjonctif des ganglions nerveux nous présente, comme le tissu conjonctif périfasciculaire des cordons nerveux, des faisceaux de tissu conjonctif diversement entre-croisés, des fibres élastiques et des cellules adipeuses.

b. *Cellules nerveuses.* — Les cellules nerveuses des ganglions cérébro-spinaux ont une forme globuleuse, assez régulièrement sphérique. Leurs dimensions, fort variables, oscillent ordinairement entre 40 et 70 μ : on les divise en grosses, moyennes et petites. L'examen des coupes nous apprend qu'elles ne sont pas disposées uniformément dans toutes les parties de la masse ganglionnaire : fortement tassées les unes contre les autres dans les couches périphériques (*cellules marginales*), elles sont, à la partie centrale, beaucoup moins nombreuses et beaucoup moins serrées (*cellules centrales*).

Malgré ces diversités d'aspect, de volume et de disposition, toutes les cellules constitutives des ganglions cérébro-spinaux ont, morphologiquement, la même valeur et la même structure. — Le *corps cellulaire* proprement dit se compose essentiellement de granulations chromophiles (p. 13), qui se disposeraient concentriquement au noyau d'après Nissl, qui seraient au contraire irrégulièrement disséminées d'après Flemming et Lenhossek. Trois régions de la cellule sont dépourvues de granulations : ce sont le cône d'origine du prolongement cylindraxile, la zone périnucléaire et la périphérie du corps cellulaire (Lenhossek). Outre les granulations précitées, Flemming a décrit dans le protoplasma cellulaire des filaments très fins et très serrés, dont l'agencement et la signification ne sont pas encore nettement élucidés. — Le *noyau*, ordinairement unique, occupe le centre du corps cellulaire. Il est arrondi ou ovalaire et ses dimensions varient avec celles de la cellule qui le renferme. A son centre se voit un nucléole volumineux (1 à 7 μ).

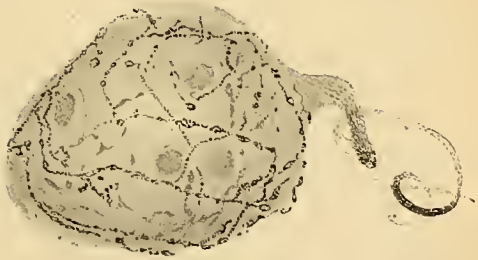

Fig. 454.

Une cellule du ganglion de Gasser, avec son plexus profond ou péricellulaire (d'après Kankoff).

Chaque cellule ganglionnaire est entourée d'une capsule hyaline, présentant sur sa face interne une série de noyaux ovalaires (fig. 455). Ces noyaux, comme nous le démontrent les imprégnations d'argent, appartiennent à des cellules aplaties et à contours polygonaux, véritables cellules endothéliales, formant un revêtement continu qui rappelle celui des gaines lamelleuses des nerfs : la cellule ganglionnaire, comme le faisceau nerveux, se trouve donc contenue dans une sorte de séreuse. Au-dessous de la capsule que nous venons de décrire, la méthode de Golgi révèle l'existence d'un lacis de fines fibrilles (fig. 454), qui s'étalent entre les cellules endothéliales et le protoplasma cellulaire. Ces fibrilles, décrites d'abord par Ehrlich chez la grenouille, puis par Cajal chez les mammifères, sont considérées par ce dernier histologiste comme l'arborisation terminale d'une fibre nerveuse, d'origine mal connue, qui apporterait à la cellule ainsi entourée les

incitations nerveuses élaborées dans une autre cellule plus ou moins éloignée, une cellule sympathique sans doute.

Les cellules des ganglions cérébro-spinaux sont unipolaires et, à ce titre, n'émettent qu'un seul prolongement. Ce prolongement, véritable cylindraxe, émane, comme tous les prolongements cylindraxiles, du protoplasma cellulaire. Peu après son origine, il s'entoure de myéline et décrit alors à la surface du corps cellulaire, entre ce corps cellulaire et sa capsule, des flexuosités irrégulières et plus ou moins nombreuses. Fuyant ensuite la cellule dont il émane, il prend sa gaine de Schwann, qui le transforme en une fibre nerveuse complète, présente bientôt après un premier étranglement annulaire, puis un second et se partage, au niveau de ce deuxième étranglement, en deux branches divergentes. Ces deux branches divergentes se disposent l'une et l'autre suivant une même ligne droite (fig. 456,*e*) ou bien s'écartent l'une de l'autre sous un angle variable (fig. 455). Dans le premier cas, elles forment la branche transversale d'un **T** majuscule, dont la branche verticale serait représentée par la fibre-mère : on dit alors que la fibre nerveuse se bifurque en **T**. Dans le second cas, les trois fibres rappellent assez bien dans leur disposition générale la lettre **Y** (fig. 455) et on dit que la fibre qui provient de la cellule se bifurque en **Y**. Les deux dispositions, on le voit, sont entièrement analogues et les deux expressions fibres en **T** et fibres en **Y** deviennent ainsi synonymes.

Fig. 455.

Une grande et une petite cellule ganglionnaire du ganglion de Gasser du lapin (Klein).

Le cylindraxe, après avoir quitté la cellule, s'enroule et se transforme en une fibre nerveuse à myéline qui se divise un peu plus bas en deux fibres à myéline (fibre en **T** ou en **Y**).

Les deux branches de bifurcation des fibres en **T** ont naturellement l'une et l'autre la même signification que la fibre dont elles émanent : ce sont des fibres nerveuses à myéline. De ces deux fibres, l'une, celle qui est la plus grêle, se porte dans le névraxe et s'y résout en une arborisation terminale libre ; l'autre, plus volumineuse, se dirige vers la périphérie et s'y termine également par des extrémités libres. Nous avons déjà vu (p. 21), à propos de l'anatomie générale des centres nerveux, que la fibre centrale représentait le prolongement cylindraxile de la cellule ganglionnaire et que le prolongement périphérique, malgré sa longueur et sa complexité structurale, devait être considéré comme le prolongement protoplasmique de cette même cellule. Le premier, ne l'oublions pas, jouit de la conduction cellulifuge ; le second, de la conduction cellulipète.

c. *Fibres nerveuses.* — Des fibres nerveuses que renferme le ganglion cérébro-spinal, les fibres en **T**, qui émanent des cellules ganglionnaires, forment sans conteste le groupe le plus important. Mais à ce groupe s'en ajoutent d'autres, d'une signification bien différente. — Nous avons, d'abord, des fibres d'origine spinale, centrifuges et probablement motrices ou vaso-motrices (fig. 49), qui font partie des racines postérieures et qui traversent le ganglion de part en part sans présenter aucune relation avec des éléments cellulaires. — Nous avons ensuite un certain nombre de fibres sympathiques, signalées par Cajal, qui du ganglion sympathique voisin remontent par les *rami communicantes* jusque dans le ganglion spinal et s'y divisent en deux ou plusieurs branches : de ces branches, les unes ne

font que traverser le ganglion pour gagner les racines rachidiennes et, de là, la moelle épinière ; les autres semblent se perdre dans le ganglion lui-même et peut-être, comme le fait remarquer Cajal, se continuent-elles avec les arborisations péricellulaires que nous avons décrites plus haut (fig. 543) entre la cellules nerveuse ganglionnaire et sa capsule endothéliale.

d. *Vaisseaux.* — Les ganglions cérébro-spinaux ont une riche circulation sanguine, ce qui indique que leurs fonctions sont très actives. Les vaisseaux cheminent le long des travées du stroma conjonctif et, après des divisions et subdivisions successives, se résolvent en un réseau capillaire, dont les mailles, très étroites, enlacent les cellules et les fibres nerveuses. Il est à remarquer que les capillaires sanguins sont toujours situés en dehors de la capsule endothéliale qui entoure les cellules nerveuses et, par conséquent, n'arrivent jamais en contact immédiat avec le corps cellulaire proprement dit.

Tous les ganglions cérébro-spinaux, avons-nous dit plus haut, se composent de cellules unipolaires, dont le prolongement, toujours unique, se divise, après un assez court trajet et dans l'épaisseur même du ganglion, en deux branches divergentes. Deux ganglions, cependant, font exception à la règle. Ce sont ceux qui sont situés sur le trajet des deux branches du nerf auditif : le *ganglion spinal* ou *ganglion de Corti*, qui est annexé à la branche cochléaire ; le *ganglion de Scarpa*, qui est annexé à la branche vestibulaire. Ces deux ganglions, en effet, sont constitués par des cellules bipolaires, donnant naissance à deux fibres nerveuses, une à chaque pôle : un prolongement externe ou périphérique, qui vient se terminer dans le labyrinthe ; un prolongement interne ou central, qui forme l'une des fibres constituantes du nerf auditif et, avec ce nerf, gagne les centres nerveux (voy. *Terminaison réelle de l'auditif*, p. 464). Il existe donc une différence bien nette entre les cellules nerveuses des ganglions auditifs et celles des autres ganglions cérébro-spinaux. Mais cette différence, comme on va le voir, n'a pas l'importance qu'elle paraît avoir au premier abord.

Si nous étudions, en effet, le développement des ganglions cérébro-spinaux, nous constatons que, chez l'embryon, les cellules nerveuses qui les constituent sont parfaitement bipolaires et que ce n'est que plus tard, au cours du développement, qu'elles se transforment graduellement en cellules unipolaires. Cette transformation, dont les différentes phases se trouvent réunies dans la figure ci-contre (fig. 456), résultent de ce fait, mis en lumière par Lenhossek et par Martin, que la cellule ganglionnaire, au lieu de se développer uniformément sur tous ses points, se développe principalement sur un seul côté, sur celui qui regarde la périphérie du ganglion. La cellule *b* nous présente les premiers stades de ce développement unilatéral : la cellule s'est accrue sur le côté gauche, tandis que sur le côté droit elle est restée stationnaire : les deux prolongements qui, tout à l'heure, se détachaient des deux pôles opposés de la cellule sont implantés maintenant sur ce dernier côté ; ils paraissent s'être rapprochés. Dans la cellule *c*, qui représente un stade ultérieur, nous voyons se continuer cet accroissement latéral et nous constatons en même temps que la partie de la cellule qui avoisine les deux prolongements s'amincit au point de devenir une sorte de pédicule. Dans les stades suivants, ce pédicule s'amincit et s'allonge (cellule *d*) et c'est lui qui finalement, quand la cellule est arrivée à son complet développement (*e*), constitue le prolongement unique, tel que nous l'avons décrit dans la cellule ganglionnaire de l'adulte.

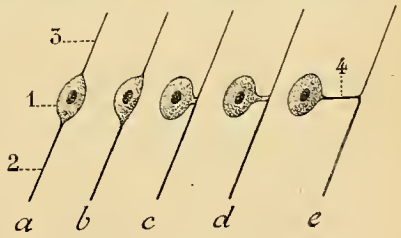

Fig. 456.

Schéma montrant les transformations successives que subit la cellule ganglionnaire bipolaire pour devenir cellule unipolaire.

1, cellule ganglionnaire. — 2, prolongement périphérique. 3, prolongement central. — 4, fibre en T.

Les cellules bipolaires des ganglions de l'auditif et les cellules unipolaires des ganglions cérébro-spinaux sont donc des éléments morphologiquement identiques : elles sont exactement semblables chez l'embryon et, si elles diffèrent chez l'adulte, c'est que celles-ci se sont arrêtées à l'un de leurs stades embryonnaires, tandis que celles-là ont évolué et se sont transformées. Du reste, il est des groupes zoologiques, notamment les poissons, chez lesquels les cellules des ganlions spinaux, ayant conservé elles aussi leur disposition embryonnaire (fig. 345, *c*), nous présentent deux pôles et deux prolongements, tout comme les cellules des ganglions de l'auditif.

2° **Ganglions sympathiques.** — Les ganglions sympathiques, qu'ils appartiennent au tronc même du sympathique (*ganglions centraux*) ou à l'une de ses

branches (*ganglions périphériques*), nous offrent à considérer comme les ganglions cérébro-spinaux : 1° un stroma conjonctif ; 2° des cellules nerveuses ; 3° des fibres nerveuses ; 4° des vaisseaux.

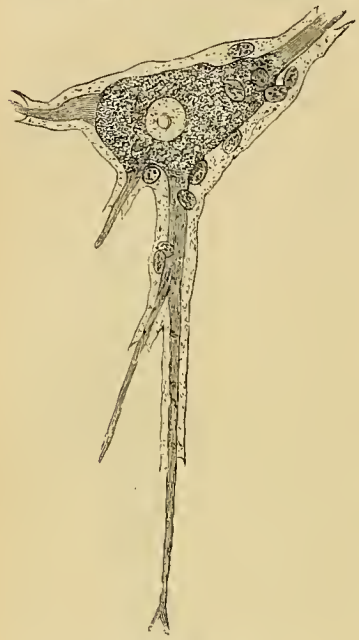

Fig. 457.
Cellule ganglionnaire sympathique de l'homme (d'après Klein).

La cellule ganglionnaire est multipolaire ; chaque prolongement reçoit une gaine de la capsule de la cellule et devient une fibre nerveuse sans myéline.

a. *Stroma conjonctif.* — Les ganglions sympathiques possèdent à leur surface une gaine lamelleuse, qui les entoure de toutes parts et se continue, à la limite du ganglion, avec la gaine lamelleuse des filets nerveux qui en émanent. De la face interne de cette enveloppe se détachent des prolongements très résistants, qui cloisonnent le ganglion et donnent à celui-ci une consistance considérable.

b. *Cellules nerveuses.* — Les cellules des ganglions sympathiques sont multipolaires : elles se distinguent ainsi très nettement des cellules des ganglions cérébro-spinaux, qui, comme nous l'avons vu plus haut, sont toujours unipolaires, du moins chez l'adulte. Du reste, chacune d'elles nous présente une capsule nucléée et un ou deux noyaux arrondis ou ovalaires.

On croyait autrefois que les divers prolongements de la cellule sympathique avaient tous la même valeur et se continuaient chacun avec une fibre de Remak. Mais les recherches récentes (1891) de Ramon y Cajal, confirmées depuis par celles de Retzius, de van Gehuchten, de Lenhossek, de Sala ne nous permettent pas d'accepter une pareille opinion.

Fig. 458.
Divers types de cellules sympathiques pris dans les ganglions cervicaux du lapin (d'après Cajal).

(Les cylindraxes sont figurés en rouge.)

1, cellule avec un panache touffu d'expansions courtes. — 2, autre cellule munie d'expansions courtes, fines et abondamment ramifiées. — 3, cellule munie d'expansions courtes, fines et peu nombreuses. — 4, cellule munie d'expansions courtes, fines et peu nombreuses. — 5, 6, deux cellules dont deux expansions se ramifient autour de deux éléments voisins.

Il est généralement admis aujourd'hui que les cellules sympathiques présentent la plus grande analogie avec les cellules du névraxe et, de ce fait, possèdent deux ordres de prolongements : des prolongements protoplasmiques et des prolongements cylindraxiles. — Les *prolongements protoplasmiques*, au nombre de 2 à 20, se terminent tous dans le ganglion lui-même par des extrémités libres. Leurs ramifications terminales, tantôt se disposent en pinceaux dans les intervalles des cellules voisines, tantôt enlacent ces cellules en leur formant comme une sorte de nid péricellulaire. — Le *prolongement cylindraxile*, toujours unique, de-

vient une fibre de Remak. Cette fibre s'échappe ensuite du ganglion pour se terminer au delà de celui-ci, suivant les modalités les plus diverses. Nous allons y revenir dans un instant.

Les cellules sympathiques des batraciens anoures (grenouille) diffèrent de celles des mammifères en ce qu'elles nous présentent deux fibres au lieu d'une (figure 459). Ces deux fibres se distinguent en fibre droite et fibre spirale. — La *fibre droite* (4) naît de la cellule au niveau de l'un de ses pôles et s'en sépare en suivant une direction plus ou moins rectiligne. — La *fibre spirale* (5) décrit tout d'abord autour de la cellule et autour de la fibre droite un certain nombre de tours de spires, qui lui ont valu son nom ; puis, se séparant de la fibre droite, elle suit un trajet indépendant et se transforme bientôt en fibre à myéline.

Jusqu'à ces derniers temps, on a pensé que les deux fibres que nous venons de décrire, la fibre droite et la fibre spirale, étaient l'une et l'autre des prolongements du corps cellulaire : de ce fait, la cellule sympathique des batraciens devenait une cellule bipolaire et différait ainsi essentiellement de la cellule sympathique des mammifères, qui, elle, n'émet qu'une seule fibre nerveuse. La différence n'est qu'apparente, comme le démontrent nettement les recherches entreprises à l'aide de la méthode de Golgi. En réalité, la fibre droite est la seule qui naisse de la cellule ganglionnaire. La fibre spirale n'en naît pas, mais elle s'y termine : c'est une fibre venue d'ailleurs (fibre ganglionnaire afférente) qui, après s'être enroulée autour de la fibre droite et de la cellule elle-même, vient se résoudre, entre le corps cellulaire et sa capsule nucléée, en une arborisation de fines fibrilles, laquelle forme le nid péricellulaire dont il a été question plus haut.

La cellule sympathique des batraciens n'est donc pas essentiellement différente de celle des mammifères : comme cette dernière, elle donne naissance à une seule fibre nerveuse.

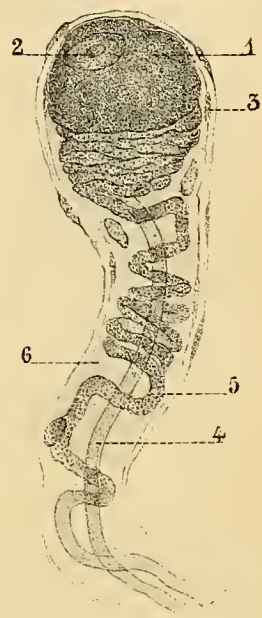

Fig. 459.
Cellules nerveuses sympathiques de la grenouille (Key et Retzius).

1, cellule nerveuse, avec : 2, son noyau. 3, sa capsule nucléée. — 4, fibre droite. — 5, fibre spirale. — 6, gaîne commune aux deux fibres.

c. *Fibres nerveuses.* — Outre les cellules nerveuses et leurs prolongements, les ganglions sympathiques nous présentent de nombreuses fibres nerveuses, les unes à myéline, les autres sans myéline, s'entre-croisant dans tous les sens et formant ainsi dans leur ensemble un réticulum à peu près inextricable. Nous diviserons ces fibres en trois groupes : fibres de passage, fibres afférentes et fibres efférentes.

Les *fibres de passage* ne font que traverser le ganglion sans s'y arrêter. Tout au plus jettent-elles quelques collatérales, qui vont prendre contact avec les cellules nerveuses du ganglion. Ces fibres ont les origines les plus diverses : les unes viennent d'un ganglion sympathique plus ou moins éloigné, les autres d'un filet nerveux sympathique ; un certain nombre émanent du névraxe, etc.

Les *fibres afférentes* ou *ganglipètes* (fig. 460, fibres en rouge) sont celles qui entrent dans le ganglion et s'y terminent. Elles proviennent suivant les cas : 1° d'un autre ganglion sympathique, soit central, soit périphérique, ce sont des *fibres commissurales interganglionnaires ;* 2° d'un nerf sympathique périphérique ; 3° d'un ramus communicans et, par son intermédiaire, des racines rachidiennes et de la moelle, ce sont les *fibres cérébro-spinales.* Quelles que soient leur provenance et leur valeur physiologique, les fibres afférentes ou ganglipètes se terminent toujours dans le ganglion par des extrémités libres, qui, suivant les cas, se perdent entre les cellules ou bien entourent celles-ci d'un véritable nid péricellulaire.

Les *fibres efférentes* ou *ganglifuges* (fig. 460, fibres en noir) ne sont autres que

les fibres de Remak, signalées ci-dessus, qui émanent des cellules ganglionnaires. Au sortir du ganglion, les unes se jettent dans le cordon sympathique pour aller se terminer dans l'un des ganglions centraux situé au-dessus ou au-dessous ; les autres passent dans un nerf sympathique périphérique, pour se rendre ensuite, soit à un ganglion périphérique, soit à un organe ; d'autres, enfin, se jettent dans le *ramus communicans* correspondant. Ces dernières fibres, *fibres du ramus communicans*, arrivées au tronc rachidien, se comportent comme suit : un certain nombre d'entre elles, s'infléchissant en dehors, passent dans les deux branches de bifurcation du tronc rachidien et se mêlent aux fibres sensitives et motrices qui entrent dans la constitution de ces branches ; les autres, s'infléchissant en dedans, gagnent les racines rachidiennes et se terminent, toujours par des extrémités libres, en partie dans le ganglion spinal, en partie dans la moelle (Cajal).

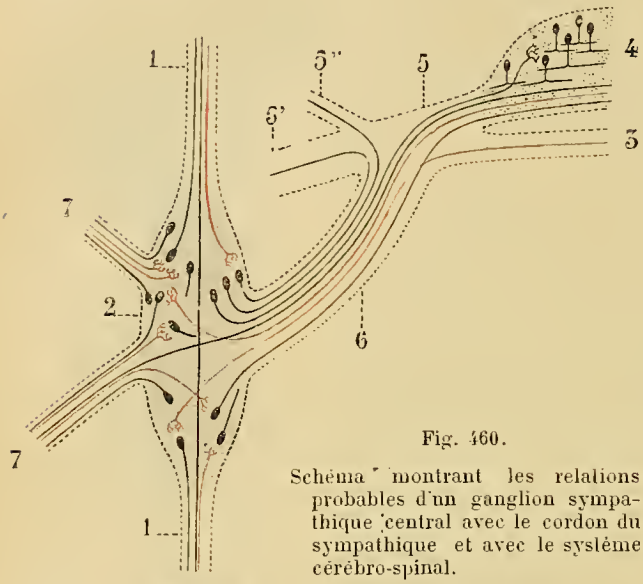

Fig. 460.

Schéma montrant les relations probables d'un ganglion sympathique central avec le cordon du sympathique et avec le système cérébro-spinal.

1, 1, cordon du sympathique. — 2, un ganglion sympathique central. — 3, racine antérieure d'une paire rachidienne. — 4, ganglion spinal et racine postérieure. — 5, tronc rachidien, avec : 5', sa branche de bifurcation antérieure ; 5'', sa branche de bifurcation postérieure. — 6, ramus communicans. — 7, 7', deux branches efférentes du ganglion sympathique.

d. *Vaisseaux.* — Les artères destinées aux ganglions sympathiques se résolvent dans l'épaisseur du ganglion en un réseau capillaire dont les mailles, assez larges, renferment chacune plusieurs cellules ganglionnaires (Ranvier). Les veines, qui en émanent, présentent une disposition spéciale (fig. 461), qui a été bien décrite par Ranvier : ces veines sont d'abord d'un volume remarquable ; puis elles sont tortueuses, variqueuses et se terminent le plus souvent par des sortes de culs-de-sac, dans lesquels viennent s'aboucher quelques-unes des branches afférentes du réseau capillaire.

Fig. 461.

Appareil vasculaire d'un ganglion sympathique du lapin (d'après Ranvier).

1, artériole. — 2, veines, avec 2', 2', leurs renflements terminaux en culs-de-sac. — 3, 3, capillaires. — 4, un vaisseau du réseau capillaire, venant se terminer dans le renflement terminal d'une veine.

Outre les ganglions macroscopiques que nous venons de décrire, le système du grand sympathique nous présente encore, disséminés dans la profondeur des organes, une multitude de petits ganglions, que l'on désigne sous le nom de *ganglions viscéraux :* tels sont, à titre d'exemples, les ganglions du plexus d'Auerbach et du plexus de Meissner, que l'on rencontre dans toute la hauteur du canal intestinal. A ces ganglions viscéraux, il convient d'ajouter, sous le nom de *ganglions interstitiels* (Cajal), ces cellules nerveuses isolées qui ont été signalées dans le tissu conjonctif interstitiel du pancréas par Cajal, par Sala et par Müller, entre les acini des glandes salivaires par Fusari et Panasci, entre les glandes de Lieberkühn et dans les villosités intestinales par Drasch, par Cajal et par Müller. Le mode de constitution de ces ganglions viscéraux et interstitiels ne nous est pas encore complètement connu et il varie, du reste, avec les organes auxquels ils sont annexés. Nous ne saurions donc en donner ici une description générale. Nous nous contenterons de résumer dans les cinq propositions suivantes, les recherches entreprises sur ce point par Cajal :

1° Les ganglions viscéraux sont formés de cellules multipolaires, dont les expansions, après s'être ramifiées plusieurs fois, passent dans les plexus qui se terminent dans les fibres musculaires lisses ou dans les cellules glandulaires ;

2° Tout ganglion possède aussi des fibres de passage (qui se continuent peut-être avec les fibres du grand sympathique vertébral) et des collatérales se terminant entre les cellules nerveuses ;

3° Toute glande, et peut-être tout groupe, si petit soit-il, de fibres lisses contient des cellules nerveuses interstitielles, dont les expansions renforcent le plexus formé par les ganglions viscéraux et les fibres du grand sympathique vertébral ;

4° Tout chiasma représente non seulement un point d'entre-croisement, mais encore un point de bifurcation pour quelques fibres nerveuses de passage et pour des expansions des cellules ganglionnaires viscérales ;

5° Il n'existe d'anastomoses, ni entre les cellules des ganglions viscéraux, ni entre les fibres de passage, ni entre les collatérales. Il en est probablement de même pour les cellules interstitielles.

§ III. — Nomenclature générale des nerfs

Nous venons, dans les pages qui précèdent, d'étudier l'anatomie générale du système nerveux périphérique. Considérant maintenant ce système à un point de vue purement descriptif, nous diviserons les différents cordons nerveux qui le constituent en trois groupes, savoir :

1° Les *nerfs craniens ;*

2° Les *nerfs rachidiens ;*

3° Le *grand sympathique.*

Chacun d'eux fera l'objet d'un chapitre spécial.

A consulter, au sujet de l'anatomie générale des nerfs, parmi les travaux récents : Renaut, *Rech. sur quelques points particuliers de l'hist. des nerfs*, Arch. de Physiol., 1881 ; — Vignal, *Mém. sur le développ. des tubes nerveux chez les embryons des mammifères*, Arch. de Physiol., 1883 ; — Grünhagen, *Ueber ein Endothelialelement der Nervenprimitivscheide*, Arch. f. mikr. Anat., 1884 ; — Mondino, *Sulla struttura delle fibre nervose midollate periferiche*, Arch. p. la Sc. med., 1884 ; — Boveri, *Beitr. z. Kenntniss der Nervenfasern*, Arch. d. k. bay. Akad. d. Wiss. z. München, 1885 ; — Lavdowski, *Ueber den feineren Bau der markhaltigen Nervenfasern*, Neurol. Centr., 1885 ; — Cattani, *L'appareil de soutien de la myéline dans les fibres nerveuses périphériques*, Arch. ital. de Biol., 1886 ; — Krause, *Die Endothelscheide der Nervenfasern*, Intern. Monatsschr. f. Anat., 1886 ; — His, *Ueber embryonale Ganglienzellen*, Verh. d. k. Gesellsch. d. Wiss., 1886 ; — Jacobi, *Zum feineren Bau d. periph. Markhaltigen Nervenfasern*, Verh. d. phys.-med. Gesellsch. zu Würzburg, 1886 ; — Flesch u. Koneff, *Bemerk. über die Structur der Ganglienzellen*, Neurol. Centralbl., 1886 ; — Schiefferdecker, *Beitrage zur Kenntniss des Baues der Nervenfasern*, Arch. f. mikr. Anat., 1887 ; — Gedoelst, *Rech. sur la constitution cellulaire de la fibre nerveuse*, La Cellule, 1887 et 1889 ; — Jakimowitch, *Sur la structure du cylindraxe et des cellules nerveuses*, Journ. de l'anat., 1888 ; — Daae, *Zur Kenntniss der Spinalganglienzellen beim Saugethier*, Arch. f. mikr. Anat., 1888 ; — Joseph, *Zur feineren Structur der Nervenfasern*, Arch. f. Anat. u. Physiol., 1888 ; — Prees, *Nervi nervorum periphericorum*, Arch. slaves de Biol., 1888 ; Petrone, *Sur la structure des nerfs cérébro-rachidiens*, Intern. Monatsschr. f. Anat., 1888 ; — His, *Ueber die embryonnale Entwick. der Nervenbahnen*, Anat. Anz., 1888 ; — Ranvier, *Traité techn. d'Histol.*, 2e édit., Paris, 1889 ; — Retzius, *Der Bau des Axelcylinders der Nervenfasern*, Biol. Fören. Förhandl., 1889 ; — Du même, *Zur Kenntniss der Ganglienzellen der Sympathicus*, ibid., 1889 ;

— Gad u. Joseph, *Ueber die Beziehung der Nervenfasern zu der Nervenzellen in den Spinalganglien*, Arch. f. Anat. u. Physiol., 1889; — Kühne u. Chittenden, *Ueber das Neuro-Keratin*, Zeitschr. f. Biol., 1889; — Smirnow, *Die Structur der Nervenzellen in Sympathicus der Amphibien*, Arch. f. mikr. Anat., 1890; — Capobianco e Germano, *Contrib. alla istol. delle fibre nervose midollate*, Giorn. d. Associaz. d. Natur., Napoli, 1890; — Arnold, *Bemerk. über Spiralfasern u. pericellulare Fadennetze an den Ganglienzellen des Sympathicus*, Anat. Anz., 1890; — Gad u. Heymans, *Ueber das Myelin, die myelinhaltigen und myelinlosen Nervenfasern*, Arch. f. Anat u. Physiol., 1890; — Owsjannikow, *Quelques remarques sur la structure des nerfs*, Rev. des Sc. naturelles, etc. Saint-Pétersbourg, 1890: — Cajal, *Estruttura del gran simpatico de los mamiferos*, Gaceta sanitaria, 1891; — Marenghi et Villa, *De quelques particularités de structure des fibres nerveuses à myéline*, Arch. ital. de Biol., 1891; — van Gehuchten, *La cellule nerveuse chez quelques mammifères et chez l'homme*, La Cellule, 1892; — Quenu et Lejars, *Etude anat. sur les vaisseaux sanguins des nerfs*, Arch. de Neurol., 1892: — Schultze, *Ueber circonscripte Bindegewebhyperplasie oder Bindegewebspindel, nodules hyalins de Renaut*, Virchow's Arch., 1892; — Mann, *Histol. changes induced in sympathetic, motor and sensory nerve cells by functionnal activity*, Journ. of Anat., 1894; — Vas, *Studien über den Bau des Cromatins in den sympathischen Ganglien*, Arch. f. mikr. Anat., 1892: — Retzius, *Ueber den Typus der sympathischen Ganglienzellen der höheren Wirbelthiere*, Biol. Unters., 1892; — Sala, *Sulla fina anatomia dei gangli del simpatico*, Monitore zool. italiano, 1892; — Ségall, *Sur des anneaux intercalaires des tubes nerveux produits par imprégnation d'argent*. Journ. de l'Anat., 1892; — Langley, *Medullated fibres in grey rami*, Proc. of. Physiol. Soc., 1893; — Cajal, *Los ganglios y plexos nerviosos del intestino de los mamiferos*, Madrid, 1893; — Du même, *Sur les ganglions et plexus de l'intestin*, Soc. de Biol., 1893; — Dogiel, *Zur Frage über d. feineren Bau d. sympathischen Nervensystems bei den Säugethieren*, Arch. f. mikr. Anat., 1896; — de Massary, *Sur quelques modifications de structure constantes des racines spinales*, Rev. Neurol., 1895; — Ioutchenko, *Contrib. à l'étude de la structure des ganglions sympathiques chez les mammifères et l'homme*, Arch. de Psychiatrie, etc., 1896; — Langley, *Observations on the medullated fibres of the sympathic system*, etc. Journ. of. Physiol., 1896; — Kölliker, *Handb. d. Gewebelehre des Menschen*, 6 Aufl., 1896; — Tonkoff, *Sur les artères nourricières des nerfs et des plexus nerveux de l'homme*, Wratch., 1897. — Lenhossek, *Zur feineren Bau d. spinalen Ganglienzellen des Menschen*, Arch. f. Psychiatrie, 1897.

CHAPITRE PREMIER

NERFS CRANIENS

Nous pouvons définir les nerfs craniens : *les nerfs qui, naissant de l'encéphale ou du bulbe, traversent les trous de la base du crâne pour se rendre aux territoires organiques auxquels ils sont destinés.* Ils ont pour caractères communs : 1° d'obéir à la loi de symétrie et, par conséquent, de naître par paires, les uns sur le côté gauche du névraxe, les autres sur le côté droit ; 2° d'occuper la cavité cranienne, immédiatement ou peu après leur origine ; 3° de traverser successivement, pour sortir de cette cavité. toutes les enveloppes de l'encéphale, la pie-mère, l'arachnoïde, la dure-mère et, enfin, la paroi osseuse du crâne.

1° Mode d'origine. — Chacun des nerfs craniens possède, comme nous l'avons déjà vu, une double origine : une origine apparente et une origine réelle. Nous appelons *origine apparente* d'un nerf le point de la surface extérieure du névraxe où il est implanté et où il *semble* prendre naissance; et nous entendons par *origine réelle* le noyau, simple ou multiple, de substance grise centrale où aboutissent *réellement* ses fibres après un parcours plus ou moins étendu dans la substance même du névraxe.

Pour des raisons d'ordre didactique que l'on comprendra facilement, j'ai cru devoir décrire, à propos des centres nerveux, le trajet caché et les divers noyaux d'origine ou de terminaison des nerfs craniens (voy. p. 413), toutes notions qui seraient manifestement déplacées dans l'étude du système nerveux périphérique. Je me contenterai donc, dans les pages qui vont suivre, d'étudier, à propos de chaque nerf cranien, son origine apparente et d'indiquer par un simple renvoi, pour tout ce qui concerne son origine réelle, la page de ce volume où la trouvera le lecteur.

2° Classification anatomique. — Willis, auquel nous devons la division des nerfs en nerfs rachidiens et en nerfs craniens, avait groupé ces derniers en dix paires, savoir : 1° le *nerf olfactif*, dont les branches se tamisent à travers la lame criblée de l'ethmoïde ; 2° le *nerf optique*, qui sort du crâne par le trou optique ; 3° le *moteur oculaire commun*, qui s'engage dans la fente sphénoïdale pour se terminer dans l'orbite ; 4° le *pathétique*, qui se rend également à l'orbite en passant par la fente sphénoïdale ; 5° le *trijumeau*, dont les trois branches s'échappent du crâne, la première par la fente sphénoïdale, la seconde par le trou grand rond, la troisième par le trou ovale ; 6° le *moteur oculaire externe*, qui, comme le moteur oculaire commun et le pathétique, traverse la fente sphénoïdale pour se rendre à l'orbite ; 7° le groupe des deux nerfs *facial* et *auditif*, qui pénètrent l'un et l'autre dans le conduit auditif interne ; 8° le groupe *glosso-pharyngien*, *pneumogastrique* et *spinal*, qui s'échappe du crâne à travers

le trou déchiré postérieur ; 9° le *grand hypoglosse*, qui traverse le trou condylien antérieur ; 10° enfin, le *nerf sous-occipital*, dont Willis faisait à tort une paire cranienne.

La classification de Willis est basée, comme on le voit, sur l'ordre de succession des orifices ostéo-fibreux que traversent les cordons nerveux pour s'échapper du crâne. Elle ne tient aucun compte, ni de la valeur physiologique de ces nerfs, ni

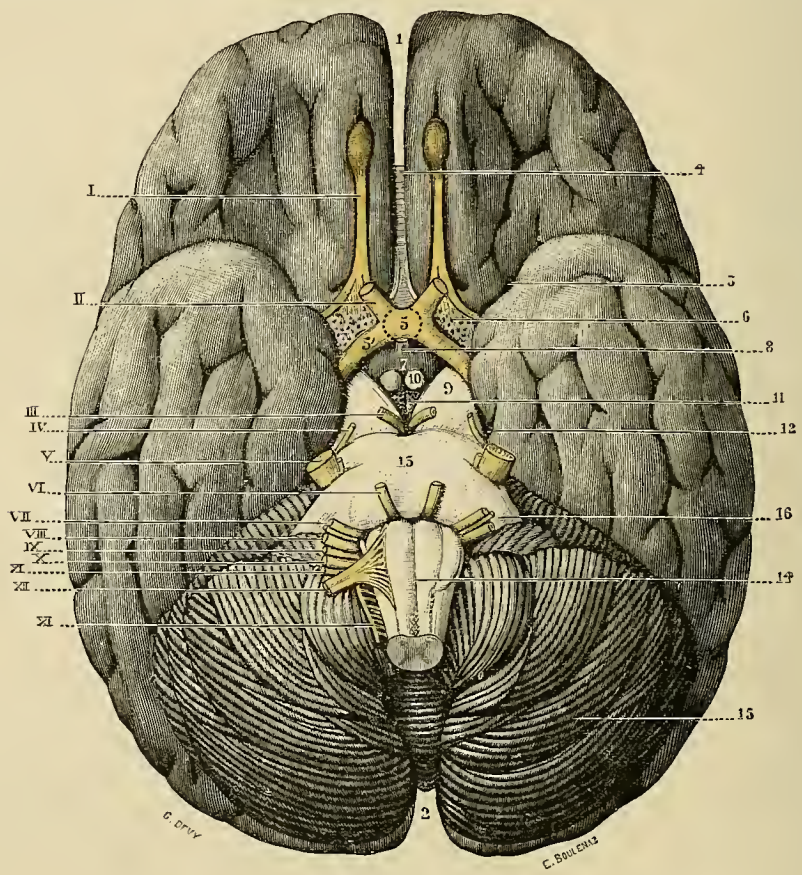

Fig. 462.

Face inférieure de l'encéphale, montrant l'origine des nerfs craniens.

1, extrémité antérieure, et 2, extrémité postérieure de la scissure interhémisphérique. — 3, scissure de Sylvius. — 4, genou du corps calleux. — 5, chiasma des nerfs optiques, avec 5', bandelettes optiques. — 6, espace perforé antérieur. — 7, tuber cinereum. — 8, tige pituitaire ; la ligne pointillée qui lui fait suite indique le contour du corps pituitaire. — 9, pédoncules cérébraux. — 10, tubercules mamillaires. — 11, espace perforé postérieur. — 12, partie latérale de la fente cérébrale de Bichat. — 13, protubérance annulaire. — 14, bulbe rachidien. — 15, cervelet. — 16, pédoncule cérébelleux moyen.

I, nerf olfactif. — II, nerf optique. — III, moteur oculaire commun. — IV, pathétique. — V, trijumeau, avec ses deux racines. — VI, moteur oculaire externe. — VII, facial. — VIII, auditif ; entre le facial et l'auditif on voit le petit nerf intermédiaire de Wrisberg. — IX, glosso-pharyngien. — X, pneumogastrique. — XI, spinal. — XII, grand hypoglosse.

de leur mode d'émergence à la surface du névraxe. Elle fut acceptée jusqu'à la fin du dernier siècle.

A cette époque, Sœmmering et Vicq-d'Azyr lui font subir des modifications importantes. Ils suppriment tout d'abord la dixième paire, le nerf sous-occipital, qu'ils rangent avec raison au nombre des nerfs rachidiens. Ils dédoublent ensuite la septième paire et font du groupe facial-auditif deux paires distinctes. Ils décom-

posent, de même, la huitième en trois paires (glosso-pharyngien, pneumogastrique, spinal) et arrivent ainsi à la classification qui est adoptée aujourd'hui par tous les anatomistes.

Nous résumons cette classification dans le tableau suivant, où chaque paire nerveuse est mise en regard : 1° du numéro d'ordre qui lui correspond ; 2° de l'orifice de la base du crâne dans lequel il s'engage :

PAIRES NERVEUSES	TROUS DE SORTIE
1re *paire :* NERF OLFACTIF	Trous de la lame criblée.
2e *paire :* NERF OPTIQUE	Trou optique.
3e *paire :* NERF MOTEUR OCULAIRE COMMUN	Fente sphénoïdale.
4e *paire :* NERF PATHÉTIQUE	Fente sphénoïdale.
5e *paire :* NERF TRIJUMEAU	Fente sphénoïdale, trou grand rond et trou ovale.
6e *paire :* NERF MOTEUR OCULAIRE EXTERNE	Fente sphénoïdale.
7e *paire :* NERF FACIAL	Conduit auditif interne.
8e *paire :* NERF AUDITIF	Conduit auditif interne.
9e *paire :* NERF GLOSSO-PHARYNGIEN	Trou déchiré postérieur.
10e *paire :* NERF PNEUMOGASTRIQUE	Trou déchiré postérieur.
11e *paire :* NERF SPINAL	Trou déchiré postérieur.
12e *paire :* NERF GRAND HYPOGLOSSE	Trou condylien antérieur.

3° Classification physiologique. — Au point de vue physiologique, les nerfs craniens se divisent en trois groupes : les *nerfs sensitifs* ou *sensoriels*, les *nerfs moteurs* et les *nerfs mixtes*, ces derniers renfermant à la fois, comme son nom l'indique, des fibres sensitives et des fibres motrices.

a. *Nerfs sensitifs ou sensoriels.* — Les nerfs sensitifs ou sensoriels sont au nombre de trois : l'olfactif (1re *paire*), l'optique (2e *paire*) et l'auditif (8e *paire*).

b. *Nerfs moteurs.* — Les nerfs moteurs comprennent : le moteur oculaire commun (3e *paire*), le pathétique (4e *paire*), le moteur oculaire externe (6e *paire*), le facial (7e *paire*), le spinal (11e *paire*) et le grand hypoglosse (12e *paire*).

c. *Nerfs mixtes.* — Au groupe des nerfs mixtes, enfin, se rattachent les trois nerfs suivants : le trijumeau (5e *paire*), le glosso-pharyngien (9e *paire*) et le pneumogastrique (10e *paire*).

4° Parallèle anatomique des nerfs craniens et des nerfs rachidiens. — Le crâne étant la continuation du rachis et se composant, dans sa partie postérieure tout au moins, d'une série de segments ou métamères équivalents à des vertèbres, il est naturel de penser au premier abord que l'homologie se poursuit de même pour les cordons nerveux qui émanent du névraxe, et qu'en conséquence les nerfs craniens se disposent suivant le même type que les nerfs rachidiens.

Cette opinion est admise aujourd'hui par un grand nombre d'anatomistes, qui ont essayé de grouper les nerfs craniens par paires homologues des paires rachidiennes. Mais, si l'accord est à peu près fait sur le fond même de la question, de grandes divergences s'élèvent dès qu'il s'agit de préciser les détails et de délimiter exactement telle ou telle paire. On peut cependant accepter, à ce sujet, les idées du professeur WIEDERSHEIM, qui résument un grand nombre de travaux tant anatomiques qu'embryologiques. WIEDERSHEIM, en s'appuyant surtout sur les travaux de VAN WIJHE relatifs au développement des sélaciens, est arrivé à admettre pour le crâne neuf métamères, ayant chacun sa paire nerveuse avec sa racine antérieure ou ventrale et sa racine postérieure ou dorsale. L'ordre de succession de ces divers métamères, ainsi que les muscles et les nerfs qui leur

correspondent, se trouvent résumés dans le tableau suivant. C'est celui de VAN WIJHE, légèrement modifié par WIEDERSHEIM en ce qui concerne le vague et l'hypoglosse.

TABLEAU DE LA DISTRIBUTION DES NERFS CRANIENS DANS LES MÉTAMÈRES DE LA TÊTE

MÉTAMÈRES	MUSCLES CORRESPONDANTS	NERFS CORRESPONDANTS	
		RACINES VENTRALES	RACINES DORSALES
MÉTAMÈRE I	Muscles droit supérieur de l'œil, droit inférieur, droit interne et petit oblique.	Nerf moteur oculaire commun (3e *paire*).	Branche ophthalmique profonde du trijumeau (5e *paire*).
MÉTAMÈRE II	Muscle grand oblique.	Nerf pathétique (4e *paire*).	Nerf trijumeau, moins la branche ophthalmique profonde (5e *paire*).
MÉTAMÈRE III	?	Nerf moteur oculaire externe (6e *paire*).	Nerf acoustico-facial, formé par les deux nerfs auditif (8e *paire*) et facial (7e *paire*).
MÉTAMÈRE IV	Muscles s'atrophiant de bonne heure.	Manque.	
MÉTAMÈRE V	Muscles s'atrophiant de bonne heure.	Manque.	Nerf glosso-pharyngien (9e *paire*).
MÉTAMÈRES VI et VII	?	Deux racines ventrales de l'hypoglosse (12e *paire*).	Nerf vague.
MÉTAMÈRES IX et X	?	Deux racines ventrales de l'hypoglosse (12e *paire*).	Racines dorsales de l'hypoglosse en voie de métamorphose régressive, n'existant en général que pendant la période embryonnaire.

Chez les vertébrés supérieurs, notamment chez l'homme, les segments craniens sont à la fois moins nombreux et moins nettement délimités, un certain nombre d'entre eux ayant complètement disparu ou s'étant incorporés aux segments voisins. A leur tour, et comme conséquence de ce travail de condensation survenu au cours du développement phylogénique, les nerfs craniens se présentent avec une disposition plus complexe et des homologies plus difficiles à dégager.

Tout d'abord, il existe deux nerfs, l'*olfactif* et l'*optique* (je parle bien entendu des cordons nerveux qui sont décrits sous ce nom en anatomie descriptive), qui par leur mode d'origine, tout autant que par leurs fonctions, forment manifestement un groupe à part, nullement assimilable à la série rachidienne.

Les filets radiculaires de l'*hypoglosse* correspondent, de l'avis de tous, à un certain nombre de racines antérieures, analogues de tous points aux racines antérieures des nerfs spinaux. Cette assimilation est d'autant mieux fondée qu'il se développe parfois une racine dorsale, qui vient rejoindre la racine précédente et restituer ainsi son état parfait à la douzième paire cranienne. Cette racine sensitive de l'hypoglosse, qui ne se montre chez l'homme qu'à l'état d'anomalie (voy. *Hypo-*

glosse, p. 646), existe encore normalement et pendant toute la vie chez quelques vertébrés inférieurs.

Parmi les autres nerfs moteurs qui s'échelonnent en avant de l'hypoglosse, nous en rencontrons un certain nombre, le *moteur oculaire externe*, le *pathétique*, le *nerf masticateur* ou *petite racine du trijumeau*, le *moteur oculaire commun*, qui par leurs caractères morphologiques et fonctionnels représentent peut-être encore, au même titre que l'hypoglosse, des racines antérieures. Je dis peut-être, car, selon toutes probabilités, les nerfs précités ne se développent pas exactement (voy. Embryologie) comme les racines ventrales des paires rachidiennes.

Si nous passons maintenant à la série des nerfs dits sensitifs, nous n'en trouvons que deux qui pourraient, au besoin, être assimilés aux racines postérieures ou dorsales des nerfs spinaux : ce sont le *trijumeau sensitif* (grosse racine) et l'*auditif*. Le *glosso-pharyngien* et le *pneumogastrique* s'en écartent visiblement. Ces deux derniers nerfs s'implantent bien sur la même ligne que les racines dorsales des nerfs spinaux ; comme elles encore, ils présentent des ganglions et se développent aux dépens de la bandelette neurale ; mais ils en diffèrent en ce qu'ils possèdent à la fois des fibres sensitives et des fibres motrices. Sans doute, si nous suivons ces différentes fibres jusqu'à leurs origines intra-bulbaires, nous voyons les fibres sensitives se porter dans des noyaux qui sont les équivalents morphologiques des cornes postérieures de la moelle, les fibres motrices aboutir de même à des noyaux équivalents des cornes postérieures ; mais il n'en persiste pas moins ce fait singulier que *leurs fibres motrices sortent du névraxe en suivant le même trajet que les racines dorsales*. Il faut bien le reconnaître, nous n'avons aucune disposition analogue dans la moelle, à moins qu'on ne veuille considérer comme homologues des filets moteurs précités, ces fibres motrices, ci-dessus décrites (p. 59), qui sortent du névraxe en suivant les racines postérieures.

Au nombre de ces fibres motrices à trajet postérieur ou dorsal, nous devons ranger les *filets bulbaires du spinal*, qui émergent du sillon collatéral postérieur du bulbe immédiatement au-dessous des nerfs mixtes. Les fibres constitutives du spinal me paraissent avoir la même signification que les fibres motrices du glosso-pharyngien et du pneumogastrique : elles n'en diffèrent que parce que, au lieu de se fusionner avec des fibres sensitives pour former un nerf mixte, elles restent isolées et constituent à elles seules un cordon nerveux exclusivement moteur.

Restent le facial et l'intermédiaire de Wrisberg.

Le *facial proprement dit* est un nerf essentiellement moteur et l'on pourrait être tenté au premier abord de le considérer comme représentant, pour la série cranienne, une branche homologue des racines antérieures des nerfs spinaux. Mais les recherches embryologiques les plus récentes ont établi que le nerf facial naît d'une ébauche qui lui est commune avec l'auditif, qu'il se développe par conséquent comme une racine dorsale. C'est donc, comme le nerf spinal, un nerf moteur à trajet aberrant, je veux dire un filet moteur qui, au lieu de sortir du névraxe par le plan ventral, s'en échappe par le plan dorsal. Réuni à l'acoustique sous le nom d'*acoustico-facial*, il constitue un troisième nerf mixte, en tout semblable aux deux nerfs mixtes situés au-dessous, le glosso-pharyngien et le pneumogastrique.

Quant à l'*intermédiaire de Wrisberg*, c'est, comme nous l'avons déjà dit à propos de son origine réelle (p. 462), une racine sensitive, de tous points comparable aux racines postérieures des nerfs rachidiens. Comme ces derniers, elle a un véritable ganglion, qui est le ganglion géniculé.

Ces quelques considérations, que nous avons rendues aussi brèves que possible, sont suffisantes pour nous montrer les difficultés nombreuses que soulève cette question des homologies des nerfs craniens, et nous expliquer en même temps les divergences d'opinions qui séparent à ce sujet les morphologistes les plus compétents.

La seule conclusion qui me paraisse acceptable pour le moment est celle-ci : si quelques nerfs craniens, comme l'hypoglosse, l'intermédiaire de Wrisberg et la grosse racine du trijumeau, peuvent encore, malgré leur complexité relative, être assimilés à des racines rachidiennes, il en est d'autres, et c'est le plus grand nombre, qui se disposent suivant des modalités absolument nouvelles. Parmi ces modalités, les plus importantes sont : 1° la disparition d'un certain nombre de racines, soit ventrales, soit dorsales ; 2° la fusion de quelques-unes de ces racines avec les racines voisines ; 3° enfin l'existence de filets moteurs aberrants, qui suivent le trajet des racines dorsales, soit en restant isolés et indépendants (spinal, facial), soit en s'incorporant à des filets primitivement sensitifs pour donner naissance à des nerfs mixtes (glosso-pharyngien, pneumogastrique).

On comprendra sans peine, après cela, que nous n'essayions pas ici, à propos des nerfs craniens de l'homme, de dresser un tableau de leurs racines ventrales et de leurs racines dorsales, et moins encore de les grouper méthodiquement deux à deux pour constituer des paires craniennes comparables aux paires rachidiennes. Ce travail de synthèse sera possible un jour peut-être. Pour l'instant, il serait purement fantaisiste ; il serait le produit de l'imagination bien plus encore que le résultat de l'observation vraiment scientifique.

Consultez, au sujet des homologies des nerfs craniens et des nerfs rachidiens : Dohrn (A.), *Studien zur Urgeschichte des Wirbelthierkorpers*, Mittheil., aus der zool. Station zu Neapel., t. III, 1882 ; t. IV, 1883 ; t. V, 1884 ; t. VI, 1885 ; t. VII, 1887 ; t. VIII, 1888 ; — Froriep, *Ueber Anlagen von Sinnesorg. am Facialis, Glossoph. und Vagus*, Arch. f. Anat. u. Physiol., 1885 ; — Du même, *Bemerkungen zur Frage nach der Wirbeltheorie des Kopfskelettes*, Anat. Anzeiger, 1887 ; — Gegenbaur, *Die Metamerie des Kopfes u. die Wirbeltheorie des Kopfskelettes*, Morph. Jahrbuch, 1887 ; — His, *Ueber die Anfänge des peripher. Nervensystem*, Arch. für Anat. u. Physiol., 1879 ; — Du même, *Die morphol. Betrachtung der Kopfnerven*, ibid., 1887 ; — Houssay, *Etudes d'embryologie des vertébrés*, Arch. de Zool. expérimentale, 1890 ; — Marshall, *The segmental value of the cranial nerves*, Journ. of Anat. and Physiol., t. XVI ; — van Wijhe, *Ueber die Mesodermsegmente und die Entwickl. der Nerven der Selachierkopfes*. K. Akad. der Wissenschaft. zu Amsterdam, 1882 ; — Du même, *Ueber Somiten und Nerven im Kopfe von Vögel u. Reptilienembryonen*, Zool. Anzeiger, 1886 ; — Du même, *Ueber die Kopfsegment. und die Phylogenie des Geruchs-organes der Wirbelthiere*. ibid., 1886 ; — Gaskell (W.-H.), *On the relations between the structure, function, distribution and origin of cran. nerves*, etc., Journ. of Anat. and Physiol., 1889 ; — Rabl, *Theorie des Mesoderms*, Morpholog. Jahrbuch, Bd. XV, 1889. — Shore, *On the minute anatomy of the vagus nerve in Selachians, with remark's on the segmental value of the cranial nerves*, Journ. of Anat., 1889. — Zimmermann, *Ueb. die Métamerie des Wirbellierkopfes*, Verh. d. anat. Ges., 1891.

§ I. — *Première paire :* Nerf olfactif

La plupart de nos traités classiques comprennent et décrivent sous ce nom : 1° la *bandelette olfactive* et ses diverses racines ; 2° le renflement ovoïde, dit *bulbe olfactif*, qui termine en avant cette bandelette ; 3° les *rameaux nerveux* qui se détachent du bulbe pour descendre dans les fosses nasales. Nous ne pouvons accepter une pareille interprétation, qui est en complet désaccord avec le double enseignement de l'anatomie comparée et de l'embryogénie. La bandelette olfactive et le bulbe olfactif ne sont en effet que des prolongements du cerveau et, seuls, les filets nerveux qui proviennent du bulbe méritent le nom de nerfs olfactifs.

1° Origine apparente. — Les nerfs olfactifs prennent naissance sur la face inférieure du bulbe olfactif, qui est couché, comme on le sait, sur la lame criblée de l'ethmoïde, de chaque côté de l'apophyse crista galli. Leur volume est très inégal. Leur nombre varie, lui aussi, non seulement sur chaque sujet, mais sur le même sujet, d'un côté à l'autre.

2° Relations avec les centres nerveux, voie olfactive. — Voy. p. 414.

3° Trajet. distribution. — En quittant le bulbe, les nerfs olfactifs, suivant un trajet descendant, traversent les trous de la lame criblée, enveloppés chacun dans un prolongement de la dure-mère, et arrivent ainsi à la partie supérieure des fosses nasales. Là, ils se séparent en deux groupes, l'un interne, l'autre externe :

a. *Rameaux externes.* — Les rameaux externes (fig. 463), au nombre de douze à vingt (Valentin), s'étalent sur le cornet supérieur et sur le cornet moyen, en for-

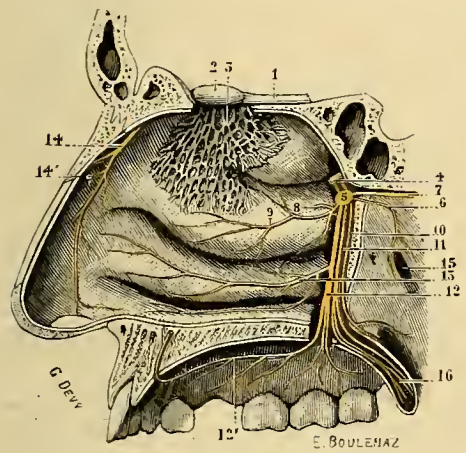

Fig. 463.

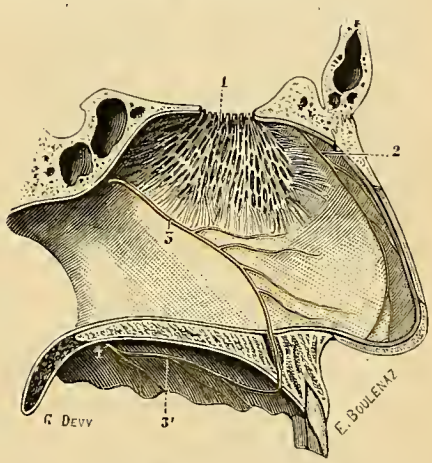

Fig. 464.

Fig. 463. — Paroi externe des fosses nasales, pour montrer les rameaux externes du nerf olfactif.

1, bandelette olfactive. — 2, bulbe olfactif. — 3, ramifications externes du nerf olfactif. — 4, nerf maxillaire supérieur. — 5, ganglion sphéno-palatin. — 6, nerf ptérygo-palatin. — 7, nerf vidien. — 8, nerf sphéno-palatin interne, sectionné près de son origine. — 9, nerf sphéno-palatin externe. — 10, nerf palatin postérieur. — 11, nerf palatin moyen. — 12, nerf palatin antérieur, avec 12', son anastomose avec le sphéno-palatin interne. — 13, nerf nasal postérieur. — 14, rameau externe du nasal interne, avec 14', naso-lobaire. — 15, orifice de la trompe d'Eustache. — 16, branches terminales du nerf palatin moyen.

Fig. 464. — Paroi interne des fosses nasales, pour montrer les rameaux internes du nerf olfactif.

1, ramifications du nerf olfactif dans la pituitaire. — 2, filet interne du nasal interne. — 3, nerf sphéno-palatin interne sectionné en arrière. — 3', son anastomose avec le nerf palatin antérieur 4.

mant un riche plexus à mailles losangiques, dont les filets terminaux se perdent dans cette portion de la muqueuse olfactive qui recouvre la face interne des deux cornets précités. La muqueuse des méats correspondants ne paraît recevoir aucun rameau des nerfs olfactifs.

b. *Rameaux internes.* — Les rameaux internes (fig. 464), au nombre de douze à seize (Valentin), se portent en dedans vers la cloison des fosses nasales et s'y résolvent en une multitude de filets divergents, qui s'étalent, à la manière d'un éventail, sur la face profonde de la muqueuse. Comme les rameaux externes, les rameaux internes s'envoient mutuellement de nombreuses anastomoses et forment un plexus. Ce plexus, toutefois, est beaucoup moins riche que celui qui s'étale sur la paroi externe des fosses nasales : malgré les anastomoses précitées, qu'ils

échangent entre eux, les rameaux internes de l'olfactif affectent une disposition plus ou moins pénicillée. Finalement, ils s'épuisent dans la partie supérieure de la cloison. Remy (*Th. d'agrég.*, 1878, p. 25) a pu suivre quelques filets olfactifs jusque dans la muqueuse des sinus sphénoïdaux.

4° Structure. — Les filets olfactifs diffèrent des nerfs ordinaires, des filets du trijumeau par exemple, par une coloration grisâtre : ce sont des nerfs gris, demi-transparents, gélatineux, ressemblant au tissu tendineux à l'état embryonnaire (Schultze). Cet aspect spécial, qui rappelle les filets sympathiques, provient de ce que les fibres constitutives des nerfs olfactifs sont dépourvues de myéline. Elles présentent ainsi la plus grande analogie avec les fibres de Remak : comme ces dernières, elles sont cylindriques, striées longitudinalement, parsemées de gros noyaux ovalaires à grand axe dirigé dans le sens de la fibre elle-même (fig. 465, A et B).

Fig. 465.
Fibres du nerf olfactif de l'homme : A. réunies en faisceau : B, isolées par dissociation (d'après A. Key et Relzius).

Les fibres olfactives diffèrent, cependant, des fibres de Remak par leur volume d'abord, qui est beaucoup plus considérable, puis par l'absence d'anastomoses : elles sont intimement accolées les unes aux autres, mais elles n'échangent jamais de fibrilles. D'autre part, à leur terminaison, les filets nerveux constitués par des fibres de Remak affectent une disposition plus ou moins plexiforme, tandis que les ramifications olfactives nous présentent une disposition plutôt arborescente.

Du reste, les fibres olfactives se groupent en faisceaux, entourés chacun, comme les faisceaux des nerfs à myéline, par une gaine lamelleuse simple ou feuilletée. Ces gaines renferment, dans leur intérieur, un nombre plus ou moins considérable de faisceaux primitifs, séparés les uns des autres par de minces tractus conjonctifs et par des espaces lymphatiques.

5° Terminaison. — Le mode de terminaison des nerfs olfactifs dans la muqueuse nasale sera étudié plus loin, à propos des organes des sens (voy. *Sens de l'olfaction*). Depuis longtemps déjà, Swann et Fischer ont signalé, le premier chez les oiseaux, le second chez les batraciens, l'existence d'anastomoses unissant, en pleine muqueuse plantaire, les filets de l'olfactif et les filets du trijumeau ; mais ces anastomoses, comme l'établissent les recherches ultérieures de Brocchi (*Bull. Soc. philom. de Paris*, 1877) n'existent ni chez les animaux ni chez l'homme.

Variétés : absence des nerfs olfactifs. — Des faits d'absence congénitale de la bandelette olfactive et du bulbe olfactif ont été signalés depuis déjà longtemps par Rosenmüller, par Cerutti, par Pressat, etc. Cette anomalie paraît avoir coïncidé, dans les cas précités, avec l'absence du sens de l'odorat (anosmie). Une pareille coïncidence est en parfait accord avec ce que nous enseignent la physiologie et la clinique, à savoir : que le nerf olfactif est le nerf de l'odorat et que l'anosmie accompagne fatalement la destruction du nerf, que cette destruction soit expérimentale ou pathologique.

Il existe pourtant dans la littérature anatomique deux faits, celui de Cl. Bernard (*Leçons sur*

le système nerveux, 1858, p. 229) et celui de Le Bec (*Bull. Soc. de Biologie*, 1883), où l'absence des nerfs olfactifs a été constatée à l'autopsie chez des sujets qui, de leur vivant, possédaient comme tout le monde l'impressionnabilité pour les odeurs. A ces deux faits, je puis en ajouter un troisième : au mois de juin 1890, en faisant l'autopsie d'un sujet qui était mort la veille à l'Hôtel-Dieu de Lyon, dans le service de M. le professeur Lépine, je n'ai trouvé sur son cerveau aucune trace du bulbe olfactif et de la bandelette olfactive ; or, il résulte des renseignements très précis qui m'ont été fournis depuis par sa femme, que le sujet en question jouissait de l'odorat et percevait les odeurs comme le commun des hommes.

Pour expliquer ces faits de persistance de l'odorat malgré l'absence de nerfs olfactifs, certains physiologistes n'ont pas craint, suivant en cela l'exemple de Magendie, de déposséder le nerf olfactif de la fonction de transmettre au cerveau les impressions odorantes et d'accorder ce rôle au nerf de la cinquième paire. Une pareille interprétation ne me paraît nullement acceptable : l'anatomie comparée, la physiologie expérimentale et l'observation anatomo-clinique déposent contre elle, en établissant, par des faits aussi nombreux que précis, que le nerf olfactif est bien réellement le nerf qui relie aux centres nerveux les cellules olfactives de la pituitaire.

M. Duval (*Bull. Soc. d'Anthropologie*, 1884), en étudiant avec soin le cerveau qui fait l'objet de l'observation de Le Bec, a constaté : d'une part, la présence de filets olfactifs dans la muqueuse pituitaire, d'autre part, sur le cerveau lui-même, l'existence de véritables moignons d'implantation des nerfs olfactifs. Il en conclut, avec raison, que ces deux parties extrêmes ne peuvent avoir existé sans la présence de parties intermédiaires établissant leur continuité. Dans ce cas, l'absence des nerfs olfactifs devient une *prétendue absence*, une simple réduction de ces nerfs. Rien d'étonnant alors que la fonction persiste, l'organe existant réellement quoique atténué.

En supposant même (comme c'est probablement le cas pour l'observation que j'ai rapportée plus haut) que l'appareil olfactif fasse complètement défaut, il n'y aurait pas là une raison suffisante pour déposséder le nerf olfactif de ses fonctions classiques au profit du trijumeau. L'exercice du sens de l'odorat s'explique suffisamment, en effet, par un phénomène de suppléance, suppléance d'un nerf non développé par un nerf voisin : les impressions odorantes, au sortir de l'épithélium olfactif, au lieu de suivre les fibres olfactives, comme cela a lieu d'ordinaire, suivent exceptionnellement les filets du trijumeau et n'en arrivent pas moins, par cette voie détournée, par cette voie suppléante, aux centres corticaux des hémisphères.

§ II. — *Deuxième paire :* Nerf optique

Le nerf optique ou nerf de la deuxième paire est le nerf de la vision. Il s'étend du chiasma optique au globe de l'œil et, par conséquent, occupe successivement la cavité cranienne et la cavité orbitaire. Bien que le nerf optique soit un dérivé du cerveau intermédiaire ou thalamencéphale, constitué par des fibres nerveuses qui, comme nous l'avons vu page 427, appartiennent réellement au névraxe, nous le considérerons ici comme un nerf ordinaire et le suivrons, comme les autres nerfs craniens, depuis son origine à la partie antérieure du chiasma, jusqu'à sa terminaison dans la rétine.

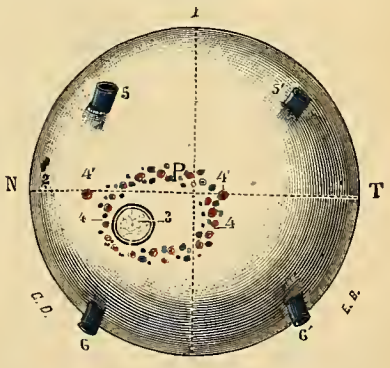

Fig. 466.

Le globe de l'œil, vu par son hémisphère postérieur pour montrer le point de pénétration du nerf optique (*demi-schématique*).

P, pôle postérieur de l'œil. — N, côté interne ou nasal. — T, côté externe ou temporal.

1, méridien vertical. — 2, méridien horizontal. — 3, nerf optique. — 4, 4, vaisseaux et nerfs ciliaires. — 4', 4', les deux artères ciliaires longues. — 5, 5', les deux vasa vorticosa supérieurs. — 6, 6', les deux vasa vorticosa inférieurs.

1° Origine apparente. — Le nerf optique se détache de l'angle antéro-externe du chiasma, dont il constitue le prolongement antérieur. Le prolongement postérieur, comme on le sait, est formé par la bandelette optique.

2° Relations avec les centres nerveux, voie optique. — Voy. p. 427.

3° Direction et trajet. — Du chiasma, où il prend naissance, le nerf optique se

dirige obliquement d'arrière en avant et de dedans en dehors. Il atteint ainsi le trou ou canal optique, qu'il traverse d'arrière en avant, pour pénétrer dans l'orbite. Arrivé dans cette cavité, il s'infléchit légèrement sur lui-même, en faisant un coude dont la convexité regarde en dehors. Suivant alors une direction à peu près postéro-antérieure, il se porte vers le globe de l'œil et le pénètre. Le point où se fait l'union du nerf optique avec le globe oculaire ne répond pas exactement au pôle postérieur de ce dernier : il est situé (fig. 466,3) à 3 millimètres en dedans de ce pôle et à 1 millimètre au-dessous.

4° **Divisions et rapports.** — Envisagé au point de vue de ses rapports, le nerf optique peut être divisé en quatre portions, qui sont en allant d'arrière en avant :

Fig. 467.

Coupe horizontale de l'orbite passant par le nerf optique (sujet congelé).

(La coupe est grossie de 1/2 diamètre.)

1, nerf optique, avec : *a*, sa portion intra-cranienne ; *b*, sa portion canaliculaire ; *c*, sa portion orbitaire ; *d*, sa portion intra-bulbaire. — 2, chiasma. — 3, globe oculaire. — 4, droit externe, avec son nerf. — 5, droit interne, avec son nerf. — 6, ganglion ophthalmique. — 7, glande lacrymale. — 8, carotide interne. — 9, artère ophthalmique (son trajet au-dessous et au-dessus de la coupe est figuré en pointillé). — 10, muscle temporal. — 11, cerveau. — 12, artère cérébrale moyenne, intéressée par la coupe. — 13, artère cérébrale antérieure. — 14, sinus sphéno-pariétal de Breschet. — 15, cellules ethmoïdales. — 16, artère centrale de la rétine.

1° une portion intra-cranienne ; 2° une portion intra-osseuse ou intra-canaliculaire : 3° une portion intra-orbitaire ; 4° une portion intra-oculaire ou intra-bulbaire. De ces quatre portions, la première mesure de 10 à 12 millimètres, la seconde 6 ou 7 millimètres, la troisième 30 millimètres, la quatrième 6 ou 7 dixièmes de millimètre. Au total, la longueur du nerf optique est, en chiffres ronds, de 5 centimètres.

a. *Portion intra-cranienne.* — La portion intra-cranienne, se ressentant encore

du voisinage du chiasma, est un peu aplatie de haut en bas : elle mesure, à sa partie moyenne, 5 millimètres de largeur sur 3 millimètres de hauteur. — En haut, elle répond à la partie externe de l'espace quadrilatère perforé et à la racine blanche interne du nerf olfactif. — En bas, elle repose successivement sur la tente de l'hypophyse et sur la partie externe de la gouttière optique. A sa partie inféro-externe se trouvent la carotide interne et la portion initiale de l'artère ophthalmique. — Nous ajouterons, au sujet des rapports de la portion intracranienne, que le rebord supérieur du trou optique est prolongé en arrière par un petit repli falciforme de la dure-mère (fig. 416,9'), qui s'étale au-dessus du nerf et que, pour cette raison, on pourrait appeler *tente du nerf optique*.

b. *Portion intra-canaliculaire.* — Nous désignerons sous ce nom la portion du nerf qui se trouve située dans le trou ou canal optique (*Ostéol.*, p. 113), entre la cavité cranienne et la cavité orbitaire. En entrant dans ce canal, le nerf optique, jusque-là aplati comme nous l'avons vu, prend la forme d'un cordon cylindrique, forme qu'il conservera désormais jusqu'à sa terminaison. Il mesure environ 3 millimètres de diamètre. Le nerf, dans le canal optique, est solidement uni à la paroi du canal. L'artère ophthalmique, qui traverse avec lui le canal optique, est encore située (fig. 467, 9) à sa partie inféro-externe.

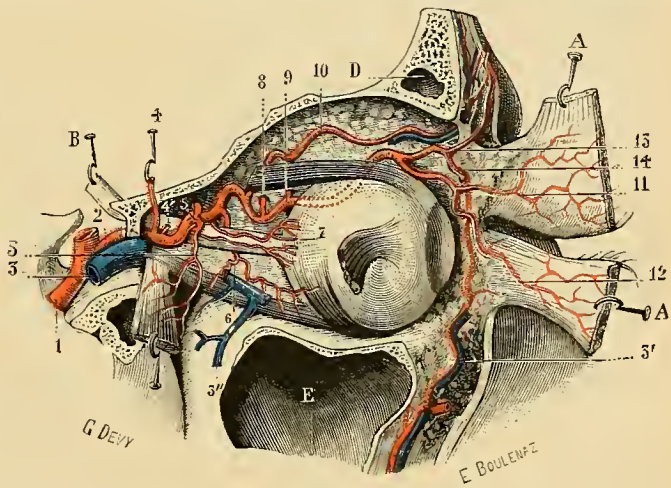

Fig. 468.

Le nerf optique et ses rapports avec les vaisseaux de l'orbite.

1, carotide interne. — 2, artère ophthalmique. — 3, veine ophthalmique, avec 3' son anastomose avec la faciale; 3'' son anastomose avec le plexus ptérygoïdien. — 4, artère lacrymale. — 4', artère centrale de la rétine. — 5, artère musculaire supérieure. — 6, artère musculaire inférieure. — 7, artères ciliaires. — 8, artère ethmoïdale postérieure. — 9, artère ethmoïdale antérieure. — 10, artère sus-orbitaire. — 11, artère palpébrale supérieure. — 12, artère palpébrale inférieure. — 13, artère frontale. — 14, artère nasale. — 15, artère et veine faciales.

A, paupières, écartées en dedans. — B, nerf optique. — C, glande lacrymale. — D, sinus frontal. — E, sinus maxillaire.

c. *Portion intra-orbitaire.* — Le nerf optique, en débouchant dans l'orbite, traverse tout d'abord un anneau fibreux, que lui forment les tendons d'origine des quatre muscles droits de l'œil. Puis, quand les muscles droits s'écartent en divergeant et circonscrivent ainsi une sorte de cône ou de pyramide, le nerf chemine assez exactement dans l'axe de cette pyramide.

Toutefois, il n'est pas rectiligne. Si nous le suivons d'arrière en avant, nous le voyons décrire deux courbes (fig. 467, *c*) : une première courbe ou courbe postérieure, à concavité inférieure et interne; une deuxième courbe ou courbe antérieure, à concavité externe. Il est donc, dans son ensemble, configuré en *S* italique et, de ce fait, présente une longueur un peu supérieure à la distance qui sépare en ligne droite le trou optique du pôle postérieur de l'œil. C'est grâce à cette disposition, on le conçoit, que le segment postérieur du globe de l'œil peut à son gré se mouvoir librement et dans tous les sens : le nerf, en effet, redresse ses courbures quand se déplace son point d'implantation oculaire, et sa longueur, ainsi

accrue, est toujours plus que suffisante, d'une part pour que le nerf ne gêne en rien les mouvements de l'œil, d'autre part pour que ces mouvements ne tiraillent jamais le nerf.

Dans la traversée orbitaire, le nerf optique est entouré de toutes parts par le tissu cellulo-adipeux de cette cavité. Il est particulièrement en rapport : 1° avec l'artère ophthalmique, qui croise obliquement sa face supérieure en se portant de la paroi externe de l'orbite à sa paroi interne ; 2° avec le ganglion ophthalmique, qui s'applique contre sa face externe, à l'union de son tiers postérieur avec les deux tiers antérieurs ; 3° avec les nerfs et les vaisseaux ciliaires, qui se disposent irrégulièrement tout autour de lui ; 4° avec les vaisseaux centraux de la rétine, qui pénètrent dans l'épaisseur du nerf par son côté externe et à 10 millimètres environ en arrière du pôle postérieur de l'œil. Nous reviendrons plus loin sur ces derniers vaisseaux.

d. *Portion intra-bulbaire.* — La portion intra-bulbaire répond à la sclérotique et à la choroïde. En pénétrant dans l'orifice que lui offrent ces deux membranes (voy. *Œil*), le nerf optique, tout en conservant sa forme circulaire, se rétrécit graduellement au point que son diamètre, qui était de 3 millimètres, descend à 1 millimètre et demi. Il s'effile ainsi (fig. 467,*d*) en une sorte de tronc de cône dont la pointe répond à la lamina cribrosa (voy. *Sclérotique*). Cette atténuation du nerf, disons-le tout de suite, relève de ce double fait : 1° en partie, de la disparition de la myéline autour de chacune des fibres nerveuses (le nerf au delà de la lamina cribrosa est complètement amyélinique) ; 2° en partie, de la réduction plus ou moins considérable que subit à ce niveau le tissu névroglique du cordon nerveux.

5° Structure. — Envisagé au point de vue de sa structure, le nerf optique nous offre à considérer : 1° le tronc nerveux proprement dit ; 2° les diverses gaines qui l'enveloppent ; 3° les vaisseaux centraux de la rétine.

A. Nerf proprement dit : éléments nerveux et éléments de soutien. — Le nerf optique proprement dit est essentiellement constitué par des fibres nerveuses longitudinales, accolées et parallèles, d'où l'aspect en *moelle de jonc* que présentent les coupes transversales de ce nerf (fig. 470). Ces fibres sont remarquables par leur ténuité : leur diamètre varie d'ordinaire de 2 μ à 10 μ ; mais il en existe de plus ténues encore, incomparables comme finesse, pour employer l'expression de Schwalbe. Elles appartiennent toutes à la classe des fibres à myéline, comme la grande majorité de celles qui entrent dans la constitution des nerfs cérébro-spinaux. Elles diffèrent cependant de ces dernières en ce qu'elles n'ont pas de gaine de Schwann, se rapprochant en cela des fibres nerveuses des centres.

La gaine piale, qui enveloppe le nerf optique et que nous décrirons plus loin, envoie par sa face profonde de nombreuses cloisons conjonctives, les unes relativement épaisses, les autres extrêmement minces, qui s'insinuent entre les fibres nerveuses et les divisent en faisceaux plus ou moins volumineux. Le tissu conjonctif qui forme ces cloisons présente toujours les caractères histologiques du tissu conjonctif lâche. On ne le voit, sur aucun point, se disposer en gaines lamelleuses et le nerf optique, à ce sujet, diffère considérablement des nerfs ordinaires.

Outre les cloisons conjonctives précitées, le nerf optique nous présente encore, comme éléments de soutien, du tissu névroglique, et ceci n'a rien que de très naturel, puisque le nerf optique, nous l'avons déjà dit bien des fois, est une

dépendance du névraxe. La névroglie du nerf optique forme tout d'abord, immédiatement au-dessous de la gaine piale, une couche mince mais continue, qui repose directement sur les éléments nerveux : c'est la *gaine névroglique* de certains auteurs (fig. 467,7). Elle forme ensuite, dans l'épaisseur même du nerf, un riche réticulum dont les mailles entourent les fibres nerveuses. Aux fibres de ce réticulum se trouvent annexées de nombreuses cellules névrogliques, qui, comme des cellules endothéliales se disposent souvent en séries le long de la surface externe des faisceaux nerveux. Des cellules analogues sont encore disséminées à l'intérieur des faisceaux (Schwalbe).

Fig. 469.

Les espaces lymphatiques du nerf optique. vus sur une coupe transversale du nerf (d'après A. Key et Retzius).

Les espaces lymphatiques, injectés au bleu de Prusse, sont représentés en bleu.

Entre les fibres optiques et leurs éléments de soutien, que ces éléments soient conjonctifs ou névrogliques, se trouvent des espaces en forme de fentes : ce sont les *espaces lymphatiques* du nerf optique (fig. 469). C'est là que circule la lymphe. Ces espaces communiquent, comme l'établissent les injections de Schwalbe et celles d'Axel Key et Retzius, d'une part avec les espaces lymphatiques qui entourent le nerf (voy. plus loin), d'autre part avec les cavités arachnoïdienne et sous-arachnoïdienne du cerveau.

B. Gaines du nerf optique. — Dans le crâne, le nerf optique, placé dans les espaces sous-arachnoïdiens, n'est revêtu que par une enveloppe cellulo-vasculaire, prolongement de la pie-mère cérébrale. Mais, au niveau du trou optique, les deux autres méninges se réfléchissent sur lui et l'accompagnent jusqu'au globe de l'œil. Les portions intra-canaliculaire et intra-orbitaire du nerf optique nous présentent donc, comme le névraxe lui-même, trois enveloppes concentriques, que nous désignerons sous le nom de gaine interne, de gaine moyenne et de gaine externe :

La *gaine interne* ou *gaine piale* (fig. 470,6) est une membrane conjonctive, très mince et très délicate, enveloppant le nerf optique sur tout son pourtour et constituant son névrilème proprement dit. Elle est le prolongement de la pie-mère cérébrale et présente les mêmes caractères histologiques que cette dernière. Rappelons, en passant, que la gaine piale du nerf optique, comme la pie-mère cérébrale est doublée sur sa face profonde d'une mince couche de névroglie, qui la sépare entièrement des fibres nerveuses. Fuchs, auquel nous devons une bonne description de la gaine névroglique du nerf optique, la considère, mais sans preuves bien convaincantes, comme résultant de l'atrophie des faisceaux nerveux périphériques, qui auraient disparu, ne laissant à leur lieu et place que le réticulum névroglique dans lequel ils étaient contenus.

La *gaine externe* ou *gaine durale* (fig. 470,4), beaucoup plus épaisse et plus résistante que la gaine interne, présente une structure franchement fibreuse. Elle

se confond, en arrière, sur le pourtour du trou optique, avec la dure-mère cranienne, dont elle n'est qu'un prolongement. Sappey a signalé dans la gaine durale du nerf optique l'existence d'un riche plexus de fibres nerveuses à myéline, provenant des nerfs ciliaires.

La *gaine moyenne* ou *gaine arachnoïdienne* (fig. 470,5) est une membrane extrêmement mince, intermédiaire aux deux gaines précédentes. Elle représente, autour du nerf optique, le feuillet viscéral de l'arachnoïde cranienne (l'arachnoïde des anatomistes allemands).

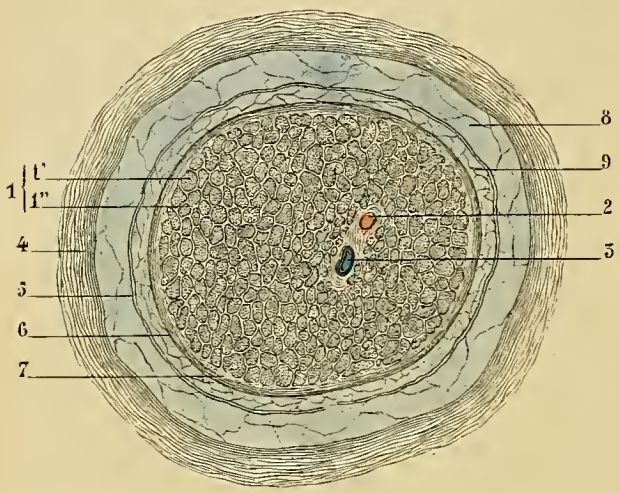

Fig. 470.

Coupe transversale du nerf optique et de ses gaines (*demi-schématique*).

1, nerf optique proprement dit, avec : 1', ses faisceaux nerveux ; 1", ses travées conjonctives. — 2, artère centrale de la rétine. — 3, veine centrale de la rétine. — 4, gaine durale. — 5, gaine arachnoïdienne. — 6, gaine piale. — 7, couche névroglique sous-piale. — 8, espace sous-dural (*en bleu*). — 9, espace sous-arachnoïdien (*en bleu*).

C. Espaces lymphatiques périoptiques. — Immédiatement au-dessous de la gaine durale, entre elle et la gaine arachnoïdienne, se trouve un espace en forme de fente : c'est l'*espace arachnoïdien* ou *subdural*, représentant ici la cavité arachnoïdienne ou espace subdural des centres encéphaliques. Cet espace lymphatique est tapissé par un endothélium continu et, d'autre part, est cloisonné à l'infini (fig. 470,8) par un système de tractus conjonctifs très fins, revêtus eux aussi de cellules endothéliales : c'est une séreuse cloisonnée.

En dedans de l'espace arachnoïdien, entre la gaine arachnoïdienne et la gaine piale, nous rencontrons un nouvel espace, l'*espace sous-arachnoïdien* du nerf (fig. 470,9), lequel se continue en arrière avec les espaces sous-arachnoïdiens du cerveau. Comme ces derniers, il est divisé par un système de trabécules conjonctives diversement entre-croisées en une multitude de cavités ou aréoles, dans lesquelles circule la lymphe. C'est à l'espace sous-arachnoïdien du nerf optique qu'aboutissent directement les divers espaces lymphatiques, espaces périfasciculaires et espaces interstitiels, qui se trouvent dans l'épaisseur même du cordon nerveux.

D. Vaisseaux centraux de la rétine. — Au voisinage du globe oculaire, le nerf optique s'enrichit de deux nouveaux éléments : l'artère et la veine centrales de la rétine. — L'*artère centrale de la rétine*, branche de l'ophthalmique, pénètre dans l'épaisseur du nerf par son côté externe et à 10 millimètres environ de la sclérotique. Elle chemine d'abord quelque temps à la face profonde de la gaine piale ; puis, elle gagne obliquement la partie centrale du nerf, qu'elle occupera désormais jusqu'à sa bifurcation au niveau de la papille optique. — La *veine centrale* de la rétine accompagne l'artère homonyme dans tout son trajet et présente naturelle-

ment les mêmes rapports. Elle provient de la rétine et vient, à sa sortie du nerf optique, se jeter dans la veine ophthalmique supérieure ou bien directement dans le sinus caverneux. Artère et veine, chacune avec ses vaso-moteurs (le *nerf de Tiedmann* n'existe probablement pas en tant que rameau isolé et indépendant), sont contenus dans une masse de tissu conjonctif lâche (fig. 470, 2 et 3), dépendant de la gaine piale.

6° Terminaison antérieure du nerf optique. — Le mode de terminaison antérieure du nerf optique nous est nettement indiqué par une coupe, soit horizontale (fig. 471), soit sagittale, intéressant à la fois le cordon nerveux et la paroi oculaire correspondante.

Les faisceaux nerveux, tout d'abord, se dépouillent de leur myéline. Ainsi réduits de volume, ils traversent les mille pertuis de la lamina cribrosa et, arrivés au-devant de cette membrane, s'épanouissent en sens radiaire pour se continuer avec la rétine (voy. *Rétine*).

Les gaines et les espaces périoptiques se comportent de la façon suivante (fig. 471). — La gaine durale tout d'abord arrivée au globe oculaire, s'infléchit en dehors sous un angle de 100 à 110 degrés et se continue sans ligne de démarcation aucune avec les couches externes de la sclérotique, environ avec les deux tiers externes de cette membrane. — La gaine arachnoïdienne, toujours appliquée contre la face interne de la gaine durale, se continue de même avec les faisceaux fibreux de la sclérotique, à l'union de ses deux tiers externes avec son tiers interne. L'espace subdural, que circonscrivent les deux enveloppes précitées, se termine là en formant un cul-de-sac. — La gaine piale, au niveau de la lamina cribrosa, s'infléchit en dehors comme la gaine durale et se continue, à son tour, avec les couches internes de la sclérotique : un certain nombre de ses fibres, celles qui sont les plus internes, entrent en relation avec la choroïde. Quant à l'espace sous-arachnoïdien, il se termine en cul-de-sac comme le précédent, mais un peu en avant de lui : ce cul-de-sac terminal, comme nous le montre la figure 471, est situé en pleine sclérotique, au niveau du plan postérieur de la lamina cribrosa.

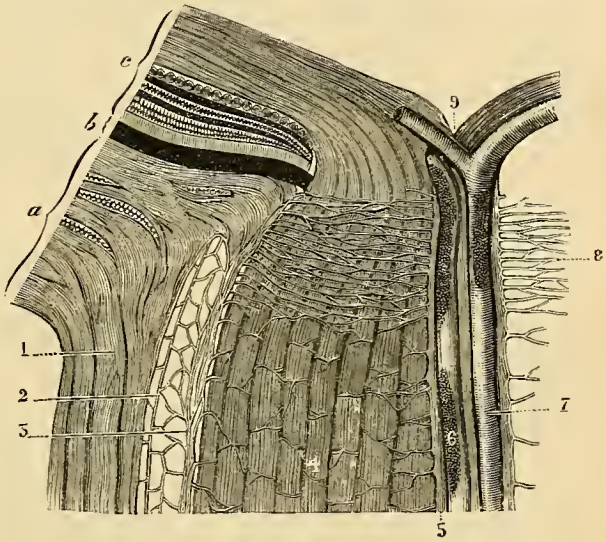

Fig. 471.

Coupe longitudinale du nerf optique à son entrée dans le globe de l'œil (d'après SCHWALBE).

a, sclérotique. — *b*, choroïde. — *c*, rétine, avec ses différentes couches. 1, gaine durale. — 2, gaine arachnoïdienne. — 3, gaine piale. — 4, faisceaux nerveux du nerf optique. — 5, couche centrale de tissu conjonctif, avec 6 et 7, la veine et l'artère centrales de la rétine. — 8, lame criblée. — 9, excavation centrale de la papille. — 10, espace subdural. — 11, espace sous-arachnoïdien.

7° Vaisseaux du nerf optique. — Le nerf optique reçoit ses vaisseaux de sources multiples. L'artère centrale de la rétine, tout d'abord, abandonne quelques rameaux, toujours fort grêles, à la portion tout antérieure du cordon nerveux. Le

reste de sa portion intra-orbitaire est irrigué par les artères ciliaires. Enfin, les deux portions intra-canaliculaire et intra-cranienne reçoivent quelques fines artérioles de la cérébrale antérieure.

§ III. — *Troisième paire :* Nerf moteur oculaire commun

Le nerf moteur oculaire commun ou nerf de la troisième paire est le plus volumineux et le plus important des nerfs moteurs de l'œil : il se distribue à tous les muscles de l'orbite, à l'exception de deux, qui sont le droit externe et le grand oblique.

1° Origine apparente. — Ce nerf (fig. 473) naît, par dix à quinze filets, sur le côté interne du pédoncule cérébral, entre la protubérance annulaire et le tubercule mamillaire. Ces filets radiculaires émergent du névraxe, pour la plupart, au niveau d'un sillon, le *sillon de l'oculo-moteur commun*, qui longe le bord interne du pédoncule cérébral, tout à côté de l'espace triangulaire perforé. Un certain nombre, cependant, bien décrits récemment par Zander (*Anat. Anzeiger*, 1896) naissent en dehors des précédents, non plus sur le bord interne du pédoncule, mais sur sa face antérieure ou ventrale. Dans son ensemble, la surface d'implantation des faisceaux radiculaires du moteur oculaire commun représente assez bien un V majuscule (Zander), dont l'ouverture serait dirigée en avant.

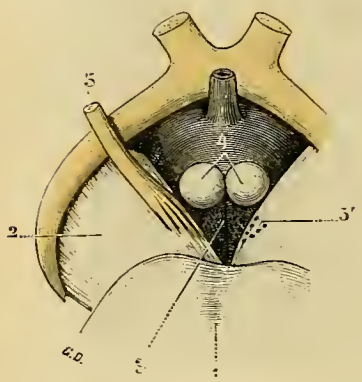

Fig. 473.
Mode d'émergence du moteur oculaire commun.

1. protubérance. — 2, pédoncule cérébral. — 3, espace interpédonculaire. — 4, tubercules mamillaires. — 5, moteur oculaire commun, avec 5', sa surface d'implantation.

Les filets radiculaires les plus postérieurs sont très rapprochés de la ligne médiane et entrent presque en contact, au niveau de cette ligne, avec les filets homologues du côté opposé. Mais on ne voit jamais les filets de gauche et les filets de droite se fusionner ensemble ou même s'entre-croiser, comme l'ont enseigné à tort un certain nombre d'anatomistes, Varole et Vieussens entre autres.

Envisagés maintenant au point de vue de leurs rapports réciproques, les filets radiculaires du moteur oculaire commun sont assez bien isolés au niveau de leur origine sur le pédoncule. Mais aussitôt après leur sortie du névraxe, ils convergent les uns vers les autres pour constituer, par leur réunion, un cordon nerveux unique, légèrement aplati d'abord, puis régulièrement arrondi.

2° Origine réelle. — Voy. p. 441.

3° Trajet. — En quittant le pédoncule, le nerf moteur oculaire commun se dirige obliquement en avant, en dehors et un peu en haut, vers le côté externe de l'apophyse clinoïde postérieure (fig. 480, 3). Un peu en avant de cette apophyse, il perfore obliquement la dure-mère et s'engage dans l'épaisseur de la paroi externe du sinus caverneux. Suivant alors un trajet postéro-antérieur, il gagne la fente sphénoïdale et pénètre dans l'orbite, où il se termine suivant une modalité que nous indiquerons tout à l'heure. Voyons auparavant quels sont ses rapports.

4° **Rapports.** — Les rapports du moteur oculaire commun varient suivant les points que l'on considère et, à cet effet, nous examinerons successivement le nerf :

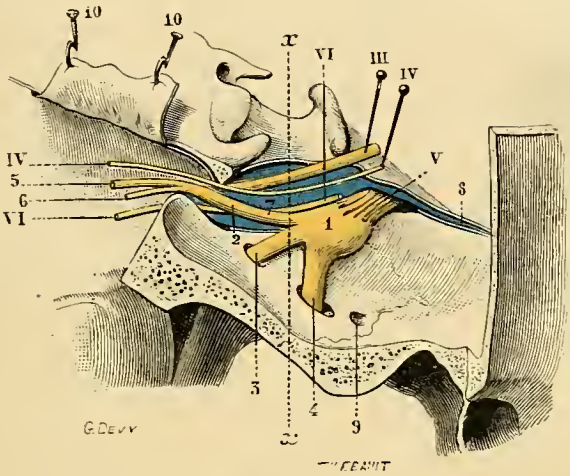

Fig. 474.

Les nerfs de l'œil à leur passage dans le sinus caverneux, vue latérale.

III, moteur oculaire commun. — IV, pathétique. — V, trijumeau. — VI, moteur oculaire externe.

1, ganglion de Gasser. — 2, ophthalmique. — 3, maxillaire supérieur. — 4, maxillaire inférieur. — 5, frontal. — 6, lacrymal. — 7, sinus caverneux. — 8, sinus pétreux supérieur. — 9, trou petit rond. — 10, périoste orbitaire, érigné en haut. — *x*, *x*, plan suivant lequel est faite la coupe représentée dans la figure 476.

1° après sa sortie du névraxe : 2° dans l'épaisseur de la paroi externe du sinus caverneux ; 3° dans la fente sphénoïdale :

a. *Immédiatement après sa sortie du névraxe*, le nerf moteur oculaire commun passe entre deux grosses artères (fig. 475, 1), l'artère cérébrale postérieure, qui est en avant, et l'artère cérébelleuse supérieure, qui est en arrière. Le tronc basilaire, d'où proviennent ces deux artères, sépare à ce niveau le nerf du côté droit de celui de gauche. Du reste, le moteur oculaire commun est situé au-dessous du feuillet viscéral de l'arachnoïde, dans le confluent inférieur, c'est dire qu'il baigne en plein dans le liquide céphalo-rachidien. Un peu plus loin, au voisinage de la lame quadrilatère du sphénoïde, l'arachnoïde l'entoure complètement et l'accompagne même, dans une étendue de 1 ou 2 millimètres, jusque dans le canal fibreux de la dure-mère.

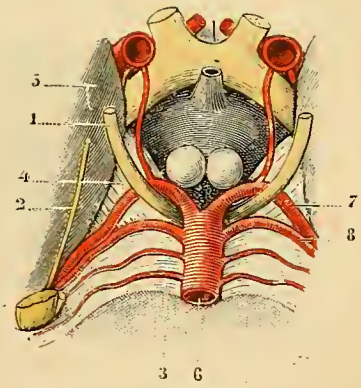

Fig. 475.

Rapports du moteur oculaire commun à son origine.

1, moteur oculaire commun. — 2, pathétique. — 3, protubérance. — 4, pédoncule cérébral. — 5, circonvolution de l'hippocampe. — 6, tronc basilaire. — 7, cérébral postérieur. — 8, cérébelleuse supérieure.

b. *Dans l'épaisseur de la paroi externe du sinus caverneux*, le moteur oculaire commun occupe constamment la partie la plus élevée de cette paroi (fig. 474 et 476, III). Au-dessous de lui et dans cette même paroi externe du sinus, on rencontre successivement le pathétique et l'ophthalmique.

c. *Dans la fente sphénoïdale*, enfin, le nerf moteur oculaire commun, encore

compact ou déjà divisé en ses deux branches terminales, occupe la partie la plus large de cette fente (fig. 897,7 et 7'). Il pénètre dans l'orbite à travers l'anneau du Zinn, lequel est formé, comme nous le verrons plus tard (voy. *Muscles de l'œil*), par les deux tendons d'origine du muscle droit externe.

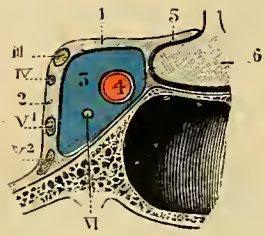

Fig. 476.

Coupe transversale du sinus caverneux, pratiquée suivant la ligne *x x* de la figure 474.

1. paroi supérieure du sinus. — 2. sa paroi externe. — 3. cavité du sinus. — 4. carotide interne. — 5. diaphragme de l'hypophyse. — 6. corps pituitaire.

III. moteur oculaire commun. — IV. pathétique. — V¹. ophthalmique. — V². maxillaire supérieur. — VI. moteur oculaire externe.

5° **Anastomoses.** — Dans la paroi du sinus caverneux, le moteur oculaire commun reçoit deux anastomoses : l'une, *sensitive*, lui vient de l'ophthalmique ; l'autre, *sympathique*, est constituée par un ou plusieurs filets, toujours très grêles, qui se détachent du plexus caverneux, c'est-à-dire de ces ramifications du grand sympathique qui entourent l'artère carotide interne au niveau de la gouttière caverneuse.

6° **Distribution.** — En entrant dans l'orbite, ou même un peu avant d'y entrer, le moteur oculaire commun (fig. 477, III) se divise en deux branches, l'une supérieure, l'autre inférieure. Ces deux branches, légèrement divergentes, sont séparées l'une de l'autre par un intervalle angulaire, dans lequel s'engage obliquement le nerf nasal, branche de l'ophthalmique.

a. *Branche supérieure.* — La branche supérieure est située tout d'abord en dehors et puis au-dessus du nerf optique. Oblique en haut et en avant, elle gagne

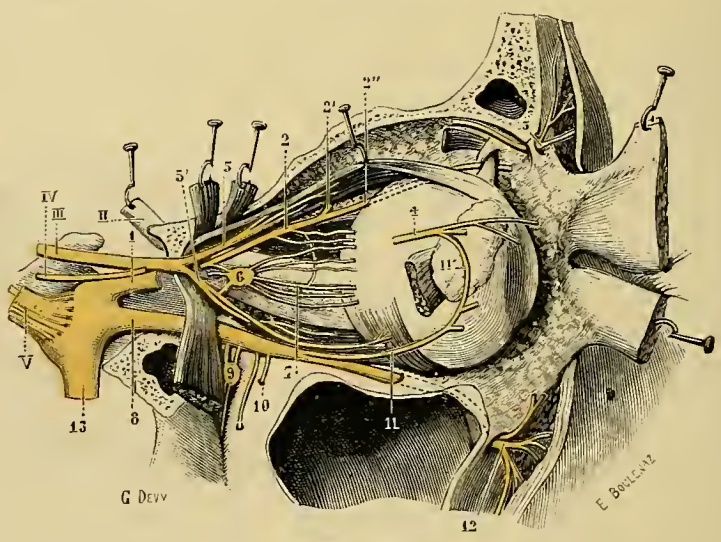

Fig. 477.

Nerf moteur oculaire commun et ganglion ophthalmique.

II. nerf optique, écrasé en haut. — III. moteur oculaire commun. — IV. pathétique. — V. trijumeau.

1. ophthalmique. — 2. nasal, avec : 2', nasal interne : 2'', nasal externe. — 3. sus-orbitaire. — 4. lacrymal. — 5. branche supérieure du moteur oculaire commun. — 5'. sa branche inférieure. — 6. ganglion ophthalmique, avec ses trois racines. — 7. nerfs ciliaires. — 8. nerf maxillaire supérieur. — 9. ganglion sphéno-palatin. — 10. nerfs dentaires postérieurs. — 11. rameau orbitaire, s'anastomosant, en 11', avec le lacrymal. — 12. nerf sous-orbitaire. — 13. nerf maxillaire inférieur.

la face profonde du muscle droit supérieur de l'œil et se bifurque bientôt en deux rameaux terminaux : 1° un *rameau inférieur*, qui se perd, par trois ou quatre

filets, dans le muscle droit supérieur ; 2° un *rameau supérieur*, plus grêle, qui longe quelque temps le bord externe du muscle précédent et se redresse ensuite pour pénétrer dans le muscle releveur de la paupière supérieure.

b. *Branche inférieure.* — La branche inférieure, beaucoup plus considérable que la précédente, se porte directement en avant, comme le tronc dont elle émane et qu'elle continue. Elle se divise, après un parcours de quelques millimètres seulement, en trois rameaux, savoir : 1° un *rameau interne*, très court, qui se perd dans le muscle droit interne de l'œil ; 2° un *rameau inférieur*, fort court également, qui se jette dans le muscle droit inférieur ; 3° un *rameau antérieur*, enfin, remarquable par sa longueur, qui se porte jusqu'à la partie antérieure de l'orbite et se perd sur le bord postérieur du muscle petit oblique, auquel il est destiné. C'est de ce dernier rameau, disons-le en passant, que se détache la grosse racine ou racine motrice du ganglion ophthalmique. Nous y reviendrons naturellement à propos de ce ganglion.

RÉSUMÉ DU NERF MOTEUR OCULAIRE COMMUN

a). *Br. supérieure*	R. du droit supérieur. R. du releveur de la paupière.
b). *Br. inférieure*	R. du droit interne. R. du droit inférieur. R. du petit oblique (*fournit la grosse racine du ganglion ophthalmique*).

Variétés. — Le moteur oculaire commun, dans la partie externe du sinus caverneux, envoie quelquefois un filet anastomotique au moteur oculaire externe; mais, contrairement à l'assertion de certains auteurs, cette anastomose n'est nullement constante. Je l'ai cherchée vainement sur une dizaine de sujets, soit enfants, soit adultes. Delbet (in *Arch. d'Ophthalmologie*, 1887) nous fait connaître qu'il n'a jamais pu, lui aussi, en constater l'existence. — La branche supérieure reçoit assez souvent une anastomose, soit de l'ophthalmique, soit du nasal. — Le muscle droit inférieur peut recevoir un filet surnuméraire, soit du rameau du droit interne, soit du rameau du petit oblique. — Volkmann a vu le moteur oculaire commun envoyer un rameau au grand oblique. — Je l'ai vu, sur deux sujets, envoyer un rameau surnuméraire au muscle droit externe. — Le rameau du petit oblique perforait le droit inférieur dans un cas de Henle. — J'ai vu plusieurs fois le ganglion ophthalmique directement appliqué contre le rameau destiné au petit oblique : dans ce cas, le filet nerveux constituant la grosse racine n'existait pas ; ou, plus exactement, les fibres nerveuses destinées au ganglion ophthalmique passaient directement du nerf dans le ganglion sans former de rameau distinct.

§ IV. — *Quatrième paire :* Nerf pathétique

Le pathétique ou nerf de la quatrième paire est le plus grêle de tous les nerfs craniens ; par contre, il est celui qui effectue dans le crâne le trajet le plus long. C'est le *nervus trochlearis* des anatomistes anglais et allemands. Il est destiné à un seul muscle, le grand oblique ou oblique supérieur de l'œil.

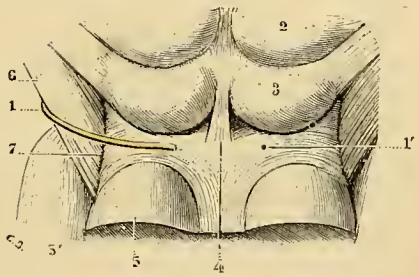

Fig. 478.

Origine apparente du pathétique.

1. pathétique. — 2. tubercules quadrijumeaux antérieurs. — 3. tubercules quadrijumeaux postérieurs. — 4. frein de la valvule de Vieussens. — 5. pédoncules cérébelleux supérieurs. — 5', pédoncules cérébelleux moyens — 6. pédoncule cérébral. — 7. sillon latéral de l'isthme.

1° Origine apparente. — Le nerf pathétique prend naissance (fig. 478, 1) sur la face supérieure de l'isthme de l'encéphale, par un, deux ou trois filets, toujours fort grêles. Cette origine est située immédiatement en arrière des tubercules quadrijumeaux postérieurs, de chaque côté du frein de la valvule de Vieussens.

2° Origine réelle. — Voy. p. 447.

3° Trajet. — De son point d'émergence, le nerf pathétique se dirige obliquement en dehors, en bas et en avant. Il contourne successivement la protubérance annulaire et le pédoncule cérébral et arrive ainsi à la base de l'encéphale. Changeant alors de direction, il se porte d'avant en arrière, traverse la dure-mère au point où s'entre-croisent les deux circonférences de la tente du cervelet (fig. 480,4) et pénètre ainsi dans l'épaisseur de la paroi externe du sinus caverneux. Il parcourt cette paroi dans toute son étendue, traverse la fente sphénoïdale et arrive enfin dans l'orbite (fig. 474, IV), où il se termine.

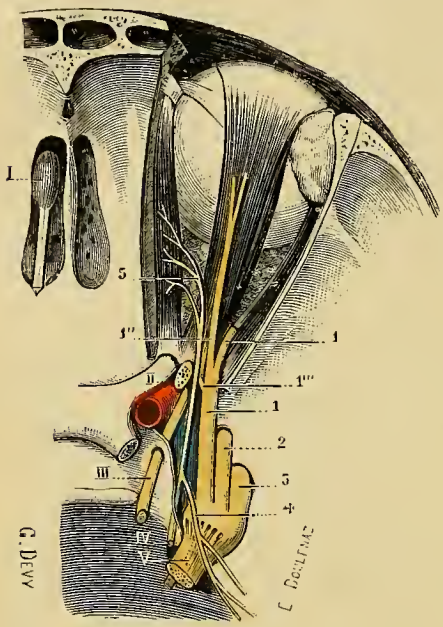

Fig. 479.
Nerf pathétique, trajet, rapports et distribution.

I, olfactif. — II, optique. — III, moteur oculaire commun. — IV, pathétique. — V, trijumeau.
1, ophthalmique, avec : 1', lacrymal ; 1'', frontal ; 1''', nasal. — 2, maxillaire supérieur. — 3, maxillaire inférieur. — 4, nerf récurrent de la tente du cervelet. — 5, terminaison du pathétique dans le muscle grand oblique.

4° Rapports. — Durant ce long trajet de son point d'émergence à son entrée dans l'orbite, le pathétique présente les rapports suivants :

a. *En contournant la protubérance*, il est accompagné par l'artère cérébelleuse supérieure, branche du tronc basilaire.

b. *A la base de l'encéphale*, il vient se placer entre le nerf moteur oculaire commun, qui est en dedans, et le trijumeau qui est en dehors, et arrive ainsi au sommet du rocher. Jusqu'ici, le nerf chemine constamment entre le feuillet viscéral de l'arachnoïde et la pie-mère, dans les espaces sous-arachnoïdiens par conséquent.

c. *Dans la paroi externe du sinus caverneux* (fig. 476), le pathétique est situé au-dessous du moteur oculaire commun, au-dessus de l'ophthalmique. Un intervalle de 2 à à 3 millimètres sépare tout d'abord le moteur oculaire commun et le pathétique. Mais, comme ce dernier nerf est à peu près horizontal, tandis que le premier est obliquement descendant (fig. 474), il s'ensuit que les deux nerfs se rapprochent graduellement et doivent finir par se rencontrer. C'est, en effet, ce qui a lieu : un peu en arrière de la fente sphénoïdale, le pathétique prend contact avec le côté externe du moteur oculaire commun, croise ce nerf et lui devient supérieur, comme le montre la figure sus-indiquée.

d. *Dans la fente sphénoïdale* (fig. 487,3), le nerf pathétique est situé à la partie supéro-interne de cette fente, en dehors de l'anneau de Zinn. A côté de lui et un peu en dehors, se trouve le nerf frontal.

5° Anastomoses. — Comme le nerf précédent, le pathétique, en traversant la paroi externe du sinus caverneux, contracte des connexions intimes avec le grand sympathique et l'ophthalmique :

a. *Avec le sympathique.* — Le grand sympathique lui envoie un ou deux filets anastomotiques très fins, provenant du plexus caverneux.

b. *Avec l'ophthalmique.* — L'anastomose du pathétique avec l'ophthalmique est beaucoup plus complexe et, quoique constante, présente des variations individuelles fort nombreuses. L'ophthalmique envoie généralement deux rameaux au pathétique. — Le *premier rameau* se détache de l'ophthalmique, tout près du ganglion de Gasser. Il se porte en haut et en avant, traverse de bas en haut le tronc du pathétique à travers une boutonnière que lui forme celui-ci et, s'infléchissant alors en arrière, il vient se perdre en de nombreux filets dans la tente du cervelet et dans la partie inférieure de la faux du cerveau ; ce premier rameau, qui adhère plus ou moins au pathétique (fig. 479, 4), est connu, en raison de son trajet rétrograde, sous le nom de *nerf récurrent de la tente du cervelet* ou *nerf récurrent d'Arnold.* — Le *deuxième rameau* se sépare de l'ophthalmique un peu en avant du précédent. Il se porte obliquement vers le pathétique, avec lequel il se confond le plus généralement. On le voit quelquefois s'accoler simplement au nerf pathétique et s'en séparer bientôt pour venir se jeter dans le lacrymal.

6° Distribution. — Indépendamment du nerf récurrent de la tente du cervelet (fig. 479,4), qui doit être considéré comme une branche de l'ophthalmique, le pathétique fournit dans l'intérieur du crâne quelques filets fort grêles, parfaitement décrits par Valentin, qui se rendent à la dure-mère de la région. Tout comme le nerf récurrent d'Arnold, ces derniers filets sont sensitifs et représentent des filets d'emprunt dépendant de l'ophthalmique.

Dans l'orbite, le nerf pathétique chemine, comme le nerf frontal, immédiatement au-dessous du périoste. Situé tout d'abord sur le côté interne de ce dernier nerf, il s'en sépare bientôt pour se porter obliquement en avant et en dedans. Il croise alors à angle aigu la branche supérieure du moteur oculaire commun, ainsi que les deux muscles releveur de la paupière et droit supérieur de l'œil, atteint ainsi le grand oblique et s'épanouit alors en un certain nombre de filets divergents qui pénètrent ce muscle par son bord supérieur.

RÉSUMÉ DU NERF PATHÉTIQUE

a. *Br. collatérales*	N. récurrent de la tente du cervelet. Quelques filets pour la dure-mère.
b). *Br. terminales*	R. du grand oblique.

Variétés. — Hirschfeld décrit, comme émanant de la portion intracranienne du pathétique, un filet accessoire du nerf récurrent d'Arnold, qui, comme ce dernier, se rend à la tente du cervelet. — Le pathétique traversait le releveur de la paupière supérieure dans un cas de Thane. — Il peut envoyer un rameau à l'orbiculaire des paupières. — Il peut encore envoyer une racine supplémentaire au ganglion ophthalmique. Je l'ai observée plusieurs fois : dans un cas, la grosse racine, que fournit normalement le moteur oculaire commun, n'existait pas. — On l'a vu en outre envoyer un rameau, soit au frontal, soit au lacrymal, soit au nerf nasal : Béraud (*Gaz. méd.*, 1858, p. 36), à tort selon moi, considère ce dernier rameau comme constant — Valentin considère comme constante l'existence d'un ou de plusieurs filets anastomotiques jetés entre le pathétique et le frontal, soit en arrière de la fente sphénoïdale, soit dans l'orbite elle-même.

§ V. — *Cinquième paire :* Nerf trijumeau

Le trijumeau, nerf de la cinquième paire, est le plus volumineux des nerfs craniens. C'est un nerf mixte, présentant les plus grandes analogies avec les paires rachidiennes : comme nous le verrons, en effet, au cours de notre description, il possède deux racines distinctes : l'une motrice, l'autre sensitive, cette dernière pourvue d'un ganglion. Par ses filets sensitifs, le trijumeau tient sous sa dépen-

dance la sensibilité de la face et de la moitié antérieure de la tête. Par ses filets moteurs, il innerve tous les muscles masticateurs.

1° Origine apparente. — Le trijumeau naît sur le côté externe de la face inférieure de la protubérance, au moment où cette dernière se confond avec les pédoncules cérébelleux moyens : c'est, en effet, immédiatement en dehors de ce nerf que passe le plan, tout conventionnel du reste, qui établit la limite respective de la protubérance et du pédoncule cérébelleux. Cette origine du trijumeau se fait par deux racines, une grosse (*portio major*) et une petite (*portio minor*) :

a. *Grosse racine.* — La grosse racine ou racine sensitive, remarquable par son volume, se compose de quarante à soixante faisceaux nerveux, non seulement accolés, mais reliés entre eux par de nombreuses anastomoses. Elle est fortement étranglée à la base et laisse après elle, quand on l'arrache, une espèce de saillie mamelonnée, que Bichat considérait à tort comme une surface d'implantation des fibres nerveuses.

b. *Petite racine.* — La petite racine ou racine motrice (*nerf masticateur* des physiologistes) est située en avant et en dedans de la racine sensitive, dont elle est généralement séparée à son émergence par un petit faisceau de la protubérance, connu depuis longtemps sous le nom de *languette de Wrisberg*. Cette deuxième racine, beaucoup plus petite que la précédente, n'est constituée que par cinq, six ou sept faisceaux nerveux, dix au plus.

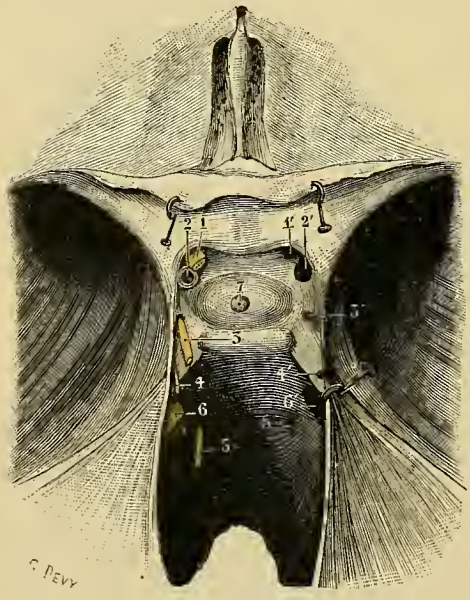

Fig. 480.

Le trijumeau et les nerfs de l'œil à leur passage à travers la dure-mère.

1, nerf optique. — 2, carotide interne. — 3, moteur oculaire commun. — 4, pathétique. — 5, moteur oculaire externe. — 6, trijumeau. — 1', 2', 3', 4', 5', 6', les orifices de la dure-mère (orifices duraux) destinés à ces nerfs. — 7, diaphragme de l'hypophyse et tige pituitaire.

2° Origine réelle. — Voy. p. 449.

3° Trajet. — De la face inférieure de la protubérance, les deux racines du trijumeau se dirigent obliquement en haut, en avant et en dehors, vers la partie interne du rocher, où elles se terminent chacune d'une façon différente. Nous avons donc intérêt à les suivre séparément :

a. *Trajet de la grosse racine.* — La grosse racine, après sa sortie du névraxe (fig. 481, A et B), s'aplatit peu à peu dans le sens vertical, de façon à présenter désormais deux faces, l'une supérieure, l'autre inférieure. La largeur du nerf, qui est de 4 millimètres environ au sortir de la protubérance, atteint successivement 5 ou 6 millimètres à sa partie moyenne, 7 ou 8 millimètres au niveau du bord supérieur du rocher.

Arrivée au bord supérieur du rocher, la grosse racine du trijumeau s'engage dans un orifice spécial (fig. 416, 2), que lui forment à la fois le bord supérieur de l'os et la dure-mère sus-jacente, représentée à ce niveau par la grande circonférence de la tente du cervelet. Cet orifice, de forme oblongue à grand axe

transversal, bien plus grand qu'il ne le faudrait pour livrer passage au nerf, se trouve situé immédiatement en dehors et un peu en arrière de l'apophyse clinoïde postérieure. Il conduit notre racine dans une loge fibreuse, le *cavum Meckelii* (*cavité de Meckel*), qui occupe la partie la plus interne de la face antérieure du rocher et qui est formée, ainsi que nous l'avons vu plus haut (p. 493) à propos des méninges, par un dédoublement de la dure-mère.

En pénétrant dans le cavum de Meckel, la grosse racine du trijumeau s'aplatit de plus en plus. En même temps, ses faisceaux constitutifs, jusque-là réunis en un cordon compact, se dissocient, s'écartent les uns des autres à la manière d'un éventail, s'envoient mutuellement de nombreuses anastomoses, forment en un mot un véritable plexus, qui, en raison de sa configuration, a reçu le nom de *plexus triangulaire du trijumeau*. Finalement, ces faisceaux aboutissent au bord supérieur d'un volumineux ganglion, le *ganglion de Gasser*, que nous décrirons dans un instant.

b. *Trajet de la petite racine.* — La petite racine (fig. 481, A et B), large de 1 millimètre et demi à 2 millimètres, longe le côté interne de la grosse racine jusque dans le cavum de Meckel. Là, quand la grosse racine s'étale



A

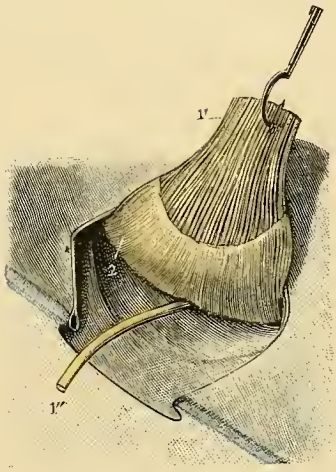

B

Fig. 481.

Le trijumeau et son ganglion (côté droit) : A, vus en place : B, écartés en avant et en dehors. 1, trijumeau, avec : 1' sa grosse racine ; 1'' sa petite racine. — 2, ganglion de Gasser. — 3, nerf ophthalmique. 4, nerf maxillaire supérieur. — 5, nerf maxillaire inférieur.

transversalement pour former le plexus triangulaire, la petite racine s'engage au-dessous d'elle et, poursuivant son trajet oblique en avant et en dehors, elle atteint bientôt le ganglion de Gasser. Elle glisse alors entre la masse ganglionnaire et la face antérieure du rocher, arrive à l'origine du nerf maxillaire inférieur et, là, se fusionne avec cette branche nerveuse. En entrant dans le cavum de Meckel, la petite racine du trijumeau subit un mouvement de torsion sur son axe, en vertu duquel ses faisceaux internes deviennent externes et vice versa. En même temps, elle s'aplatit de haut en bas et augmente graduellement de largeur jusqu'à sa terminaison. Nous ajouterons qu'en passant au-dessous du ganglion de Gasser, la racine motrice du trijumeau n'entre nullement en connexion avec ce ganglion. Elle ne fait que s'accoler à lui, de la même façon que la racine motrice de chaque paire rachidienne s'accole au ganglion spinal correspondant.

4° **Rapports.** — Par sa face supérieure, la grosse racine du trijumeau est en rap-

port avec le cervelet, qui la recouvre. Sa face inférieure, doublée de la petite racine, répond à la face postérieure du rocher. Situées tout d'abord entre l'arachnoïde et la pie-mère, les deux racines reçoivent, au voisinage du rocher, une gaine arachnoïdienne commune qui les accompagne jusqu'au ganglion de Gasser.

5° Ganglion de Gasser et ses branches. — Le ganglion de Gasser est une masse de substance nerveuse d'un gris jaunâtre, couchée sur la partie interne de la face antérieure du rocher, qui, comme nous l'avons vu en *Ostéologie* (p. 136), se creuse à ce niveau d'une dépression pour le recevoir.

a. *Configuration extérieure.* — Envisagé au point de vue de sa configuration extérieure, le ganglion de Gasser affecte la forme d'un croissant ou mieux d'un haricot fortement aplati, dont le hile serait tourné en haut et en arrière et dont le bord convexe regarderait en bas et en avant. Il nous présente ainsi deux faces, deux bords et deux extrémités ou cornes :

Sa *face antérieure* ou plutôt *antéro-externe* est en rapport avec la dure-mère, qui lui adhère assez intimement pour en rendre la dissection difficile.

Sa *face postérieure* ou *postéro-interne* répond à l'os, dont elle est séparée par une lame fibreuse dépendant de la dure-mère. Le ganglion de Gasser se trouve ainsi contenu tout entier dans une loge fibreuse (le *cavum de Meckel*) résultant, comme cela a été dit plus haut, d'un dédoublement de la dure-mère cranienne. Mais il s'en faut de beaucoup que la masse ganglionnaire présente avec son enveloppe fibreuse des rapports partout identiques : tandis que sa face antérieure adhère intimement à cette enveloppe, sa face postérieure ne lui est unie que par du tissu conjonctif lâche.

Son *bord supérieur*, concave, reçoit l'extrémité externe de la grosse racine du trijumeau, étalée en forme de plexus.

Son *bord inférieur*, convexe, laisse échapper trois grosses branches nerveuses, dites *branches terminales du trijumeau*. Nous les retrouverons tout à l'heure.

Son *extrémité externe*, dirigée en dehors et un peu en arrière, occupe la partie externe du cavum de Meckel. Elle ne présente aucun rapport important.

Son *extrémité interne*, enfin, répond à la carotide interne (fig. 416,8), dont elle n'est séparée que par une simple lame fibreuse formant, à ce niveau, la paroi externe du sinus caverneux.

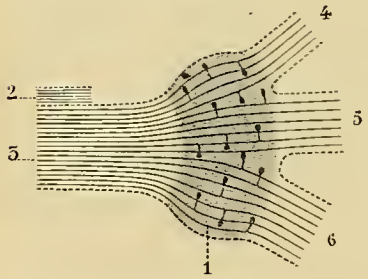

Fig. 482.
Constitution anatomique du ganglion de Gasser.

1, ganglion de Gasser, avec : 2, sa petite racine ou trijumeau moteur; — 3, sa grosse racine ou trijumeau sensitif. — 4, nerf ophthalmique. — 5, nerf maxillaire supérieur. — 6, nerf maxillaire inférieur.

b. *Structure.* — Le ganglion de Gasser, étant l'homologue des ganglions spinaux, présente dans sa structure tous les caractères histologiques de ces derniers : il est essentiellement constitué par des amas irréguliers de cellules nerveuses, que traversent des faisceaux de fibres nerveuses entre-croisées dans tous les sens. Ces cellules, comme celles des ganglions spinaux, sont unipolaires. Le prolongement qui en émane, véritable fibre en T, se bifurque après un court trajet en deux branches divergentes (fig. 482) : une branche interne, qui se rend à la protubérance en suivant la grosse racine ; une branche externe, qui se jette dans l'une des trois branches du trijumeau et, avec elle, se porte à la périphérie.

Dans un travail récent (1897) Kankoff, un élève de Dogiel, a constaté dans le ganglion de Gasser l'existence de deux ordres de cellules : des cellules volumineuses, à cylindraxe épais et onduleux, se colorant à peine par le bleu de méthylène; des cellules petites, à cylindraxe rectiligne, se colorant fortement en présence du bleu de méthylène.

D'autre part, Kankoff a rencontré tout autour des cellules ganglionnaires des arborisations nerveuses terminales, analogues à celles que Dogiel a signalées dans les ganglions spinaux. Ces arborisations terminales se disposent en plexus et Kankoff décrit autour de chaque cellule deux plexus distincts : un plexus superficiel ou péricapsulaire, situé, comme son nom l'indique, à la surface extérieure de la capsule péricellulaire: un plexus profond ou péricellulaire, situé au-dessous de la capsule, à la surface même du corps cellulaire. Le premier est formé par des fibres amyéliniques relativement épaisses ; le second (fig. 483), par des fibres beaucoup plus fines, fortement variqueuses, issues des précédentes.

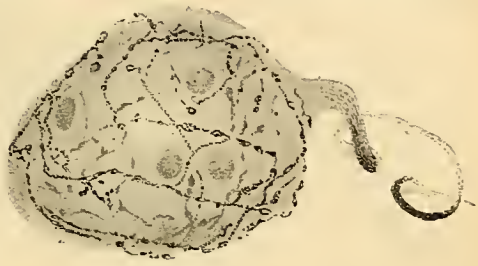

Fig. 483.

Une cellule du ganglion de Gasser, avec son plexus profond ou péricellulaire (d'après Kankoff).

L'origine de ces fibrilles terminales, disposées tout autour des cellules du ganglion de Gasser, nous est complètement inconnue. Kankoff, cependant, incline à penser qu'elles pourraient bien provenir des cellules nerveuses de petites dimensions signalées ci-dessus. Si cette opinion était confirmée, les cellules en question seraient tout entières (je veux dire avec leurs prolongements protoplasmiques et leur prolongement cylindraxile) contenues dans le ganglion.

e. *Ganglions accessoires.* — Il n'est pas extrêmement rare de rencontrer, le long du bord concave du ganglion de Gasser, un ou deux petits ganglions accessoires, qui sont reliés, soit au ganglion normal, soit à la grosse racine, par des filets nerveux fort minces. Une pareille disposition rappelle de tous points ces ganglions surnuméraires (p. 655) que l'on observe parfois sur le trajet des racines postérieures des nerfs rachidiens, entre la moelle et le ganglion normal.

f. *Branches afférentes sympathiques.* — Le ganglion de Gasser reçoit, par son côté interne, un ou plusieurs filets sympathiques (voy. *Grand sympathique*), qui lui viennent du plexus caverneux.

g. *Branches efférentes.* — Le ganglion émet, sur son côté externe et sur sa face postérieure, quelques filets, excessivement ténus et fort variables en nombre, qui se distribuent à la dure-mère de la région sphéno-temporale. Valentin a signalé, en outre, plusieurs petits rameaux efférents, qui se détachent de la face postérieure du ganglion et qui « se dirigent en arrière et en dehors vers le sinus pétreux inférieur et les parties avoisinantes de la dure-mère ». Ces filets sensitifs, destinés à la dure-mère, méritent d'être signalés ; mais ils sont bien peu importants quand on les compare aux *trois branches terminales* du trijumeau. Ces trois branches s'échappent, comme nous l'avons dit plus haut, du bord inférieur du ganglion de Gasser et divergent immédiatement à la manière d'une patte d'oie. Ce sont, en allant de dedans en dehors (fig. 484) :

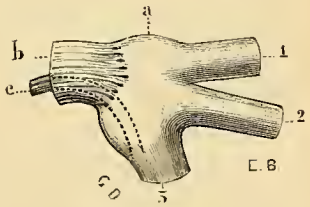

Fig. 484.

Ganglion de Gasser du côté droit, avec ses racines et ses trois branches terminales.

a, ganglion de Gasser. — *b*, sa racine sensitive. — *c*, racine motrice du trijumeau.

1, ophthalmique. — 2, maxillaire supérieur. — 3, maxillaire inférieur.

1° Le *nerf ophthalmique*, qui pénètre dans l'orbite à travers la fente sphénoïdale ;

2° Le *nerf maxillaire supérieur*, qui sort du crâne par le trou grand rond ;

3° Le *nerf maxillaire inférieur*, qui traverse le trou ovale.

En se séparant du ganglion de Gasser, chacune de ces trois branches est encore aplatie, rubanée, plexiforme. Ce n'est que plus loin qu'elle revêt la forme d'un cordon cylindrique, d'un véritable tronc nerveux. A chacune d'elles, et en un point plus ou moins éloigné de son origine, mais toujours en dehors de la cavité cra-

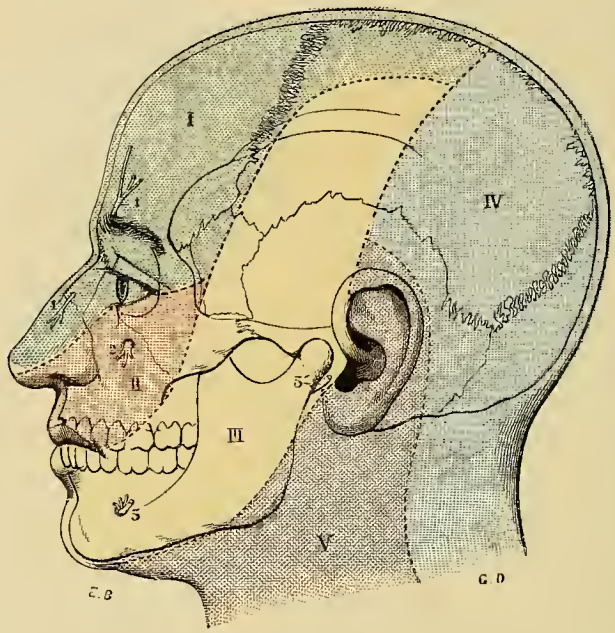

Fig. 485.

Territoires sensitifs de la tête, pour montrer la distribution générale des trois branches du trijumeau.

I, territoire de l'ophthalmique (*en vert*). — II, territoire du maxillaire supérieur (*en rose*). — III, territoire du maxillaire inférieur (*en jaune*). — IV, branches postérieures des nerfs cervicaux, nerf sous-occipital (*en bleu*). — V, plexus cervical superficiel (*en violet*).

1, nerf sus-orbitaire. — 1', nerf naso-lobaire. — 2, nerf sous-orbitaire. — 3, nerf mentonnier. — 3', nerf auriculo-temporal.

nienne, se trouve annexé un petit ganglion, avec ses rameaux afférents ou racines et ses rameaux efférents ou rameaux de terminaison. Ce sont : 1° pour le nerf ophthalmique, le *ganglion ophthalmique ;* 2° pour le nerf maxillaire supérieur, le *ganglion sphéno-palatin* ou *ganglion de Meckel ;* 3° pour le nerf maxillaire inférieur, le *ganglion otique* ou *ganglion d'Arnold.* Nous décrirons chacun de ces ganglions à la suite du nerf auquel il correspond par sa situation et ses relations anatomiques.

RÉSUMÉ DU NERF TRIJUMEAU

a). *Br. collatérales*	Quelques filets pour la dure-mère.
b). *Br. terminales.*	1° Nerf ophthalmique. 2° Nerf maxillaire supérieur. 2° Nerf maxillaire inférieur (*auquel se réunit la racine motrice*).

A. — *Première branche :* Nerf ophthalmique et ganglion ophthalmique

Le nerf ophthalmique (fig. 486,1), la plus interne et la plus antérieure des trois branches terminales du trijumeau, se détache de la partie interne du ganglion de

Gasser. De là, il se porte obliquement en haut, en avant et en dedans, s'engage dans l'épaisseur de la paroi externe du sinus caverneux et se dirige vers la fente sphénoïdale, qui le conduit dans l'orbite.

Dans cette première partie de son trajet, l'ophthalmique (fig. 476,V¹) chemine dans la paroi externe du sinus caverneux, dont il occupe successivement la partie inférieure, la partie moyenne et la partie supérieure. Il est situé au-dessous du pathétique, en dehors de la carotide et du moteur oculaire externe. Envisagé plus spécialement dans ses rapports avec le pathétique (fig. 474), l'ophthalmique est séparé tout d'abord de ce dernier nerf par un intervalle de 3 ou 4 millimètres. Il s'en rapproche ensuite graduellement et finit même par l'atteindre, pour occuper à partir de ce point son côté externe. Tous les deux croisent alors à angle aigu le nerf moteur oculaire commun et viennent se placer au-dessus de lui.

Avant de pénétrer dans l'orbite, l'ophthalmique reçoit du plexus caverneux un ou deux filets anastomotiques et, à son tour, envoie un petit rameau à chacun des trois nerfs moteurs de l'œil : le pathétique, le moteur oculaire commun et le moteur oculaire externe. Il abandonne, en outre, un important rameau sensitif, le *nerf récurrent d'Arnold*, qui, après avoir perforé le pathétique, vient se distribuer, comme nous l'avons déjà vu (p. 571), à la tente du cervelet et à la partie postérieure de la faux du cerveau. Ce rameau méningien et les filets anastomotiques destinés aux trois nerfs moteurs de l'œil peuvent être considérés comme les branches collatérales de l'ophthalmique.

En atteignant la fente sphénoïdale, ce nerf se divise en trois branches terminales, savoir : une branche interne ou *nerf nasal*, une branche externe ou *nerf lacrymal*, une branche moyenne ou *nerf frontal*.

1° Nerf nasal. — Le nerf nasal (fig. 486,6), encore appelé *nerf naso-ciliaire*, pénètre dans l'orbite, en passant par la partie supéro-interne de la fente sphénoïdale à travers l'anneau de Zinn. Il vient se placer, immédiatement après, au-dessous du releveur de la paupière et du droit supérieur de l'œil. Obliquant alors en avant et en dedans, il se porte vers la paroi interne de la cavité orbitaire et suit cette paroi jusqu'au trou orbitaire interne antérieur (voy. Ostéol., p. 207), où il se termine en se bifurquant.

A. Branches collatérales. — Mais déjà, au cours de son trajet, le tronc du nasal a fourni quelques rameaux collatéraux, dont les principaux sont les suivants : 1° un filet très grêle, qui se sépare du nasal avant ou peu après son entrée dans l'orbite, et qui aboutit à l'angle supérieur et postérieur du ganglion ophthalmique : c'est la *racine longue* ou *racine sensitive* de ce ganglion ; 2° un ou deux *nerfs ciliaires* (*longs nerfs ciliaires*), quelquefois trois ou quatre, qui se portent au-dessus du nerf optique, rejoignent le groupe des nerfs ciliaires issus du ganglion ophthalmique et en partagent la distribution ; 3° un filet *sphéno-ethmoïdal*, décrit par Luschka qui s'engage dans le trou orbitaire interne postérieur et aboutit à la muqueuse du sinus sphénoïdal et des cellules ethmoïdales postérieures.

B. Branches terminales. — Les deux branches terminales du nasal, résultant de la bifurcation de ce nerf, se distinguent en nasal externe et nasal interne :

a. *Nasal externe.* — Le nasal externe (fig. 486.8), continuant la direction du tronc du nasal, dont il émane, suit la paroi interne de l'orbite, en longeant le bord inférieur du muscle grand oblique. Arrivé à 5 ou 6 millimètres en arrière du rebord orbitaire, il se divise en trois rameaux : 1° un *rameau supérieur*, qui se porte

vers la partie interne de la paupière supérieure et l'espace intersourcilier ; 2° un *rameau inférieur*, qui se distribue au lac lacrymal, au canal nasal, à la caroncule lacrymale et aux conduits lacrymaux ; 3° un *rameau moyen* ou *antérieur*, qui se dirige horizontalement en avant, sort de l'orbite en compagnie d'une petite artériole située le plus souvent à son côté interne et, finalement, vient se ramifier dans la peau de la racine du nez.

Dans ces dernières années et à l'instigation de Badal, on a préconisé, comme un moyen thérapeutique à diriger contre le glaucome, l'élongation ou l'arrachement du nerf nasal externe, préalablement mis à découvert par une incision pratiquée au niveau du rebord orbitaire. Il n'est pas inutile d'insister, à ce sujet, sur ce fait que le nasal externe se divise toujours, comme l'ont établi les dissections de Lagrange, de Delbet et les nôtres, à 5 ou 6 millimètres en arrière du rebord orbitaire, bien souvent plus loin, en un certain nombre de rameaux divergents. Il en résulte que l'incision précitée ne mettra jamais sous les yeux de l'opérateur le tronc nerveux lui-même, mais seulement l'un de ses rameaux. Le nasal externe, en tant que tronc nerveux, se termine en réalité dans l'orbite et c'est dans cette cavité, non en dehors d'elle, qu'il faudrait le chercher. — Voy. à ce sujet, Badal, *Ann. d'oculistique*, 1882, p. 241 ; Trousseau, *Th. Paris*, 1883 ; Lagrange, *Arch. d'Ophthalmologie*, t. VI, p. 43 ; Delbet, *ibid.*, 1887.

b. *Nasal interne.* — Le nasal interne (fig. 486,7) ou *filet ethmoïdal* du rameau nasal s'engage immédiatement après son origine dans le conduit orbitaire interne antérieur et arrive ainsi dans le crâne, où il chemine sur la lame criblée de l'ethmoïde, au-dessous du bulbe olfactif. Il fournit alors à la dure-mère de la région quelques filets fort grêles, signalés par Froment en 1846. Puis, quittant de nouveau la cavité cranienne, il descend dans la fosse nasale correspondante en passant, non pas à travers la fente ethmoïdale, comme le disent la plupart des auteurs, mais à travers le trou ethmoïdal (Ostéol., p. 105) et s'y divise en deux filets, l'un interne, l'autre externe. — Le *filet interne* (fig. 464,2), destiné à la cloison, se porte en dedans et se termine par deux ou trois ramuscules très fins dans la muqueuse de la partie antérieure de cette cloison. — Le *filet externe* (fig. 463,14) se porte en dehors vers la paroi externe des fosses nasales. Après avoir donné, de même, quelques ramuscules à la muqueuse de la partie antérieure de cette paroi externe, il s'engage dans une gouttière (quelquefois un véritable canal) que lui offre à cet effet la face postérieure de l'os nasal. Puis, s'échappant de la fosse nasale entre le bord inférieur de ce dernier os et le cartilage qui lui fait suite, il vient, sous le nom très significatif de nerf *naso-lobaire*, s'épuiser en ramifications de plus en plus ténues dans la peau du lobule du nez.

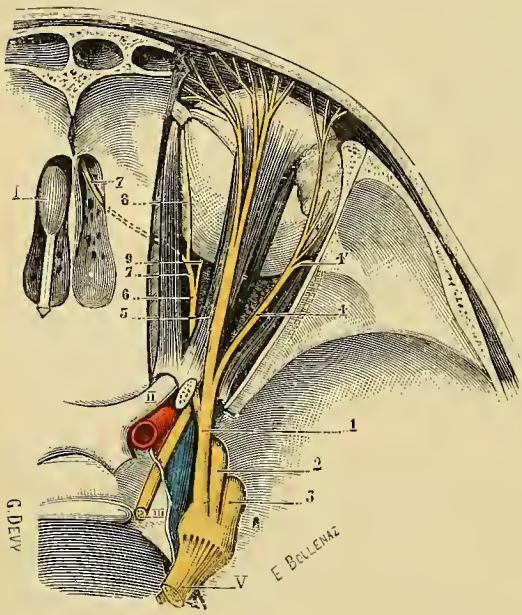

Fig. 486.

Branche ophthalmique du trijumeau.

I, nerf olfactif. — II, nerf optique. — III, moteur oculaire commun. — V, trijumeau, avec ses deux racines.

1, ophthalmique. — 2, maxillaire supérieur. — 3, maxillaire inférieur. — 4, nerf lacrymal, avec 4', son anastomose avec le rameau orbitaire du maxillaire supérieur. — 5, nerf frontal et ses branches. — 6, nerf nasal, avec ses deux branches : 7, nasal interne et 8, nasal externe. — 9, un nerf ciliaire.

2° Nerf frontal. — Le nerf frontal (fig. 486,5) pénètre dans l'orbite par la partie supérieure et interne de la fente sphénoïdale, mais en dehors de l'anneau de Zinn, qui le sépare du nerf nasal (fig. 487,4). Arrivé dans l'orbite, il chemine directement d'arrière en avant le long de la paroi supérieure de cette cavité, entre le releveur de la paupière et le périoste, envoie chemin faisant une anastomose au nasal externe et se bifurque, un peu en arrière du rebord orbitaire, en deux rameaux, qui sont le frontal externe et le frontal interne :

a. *Frontal externe.* — Le frontal externe, qu'on désigne encore sous le nom de *nerf sus-orbitaire*, traverse le trou sus-orbitaire (quelquefois une simple échancrure) avec l'artère de même nom et se termine alors par trois ordres de rameaux : 1° des *rameaux frontaux* ou *ascendants*, qui cheminent, soit au-dessus, soit au-dessous du muscle frontal, et se perdent, en partie dans le péricrâne, en partie dans la peau de la région frontale ; on peut les suivre jusqu'à la suture lambdoïde ; 2° des *rameaux palpébraux* ou *descendants*, qui se distribuent à la peau et à la muqueuse de la paupière supérieure ; 3° un *rameau osseux*, toujours très grêle, qui s'engage, au niveau du trou sus-orbitaire, dans un conduit osseux spécial, se porte directement en haut dans l'épaisseur de l'os frontal et se termine, en partie dans le diploé et le péricrâne, en partie dans la muqueuse des sinus frontaux.

b. *Frontal interne.* — Le frontal interne est presque toujours un peu plus grêle que le frontal externe, avec lequel il présente, du reste, une grande analogie de distribution. Il sort de l'orbite entre ce dernier nerf et la poulie du grand oblique et s'épuise, au niveau du rebord orbitaire, en trois ordres de rameaux : 1° des *rameaux frontaux*, pour le périoste et la peau du front ; 2° des *rameaux palpébraux*, pour la peau et la muqueuse de la paupière supérieure (partie interne) ; 3° des *rameaux nasaux*, pour la peau de la région intersourcilière.

Le nerf frontal fournit à peu près constamment un troisième rameau, le *nerf sus-trochléaire* d'Arnold. Ce rameau, dans la plupart des cas, n'est autre que l'anastomose, indiquée ci-dessus, que le frontal envoie au nasal externe. Toujours très grêle, le nerf sus-trochléaire se détache du nerf frontal dans le tiers postérieur de l'orbite, se dirige obliquement en avant et en dedans, passe au-dessus de la poulie du grand oblique, comme l'indique son nom, et s'anastomose avec le nasal externe, dont il partage la distribution.

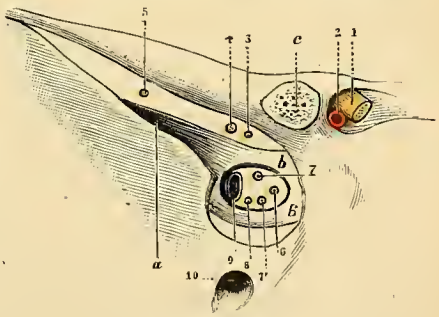

Fig. 487.

Schéma représentant la situation des nerfs de l'orbite au niveau de la fente sphénoïdale.

a, muscle droit externe, avec *b*, et *b'*, ses deux tendons d'insertion circonscrivant l'anneau de Zinn. — *c*, apophyse clinoïde antérieure réséquée.

1, nerf optique. — 2, artère ophthalmique. — 3, pathétique. — 4, frontal. — 5, lacrymal. — 6, nasal. — 7, branche supérieure et 7', branche inférieure du moteur oculaire commun. — 8, moteur oculaire externe. — 9, veine ophthalmique. — 10, trou grand rond.

3° Nerf lacrymal. — Le nerf lacrymal est la plus grêle des trois branches de division de l'ophthalmique. Il pénètre dans l'orbite par la partie la plus externe et la plus étroite de la fente sphénoïdale (487,5) et, s'appliquant immédiatement contre le périoste de la paroi externe de la cavité orbitaire, il se dirige vers la glande lacrymale.

Dans cette première partie de son trajet, le nerf lacrymal longe le bord supérieur du muscle droit externe et s'anastomose avec deux nerfs, le pathétique et le rameau orbitaire du maxillaire supérieur. — L'*anastomose avec le pathétique* est constituée par un filet nerveux, de dimensions variables, que ce dernier nerf envoie au lacrymal. Il est très probable que ce filet provient réellement de l'ophthalmique et n'a fait que

s'accoler pendant quelque temps au côté externe du pathétique. — L'*anastomose avec le rameau orbitaire* consiste en un petit filet qui se détache du lacrymal, un peu en arrière de la glande lacrymale, et rejoint le rameau orbitaire situé au-dessous, en décrivant une anse à concavité tournée en arrière (fig. 477,11'). Cette dernière anastomose n'est pas constante et présente, du reste, les plus grandes variétés individuelles.

En atteignant la glande lacrymale, qu'il traverse souvent, le nerf lacrymal se divise en deux sortes de rameaux, des rameaux lacrymaux et des rameaux palpébraux :

a. *Rameaux lacrymaux.* — Les rameaux lacrymaux, toujours très courts et en nombre indéterminé, naissent tantôt isolément, tantôt par un tronc commun. Ils se distribuent à la glande lacrymale.

b. *Rameaux palpébraux.* — Les rameaux palpébraux, continuant le trajet du lacrymal, atteignent la paupière supérieure à l'union de son tiers externe avec ses deux tiers internes. Ils s'épuisent, par le plus grand nombre de leurs filets, dans la peau et la muqueuse de la partie externe de la paupière supérieure et, par quelques filets transversaux, dans la peau de la région temporale.

RÉSUMÉ DU NERF OPHTHALMIQUE

- a). *Br. collatérales* . . . . . .
  - Anast. pour moteur oculaire commun.
  - — — pathétique.
  - — — moteur oculaire externe.
  - Nerf récurrent d'Arnold.
- b). *Br. terminales* . .
  - *Br. collatérales* . .
    - Rac. sensitive du gangl. ophthalmique.
    - Longs nerfs ciliaires.
    - Filet sphéno-ethmoïdal.
  - 1° N. NASAL . . . .
    - *Br. terminales*. . .
      - Nasal externe . . .
        - f. palpébraux.
        - f. nasaux.
        - f. intersourciliers.
        - f. lacrymaux.
      - Nasal interne . . .
        - f. interne.
        - f. externe.
  - 2° N. FRONTAL . . . . . .
    - Frontal externe . .
      - f. palpébraux.
      - f. frontaux.
      - f. osseux.
    - Frontal interne. . .
      - f. palpébraux.
      - f. frontaux.
      - f. nasaux.
  - 3° N. LACRYMAL. . . . . .
    - r. lacrymaux.
    - r. palpébraux.

Ganglion ophthalmique ou ciliaire.

Le ganglion ophthalmique, qu'on désigne encore sous le nom de *ganglion ciliaire*, est un petit renflement d'un gris jaunâtre, situé sur le côté externe du nerf optique à la réunion de son tiers postérieur avec ses deux tiers antérieurs. Aplati dans le sens transversal, il affecte le plus souvent (fig. 488,1) la forme d'un quadrilatère aux angles légèrement arrondis. Il mesure en moyenne 2 millimètres dans le sens antéro-postérieur, 1 millimètre seulement dans le sens vertical. Ainsi disposé, le ganglion ophthalmique présente deux faces et quatre angles. De ses deux faces, l'une, l'interne, est accolée au nerf optique ; l'autre, l'externe, répond au tissu cellulo-graisseux de l'orbite. De ses quatre angles, deux sont antérieurs, deux sont postérieurs : c'est par ces quatre angles que le ganglion ophthalmique entre en relation, d'une part avec les différents cordons nerveux auxquels il est annexé, d'autre part avec les territoires organiques aux-

quels il est destiné. Comme tous les ganglions sympathiques, qui ne sont que de petits centres d'innervation périphérique, le ganglion ophthalmique reçoit des rameaux nerveux et il en émet : les premiers sont ses *branches afférentes* ou *racines;* les seconds, ses *branches efférentes* ou *branches de terminaison.*

1° **Branches afférentes.** — Les branches afférentes ou racines du ganglion ophthalmique sont au nombre de trois : une racine sensitive, une racine motrice, une racine sympathique (fig. 488).

a. *Racine sensitive.* — La racine sensitive (4) lui vient du nasal. Elle se détache de ce nerf, avant ou peu après son entrée dans l'orbite, et aboutit à l'angle posté-

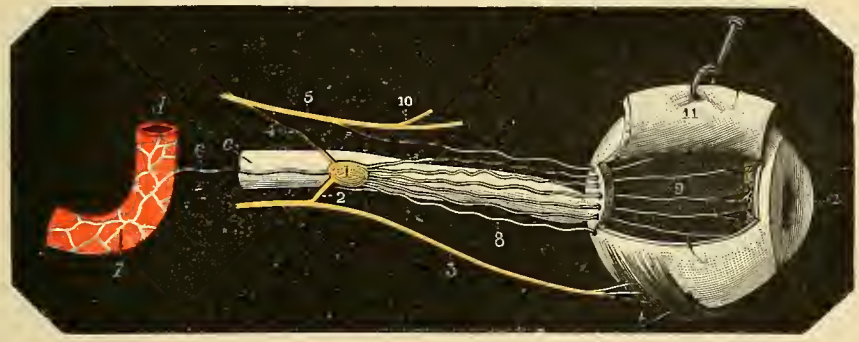

Fig. 488.

Ganglion ophthalmique, vu par son côté externe.

a, globe de l'œil du côté droit. — *b*, muscle petit oblique. — *c*, nerf optique. — *d*, artère carotide interne.
1, ganglion ophthalmique. — 2, sa *racine motrice*, provenant de 3, rameau que le moteur oculaire commun envoie au petit oblique. — 4, sa *racine sensitive*, provenant de 5, nerf nasal. — 6, sa *racine sympathique*, provenant de 7, plexus caverneux. — 8, nerfs ciliaires. — 8', un nerf ciliaire, provenant directement du nasal. — 9, les nerfs ciliaires dans leur trajet intra-oculaire. — 10, bifurcation du tronc du nasal en nasal interne et en nasal externe. — 11, un segment de la sclérotique, incisé et érigné en haut.

rieur et supérieur du ganglion. On l'appelle encore *racine longue* ou *racine grêle* : racine longue en raison de la longueur de son trajet, racine grêle en raison de sa ténuité.

Indépendamment de cette première racine sensitive qui est située au-dessus du nerf optique, il existerait, d'après Valentin et Hyrtl, une deuxième racine sensitive qui passerait au-dessous du nerf optique et qui, partant comme la précédente du nerf nasal, aboutirait à la partie postérieure et inférieure du ganglion : c'est la *racine longue inférieure.* Valentin la considère comme constante.

b. *Racine motrice.* — La racine motrice (2) se détache, comme nous l'avons déjà vu, du long rameau que le moteur oculaire commun envoie au petit oblique. Se portant obliquement en haut et en avant, elle aboutit à l'angle postérieur et inférieur du ganglion, dont elle n'est séparée, à son origine, que par un intervalle de 1, de 2 ou de 3 millimètres. Cette branche afférente du ganglion ophthalmique est donc très courte. Elle est en même temps beaucoup plus volumineuse que la branche que lui envoie le nerf nasal : aussi la désigne-t-on souvent, en raison de l'un ou l'autre de ces deux caractères, sous les noms de *racine courte* ou de *grosse racine.* Quelques expériences récentes d'Apolant (1896) nous apprennent que les fibres de l'oculo-moteur commun, sectionnées à leur émergence du névraxe, dégénèrent jusqu'au ganglion ophthalmique, mais pas au delà. Il en résulte que les fibres constitutives de notre racine motrice se terminent réellement dans le ganglion ophthalmique par des extrémités libres et, comme conséquence, que

les cellules de ce ganglion représentent de nouveaux neurones qui transmettent aux muscles intrinsèques de l'œil les incitations que leur apportent les fibres de l'oculo-moteur commun.

c. *Racine sympathique.* — La racine sympathique (6) prend naissance dans le plexus caverneux, je veux dire dans le plexus nerveux qui entoure la carotide interne à son passage dans le sinus caverneux. Il entre dans l'orbite avec le nerf nasal et se jette dans le bord postérieur du ganglion ophthalmique, soit isolément, soit en se fusionnant préalablement avec la racine sensitive.

Depuis Longet, on décrit, non seulement au ganglion ophthalmique, mais à tous les ganglions qui se disposent le long des branches du trijumeau : 1° une racine sensitive ; 2° une racine motrice ; 3° une racine sympathique ou végétative. Une pareille classification des rameaux afférents des ganglions, fort commode pour la description, peut être conservée et nous la conservons ; mais elle ne doit pas être prise à la lettre dans le sens physiologique de ces expressions. La plupart de ces racines, en effet, proviennent d'un nerf mixte et constituent naturellement, dès leur origine, un petit tronc mixte dans lequel l'expérimentation physiologique trouve des fibres nerveuses sensitives, motrices ou végétatives déjà mélangées. Pour citer quelques exemples (Morat), les éléments irido-dilatateurs, qui sont de provenance sympathique, se rendent au ganglion ophthalmique par ce rameau long et grêle qui lui vient du nasal sous le nom de racine sensitive. De même, les éléments vaso-dilatateurs de la voûte palatine, contenus dans le nerf palatin antérieur (voy. plus loin), traversent ou côtoient le ganglion sphéno-palatin ; mais ici encore ils proviennent, non pas de la racine sympathique de ce ganglion, mais bien du nerf maxillaire supérieur, par la racine dite sensitive. Les vaso-dilatateurs du voile du palais contenus dans le nerf palatin postérieur proviennent bien du nerf vidien, mais, justement, pas de sa racine sympathique : ils sont fournis par sa racine motrice (grand nerf pétreux superficiel), laquelle provient du facial, probablement du nerf de Wrisberg.

2° **Branches efférentes, nerfs ciliaires.** — Les branches efférentes du ganglion ophthalmique constituent les *nerfs ciliaires.* Ces nerfs prennent tous naissance sur les deux angles antérieurs du ganglion et se partagent, dès leur origine, en deux groupes : un groupe supérieur, composé de 3 ou 4 rameaux ; un groupe inférieur, plus important, qui en renferme de 5 à 7. Ces 8 ou 10 rameaux, bientôt rejoints par le ou les nerfs ciliaires que fournit directement le nerf nasal (p. 577) et qui forment les *longs nerfs ciliaires*, se portent vers le globe oculaire en décrivant des flexuosités nombreuses. Ils sont très fins et baignent en plein dans le tissu cellulo-graisseux qui entoure le nerf optique.

Dans cette première partie de leur trajet, les nerfs ciliaires fournissent quelques filets très déliés : 1° à la gaine externe du nerf optique ; 2° à l'artère ophthalmique ou à ses branches.

Parvenus au globe oculaire, les nerfs ciliaires perforent la sclérotique tout autour de l'entrée du nerf optique. Ils cheminent alors (fig. 488, 9), comme autant de méridiens, entre la sclérotique et la choroïde, dans la couche de tissu conjonctif lâche qui unit l'une à l'autre ces deux membranes et que l'on désigne sous le nom de *lamina fusca* (voy. Choroïde). Chemin faisant, ils abandonnent quelques gros rameaux à la sclérotique et à la choroïde et arrivent ainsi sur la face externe du muscle ciliaire. Là, ils forment un riche plexus, très nettement décrit par Arnold et par Ivanoff. De ce plexus s'échappent en divergeant une multitude de petits filets terminaux, destinés au muscle ciliaire, à l'iris et à la cornée. Nous nous contenterons, pour l'instant, de ces indications sommaires : nous reviendrons sur ces terminaisons nerveuses, pour les décrire alors avec quelques détails, en étudiant le globe de l'œil (voy. Organes des sens).

3° **Signification morphologique.** — La signification morphologique du ganglion ophthalmique a été longtemps controversée et la place qu'il convient de lui assigner en anatomie générale, malgré les recherches nombreuses qu'a suscitées

une pareille question, est encore incertaine. Tandis que certains auteurs, avec Jerogoff, le considèrent comme un ganglion spinal, d'autres, comme Retzius, le rattachent au système du grand sympathique. Krause, à son tour, conciliant les deux opinions, n'hésite pas à regarder le ganglion ophthalmique comme formé par deux ganglions distincts, l'un appartenant au sympathique, l'autre représentant un ganglion spinal, ganglions fusionnés sur la plupart des sujets, mais séparés parfois par anomalie.

Dans un travail récent publié dans les *Morphol. Arbeiten de* Schwalbe de 1896, Holtzmann a repris la question de la structure du ganglion ophthalmique et ses recherches, poursuivies comparativement dans de nombreux groupes zoologiques, nous apprennent que cette structure varie beaucoup suivant les espèces. C'est ainsi que, chez les batraciens, le ganglion renferme à la fois des cellules sympathiques et des cellules rappelant celles des ganglions spinaux. Chez les oiseaux (poulet, pigeon, canard, oie), on ne rencontre que des éléments à type spinal. Mêmes discordances chez les mammifères : chez le chien, le ganglion nous présente, comme chez les batraciens, des cellules sympathiques et des cellules à type spinal en proportions variées ; chez le chat, il est purement sympathique ; chez le lapin, il est constitué exclusivement par des cellules à type spinal ; mais on rencontre des éléments ganglionnaires sympathiques sur la portion orbitaire de l'oculo-moteur.

Au total, la signification morphologique du ganglion ophthalmique, envisagée dans la série, est fort variable : le ganglion est, suivant les espèces, un ganglion sympathique, un ganglion spinal ou un ganglion mixte, je veux dire un ganglion renfermant à la fois des éléments à type spinal et des éléments sympathiques.

Variétés. — Les variations anatomiques de l'ophthalmique et de ses branches sont excessivement nombreuses ; nous ne signalerons ici que les principales, renvoyant le lecteur, pour les anomalies moins importantes, à la *Névrologie* de Valentin, aux *Anomalies des nerfs* de Krause et Tegelmann et au mémoire de Svitzer, *Von einigen nicht häufig vorkommenden Variationen der Augennerven*, Copenhague, 1845.

1° Branches de l'ophthalmique. — Le *nerf lacrymal* reçoit parfois une anastomose, soit du nasal, soit du frontal. Schlemm a vu cette anastomose naître de la racine sensitive du ganglion ophthalmique. — On l'a vu présenter un volume anormal et remplacer, dans ce cas, une portion du sus-orbitaire. — Je l'ai vu, deux fois, envoyer un filet au groupe des ciliaires. — On l'a vu fournir un petit rameau qui accompagnait l'artère ciliaire longue.

Le *nerf frontal* envoie assez fréquemment une anastomose au lacrymal. — Cruveilhier a vu le nerf sus-trochléaire traverser le sinus frontal.

Le *nerf nasal* envoie quelquefois un filet au sinus frontal. — Flesebeck (*Arch. f. Med. u. Phys.*, 1839) l'a vu envoyer quelques filets au muscle releveur. — Cruveilhier (*Anat.*, III, 514) signale un filet récurrent, qui se détache du nasal interne sur la lame criblée, retourne à l'orbite par un conduit spécial et se jette soit dans le nasal externe, soit dans le frontal. — Dans un cas de Svitzer, le nasal envoyait une anastomose au moteur oculaire commun et au moteur oculaire externe. — J'ai vu, dans deux cas, le nasal externe faire défaut et être suppléé par un rameau du frontal. — Dans un autre cas, que j'ai observé en 1874, ce même nasal externe se partageait en deux branches : l'une suivait le trajet ordinaire ; l'autre pénétrait dans l'os frontal à 15 millimètres en arrière du rebord orbitaire, en ressortait un peu au-dessus de l'articulation naso-frontale et se ramifiait alors dans la peau de la racine du nez.

2° Ganglion ophthalmique. — On l'a vu absent (Haller) ; il est probable que, dans ce cas, les cellules nerveuses, qui le constituent normalement, étaient éparses sur les filets qui sont en relation avec le ganglion, comme on l'observe, du reste, dans quelques espèces animales, les amphibiens et les sélaciens par exemple (Schwalbe). — Par contre, on rencontre parfois, mais bien rarement, un petit ganglion accessoire, lequel est situé, selon les cas, soit au-dessus, soit au-dessous du ganglion principal.

La *racine sensitive* est bien souvent multiple, comme aussi elle peut faire défaut ; dans ce dernier cas, les filets sensitifs sont probablement apportés au ganglion par la racine motrice, devenant ainsi une racine mixte. Il est rationnel d'admettre que lorsque la racine sensitive fait défaut, les nerfs ciliaires directs, c'est-à-dire ceux qui émanent directement du nerf nasal, sont

plus nombreux ou plus volumineux que d'habitude. — On a vu cette racine sensitive naître anormalement du ganglion de Gasser, du tronc même de l'ophthalmique, du nerf lacrymal. — On l'a vue donner un filet à l'élévateur de la paupière, un ou plusieurs filets au groupe des ciliaires. — Le ganglion ophthalmique est relié quelquefois au ganglion sphéno-palatin par un filet anastomotique, que Hyrtl considère à tort comme étant toujours un faisceau fibreux ; ce filet, figuré par Arnold, a présenté à Valentin de véritables fibres nerveuses.

La *racine courte* ou *motrice* a été vue absente, double ou multiple (4 filets dans un cas de Svitzer). — Elle peut provenir du tronc même du moteur oculaire commun ou de sa branche de bifurcation supérieure. — Elle peut provenir aussi du moteur oculaire externe : W. Krause estime que, dans ce cas, elle n'a fait que s'accoler à ce dernier nerf, et qu'elle émane en réalité du moteur oculaire commun. — Une racine surnuméraire, issue du moteur oculaire externe, peut exister concurremment avec la racine normale fournie par le moteur oculaire commun. — Cette racine motrice peut fournir directement quelques rameaux ciliaires.

La *racine sympathique* peut naître du plexus caverneux par plusieurs radicules distinctes. — On a signalé une racine accessoire partant du plexus carotico-tympanique. — Patruban et Valentin signalent un filet qui, du plexus carotidien, se rendait directement au globe oculaire sans présenter aucune connexion avec le ganglion.

Le nombre des *filets efférents* du ganglion ophthalmique est fort variable : ce nombre diminue d'ordinaire, quand augmente celui des longs nerfs ciliaires provenant directement du nasal. — Henle décrit un filet ciliaire, plus long que les autres, perforant la sclérotique à la partie antérieure du globe oculaire. — Delbet (*loc. cit.*) a vu, une fois, un nerf ciliaire se diriger jusqu'à l'hémisphère antérieur de l'œil, puis revenir sur ses pas en se recourbant en anse et traverser la sclérotique dans l'hémisphère postérieur.

B. — *Deuxième branche :* NERF MAXILLAIRE SUPÉRIEUR ET GANGLION SPHÉNO-PALATIN

Branche moyenne du trijumeau, le nerf maxillaire supérieur se détache du bord inférieur du ganglion de Gasser, entre l'ophthalmique qui est en dedans et le maxillaire inférieur qui est en dehors (fig. 496,5). De là, il se porte d'arrière en avant et un peu de dedans en dehors, vers le trou grand rond. Il sort du crâne par cet orifice et arrive dans la fosse ptérygo-maxillaire (voy. Ostéol., p. 214), qu'il traverse d'arrière en avant. Il s'engage alors dans la gouttière sous-orbitaire, puis dans le canal sous-orbitaire et débouche enfin par le trou sous-orbitaire, pour se terminer dans les parties molles de la joue.

Dans le crâne, le nerf maxillaire supérieur, comme le ganglion de Gasser dont il émane, est contenu dans un dédoublement de la dure-mère. Au voisinage du ganglion, il est aplati, rubané, plexiforme. Ce n'est que plus loin, en traversant le trou grand rond, qu'il se condense et s'arrondit pour revêtir, à partir de ce point, la forme d'un cordon plus ou moins cylindrique. — Dans la fosse ptérygo-maxillaire, il baigne en plein dans le tissu graisseux demi-fluide qui remplit cette cavité osseuse. — Dans la gouttière sous-orbitaire, il est séparé des parties molles de l'orbite par une lame fibreuse, qui le recouvre en transformant cette gouttière en canal. — Dans le canal sous-orbitaire, il répond sur tout son pourtour à la paroi osseuse de ce conduit. — A la joue, enfin, ses ramifications terminales reposent sur la face antérieure du muscle canin. Elles sont situées immédiatement sous la peau.

Depuis le ganglion de Gasser, où il prend naissance, jusqu'au trou sous-orbitaire, où il fournit ses branches terminales, les *rameaux sous-orbitaires*, le nerf maxillaire supérieur donne cinq branches collatérales, savoir : une dans le crâne, le *rameau méningien moyen ;* quatre en dehors du crâne, le *rameau orbitaire*, les *rameaux du ganglion sphéno-palatin*, les *rameaux dentaires postérieurs*, le *rameau dentaire antérieur*. Nous décrirons tout d'abord ces différents rameaux du nerf maxillaire supérieur et étudierons, en dernier lieu, le ganglion qui lui est annexé, le *ganglion sphéno-palatin*.

1° **Rameau méningien moyen.** — Nous désignerons sous ce nom un filet nerveux extrêmement fin, qui se détache du nerf maxillaire supérieur avant son passage à travers le trou grand rond et se distribue à la dure-mère de la région, en accompagnant l'artère méningée moyenne.

2° **Rameau orbitaire.** — Le rameau orbitaire (fig. 489,7) se détache de la face supérieure du nerf maxillaire supérieur, immédiatement après sa sortie du trou

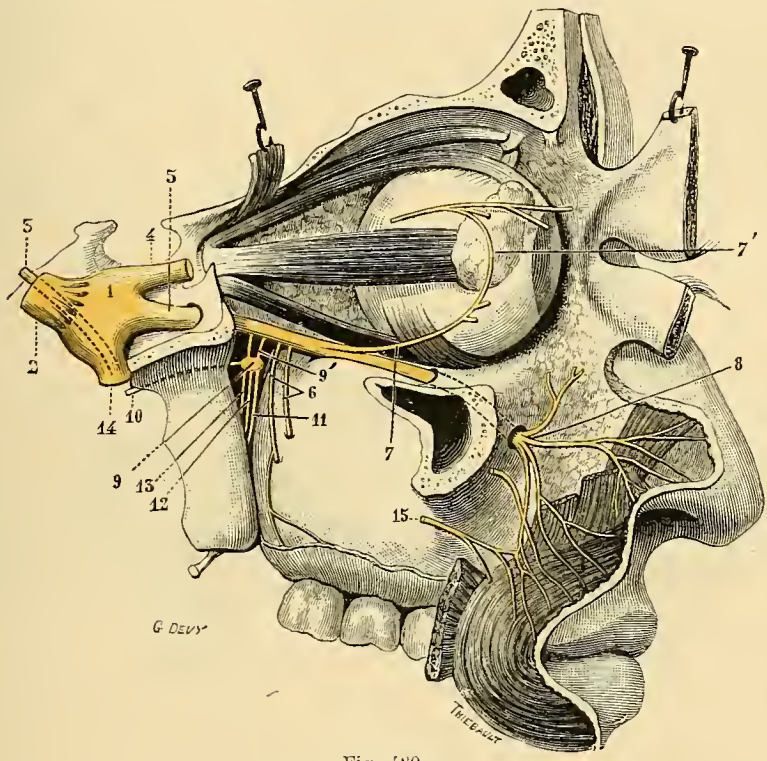

Fig. 489.

Nerf maxillaire supérieur, vue latérale.

1, ganglion de Gasser. — 2, grosse racine du trijumeau. — 3, sa petite racine. — 4, ophthalmique. — 5, nerf maxillaire supérieur. — 6, nerfs dentaires postérieurs. — 7, rameau orbitaire, s'anastomosant, en 7, avec le lacrymal. — 8, bouquet sous-orbitaire. — 9, ganglion sphéno-palatin, avec 9', ses racines sensitives. — 10, nerf vidien. — 11, 12, 13, nerfs palatins antérieur, moyen et postérieur. — 14, nerf maxillaire inférieur. — 15, un rameau du facial, s'anastomosant avec des filets sous-orbitaires.

grand rond. Se portant directement en avant, il traverse la fosse ptérygo-maxillaire, pénètre dans l'orbite à travers la fente sphéno-maxillaire et se divise, sur la paroi externe de cette cavité, en deux rameaux plus petits, un rameau supérieur ou lacrymo-palpébral et un rameau inférieur ou temporo-malaire :

a. *Rameau lacrymo-palpébral.* — Le rameau lacrymo-palpébral se dirige en haut et en avant vers la glande lacrymale. Il se partage lui-même en deux filets : 1° un *filet lacrymal*, qui s'anastomose, comme nous l'avons déjà vu (p. 580), avec la branche lacrymale de l'ophthalmique et se rend à la glande lacrymale ; 2° un *filet palpébral*, qui passe au-dessous de la glande lacrymale et se distribue à la paupière supérieure.

b. *Rameau temporo-malaire.* — Le rameau temporo-malaire pénètre dans le conduit malaire (Ostéol., p. 183) et se divise, en même temps que ce conduit, en

deux rameaux secondaires : 1° un *filet malaire*, qui sort à la face externe de l'os malaire et se perd dans la peau de la pommette ; 2° un *filet temporal*, qui débouche dans la fosse temporale, s'y anastomose avec le nerf temporal profond antérieur et vient se distribuer, après avoir perforé le muscle temporal, dans la peau de la région temporale.

3° Rameaux du ganglion sphéno-palatin. — Ces rameaux (fig. 489,9'), au nombre de deux ou trois, toujours très grêles et très courts, se détachent du maxillaire supérieur à la partie moyenne de la fosse ptérygo-maxillaire. De là, ils se portent verticalement en bas et se perdent, presque immédiatement après leur origine, dans le ganglion sphéno-palatin, dont ils constituent l'une des racines sensitives. Nous les retrouverons à propos de ce ganglion.

4° Rameaux dentaires postérieurs. — Au nombre de deux ou trois, les rameaux dentaires postérieurs (fig. 490,2) se séparent du nerf maxillaire supérieur au

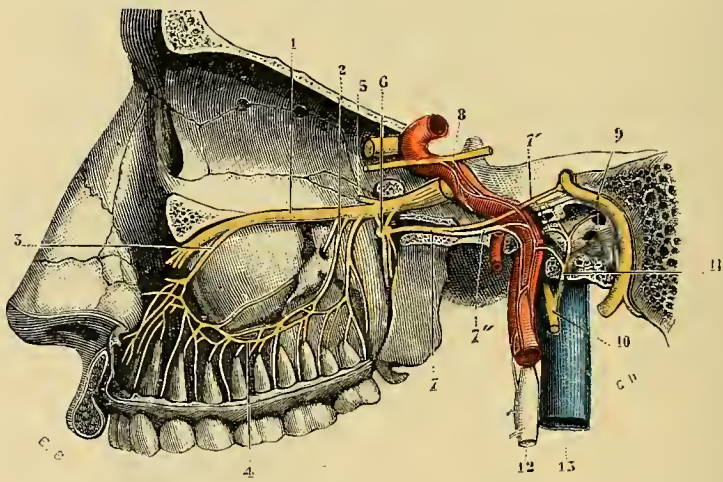

Fig. 490.

Rameaux dentaires du nerf maxillaire supérieur (d'après Hirschfeld).

1, nerf maxillaire supérieur. — 2, nerfs dentaires postérieurs. — 3, nerf dentaire antérieur. — 4, plexus dentaire. — 5, rameau orbitaire, sectionné tout près de son origine. — 6, ganglion sphéno-palatin, suspendu au nerf maxillaire supérieur par deux racines sensitives. — 7, nerf vidien, avec : 7', son filet cranien et 7'', son filet carotidien. — 8, nerf moteur oculaire commun et son anastomose avec le plexus carotidien. — 9, nerf facial. — 10, nerf glosso-pharyngien, avec 11, rameau de Jacobson. — 12, ganglion supérieur du grand sympathique. — 13, veine jugulaire interne.

moment où celui-ci va s'engager dans la gouttière sous-orbitaire. Se portant en bas et un peu en dehors, ils descendent sur la tubérosité du maxillaire, envoient quelques filets à la muqueuse buccale et aux gencives et s'engagent ensuite dans les conduits osseux que nous avons décrits, en Ostéologie, sur la partie postérieure du maxillaire. Ils descendent ainsi, dans l'épaisseur de l'os, jusqu'au voisinage des dents molaires. Là, ils se divisent et s'anastomosent de façon à former une sorte de plexus, à mailles irrégulières, d'où s'échappent quatre ordres de filets terminaux, savoir : 1° des *filets dentaires*, qui pénètrent dans les racines des grosses et des petites molaires et se distribuent aux parties sensibles des dents ; 2° des *filets alvéolaires*, qui se rendent au périoste des alvéoles ; 3° des *filets muqueux*, qui viennent se ramifier dans la muqueuse du sinus maxillaire ; 4° les *filets osseux*, qui se perdent dans le maxillaire lui-même.

5° Rameau dentaire antérieur. — Le rameau dentaire antérieur (fig. 490,3) naît du maxillaire supérieur à 8 ou 10 millimètres en arrière du trou sous-orbitaire. De là, il se dirige obliquement en bas, vers les incisives, en suivant un conduit spécial creusé dans l'épaisseur du maxillaire (Ostéol, p. 177). Dans son trajet, il fournit quelques filets récurrents, qui vont s'anastomoser avec le plexus dentaire que nous venons de décrire. Il s'épuise ensuite en quatre ordres de filets, savoir : 1° des *filets nasaux*, qui se rendent à la muqueuse du canal nasal ; 2° des *filets dentaires*, pour les racines des deux incisives et de la canine correspondante ; 3° des *filets alvéolaires*, pour le périoste alvéolaire et la muqueuse gingivale ; 4° des *filets osseux*, pour la portion du maxillaire qu'il traverse.

En se réunissant avec les nerfs dentaires postérieurs, le nerf dentaire antérieur forme au-dessus des racines des dents une anse plexiforme (fig. 490, 4), dont la concavité est dirigée en haut et qui porte le nom de *plexus dentaire*. Il existe, en outre, un peu au-dessus de la canine, toujours dans l'épaisseur de l'os, un petit ganglion plexiforme, décrit par Bochdaleck (*Œsterr. Jahrbuch*, t. XIX, p. 233), auquel aboutissent des filets du dentaire antérieur et un filet provenant du nerf nasal postérieur : c'est le *ganglion de Bochdaleck*. La nature ganglionnaire de ce plexus nerveux a été mise en doute par Valentin.

6° Rameaux sous-orbitaires. — A sa sortie du trou sous-orbitaire, le nerf maxillaire supérieur s'épanouit en un grand nombre de rameaux et ramuscules terminaux, dont l'ensemble constitue le *bouquet sous-orbitaire* (fig. 489,8). Envisagés au point de vue de leur distribution, ces filets nerveux du bouquet sous-orbitaire se divisent en trois groupes, savoir : 1° des *filets ascendants* ou *palpébraux*, qui viennent se perdre en haut dans la peau et la muqueuse de la paupière inférieure ; 2° des *filets descendants* ou *labiaux*, qui se dirigent en bas vers la lèvre supérieure et se perdent, en partie dans la peau et les bulbes pileux, en partie dans la muqueuse et la couche glandulaire sous-jacente ; 3° des *filets internes* ou *nasaux*, qui, se portant en dedans, s'épuisent dans la peau de l'aile du nez et aussi dans la peau qui tapisse le vestibule des fosses nasales.

RÉSUMÉ DU NERF MAXILLAIRE SUPÉRIEUR

- a). *Br. collatérales* . . . . . .
  - 1 *intra-crânienne* . . . | R. méningien moyen.
  - 4 *extra-crâniennes*. . .
    - R. orbitaire. . . . . .
      - lacrymo-palpébral.
      - temporo-malaire.
    - R. du gangl. sphéno-palatin.
    - R. dentaires postérieurs . .
      - f. dentaires.
      - f. alvéolaires.
      - f. muqueux.
      - f. osseux.
    - R. dentaire antérieur. . . .
      - f. nasaux.
      - f. dentaires.
      - f. alvéolaires.
      - f. osseux.
- b). *Br. terminales* . . . . . | R. sous-orbitaires . . . . .
  - f. palpébraux.
  - f. labiaux.
  - f. nasaux.

Ganglion sphéno-palatin ou *ganglion de Meckel.*

Découvert par Meckel en 1749 et parfaitement étudié dans ses relations anatomo-physiologiques par Longet près d'un siècle plus tard, en 1842, le ganglion sphéno-palatin est un petit renflement grisâtre, de forme triangulaire, que l'on rencontre dans la fosse ptérygo-maxillaire, immédiatement en dehors du trou sphéno-palatin. Il est situé (fig. 489,9) au-dessous du nerf maxillaire supérieur, dont il n'est

séparé que par un petit intervalle de quelques millimètres. De même que le ganglion l'ophthalmique, il reçoit des filets nerveux (*branches afférentes*) et il en émet (*branches efférentes*).

1° Branches afférentes, nerf vidien. — Nous avons déjà indiqué, à la page 586, les deux ou trois petits filets qui, du nerf maxillaire supérieur, descendent sur le ganglion. Ce sont là (fig. 489, 9') de vraies racines sensitives, pénétrant en partie dans la masse ganglionnaire, en partie aussi ne faisant que s'accoler à elle pour se jeter, un peu plus bas, dans ses branches efférentes.

A. Nerf vidien, sa constitution anatomique. — Indépendamment de ces racines, issues du nerf maxillaire supérieur lui-même, le ganglion sphéno-palatin en possède trois autres, qui sont réunies en un seul tronc, le *nerf vidien*. Ce nerf vidien (fig. 491, 14) aboutit au côté postérieur du ganglion. Si nous le suivons à partir de ce point en nous acheminant vers ses origines, nous le voyons s'engager dans le canal vidien qui est situé en arrière (Ostéol., p. 217), le parcourir dans toute sa longueur et arriver ainsi au-dessous du trou déchiré antérieur. Là, il s'infléchit en haut, traverse la lame fibreuse qui ferme cet orifice et se divise alors en deux rameaux, un rameau carotidien et un rameau cranien :

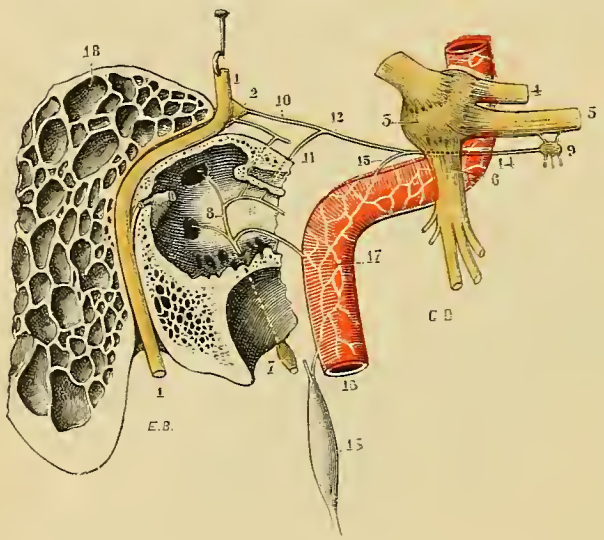

Fig. 491.

Ganglion sphéno-palatin et ses différentes racines, vus par le côté externe (*demi-schématique*).

1, nerf facial. — 2, ganglion géniculé. — 3, ganglion de Gasser, avec ses trois branches : 4, ophthalmique ; 5, maxillaire supérieur ; 6, maxillaire inférieur. — 7, glosso-pharyngien (ganglion d'Andersch), avec 8, le nerf de Jacobson. — 9, ganglion sphéno-palatin. — 10, grand nerf pétreux superficiel. — 11, grand nerf pétreux profond. — 12, filet cranien du nerf vidien, formé par la réunion des deux rameaux précédents. — 13, filet carotidien du même nerf. — 14, nerf vidien. — 15, ganglion cervical supérieur du sympathique. — 16, carotide interne. — 17, plexus carotidien. — 18, rocher, scié parallèlement à la portion descendante de l'aqueduc de Fallope.

a. *Rameau carotidien.* — Le rameau carotidien (13) pénètre, comme son nom l'indique, dans le canal carotidien du rocher et se perd dans le plexus nerveux du grand sympathique qui entoure à ce niveau la carotide interne.

b. *Rameau cranien.* — Le rameau cranien (12), se séparant du précédent, mais restant toujours dans le crâne, se dirige en dehors et un peu en arrière. Il s'engage alors dans une petite gouttière que lui offre la face antérieure du rocher et se subdivise bientôt lui-même en deux rameaux secondaires : l'un, sous le nom de *grand nerf pétreux superficiel* (10), pénètre dans l'hiatus de Fallope et aboutit au facial au niveau du ganglion géniculé ; l'autre, sous le nom de *grand nerf pétreux profond* (11), traverse également le rocher, arrive dans la caisse du tympan et se jette dans le rameau de Jacobson, branche du glosso-pharyngien (voy. ce nerf), dont il n'est en réalité qu'un rameau collatéral.

B. Le nerf vidien, suivi de ses origines vers le ganglion. — Tel est le nerf vidien, suivi du ganglion vers son origine, comme le suit le scalpel dans les salles de dissection. Si nous l'envisageons maintenant en sens inverse, à un point de vue plus conforme à son véritable rôle, nous le voyons constitué par deux rameaux : 1° un *rameau carotidien*, émanant du plexus sympathique qui entoure l'artère carotide interne dans son passage à travers le rocher ; 2° un *rameau cranien*, situé sur la face antérieure du rocher, au-dessous du ganglion de Gasser et formé lui-même par la réunion d'un filet moteur issu du facial et d'un filet sensitif issu du glosso-pharyngien. Rameau carotidien et rameau cranien convergent l'un et l'autre vers le trou déchiré antérieur. Là, ils se réunissent en un tronc commun, qui n'est autre que le *nerf vidien*. Ce tronc, ainsi constitué, traverse tout d'abord le trou déchiré antérieur, qui l'amène au-dessous du crâne. Se portant alors d'arrière en avant, il s'engage dans le canal vidien, le parcourt dans toute son étendue, débouche dans la fosse ptérygo-maxillaire, y rencontre le ganglion sphéno-palatin et disparaît dans la partie postérieure de ce ganglion.

C. Résumé. — Au total, le ganglion sphéno-palatin reçoit, comme le ganglion ophthalmique, trois racines physiologiquement différentes, savoir :

1° Une *racine sensitive :* cette racine est double ; l'une émane du nerf maxillaire supérieur ; l'autre, par l'intermédiaire du nerf vidien, lui vient du glosso-pharyngien (*grand pétreux profond*) ;

2° Une *racine motrice :* elle lui vient du facial (*grand pétreux superficiel*) par l'intermédiaire du nerf vidien ;

3° Une *racine sympathique :* elle provient du plexus carotidien et aboutit encore au ganglion par l'intermédiaire du nerf vidien (*filet carotidien*).

Nous pouvons maintenant aborder la description des branches efférentes.

2° **Branches efférentes.** — Les branches efférentes du ganglion de Meckel (fig. 489 et 492), à la fois très nombreuses et très importantes, peuvent être groupées comme suit : un rameau pharyngien, des filets orbitaires, le nerf sphéno-palatin et les nerfs palatins.

1° Rameau pharyngien ou ptérygo-palatin. — Ce rameau (fig. 492,6), que l'on désigne encore sous le nom de *nerf de Bock*, du nom de l'anatomiste qui l'a le premier bien décrit, se détache de la partie postérieure et interne du ganglion sphéno-palatin. Se portant de là obliquement en arrière et en dedans, il s'engage dans le conduit ptérygo-palatin (Ostéol., p. 216), et se divise, à sa sortie de ce canal, en plusieurs filets terminaux, qui se distribuent : les uns, à la muqueuse de la partie supérieure et postérieure des fosses nasales ; les autres, à la partie de la muqueuse pharyngienne qui avoisine la trompe d'Eustache.

2° Filets orbitaires. — Ce sont des filets très grêles qui se détachent de la partie supérieure et antérieure du ganglion et pénètrent dans l'orbite par la fente sphéno-maxillaire. Très variables en nombre, deux, trois ou quatre, ils sont également très variables dans leur terminaison. On rencontre généralement un filet pour le périoste de la partie inféro-externe de l'orbite. On peut rencontrer, en outre, un filet pour le nerf optique (Arnold), un filet pour le ganglion ophthalmique (Tiedmann), un filet pour le nerf moteur oculaire externe (Bock).

3° Nerf sphéno-palatin. — Le nerf sphéno-palatin naît sur la face interne du ganglion sphéno-palatin et pénètre immédiatement dans les fosses nasales à

travers le trou sphéno-palatin (Ostéol., p. 216). Là il se divise en deux branches, le nerf sphéno-palatin externe et le nerf sphéno-palatin interne :

a. *Nerf sphéno-palatin externe.* — Le nerf sphéno-palatin externe (fig. 492,9), destiné à la paroi externe des fosses nasales, se résout en cinq ou six filets, qui se distribuent à la muqueuse du cornet supérieur et du cornet moyen.

b. *Nerf sphéno-palatin interne.* — Le nerf sphéno-palatin interne (fig. 493,3), beaucoup plus long que le précédent, se porte sur la paroi interne des fosses

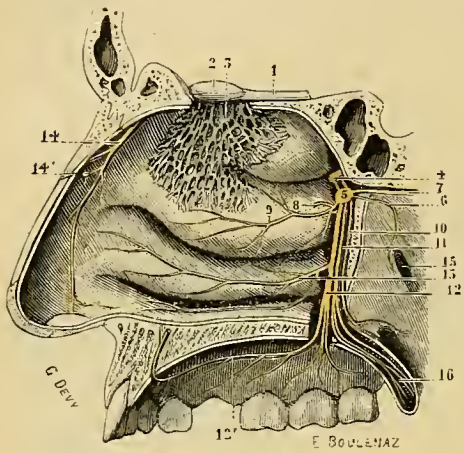

Fig. 492.

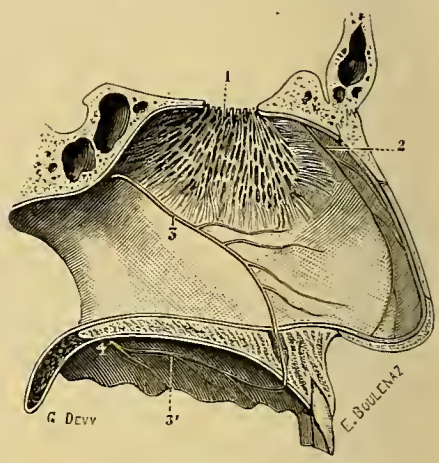

Fig. 493.

Fig. 492. — Le nerf sphéno-palatin externe, vu sur la paroi externe des fosses nasales.

1, bandelette olfactive. — 2, bulbe olfactif. — 3, ramifications externes du nerf olfactif. — 4, nerf maxillaire supérieur. — 5, ganglion sphéno-palatin. — 6, nerf ptérygo-palatin. — 7, nerf vidien. — 8, nerf sphéno-palatin interne, sectionné près de son origine. — 9, nerf sphéno-palatin externe — 10, nerf palatin postérieur. — 11, nerf palatin moyen. — 12, nerf palatin antérieur, avec 12', son anastomose avec le sphéno-palatin interne. — 13, nerf nasal postérieur. — 14, rameau externe du nasal interne, avec 14', naso-lobaire. — 15, orifice de la trompe d'Eustache. — 16, branches terminales du nerf palatin moyen.

Fig. 493. — Le nerf sphéno-palatin interne, vu sur la paroi interne des fosses nasales.

1, ramifications du nerf olfactif dans la pituitaire. — 2, filet interne du nasal interne. — 3, nerf sphéno-palatin interne, sectionné en arrière. — 3', son anastomose avec le nerf palatin antérieur 4.

nasales et la parcourt en diagonale depuis sa partie postérieure et supérieure jusqu'au conduit palatin antérieur, en lui abandonnant deux ou trois filets très déliés et d'une dissection difficile. Arrivé au conduit palatin antérieur, le nerf sphéno-palatin interne s'y engage et arrive ainsi à la voûte palatine, où il se perd dans la muqueuse de la région rétro-alvéolaire. Dans le conduit palatin antérieur, les deux nerfs sphéno-palatins internes, celui du côté droit et celui du côté gauche, s'adossent l'un à l'autre, mais sans échanger entre eux de filets anastomotiques, comme quelques auteurs l'ont prétendu par erreur.

4° Nerfs palatins. — Les nerfs palatins (fig. 492) se détachent de la partie inférieure du ganglion sphéno-palatin et descendent verticalement vers la voûte palatine, en suivant des conduits spéciaux déjà décrits (Ostéol., p. 217) entre le maxillaire supérieur et le palatin. Ces nerfs sont au nombre de trois; on les distingue, d'après leur situation respective, en palatin antérieur, palatin moyen, palatin postérieur :

a. *Nerf palatin antérieur.* — Le nerf palatin antérieur (12), le plus volumineux des trois, s'engage dans le conduit palatin postérieur, arrive à la partie postérieure et externe de la voûte palatine et se divise alors en deux groupes de filets termi-

naux : 1° des *filets postérieurs*, très grêles, qui se distribuent à la muqueuse du voile du palais et à la couche glanduleuse sous-jacente ; 2° des *filets antérieurs*, plus longs et plus volumineux, qui s'épuisent en ramuscules de plus en plus ténus dans la muqueuse des gencives et de la voûte palatine ; ces derniers filets s'anastomosent parfois (12') avec les filets terminaux du sphéno-palatin interne.

Dans son trajet à travers le conduit palatin, le nerf palatin antérieur abandonne quelques filets collatéraux à la muqueuse du sinus maxillaire et un rameau beaucoup plus important, le *nerf nasal postérieur et inférieur* (13). Ce dernier nerf s'échappe du conduit palatin par un petit canal spécial (quelquefois un simple orifice), qui l'amène dans les fosses nasales, sur l'extrémité postérieure du cornet inférieur. De là, il chemine d'arrière en avant sur la face interne de ce cornet et se distribue, par des filets ascendants et des filets descendants, à cette portion de la muqueuse pituitaire qui revêt le méat moyen, le cornet inférieur et le méat inférieur.

b. *Nerf palatin moyen.* — Le nerf palatin moyen (11) est le plus grêle du groupe. Il s'engage, un peu en arrière du précédent, dans un conduit palatin accessoire et vient se terminer dans la muqueuse du voile du palais et dans la couche glanduleuse sous-jacente.

c. *Nerf palatin postérieur.* — Le nerf palatin postérieur (10) descend de même dans un conduit palatin accessoire jusqu'à la voûte palatine. Là, il se divise en deux groupes de rameaux : des *rameaux sensitifs*, pour la muqueuse des deux faces du voile du palais ; des *rameaux moteurs*, pour les muscles péristaphylin interne et palato-staphylin. Si l'on veut bien se rappeler que le ganglion sphéno-palatin reçoit comme unique racine motrice le grand nerf pétreux superficiel, issu du facial, et que, d'autre part, les branches efférentes de ce ganglion n'innervent que deux muscles, le péristaphylin interne et la palato-staphylin, on en conclura naturellement que ces deux muscles sont, en réalité, innervés par le nerf facial.

3° Signification morphologique. — Le ganglion sphéno-palatin a exactement la même signification que le ganglion ophthalmique : il appartient au groupe des ganglions sympathiques et il en présente tous les caractères histologiques.

Variétés. — L'une ou l'autre branche du rameau orbitaire peut faire défaut, suppléée dans ce cas par les nerfs voisins. — Ce même rameau orbitaire peut fournir un filet surnuméraire à la peau du front. C. Krause l'a vu fournir un nerf ciliaire. — Cruveilhier a vu le nerf dentaire postérieur naître dans le canal sus-orbitaire. — Entre le dentaire postérieur et le dentaire antérieur, il peut exister un dentaire moyen. — Le ganglion sphéno-palatin envoyait un rameau au sinus sphénoïdal dans un cas de Longet, un rameau au plexus caverneux dans un cas de Fesebeck. — Les filets nasaux et palpébraux du sous-orbitaire peuvent se détacher du tronc nerveux avant le dentaire antérieur et sortir du maxillaire par un canal spécial, situé en dedans et au-dessus du trou sous-orbitaire normal (Ostéologie, p. 170). — Il n'est pas rare de voir quelques-unes des branches efférentes du ganglion sphéno-palatin, les branches palatines notamment, se détacher en totalité ou en partie du tronc même du maxillaire supérieur.

C. — *Troisième branche :* Nerf maxillaire inférieur et ganglion otique

Troisième et dernière branche du trijumeau, le nerf maxillaire inférieur (fig. 489,14) est constitué par deux racines : une *racine sensitive*, qui se détache de la partie la plus externe du ganglion de Gasser, immédiatement en dehors du nerf maxillaire supérieur : une *racine motrice*, qui n'est autre que la petite racine du trijumeau, que nous avons vue naître de la protubérance et que nous avons conduite (p. 573) jusqu'à la face profonde du ganglion de Gasser.

La racine sensitive, superficiellement placée, est, comme le maxillaire supérieur, aplatie et plexiforme : la racine motrice, située au-dessous d'elle, affecte la forme d'un petit cordon blanchâtre, légèrement aplati de haut en bas. L'une et l'autre, comprises dans un dédoublement de la dure-mère, se dirigent en dehors et un peu en avant vers le trou ovale. Jusque-là, elles restent simplement accolées et conservent toute leur indépendance. Ce n'est que dans le trou ovale et surtout à la sortie de cet orifice que les deux racines entrent en relation : on les voit, tout d'abord, se dissocier et s'envoyer mutuellement des faisceaux plus ou moins anas-

Fig. 494.

Nerf maxillaire inférieur, vue latérale.

1, nerf auriculo-temporal. — 2, son anastomose avec le facial. — 3, nerf massétérin, avec 4, nerf temporal profond postérieur. — 5, nerf temporal profond moyen. — 6, nerf buccal, avec 7, temporal profond antérieur. — 8, nerf lingual. — 9, nerf dentaire inférieur, avec 10, nerf mylo-hyoïdien et 11, nerf mentonnier. — 12, nerf sous-orbitaire. — 13, rameau malaire. — 14, facial.

tomosés (*plexus rétiforme* de Santorini) ; puis, elles se fusionnent entièrement pour constituer un tronc unique, qui est le nerf maxillaire inférieur.

Ce nerf, on le voit, est un nerf mixte, présentant une analogie remarquable avec les nerfs rachidiens, qui possèdent comme lui une racine motrice et une racine sensitive, cette dernière pourvue d'un ganglion.

Le nerf maxillaire inférieur est fort court. A quelques millimètres au-dessous du trou ovale, il s'épanouit en un bouquet terminal de sept branches nerveuses. Ces branches, très dissemblables par leur volume et par leur importance, peuvent d'après leur direction être classées comme suit : 1° trois branches externes, qui sont le *nerf temporal profond moyen*, le *nerf massétérin* et le *nerf buccal ;* 2° une branche interne, le *nerf du ptérygoïdien interne ;* 3° une branche postérieure, le

nerf auriculo-temporal ; 4° deux branches descendantes, le *nerf dentaire inférieur* et le *nerf lingual.*

Au nerf maxillaire inférieur est annexé un petit ganglion. *le ganglion otique* ou *ganglion d'Arnold.*

1° Nerf temporal profond moyen. — Le nerf temporal profond moyen (fig. 494,5) se détache de la partie antérieure et externe du nerf maxillaire inférieur, immédiatement au-dessous du trou ovale. De là, il se porte obliquement en dehors et en avant, entre la paroi supérieure de la fosse zygomatique, contre laquelle il est appliqué, et le muscle ptérygoïdien externe, sur lequel il repose. Il arrive ainsi à la crête antéro-postérieure (crête sphéno-temporale) qui sépare la fosse zygomatique de la fosse temporale. S'infléchissant alors en haut et en dehors, il chemine quelque temps entre la paroi cranienne et la face profonde du muscle temporal et, finalement, se perd dans ce muscle. Au moment de passer dans la fosse temporale, le nerf temporal profond moyen contracte généralement des anastomoses avec les deux nerfs suivants, le massétérin et le buccal. Ces anastomoses sont parfois assez multipliées pour former, dans ce cas, une sorte de plexus.

2° Nerf massétérin. — Le nerf massétérin (fig. 494,3), né du maxillaire inférieur au même niveau que le précédent, se dirige en dehors et un peu en arrière, cheminant entre la paroi supérieure de la fosse zygomatique et le muscle ptérygoïdien externe. Il sort de la fosse zygomatique en croisant le bord supérieur de ce dernier muscle, traverse de dedans en dehors l'échancrure sigmoïde du maxillaire inférieur et arrive ainsi à la face profonde du masséter, dans lequel il se termine par plusieurs rameaux divergents.

Mais déjà, au cours de son trajet, le nerf massétérin a abandonné trois rameaux collatéraux, savoir :

1° Un *filet anastomotique*, pour le nerf temporal profond moyen ;

2° Un *filet sensitif*, quelquefois double, pour l'articulation temporo-maxillaire ;

3° Le *nerf temporal profond postérieur* (4) : celui-ci, plus important que les deux autres, se détache du massétérin au niveau de la crête sphéno-temporale ; de là, il s'infléchit en haut, en contournant cette crête, chemine alors entre la paroi du crâne et la face profonde du temporal et se termine dans la partie postérieure de ce muscle.

3° Nerf buccal. — Le nerf buccal (fig. 494,6) naît du maxillaire supérieur au-dessous du trou ovale, soit par une racine unique, soit par deux racines, qui, d'abord distinctes, ne tardent pas à se réunir. Ce nerf, se portant en dehors et un peu en avant, s'engage dans l'interstice qui sépare les deux portions du muscle ptérygoïdien externe. Puis, s'infléchissant en bas et en avant, il descend vers le muscle buccinateur, en passant entre l'apophyse coronoïde du maxillaire inférieur et la tubérosité du maxillaire supérieur.

A. Branches collatérales. — Dans ce trajet descendant, le nerf buccal abandonne un certain nombre de branches collatérales :

1° Il fournit, tout d'abord, un ou deux rameaux musculaires au muscle ptérygoïdien externe qu'il traverse, ce sont les *rameaux du ptérygoïdien externe ;*

2° Il fournit ensuite un rameau ascendant (7), qui est le *nerf temporal profond antérieur ;* ce rameau se sépare du buccal au moment où ce dernier se dégage du muscle ptérygoïdien externe ; il se porte ensuite en haut et un peu en avant, au-dessous du muscle temporal, et se perd dans la partie antérieure de ce muscle,

après s'être anastomosé avec le filet temporal du rameau orbitaire du maxillaire supérieur (p. 585).

B. Branches terminales. — En atteignant la face externe du muscle buccinateur, le nerf buccal s'épanouit en de nombreux rameaux terminaux, que l'on distingue en rameaux superficiels et en rameaux profonds. Tous ces rameaux sont sensitifs.

1° Les *rameaux superficiels* ou *cutanés* s'épuisent en filets très grêles à la face profonde de la peau des joues. L'un d'eux s'anastomose, en avant du canal de Sténon, avec un rameau du facial, en formant avec ce dernier une arcade à concavité dirigée en haut et en arrière.

2° Les *rameaux profonds* ou *muqueux* perforent le muscle buccinateur et viennent se distribuer à la muqueuse buccale et à la couche glanduleuse sous-jacente.

4° Nerf du ptérygoïdien interne. — Le nerf du ptérygoïdien interne (fig. 495, 10 se détache de la partie interne du nerf maxillaire inférieur un peu au-dessous du trou ovale. Immédiatement après son émergence, il s'accole au ganglion otique ou même le traverse. Puis, se dirigeant obliquement en bas et un peu en dehors, il vient se terminer dans le muscle ptérygoïdien interne, qu'il pénètre par sa face interne.

Le nerf du ptérygoïdien interne fournit assez fréquemment, dans le voisinage du ganglion otique, un petit filet au muscle ptérygoïdien externe. Fréquemment aussi, ce filet nerveux du ptérygoïdien externe se détache du ganglion lui-même.

5° Nerf auriculo-temporal. — Le nerf auriculo-temporal (fig. 494.1), qu'on désigne encore parfois sous le nom de *nerf temporal superficiel* par opposition aux trois nerfs temporaux profonds ci-dessus décrits, se détache de la partie postérieure du maxillaire inférieur par deux racines plus ou moins plexiformes, lesquelles, naissant sur un même point et ne se réunissant l'une à l'autre qu'après un trajet de 1 ou 2 centimètres, forment dans leur ensemble une sorte de boutonnière, à travers laquelle passe l'artère méningée moyenne. Formé par ces deux racines, le nerf auriculo-temporal se dirige tout d'abord en arrière et en dehors, vers le col du condyle du maxillaire inférieur. Puis, contournant ce col, il s'infléchit brusquement en haut, passe entre le tubercule zygomatique et le conduit auditif externe et arrive ainsi à la région temporale, où il se termine.

A. Branches collatérales. — Le nerf auriculo-temporal fournit un grand nombre de branches collatérales, que l'on peut, pour la commodité de l'étude et d'après leur émergence, classer en deux groupes : 1° branches se détachant en dedans du condyle ; 2° branches naissant au niveau du condyle.

a. *Du ganglion otique au condyle*, le nerf auriculo-temporal, en partie plexiforme, fournit : 1° un filet pour le ganglion otique ; 2° un *filet anastomotique* pour le nerf dentaire inférieur ; 3° des *filets vasculaires* pour l'artère méningée moyenne et pour l'artère maxillaire interne ; 4° un *filet articulaire*, enfin, pour l'articulation temporo-maxillaire.

b. *Au niveau du col du condyle*, il envoie au facial un ou deux rameaux anastomotiques (fig. 508,7) et abandonne successivement : 1° des *rameaux parotidiens*, qui se perdent dans la parotide en traversant parfois de petits ganglions (Cruveilhier) ; 2° des *filets auriculaires inférieurs*, destinés au conduit auditif externe ; 3° un *filet auriculaire antérieur*, qui se distribue à la peau du tragus

et de la partie antérieure du pavillon de l'oreille : 4° des *filets vasculaires*, enfin, qui se jettent sur l'artère temporale superficielle.

B. Branches terminales. — Après avoir fourni ces différents rameaux, le nerf auriculo-temporal, considérablement amoindri dans son volume, poursuit son trajet ascendant dans le tissu cellulaire sous-cutané de la région temporale et s'épanouit en de nombreux filets divergents, lesquels se perdent dans la peau des tempes. On peut suivre ces filets terminaux jusqu'au delà de la bosse pariétale.

6° Nerf dentaire inférieur. — Le nerf dentaire inférieur (fig. 495,8) est la plus volumineuse de toutes les branches qui émanent du maxillaire inférieur. Conti-

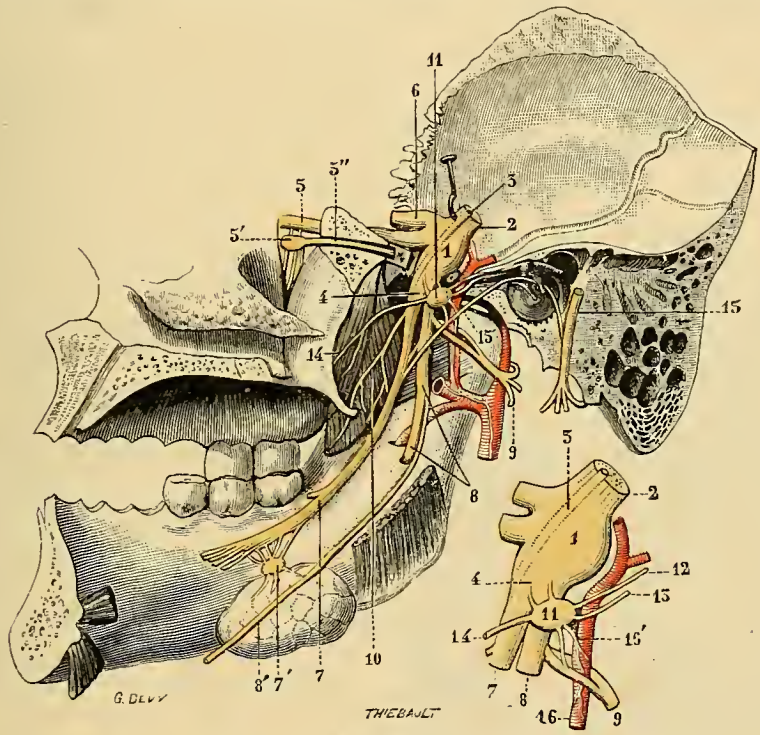

Fig. 495.

Nerf maxillaire inférieur et ganglion otique, vus en dedans.

(Le ganglion de Gasser a été retourné en haut et en dehors.)

1, ganglion de Gasser. — 2, sa racine sensitive. — 3, sa racine motrice, allant se perdre dans 4, le nerf maxillaire inférieur. — 5, maxillaire supérieur, avec : 5', ganglion sphéno-palatin et 5'', nerf vidien. — 6, ophthalmique. — 7, nerf lingual, avec 7', ganglion sous-maxillaire. — 8, nerf dentaire inférieur, avec 8', son rameau mylo-hyoïdien. — 9, nerf auriculo-temporal. — 10, nerf du ptérygoïdien interne. — 11, ganglion otique, réuni au maxillaire inférieur par deux racines sensitives. — 12, autre racine, venant du facial et du glosso-pharyngien. — 13, nerf du muscle interne du marteau. — 14, nerf du péristaphylin externe. — 15, nerf facial, avec 15', corde du tympan. — 16, artère méningée moyenne ; on voit, sur cette artère, un plexus nerveux d'où émane 16', la racine sympathique du ganglion otique.

nuant la direction de ce tronc nerveux, il se porte en bas et un peu en avant vers l'orifice supérieur du canal dentaire. Dans cette première partie de son trajet, il est situé tout d'abord entre les deux muscles ptérygoïdiens, puis entre le ptérygoïdien interne et la branche du maxillaire inférieur. Arrivé au canal dentaire, le nerf dentaire inférieur s'y engage avec l'artère et la veine de même nom et le parcourt jusqu'au niveau du trou mentonnier, où il se divise en deux branches terminales.

A. Branches collatérales. — Dans ce long trajet, le nerf dentaire inférieur fournit de nombreuses branches collatérales.

C'est d'abord, en allant de haut en bas, le *rameau anastomotique du lingual*, rameau toujours très court, quelquefois double (fig. 495), qui se détache du nerf dentaire à 1 ou 2 centimètres au-dessous du ganglion otique et, de là, se porte vers le lingual en suivant une direction oblique en bas et en avant.

Nous trouvons ensuite le *nerf mylo-hyoïdien :* ce rameau (fig. 495.8') se sépare du dentaire inférieur au moment où celui-ci s'engage dans le canal dentaire : il gagne immédiatement après la gouttière mylo-hyoïdienne, contre laquelle l'applique une lame fibreuse et, après avoir fourni dans bien des cas un filet récurrent qui remonte vers le lingual en perforant ou en contournant les faisceaux postérieurs du mylo-hyoïdien, il s'épuise en filets terminaux dans le muscle mylo-hyoïdien et le ventre antérieur du digastrique.

Dans le canal dentaire enfin, le nerf dentaire inférieur fournit : 1° des *filets dentaires*, pour les racines des grosses et des petites molaires ; 2° des *filets gingivaux*, pour la muqueuse des gencives ; 3° des *filets osseux*, pour le périoste et l'os.

B. Branches terminales. — Les branches terminales du dentaire inférieur naissent, comme nous l'avons vu plus haut, au niveau du trou mentonnier. Elles sont au nombre de deux, le nerf incisif et le nerf mentonnier :

a. *Nerf incisif*. — Le nerf incisif, continuant la direction du dentaire inférieur dont il émane, pénètre dans le canal incisif (Ostéol., p. 197) et y fournit trois filets : l'un pour la racine de la canine, les deux autres pour les racines des deux incisives correspondantes.

b. *Nerf mentonnier*. — Le nerf mentonnier (fig. 494,11), beaucoup plus important, s'échappe par le trou mentonnier et arrive ainsi à la région du menton. Comme le sous-orbitaire, avec lequel il présente les plus grandes analogies, il s'épanouit en un bouquet de filets divergents, qui se distribuent, les uns à la peau du menton et de la lèvre inférieure, les autres à la muqueuse labiale et à la couche glanduleuse sous-jacente.

7° Nerf lingual. — Le nerf lingual (fig. 495.7) est situé en avant du nerf dentaire inférieur. D'abord accolé à ce dernier nerf, il s'en sépare bientôt à angle très aigu, pour se porter vers la pointe de la langue en décrivant une courbe à concavité dirigée en haut et en avant.

A. Rapports. — Il présente ainsi deux portions, une *portion descendante* et une *portion horizontale*. — Sa première portion ou portion descendante est située tout d'abord entre le pharynx et le ptérygoïdien externe, plus bas entre les deux ptérygoïdiens et, finalement, entre le ptérygoïdien interne et la branche du maxillaire. — Sa deuxième portion ou portion horizontale chemine au-dessous de la muqueuse du plancher de la bouche, en dehors de l'hypoglosse, au-dessus de la glande sous-maxillaire et du muscle mylo-hyoïdien. Avant d'atteindre la pointe de la langue, où il se termine, le nerf lingual vient se loger dans l'interstice qui sépare le muscle lingual du génio-glosse ; il a, à son côté interne, le canal de Wharton.

B. Anastomoses. — Au cours de son trajet, le lingual présente quatre anastomoses. — La *première*, située un peu au-dessous du ganglion otique, n'est autre que le rameau, déjà décrit, que lui envoie le nerf dentaire inférieur. — La *deuxième*, beaucoup plus importante, est constituée par la *corde du tym-*

pan (fig. 495,15'), rameau du facial (voy. plus loin. p. 607) qui le rejoint un peu au-dessous, quelquefois au-dessus de l'anastomose précédente. — La *troisième* anastomose (fig. 528,10) s'étend du nerf lingual au nerf grand hypoglosse : elle a la forme d'une arcade à concavité dirigée en arrière, dont l'une des extrémités naît du nerf lingual à la partie moyenne de sa portion buccale, dont l'autre se perd dans l'hypoglosse au moment où ce nerf croise la face externe du muscle hyo-glosse. Cette anastomose peut être double ou même plexiforme. — La *quatrième* anastomose. enfin, lui vient du nerf mylo-hyoïdien et a été déjà décrite à propos de ce nerf. Elle n'est pas constante.

C. Distribution. — Du nerf lingual émanent une multitude de rameaux et ramuscules très variables par leur volume et par leur nombre, mais assez constants dans leur mode de distribution :

a. Le plus grand nombre de ces filets terminaux sont destinés à la muqueuse linguale, à la portion de cette muqueuse qui recouvre la face inférieure de la langue, ses bords et les deux tiers antérieurs de sa face dorsale. Nous aurons à étudier plus tard les particularités intéressantes, que présente leur mode de terminaison (voy. Organes des sens).

b. Quelques-uns, mais en plus petit nombre, se perdent dans la muqueuse du voile du palais et dans les amygdales, ainsi que dans la muqueuse des gencives et du plancher de la bouche.

c. D'autres, enfin, relient le nerf lingual à deux petites masses ganglionnaires qui lui sont annexées, le *ganglion sous-maxillaire* et le *ganglion sublingual*.

D. Ganglion sous-maxillaire. — Le ganglion sous-maxillaire (fig. 496, 1) est un petit renflement de forme ovoïde et de couleur rougeâtre, situé entre le nerf lingual, qui est au-dessus, et la glande sous-maxillaire, qui est au-dessous. Son volume est fort variable, mais son existence est constante. Par sa situation, par son rôle et par sa structure, il appartient au groupe des ganglions sympathiques, au même titre que les trois ganglions ophthalmique, otique et sphéno-palatin. Il nous présente, comme ces derniers, des branches afférentes et des branches efférentes :

Fig. 496.

Schéma représentant le mode d'innervation de la glande sous-maxillaire.

1, glande sous-maxillaire. — 2, canal de Wharton. — 3, corde du tympan. — 4, nerf lingual sensitif. — 4', nerf lingual mixte. — 5, ganglion cervical supérieur. — 6, plexus intercarotidien. — 7, ganglion sous-maxillaire. — 8, ses racines descendantes provenant du lingual. — 9, sa racine sympathique. — 10, ses filets efférents. — 11, carotide primitive. — 12, carotide externe. — 13, artère faciale.

a. *Branches afférentes*. — Les branches afférentes ou racines sont constituées par trois ou quatre filets nerveux, qui descendent du lingual sur la face supérieure du ganglion. Il est généralement admis aujourd'hui que ces filets afférents proviennent en partie du nerf lingual et en partie de sa principale

anastomose, la corde du tympan. Une dernière racine, celle-ci sympathique, lui est fournie par le plexus nerveux qui entoure l'artère faciale, artère qui, comme nous l'avons déjà vu, se creuse un sillon et quelquefois même un canal complet sur l'extrémité postérieure de la glande sous-maxillaire.

b. *Branches efférentes.* — Les branches efférentes du ganglion sous-maxillaire, toujours très grêles, descendent de la face inférieure du ganglion sur la glande sous-maxillaire, où elles se terminent en traversant parfois de nouveaux ganglions, qui ont été parfaitement décrits par Paladino (Naples, 1876) chez l'homme et chez le cheval. Quelques-uns de ces filets efférents se distribuent au canal de Wharton.

E. Ganglion sublingual. — Découvert par Blandin, le ganglion sublingual est un renflement minuscule, situé entre le nerf lingual et la glande sublinguale. Il est à cette dernière glande ce que le précédent ganglion est à la glande sous-maxillaire : il reçoit du lingual ses filets afférents et jette sur la glande sublinguale ses branches efférentes. Ce ganglion n'est pas constant.

RÉSUMÉ DU NERF MAXILLAIRE INFÉRIEUR

a). 3 *branches externes*	N. temporal profond moyen	r. musculaires.
	N. massétérin	r. articulaires. n. temporal prof. postᵉ. r. musculaires.
	N. buccal	r. du ptérygoïdien externe. n. temporal prof. antérᵉ. r. cutanés. r. muqueux.
b). 1 *branche interne*	N. du ptérygoïdien interne	r. musculaires.
c). 1 *branche postérieure*	N. auriculo-temporal	f. vasculaires. f. articulaire. r. parotidiens. r. auriculaires. r. temporaux.
d). 2 *branches descendantes*	N. dentaire inférieur	r. pour le lingual. n. mylo-hyoïdien. f. dentaires. n. incisif. n. mentonnier.
	N. lingual	f. linguaux. f. tonsillaires. f. pour gangl. sous-maxilᵉ. f. pour gangl. sublingual.

Ganglion otique ou *ganglion d'Arnold.*

Le ganglion otique, encore appelé *ganglion d'Arnold* du nom de l'anatomiste qui l'a découvert (1828), est un petit renflement rougeâtre, de forme ovoïde, couché transversalement sur le côté interne du nerf maxillaire inférieur, immédiatement au-dessous du trou ovale. Tandis que sa face externe répond à ce nerf, sa face interne est en rapport avec le muscle péristaphylin externe, qui le sépare de la trompe d'Eustache. Son extrémité postérieure répond à l'artère méningée moyenne qui, comme on le sait, gagne le trou petit rond pour pénétrer dans le crâne. Le ganglion otique, comme les ganglions précédemment décrits, nous offre à considérer deux ordres de branches : des branches qui lui arrivent (*branches afférentes*) et des branches qui en partent (*branches efférentes*).

1° Branches afférentes ou racines. — Le ganglion otique reçoit quatre racines, savoir (fig. 497) : un ou plusieurs rameaux du maxillaire supérieur, une racine motrice, une racine sensitive et une racine sympathique.

a. *Rameaux du maxillaire supérieur.* — Ces rameaux se détachent du tronc nerveux au niveau même du ganglion ; aussi sont-ils très courts. Leur signification physiologique est encore un sujet de discussion : on ne peut savoir, en effet, s'ils proviennent du faisceau moteur ou du faisceau sensitif du maxillaire inférieur, lesquels sont intimement fusionnés à ce niveau.

b. *Racine motrice.* — La racine motrice (5) est constituée par le petit nerf pétreux superficiel, branche du facial. Comme le grand nerf pétreux superficiel, qui se rend au ganglion sphéno-palatin, le petit nerf pétreux superficiel émane du facial au niveau du ganglion géniculé, débouche à la face antérieure du rocher par un conduit spécial, sort du crâne par un petit pertuis situé entre le trou petit rond et le trou ovale et, finalement, vient se jeter dans la partie postérieure du ganglion otique.

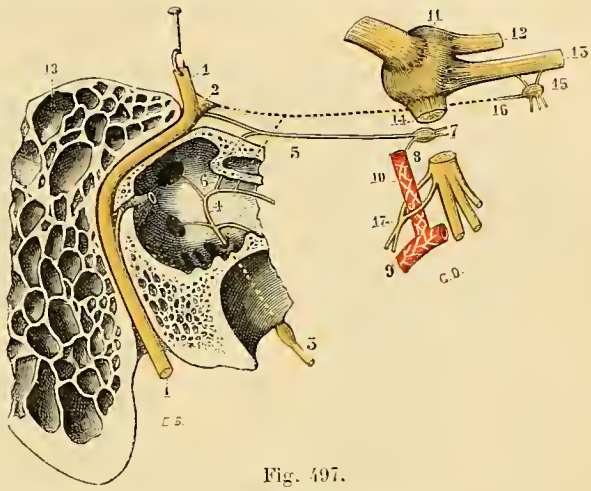

Fig. 497.

Ganglion otique et ses différentes racines, vus par le côté externe (*demi-schématique*).

1, nerf facial. — 2, ganglion géniculé. — 3, glosso-pharyngien, avec 4, le nerf de Jacobson. — 5, petit nerf pétreux superficiel. — 6, petit nerf pétreux profond. — 7, ganglion otique. — 8, sa racine sympathique. — 9, artère maxillaire interne. — 10, artère méningée moyenne. — 11, ganglion de Gasser, avec ses trois branches : 12, ophthalmique ; 13, maxillaire supérieur ; 14, maxillaire inférieur. — 15, ganglion sphéno-palatin. — 16, nerf vidien. — 17, nerf auriculo-temporal. — 18, rocher, scié parallèlement à la portion descendante de l'aqueduc de Fallope.

c. *Racine sensitive.* — La racine sensitive du ganglion otique (6), analogue à la racine sensitive du ganglion sphéno-palatin, provient, sous le nom de *petit nerf pétreux profond*, du nerf de Jacobson, branche du glosso-pharyngien. C'est un filet fort grêle, qui, comme le grand nerf pétreux profond, se détache du nerf de Jacobson sur la paroi interne de la caisse du tympan. Il débouche à la face antérieure du rocher par un petit conduit osseux, qui s'ouvre un peu en arrière de l'hiatus de Fallope, et se fusionne presque immédiatement après avec le petit nerf pétreux superficiel, qui le conduit au ganglion otique.

d. *Racine sympathique.* — La racine sympathique du ganglion otique (fig. 497,8 et 498,16') est représentée par un filet très grêle, abandonné au ganglion par le plexus sympathique qui entoure l'artère méningée moyenne.

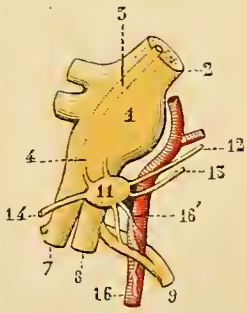

Fig. 498.

Ganglion otique et ses branches efférentes, vus par le côté externe.

Se reporter, pour les chiffres, à la légende de la figure 495.

2° **Branches efférentes.** — Les filets nerveux qui émanent du ganglion otique sont encore mal connus, au point de vue physiologique tout au moins. On s'accorde cependant à décrire (fig. 495 et 498) :

1° Un *premier rameau moteur*, pour les muscles ptérygoïdien interne et péristaphylin externe ; nous avons déjà vu (p. 594) que ce rameau pouvait également se détacher du tronc même du nerf maxillaire supérieur.

2° Un *deuxième rameau moteur*, qui se porte obliquement en haut et en arrière et vient se perdre dans le muscle interne du marteau. Au point où ce petit nerf va pénétrer le muscle pour s'y distribuer, il présente un petit renflement formé par des cellules ganglionnaires et très visible chez les animaux, notamment chez le chien : c'est le *ganglion du muscle interne du marteau*, récemment découvert par Morat.

3° Un ou plusieurs *rameaux sensitifs*, qui s'accolent d'abord au nerf auriculo-temporal et s'en séparent ensuite pour venir se distribuer à la muqueuse de la caisse du tympan.

Il existerait, en outre, d'après Bischoff et Rauber, entre le ganglion otique et la corde du tympan, une anastomose affectant le plus souvent la forme d'un plexus et renfermant à sa surface de petites cellules ganglionnaires.

3° Signification morphologique. — Comme les deux ganglions ophthalmique et sphéno-palatin, le ganglion otique présente tous les caractères histologiques des ganglions sympathiques : c'est un ganglion du sympathique cranien.

Variétés. — Cruveilhier signale un filet de communication entre le nerf maxillaire supérieur et le nerf maxillaire inférieur avant leur sortie du crâne. — Le temporal profond moyen envoie quelques filets à la peau (Cruveilhier). — On a vu le buccal se détacher du ganglion de Gasser (Gaillet, *Bull. Soc. anat.*, Paris, 1853), du maxillaire supérieur dans la fosse ptérygo-maxillaire (Turner), du nerf dentaire inférieur (Gegenbaur). — Le nerf du ptérygoïdien interne peut provenir du lingual (Paletta). — C. Krause l'a vu s'anastomoser avec le nerf du muscle interne du marteau. — J'ai constaté, dans un cas, une double anastomose entre le lingual et le dentaire inférieur. — D. Mollière (*Thèse de Paris*, 1881) signale un filet qui, du nerf dentaire inférieur, se jette sur l'artère homonyme. Il signale aussi la bifurcation prématurée du tronc nerveux en nerf mentonnier et nerf incisif ; ou même sa trifurcation, dès l'entrée du canal, en un nerf molaire, un nerf mentonnier et un nerf incisif. — Le même auteur (*loc. cit.*) aurait rencontré des grains ganglionnaires sur le trajet du nerf incisif. — J'ai vu plusieurs fois le nerf mentonnier s'échapper du canal dentaire par deux orifices distincts. — Finkelstein (*Orvosi Hetilap.*, 1878, n° 35) n'a observé qu'une fois, sur onze sujets, l'anastomose jetée entre le nerf mylo-hyoïdien et le lingual et regardée par Sappey comme normale. — Le ganglion otique était semi-lunaire dans une observation d'Arnold, fusiforme dans une observation de Valentin. — Fesebeck a vu ce ganglion envoyer un filet sensitif au sinus sphénoïdal. — Cruveilhier a rencontré un petit ganglion sur le trajet du petit nerf pétreux superficiel. — Le ganglion sous-maxillaire peut envoyer quelques filets au grand hypoglosse (Meckel, Arnold). — Bosc (*Ueber d. Gangl. maxillare*, thèse Giessen, 1859) a observé un petit ganglion accessoire sur des filets qui se rendaient des racines du ganglion sous-maxillaire à la muqueuse buccale. — Les rapports des différentes branches du maxillaire inférieur avec le ligament ptérygo-épineux de Civinini (voy. *Sphénoïde*, p. 118) sont excessivement variables. Sur douze sujets, qu'il a examinés à ce sujet, Liddell a vu passer : 1° *au-dessus du ligament*, les nerfs temporaux, le buccal et le nerf du ptérygoïdien externe ; 2° *au-dessous du ligament*, l'auriculo-temporal, le nerf du ptérygoïdien interne et le dentaire inférieur. Quant au lingual, Blacker, sur 22 cas, l'a rencontré 16 fois sur le côté interne du ligament et 6 fois sur son côté externe.

§ VI. — *Sixième paire :* Nerf moteur oculaire externe

Le nerf moteur oculaire externe ou nerf de la sixième paire (fig. 499, VI) est le plus grêle des nerfs craniens, après le pathétique. Il s'étend du bulbe à la cavité orbitaire, où il innerve un seul muscle, le droit externe de l'œil. C'est le *nervus abducens* ou, tout simplement, l'*abducens* des anatomistes anglais et allemands.

1° Origine apparente. — Le moteur oculaire externe prend naissance à la face antérieure du bulbe, dans le sillon transversal qui sépare la pyramide de la protubérance. Il n'est pas rare de voir l'un de ses faisceaux radiculaires, plus antérieurs que les autres, émerger de la protubérance elle-même, mais en un point qui est toujours très rapproché de la pyramide.

2° **Origine réelle.** — Voy. page 455.

3° **Trajet.** — De la base de la pyramide bulbaire, le nerf moteur oculaire externe se porte d'abord en avant et en haut, vers le bord latéral de la lame quadrilatère du sphénoïde. Là (fig. 480,5), il perfore cette portion de la dure-mère qui unit l'apophyse clinoïde postérieure au sommet du rocher (voy. *Dure-mère*) et arrive bientôt dans le sinus caverneux. Il parcourt ce sinus d'avant en arrière, parvient ainsi à la fente sphénoïdale et traverse cette fente pour gagner l'orbite, où il se termine.

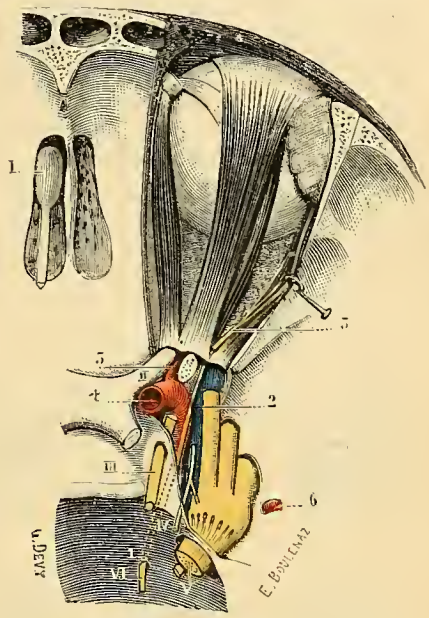

Fig. 499.

Nerf moteur oculaire externe, vu d'en haut.

I, nerf olfactif. — II, nerf optique. — III, moteur oculaire commun. — IV, pathétique, avec son rameau récurrent. — V, trijumeau, avec ses trois branches. — VI, moteur oculaire externe.

1, entrée de ce dernier nerf dans le canal fibreux de la dure-mère. — 2, son passage dans le sinus caverneux. — 3, sa terminaison dans le muscle droit externe. — 4, carotide interne. — 5, artère ophthalmique. — 6, artère méningée moyenne.

4° **Rapports.** — Les rapports du pathétique varient naturellement suivant les régions où on le considère :

a. *Du bulbe au sinus caverneux*, le nerf moteur oculaire externe chemine entre la protubérance et la gouttière basilaire de l'occipital. Le feuillet viscéral de l'arachnoïde l'applique contre la protubérance dans la plus grande partie de son étendue. Ce n'est qu'au moment où il va perforer la dure-mère, que la membrane séreuse l'enveloppe entièrement et lui forme alors une gaine complète, laquelle, du reste, est toujours très courte.

b. *Après avoir traversé la dure-mère*, le nerf moteur oculaire externe répond tout d'abord à la paroi externe du sinus pétreux inférieur. Comme lui, il contourne le sommet du rocher pour pénétrer dans le sinus caverneux, où il chemine entre le nerf ophthalmique, qui est en dehors, et la carotide interne, qui est en dedans (fig. 476, VI). Dans son trajet de l'orifice dural au côté externe de la carotide, le moteur oculaire externe décrit ordinairement deux courbures : une courbure postérieure, située dans le plan vertical, à concavité inférieure ; une courbure antérieure, située dans le plan horizontal, à concavité antéro-interne. De ces deux courbures, la première embrasse dans sa concavité la partie la plus interne du bord supérieur du rocher ; la deuxième répond au côté postérieur d'abord, puis au côté externe de la carotide.

c. *Dans la fente sphénoïdale* (fig. 487,8), le moteur oculaire externe est situé dans la partie la plus large de cet orifice. Il passe dans l'anneau de Zinn avec le nerf nasal, les deux branches du moteur oculaire commun et la veine ophthalmique. Il occupe, dans cet anneau, le côté externe de la branche inférieure du nerf moteur oculaire commun.

5° **Anastomoses.** — Dans son trajet à travers le sinus caverneux, deux anastomoses importantes, l'une avec l'ophthalmique, l'autre avec le grand sympathique, viennent renforcer le moteur oculaire externe. — L'*anastomose avec*

l'ophthalmique a été déjà signalée à propos de ce dernier (p. 577). — L'*anastomose avec le grand sympathique* est généralement constituée par des filets multiples (deux ou trois), qui se détachent du plexus carotidien et vont, en suivant un trajet ascendant, se jeter dans le moteur oculaire externe au niveau de son bord inférieur.

Grâce à cette double anastomose, le nerf moteur oculaire externe, qui est exclusivement moteur à son origine bulbaire, possède maintenant, intimement unies à ses fibres motrices, un certain nombre de fibres sensitives et de fibres vasomotrices.

6° **Distribution.** — Une fois entré dans l'orbite (fig. 499,IV), le nerf moteur oculaire externe se porte en avant et un peu en dehors, en se séparant à angle aigu de la branche inférieure du moteur oculaire commun, qui lui est d'abord accolée. Après un trajet de 1 centimètre à 1 centimètre 1/2 environ, il s'épanouit en un pinceau de filets terminaux, qui se perdent sur la face interne du muscle droit externe de l'œil, auquel ce nerf est exclusivement destiné.

Variétés. — Quelques filets radiculaires du nerf moteur oculaire externe peuvent naître de l'olive et du sillon qui sépare les deux pyramides (Cruveilhier). — W. Krause l'a vu naître par trois racines, qui émergeaient de la protubérance à 8 millimètres de son bord postérieur. — Le même anatomiste a vu le moteur oculaire externe fournir le nerf nasal, ainsi que deux rameaux ciliaires. — Ce nerf peut envoyer une racine accessoire au ganglion ophthalmique. — Il peut recevoir (Meckel, Valentin) un filet anastomotique du ganglion otique. — Il peut faire défaut et être suppléé, dans ce cas, par une branche du moteur oculaire commun.

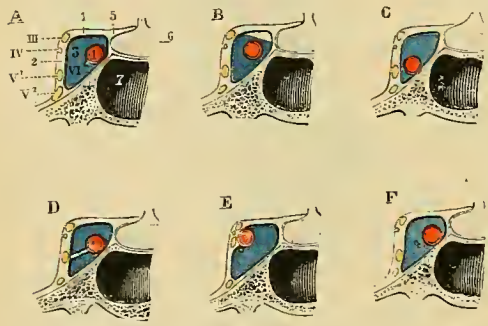

Fig. 500.

Rapports variables du moteur oculaire commun dans le sinus caverneux.

(Pour les indications, se reporter à la figure 476, page 568.)

Quant aux rapports variables que présente le moteur oculaire externe, d'une part avec la carotide interne, d'autre part avec la paroi externe du sinus, je les résume dans la figure ci-contre (fig. 500), où se trouvent réunies les principales modalités que présente le tronc nerveux à cet égard.

Il n'est pas rare de voir le moteur oculaire externe émerger du bulbe par deux racines. Ces deux troncs radiculaires, qui se fusionnent d'ordinaire presque immédiatement après leur émergence, peuvent conserver leur indépendance sur une plus ou moins grande étendue de leur parcours. Dans ce cas, la dure-mère possède deux orifices distincts, un pour chacun des deux troncs. — J'ai disséqué avec soin, sur trois sujets, le nerf moteur oculaire externe ainsi divisé en deux troncs. J'ai toujours vu ces deux troncs présenter exactement le même trajet et les mêmes rapports et se fusionner ensemble avant d'atteindre la fente sphénoïdale. Dans un cas, le tronc radiculaire interne était accompagné d'une branche artérielle très volumineuse, qui provenait de la carotide interne à sa partie ascendante et venait se distribuer, après un long parcours, à la dure-mère de la gouttière basilaire.

§ VII. — *Septième paire :* Nerf facial

Le nerf facial constitue la septième paire de nerfs craniens. Il se distribue à tous les muscles peauciers de la tête et du cou et, de ce fait, devient le nerf de la physionomie, le nerf de l'expression comme on l'appelle quelquefois. Mais à cela ne se borne pas son action : il innerve encore les muscles moteurs des osselets de l'ouïe, ainsi que quelques muscles du voile du palais, et par l'une de ses branches, la corde du tympan, qui exercera longtemps encore la sagacité des physiolo-

gistes, il prend une large part à la sécrétion de la salive, à la vascularisation de la muqueuse linguale et à la perception des saveurs. Comme on le voit, le nerf facial est un des nerfs les plus importants de l'économie par les fonctions multiples qui lui sont dévolues. Il est aussi l'un des plus complexes par ses origines, par son trajet et par sa distribution.

1° **Origine apparente.** — Le nerf de la septième paire naît dans la fossette latérale du bulbe (fig. 462, VII) par deux racines parfaitement distinctes, l'une interne, l'autre externe. — La *racine interne*, de beaucoup la plus importante, constitue le facial proprement dit. Elle émerge du bulbe en arrière et en dehors du moteur oculaire externe, entre le bord inférieur de la protubérance et l'extrémité supérieure de l'olive. — La *racine externe*, relativement toute petite, se trouve située entre la précédente et le nerf auditif. Wrisberg, en raison de sa situation, le désignait sous le nom de *nerf intermédiaire :* c'est le *nerf intermédiaire de Wrisberg* ou, tout simplement, le *nerf de Wrisberg*.

2° **Origine réelle.** — Voy. page 457.

3° **Trajet.** — Le facial proprement dit et l'intermédiaire de Wrisberg, comme nous l'avons déjà vu à propos de leur origine réelle (p. 457), sont des nerfs de valeur très différente et il convient de les examiner séparément.

A. Facial proprement dit. — De la fossette sus-olivaire, où il prend naissance, le facial proprement dit se porte obliquement en haut, en avant et en dehors vers le conduit auditif interne, dans lequel il s'engage en compagnie de l'auditif et de l'intermédiaire. Arrivé dans le fond du conduit auditif interne, le facial, s'infléchissant en avant, pénètre dans l'aqueduc de Fallope, qui lui est spécialement destiné (Ostéol., p. 142), et le parcourt dans toute son étendue, en suivant régulièrement toutes ses inflexions.

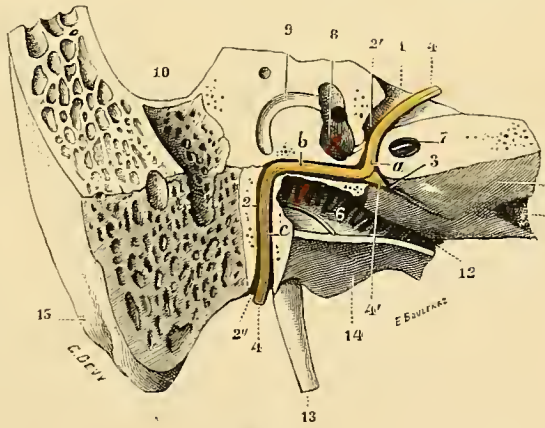

Fig. 501.

Le nerf facial dans l'aqueduc de Fallope (côté droit, vue antéro-supérieure).

1, conduit auditif interne. — 2, aqueduc de Fallope, avec : 2' son orifice interne; 2'' son orifice externe ou trou stylo-mastoïdien. — 3, hiatus de Fallope. — 4, nerf facial, avec : *a*, sa première portion; *b*, sa seconde portion; *c*, sa troisième portion. — 4' ganglion géniculé. — 5, face antérieure du rocher. — 6, caisse du tympan. — 7, limaçon. — 8, vestibule. — 9, canal demi-circulaire externe. — 10, gouttière du sinus latéral. — 11, canal carotidien. — 12, trompe osseuse. — 13, apophyse styloïde. — 14, apophyse vaginale. — 15, apophyse mastoïde.

Le nerf facial, dans l'aqueduc de Fallope, nous présente donc, comme le canal osseux lui-même, deux coudes et trois portions déterminées par ces coudes, savoir (fig. 501) : 1° une *première portion*, horizontale et antéro-postérieure, longue de 3 à 5 millimètres, qui va du fond du conduit auditif interne au premier coude ; ce premier coude, ne l'oublions pas, se trouve situé en regard de l'hiatus de Fallope ; 2° une *deuxième portion*, transversale, légèrement oblique de dedans en dehors et de haut en bas, allant d'un coude

à l'autre et mesurant de 10 à 12 millimètres de longueur ; 3° une *troisième portion*, enfin, dirigée verticalement en bas et s'étendant du deuxième coude au trou stylo-mastoïdien : elle mesure, comme la précédente, de 10 à 12 millimètres de longueur.

A sa sortie du trou stylo-mastoïdien, le facial se dirige en bas et en avant et, après un trajet de 10 à 15 millimètres, en pleine parotide, il se divise en deux branches terminales, la *branche temporo-faciale* et la *branche cervico-faciale*, lesquelles couvrent ensuite de leurs ramifications divergentes la moitié correspondante de la face et du cou.

B. Intermédiaire de Wrisberg, ganglion géniculé. — Le nerf de Wrisberg, suivant exactement le même trajet que le facial, s'engage avec lui dans le conduit auditif interne. Puis, s'infléchissant en avant, il pénètre également dans l'aqueduc de Fallope, arrive au premier coude du facial et, là, se termine dans un ganglion, qui, en raison de sa situation sur le point où le facial change de direction (coude ou genou), a reçu le nom de *ganglion géniculé*.

Le ganglion géniculé (fig. 501,4) se présente ordinairement sous la forme d'une petite pyramide triangulaire, dont la base, dirigée en arrière, coiffe le premier coude du facial et dont le sommet, dirigé en avant, est en regard de l'hiatus de Fallope. Sa coloration est blanc grisâtre ou gris rosé. Quant à son développement, il varie beaucoup suivant les sujets : dans certains cas, il est à peine visible ; dans d'autres, il est assez volumineux pour doubler la largeur du nerf à l'endroit où il lui est adossé. C'est au niveau de son angle interne que le ganglion géniculé reçoit le nerf intermédiaire de Wrisberg. Nous verrons plus loin quelles sont les deux branches collatérales du facial qui se détachent, l'une au niveau de son angle externe, l'autre au niveau de son sommet.

Histologiquement, le ganglion géniculé, comme l'ont établi les recherches de Lenhossek (1894), se compose essentiellement de cellules unipolaires, exactement identiques à celles des ganglions spinaux. Leur prolongement unique, véritable fibre nerveuse en T, se bifurque après un trajet variable en deux branches divergentes : une branche interne, qui, sortant du ganglion par son côté interne, passe dans l'intermédiaire de Wrisberg ; une branche externe, qui, s'échappant du ganglion par son côté externe, se mêle aux fibres propres du facial pour passer ensuite, en totalité ou en partie, dans la corde du tympan. Nous savons déjà (voy. p. 463) que les données de la physiologie expérimentale (Mathias Duval), tout comme les recherches anatomiques de Sapolini, de Penzo et de Cannieu tendent à nous faire considérer la corde du tympan comme la continuation de l'intermédiaire de Wrisberg.

Au total, l'intermédiaire de Wrisberg (treizième nerf cranien de Sapolini), avec son ganglion géniculé, a la signification d'une racine sensitive, qui est annexée au facial proprement dit, comme la racine postérieure d'un nerf rachidien est annexée à la racine antérieure correspondante. De ce fait, le facial, primitivement moteur et exclusivement moteur, devient, en aval du ganglion géniculé, un véritable nerf mixte, possédant à la fois, simplement accolées ou plus ou moins mélangées, les fibres motrices qui lui appartiennent en propre et les fibres sensitives qui lui viennent du nerf de Wrisberg.

4° **Rapports.** — Au point de vue de ses rapports, le nerf facial doit être examiné séparément dans le crâne, dans le conduit auditif interne, dans l'aqueduc de Fallope et au-dessous du trou stylo-mastoïdien :

a. *Dans le crâne*, le facial répond, par sa face supérieure, à la protubérance, au pédoncule cérébelleux moyen et au cervelet. Par sa face inférieure, il repose successivement sur la partie externe de la gouttière basilaire, sur le sinus pétreux inférieur, qu'il croise à angle droit, et sur la face postérieure du rocher.

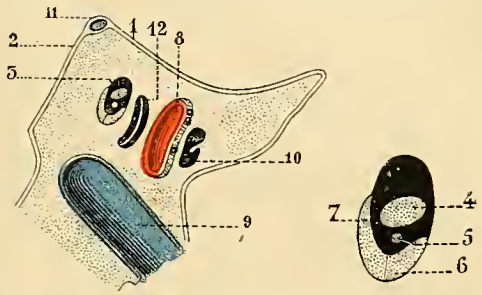

Fig 502.

Coupe sagittale du conduit auditif interne passant par sa partie moyenne (côté gauche, segment externe de la coupe).

(La coupe du conduit auditif (3) est figurée à part, à droite de la figure 502, avec un grossissement de trois diamètres.)

1, face antérieure du rocher. — 2, sa face postérieure. — 3, conduit auditif interne, avec : 4 facial; 5, intermédiaire; 6, branche cochléaire; 7, branche vestibulaire. — 8, canal carotidien. — 9, golfe de la jugulaire. — 10, trompe d'Eustache — 11, sinus fibreux supérieur. — 12, limaçon.

b. *Dans le conduit auditif interne*, le nerf facial suit exactement le même trajet rectiligne que le nerf auditif, qui est situé au-dessous de lui et qui se creuse en gouttière pour le recevoir (fig. 502,4). Quant au nerf de Wrisberg, il chemine entre les deux, justifiant encore ici, par sa situation, le nom de *nerf intermédiaire*, que lui donnent aujourd'hui tous les anatomistes. Nous avons déjà vu, à propos des méninges et nous le rappellerons ici en passant, que l'arachnoïde jette sur les trois nerfs facial, auditif et intermédiaire une gaine commune, qui les accompagne ordinairement jusqu'au fond du conduit auditif interne.

c. *Dans l'aqueduc de Fallope*, le nerf facial est accompagné par l'artère stylo-mastoïdienne. Il remplit entièrement le conduit osseux et, par conséquent, se trouve en rapport dans toute son étendue avec ses parois.

d. *Au-dessous du trou stylo-mastoïdien*, le nerf facial s'engage dans l'épaisseur de la glande parotide et ne se dégage de cette glande qu'au niveau du bord postérieur du masséter et après sa bifurcation en branches terminales. On ne saurait donc extirper la parotide sans intéresser le tronc nerveux.

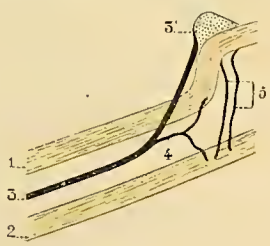

Fig. 503.

Schéma montrant les diverses anastomoses du facial et de l'auditif.

1, facial. — 2, auditif. — 3, intermédiaire de Wrisberg, avec 3' ganglion géniculé. — 4, anastomose interne. — 5, anastomose externe.

5° Anastomoses. — Dans le conduit auditif interne, le nerf facial et le nerf auditif sont reliés l'un à l'autre par deux anastomoses (Arnold), l'une interne, l'autre externe (fig. 503). — L'*anastomose interne* (fig. 503,4) est représentée par des fibres nerveuses qui naissent de l'intermédiaire et qui vont s'accoler d'autre part, les unes à l'auditif, les autres au facial. La signification de ces fibres, je veux dire leur origine et leur mode de terminaison, nous est complètement inconnue. — L'*anastomose externe* (fig. 503,5) est formée par deux ou trois petits filets, qui se détachent du facial au niveau de son premier coude, dans l'aqueduc de Fallope par conséquent, et qui de là se rendent au ganglion de Scarpa, lequel, comme nous le verrons plus loin, se trouve situé sur le trajet de la branche vestibulaire de l'auditif. Ici encore nous n'avons aucune donnée précise sur la signification anatomo-physiologique des fibres qui constituent cette anastomose.

Au delà du conduit auditif interne, le nerf facial, soit par son tronc, soit par ses branches, contracte plusieurs autres anastomoses avec le glosso-pharyngien, avec le trijumeau, avec le pneumogastrique, avec le plexus cervical superficiel. Nous décrirons ces anastomoses au cours de notre description et au fur et à mesure qu'elles s'offriront à nous.

6° **Distribution.** — Indépendamment des *branches terminales* ci-dessus mentionnées et qui sont au nombre de deux, la branche temporo-faciale et la branche cervico-faciale, le nerf facial fournit dix *branches collatérales :* les cinq premières se détachent de la portion du nerf qui est contenue dans l'aqueduc de Fallope et s'engagent, immédiatement après leur origine, dans des conduits spéciaux qui sont branchés sur l'aqueduc, ce sont les *branches intra-pétreuses ;* les cinq autres prennent naissance en dehors du rocher, un peu au-dessous du trou stylo-mastoïdien, ce sont les *branches extra-pétreuses.* Nous étudierons successivement, en suivant précisément l'ordre dans lequel elles se séparent du tronc nerveux :

1° Les *branches collatérales intra-pétreuses ;*
2° Les *branches collatérales extra-pétreuses ;*
3° Les *branches terminales.*

A. — Branches collatérales intra-pétreuses

Ces branches sont, en allant de haut en bas, le grand nerf pétreux superficiel, le petit nerf pétreux superficiel, le nerf du muscle de l'étrier, la corde du tympan, le rameau anastomotique du pneumogastrique :

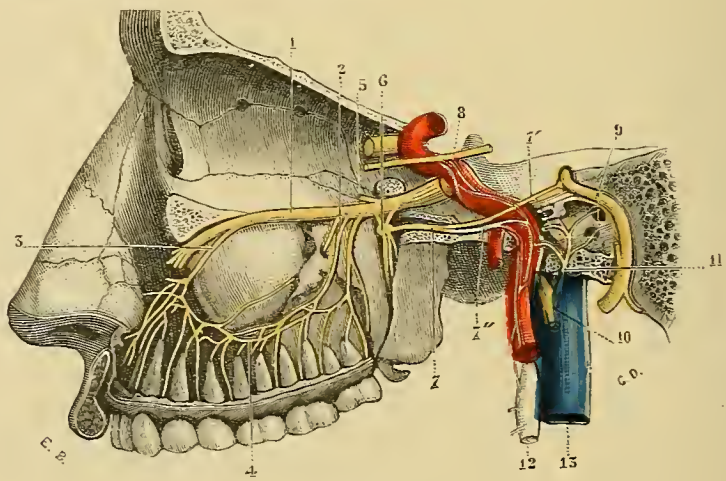

Fig. 504.

Le nerf facial dans l'aqueduc de Fallope, nerfs pétreux (d'après Hirschfeld).

1, nerf maxillaire supérieur. — 2, nerfs dentaires postérieurs. — 3, nerf dentaire antérieur. — 4, plexus dentaire. — 5, rameau orbitaire, sectionné tout près de son origine. — 6, ganglion sphéno-palatin, suspendu au nerf maxillaire supérieur par deux racines sensitives. — 7, nerf vidien, avec : 7', son filet crânien et 7'', son filet carotidien. — 8, nerf moteur oculaire commun et son anastomose avec le plexus carotidien. — 9, nerf facial. — 10, nerf glosso-pharyngien, avec 11, le rameau de Jacobson. — 12, ganglion supérieur du grand sympathique. — 13, veine jugulaire interne.

1° **Grand nerf pétreux superficiel.** — Le grand nerf pétreux superficiel (fig. 491 et 504) se détache du sommet du ganglion géniculé, en face de l'hiatus

de Fallope. Il sort du rocher par cet hiatus et chemine alors sur la face antérieure de l'os, dans une gouttière spéciale qui l'amène au trou déchiré antérieur.

Sur la face antérieure du rocher, le grand nerf pétreux superficiel reçoit du nerf glosso-pharyngien un petit filet sensitif, le *grand nerf pétreux profond*, que nous retrouverons en étudiant la neuvième paire.

Arrivé au trou déchiré antérieur, le grand pétreux superficiel se réunit à un rameau du plexus carotidien pour former le nerf vidien (voy. ce nerf p. 588). Finalement, il aboutit, par le trou déchiré antérieur et par le canal vidien, à la partie postérieure du ganglion sphéno-palatin.

Le grand nerf pétreux superficiel est, physiologiquement, un nerf fort complexe. On admet généralement qu'il renferme outre les fibres du glosso-pharyngien et du sympathique qui viennent se joindre à lui, les trois ordres de fibres suivantes : 1° des *fibres motrices*, qui proviennent du facial et qui, par l'intermédiaire du ganglion sphéno-palatin et du nerf palatin postérieur (p. 591), se rendent aux deux muscles péristaphylin interne et palato-staphylin ; 2° des *fibres gustatives*, qui proviennent de l'intermédiaire de Weisberg ou plus exactement de son ganglion et qui se distribuent à la muqueuse palatine : 3° des *fibres sensitives*, qui, cheminant en sens inverse des fibres précédentes, vont du ganglion sphéno-palatin au nerf facial. On sait que le nerf facial, au-dessous du trou stylo-mastoïdien, est non seulement moteur, mais encore sensitif. Il est à croire que cette sensibilité, qui est une sensibilité d'emprunt, lui vient en partie de ces dernières fibres et, par conséquent, du maxillaire supérieur, branche du trijumeau.

2° Petit nerf pétreux superficiel. — Le petit nerf pétreux superficiel (fig. 497 et 504) se sépare du facial au niveau de l'angle externe du ganglion géniculé : il ne paraît, du reste, avoir aucune relation avec le ganglion. Aussitôt après son émergence du tronc du facial, il s'engage dans un petit canal spécial, qui le conduit à la face antérieure du rocher, un peu en arrière et au-dessous de l'hiatus de Fallope. Il se loge alors dans une gouttière parallèle à celle du grand pétreux, sort du crâne par un petit pertuis situé entre le trou ovale et le trou petit rond et vient se terminer dans le ganglion otique, dont il constitue la racine motrice (voy. p. 599). Comme le grand pétreux superficiel, le petit pétreux superficiel, en passant sur la face antérieure du rocher, reçoit le *petit pétreux profond*, anastomose sensitive, que lui envoie le glosso-pharyngien et que nous décrirons plus longuement à propos de ce dernier nerf.

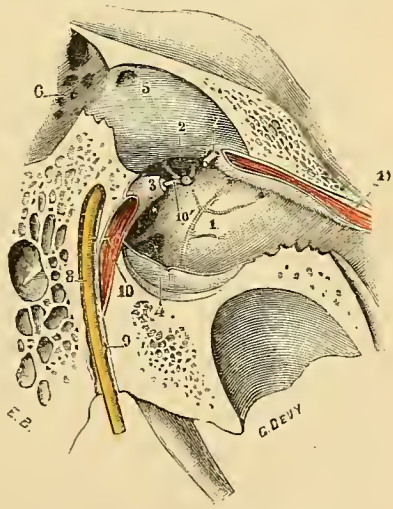

Fig. 505.

Le muscle de l'étrier et son nerf.

1, paroi interne de la caisse. — 2, fenêtre ovale avec l'étrier en place. — 3, pyramide. — 4, partie inférieure de la membrane du tympan. — 5, canal tympano-mastoïdien. — 6, antre mastoïdien. — 7, tendon du muscle interne du marteau, s'échappant du bec de cuiller. — 8, aqueduc de Fallope et nerf facial, avec 9, corde du tympan. — 10, muscle de l'étrier, avec 10', son tendon. — 11, conduit du muscle du marteau.

3° Nerf du muscle de l'étrier. — Ce nerf, remarquable par sa ténuité, se sépare du facial dans sa portion descendante. Il sort de l'aqueduc, mais non du rocher, par un canalicule particulier qui le conduit dans le canal de la pyramide (voy. *Oreille moyenne*). Il y rencontre le muscle de l'étrier (fig. 505, 10) et se termine dans ce muscle.

4° Corde du tympan. — La corde du tympan (fig. 495, 15') est un rameau relativement volumineux, qui se sépare du facial un peu en aval du précédent, à 3 ou 4 millimètres au-dessous du trou stylo-mastoïdien.

Suivant immédiatement après un trajet récurrent, la corde du tympan se porte en haut et en avant, s'engage dans un canal osseux particulier, le *canal postérieur de la corde*, et arrive à la partie postérieure et supérieure de la caisse du tympan. Elle traverse cette caisse d'arrière en avant, en décrivant une courbe à concavité dirigée en bas. Puis, poursuivant son trajet, elle s'engage dans un nouveau canal osseux de 8 à 10 millimètres de longueur, le *canal antérieur de la corde*, lequel est situé un peu au-dessus de la scissure de Glaser. Elle sort de ce canal par un orifice voisin de l'épine du sphénoïde et arrive ainsi à la base du crâne. Elle se porte alors vers le nerf lingual, qu'elle aborde à angle très aigu et avec lequel elle se fusionne.

Dans son passage à travers la caisse, la corde du tympan présente des rapports qu'il est important de signaler : elle s'applique, à la manière d'un arc, contre la membrane du tympan, à l'union de son tiers supérieur avec ses deux tiers inférieurs. Cet arc, que décrit la portion libre de la corde, passe exactement entre le manche du marteau et la branche verticale de l'enclume. D'autre part, il se trouve situé, dans toute l'étendue de son trajet, entre la couche interne ou muqueuse et la couche moyenne ou fibreuse de la membrane du tympan.

Une fois fusionnée avec le lingual, la corde du tympan partage le trajet et la distribution de ce dernier nerf. Elle se termine, comme lui :

1° Dans les deux glandes sous-maxillaire et sublinguale, auxquelles elle envoie des fibres vaso-dilatatrices et des fibres sécrétoires ;

2° Dans la muqueuse de la moitié antérieure de la langue, à laquelle elle fournit très probablement des fibres vaso-dilatatrices pour les vaisseaux, des fibres sécrétoires pour les glandes et des fibres gustatives pour les corpuscules du goût. (Au sujet de la valeur fonctionnelle de la corde du tympan et en particulier de sa fonction gustative, voyez les traités de physiologie.)

5° Rameau anastomotique du pneumogastrique. — Ce rameau, qu'on désigne encore sous le nom de *rameau auriculaire du pneumogastrique* (Arnold), de *rameau de la fosse jugulaire* (Cruveilhier), se détache du facial à 4 ou 5 millimètres au-dessous du trou stylo-mastoïdien. Il naît par conséquent à la même hauteur que la corde du tympan. Mais, tandis que la corde se dirige en avant, le rameau anastomotique du pneumogastrique se porte directement en arrière. Il suit, tout d'abord, un petit canal osseux qui l'amène dans la fosse jugulaire. Longeant alors la paroi antérieure de cette fosse, il contourne en demi-cercle la veine jugulaire interne et arrive au ganglion supérieur du pneumogastrique, dans lequel il se termine (voy. fig. 517, p. 625).

On admet généralement que le rameau de la fosse jugulaire est en réalité constitué par deux rameaux accolés, de valeur très différente et cheminant en sens inverse : 1° un *rameau moteur*, allant du facial au ganglion jugulaire du pneumogastrique ; 2° un *rameau sensitif*, provenant de ce même ganglion jugulaire et se dirigeant vers le facial.

Ce dernier rameau, arrivé dans l'aqueduc de Fallope, croise le facial sur son côté postérieur et lui abandonne un petit filet descendant. Puis, poursuivant sa route, il sort de l'aqueduc de Fallope et s'engage dans un petit canal osseux (*canaliculus mastoïdeus*), qui l'amène à la base du crâne entre le conduit auditif externe et l'apophyse mastoïde. Là, notre rameau sensitif se divise en deux filets, dont l'un s'anastomose avec le nerf auriculaire postérieur, tandis que l'autre vient

se distribuer à la face interne du pavillon et à la paroi postéro-inférieure du conduit auditif.

B. — Branches collatérales extra-pétreuses

Les branches collatérales extra-pétreuses du nerf facial sont également au nombre de cinq, savoir : le rameau anastomotique du glosso-pharyngien, le rameau auriculaire postérieur, le rameau du digastrique, le rameau du stylo-mastoïdien et, enfin, le rameau lingual.

1° Rameau anastomotique du glosso-pharyngien. — C'est un filet très grêle qui, comme l'indique son nom, unit le facial au glosso-pharyngien. Il n'est pas constant. Quand il existe (fig. 506,5), il se détache du facial immédiatement au-dessous du trou stylo-mastoïdien. Se dirigeant ensuite de dehors en dedans, il contourne en anse (*anse de Haller*) le côté antérieur de la veine jugulaire interne et vient se terminer dans le tronc du glosso-pharyngien, un peu au-dessous du ganglion d'Andersch.

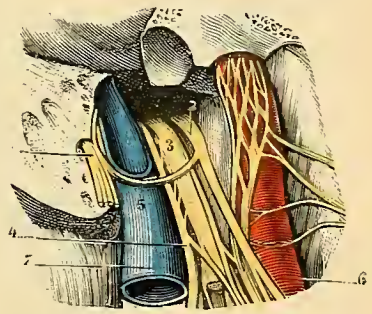

Fig. 506.

Anastomose du facial et du glosso-pharyngien (d'après Bourgery).

1, facial. — 2, glosso-pharyngien, avec son ganglion. — 3, pneumogastrique. — 4, spinal. — 5, anastomose du facial et du glosso-pharyngien. — 6, carotide interne. — 7, jugulaire interne.

2° Rameau auriculaire postérieur. — Le nerf auriculaire postérieur (fig. 509,7) se sépare également du facial à sa sortie du trou stylo-mastoïdien. De là, se portant transversalement en dehors, il gagne le bord antérieur de l'apophyse mastoïde, contourne ce bord en s'infléchissant en haut et arrive ainsi dans la région mastoïdienne, sur les insertions supérieures du muscle sterno-cléido-mastoïdien. Il reçoit à ce niveau une anastomose, plus ou moins importante, du rameau auriculaire du plexus cervical superficiel et se divise alors en deux filets, un filet ascendant et un filet horizontal :

Le *filet ascendant* ou *supérieur* se porte en haut entre l'apophyse mastoïde et le pavillon de l'oreille et vient se terminer dans les deux muscles auriculaire postérieur et auriculaire supérieur.

Le *filet horizontal* ou *postérieur* se dirige en arrière. Il longe quelque temps la ligne courbe occipitale supérieure. Puis, s'infléchissant en haut, il vient se perdre, par deux ou trois rameaux divergents, dans le muscle occipital.

3° Rameau du digastrique. — Le rameau du digastrique (fig. 507,4) naît au-dessous du trou stylo-mastoïdien et va se jeter dans le ventre postérieur du digastrique, qu'il pénètre ordinairement par son tiers postérieur quelquefois par sa partie moyenne.

4° Rameau du stylo-hyoïdien. — Le rameau du stylo-hyoïdien se sépare du facial au même niveau que le rameau du digastrique, très souvent (comme dans la figure 507) par un tronc commun avec ce dernier nerf. De là, il se porte obliquement en bas, en avant et en dedans et se termine, après un trajet fort court, dans le muscle stylo-hyoïdien.

5° Rameau lingual. — Ce nerf (fig. 507,6), remarquable par son long trajet,

s'étend du trou stylo-mastoïdien à la base de la langue. Situé tout d'abord sur le côté externe et antérieur du muscle stylo-pharyngien, il atteint bientôt la face latérale du pharynx, où quelques filets du glosso-pharyngien viennent constamment le rejoindre et le renforcer. Il s'insinue ensuite entre le pilier antérieur du voile du

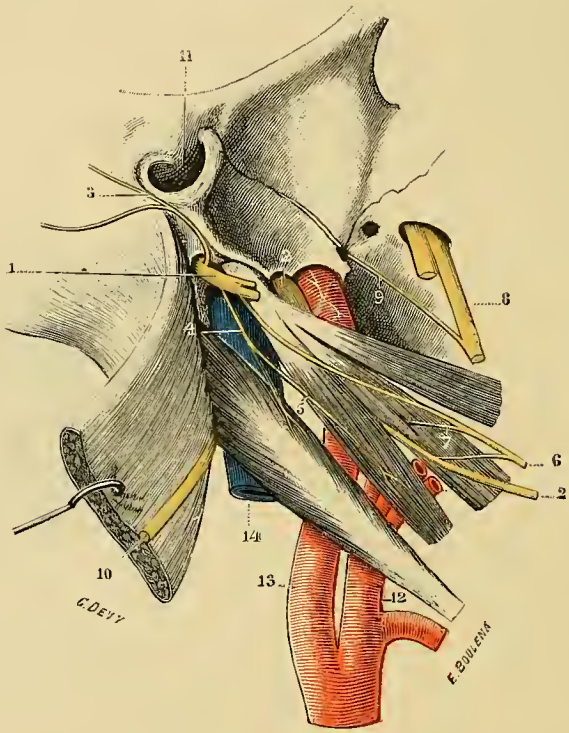

Fig. 507.

Branches extra-pétreuses du nerf facial.

1, nerf facial. — 2, 2, glosso-pharyngien. — 3, rameau auriculaire du facial. — 4, nerf du digastrique. — 5, nerf du stylo-hyoïdien. — 6, rameau lingual du facial. — 7, rameau anastomotique provenant du glosso-pharyngien et se fusionnant, après avoir traversé le muscle stylo-pharyngien, avec le rameau lingual. — 8, nerf lingual. — 9, corde du tympan. — 10, spinal. — 11, conduit auditif externe. — 12, carotide externe. — 13, carotide interne. — 14, jugulaire interne.

palais et l'amygdale et arrive ainsi à la base de la langue, où il se termine par deux ordres de filets : 1° des *filets muqueux*, qui s'épuisent, avec les ramifications terminales du glosso-pharyngien, dans la muqueuse linguale ; 2° des *filets musculaires*, qui se portent aux deux muscles glosso-staphylin et stylo-glosse.

C. — Branches terminales

Les branches terminales du facial (fig. 509, 4 et 5) sont au nombre de deux, l'une supérieure ou temporo-faciale, l'autre inférieure ou cervico-faciale :

1° Branche temporo-faciale. — La branche supérieure ou temporo-faciale, logée d'abord dans l'épaisseur de la parotide, se porte en haut et en avant vers le col du condyle du maxillaire inférieur. Là, elle reçoit du nerf auriculo-temporal un ou plusieurs rameaux anastomotiques déjà décrits (p. 594) et se partage immédiatement après en trois ou quatre rameaux, lesquels, se divisant et se subdivisant à leur tour, se résolvent finalement en une multitude de filets divergents et de

plus en plus ténus. Ces filets, fréquemment anastomosés entre eux, anastomosés aussi avec les branches terminales du trijumeau, qui leur apportent une sensibilité dite récurrente, remplissent l'espace angulaire compris entre une ligne verticale qui descend de la région temporale vers le col du condyle et une ligne horizontale qui, de ce même condyle, se dirige vers la commissure des lèvres.

Pour la commodité de la description, on divise ces filets terminaux de la branche temporo-faciale en un certain nombre de groupes dont les noms seuls indiquent nettement la terminaison. Ce sont :

a. Des *filets temporaux*, qui se dirigent vers la région temporale et se distribuent au muscle auriculaire antérieur ;

b. Des *filets frontaux*, qui se portent obliquement en haut et en avant, vers le muscle frontal dans lequel ils se terminent ;

c. Des *filets palpébraux*, situés au-dessous des précédents, qui se distribuent au sourciller et à l'orbiculaire des paupières ;

d. Des *filets nasaux* ou *sous-orbitaires*, qui longent tout d'abord le canal de Sténon et viennent se perdre par de nombreux rameaux dans les muscles grand zygomatique, petit zygomatique, canin, élévateur propre de la lèvre supérieure, élévateur propre de l'aile du nez et de la lèvre supérieure, pyramidal, triangulaire du nez, dilatateur des narines et myrtiforme ;

e. Des *filets buccaux supérieurs*, destinés au muscle buccinateur et à la moitié supérieure de l'orbiculaire des lèvres. Des filets nasaux et des filets buccaux se détachent constamment un certain nombre de ramuscules fort déliés, qui viennent se perdre sur les parois de l'artère faciale (*filets vasculaires*).

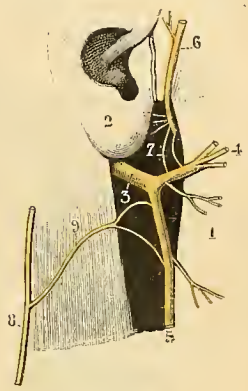

Fig. 508.

Anastomoses des deux branches terminales du facial avec l'auriculo-temporal et la branche auriculaire du plexus cervical.

1, branche du maxillaire supérieur. — 2, lobule de l'oreille. — 3, nerf facial. — 4, sa branche temporo-faciale. — 5, sa branche cervico-faciale. — 6, nerf auriculo-temporal, avec 7, deux filets anastomostiques pour la branche temporo-faciale. — 8, branche auriculaire du plexus cervical, avec 9, rameau anastomotique pour la branche cervico-faciale.

2° Branche cervico-faciale. — La branche inférieure ou branche cervico-faciale est d'abord située, comme la précédente, dans l'épaisseur de la parotide. Suivant la direction du tronc dont elle émane, elle se porte obliquement en bas et en avant, reçoit ordinairement un ou deux filets anastomotiques (rameaux sensitifs) de la branche auriculaire du plexus cervical superficiel et, arrivée à l'angle du maxillaire inférieur, se partage en trois ou quatre rameaux divergents, qui se divisent et se subdivisent eux-mêmes en de nombreux filets terminaux. On les distingue en trois groupes, savoir :

a. Des *filets buccaux inférieurs*, qui se distribuent au risorius de Santorini, au muscle buccinateur et à la moitié inférieure de l'orbiculaire des lèvres ;

b. Des *filets mentonniers*, qui se terminent dans les muscles triangulaire des lèvres, carré du menton, houppe du menton, en s'anastomosant, pour former le *plexus mentonnier*, avec les ramifications du nerf mentonnier, branche du dentaire inférieur ;

c. Des *filets cervicaux*, qui descendent obliquement dans la région sus-hyoïdienne pour se distribuer au muscle peaucier du cou ; on voit généralement l'un

des filets cervicaux du facial s'anastomoser avec la branche transverse du plexus cervical superficiel.

Indépendamment des filets terminaux que nous venons de décrire et qui tous se rendent à des muscles, on rencontre toujours, quand on dissèque le facial avec

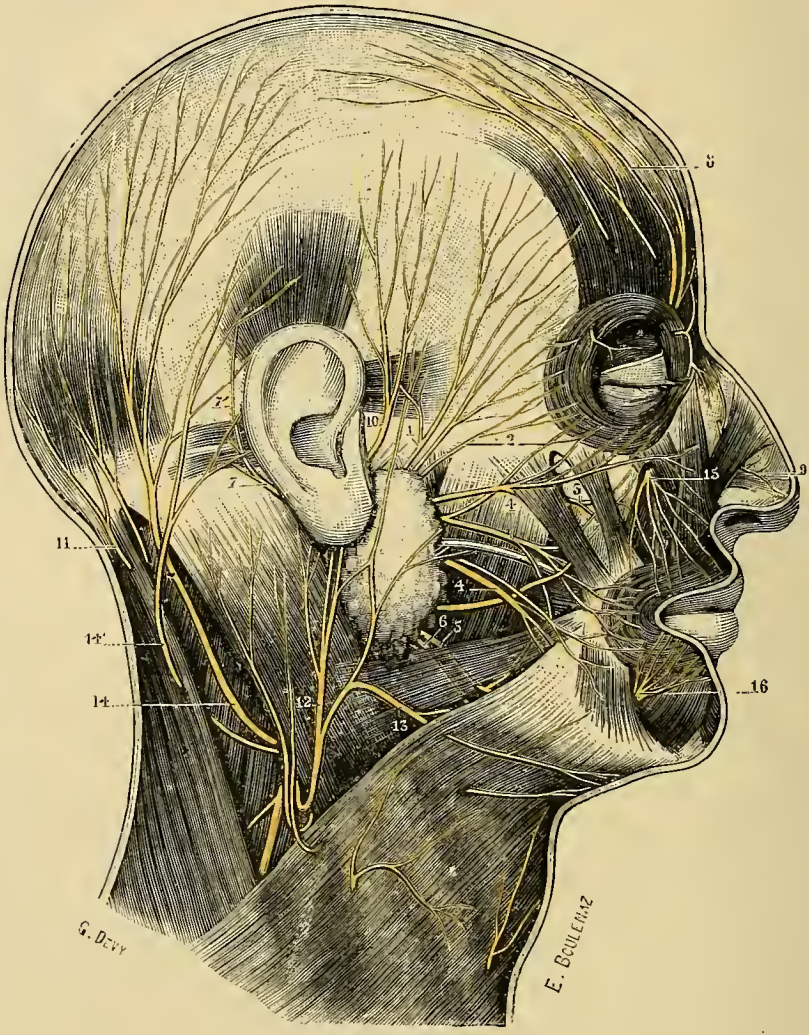

Fig. 509.

Nerfs superficiels de la tête et du cou.

1, rameaux frontaux du facial. — 2, ses rameaux palpébraux. — 3, ses rameaux sous-orbitaires. — 4, 4', ses rameaux buccaux supérieurs et inférieurs. — 5, ses rameaux mentonniers. — 6, ses rameaux cervicaux. — 7, rameau de l'auriculaire postérieur, avec 7', filet de l'auriculaire supérieur. — 8, ramifications du nerf frontal. — 9, filet naso-lobaire. — 10, nerf auriculo-temporal. — 11, nerf sous-occipital d'Arnold. — 12, branche auriculaire du plexus cervical superficiel. — 13, sa branche cervicale transverse. — 14, sa branche mastoïdienne, avec 14', petite mastoïdienne. — 15, rameaux sous-orbitaires du nerf maxillaire supérieur. — 16, ramifications du nerf mentonnier.

soin, quelques fines ramifications qui se distribuent manifestement à la peau. Ces filets cutanés, manifestement sensitifs, n'appartiennent pas au facial, lequel est à son origine exclusivement moteur. Ils proviennent des filets anastomotiques sensitifs, ci-dessus décrits, qui viennent se mêler aux fibres propres du facial, soit

au niveau du tronc nerveux lui-même, soit au niveau de ses deux branches terminales.

RÉSUMÉ DU NERF FACIAL

a). 5 *branches collatérales intra-pétreuses.*	Grand nerf pétreux superficiel.	
	Petit nerf pétreux superficiel.	
	N. du muscle de l'étrier.	
	Corde du tympan.	
	R. anast du pneumogastrique.	
b). 5 *branches collatérales extra-pétreuses.*	R. anast. du glosso-pharyngien.	
	R. auriculaire postérieur.	
	R. du digastrique.	
	R. du stylo-hyoïdien.	
c). 2 *branches terminales.*	R. lingual.	f. muqueux.
		f. musculaires.
	Br. temporo-faciale.	f. temporaux.
		f. frontaux.
		f. palpébraux.
		f. nasaux.
		f. buccaux supérieurs.
	Br. cervico-faciale.	f. buccaux inférieurs.
		f. mentonniers.
		f. cervicaux.

Variétés. — Dans le voisinage de la scissure de Glaser, la corde du tympan est reliée parfois au plexus tympanique voy. *Glosso-pharyngien*) par une fine anastomose. — Fæsebeck (*Arch. f. Anat. u. Phys.*, 1837) a vu la corde du tympan donner seulement deux anastomoses au nerf lingual et se porter isolément vers la glande sous-maxillaire. — Fréquemment, le rameau du digastrique envoie une anastomose au glosso-pharyngien. — Souvent aussi, ce même rameau s'anastomose avec le grand sympathique, avec le pneumogastrique, avec le laryngé supérieur (constant d'après certains auteurs), avec le spinal. — Valentin (*Névrologie*, p. 406) a vu partir de ce rameau des filets vasculaires pour l'artère carotide et la veine jugulaire internes. — Sabatier (*Traité d'Anat.*, 1791) a vu un filet anormal se détacher du rameau digastrique et se porter sur la face externe du muscle sterno-cléido-mastoïdien

§ VIII. — *Huitième paire :* Nerf auditif

Le nerf auditif ou acoustique constitue la huitième paire cranienne. C'est un nerf sensoriel, destiné à recueillir et à transmettre aux centres les impressions dites acoustiques.

1° Origine apparente. — Ce nerf se détache du bulbe par deux racines bien distinctes quoique très rapprochées : une racine interne et une racine externe.

a. *Racine interne.* — La racine interne, encore appelée *racine vestibulaire*, naît dans la fossette latérale du bulbe, immédiatement en dehors du nerf facial et de l'intermédiaire de Wrisberg. Elle a la forme d'un faisceau aplati.

b. *Racine externe.* — La racine externe, encore appelée *racine cochléaire*, est placée en dehors de la précédente. Elle prend contact avec le bulbe au niveau de la partie antéro-externe du pédoncule cérébelleux moyen et, là, elle semble se continuer avec les stries acoustiques ou barbes du calamus. Il n'en est rien, cependant : les fibres constitutives de la racine externe, comme nous l'avons déjà vu en étudiant le système nerveux central (p. 467), se terminent réellement sur le côté antéro-externe du pédoncule cérébelleux inférieur dans deux amas de substance grise, qui sont le *noyau antérieur de l'auditif* et le *tubercule acoustique latéral.*

2° Origine réelle, voie acoustique. — Voy. p. 464.

3° Trajet. — Formé par la réunion des deux racines interne et externe, le tronc

de l'auditif se porte obliquement de dedans en dehors, d'arrière en avant et de bas en haut. Il contourne le pédoncule cérébelleux moyen, en longeant le bord antérieur du lobule du pneumogastrique, et arrive au conduit auditif interne. Il s'engage dans ce conduit et le parcourt dans toute son étendue.

4° Rapports. — Durant tout ce trajet, le nerf auditif est accompagné, comme nous l'avons déjà vu, par le facial et l'intermédiaire de Wrisberg.

a. *Dans le crâne*, les trois nerfs cheminent côte à côte, entre la base du crâne et le pédoncule cérébelleux moyen.

b. *Dans le conduit auditif interne*, les trois nerfs, encore accolés, présentent la disposition suivante (fig. 502) : l'auditif, qu'accompagne l'artère auditive interne, branche du tronc basilaire, occupe la partie inférieure du canal et s'y dispose en une forme de gouttière à concavité dirigée en haut (fig. 510); le facial, arrondi ou légèrement aplati de haut en bas, repose dans cette gouttière; quant à l'intermédiaire, il est, comme précédemment, situé entre les deux. Du reste, les trois nerfs auditif, facial et intermédiaire sont reliés entre eux par un tissu conjonctif lâche. Ils cheminent, en outre, sous une gaine arachnoïdienne commune, qui les accompagne jusqu'au fond du conduit auditif interne.

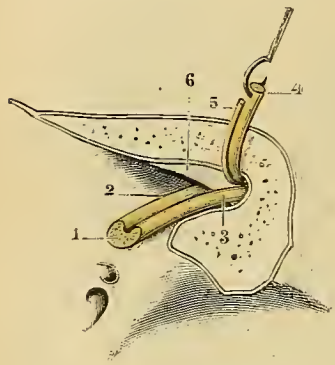

Fig. 510.

Le nerf auditif vu en place dans le conduit auditif interne.

1, nerf auditif, avec : 2, sa branche cochléaire; 3, sa branche vestibulaire. — 4, facial, écarté en haut et en dehors. — 5, intermédiaire de Wrisberg. — 6, repli semi-lunaire.

5° Anastomoses. — Les anastomoses de l'auditif avec l'intermédiaire et le facial ont été déjà décrites à propos de ce dernier nerf (voy. p. 605).

6° Distribution. — En atteignant le fond du conduit auditif interne, le plus souvent même avant de l'atteindre, le nerf auditif se partage en deux branches terminales :

1° Une *branche antérieure* ou *cochléenne*, qui, comme son nom l'indique, se distribue au limaçon ;

2° Une *branche postérieure* ou *vestibulaire*, qui se subdivise à son tour, dans le conduit auditif interne, en trois rameaux, destinés au vestibule et aux canaux demi-circulaires.

Ces branches terminales, analogues en cela aux deux nerfs sensoriels que nous avons déjà étudiés, le nerf olfactif et le nerf optique, qui traversent le premier la lame criblée de l'ethmoïde, le second la lame criblée de la sclérotique, se tamisent, elles aussi, à travers les fossettes criblées qui ferment en dehors le conduit auditif interne (Ostéol., p. 137). Elles arrivent alors dans les différentes portions de l'oreille interne (limaçon, vestibule, canaux demi-circulaires), où elles se terminent suivant des modalités que nous décrirons en détail quand nous étudierons les organes des sens (voy. *Oreille interne*).

7° Structure. — Le nerf auditif se compose, comme les nerfs ordinaires, de fibres nerveuses à myéline, disposées parallèlement à l'axe du cordon nerveux et réunies les unes aux autres par du tissu conjonctif. Ces fibres nerveuses, cependant, ne sont pas toutes d'égal volume et l'on doit, à ce point de vue, diviser le nerf auditif en deux parties : une partie postérieure, formée par des fibres relativement

volumineuses; une partie antérieure, comprenant des fibres beaucoup plus fines. De ces deux parties, la première répond à la branche vestibulaire; la seconde représente la branche cochléaire. La différence morphologique de ces deux parties répond donc à une différence dans leur mode de distribution périphérique et, probablement aussi, dans leurs attributions fonctionnelles. Nous ajouterons que, d'après Erlitky, les fibres de Remak, déjà très rares dans la portion à fibres grosses, paraissent faire complètement défaut dans la portion à fibres fines.

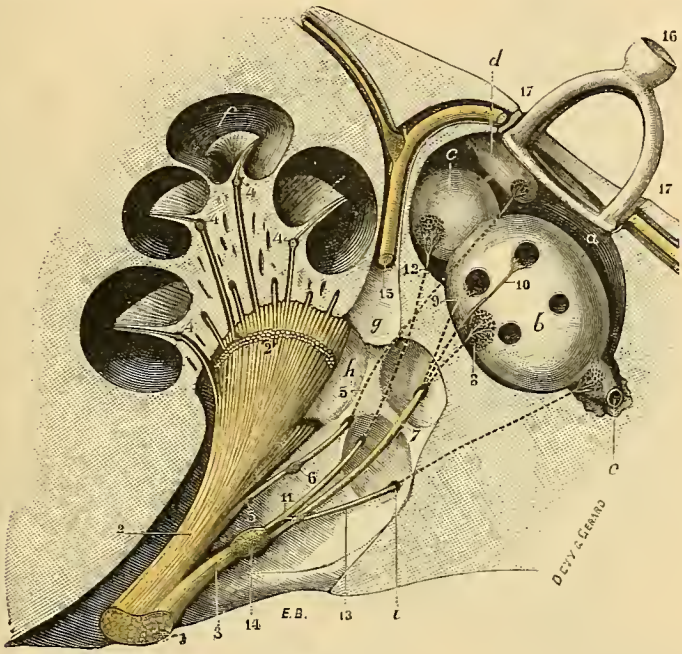

Fig. 511.

Schéma montrant le mode de distribution du nerf auditif.

a, vestibule, avec : *b*, utricule; *c*, saccule; *d*, portion initiale du canal cochléaire; *e*, ampoule du canal demi-circulaire postérieur. — *f*, limaçon. — *g*, aqueduc de Fallope. — *h*, fond du conduit auditif interne, avec ses quatre fossettes. — *i*, foramen singulare de Morgagni.

1, tronc de l'auditif. — 2, sa branche cochléenne, avec 2', section de ses faisceaux superficiels, destinés à la moitié du limaçon, qui a été enlevée dans la figure. — 3, sa branche vestibulaire. — 4, ganglion de Corti. — 5, petit rameau destiné à la portion vestibulaire du canal cochléaire. — 6, ganglion de Bœttcher. — 7, nerf vestibulaire supérieur, fournissant : 8, le nerf utriculaire; 9, le nerf ampullaire supérieur; 10, le nerf ampullaire externe. — 11, nerf vestibulaire inférieur, fournissant : 12, le nerf sacculaire; 13, le nerf ampullaire postérieur. — 14, ganglion de Scarpa. — 15, nerf facial. — 16, étrier dans la fenêtre ovale. — 17, caisse du tympan.

Le nerf auditif nous présente en outre, à sa surface ou dans son épaisseur, de nombreuses cellules nerveuses, signalées depuis longtemps déjà par Hyrtl, par Stannius, par Kölliker, par Pierret. Erlitky, qui les a étudiées de nouveau en 1882, déclare ne les avoir jamais rencontrées que sur les faisceaux à fibres grosses, autrement dit sur la portion du nerf qui représente la branche vestibulaire.

Ces cellules, de forme bipolaire, tantôt éparses, tantôt réunies en îlots plus ou moins considérables, me paraissent avoir la même signification que les cellules constitutives du ganglion de Scarpa, qui se développe sur le trajet du nerf vestibulaire et que nous étudierons plus loin à propos de l'innervation de l'oreille interne. Ce sont des cellules ganglionnaires disséminées le long du nerf vestibulaire, rappelant vraisemblablement ces cellules éparses qui ont été signalées par plusieurs auteurs (voy. 655) sur les racines postérieures des nerfs spinaux.

Erlitky a émis l'opinion que les fibres efférentes d'un certain nombre des cellules nerveuses précitées s'échappaient du nerf auditif pour rejoindre et renforcer l'intermédiaire de Wrisberg. Cette opinion, tout hypothétique du reste, ne repose sur aucun fait précis. Si ces relations entre les cellules nerveuses de l'auditif et l'intermédiaire étaient nettement établies, il faudrait admettre que ces cellules, ou bien représentent des cellules centrales analogues à celles qui forment les noyaux terminaux de l'intermédiaire, ou bien sont des cellules ganglionnaires périphériques, que l'on devrait, dans ce cas, homologuer à celles du ganglion géniculé.

RÉSUMÉ DU NERF AUDITIF

a). *Branche collatérale*	(*aucune*)
b). *Branches terminales*	Br. cochléenne. Br. vestibulaire.

§ IX. — *Neuvième paire :* Nerf glosso-pharyngien

Le nerf glosso-pharyngien constitue la neuvième paire des nerfs craniens. Nerf mixte dès son origine, comme le démontrent les expériences de Chauveau, de Volkmann et de Klein, ce nerf renferme à la fois des fibres sensitives et des fibres motrices : ses fibres motrices président à quelques mouvements du pharynx et des piliers du voile du palais; ses fibres sensitives recueillent, sur les diverses muqueuses auxquelles elles se distribuent, à la fois des impressions de sensibilité générale et des impressions gustatives.

1° Origine apparente. — Le glosso-pharyngien naît à la partie supérieure du sillon latéral du bulbe, entre le faisceau latéral et le corps restiforme, au-dessous de l'auditif, au-dessus du pneumogastrique (fig. 402, IX). Cette origine se fait constamment par plusieurs filets radiculaires (cinq ou six), qui sont primitivement indépendants, mais qui ne tardent pas à se réunir pour constituer un cordon arrondi.

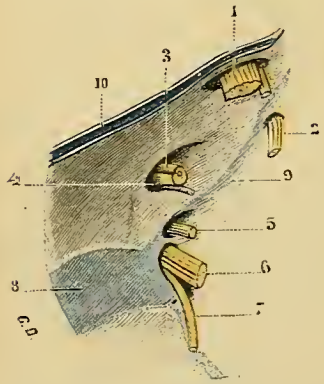

Fig. 512.

Les derniers nerfs craniens s'engageant dans leurs orifices duraux.

1, trijumeau. — 2, moteur oculaire externe. — 3, facial avec 3' intermédiaire de Wrisberg. — 4, auditif. — 5, glosso-pharyngien. — 6, pneumogastrique. — 7, spinal. — 8, sinus latéral. — 9, sinus pétreux inférieur. — 10, sinus pétreux supérieur.

2° Origine réelle. — Voy. p. 473.

3° Trajet. — Immédiatement après son émergence du bulbe (fig. 523,5), le nerf glosso-pharyngien se porte en dehors et un peu en avant vers le trou déchiré postérieur, qu'il traverse et qui l'amène à la base du crâne. Il se dirige alors en bas et en avant, et arrive à la base de la langue, où il se termine. Se coudant alors à angle droit pour devenir descendant, il s'engage dans ce trou, le traverse et arrive ainsi à la base du crâne. Il se dirige ensuite de haut en bas et d'arrière en avant et arrive à la base de la langue, où il se termine.

4° Rapports. — Le glosso-pharyngien nous offre ainsi à considérer trois portions : une portion intra-cranienne, une portion intra-osseuse ou intra-pariétale et une portion cervicale.

a. *Dans sa portion intra-cranienne* (fig. 512,5), le glosso-pharyngien est situé entre le flocculus ou lobule du pneumogastrique, qui la recouvre, et l'occipital, sur lequel il repose. Il chemine, tout d'abord, dans les espaces sous-arachnoïdiens, entre la pie-mère et

le feuillet viscéral de l'arachnoïde. Il est ensuite enveloppé par cette dernière membrane dans une véritable gaine, où se trouvent également contenus le pneumogastrique et le spinal. Cette gaine, commune aux trois nerfs qui s'échappent par le trou déchiré postérieur, s'étend jusqu'à l'entrée de cet orifice.

b. *Dans sa portion intra-pariétale* (fig. 517,2), le glosso-pharyngien occupe la partie la plus antérieure et la plus interne du trou déchiré antérieur. Il est séparé

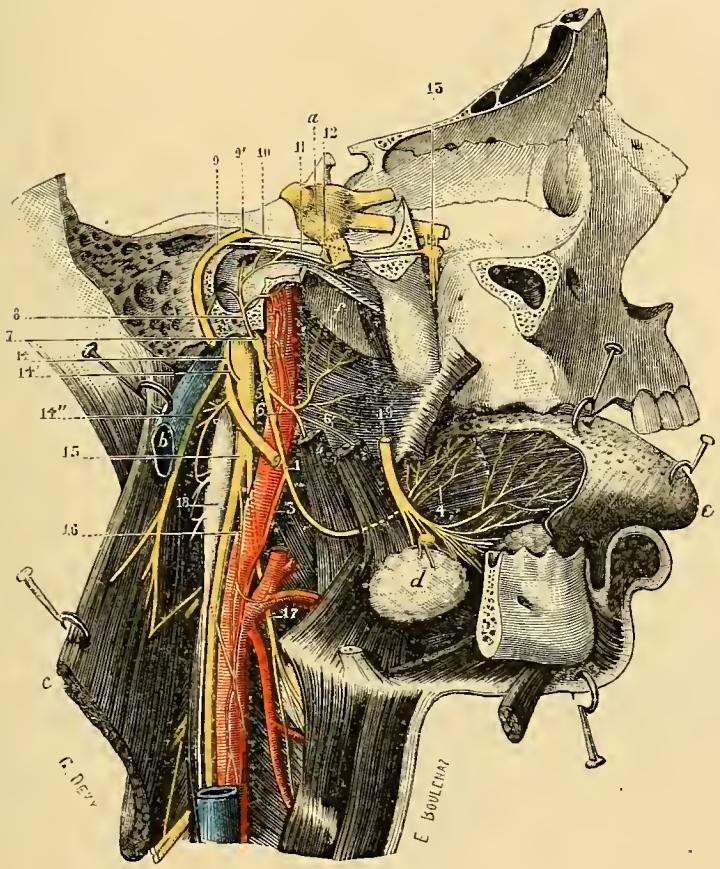

Fig. 513.

Nerfs glosso-pharyngien et spinal, vue latérale.

1, glosso-pharyngien. — 2, sa branche pharyngienne. — 3, son rameau carotidien. — 4, sa terminaison à la langue. — 5, rameau du stylo-hyoïdien et du digastrique. — 6, rameau du stylo-glosse et du stylo-pharyngien, avec 6', rameau pour le stylo-glosse. — 7, ganglion d'Andersch. — 8, nerf de Jacobson et ses six rameaux. — 9, nerf facial, avec 9', son ganglion géniculé. — 10, grand nerf pétreux superficiel. — 11, petit nerf pétreux superficiel. — 12, ganglion otique. — 13, ganglion sphéno-palatin. — 14, spinal, avec : 14', sa branche interne ; 14'', sa branche externe. — 15, pneumogastrique. — 16, ses rameaux carotidiens. — 17, nerf laryngé supérieur. — 18, ganglion cervical supérieur du grand sympathique. — 19, nerf lingual.

a, ganglion de Gasser. — *b*, jugulaire interne. — *c*, sterno-cléido-mastoïdien. — *d*, glande sous-maxillaire. — *e*, langue, fortement érignée à gauche.

(La ligne pointillée, que l'on voit sur la face dorsale de la langue, indique la situation qu'occupe le V lingual.)

des deux autres nerfs qui traversent cet orifice, ainsi que de la veine jugulaire interne, par une lame fibro-cartilagineuse formant cloison (fig. 512).

c. *Dans sa portion cervicale* (fig. 513,1), c'est-à-dire du trou déchiré postérieur à la langue, le nerf glosso-pharyngien décrit une longue courbe à concavité dirigée en haut et en avant. A sa sortie du crâne, il est placé tout d'abord sur le côté

interne des muscles styliens, entre la carotide interne, qui est en dedans, et la veine jugulaire, qui est en dehors. Un peu plus bas, il contourne l'artère pour venir se placer en avant d'elle, chemine quelque temps sur la face postérieure du stylo-pharyngien, et s'engage ensuite dans l'intervalle qui sépare ce dernier muscle du muscle stylo-glosse. Il longe alors les côtés du pharynx et de l'amygdale, arrive à la base de la langue et, finalement, s'épanouit au-dessous de la muqueuse linguale.

5° Ganglions du glosso-pharyngien. — A sa sortie du trou déchiré postérieur, le glosso-pharyngien présente sur son trajet un petit renflement ganglionnaire, de coloration grisâtre, qui a été décrit par Andersch en 1791, et qui depuis porte son nom : c'est le *ganglion d'Andersch*. On l'appelle encore, en raison de ses rapports immédiats avec le rocher, le *ganglion pétreux*. Il a une coloration grisâtre et une forme légèrement ovoïde ; son grand diamètre, dirigé verticalement, mesure 2 ou 3 millimètres. Envisagé au point de vue de ses rapports avec le rocher, il répond à la partie moyenne du bord postérieur de cet os ; il est logé, là, dans une petite excavation en forme de pyramide triangulaire, la *fossette pétreuse* (Ostéol., p. 140), que certains anatomistes désignaient autrefois sous le nom très significatif de *receptaculum ganglioli noni nervi capitis*. Le ganglion d'Andersch est l'homologue d'un ganglion spinal : il en a la valeur et la structure.

Un peu au-dessus du ganglion d'Andersch, le glosso-pharyngien nous présente un deuxième ganglion, appelé *ganglion d'Ehrenritter*, du nom de l'anatomiste qui l'a découvert à la fin du siècle dernier (1790). Ce ganglion, beaucoup moins important que le précédent, se rencontre ordinairement sur le côté postérieur du nerf, au moment où celui-ci va s'engager dans le trou déchiré postérieur. Il est, du reste, très variable dans son développement : affectant, dans certains cas, la forme d'un véritable renflement, tous les caractères extérieurs d'un ganglion nettement différencié, il se réduit, dans d'autres, à une simple traînée de cellules nerveuses qui ne sont perceptibles qu'à l'aide du microscope.

Le ganglion d'Ehrenritter est une dépendance du ganglion d'Andersch et a la même signification que ce dernier ganglion. Il rappelle de tous points ces ganglions aberrants ou accessoires (véritables renflements ou simples traînées de cellules), qui ont été signalées depuis longtemps déjà, sur le trajet des racines postérieures des nerfs rachidiens, par le professeur Hyrtl et décrits à nouveau dans ces dernières années par Rattone (voy. p. 655).

6° Anastomoses. — A sa sortie du crâne, le glosso-pharyngien s'anastomose avec trois nerfs, le pneumogastrique, le facial, le grand sympathique :

a. *Avec le pneumogastrique.* — L'anastomose avec le pneumogastrique est constituée par un rameau très court et très grêle, qui s'étend du pneumogastrique au glosso-pharyngien immédiatement au-dessous du trou déchiré. Ce rameau anastomotique aborde le glosso-pharyngien au niveau du ganglion d'Andersch ou un peu au-dessous. Cruveilhier le considère comme un rameau du spinal qui va renforcer le glosso-pharyngien.

b. *Avec le facial.* — L'anastomose avec le facial a été déjà décrite (voy. ce nerf p. 609).

c. *Avec le grand sympathique.* — L'anastomose avec le grand sympathique se fait par un filet très grêle, qui se détache, soit du ganglion d'Andersch, soit un peu plus bas, du tronc même du glosso-pharyngien. De là, ce filet anastomotique se

porte verticalement en bas et s'unit, après un trajet très court, au rameau carotidien du ganglion cervical supérieur.

d. *Autres anastomoses.* — D'autres anastomoses, tout aussi importantes, sont établies entre le facial et le glosso-pharyngien, par la première branche collatérale de ce dernier nerf, le rameau de Jacobson. Nous les retrouverons tout à l'heure en décrivant ce nerf.

7° Distribution. — Le nerf glosso-pharyngien, au cours de son trajet, fournit deux ordres de branches : des *branches collatérales* et des *branches terminales.*

A. — Branches collatérales

Les branches collatérales du glosso-pharyngien sont le nerf de Jacobson, le nerf du stylo-pharyngien, le nerf du stylo-glosse, les rameaux carotidiens, les rameaux pharyngiens, les rameaux tonsillaires.

1° Nerf de Jacobson. — Ce nerf, déjà signalé par Andersch en 1792, a été pour la première fois bien décrit en 1818 par Jacobson, médecin danois, qui lui a donné son nom. C'est le *nervus tympanicus* de certains auteurs. Le nerf de Jacobson ou nerf tympanique, remarquable par la complexité de son trajet et par la multiplicité de ses relations avec les nerfs voisins, prend naissance sur le côté antéro-externe du ganglion d'Andersch. Il s'engage immédiatement après (fig. 504,2) dans un conduit osseux spécial, le *canal tympanique* ou *canal de Jacobson*, que nous avons déjà étudié (Ostéol., p. 142) à la face postéro-inférieure du rocher et qui l'amène à la partie inférieure de la caisse du tympan. Arrivé dans cette cavité, le nerf de Jacobson se jette dans une gouttière verticalement ascendante, qui est creusée sur la paroi interne de la caisse, immédiatement au-dessous du promontoire. Puis, sur le promontoire lui-même, il se partage en six rameaux divergents, qui se logent chacun dans une ramification de la gouttière précitée. De ces rameaux qui constituent les branches terminales du nerf de Jacobson, deux se dirigent en arrière, deux en avant, deux en haut :

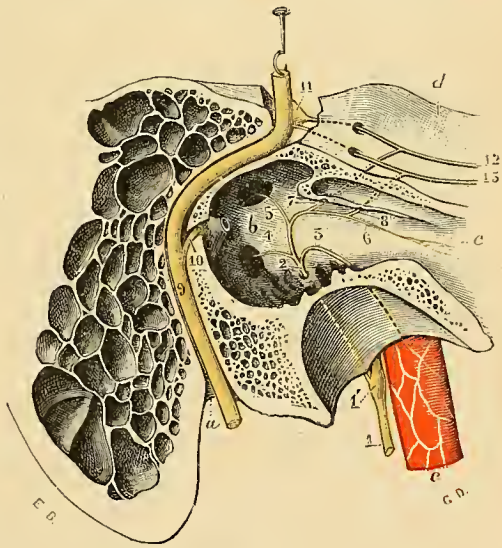

Fig. 514.

Le nerf de Jacobson sur la paroi interne de la caisse du tympan.

1, nerf glosso-pharyngien, avec 1', ganglion d'Andersch. — 2, nerf de Jacobson, avec ses six filets : 3, filet carotico-tympanique ; 4, filet de la fenêtre ronde ; 5, filet de la fenêtre ovale ; 6, filet de la trompe ; 7, grand pétreux profond ; 7, petit pétreux profond. — 9, nerf facial dans l'aqueduc. — 10, corde du tympan. — 11, ganglion géniculé. — 12, grand nerf pétreux superficiel. — 13, petit nerf pétreux superficiel.

a, trou stylo-mastoïdien. — *b*, promontoire. — *c*, trompe d'Eustache. — *d*, face antérieure du rocher. — *e*, carotide interne et plexus carotidien.

a. *Rameaux postérieurs.* — Les deux rameaux postérieurs, très grêles, sont destinés à la muqueuse de la caisse : l'un (4) se perd sur le pourtour de la fenêtre ronde ; l'autre (5) s'épuise en fines ramifications au voisinage de la fenêtre ovale.

b. *Rameaux antérieurs.* — Des deux rameaux antérieurs, l'un, rameau mu-

queux (6), se distribue à la muqueuse de la trompe d'Eustache ; l'autre, filet anastomotique (3), se porte dans le canal carotidien, en traversant un conduit osseux spécial, et se perd dans le plexus sympathique qui entoure à ce niveau la carotide interne. Ce dernier rameau est généralement désigné, en raison de ses relations, sous le nom de *filet carotico-tympanique*.

c. *Rameaux supérieurs.* — Les deux rameaux supérieurs ou ascendants ont un trajet beaucoup plus long : mais ils nous sont déjà en grande partie connus. Tous les deux, s'échappant de la caisse du tympan, s'engagent dans des conduits osseux spéciaux qui les amènent sur la face antérieure du rocher. — Là, le rameau le plus interne (7) se réunit, sous le nom de *grand nerf pétreux profond*, au grand nerf pétreux superficiel, qui provient du facial, pour former le nerf vidien. Il aboutit finalement au ganglion sphéno-palatin, dont il constitue l'une des racines sensitives (voy. *Nerf vidien*, p. 588). — Le rameau le plus externe (8) se réunit de même, sous le nom de *petit nerf pétreux profond*, au petit nerf pétreux superficiel, qui émane du facial, et se porte avec lui au ganglion otique, dont il constitue l'une des racines sensitives (voy. *Ganglion otique*, p. 598). — Pour atteindre leurs ganglions respectifs, les deux pétreux profonds, fusionnés avec les deux pétreux superficiels, suivent, à partir de la face antérieure du rocher, des trajets fort complexes que nous avons déjà décrits et sur lesquels il nous paraît inutile de revenir.

d. *Résumé : rameaux muqueux et rameaux anastomotiques.* — Au total, des six filets terminaux du nerf de Jacobson, trois se distribuent à la muqueuse du voisinage : ce sont les *filets muqueux*. Les trois autres, *filets anastomotiques*, se jettent dans un plexus sympathique et dans deux ganglions annexes du trijumeau. Ce sont là de nouvelles anastomoses unissant le ganglion d'Andersch, d'une part au plexus carotidien, d'autre part au ganglion sphéno-palatin du nerf maxillaire inférieur et au ganglion otique du nerf maxillaire inférieur. C'est à cet ensemble de rameaux anastomotiques, ensemble fort complexe comme on le voit, que certains anatomistes étrangers donnent le nom de *plexus tympanique*. Nous avons déjà vu qu'à ce plexus tympanique aboutissait quelquefois un rameau de la corde du tympan.

Le nerf de Jacobson présente, sur certains points de son trajet, des traînées de cellules ganglionnaires. Il est entouré, en outre, dans son passage à travers le canal tympanique, d'une petite masse ganglionnaire rougeâtre et oblongue, que Valentin avait prise pour un ganglion (*ganglium tympanicum seu intumescentia gangliosa ramum tympanicum ambiens*. W. Krause (*Médicin. Centralblatt*, 1878, p. 737), qui a fait une intéressante étude de ce renflement, le considère comme une glande vasculaire sanguine, *la glande tympanique*. Cette glande tympanique ne serait qu'un reliquat d'une circulation embryonnaire, qui persiste quelquefois chez l'homme à titre d'anomalie, mais qui existe normalement chez quelques mammifères, notamment chez les cheiroptères, chez les insectivores et chez les rongeurs.

2° Nerf du stylo-pharyngien. — Le nerf du stylo-pharyngien se détache du tronc principal à des hauteurs variables, tantôt au voisinage du trou déchiré, tantôt à 3 ou 4 centimètres au-dessous de cet orifice. Quel que soit le niveau où il prend origine, il se porte obliquement en bas et en avant, gagne la face postérieure du stylo-pharyngien et se distribue à ce muscle par un ou deux filets. Le nerf du stylo-pharyngien jette assez souvent un petit rameau sur le muscle stylo-hyoïdien. Fréquemment aussi, mais non toujours, il envoie un rameau au ventre postérieur du digastrique, d'où le nom de *rameau du digastrique et du stylo-pharyngien* qu'on donne quelquefois à ce nerf. Ce rameau du digastrique, quand il existe, s'anastomose, soit à la surface du digastrique, soit dans son épaisseur, avec le rameau que le facial (p. 609) envoie à ce muscle.

3° Nerf du stylo-glosse et du glosso-staphylin. — Ce rameau se détache du glosso-pharyngien un peu au-dessous du précédent. Comme lui, il se porte à la face postérieure du muscle stylo-pharyngien, le traverse d'arrière en avant, sans lui abandonner un seul filet, arrive ainsi à sa face antérieure et se réunit alors avec le *rameau lingual*, ci-dessus décrit (p. 609), que le facial envoie aux deux muscles glosso-staphylin et stylo-glosse.

4° Rameaux carotidiens. — Au nombre de deux ou trois, ces rameaux se portent vers la carotide interne et descendent, le long de ce vaisseau, vers la bifurcation de la carotide primitive. Là, ils contribuent à former, entre les deux carotides, avec quelques rameaux issus du pneumogastrique et des rameaux plus nombreux venus du ganglion cervical supérieur, un important plexus, le *plexus intercarotidien*, que nous retrouverons plus tard en décrivant le grand sympathique. C'est de ce plexus intercarotidien, disons-le tout de suite, que s'échappent les plexus nerveux secondaires qui accompagnent, jusqu'à leur terminaison, les diverses branches de la carotide externe.

5° Rameaux pharyngiens. — Au nombre de deux ou trois, quelquefois davantage, ces rameaux, tout aussi variables par leur volume que par leur nombre, se portent sur les côtés du pharynx et s'y anastomosent avec d'autres rameaux pharyngiens provenant du pneumogastrique et du ganglion cervical supérieur. De l'entrelacement de ces nombreux rameaux, issus de trois sources différentes, résulte un important plexus, le *plexus pharyngien*, d'où émanent trois ordres de filets terminaux, savoir : 1° des *filets moteurs*, pour les muscles constricteurs du pharynx ; 2° des *filets sensitifs*, pour la muqueuse du pharynx ; 3° des *filets vasculaires*, enfin, pour les vaisseaux de cet organe.

6° Rameaux tonsillaires. — Ces rameaux se détachent du glosso-pharyngien un peu au-dessus de la base de la langue. Toujours très nombreux, ils se portent sur la face externe de l'amygdale et forment là, en s'anastomosant entre eux, un petit plexus, le *plexus tonsillaire* d'Andersch. De ce plexus tonsillaire partent des filets très déliés, lesquels se distribuent à la muqueuse qui recouvre l'amygdale et le pilier antérieur du voile du palais. Quelques-uns de ces filets s'arrêtent vraisemblablement dans l'amygdale elle-même.

B. — Branches terminales

Après avoir fourni successivement les nombreuses branches collatérales que nous venons de décrire, le glosso-pharyngien, réduit à la moitié de son volume primitif, pénètre dans l'épaisseur de la base de la langue et s'y partage ordinairement en deux branches principales, l'une interne, l'autre externe.

Ces deux branches, se divisant et se subdivisant à leur tour, se résolvent en une multitude de petits filets qui se croisent et s'anastomosent dans tous les sens : leur ensemble constitue un riche plexus, que l'on désigne sous le nom de *plexus lingual*. Finalement, ces filets vont se perdre dans la muqueuse de la base de la langue, au niveau et en arrière du V lingual.

En avant et en arrière du trou borgne, qui forme le sommet du V, les filets internes de l'un des glosso-pharyngiens se réunissent avec les filets correspondants du glosso-pharyngien du côté opposé : ils forment ainsi, tout autour du trou

borgne, un petit plexus en couronne, qui a été décrit par VALENTIN sous le nom de *plexus coronaire du trou borgne*.

RÉSUMÉ DU NERF GLOSSO-PHARYNGIEN

a. *Br. collatérales*	N. de Jacobson	3 fil. muqueux.	f. de la fenêtre ronde. f. de la fenêtre ovale. f. de la trompe d'Eustache.
		3 fil. anastomotiques.	f. carotico-tympanique. grand pétreux profond. petit pétreux profond.
	N. du stylo-pharyngien.		
	N. du stylo-glosse et du glosso-staphylin.		
	R. carotidiens.		
	R. pharyngiens.		
	R. tonsillaires.		
b. *Br. terminales*	R. linguaux (*plexus du trou borgne*).		

Variétés. — A la place de l'anastomose que le facial envoie au glosso-pharyngien, on a vu (CRUVEILHIER, RICHET, moi-même) un filet du facial descendre directement à la base de la langue et au voile du palais. — CRUVEILHIER a vu le nerf de Jacobson constitué par un filet du pneumogastrique réuni à un filet du glosso-pharyngien : dans un autre cas, il était formé par l'anastomose d'un filet émané du rameau de la fosse jugulaire avec un rameau du glosso-pharyngien. — Il résulte d'une observation de W. KRAUSE que lorsque la branche tympanique de l'artère stylo-mastoïdienne se sépare du nerf de Jacobson et pénètre dans la caisse par un conduit spécial, la glande tympanique, dont il a été question plus haut, est située autour de l'artère et non autour du nerf. — Le rameau du stylo-pharyngien envoie assez souvent quelques filets sensitifs à la muqueuse des amygdales et de la base de l'épiglotte (W. KRAUSE). — J'ai vu, dans un cas où le glosso-pharyngien était considérablement réduit, le rameau lingual du facial beaucoup plus volumineux que d'habitude. Il y avait évidemment suppléance partielle du glosso-pharyngien par ce rameau lingual.

§ X — *Dixième paire* : NERF PNEUMOGASTRIQUE

Le pneumogastrique ou nerf de la dixième paire, que l'on désigne encore sous le nom de nerf vague (*Vagus*), est le plus long et certainement aussi le plus important de tous les nerfs craniens. Il s'étend depuis le bulbe jusqu'au-dessous du diaphragme, jetant des rameaux, chemin faisant, sur tous les viscères contenus dans les trois régions du cou, du thorax et de l'abdomen.

1° Origine apparente. — Le nerf pneumogastrique prend naissance dans le sillon latéral du bulbe, sur la même ligne que le glosso-pharyngien, qui est au-dessus, et le spinal, qui est au-dessous (fig. 462, X). Cette origine a lieu, comme pour le glosso-pharyngien, par un certain nombre de filets radiculaires (sept ou huit), qui, convergeant les uns vers les autres, ne tardent pas à se réunir pour constituer le tronc nerveux.

2° Origine réelle. — Voy. p. 476.

3° Trajet. — Du sillon latéral du bulbe où il émerge, le pneumogastrique se dirige obliquement en haut, en dehors et un peu en avant, vers le trou déchiré postérieur. Là, se coudant à angle droit, il s'engage dans ce trou et arrive ainsi à la base du crâne. A partir de ce point, le pneumogastrique suit un trajet verticalement descendant : il traverse successivement le cou et le thorax : il traverse ensuite le diaphragme au niveau de son orifice œsophagien et débouche alors dans la cavité abdominale, où il se termine, par de nombreux rameaux divergents, sur l'estomac, dans le foie et dans le plexus solaire.

4° **Rapports.** — Ce rapide coup d'œil jeté sur le pneumogastrique nous permet de le diviser en cinq portions, savoir : une portion intra-cranienne, une portion intra-pariétale, une portion cervicale, une portion thoracique et une portion abdominale. Les rapports que présentent ces différentes portions du nerf doivent être étudiés séparément pour chacune d'elles :

a. *Dans le crâne*, le pneumogastrique présente exactement les mêmes rapports que le glosso-pharyngien, qui est placé immédiatement en avant de lui : il chemine entre la paroi cranienne et le flocculus. Il est situé tout d'abord entre la pie-mère et l'arachnoïde. Il reçoit ensuite de cette dernière membrane une gaine complète, qui lui est commune avec le glosso-pharyngien et le spinal et qui l'accompagne jusqu'au trou déchiré postérieur.

b. *Dans le trou déchiré postérieur*, le pneumogastrique est situé en arrière du glosso-pharyngien, en avant du spinal et de la veine jugulaire interne. Il est accolé au spinal, mais non au glosso-pharyngien : une petite lame fibro-cartilagineuse, déjà signalée bien des fois (fig. 512), le sépare de ce dernier nerf.

c. *Au cou*, le pneumogastrique chemine dans l'espace angulaire postérieur que forment, en s'adossant l'une à l'autre, d'une part la veine jugulaire interne, d'autre part, la carotide interne, continuée en bas par la carotide primitive (fig. 515). Le nerf répond donc : en dehors, à la veine ; en dedans, à l'artère ; en avant, à la ligne d'adossement de ces deux vaisseaux. Une gaine commune, de nature fibreuse ou simplement conjonctive, enveloppe ces trois organes jusqu'à l'orifice supérieur du thorax. Le grand sympathique cervical, situé en dehors de la gaine, chemine verticalement au-devant de l'aponévrose prévertébrale, en arrière de la veine jugulaire interne : il est donc, par rapport au pneumogastrique, postérieur et externe.

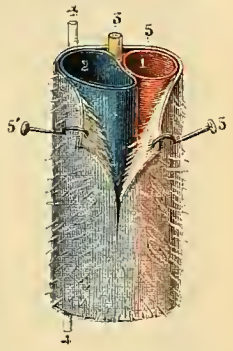

Fig. 515.

Schéma indiquant les rapports des gros vaisseaux du cou avec le pneumogastrique et le grand sympathique (*côté droit*).

1, carotide primitive. — 2, jugulaire interne. — 3, pneumogastrique. — 4, grand sympathique. — 5, gaine conjonctive. — 5', la même, incisée à sa partie antérieure et écartée pour laisser voir les vaisseaux.

d. *A son entrée dans le thorax*, le pneumogastrique se comporte différemment à droite et à gauche. Cette asymétrie dans le trajet du nerf est la conséquence naturelle de l'asymétrie que présentent les troncs artériels de la région (fig. 521), la sous-clavière et la carotide provenant, à droite, d'un tronc commun qui est le tronc brachio-céphalique, tandis qu'à gauche elles naissent isolément de la crosse aortique. — *A droite*, le pneumogastrique croise verticalement la face antérieure de l'artère sous-clavière, ayant en avant de lui la veine de même nom. — *A gauche*, le pneumogastrique, continuant son trajet descendant le long de la carotide primitive, chemine tout d'abord entre cette dernière artère et l'artère sous-clavière, laquelle est presque verticale à ce niveau. Il croise ensuite verticalement la face antérieure ou face gauche de la crosse aortique.

e. *Dans le thorax*, les deux pneumogastriques occupent le médiastin postérieur. Ici encore ils suivent un trajet un peu différent à gauche et à droite. — *A gauche*, le nerf, en quittant l'aorte, passe en arrière de la bronche gauche et vient se placer ensuite sur la face antérieure de l'œsophage. — *A droite*, le pneumogastrique chemine tout d'abord dans l'espace angulaire que forment, en s'adossant l'un à l'autre, l'œsophage et la trachée. Il croise ensuite, en arrière, la bronche droite et vient s'appliquer finalement contre la face postérieure de l'œsophage.

f. *Dans l'abdomen.* comme dans la portion inférieure du thorax, les deux pneumogastriques occupent l'un et l'autre la ligne médiane : le gauche, placé en avant de l'œsophage, descend sur la face antérieure de l'estomac ; le droit, au contraire, situé en arrière de l'œsophage, se porte en arrière de l'estomac, où nous le retrouverons dans un instant.

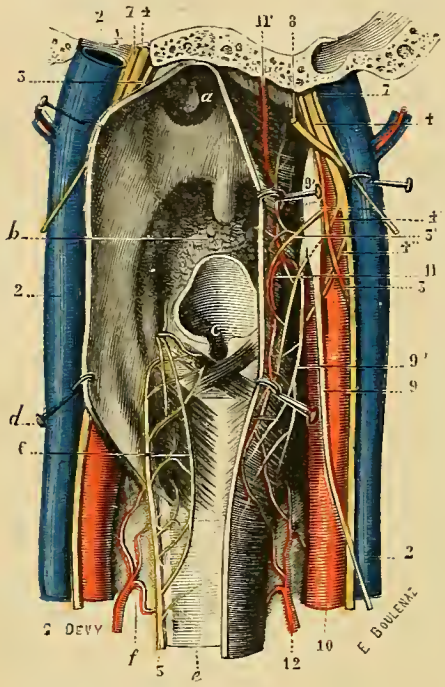

Fig. 516.

Les quatre derniers nerfs craniens, à leur sortie du crâne, vue postérieure.

(Le pharynx a été ouvert en arrière et sa moitié gauche écartée en dehors, pour laisser voir la face postérieure du larynx.)

1, trou déchiré postérieur. — 2, veine jugulaire interne. — 3, glosso-pharyngien, avec 3', ses rameaux pharyngiens. — 4, pneumogastrique, avec : 4', son rameau pharyngien et 4'', son rameau laryngé supérieur. — 5, nerf laryngé inférieur ou récurrent. — 6, anastomose de Galien. — 7, spinal. — 8, grand hypoglosse. — 9, grand sympathique, avec : 9', son ganglion cervical supérieur et 9'', ses rameaux pharyngiens. — 10, artère carotide primitive. — 11, artère pharyngienne inférieure, avec 11', sa branche méningée postérieure. — 12, artère thyroïdienne inférieure.

a, fosses nasales. — *b*, base de la langue. — *c*, épiglotte. — *d*, pharynx écarté en dehors. — *e*, œsophage. — *f*, corps thyroïde.

Cette situation de deux nerfs homologues, qui cheminent l'un et l'autre sur la ligne médiane, peut paraître singulière au premier abord. L'embryologie nous l'explique très nettement. Au début de la formation du tube digestif, l'estomac, comme nous le verrons plus tard, n'est qu'un simple renflement de ce tube, occupant exactement la ligne médiane et présentant deux faces latérales, l'une droite, l'autre gauche. A ce moment, les deux pneumogastriques occupent, comme tous les nerfs, une situation latérale et se ramifient, l'un sur la face gauche, l'autre sur la face droite de l'estomac embryonnaire. Mais bientôt l'estomac se tord sur son axe de gauche à droite, de telle sorte que le pylore se porte du côté droit et que, des deux faces précitées de l'estomac, la gauche devient antérieure, la droite devient postérieure. Les deux nerfs pneumogastriques suivent tout naturellement, dans leur changement de position, les deux faces de l'estomac sur lesquelles ils s'étalent, et voilà pourquoi, chez le nouveau-né et chez l'adulte, le pneumogastrique gauche est placé en avant de l'œsophage et de l'estomac, tandis que le pneumogastrique droit occupe le plan postérieur de ces mêmes organes.

5° Ganglions du pneumogastrique. — Le tronc du pneumogastrique se renfle sur deux points de son parcours et présente ainsi deux ganglions superposés : l'un supérieur ou ganglion jugulaire ; l'autre inférieur ou ganglion plexiforme. Tous les deux, du reste, ont la même signification morphologique : ce sont, au même titre que le ganglion de Gasser ou le ganglion d'Andersch, des homologues des ganglions spinaux.

a. *Ganglion jugulaire.* — Le plus élevé des deux ganglions du pneumogastrique, le ganglion jugulaire (fig. 517.3'), est situé dans le trou déchiré postérieur. Il revêt la forme d'une petite masse ovoïde, mesurant de 4 à 6 millimètres de hauteur. Sa coloration est grisâtre, sa surface inégale et comme raboteuse.

b. *Ganglion plexiforme.* — Le ganglion plexiforme (*plexus ganglioformis*, *plexus nodosus* de quelques auteurs) est situé immédiatement au-dessous du précédent, à la partie toute supérieure par conséquent de la portion cervicale du pneumogastrique (fig. 528.15'). Il a l'aspect d'un fuseau, présentant son maximum de largeur à sa partie moyenne et s'effilant peu à peu à ses deux extrémités. Il mesure en moyenne 20 à 25 millimètres de longueur, sur 4 ou 5 millimètres de largeur. Envisagé au point de vue de ses rapports, le ganglion

plexiforme est placé en arrière du glosso-pharyngien et de la carotide interne, en avant et un peu en dedans du ganglion cervical supérieur du grand sympathique. Le nerf de la douzième paire, l'hypoglosse, le contournant en spirale, occupe tout d'abord son côté postérieur, puis son côté externe et, enfin, son côté antérieur.

6° **Anastomoses.** — Au voisinage du trou déchiré postérieur, le pneumogastrique s'anastomose avec le spinal, le glosso-pharyngien, le facial, le grand hypoglosse, le grand sympathique et les deux premiers nerfs rachidiens :

a. *Avec le spinal.* — L'anastomose avec le spinal est double. — Tout d'abord, à son passage dans le trou déchiré, le nerf spinal s'accole au ganglion jugulaire, auquel il est relié par un ou deux filets, à la fois très courts et très grêles. — Plus bas, au-dessous du trou déchiré, le spinal se partage, comme nous le verrons dans le paragraphe suivant, en deux branches volumineuses, dont l'une, l'interne, se jette tout entière dans le ganglion plexiforme.

b. *Avec le glosso-pharyngien.* — L'anastomose avec le glosso-pharyngien a été déjà décrite avec ce dernier nerf (p. 618). Rappelons que c'est un filet très court et très grêle qui s'étend du pneumogastrique au ganglion d'Andersch immédiatement au-dessous du trou déchiré postérieur.

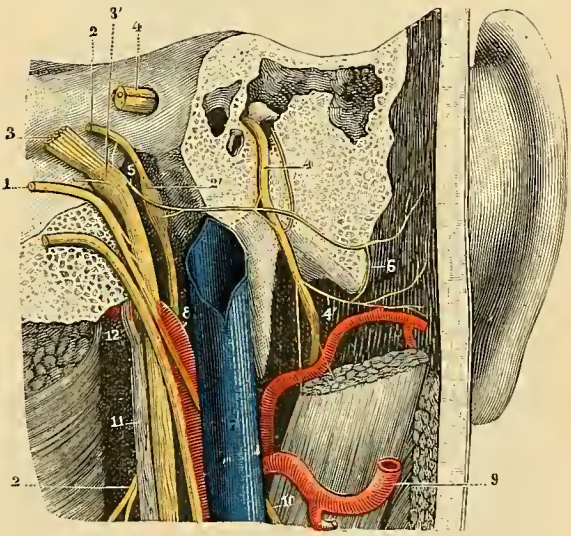

Fig. 517.

Rameau auriculaire du pneumogastrique (imité d'Arnold).

1, spinal. — 2, glosso-pharyngien, avec 2' ganglion d'Andersch. — 3, pneumogastrique, avec 3' ganglion jugulaire. — 4, facial, avec 4' son rameau auriculaire. — 5, rameau auriculaire du pneumogastrique. — 6, anastomose unissant le rameau auriculaire du pneumogastrique avec le rameau homonyme du facial. — 7, veine jugulaire interne. — 8, artère carotide interne. — 9, artère occipitale. — 10, grand sympathique.

c. *Avec le facial.* — L'anastomose avec le facial nous est également connue : elle est établie par le *rameau auriculaire du nerf vague* d'Arnold ou *rameau de la fosse jugulaire* de Cruveilhier, que nous avons décrit plus haut en étudiant le facial (p. 609). Nous nous contenterons de rappeler ici que ce rameau auriculaire, au sortir du ganglion jugulaire du pneumogastrique, se porte vers l'aqueduc de Fallope, où il rencontre le facial, et jette sur ce nerf un petit filet descendant (fig. 517,5); puis, continuant son trajet, s'engage dans un petit canal osseux (*canaliculus mastoïdeus*), qui l'amène à la base du crâne entre l'apophyse mastoïde et le conduit auditif externe et, là, se divise en deux branches : l'une, qui s'anastomose avec le nerf auriculaire postérieur ; l'autre, qui se distribue à la face postérieure du pavillon et à la paroi postéro-inférieure du conduit auditif externe.

d. *Avec le grand hypoglosse.* — L'anastomose avec le grand hypoglosse se compose d'un, de deux ou trois filets fort grêles, que ce dernier nerf abandonne au ganglion plexiforme, au moment où il le contourne.

e. *Avec le grand sympathique.* — L'anastomose avec le grand sympathique est constituée par un ou deux filets, qui se détachent du ganglion cervical supérieur du grand sympathique et se perdent à la surface du ganglion plexiforme. Au-dessous de ce ganglion, le cordon du sympathique entre encore en relation avec le pneumogastrique par de nombreux filets anastomotiques, qui se jettent dans les branches collatérales de ce dernier nerf et que nous signalerons ultérieurement au fur et à mesure que nous étudierons ces branches.

f. *Avec les premiers nerfs rachidiens.* — L'anastomose du pneumogastrique avec les premiers nerfs rachidiens n'est pas constante. Quand elle existe, elle est constituée par un petit rameau qui se détache de l'arcade formée par les deux premières paires cervicales et vient se jeter, presque immédiatement après son origine, dans le ganglion plexiforme.

7° **Distribution.** — Les branches que fournit le pneumogastrique, durant son long trajet du bulbe à l'abdomen, sont fort nombreuses. Nous les distinguerons en quatre groupes, suivant la région à laquelle elles se distribuent :

1° *Branche intra-cranienne ;*
2° *Branches cervicales ;*
3° *Branches thoraciques ;*
4° *Branches abdominales.*

A. — Branche intra-cranienne

Du côté externe du ganglion jugulaire se détache un rameau très grêle, qui rentre dans le crâne par le trou déchiré postérieur et vient se distribuer à la dure-mère, dans le voisinage du sinus latéral. Nous désignerons ce rameau, évidemment sensitif, sous le nom de *nerf méningien postérieur* du pneumogastrique.

B. — Branches cervicales

Le pneumogastrique fournit à la région du cou les nerfs suivants : le nerf pharyngien, des rameaux cardiaques, le nerf laryngé supérieur et le nerf laryngé inférieur ou récurrent.

1° **Nerf pharyngien.** — Le nerf pharyngien (fig. 516, 4'), tantôt simple, tantôt double ou même triple, se détache de la partie supérieure et externe du ganglion plexiforme, où il se continue en partie avec la branche anastomotique du spinal, ci-dessus décrite. Se portant ensuite obliquement en bas et en avant, il passe sur le côté externe de l'artère carotide interne et, après avoir abandonné quelques filets descendants au plexus intercarotidien (voy. *Grand sympathique*), il arrive sur les côtés du pharynx, où ses ramifications concourent à la formation du *plexus pharyngien*, de concert avec d'autres rameaux pharyngiens issus du glosso-pharyngien et du grand sympathique. Nous avons déjà dit que les branches efférentes de ce plexus se distribuaient, les unes aux muscles, les autres à la muqueuse du pharynx (voy. *Pharynx*).

2° **Rameaux cardiaques cervicaux.** — Les rameaux cardiaques cervicaux, encore appelés *rameaux cardiaques supérieurs* du pneumogastrique (nous rencontrerons plus loin des *rameaux cardiaques moyens*, venant du laryngé récurrent, et des *rameaux cardiaques inférieurs*, fournis par le pneumogastrique thoracique), sont représentés par deux rameaux, quelquefois trois, qui se détachent

de la portion cervicale du pneumogastrique à des hauteurs diverses. Ces rameaux, suivant un trajet descendant, pénètrent dans le thorax en passant en avant des gros troncs artériels de la région et viennent se jeter dans le plexus cardiaque, qui est situé, comme on le sait, à la base du cœur et que nous retrouverons plus tard, en étudiant le grand sympathique (voy. *Sympathique*).

3° Nerf laryngé supérieur. — Le nerf laryngé supérieur (fig. 513. 17), à la fois sensitif et moteur, naît de la partie inférieure et interne du ganglion plexiforme et se porte ensuite vers le larynx, en décrivant une courbe à concavité dirigée en haut et en avant. Dans ce trajet, il croise obliquement le côté interne de la carotide interne, s'applique contre le pharynx et se partage, un peu en arrière de l'os hyoïde, en deux rameaux, l'un supérieur, l'autre inférieur :

a. *Rameau inférieur.* — Le rameau inférieur (fig. 518. 6'), plus connu sous le nom de *nerf laryngé*

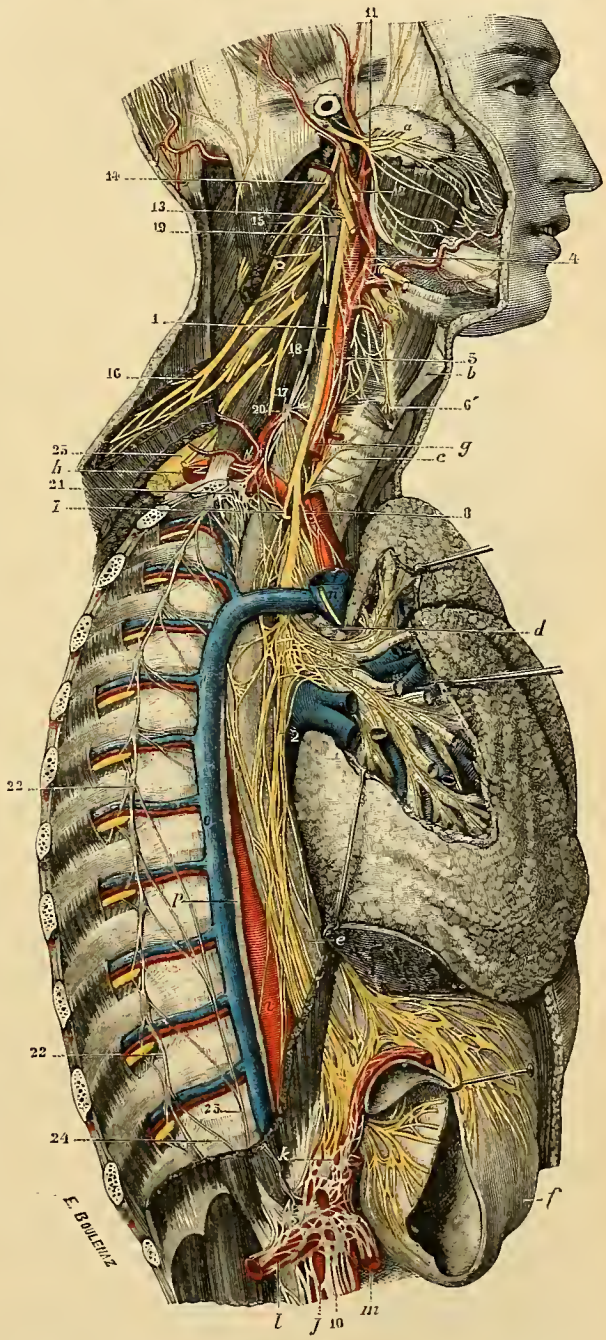

Fig. 518.
Pneumogastrique droit (d'après HIRSCHFELD).

1, portion cervicale du pneumogastrique. — 2, sa portion thoracique. — 3, ganglion semi-lunaire droit. — 4, plexus intercarotidien. — 5, nerf cardiaque supérieur. — 6, laryngé supérieur, avec 6', laryngé externe. — 7, laryngé récurrent — 8, branches cardiaques inférieures. — 9, plexus bronchique. — 10, plexus solaire. — 11, facial. — 12, glosso-pharyngien. — 13, hypoglosse. — 14, branche externe du spinal, avec : 15, son rameau pour le sterno-cléido-mastoïdien ; 16, son rameau pour le trapèze. — 17, nerf phrénique. — 18, sympathique cervical, avec : 19, ganglion cervical supérieur ; 20, ganglion cervical moyen ; 21, ganglion cervical inférieur. — 22, sympathique thoracique, avec : 23, grand splanchnique ; 24, petit splanchnique. — 25, plexus brachial.

a, parotide, érignée en haut. — *b*, larynx. — *c*, trachée. — *d*, bronches et ses divisions. — *e*, œsophage. — *f*, estomac, coupé et érigné pour montrer à la fois ses faces antérieure et postérieure. — *g*, carotide primitive. — *h*, artère sous-clavière. — *i*, aorte thoracique. — *j*, aorte abdominale. — *k*, tronc cœliaque. — *l*, artère rénale. — *m*, artère mésentérique supérieure. — *n*, veine cave supérieure. — *o*, veine azygos. — *p*, canal thoracique.

externe, se porte obliquement en bas et en avant, entre le constricteur inférieur du pharynx et le corps thyroïde. Il arrive ainsi au muscle crico-thyroïdien et innerve ce muscle. Perforant ensuite de dehors en dedans la membrane crico-thyroïdienne, il vient se distribuer en ramuscules terminaux à la muqueuse de la portion sous-glottique du larynx, ainsi qu'à la muqueuse du ventricule. Dans son trajet descendant, le nerf laryngé externe envoie quelques filets très déliés au corps thyroïde et au constricteur inférieur du pharynx. Il contracte avec le grand sympathique, sur la face externe de ce dernier muscle, quelques anastomoses dont l'ensemble, plus ou moins complexe, constitue le *plexus de Haller*.

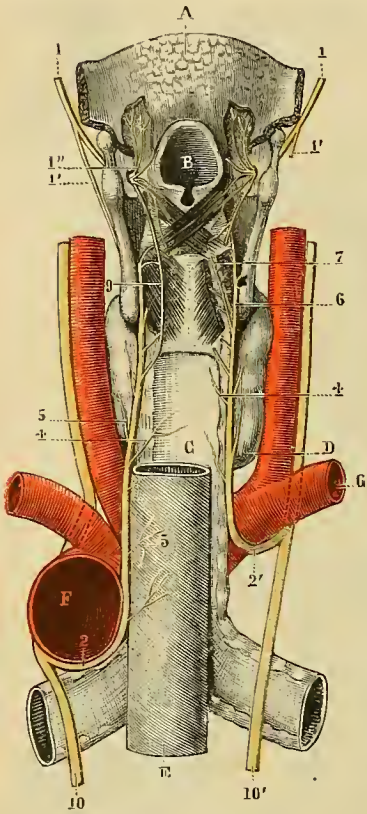

Fig. 519.

Nerfs du larynx, vue postérieure.

1, laryngé supérieur, avec : 1', son rameau laryngé externe ; 1'', ses rameaux linguaux. — 2, laryngé inférieur ou récurrent du côté gauche. — 2', laryngé inférieur du côté droit. — 3, rameaux œsophagiens — 4, rameaux trachéens. — 5, rameaux thyroïdiens. — 6, rameaux du crico-aryténoïdien postérieur et du crico-aryténoïdien latéral. — 7, rameau de l'ary-aryténoïdien. — 9, anse nerveuse de Galien. — 10, 10', nerfs pneumogastriques.

A, larynx. — B, épiglotte. — C, trachée. — D, corps thyroïde. — E, œsophage. — F, crosse aortique. — G, sous-clavière droite.

b. *Rameau supérieur*. — Le rameau supérieur (fig. 518,6 et 519,1'') continue le trajet du laryngé supérieur et suit une direction à peu près horizontale. Il est situé, tout d'abord, sur le constricteur inférieur du pharynx ; il chemine ensuite, parallèlement à la grande corne de l'os hyoïde, entre le muscle thyro-hyoïdien, qui est en avant, et la membrane thyro-hyoïdienne, qui est en arrière, perfore cette dernière membrane et arrive alors dans l'épaisseur des replis aryténo-épiglottiques, où il s'épanouit en un bouquet de filets terminaux. Ces filets se distinguent, d'après leur direction, en antérieurs, moyens, postérieurs :

Les *filets antérieurs* se distribuent à la muqueuse des deux faces de l'épiglotte, ainsi qu'à une petite portion de la muqueuse linguale.

Les *filets moyens* se ramifient dans les replis aryténo-épiglottiques et dans la muqueuse qui tapisse la portion sous-glottique du larynx.

Les *filets postérieurs*, enfin, se distribuent à la portion de la muqueuse pharyngienne qui recouvre la face postérieure du larynx. Parmi ces filets, il en est un, plus long que les autres, qui se porte verticalement en bas entre la muqueuse et le muscle crico-aryténoïdien postérieur et vient s'anastomoser ou plutôt se confondre avec un filet ascendant du laryngé inférieur : cette longue anastomose longitudinale (fig. 519, 9), jetée entre les deux nerfs laryngés, est généralement connue sous le nom d'*anse nerveuse de Galien*.

c. *Résumé*. — En résumé, nous voyons le nerf laryngé supérieur innerver : 1° toute la muqueuse qui tapisse le larynx ; 2° deux muscles seulement, le constricteur inférieur du pharynx et le crico-thyroïdien.

4° Nerf laryngé inférieur ou récurrent. — Le nerf laryngé inférieur (fig. 519,2 et 2') prend naissance à la partie supérieure du thorax et remonte de là vers le larynx, en suivant un trajet rétrograde, d'où le nom de *nerf récurrent* qui lui a été donné.

A. Trajet et rapports. — Comme la portion du pneumogastrique dont il émane, le nerf récurrent diffère sensiblement à gauche et à droite, dans sa longueur, dans son trajet et dans ses rapports; quant à sa distribution périphérique, elle est la même des deux côtés du corps.

a. *Récurrent droit.* — Le récurrent du côté droit (fig. 519, 2') se détache du pneumogastrique au moment où ce nerf croise la face antérieure de l'artère sous-clavière. Il contourne cette artère en passant successivement sur sa face inférieure et sur sa face postérieure et, devenu ascendant de descendant qu'il était, il s'élève vers le larynx en suivant le bord droit de l'œsophage. Arrivé sur le constricteur inférieur du pharynx, il perfore ce muscle et vient se loger alors, à la face postérieure du larynx, dans la gouttière verticale que forment le cartilage cricoïde et le cartilage thyroïde.

b. *Récurrent gauche.* — Le récurrent du côté gauche (fig. 519, 2) se détache du pneumogastrique au niveau de la face antérieure de la crosse aortique. Il naît donc plus bas que le précédent et, de ce fait, se trouve être plus long que lui de toute la distance qui, en verticale, sépare la sous-clavière droite de la crosse aortique. Le récurrent gauche se comporte, du reste, à l'égard de la crosse de l'aorte, de la même façon que se comporte le récurrent droit à l'égard de la sous-clavière : il contourne le vaisseau d'avant en arrière, puis de bas en haut, en formant autour de lui une anse à concavité supérieure. Il arrive ainsi sur la face antérieure de l'œsophage, dans le sillon que forme ce dernier organe en s'adossant à la trachée. C'est en suivant ce sillon qu'il parvient au constricteur inférieur du pharynx, pour le perforer, passer au-dessous de lui et gagner finalement la gouttière crico-thyroïdienne. Chez le fœtus (Chaput), le récurrent gauche embrasse par sa concavité, non pas l'aorte, mais le côté inférieur du canal artériel.

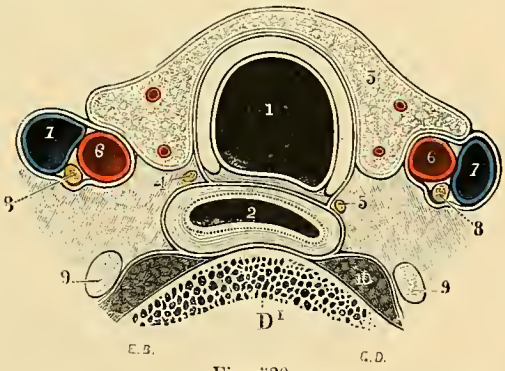

Fig. 520.

Coupe transversale de l'œsophage et de la trachée, pratiquée au niveau de la première dorsale, pour montrer la situation respective des deux récurrents (en partie d'après Braune).

1. trachée. — 2. œsophage. — 3. corps thyroïde, avec son enveloppe conjonctive. — 4. nerf récurrent gauche. — 5. nerf récurrent droit. — 6. carotide primitive. — 7. jugulaire interne. — 8. pneumogastrique. — 9. ganglion sympathique. — 10. muscles prévertébraux. — D¹, corps de la première dorsale.

B. Branches collatérales. — Dans le long trajet qu'il parcourt depuis son origine jusqu'au larynx, le nerf récurrent fournit de nombreuses branches collatérales, savoir :

1° *Des rameaux cardiaques* (*rameaux cardiaques moyens*), en nombre variable, qui se détachent de l'anse formée par chaque nerf récurrent autour de l'artère qu'il contourne et viennent se perdre à la base du cœur dans le plexus cardiaque (voy. *Cœur*);

2° Des *rameaux œsophagiens*, toujours très nombreux et très grêles, qui se portent sur l'œsophage, où ils se terminent, les uns dans la couche musculaire de ce conduit, les autres dans sa couche muqueuse;

3° Des *rameaux trachéens*, qui se distribuent de même à la couche musculaire et à la couche muqueuse de la trachée;

4° Des *rameaux pharyngiens* (un ou deux seulement), destinés au muscle constricteur inférieur du pharynx.

C. Branches terminales. — Arrivé au larynx sur le côté postéro-externe du cartilage cricoïde, le laryngé récurrent fournit cinq branches terminales, dont une est anastomotique, les quatre autres musculaires :

a. *Rameau anastomotique.* — Le rameau anastomotique (fig. 519, 9) se détache du laryngé inférieur à la partie inférieure de la gouttière crico-thyroïdienne. Se portant verticalement en haut, il croise successivement les deux muscles crico-aryténoïdien postérieur et ary-aryténoïdien et vient se réunir avec un filet descendant, déjà décrit (p. 628), du nerf laryngé supérieur pour former cette longue anastomose connue sous le nom d'*anse nerveuse de Galien.*

b. *Rameaux musculaires.* — Au nombre de quatre, ces rameaux musculaires se portent à tous les muscles du larynx, sauf le muscle crico-thyroïdien, lequel est déjà innervé par le laryngé supérieur. — Le *premier* de ces rameaux (fig. 519) se dirige obliquement en haut et en dedans. Il s'engage au-dessous du muscle crico-aryténoïdien postérieur et se perd dans ce muscle. — Le *second*, suivant exactement la même direction, passe lui aussi sous le muscle crico-aryténoïdien latéral, s'en dégage au niveau de son bord supérieur et gagne alors la face profonde du muscle ary-aryténoïdien où il se termine. — Le *troisième*, souvent double, se détache du récurrent un peu au-dessus du précédent. Il se distribue au muscle crico-aryténoïdien latéral, qu'il pénètre par sa face superficielle. — Le *quatrième*, enfin, qui représente, à vrai dire, la terminaison du nerf récurrent, s'infléchit un peu en avant et se perd dans le muscle thyro-aryténoïdien.

Nerf de Cyon. — Cyon et Ludwig ont décrit, chez un certain nombre de mammifères, un rameau nerveux dont l'excitation centripète a pour effet d'abaisser la tension sanguine dans les artères périphériques et auquel on donne, pour cette raison, le nom de *nerf dépresseur*.

Chez le lapin, où il a été surtout étudié, le nerf dépresseur naît par deux racines : l'une, constante, provient du laryngé supérieur ; l'autre, qui fait souvent défaut, se détache du pneumogastrique, un peu au-dessous du ganglion plexiforme. Le tronc qui résulte de la réunion de ces deux filets radiculaires descend dans le thorax, le long du grand sympathique, et vient se terminer dans le cœur. Mais ce nerf, considéré chez les autres mammifères, se présente rarement avec cette indépendance anatomique qui le caractérise chez le lapin. Chez l'homme, notamment, il aurait perdu toute individualité et se serait fusionné avec le tronc du sympathique.

Contrairement à cette opinion, Viti (*Ricerche di morphologia comparata sopra il nervo depressore*, etc., in Atti della Soc. Toscana di Scienze naturali, vol. IV, 1883), en se basant sur un grand nombre de dissections, poursuivies comparativement chez l'homme et les animaux, admet que le nerf de Cyon est représenté chez l'homme par un rameau du laryngé supérieur, qui se porte directement ou indirectement dans le plexus cardiaque. Il a rencontré ce rameau, considéré généralement comme anormal et rare, 156 fois sur 200 dissections.

C. — Branches thoraciques

Dans le thorax, le nerf pneumogastrique fournit des rameaux cardiaques, des rameaux pulmonaires et des rameaux œsophagiens :

1° Rameaux cardiaques thoraciques. — Les rameaux cardiaques thoraciques (fig. 521) sont encore appelés *rameaux cardiaques inférieurs* pour les distinguer des *rameaux cardiaques supérieurs*, qui naissent à la région du cou (p. 626), et des *rameaux cardiaques moyens*, qui proviennent du laryngé récurrent (p. 629). Ils se détachent du tronc du pneumogastrique au-dessous de l'origine des nerfs récurrents, descendent entre la trachée et la crosse aortique et, finalement, aboutissent au plexus cardiaque. Un certain nombre de leurs divisions se distribuent au péricarde. Rappelons en passant que les rameaux cardiaques du pneumogastrique, tant les cardiaques cervicaux que les cardiaques thoraciques, échangent fréquemment, au cours de leur trajet, des filets anastomotiques avec le

grand sympathique ou ses branches (voy. *Sympathique*). Il est encore très fréquent de voir un ou plusieurs des rameaux cardiaques du pneumogastrique se fusionner, après un parcours variable, avec les rameaux cardiaques du sympathique et perdre ainsi leur individualité.

2° Rameaux pulmonaires. — Au niveau de la bifurcation de la trachée, le pneumogastrique semble se dissocier et se résoudre en une multitude de rameaux et de

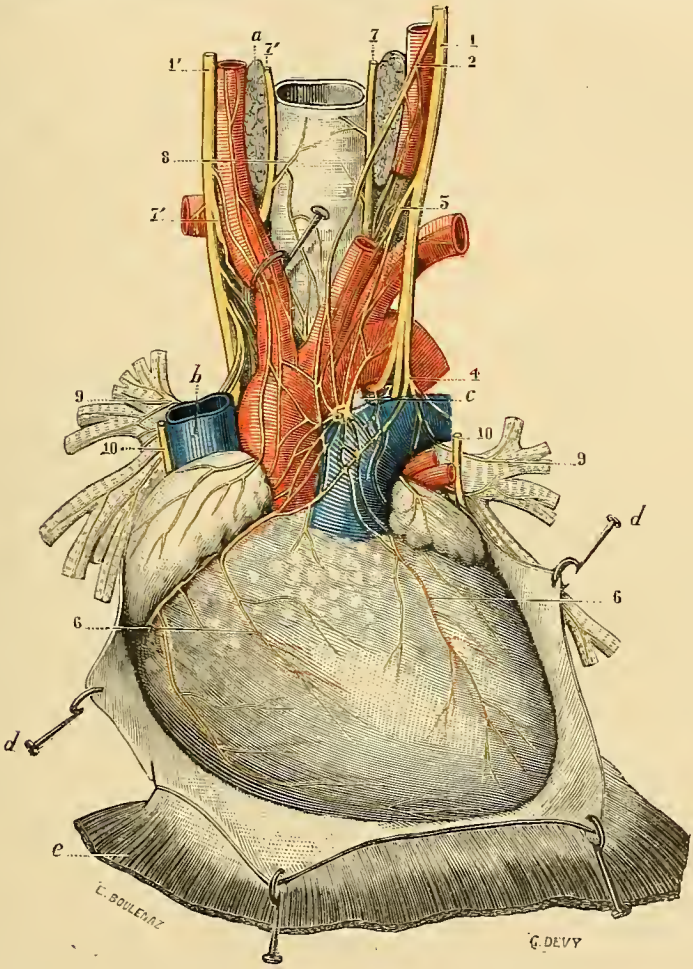

Fig. 521.

Rameaux cardiaques du pneumogastrique.

1, pneumogastrique gauche. — 1', pneumogastrique droit. — 2, nerf cardiaque supérieur. — 3, nerf cardiaque moyen. — 4, nerf cardiaque inférieur. — 5, ganglion et plexus cardiaques. — 6, branches efférentes de ce plexus. — 7, nerf récurrent gauche et 7', nerf récurrent droit. — 8, ses rameaux trachéens. — 9, plexus pulmonaire antérieur. — 10, nerf phrénique.

a, corps thyroïde. — *b*, veine cave supérieure. — *c*, cordon fibreux, reliquat du canal artériel. — *d*, péricarde, érigné en bas et en dehors. — *e*, diaphragme.

ramuscules, qui s'anastomosent et s'entrelacent dans tous les sens. Ces rameaux (fig. 518, 9) se portent, les uns en avant, les autres en arrière de la bronche correspondante et constituent autour d'elle un vaste plexus : c'est le *plexus bronchique* ou *pulmonaire*, que l'on divise parfois, mais sans utilité aucune, en *plexus*

pulmonaire antérieur (la portion qui est située en avant de la bronche) et en *plexus pulmonaire postérieur* (la portion qui est située en arrière). Il n'existe en réalité que deux plexus pulmonaires : le plexus pulmonaire du côté droit, disposé autour de la bronche droite, et le plexus pulmonaire du côté gauche, disposé autour de la bronche gauche. Encore devons-nous ajouter que ces deux plexus sont réunis l'un à l'autre, sur la ligne médiane, par de nombreuses anastomoses transversales, qui ont pour effet d'associer les deux pneumogastriques pour une action commune et bilatérale.

Du plexus pulmonaire s'échappent de nombreux rameaux, savoir :

a. Des *rameaux trachéens*, destinés à la partie inférieure de la trachée ;

b. Des *rameaux œsophagiens*, qui se distribuent aux différentes tuniques de la portion moyenne de l'œsophage ;

c. Des *filets péricardiques*, qui se distribuent à la partie supérieure et postérieure du péricarde ;

d. Des *filets pulmonaires*, enfin, qui se portent vers le hile du poumon et pénètrent dans cet organe en suivant les différentes ramifications de l'arbre bronchique.

3° Rameaux œsophagiens inférieurs. — Au-dessous du plexus pulmonaire, les deux pneumogastriques, un instant dissociés, se reconstituent pour occuper, sur le pourtour de l'œsophage, la position que nous avons déjà indiquée (p. 623). Cette reconstitution n'est pourtant que partielle ; car, ici encore, les deux nerfs, au lieu de former de vrais cordons, compacts et de forme cylindrique comme à la région cervicale, sont représentés chacun par des branches multiples, qui s'anastomosent fréquemment les unes avec les autres et forment ainsi, tout autour de l'œsophage, un riche plexus à mailles allongées dans le sens vertical. Ce plexus, à la constitution duquel participent pour une part égale les deux pneumogastriques, porte le nom de *plexus œsophagien*. Il abandonne à l'œsophage une série nombreuse de petits rameaux (*rameaux œsophagiens inférieurs*), qui se distribuent à la fois à la muqueuse et à la couche musculaire.

D. — Branches abdominales

Arrivés dans l'abdomen, les deux pneumogastriques se comportent différemment à droite et à gauche :

1° Pneumogastrique gauche. — Le pneumogastrique gauche, situé sur le côté antérieur du cardia, s'épanouit en de nombreux rameaux divergents sur la face antérieure de l'estomac. La plupart d'entre eux se distribuent à cet organe. Les plus externes, cependant, vont beaucoup plus loin : après avoir longé quelque temps la petite courbure, ils s'engagent entre les deux feuillets de l'épiploon gastro-hépatique, se portent vers le hile du foie et pénètrent dans ce viscère en suivant les divisions de la veine porte.

2° Pneumogastrique droit. — Le pneumogastrique droit (fig. 518), situé en arrière de l'œsophage et du cardia, recouvre de ses branches collatérales la face postérieure de l'estomac. Il abandonne ensuite de nombreux rameaux au plexus solaire et, finalement, vient se terminer dans l'angle interne du ganglion semi-lunaire du côté droit (3). D'autre part, à l'angle externe de ce même ganglion aboutit le nerf grand splanchnique droit (23), qui descend sur la face latérale

droite de la colonne dorsale (voy. *Grand sympathique*). Pneumogastrique droit et grand splanchnique du même côté forment les deux branches d'une longue arcade dont la partie moyenne est constituée par le bord supérieur concave du ganglion semi-lunaire : c'est à cette arcade qu'on donne le nom d'*anse mémorable de Wrisberg* (voy. fig. 607, p. 785). Nous la retrouverons naturellement en étudiant le grand sympathique.

RÉSUMÉ DU NERF PNEUMOGASTRIQUE

a). *Br. intra-cranienne* . . .	N. méningien postérieur.	
b). *Br. cervicales*	N. pharyngien.	
	R. cardiaques cervicaux.	
	N. laryngé supérieur	r. supérieur ou laryngé externe. r. inférieur.
	N. laryngé inférieur.	r. cardiaques moyens. r. œsophagiens supérieurs. r. trachéens. r. pharyngiens. r. laryngés.
c). *Br. thoraciques*	R. cardiaques thoraciques. .	
	Plexus pulmonaire	r. trachéens. r. œsophagiens moyens. r. péricardiques. r. pulmonaires.
d). *Br. abdominales*. . . .	Plexus œsophagien.	r. œsophagiens inférieurs.
	Pneumogastrique gauche . .	r. gastriques. r. hépatiques.
	Pneumogastrique droit . . .	r. gastriques. r. pour plexus solaire. r. pour gangl. semi-lunaire.

Rapports généraux avec le système sympathique. — Le nerf pneumogastrique est dès son origine un nerf à la fois sensitif et moteur et, de plus, il gouverne plusieurs des actes importants de la nutrition. C'est donc bien, comme le disait Bichat, un nerf qui participe à la fois aux fonctions de la vie animale et aux fonctions de la vie végétative. Ses rapports morphologiques et fonctionnels avec le sympathique sont affirmés par l'anatomie descriptive, par l'anatomie comparée et surtout par la physiologie.

Le grand sympathique et le vague sont en rapport inverse de développement (Weber), tellement que chez les poissons cyclostomes, où le sympathique manque ou à peu près, il est remplacé par le nerf vague, qui va jusqu'à l'anus. Chez beaucoup de mammifères, le tronc du vague et le cordon cervical du sympathique sont plus ou moins confondus, comme chez les carnassiers, les ruminants, les pachydermes, les solipèdes et les singes. Chez l'homme, ces deux nerfs acquièrent leur maximum d'indépendance, coïncidant avec le maximum de développement du sympathique (Meckel, Weber, Cuvier). Mais, à leur terminaison, ils sont reliés par des plexus importants, *plexus cardiaque*, *pulmonaire*, *cœliaque*, etc., etc.), qu'ils contribuent l'un et l'autre à former et dans lesquels leurs fibres sont mêlées, confondues, au point de ne pouvoir plus être différenciées.

Ils échangent non seulement leurs fibres, mais même leurs fonctions : le sympathique est moteur du cœur et modérateur de l'estomac et de l'intestin ; c'est l'inverse pour le pneumogastrique. En somme, ils concourent l'un et l'autre, dans des proportions inégales suivant les espèces animales, au gouvernement de la vie végétative (fonctions digestive, circulatoire, pulmonaire, etc.).

Il y a seulement pour le pneumogastrique cette différence qu'il contient également dans sa partie supérieure des nerfs de la sensibilité consciente et du mouvement volontaire, représentés par exemple par les nerfs du larynx, de telle sorte qu'il appartient par quelques-unes de ses fibres au système nerveux de la vie de relation et par les autres au système nerveux de la vie végétative.

Au fond, la distinction entre ces deux systèmes ne doit pas être recherchée exclusivement dans la distinction ou les rapports des troncs nerveux qui les composent, mais aussi dans des caractères plus profonds tirés de la structure et de la fonction. Or, les histologistes paraissent être d'accord pour admettre que tous les nerfs moteurs volontaires sont dépourvus de ganglions sur leur trajet, depuis la moelle jusqu'aux muscles, qu'au contraire tous les nerfs moteurs involontaires sont ganglionnaires. Les branches motrices involontaires du pneumogastrique n'échappent pas à cette règle ; aussi sont-elles confondues souvent avec le grand sympathique

lui-même sous le nom général de *nerfs sympathiques*, que leur donnent quelques physiologistes (Dastre et Morat).

Variétés. — Hyrtl (*Jahrb. d. k. k. œsterr. States*, 1836) a rencontré un petit ganglion accessoire au-dessous du ganglion jugulaire. — Le tronc du pneumogastrique peut s'accoler au ganglion cervical supérieur du grand sympathique et présenter avec lui des connexions intimes (Longet). — Il peut être situé dans l'espace angulaire antérieur formé par la carotide et la jugulaire (Malgaigne, Quain, moi-même). J'ai rencontré deux fois cette disposition toujours sur le côté gauche. — Sa portion cervicale a été vue divisée en deux branches. — Cruveilhier a vu la branche descendante de l'hypoglosse s'accoler au tronc du pneumogastrique.

Le *rameau auriculaire* ou *anastomose du facial* présente de nombreuses variétés : Arnold l'a vu naître à 4 millimètres au-dessous du ganglion jugulaire ; le même observateur l'a vu constitué par trois rameaux distincts ; il faisait défaut dans un cas de Voigt. — Voy. au sujet du rameau auriculaire, Zuckerkandl, in *Sitzungsb. d. K. Akad.* Vienne, 1870.

Le *nerf laryngé supérieur* peut passer en dehors de la carotide interne (Reid). — Il peut naître à la fois du pneumogastrique et du grand sympathique (Chassaignac. *Bull. Soc. anat.*, 1836). — On l'a vu donner une branche surnuméraire aux muscles sterno-hyoïdiens, thyro-hyoïdiens (C. Krause), au crico-aryténoïdien latéral (Valentin).

Le *laryngé externe* se détachait directement du pneumogastrique dans un cas de Cruveilhier ; j'ai rencontré une fois une disposition pareille sur le côté gauche d'un jeune sujet. — Finkelstein (*Jahresb.*, 1879) l'a vu se détacher à la fois du laryngé supérieur et du pneumogastrique. Dans un autre cas, il partait d'un petit plexus, à la constitution duquel participaient à la fois le laryngé supérieur et le pneumogastrique. Ces faits sont loin d'être rares. — Le même observateur a vu le laryngé externe recevoir un petit filet anastomotique du ganglion cervical supérieur

On a vu le *nerf laryngé inférieur* donner des fibres accessoires au muscle crico-thyroïdien (fréquent), à la glande thyroïde (Schlemm), à l'articulation crico-thyroïdienne (Cruveilhier). — Wrisberg a rencontré, en arrière de la bronche droite, un ganglion surnuméraire auquel aboutissaient deux rameaux du pneumogastrique droit. — L'absence de l'anse anastomotique de Galien est considérée comme exceptionnelle par Andersch. — Quand la sous-clavière droite naît directement de la crosse aortique en passant derrière l'œsophage, le nerf récurrent, fort court, se porte directement au larynx sans contourner cette artère. L'embryologie explique nettement (voy. W. Krause, *Handb. d. Anat. des Mensch.*, Suppl., p. 202) une pareille disposition, qui a été signalée par Stedmann, par Reid, par Demarquay.

Cruveilhier a rencontré sur un sujet un filet vasculaire qui se portait du plexus pulmonaire sur le pourtour de l'aorte. — Taguchi, dans un cas où le pneumogastrique gauche occupait le côté gauche antéro-externe de l'artère, a vu ce nerf émettre un rameau qui avait la destination de la branche descendante de l'hypoglosse.

§ XI. — *Onzième paire :* Nerf spinal

Le nerf spinal, qui constitue la onzième paire des nerfs craniens, est un nerf exclusivement moteur. Il s'étend de la moitié inférieure du bulbe rachidien et de la moitié supérieure de la moelle cervicale au trou déchiré postérieur, au-dessous duquel il se termine, en partie dans le tronc du pneumogastrique, en partie dans les deux muscles les plus importants du cou, le sterno-cléido-mastoïdien et le trapèze. On le désigne encore sous les noms divers de *nerf accessoire du nerf vague* (*vagi accessorius*), de *nerf accessoire* de Willis, ou, tout simplement, de *nerf accessoire*.

1° Origine apparente. — Le spinal prend naissance à la fois sur le bulbe et sur la moelle. De là, la division toute naturelle de ses racines en deux groupes, les racines bulbaires, et les racines médullaires :

a. *Racines bulbaires.* — Les racines bulbaires (fig. 522,2), au nombre de quatre ou cinq, naissent dans le sillon latéral du bulbe, au-dessous des racines du pneumogastrique, au-dessus des racines postérieures du premier nerf cervical.

b. *Racines médullaires.* — Les racines médullaires (fig. 522,1) se détachent du cordon latéral de la moelle un peu en avant de la ligne d'émergence des racines postérieures des nerfs rachidiens. Les plus inférieurs de ces filets radiculaires répondent le plus souvent à la quatrième paire rachidienne ; mais on peut les voir

assez fréquemment s'arrêter à la troisième ou descendre jusqu'à la cinquième. Une disposition qui est constante, c'est que l'intervalle qui sépare les racines médullaires du spinal des racines postérieures rachidiennes correspondantes diminue graduellement au fur et à mesure qu'on se rapproche du bulbe.

2° Origine réelle. — Voy. p. 477.

3° Trajet. — Des différents filets radiculaires qui constituent le nerf spinal, les filets supérieurs se dirigent horizontalement en dehors, les filets moyens obliquement en haut et en dehors, les filets inférieurs directement en haut (fig. 522, 1 et 2). Ces derniers filets se condensent d'ordinaire en un petit tronculе verticalement ascendant, qui s'accole au cordon latéral de la moelle épinière jusqu'au niveau du premier nerf cervical. Là, il s'en sépare en décrivant une courbe à concavité inférieure et externe, augmente progressivement par suite de l'adjonction des filets radiculaires moyens et supérieurs, qui viennent successivement s'incorporer à lui, et pénètre dans le crâne en contournant le bord latéral du trou occipital. Il se porte alors transversalement en dehors vers le trou déchiré postérieur et, finalement, s'engage dans ce trou pour arriver à la région cervicale, où il se termine.

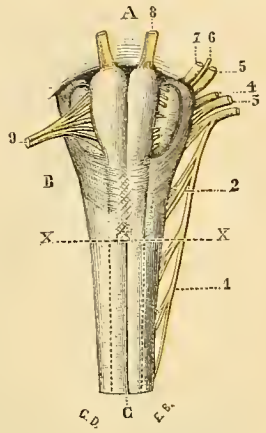

Fig. 522.

Origines apparentes du spinal.

x, x, limite séparative de la moelle et du bulbe. — A, protubérance. — B, bulbe. — C, moelle épinière.

1, racines médullaires du spinal. — 2, ses racines bulbaires. — 3, nerf pneumogastrique. — 4, nerf glosso-pharyngien. — 5, nerf auditif. — 6, nerf intermédiaire de Wrisberg. — 7, nerf facial. — 8, nerf moteur oculaire commun. — 9, nerf grand hypoglosse.

4° Rapports. — Le tronc du spinal nous présente donc trois portions, qui sont, en allant de son origine à sa terminaison : une portion rachidienne, une portion cranienne, et une portion intra-pariétale.

a. *Dans sa portion rachidienne* ou *ascendante*, le spinal chemine entre le ligament dentelé, qui est en avant, et les racines postérieures des premiers nerfs cervicaux, qui sont en arrière. Le spinal croise ces derniers sous un angle droit ou très voisin de l'angle droit. Tout à fait en haut (fig. 523,9), il s'accole aux deux premières racines postérieures et, très souvent, entre en relations avec elles (voy. plus loin). Au niveau du trou occipital, limite séparative des deux portions rachidienne et cranienne, le spinal répond à la partie latérale de cet orifice : il est situé en arrière de l'hypoglosse et de l'artère vertébrale, en avant et au-dessous du lobule rachidien du cervelet.

b. *Dans sa portion cranienne*, le spinal chemine immédiatement en arrière du pneumogastrique, entre la base du crâne et le cervelet. Il est enveloppé d'une gaine arachnoïdienne, qui lui est commune avec le pneumogastrique et le glosso-pharyngien et qui l'accompagne jusqu'au trou déchiré postérieur.

c. *Dans sa portion intra-pariétale*, enfin, il est situé en arrière du ganglion jugulaire du pneumogastrique, auquel il est intimement accolé, en avant et en dedans du sinus latéral (fig. 772,*a*), qui traverse lui aussi le trou déchiré postérieur pour aller former, au-dessous de ce trou, la veine jugulaire interne.

5° Anastomoses. — Le spinal, depuis son origine jusqu'à sa bifurcation

au-dessous du crâne, s'anastomose : 1° avec les deux premiers nerfs cervicaux ; 2° avec le pneumogastrique.

a. *Avec les deux premiers nerfs cervicaux.* — En croisant les racines postérieures du deuxième et du premier nerf cervical, le spinal prend contact avec ces racines et, très fréquemment, entre en relation avec elles, avec la première surtout,

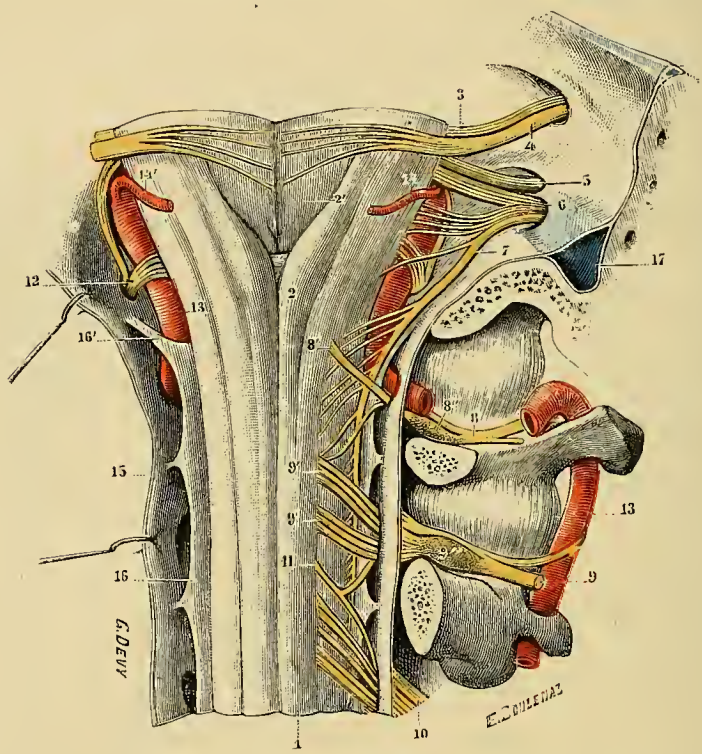

Fig. 523.

Les nerfs bulbaires et les premiers nerfs rachidiens, vue postérieure.

1, moelle épinière, vue par sa face postérieure. — 2, bulbe rachidien, avec 2' quatrième ventricule. — 3, facial — 4, auditif. — 5, glosso-pharyngien. — 6, pneumogastrique. — 7, spinal. — 8, premier nerf cervical, avec : 8' sa racine postérieure, 8'' son ganglion. — 9, deuxième nerf cervical, avec : 9' sa racine postérieure ; 9'' son ganglion. — 10, troisième nerf cervical. — 11, un faisceau radiculaire postérieur, se rendant, après bifurcation, aux deuxième et troisième nerfs cervicaux. — 12, grand hypoglosse. — 13, artère vertébrale, injectée au suif. — 14, artère cérébelleuse postéro-inférieure. — 15, dure-mère rachidienne. — 16, ligament dentelé, avec 16' sa dent supérieure. — 17, sinus latéral.

par des filets anastomotiques. Ces anastomoses, du reste, nous présentent, quant à leur nombre, quant à leur fréquence, quant à leur disposition et leur degré de complexité, des variations extrêmement nombreuses : tantôt ce sont des filets qui se portent des faisceaux radiculaires sur le tronc du spinal ; tantôt ce sont des filets qui, cheminant en sens inverse, vont du spinal aux racines. Ces anastomoses entre spinal et racines postérieures se rencontrent surtout dans la région de la première racine, et elles sont parfois tellement complexes qu'il est difficile ou même impossible de les interpréter convenablement, je veux dire d'indiquer, pour le ou les filets anastomotiques, s'ils appartiennent au spinal ou au système radiculaire. Parmi les variétés que présente l'anastomose du spinal avec la première racine postérieure, nous signalerons celle où cette racine postérieure (qui, comme on le sait, est toujours peu développée) se détache en totalité du spinal.

Il est à peine besoin de faire remarquer combien ces différentes anastomoses sont singulières et même invraisemblables : le fait d'un faisceau radiculaire sensitif allant renforcer le spinal est en contradiction formelle avec les données expérimentales qui nous apprennent que ce nerf, à son entrée dans le trou déchiré, est exclusivement moteur ; et, d'autre part, on ne saurait admettre sans réserve qu'un nerf moteur, comme le spinal, jette un de ses faisceaux constitutifs dans une racine sensitive et à fortiori, fournisse cette racine.

Aussi, depuis longtemps déjà, Moritz Holl (1878) avait-il émis l'opinion que les anastomoses précitées entre le spinal et les racines postérieures des nerfs cervicaux ne sont qu'apparentes. Trolard, dans un travail récent (1896), est arrivé aux mêmes conclusions : il a manifestement vu, dans tous les cas qu'il a examinés, les filets anastomotiques d'origine radiculaire s'accoler au spinal et, après un trajet plus ou moins long, se séparer de ce dernier nerf pour se jeter dans une racine postérieure. Il nous paraît rationnel d'admettre qu'il en est de même dans tous les cas et, dès lors, les anastomoses entre le spinal et les racines postérieures des nerfs cervicaux trouvent leur explication dans les deux formules suivantes : 1° les filets que les racines postérieures envoient au spinal, ce dernier nerf ne se les incorpore pas d'une façon définitive; il les restitue toujours, après les avoir conservés plus ou moins longtemps à sa surface, aux faisceaux représentant les racines postérieures ; 2° les filets que le spinal envoie aux racines postérieures n'appartiennent pas en propre à ce nerf; ce sont des filets d'emprunt, dont l'origine doit toujours être recherchée dans les racines postérieures elles-mêmes.

Ganglion du spinal. — Depuis longtemps déjà, Vulpian a signalé l'existence de cellules nerveuses dans l'angle de réunion de quelques-unes des racines du spinal. Hyrtl, de son côté, a rencontré parfois, sur ces mêmes racines, de véritables petits ganglions. Ces ganglions, qui sont loin d'être rares (Trolard les a constatés trois fois sur douze sujets, je les ai rencontrés moi-même trois fois sur dix sujets), se développent de préférence au point de croisement du spinal et de la première racine postérieure (fig. 524, 2). Les auteurs ne sont pas plus d'accord au sujet du ganglion spinal qu'au sujet des anastomoses du nerf spinal avec les racines postérieures des nerfs rachidiens : tandis que les uns considèrent le ganglion en question comme appartenant réellement au nerf spinal, les autres le rattachent au système radiculaire postérieur. Je me range entièrement à cette dernière opinion et, pour moi, les cellules ganglionnaires, soit éparses, soit agminées, que l'on désigne improprement sous le nom de ganglions du spinal, se disposent toujours sur le trajet d'un filet sensitif provenant des racines postérieures. Ici, pas plus qu'ailleurs, un ganglion ne saurait se développer sur un nerf moteur.

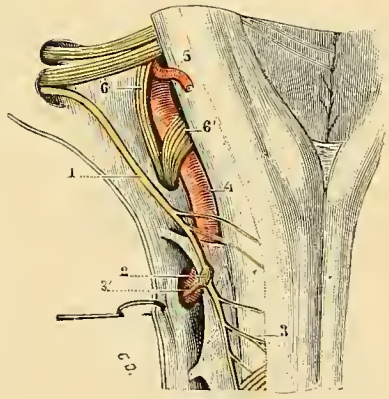

Fig. 524.

Ganglion du spinal.

1, spinal. — 2, son prétendu ganglion. — 3, 3', première racine postérieure, s'incorporant au spinal et abandonnant ensuite ce tronc nerveux pour traverser le ganglion (qui lui appartient réellement) et gagner son orifice dural. — 4, artère vertébrale. — 5, artère cérébelleuse postérieure et inférieure. — 6, 6', faisceaux supérieurs et faisceaux inférieurs du grand hypoglosse.

b. *Avec le pneumogastrique.* — Dans le trou déchiré postérieur, le spinal contracte une deuxième anastomose avec le ganglion jugulaire du pneumogastrique. Nous l'avons déjà décrite à propos de ce dernier nerf (p. 625) : elle est constituée par un ou deux filets nerveux, très courts, qui réunissent l'un à l'autre le tronc nerveux et le ganglion, mais sur la nature desquels l'expérimentation physiologique, pas plus que la dissection, n'a encore pu nous fixer.

6° **Distribution.** — Au sortir du trou déchiré postérieur, le spinal se partage

en deux branches terminales, une branche interne et une branche externe :

a. *Branche interne.* — La branche interne (fig. 513.14') est principalement formée par les filets radiculaires émanés du bulbe. Elle est fort courte ; elle se porte en avant et en dedans et se perd, presque immédiatement après son origine, sur la partie externe et supérieure du ganglion plexiforme du pneumogastrique. A partir de ce point, la branche interne du spinal et le pneumogastrique sont entièrement fusionnés et l'anatomiste est impuissant, avec ses méthodes de recherches ordinaires, à déceler ce qui appartient à l'un ou à l'autre de ces deux nerfs. Mais ici, comme sur bien d'autres points, l'expérimentation physiologique (excitation par les courants, sections nerveuses et dégénérescence vallérienne) vient à son aide et elle nous enseigne que la branche interne du spinal, motrice comme le tronc dont elle émane, aboutit finalement : 1° au constricteur supérieur du pharynx (Chauveau), par le nerf pharyngien du pneumogastrique ; 2° à tous les muscles intrinsèques du larynx, le crico-thyroïdien excepté (Chauveau), par le nerf laryngé inférieur ou récurrent ; 3° au plexus cardiaque et de là au cœur, par les rameaux cardiaques du pneumogastrique.

b. *Branche externe.* — La branche externe (fig. 513.14'') du spinal est principalement constituée par les fibres radiculaires issues de la moelle cervicale. Plus volumineuse que la précédente, elle se porte obliquement en bas, en arrière et en dehors. Elle passe au-dessous des muscles digastrique et stylo-hyoïdien, entre la veine jugulaire interne et l'artère occipitale, contourne la partie postéro-inférieure de la carotide et arrive à la face profonde du sterno-cléido-mastoïdien. Elle perfore alors ce muscle, en lui abandonnant de nombreux rameaux, traverse ensuite obliquement le triangle sus-claviculaire, s'engage au-dessous du trapèze et se termine dans ce muscle par un certain nombre de rameaux divergents.

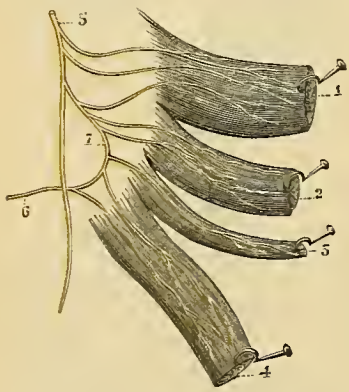

Fig. 525.

Schéma indiquant le mode d'innervation du groupe sterno-cléido-mastoïdien (d'après Maubrac).

1, cléido-mastoïdien. — 2, sterno-mastoïdien. — 3, sterno-occipital. — 4, cléido-occipital. — 5, nerf spinal (sa branche externe). — 6, rameau provenant de la troisième cervicale. — 7, anse nerveuse résultant de l'anastomose de ce dernier rameau avec une branche collatérale du spinal.

La branche externe du spinal se distribue donc à deux muscles : le sterno-cléido-mastoïdien et le trapèze.

Avant de pénétrer dans le sterno-cléido-mastoïdien, les rameaux du spinal destinés à ce muscle s'anastomosent, pour la plupart, avec une branche du troisième nerf cervical et forment avec elle, au-dessous et dans l'épaisseur du muscle, un petit plexus. Il serait intéressant, dans cette innervation double du groupe sterno-cléido-mastoïdien (voy. Myologie, t. I, p. 669), d'étudier l'innervation isolée de chacun de ses faisceaux constitutifs et d'établir, pour chacun d'eux, la part qui revient au spinal et à la troisième paire cervicale. Maubrac, qui a consacré à cette question un intéressant mémoire (*Thèse de Bordeaux*, 1883), est arrivé à ce sujet aux conclusions suivantes (fig. 525) : les quatre faisceaux du groupe sterno-cléido-mastoïdien (*cléido-mastoïdien*, *sterno-mastoïdien*, *cléido-occipital*, *sterno-occipital*) sont tous innervés par des filets venus d'une anastomose qui est formée entre le spinal et la branche antérieure de la troisième paire cervicale. Outre ces fibres issues de l'anastomose précitée, le cléido-mastoïdien reçoit toujours des

filets directs du nerf spinal. De leur côté, le sterno-occipital et le cléido-occipital en reçoivent souvent de la troisième paire cervicale.

De même que les rameaux du sterno-cléido-mastoïdien, les rameaux destinés au trapèze ne se terminent dans l'épaisseur de ce muscle qu'après avoir reçu des filets anastomotiques des branches antérieures des troisième, quatrième et cinquième nerfs cervicaux.

RÉSUMÉ DU NERF SPINAL

a). *Br. collatérales*	(aucune).	
b). *Br. terminales*	Br. interne	R. pharyngiens. R. laryngés. R. cardiaques.
	Br. externe	N. du sterno-cléido-mastoïdien. N. du trapèze.

Variétés. — D'après les recherches de Roll (*Arch. f. Anat. u. Phys.*, 1878, p. 499), portant sur quarante sujets, les racines du spinal descendraient jusqu'à la troisième cervicale dans une proportion de 7 p. 100, jusqu'à la quatrième dans une proportion de 27 p. 100, jusqu'à la cinquième dans une proportion de 35 p. 100, jusqu'à la sixième dans une proportion de 26 p. 100, jusqu'à la septième dans une proportion de 5 p. 100.

Cruveilhier a vu une racine postérieure du premier nerf cervical se bifurquer : une branche poursuivait son trajet normal jusqu'au ganglion intervertébral : l'autre, s'infléchissait en haut pour rejoindre le nerf spinal.

Remak a rencontré un petit ganglion sur le spinal dans le trou déchiré postérieur, mais il n'est nullement établi que le renflement observé par Remak ne soit pas simplement un renflement conjonctif. — Cruveilhier a vu fréquemment les filets bulbaires supérieurs former un petit groupe distinct du spinal et du pneumogastrique, recevoir au niveau du trou déchiré un filet anastomotique de ce dernier nerf et se jeter alors dans le nerf spinal ou bien rester encore distincts de ce tronc nerveux. — La branche externe peut contourner le muscle sterno-cléido-mastoïdien, au lieu de le traverser (Turner). — Cette même branche peut s'anastomoser, au cou, avec l'hypoglosse ou même le pneumogastrique (Lobstein).

§ XII. — *Douzième paire :* Nerf grand hypoglosse

Le nerf grand hypoglosse constitue la douzième paire cranienne. C'est un nerf exclusivement moteur, s'étendant du bulbe à tous les muscles de la région sous-hyoïdienne, au muscle génio-hyoïdien et aux muscles de la langue.

1° Origine apparente. — Le grand hypoglosse naît à la face antérieure du bulbe rachidien (fig. 526,1), dans le sillon longitudinal qui sépare l'olive de la pyramide antérieure, le *sillon préolivaire* ou *sillon de l'hypoglosse*.

Cette origine se fait par dix à quinze filets (I' et I''), disposés en une série régulièrement verticale et nettement distincts à leur point d'émergence. Il n'est pas extrêmement rare de voir quelques-uns de ces filets radiculaires émerger en dehors du sillon préolivaire, soit en avant de ce sillon, à la surface de la pyramide antérieure, soit en arrière, à la surface même de l'olive.

Les filets radiculaires de l'hypoglosse ne remontent jamais jusqu'à l'extrémité supérieure du sillon préolivaire. Les plus élevés s'arrêtent d'ordinaire à l'union du tiers supérieur avec les deux tiers inférieurs de l'olive. Les plus inférieurs descendent jusqu'à l'entre-croisement des pyramides et se superposent exactement à la racine antérieure du premier nerf cervical.

2° Origine réelle. — Voy. p. 480.

3° Trajet. — Du sillon préolivaire, où ils sont implantés, les filets d'origine de l'hypoglosse convergent en dehors vers le trou condylien antérieur. Ils sont géné-

ralement partagés en deux groupes : les *filets supérieurs* (1'), légèrement descendants, se réunissent ensemble, à peu de distance du bulbe, pour constituer un petit tronc : les *filets inférieurs* (1''), obliquement ascendants, se condensent de même en un troncule distinct, situé au-dessous du précédent. Ces deux troncules, résumant tous les filets radiculaires de l'hypoglosse, traversent la dure-mère, tantôt par un orifice commun, tantôt par deux orifices distincts quoique très rapprochés. Ils s'engagent ensuite dans le trou condylien antérieur et s'y fusionnent en un tronc unique, qui débouche à la base du crâne sous la forme d'un cordon arrondi.

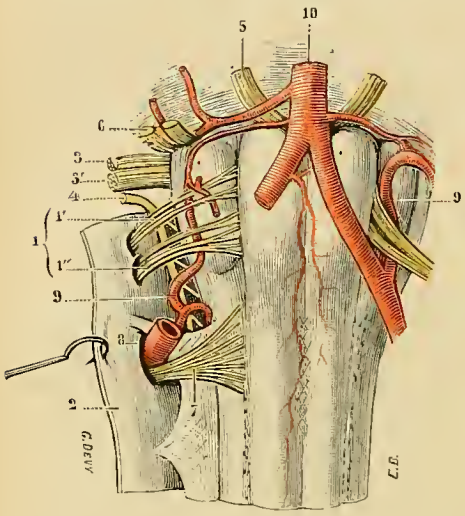

Fig. 526.

Mode d'émergence du nerf grand hypoglosse.

1, grand hypoglosse, avec : 1' ses faisceaux supérieurs; 1'' ses faisceaux inférieurs. — 2, dure-mère. — 3, pneumogastrique. — 3', glosso-pharyngien. — 4, spinal. — 5, moteur oculaire externe. — 6, facial-auditif. — 7, première paire rachidienne (racine antérieure ou motrice). — 8, artère vertébrale. — 9, artère cérébelleuse postérieure et inférieure. — 10, tronc basilaire.

Du trou condylien antérieur, le nerf grand hypoglosse se porte obliquement en bas et en avant, jusqu'au bord antérieur du muscle sterno-cléido-mastoïdien, qu'il croise à angle aigu. Il suit alors une direction à peu près horizontale jusqu'au bord postérieur du muscle mylo-hyoïdien. Là, il s'infléchit de nouveau pour se porter en haut et en avant et, finalement, vient s'épanouir à la face inférieure de la langue.

Dans son trajet extra-cranien, le nerf grand hypoglosse est, comme on le voit, successivement descendant, horizontal et ascendant. Comme le glosso-pharyngien, il décrit dans son ensemble une longue courbe (fig. 528, 13), dont la concavité est dirigée en avant et en haut.

4° **Rapports.** — Dans l'étude de ses rapports, il convient de diviser le grand hypoglosse en quatre parties : une portion intra-cranienne, qui s'étend de l'émergence du nerf au trou condylien antérieur : une portion descendante, qui s'étend du trou condylien au bord antérieur du muscle sterno-cléido-mastoïdien : une portion horizontale, comprise entre ce dernier point et le muscle mylo-hyoïdien : une portion ascendante, enfin, qui va du mylo-hyoïdien à la terminaison du nerf.

a. *Dans leur portion intra-cranienne* (fig. 527), les filets radiculaires de l'hypoglosse occupent tout d'abord les espaces sous-arachnoïdiens : ils sont situés entre l'artère vertébrale, qui est en avant, et l'artère cérébelleuse inférieure et postérieure, qui est en arrière. Les deux troncules qui leur font suite cheminent, au voisinage de leur orifice dural, dans une gaine séreuse, toujours très courte, que leur fournit l'arachnoïde.

b. *Dans sa portion descendante* (fig. 528), le grand hypoglosse est situé tout d'abord entre le muscle petit droit antérieur de la tête et la carotide interne, un peu en dedans des trois nerfs qui débouchent du crâne par le trou déchiré postérieur. Il contourne ensuite en demi-spirale le ganglion plexiforme du pneumogastrique, passe entre la carotide interne et la jugulaire et vient alors se placer dans le faisceau des muscles styliens, entre le stylo-pharyngien et le stylo-glosse qui sont en dedans, le stylo-hyoïdien et le ventre postérieur du digastrique, qui sont

en dehors. Il croise, enfin, la face externe de la carotide externe et atteint le bord antérieur du muscle sterno-cléido-mastoïdien, limite de sa portion descendante.

c. *Dans sa portion horizontale* (fig. 528), le nerf grand hypoglosse se trouve situé entre la grande corne de l'os hyoïde, qui est au-dessous, et le tendon intermédiaire du digastrique, qui est au-dessus. Il s'applique en dedans, d'abord contre le muscle constricteur moyen du pharynx, puis contre le muscle hyoglosse. En dehors, il est successivement recouvert par plusieurs plans, qui sont,

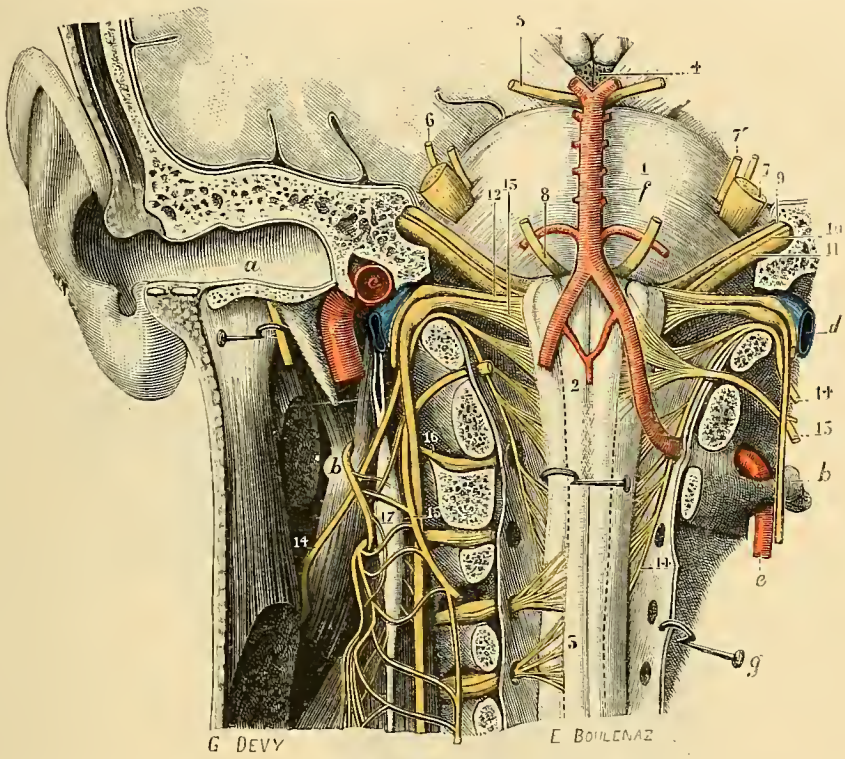

Fig. 527.

Ensemble du bulbe et de la protubérance, vu par le plan antérieur (imité de Bourgery).

(Le crâne et le canal rachidien ont été sciés verticalement suivant le diamètre transverse qui passe au-devant des oreilles la coupe du cerveau passe au travers des pédoncules cérébraux, un peu en avant de la protubérance.)

1. protubérance. — 2. bulbe rachidien. — 3. moelle épinière. — 4. espace interpédonculaire. — 5, moteur oculaire commun. — 6. pathétique. — 7 et 7', grosse racine et petite racine du trijumeau. — 8, moteur oculaire externe. — 9. facial. — 10, intermédiaire de Wrisberg. — 11. auditif. — 12. glosso-pharyngien. — 13, pneumogastrique. — 14. spinal. — 15. grand hypoglosse. — 16. première paire cervicale. — 17. ganglion cervical supérieur du grand sympathique.
a, conduit auditif externe. — *b*, apophyse transverse de l'atlas. — *c*, carotide interne. — *d*, jugulaire interne. — *e*, artère vertébrale. — *f*, tronc basilaire. — *g*, dure-mère rachidienne, érignée en dehors.

en allant des couches profondes vers les couches superficielles : 1° la glande sous-maxillaire ; 2° le muscle stylo-hyoïdien ; 3° l'aponévrose cervicale superficielle ; 4° le peaucier du cou ; 5° la peau.

Quant aux rapports du grand hypoglosse avec l'artère linguale, ils peuvent être résumés comme suit : le nerf et l'artère restent contigus jusqu'au bord postérieur du muscle hyo-glosse ; là, ils se séparent, le nerf passant en avant, l'artère en arrière de ce muscle hyo-glosse ; arrivés à la partie antérieure du muscle, les deux organes se rejoignent de nouveau. Il résulte d'une pareille disposition, on le conçoit, que, pour lier l'artère linguale au-dessus de la grande corne de l'os

hyoïde, il faut de toute nécessité inciser préalablement le muscle hyo-glosse, en arrière duquel se trouve le vaisseau en question.

d. *Dans sa portion ascendante* (fig. 528), le grand hypoglosse chemine à la face inférieure de la langue, entre le mylo-hyoïdien, qui est en dehors, et les

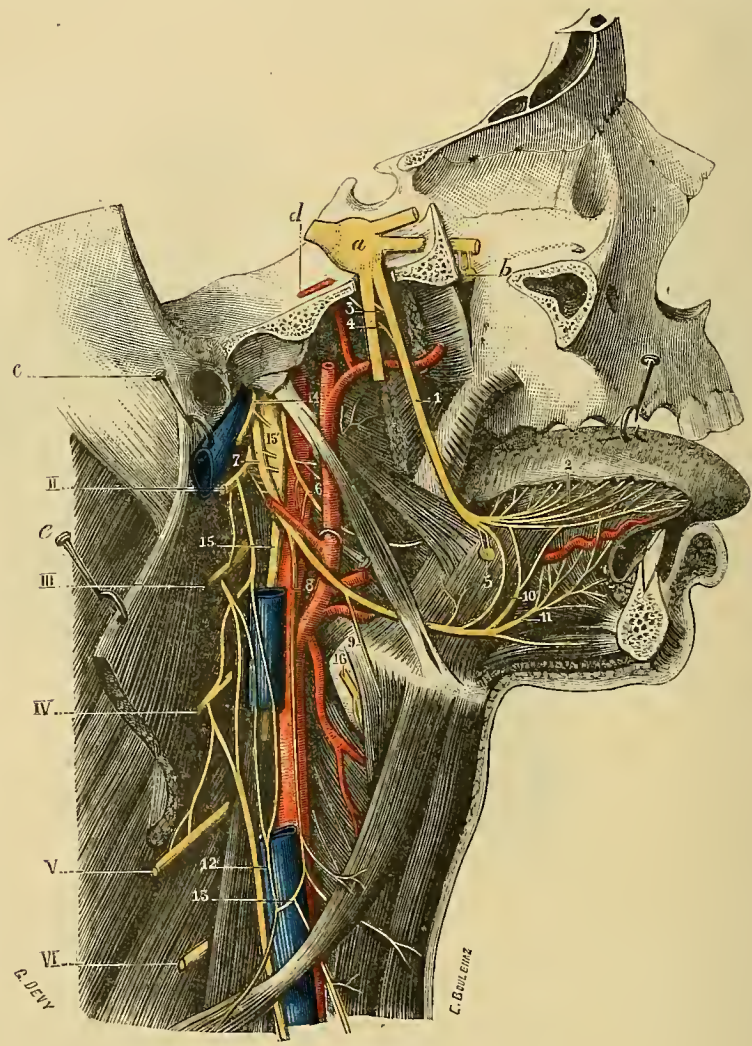

Fig. 528.

Nerfs de la langue, vus par leur côté externe.

1, nerf lingual. — 2, ses ramifications à la face dorsale de la langue. — 3, son anastomose avec le dentaire inférieur. — 4, corde du tympan. — 5, ganglion sous-maxillaire. — 6, glosso-pharyngien. — 7, grand hypoglosse. — 8, sa branche descendante. — 9, son rameau pour le thyro-hyoïdien. — 10, son anastomose avec le lingual. — 11, sa terminaison dans les muscles de la langue. — 12, branche descendante du plexus cervical. — 13, anse de l'hypoglosse, avec ses rameaux pour les muscles sous-hyoïdiens. — 14, spinal. — 15, pneumogastrique, avec 15', son ganglion plexiforme. — 16, larynge supérieur sectionné.

II, III, IV, V, VI, les deuxième, troisième, quatrième, cinquième et sixième nerfs cervicaux.

a, ganglion de Gasser. — *b*, ganglion sphéno-palatin. — *c*, jugulaire interne. — *d*, artère méningée moyenne. — *e*, muscle sterno-cléido-mastoïdien.

muscles hyo-glosse et génio-glosse, qui sont en dedans. Dans cette partie de son trajet, il est situé un peu au-dessous du canal de Wharton et du nerf lingual.

5° Anastomoses. — Dans son trajet à travers les parties molles du cou, le nerf

de la douzième paire s'anastomose successivement avec le grand sympathique, le pneumogastrique, les deux premiers nerfs cervicaux et le nerf lingual :

a. *Avec le grand sympathique.* — L'anastomose avec le grand sympathique est établie par un filet très grêle, qui se détache de l'hypoglosse à sa sortie du trou condylien et qui vient se jeter, soit dans le ganglion cervical supérieur du grand sympathique, soit dans le filet carotidien de ce ganglion.

b. *Avec le pneumogastrique.* — L'anastomose avec le pneumogastrique a été déjà décrite à propos de ce dernier nerf (p. 625).

c. *Avec les deux premiers nerfs cervicaux.* — L'anastomose avec les deux premiers nerfs cervicaux comprend deux ou trois filets, qui naissent de l'arcade formée par ces deux nerfs au-devant de l'atlas et qui se portent, l'un vers la portion la plus élevée de l'hypoglosse, les deux autres un peu au-dessous, dans cette portion de l'hypoglosse, qui s'enroule en demi-spirale autour du ganglion plexiforme. Le premier de ces filets est très probablement un filet sensitif à trajet récurrent.

d. *Avec le lingual.* — L'anastomose avec le lingual, déjà décrite avec ce dernier nerf (p. 597), est situé sur la face externe du muscle hyo-glosse. Elle affecte, comme on le sait, la forme d'une arcade, simple ou multiple, à concavité dirigée en arrière (fig. 528,10).

6° Distribution. — Le grand hypoglosse fournit deux ordres de branches : des branches collatérales et des branches terminales.

A. — Branches collatérales

Avant sa sortie du crâne, le tronc nerveux abandonne un petit rameau méningien. Après sa sortie du crâne, il fournit successivement, en allant de haut en bas, un rameau vasculaire et quatre rameaux musculaires, savoir : la branche descendante, le rameau du thyro-hyoïdien, le rameau de l'hyo-glosse et du stylo-glosse, le rameau du génio-hyoïdien. Au total, le grand hypoglosse nous présente six branches collatérales, dont une intra-cranienne, les cinq autres extra-craniennes.

1° Rameau méningien. — Le rameau méningien, décrit par Luschka (*Zeitschr. für rat. Med.*, 1863), se détache de l'hypoglosse dans le canal condylien antérieur, tout près de son orifice externe. Suivant à partir de son origine un trajet récurrent, il vient se distribuer par des filets excessivement grêles, en partie dans l'os occipital, en partie sur les parois du sinus occipital postérieur. Ce filet méningien, vraisemblablement sensitif, puisqu'il se perd dans des parties qui sont dépourvues de fibres musculaires, doit provenir par récurrence, soit du pneumogastrique, soit du lingual, soit du premier nerf cervical, trois nerfs sensitifs avec lesquels s'anastomose le grand hypoglosse après sa sortie du crâne.

2° Rameau vasculaire. — Simple ou multiple, ce rameau se sépare de l'hypoglosse à sa sortie du trou condylien et, après s'être anastomosé avec des filets du grand sympathique, il vient se terminer sur le côté interne de la veine jugulaire.

3° Branche descendante. — La branche descendante (fig. 528,8), la plus importante des collatérales de l'hypoglosse, se détache du tronc nerveux au moment où il croise la carotide externe. De là, elle se porte verticalement en bas et vient se placer sur le côté externe de la carotide primitive, qu'elle longe jusqu'au tendon intermédiaire du muscle omo-hyoïdien. Arrivée là, elle s'anastomose, sur le côté

antéro-externe de la veine jugulaire, avec la branche descendante interne du plexus cervical (fig. 528, 13), en formant avec ce dernier nerf une petite arcade, souvent plexiforme, dont la concavité est dirigée en haut : c'est l'*anse de l'hypoglosse*. De la convexité de cette anse se détachent plusieurs rameaux, lesquels viennent en divergeant se perdre dans les deux ventres de l'omo-hyoïdien, dans le sterno-hyoïdien et dans le sterno-thyroïdien. Le dernier de ces muscles, le muscle sterno-thyroïdien, reçoit le plus souvent des rameaux multiples : l'un de ces rameaux descend jusqu'à la partie postérieure du sternum et envoie quelquefois (mais non toujours, comme l'a écrit VALENTIN) un filet anastomotique au nerf phrénique et un filet au plexus cardiaque.

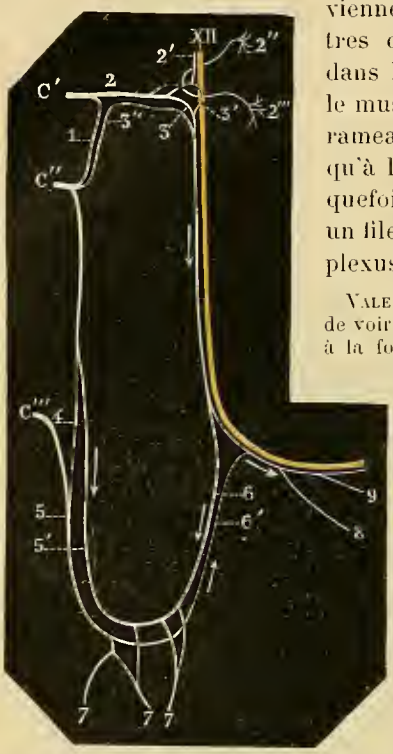

Fig. 529.

Schéma indiquant les relations du nerf grand hypoglosse avec les premiers nerfs cervicaux (d'après M. HOLL).

XII, grand hypoglosse. — C' C'' C''', les trois premiers nerfs cervicaux. — 1, anastomose des deux premiers nerfs cervicaux. — 2, branche du premier nerf cervical, fournissant le nerf centripète 2', et les nerfs du petit droit antérieur de la tête 2'' et du grand droit antérieur de la tête 2'''. — 3, 3', 3'', trois rameaux s'accolant à l'hypoglosse et le suivant dans son trajet descendant. — 4, anastomose entre le deuxième nerf cervical et le troisième. — 5, 5', deux rameaux formant la branche descendante du plexus cervical. — 6, 6', branche descendante de l'hypoglosse. — 7, 7, 7, nerfs des muscles sous-hyoïdiens. — 8, nerf du thyro-hyoïdien. — 9, nerf du génio-hyoïdien.

VALEUR ANATOMIQUE DE LA BRANCHE DESCENDANTE. — Nous venons de voir qu'à la constitution de l'anse de l'hypoglosse concourent à la fois le grand hypoglosse et le plexus cervical profond. Il serait intéressant de savoir la part respective qu'il convient d'assigner à l'un et à l'autre de ces deux systèmes dans la formation de cette longue arcade. Cette question n'est malheureusement pas encore élucidée d'une façon complète, malgré les recherches nombreuses dont elle a été l'objet. Voici quelles seraient, d'après les dissections de MORITZ HOLL (*Beobacht. über die Anastomosen des Nervus Hypoglossus*, in Zeitschr. für Anat., und Entwick., Bd. II, 1876, p. 82), les relations réelles du grand hypoglosse avec les premières paires rachidiennes (fig. 529). Trois groupes de rameaux détachés des nerfs cervicaux se rendent au tronc de l'hypoglosse, savoir :

1° Des rameaux qui abordent le tronc par sa partie supérieure et poursuivent dans sa gaine un trajet centripète (2') : ces rameaux émanent du premier nerf cervical et pourraient bien constituer le nerf méningien de LUSCHKA ;

2° Des rameaux qui abordent encore le tronc nerveux par sa partie supérieure et suivent dans sa gaine un trajet descendant ; ils émanent du premier et du deuxième nerf cervical (3, 3', 3'') : ils se séparent en partie de l'hypoglosse pour constituer une portion, mais une portion seulement, de sa branche descendante (6) ;

3° Des rameaux (5 et 5') qui émanent du deuxième et du troisième nerf cervical et qui, sous le nom de branche descendante du plexus cervical, se dirigent en bas vers l'anse nerveuse de l'hypoglosse. Là, ils s'infléchissent de bas en haut et remontent jusqu'au tronc de l'hypoglosse, le long de la branche descendante de ce dernier nerf. Puis, se coudant de nouveau et se portant en avant, ils s'accolent à l'hypoglosse et suivent quelque temps son trajet ; mais ils s'en séparent bientôt pour se porter vers les muscles thyro-hyoïdien et génio-hyoïdien (8 et 9).

Il résulte de cette description, que HOLL a nettement représentée dans la figure schématique ci-contre : 1° que la branche descendante de l'hypoglosse ne renferme aucun filet émanant de ce tronc nerveux ; 2° que cette branche descendante est constituée exclusivement par deux rameaux du plexus cervical, dont l'un est descendant, l'autre ascendant. Pour HOLL, le nerf grand hypoglosse est spécialement destiné aux faisceaux musculaires de la langue ; il ne se distribue à aucun des muscles de la région hyoïdienne. Ceux-ci reçoivent leurs filets nerveux des rameaux des trois premiers nerfs cervicaux, ci-dessus indiqués, qui ne font que s'accoler quelques instants au grand hypoglosse pour s'en séparer ensuite.

Une pareille conclusion, aussi radicale que nettement formulée, ne saurait être acceptée sans contrôle. Nous devons rappeler, en effet, qu'à une époque plus récente, VERTHEIMER (*Bull. de la Soc. de Biologie de Paris*, 1884, p. 570), utilisant la méthode expérimentale, a démontré que, chez le chien et le lapin, l'hypoglosse contribue à innerver les muscles sous-hyoïdiens.

Il en a conclu par analogie, mais par analogie seulement, qu'il doit en être de même chez l'homme.

4° Rameau du thyro-hyoïdien. — Le rameau du thyro-hyoïdien (fig. 528, 9) se détache du tronc de l'hypoglosse, sur un point qui est situé un peu en arrière du bord postérieur du muscle hyo-glosse. Puis, se portant en bas et en avant, il croise obliquement la grande corne de l'os hyoïde, arrive sur la face antérieure du muscle thyro-hyoïdien et se perd dans le tiers supérieur de ce muscle.

5° Rameau des muscles hyo-glosse et stylo-glosse. — En croisant la face externe du muscle hyo-glosse, le tronc de l'hypoglosse abandonne plusieurs filets ascendants qui se perdent, les uns dans le muscle hyo-glosse, les autres dans le muscle stylo-glosse. Ces derniers filets remontent parfois, en suivant un trajet récurrent, jusqu'au voisinage de l'apophyse styloïde.

6° Rameau du génio-hyoïdien. — Ce rameau (fig. 528) se détache un peu en avant du précédent, du bord inférieur du nerf grand hypoglosse. Il se porte directement d'arrière en avant et, après un court trajet, arrive sur le côté externe du muscle génio-hyoïdien, où il se termine.

B. — Branches terminales

Après avoir fourni successivement les différentes branches collatérales que nous venons de décrire, le nerf grand hypoglosse, considérablement amoindri, chemine quelque temps sur la face externe du génio-glosse (fig. 528). Puis, il s'enfonce dans l'épaisseur de ce muscle, où il s'épanouit en de nombreuses branches terminales. Ces branches terminales de l'hypoglosse, fréquemment anastomosées entre elles, anastomosées aussi avec les dernières ramifications du nerf lingual, forment dans leur ensemble une sorte de plexus, dont la disposition en arcades rappelle assez exactement les nombreuses anastomoses que contractent les divisions terminales du facial. Finalement, elles se perdent dans les différents faisceaux musculaires de la langue (voy. *Langue*).

RÉSUMÉ DU NERF GRAND HYPOGLOSSE

a). *Branches collatérales* . . .	intra-cranienne. . .	R. méningien.
		R. vasculaire.
	extra-craniennes . .	Br. descendante.
		R. du thyro-hyoïdien.
		R. de l'hyo-glosse et du stylo-glosse.
		R. du génio-hyoïdien.
b) *Branches terminales*.		N. des muscles de la langue.

Variétés. — Valentin a vu le grand hypoglosse renforcé par un filet de la racine postérieure du premier nerf cervical. Ce filet anastomotique me paraît être l'équivalent du rameau que nous décrirons plus bas sous le nom de racine postérieure ou sensitive de l'hypoglosse. — Buffet-Delmas (*Poitou médical*, 1892) a vu le grand hypoglosse se détacher du ganglion plexiforme du pneumogastrique ; aucun filet nerveux ne passait par le trou condylien antérieur. L'anomalie était bilatérale : à droite, la branche descendante interne naissait également du ganglion plexiforme ; à gauche, elle provenait du nerf grand hypoglosse. — Dans un cas observé par Cruveilhier, le grand hypoglosse donnait un petit filet à la première paire cervicale, avant de recevoir celui que lui envoie cette paire nerveuse. D'autre part, aux lieu et place de la branche descendante interne du plexus cervical, on voyait « quatre rameaux émanés des nerfs de la première, de la deuxième, de la troisième et de la quatrième paire cervicale, qui formaient, avec la branche descendante de l'hypoglosse et avec les rameaux qui en émanent, une succession d'arcades ou anses situées au-devant des artères carotides externe et primitive ». — Un rameau cardiaque peut se détacher (Hyrtl) de l'anse de l'hypoglosse. Mais, dans ce cas, il existe généralement

une anastomose de ce dernier nerf avec le pneumogastrique, ce qui nous autorise à penser que le rameau cardiaque en question n'est en réalité qu'une branche du pneumogastrique, qui s'accole quelque temps à la branche descendante de l'hypoglosse. — J'ai vu, dans un cas, la branche descendante de l'hypoglosse constituée par deux rameaux complètement distincts et à peu près d'égal volume. — Elle peut ne pas s'anastomoser avec le plexus cervical : j'ai rencontré deux fois une pareille disposition. Dans les deux cas, la branche descendante de l'hypoglosse se distribuait par des rameaux distincts aux muscles sterno-hyoïdien et omo-hyoïdien. — Cette branche descendante de l'hypoglosse s'accole quelquefois, dans une certaine étendue de son parcours, au tronc du pneumogastrique et semble s'en détacher. Une dissection attentive démontrera toujours qu'il y a simple accolement et non fusion entre les deux troncs nerveux. — C. Krause a vu l'hypoglosse envoyer un filet au muscle mylo-hyoïdien.

J'ai vu, dans deux cas, le grand hypoglosse constitué par trois troncules radiculaires, lesquels traversaient le sac dural par trois orifices distincts, superposés dans le sens vertical. Ces trois troncules étaient vraisemblablement les homologues des trois faisceaux nerveux dont se compose, d'après Froriep, l'hypoglosse de l'embryon (voy. plus bas).

Valentin décrit, comme émanant de l'hypoglosse, des filets vasculaires, qui se jettent sur la carotide interne et même sur la linguale. — On voit même quelquefois, d'après le même anatomiste, « un gros filet » qui descend de la partie postérieure de l'hypoglosse vers la bifurcation de la carotide primitive, et semble se perdre dans le ganglion inter-carotidien.

Indépendamment des anastomoses que nous avons décrites plus haut entre le grand hypoglosse et les nerfs qui cheminent dans son voisinage, Bach et Arnold ont signalé, entre l'hypoglosse d'un côté et l'hypoglosse du côté opposé, une anastomose médiane et ansiforme, située tantôt entre le génio-hyoïdien et le génio-glosse, tantôt dans l'épaisseur même du génio-hyoïdien : c'est l'*anse sus-hyoïdienne de l'hypoglosse* de Hyrtl (*Sitzungsb. der kais. Akad.*, Wien, 1865). Elle se rencontre environ une fois sur dix sujets.

Racine dorsale ou racine ganglionnaire de l'hypoglosse. — En 1833, Mayer (*Ueber das Gehirn, das Rückenmark und die Nerven*, in Nova acta Acad. natur. curios., t. XVI, part. II, p. 743) a découvert et décrit chez quelques mammifères une racine postérieure de l'hypoglosse, qui émerge du sillon latéral du bulbe, sur la même ligne que les filets radiculaires du spinal et du pneumogastrique, et vient, après un trajet naturellement très court, se fusionner avec la racine antérieure. Un petit ganglion nerveux se trouve constamment sur le parcours de cette racine postérieure qui doit vraisemblablement, au point de vue physiologique, être de même nature que les racines postérieures ou sensitives des nerfs rachidiens.

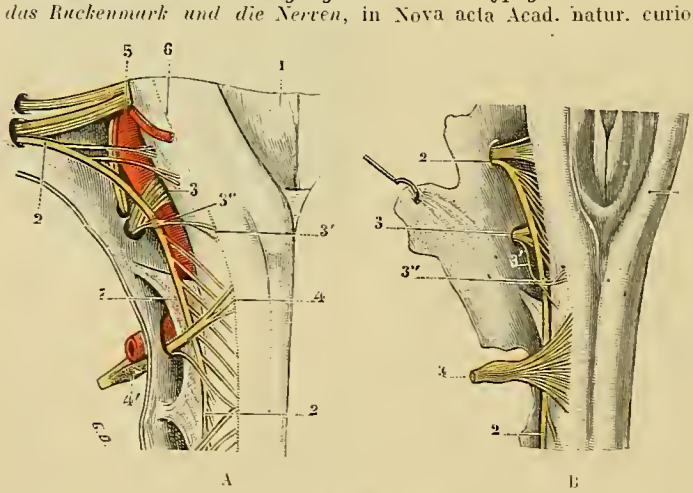

Fig. 530.

La racine postérieure de l'hypoglosse : A, chez l'homme (anomalie) ; B, chez le mouton, d'après Beck (état normal).

1, bulbe, vue postérieure. — 2, nerf spinal. — 3, grand hypoglosse, avec : 3', sa racine postérieure ; 3'', son ganglion. — 4, racine postérieure du premier nerf rachidien, avec 4', son ganglion. — 5, artère vertébrale. — 6, artère cérébelleuse postérieure et inférieure. — 7, ligament dentelé.

Plus récemment, Vulpian (*Journal de la physiologie de l'homme et des animaux*, t. V, 1862, p. 5) a vérifié chez le chien, le chat et le porc, les assertions de Mayer et nous a donné de la racine postérieure de l'hypoglosse une description des plus détaillées tant au point de vue de sa disposition anatomique qu'au point de vue de ses relations et de sa structure.

La racine dorsale de l'hypoglosse apparaît quelquefois chez l'homme par anomalie ; mais cette anomalie est extrêmement rare. Froriep et Beck, dans un travail récent (1895), nous apprennent qu'ils ont examiné 36 sujets sans en trouver la moindre trace. Jusqu'en 1890, je n'avais rencontré qu'une seule fois la racine postérieure de l'hypoglosse et il n'existait alors que quatre autres faits dont deux appartiennent à Mayer, le troisième à Vulpian, le quatrième à Charcot. Depuis cette époque, Kazzander (1891) a signalé un nouveau fait et j'ai rencontré moi-même, au mois de juin dernier, deux hypoglosses qui présentaient une racine postérieure (fig. 530, A). Dans l'un de ces deux cas, la racine supplémentaire passait en avant du spinal et il en était de même de la racine postérieure du premier nerf rachidien.

A. Froriep (*Arch. f. Anatomie and Physiologie*, 1882, p. 279), qui a poursuivi sur des embryons de ruminants le mode d'évolution du grand hypoglosse, a pu constater que ce nerf se développe à la manière d'un nerf rachidien ordinaire et possède, comme ce dernier, une racine antérieure et une racine postérieure, celle-ci munie d'un ganglion. Quant à la racine antérieure, elle se compose primitivement de trois faisceaux superposés, que Froriep distingue en faisceau cranien ou antérieur, faisceau moyen et faisceau caudal ou postérieur. En outre, en correspondance avec ces trois faisceaux, existent, non pas une seule protovertèbre, mais trois protovertèbres parfaitement distinctes : la protovertèbre occipitale, qui est située immédiatement au-dessus de la future région cervicale, et deux autres protovertèbres qui font suite à cette dernière et se fusionnent bientôt avec elle dans le cours du développement. Les trois faisceaux de l'hypoglosse suivent entre ces trois protovertèbres le trajet suivant : le faisceau postérieur passe entre la protovertèbre occipitale et la deuxième protovertèbre rudimentaire ; le faisceau moyen chemine entre les deux protovertèbres rudimentaires ; le faisceau antérieur, enfin, passe en avant de la première protovertèbre. Il résulte d'une pareille disposition que le segment postérieur de la boîte cranienne se compose de plusieurs pièces vertébrales, primitivement distinctes, et que l'hypoglosse lui-même répond, non pas à un seul nerf, mais à trois nerfs rachidiens, le dernier seul de ces trois nerfs possédant une racine sensitive.

Toutes ces dispositions, très nettes chez l'embryon, disparaissent graduellement chez l'adulte, par suite d'un travail d'absorption ou de condensation, qui transforme les trois protovertèbres primitives en une seule pièce osseuse, l'occipital, et les trois faisceaux nerveux en un tronc unique, le tronc de l'hypoglosse.

Bibliographie récente des nerfs craniens

1° Généralités. — His, *Die morphol. Betrachtung der Kopfnerven*, Arch. f. Anat. u. Physiol., 1887 : — Gaskell, *On the relation between the structure, function, distribution and origin of the cranial nerves*, Journ. of Physiol., 1889 ; — Kupffer, *Die Entwickel. der Kopfnerven der Vertebraten*, Verh. d. anat. Gesellesch., 1891 ; — Breglia, *Consideraz. su di una nuova classificazione dei nervi cranici*, Journ. del l'Assoz. dei Natural. e Med., 1892 ; — Wesphal, *Ueber die Markscheidenbildung der Gehirnnerven des Menschen*, Arch. f. Psych., Bd. XXIX, 1897.

Voyez aussi les indications bibliographiques de la page 556.

2° Nerf optique et nerfs moteurs de l'œil. — Schiller, *Sur le nombre et le calibre des fibres nerveuses du nerf oculo-moteur chez le chat nouveau-né et chez le chat adulte*, C. R. Acad. des Sc., 1889 ; — Pfitzner, *Ueber Form u. Grosse des Intervaginalraumes des Sehnerven im Bereich des canalis opticus*, Arch. f. Ophthalm., t. XXXVI, 1890 ; — de Berardinis, *Ricerche sul nevroglio del nervo ottico*, Monit. Zool., 1895 ; — Robinson, *On the formation and structure of the optic nerve*, Journ. of Anat. and Physiol., 1896 ; — Deyl, *Sur le lieu d'entrée de l'art. centrale de la rétine dans le nerf optique chez l'homme*, Casopis ceskych lekaru, 1896 ; — Zander, *Ueber d. Anordnung der Wurzelbündel des Nerv. oculo-motorius beim Austritt dem Gehirn*, Anat. Anz., Bd. XII, 1896 ; — Symanski, *Ueber den Austritt der Wurzelfasern des Nerv. oculo-motorius aus dem Gehirn beim Menschen u. einigen Säugethieren*, Dissert., Konigsberg, 1896.

3° Trijumeau. — Schwalbe, *Ueber die morphol. Bedeutung des Ganglion ciliare*, Sitz. d. Jenaische Gesellsch., 1878 ; — Du même, *Das ganglion oculo-motorii*, etc., Jen. Zeitschr, 1879 ; — Oxodi, *Beitr. zur vergl. Anat. d. Ganglion ciliare*, Orvosi Hekap., 1881 ; — Krause (W.), *Ueber d. Doppelnatur d. Gangl. ciliare*, Morph. Jahrb., 1881 ; — Delbet, *Note sur les nerfs de l'orbite*. Arch. d'ophthalm., t. VIII, 1887 ; — Jegorow, *Rech. anat.-physiol. sur le ganglion ophthalmique*, Arch. slaves de Biol., 1886 et 1887 ; — Beard, *The ciliary or motoroculi ganglion of the ophthalmicus profundus in Sharks*, Anat. Anz., 1887 ; — Ewart, *Development of the ciliary or motoroculi ganglion*, etc., Proc. of the roy. Soc., 1890 ; — Doyon, *Rech. sur les nerfs vaso-moteurs de la rétine et en particulier du nerf trijumeau*, Arch. de Physiol., 1891 ; — Boucheron, *Nerfs ciliaires superficiels chez l'homme*, Soc. de Biol., 1891 ; — Retzius, *Ueber das Ganglion ciliare*, Anat. Anz., 1894, et Biol. Untersuch, Bd. VI, 1894 ; — D'Erchia, *Contributo allo studio della struttura e delle connessioni del ganglio ciliare*, Monit. Zool., 1895 ; — Funke, *Beitr. z. Anat. des ramus maxillaris nervi trigemini*, Diss. Königsberg, 1896 ; — Apolant, *Ueber das Ganglion ciliare*, Arch. f. Anat., 1896 ; — Holtzmann, *Bemerk. über Ciliarganglion u. Ciliarnerven*, Morph. Arbeit., 1896.

4° Nerfs facial et acoustique. — Froriep, *Ueber das Homologen der Chorda tympani bei niederen Wirbelthieren*, Anat. Anz., 1887 ; — Canniéu, *Rech. sur le nerf auditif, ses rameaux et ses ganglions*, Rev. de Laryngologie, 1894 ; — Birmingham, *The nerve of Wrisberg*, Journ. of Anat. and Physiol., 1895 ; — Penzo, *Ueber das Ganglion geniculi*, etc., Anat. Anz., 1895 ; — Chiarugi, *Rudimenti di un nervo intercalato fra l'acustico faciale e il glossofaringeo in embrioni di mammiferi*, Monit. Zool. ital., 1896 ; — Ruge, *Ueber das peripherische Gebiet des Nerv. facialis bei Wirbelthiere*, Zeitschr. z. 70 Geburtst v. Gegenbaur, 1896 ; — Kankoff, *Zur Frage über den Bau des Ganglion Gasseri bei den Säugethieren*, Interm. Monatsschr. f. Anatomie, 1897.

5° Nerfs glosso-pharyngien, pneumogastrique et spinal. — Holl, *Ueber d. Nervus accessorius*

Willisii, Arch. f. Anat., 1878 ; — Kreidmann, *Anat. Untersuch. über d. Nerv. depressor beim Menschen u. Hunde*, Arch. f. Anat., 1878 ; — Viti, *Rech. de morphologie sur le nerf dépresseur chez l'homme et chez les autres mammifères*, Arch. Anat. de Biol., 1884 ; — Hints, *Ueber den Umfang der peripheren Verbreitung der accessorichen Nerven des Vagus*, Orvosi helilap, 1888 ; — Dees, *Zur Anat. und Physiol. des Nervus vagus*, Arch. f. Psych., 1888 ; — Onodi, *Zur Frage vom Nervus laryngeus medius*, Centralbl. f. d. med. Wiss., 1888 ; — Taguchi, *Ueber eine seltene Anomalie des Verlaufs des Vagusstammes*, etc., Arch. f. Anat., 1888 ; — Du même, *Die Lage des Nervus recurrens nervi vagi zur Arteria thyreoidea inferior*, ibid., 1889 ; — Breisacher, *Versuche über den Nervus laryngeus superior*, Centr. f. d. Med. Wiss., 1889 ; — Varaglia e Conti, *Cellule nervose lungo il decorso dei nervi cardiaci ed in alcuni altri nervi dell'uomo*, Atti del XXIII Congresso della Assoz. med. ital., 1889 ; — Shore, *The morphology of the vagus nerve*, Journ. of Anat., 1889 ; — Alpiger, *Anatom. Studie über das gegenseitige Verhalten der vagus, und sympathicusäste im Gebiete des Kehlkopfes*, Langenbeck's Arch., 1890 ; — Finkelstein, *Der Nerv. depressor beim Menschen, Kaninchen, Hunde*, etc., Arch. f. Anat., 1890 ; — Kazzander, *Ueber d. Nerv. accessorius Willisii u. seine Beziehungen zu d. oberen Cervicalnerven*, Arch. f. Anat., 1891 ; — Hédon, *Sur la présence, dans le nerf laryngé supérieur, de fibres vaso-dilatatrices et sécrétoires pour la muqueuse du larynx*, C. R. Acad. des Sc., 1896 ; — Meyer, *Durchschneidungsversuche am Nervus glosso-pharyngeus*, Arch. f. mikr. Anat., 1896 ; — Keith, *The relative position of the spinal accessory nerve to the jugulare veine and transverse process of the atlas*, etc., Journ. of Anat., 1896, vol. X ; — Tholard, *Le ganglion du spinal*, Journ. de l'Anat., 1896.

6° Grand hypoglosse. — Froriep, *Ueber ein Ganglion des Hypoglossus und Wirbelanlagen in der Occipitalregion*, Arch. f. Anat., 1882 ; — Du même, *Ueber Anlagen von Sinnesorganen an Facialis, Glosso-pharyngeus u. Vagus, über die genetische Stellung des vagus zum hypoglossus*, etc., Arch. f. Anat., 1885 ; — Chiarugi, *Sur l'existence d'une racine dorsale rudimentaire avec ganglion pour le nerf hypoglosse chez l'homme*, Arch. de Biol., ital., 1889 ; — Kazzander, Anatom. Anz., 1891 ; — Froriep u. Beck, *Ueber das Vorkommen dorsaler Hypoglossuswurzeln mit Ganglion in der Reihe der Säugethiere*, Anat. Anz., Bd. X, 1895 ; — Beck, *Ueber den Austritt d. N. hypoglossus u. N. cervicalis primus aus dem Centralorgane beim Menschen*, etc., Anat. Heft., 1895.

Voyez aussi, au sujet des nerfs craniens, les indications bibliographiques qui suivent les *origines* et *terminaisons réelles* de chacun de ces nerfs (p. 413 à 484).

CHAPITRE II

NERFS RACHIDIENS

Les nerfs rachidiens, que l'on désigne encore sous le nom de nerfs spinaux, peuvent être définis : les *nerfs qui naissent de la moelle épinière et qui traversent les trous de conjugaison* (t. I, p. 69) *pour se rendre aux territoires organiques auxquels ils sont destinés.* Ils diffèrent ainsi nettement des nerfs craniens, qui naissent du bulbe ou de l'encéphale et qui, eux, traversent les trous de la base du crâne. Envisagés au point de vue physiologique, les nerfs rachidiens appartiennent tous à la classe des nerfs mixtes, c'est-à-dire qu'ils possèdent à la fois, diversement entremêlées, des fibres motrices et des fibres sensitives. Du reste, comme les nerfs craniens, ils naissent par paires (*paires rachidiennes*) à droite et à gauche de la moelle épinière.

1° **Nombre et division.** — Les nerfs rachidiens se divisent, comme les vertèbres, en cervicaux, dorsaux, lombaires, sacrés et coccygien :

a. Les *nerfs cervicaux* sont au nombre de huit de chaque côté. Le premier passe entre l'occipital et l'atlas, le huitième entre la septième vertèbre cervicale et la première dorsale.

b. Les *nerfs dorsaux* sont au nombre de douze. Le premier s'échappe par le trou de conjugaison qui est formé par la première vertèbre dorsale et la seconde ; le douzième, par le trou de conjugaison que circonscrivent la dernière vertèbre dorsale et la première lombaire.

c. Les *nerfs lombaires* sont au nombre de cinq. Ils passent par les cinq trous de conjugaison suivants.

d. Les *nerfs sacrés*, au nombre de cinq également, s'échappent du canal vertébral, les quatre premiers par les trous sacrés, le cinquième entre le sacrum et le coccyx.

e. Le *nerf coccygien* enfin, situé au-dessous du précédent, longe tout d'abord la corne coccygienne, en contourne la base et passe sous un ligament oblique de haut en bas et de dehors en dedans, qui va de cette base à la deuxième pièce du coccyx (Trolard). C'est à tort que certains anatomistes désignent ce nerf sous le nom de sixième nerf sacré : le sacrum, ne possédant que cinq vertèbres, ne peut avoir que cinq nerfs et celui-ci est un véritable nerf coccygien, répondant au trou de conjugaison, naturellement rudimentaire chez l'homme, qui sépare la première vertèbre coccygienne de la deuxième.

Au total, il existe chez l'homme, à l'état normal, 62 paires rachidiennes, soit 31 nerfs de chaque côté.

Il n'est pas rare de rencontrer dans le canal lombo-sacré, sur le pourtour du *filum terminale* (voy. p. 84), un ou deux autres petits nerfs, extrêmement grêles,

qui partent de l'extrémité inférieure de la moelle et, sans voir le jour, se perdent d'un façon ou d'une autre dans le tissu conjonctif du filum. Ce sont les rudiments des nerfs caudaux des mammifères à queue. Ces nerfs s'atrophient chez l'homme comme s'atrophient les segments vertébraux auxquels ils sont destinés. Mais, comme tous les organes atrophiés, ils sont susceptibles de prendre sur certains sujets un développement voisin de l'état normal. J'ai rencontré plusieurs fois deux nerfs coccygiens, représentant les 31e et 32e paires, et l'on trouve signalée dans un mémoire de Schlemm (*Müller's Arch.*, 1834) l'existence d'un troisième nerf coccygien représentant la 33e paire (voy., à ce sujet, Rauber, *Die letzten spinalen Nerven u. Ganglien*, in Morphol. Jahrbuch de 1877).

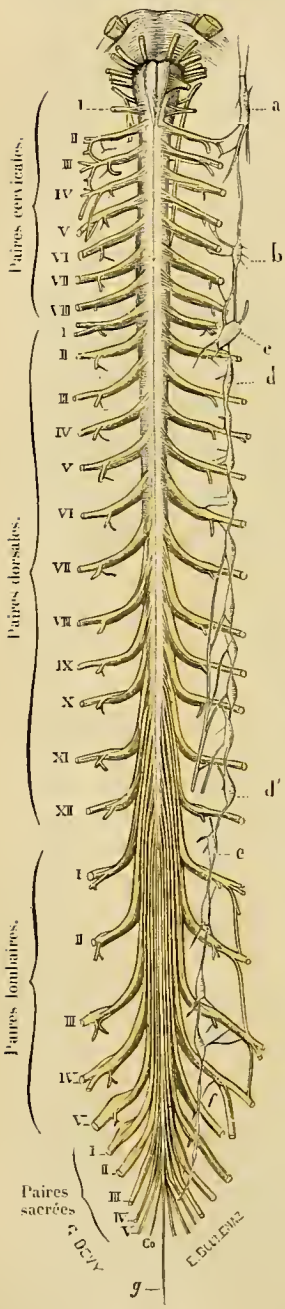

Fig. 531.

2° **Mode d'origine.** — Les nerfs rachidiens se détachent de la moelle épinière par deux ordres de racines, les unes *antérieures* ou *ventrales*, les autres *postérieures* ou *dorsales*. Nous savons déjà que les premières sont motrices, les secondes sensitives. Du reste, comme les nerfs craniens, les racines rachidiennes ont une origine apparente et une origine réelle :

a. *Origine apparente.* — L'origine apparente est le point de la surface de la moelle d'où émergent les racines : c'est là, en effet, qu'elles semblent prendre naissance. Les racines antérieures, comme nous l'avons déjà vu en étudiant la moelle (p. 43), naissent par plusieurs filets irrégulièrement superposés sur la partie antéro-latérale de la moelle, un peu en dehors du sillon médian antérieur. Les racines postérieures, nous l'avons encore vu à propos de la moelle épinière (p. 44), émergent par des filets également multiples sur la partie postéro-latérale de la moelle, un peu en dehors du sillon médian postérieur, dans un sillon spécial, que nous avons appelé sillon collatéral postérieur.

b. *Origine réelle.* — Ici, comme pour les nerfs craniens, les fibres constitutives des racines rachidiennes pénètrent dans la moelle et, après un parcours variable, aboutissent à des noyaux de substance grise, qui deviennent ainsi leurs *noyaux d'origine* s'il s'agit de fibres motrices (racines antérieures), leurs *noyaux de terminaison* s'il s'agit de fibres sensitives (racines postérieures). Ces origines et terminaisons réelles des nerfs rachidiens ont été longuement décrites à propos du système nerveux central (p. 410). Nous n'y reviendrons pas ici.

Fig. 531. — Face antérieure de la moelle, montrant l'ensemble des paires rachidiennes dans leurs rapports avec le cordon du sympathique.

a, ganglion cervical supérieur du grand sympathique. — *b*, ganglion cervical moyen. — *c*, ganglion cervical inférieur. — *d*, *d'*, ganglions thoraciques. — *e*, ganglions lombaires. — *f*, ganglions sacrés. — *g*, filum terminale. — *Co*, nerf coccygien. — Les chiffres romains indiquent numériquement les paires rachidiennes.

3° Trajet extra-médullaire. — Les fibres radiculaires de la racine antérieure se portent obliquement en dehors et un peu en arrière vers le trou de la dure-mère (*canal dural*) qui doit leur livrer passage. Un peu avant d'atteindre cet orifice ou au moment de l'atteindre, ils se réunissent en un faisceau unique, *tronc radiculaire antérieur*, lequel s'engage dans la partie antérieure du canal dural. De même, les filets radiculaires postérieurs se dirigent obliquement en dehors et un peu en avant, se réunissent en un seul faisceau, *tronc radiculaire postérieur*, et pénètrent dans la partie postérieure du canal dural. Le canal fibreux que la dure-mère offre aux racines rachidiennes se trouve situé, sauf pour un certain nombre de racines que nous indiquerons plus loin, dans le trou de conjugaison correspondant.

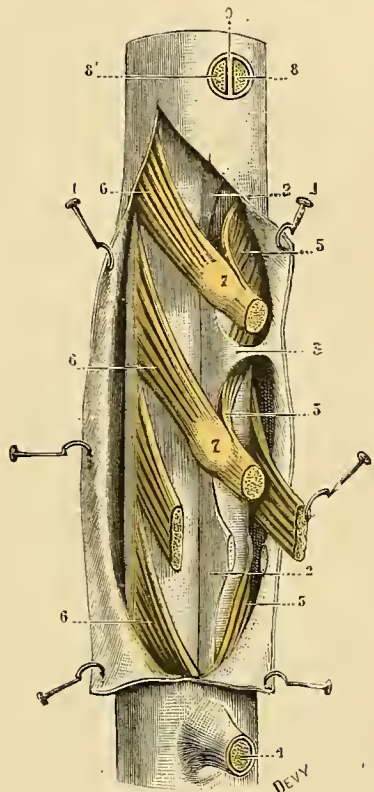

Fig. 532.

Un tronçon de moelle, vu par sa face latérale droite, pour montrer les racines des nerfs rachidiens.

1, dure-mère, incisée et érignée. — 2, ligament dentelé. — 3, une dent de ce ligament, insérée sur la dure-mère. — 4, un nerf rachidien dans la gaîne que lui fournit la dure-mère. — 5, 5, 5, racines antérieures. — 6, 6, 6, racines postérieures. — 7, 7, ganglions spinaux. — 8, 8' racine antérieure et racine postérieure, juxtaposées dans le canal fibreux de la dure-mère. — 9, cloison fibreuse verticale séparant les deux racines.

Arrivés à la partie externe du trou de conjugaison, les deux troncs radiculaires antérieur et postérieur s'unissent à leur tour pour constituer un tronc mixte, qui est le *nerf rachidien*. Cette fusion des deux racines est intime : il est absolument impossible de démêler, au delà du trou de conjugaison, ce qui appartient à l'une ou à l'autre.

L'obliquité de chaque paire de racines varie suivant les régions (fig. 531) : les racines du premier nerf rachidien sont légèrement ascendantes ; les racines du deuxième et du troisième nerf affectent une direction à peu près horizontale ; les racines des nerfs suivants sont obliquement descendantes, formant avec la moelle épinière, dont elles émanent, un angle aigu ouvert en bas. L'ouverture de cet angle, que nous appellerons *angle d'émergence*, tend à diminuer de plus en plus au fur et à mesure qu'on se rapproche de l'extrémité inférieure de la moelle : c'est ainsi que les nerfs qui sortent par les trous de conjugaison de la région lombaire et de la région sacrée suivent une direction qui se rapproche beaucoup de la verticale. C'est à l'ensemble de ces derniers nerfs, formant dans le canal lombo-sacré un volumineux paquet de cordons verticaux et parallèles (fig. 32, 6), qu'on a donné le nom de *queue de cheval*.

Il résulte de l'obliquité des racines antérieures et postérieures des nerfs rachidiens que le point d'émergence de ces racines est situé, sauf pour les deux premiers nerfs cervicaux, à un niveau plus élevé que le trou de conjugaison vers lequel elles convergent pour sortir du canal rachidien. Cette distance verticale qui sépare les deux points précités, l'émergence du nerf et son trou de conjugaison, varie, on le conçoit, avec le degré d'obliquité de chaque paire rachidienne. Sur un

sujet de dix-huit ans, dont la moelle mesurait 41 centimètres de longueur, j'ai constaté que cette distance était représentée par les chiffres suivants :

		CÔTÉ DROIT	CÔTÉ GAUCHE.
Pour la	3e *paire cervicale*	18 mill.	17 mill.
—	5e — —	25 —	25 —
—	1re *paire dorsale*	33 —	32 —
—	5e — —	47 —	47 —
—	10e — —	68 —	68 —
—	12e — —	111 —	110 —
—	1re *paire lombaire*	114 —	114 —
—	2e — —	138 —	134 —
—	3e — —	151 —	151 —
—	4e — —	163 —	164 —
—	5e — —	181 —	180 —
—	1re *paire sacrée*	188 —	188 —
—	5e — —	280 —	280 —

Dans leur trajet intra-rachidien, les racines antérieures restent complètement indépendantes des racines postérieures et vice versa. Par contre, dans chaque ordre de racines, racines antérieures ou racines postérieures, on voit parfois des filets radiculaires s'anastomoser avec des filets radiculaires voisins. Ces anastomoses se font, soit entre les filets constitutifs d'une même racine, soit entre les filets de deux racines différentes. Dans ce dernier cas, l'anastomose se présente sous trois modalités principales : tantôt c'est le filet radiculaire le plus inférieur d'une racine qui rejoint la racine sous-jacente et s'incorpore à elle ; tantôt, au contraire, c'est le filet le plus élevé de la racine qui est au-dessous qui rejoint la racine située au-dessus ; d'autres fois, c'est un filet radiculaire intermédiaire à deux racines, qui se bifurque (fig. 523, 11) pour se jeter à la fois dans la racine sus-jacente par sa branche supérieure et dans la racine sous-jacente par sa branche inférieure.

4° **Parallèle anatomique des deux ordres de racines.** — Les racines antérieures et les racines postérieures, si profondément distinctes au point de vue fonctionnel, présentent, même à un point de vue purement anatomique, de nombreux caractères différentiels. Ces caractères portent sur le mode d'émergence des racines, sur leur volume, sur la présence ou l'absence d'un ganglion :

a. *Mode d'émergence.* — Dans leur mode d'émergence, d'abord, les filets radiculaires antérieurs se disposent de chaque côté de la moelle en une série fort irrégulière, se rapprochant tantôt plus, tantôt moins du sillon médian antérieur ; l'ensemble de leurs points d'émergence forme, comme nous l'avons déjà dit antérieurement (p. 44), une espèce de bande longitudinale de 1 ou 2 millimètres de largeur. Les filets radiculaires postérieurs, au contraire, sont disposés dans le sillon collatéral postérieur en une série parfaitement linéaire, à direction verticale.

b. *Volume.* — Les racines postérieures possèdent plus de filets que les racines antérieures correspondantes : le nombre moyen de ces filets et de 6 à 8 pour les racines postérieures, de 4 à 6 seulement pour les racines antérieures. En outre, chaque filet radiculaire, pris isolément, est un peu plus volumineux dans les racines postérieures que dans les racines antérieures. Il en résulte que le volume total de chaque racine postérieure est plus considérable que celui de la racine antérieure correspondante. Le rapport volumétrique des deux ordres de racines est établi par les chiffres suivants : la racine antérieure étant 1, la racine postérieure devient 1 et demi à la région dorsale, 2 à la région lombaire, 3 à la région cervicale.

La *racine postérieure du premier nerf cervical*, faisant exception à la règle, est plus petite que la racine antérieure correspondante. Elle est, du reste, très variable : tantôt elle est formée par

un seul filet ; tantôt elle résulte de la réunion de deux ou trois filets, qui se réunissent d'ordinaire au voisinage du spinal et contractent avec le nerf des relations plus ou moins intimes ; d'autres fois, elle reçoit du spinal un filet de renforcement et, dans certains cas, elle se détache tout entière du spinal (voy. ce nerf, p. 637). Mais, quel que soit son mode de constitution, la racine postérieure du premier nerf cervical est toujours très grêle. Elle peut même faire entièrement défaut, et cette disposition n'est pas extrêmement rare : Kazzander l'a constatée dans une proportion de 8 p. 100.

Dans ce dernier cas, la première paire rachidienne présente la plus grande analogie avec la dernière paire cranienne, l'hypoglosse, qui lui fait suite immédiatement. Nous savons, en effet, que le grand hypoglosse (voy. p. 646) représente aujourd'hui chez l'homme un certain nombre de paires nerveuses qui, au cours du développement phylogénique, ont perdu leur racine postérieure. Dans les conditions ordinaires, la première paire rachidienne a encore sa racine postérieure, mais cette racine est aujourd'hui fort réduite et peut-être finira-t-elle, suivant en cela la destinée de celle de l'hypoglosse, par disparaître complètement.

c. *Présence d'un ganglion.* — Le caractère le plus important qui différencie les deux racines rachidiennes, c'est la présence, sur la partie externe de la racine postérieure, d'un petit renflement ganglionnaire, appelé *ganglion spinal*. La racine antérieure n'en présente aucun vestige.

5° Ganglions spinaux. — Les ganglions spinaux ou ganglions intervertébraux sont de petites masses de couleur gris cendré, affectant une forme ovoïde ou ellipsoïde à grand axe dirigé transversalement (fig. 532,7). Les racines postérieures les abordent par leur extrémité interne, appelée quelquefois *pôle d'immersion*. Elles les pénètrent, les traversent et en ressortent à l'extrémité opposée ou *pôle d'émergence*, sans toutefois se modifier dans leur volume. C'est au sortir de son ganglion que la racine postérieure se fusionne avec la racine antérieure correspondante pour former le nerf rachidien.

Les ganglions spinaux se trouvent logés généralement dans les trous de conjugaison (t. I, p. 69). Quelques-uns, cependant, font exception à cette règle. Ce sont : les ganglions des deux premiers nerfs cervicaux, les ganglions des nerfs sacrés et le ganglion du nerf coccygien. — Le *ganglion du premier nerf cervical*, extrêmement variable dans sa position comme dans son volume, est situé, selon les cas : 1° au niveau de l'orifice dural de la première paire rachidienne ; 2° en dedans de cet orifice (5 p. 100 d'après Kazzander), le plus souvent au niveau de la rencontre de la racine postérieure avec le spinal ; 3° en dehors de l'orifice dural (disposition de beaucoup la plus commune). Enfin le ganglion de la racine postérieure du premier nerf cervical peut manquer (9 fois p. 100 d'après Kazzander). Il est rationnel d'admettre que, dans ce cas, le ganglion est remplacé par des traînées de cellules nerveuses, qui se disposent le long de la racine postérieure ou de ses filets d'origine. — Le *ganglion du deuxième nerf cervical* se trouve situé entre la partie antérieure de l'arc postérieur de l'atlas et la partie correspondante de la lame de l'axis, dans un étroit espace qui est, à ce niveau, l'homologue d'un trou de conjugaison. — Les *ganglions des nerfs sacrés* sont situés dans le canal sacré, entre la paroi latérale de ce canal et le cul-de-sac dural. Ils sont donc intrarachidiens et non intervertébraux. — Le *ganglion du nerf coccygien* n'est pas constant, mais son absence n'est bien certainement qu'apparente. Ses cellules constitutives, quand elles ne se groupent pas en un ganglion nettement différencié, n'en existent pas moins, disséminées dans ce cas à la surface du faisceau nerveux.

La structure intime des ganglions spinaux a déjà été étudiée à propos de l'anatomie générale du système nerveux périphérique (p. 542). Nous nous contenterons de rappeler ici que les dernières recherches entreprises sur ce point tendent à faire rejeter l'existence de cellules bipolaires ou multipolaires et, du même coup, les

divers systèmes théoriques édifiés sur la présence de ces éléments histologiques. Il est universellement admis aujourd'hui que les cellules qui entrent dans la constitution des ganglions spinaux sont, chez l'adulte, des cellules unipolaires dont le prolongement, toujours unique, vient se brancher, après un trajet variable mais ordinairement très court, sur l'une des fibres nerveuses de la racine postérieure correspondante. Cette union de la fibre d'origine cellulaire avec la fibre radiculaire se fait constamment au niveau d'un étranglement annulaire (fig. 455) suivant un angle à ouverture variable (fibres en T et fibres en Y de Ranvier). Autrement dit, et cette interprétation est bien plus rationnelle que la précédente, la fibre nerveuse

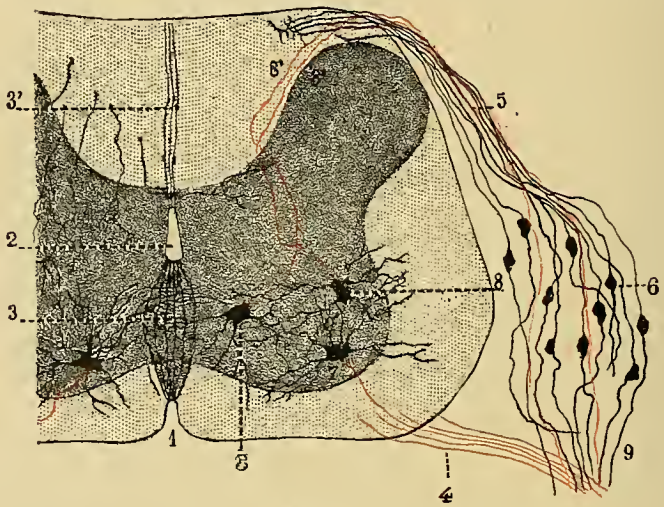

Fig. 533.

Coupe transversale de la moelle embryonnaire du poulet, montrant les fibres centrifuges (motrices ou vaso-motrices) de la racine postérieure (d'après van Gehuchten).

1, sillon médian antérieur. — 2, canal central. — 3, cône épendymaire antérieur. — 3', cône épendymaire postérieur. — 4, racines antérieures ou motrices. — 5, racines postérieures. — 6, ganglion spinal. — 7, une cellule radiculaire antérieure. — 8, 8, deux cellules radiculaires postérieures, avec 8' et 8'', leur cylindraxe passant dans les racines postérieures. — 9, réunion des deux racines antérieures et postérieures pour former le nerf rachidien.

qui émane d'une cellule ganglionnaire se partage, après un court trajet, en deux branches de direction contraire : une branche ascendante, qui passe dans la racine postérieure et remonte vers la moelle ; une racine descendante, qui passe dans le nerf rachidien et, de là, se rend à la périphérie. Nous rappellerons en passant que la cellule ganglio-spinale est primitivement bipolaire et que ce n'est que plus tard, au cours du développement ontogénique et par une série de transformations successives, schématisées dans la figure 454, qu'elles revêtent la forme unipolaire qui les caractérise chez l'adulte.

Les recherches de Stiénon (1880) nous apprennent : d'une part, que le nombre des fibres nerveuses contenues dans une racine postérieure est la même, qu'on prenne cette racine avant son entrée dans le ganglion ou après son émergence ; d'autre part, que pour un ganglion déterminé, le nombre des cellules qui entrent dans sa constitution est sensiblement le même que celui des fibres nerveuses qui le traversent. Nous pouvons donc conclure : 1° que chaque cellule ganglionnaire entre en relation, dans le ganglion spinal, avec une fibre radiculaire ; 2° que, vice versa, la fibre radiculaire *sensitive* entre en relation, dans le ganglion, avec une cellule ganglionnaire. Dans cette deuxième proposition, j'ai écrit avec inten-

tion, et en soulignant, chaque fibre radiculaire *sensitive* : c'est que les racines postérieures des nerfs rachidiens ne possèdent pas que des fibres sensitives; elles renferment encore, ainsi que nous l'avons vu à propos de la moelle épinière (p. 59), un certain nombre de fibres centrifuges, motrices ou vaso-motrices, qui de la moelle se rendent au nerf rachidien. Or, ces dernières fibres, comme nous le montre nettement la figure 533, traversent le ganglion, tout comme les fibres sensitives, mais sans présenter la moindre connexion avec les cellules nerveuses ganglionnaires.

On rencontre parfois sur le trajet des racines postérieures, entre la moelle et le ganglion spinal ordinaire, de petits ganglions accessoires, qui depuis longtemps déjà ont été signalés par Hyrtl sous le nom de *ganglia aberrantia*. C'est le plus souvent sur les nerfs lombaires et sur les nerfs sacrés que l'on observe une pareille disposition. Plus récemment, Rattone (*Internat. Monatsschrift f. Anatomie u. Histologie*, 1884) a décrit sur les racines postérieures des nerfs rachidiens de nombreuses cellules nerveuses, tantôt éparses, tantôt réunies en de petits amas (fig. 534) : ce sont de véritables ganglions aberrants en miniature.

Fig. 534.
Une cellule nerveuse, placée sur le trajet d'une racine postérieure (d'après Rattone).

6° Caractères propres aux nerfs des différentes régions. — Les nerfs des différentes régions du rachis diffèrent les uns des autres, comme nous l'avons vu plus haut, par le degré d'obliquité de leurs racines, par la longueur de leur trajet intra-rachidien, par le développement comparatif de leurs racines antérieure et postérieure. Ils diffèrent aussi par leur volume et on peut établir en principe que le volume des nerfs est généralement proportionnel à l'étendue et à l'importance des territoires qui leur sont dévolus.

Les *nerfs cervicaux* augmentent de volume du premier au sixième. Le septième et le huitième présentent à peu près le même développement que le sixième. Nous verrons plus loin que, tandis que les quatre premiers nerfs cervicaux sont destinés au cou, les quatre derniers se distribuent au membre supérieur : c'est pour cela qu'ils sont, de tous les nerfs cervicaux, les plus volumineux.

Les *nerfs dorsaux*, sauf le premier, qui se rend au membre supérieur et qui présente les mêmes caractères que les quatre derniers cervicaux, sont relativement peu développés. Cette réduction des nerfs dorsaux provient de ce que ces nerfs, destinés surtout aux parois thoraciques, ont un champ de distribution relativement fort restreint.

Les *nerfs lombaires*, qui se rendent aux membres inférieurs, sont beaucoup plus volumineux. Leur volume augmente du premier au cinquième.

Les *nerfs sacrés*, destinés eux aussi au membre inférieur, nous présentent encore un volume remarquable : le premier est même le plus volumineux de tous les nerfs rachidiens. Ce développement va en diminuant du premier au dernier. Le cinquième est relativement tout petit.

Le *nerf coccygien*, plus réduit encore, est de beaucoup le plus grêle de tous les nerfs rachidiens.

7° Rapports. — Pour sortir du canal vertébral, les racines rachidiennes doivent forcément traverser les trois enveloppes de la moelle ou méninges. Chacune de ces

enveloppes se comporte à leur égard d'une façon spéciale. — La *pie-mère*, membrane cellulo-vasculaire, s'étale régulièrement sur chaque racine d'abord, puis sur le nerf mixte, en formant le névrilème. — L'*arachnoïde*, membrane séreuse, n'est en rapport avec les racines qu'au niveau du point où ces racines s'engagent dans l'orifice que leur offre la dure-mère. Au niveau de cet orifice, les deux feuillets viscéral et pariétal se continuent réciproquement l'un avec l'autre, en formant aux racines une gaine circulaire toujours très courte. — La *dure-mère*, enfin, membrane fibreuse, se réfléchissant en dehors au niveau du point où elle est perforée par les racines, forme à celles-ci des gaines tubuleuses, qui les accompagnent dans les trous de conjugaison et se fusionnent peu à peu, au delà de ces trous, avec la gaine conjonctive du nerf. Nous avons déjà indiqué plus haut, à propos de la dure-mère rachidienne (p. 486 et 487), la manière dont se comporte cette membrane par rapport aux racines spinales. Nous ne saurions y revenir ici sans tomber dans des redites.

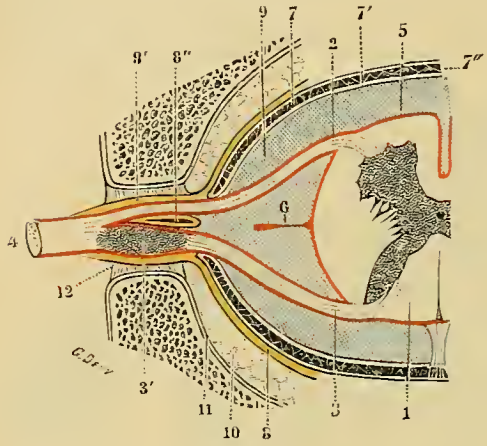

Fig. 535.

Coupe horizontale de la colonne vertébrale passant par le trou de conjugaison, pour montrer la gaine durale des racines rachidiennes (*schématique*).

1, moelle épinière. — 2, racines antérieures. — 3, racines postérieures. — 4, nerf rachidien. — 5, pie mère. — 6, ligament dentelé. — 7, arachnoïde. — 8, dure-mère, avec : 8', gaine durale des racines et du nerf rachidien ; 8'', cloison conjonctive, séparant les deux gaines radiculaires. — 9, espace sous-arachnoïdien. — 10, trou de conjugaison — 11, périoste. — 12, tractus conjonctifs allant de la gaine durale au périoste.

Dans le canal vertébral, depuis leur émergence jusqu'à leur orifice dural, les racines rachidiennes, chacune avec les vaisseaux qui les accompagnent, cheminent dans l'espace sous-arachnoïdien (fig. 535), entre la pie-mère et le feuillet viscéral de l'arachnoïde. Les deux ordres de racines, les antérieures et les postérieures, sont séparés à leur origine par le cordon latéral de la moelle et, sur les côtés de la moelle, par le ligament dentelé.

Dans le trou de conjugaison, les deux racines correspondantes sont encore séparées l'une de l'autre par une mince cloison fibreuse ou tout au moins conjonctive, tantôt simple, tantôt double, qui dépend de la dure-mère (fig. 532, 9). Cette cloison, disposée verticalement, divise le prolongement tubuleux que cette membrane envoie dans chaque trou de conjugaison en deux conduits secondaires (fig. 535) : l'un antérieur, occupé par la racine motrice ; l'autre postérieur, réservé à la racine sensitive et à son ganglion. Ajoutons que dans les trous de conjugaison, qui sont, comme on le sait, beaucoup plus larges que ne le comporte le volume des nerfs rachidiens, ceux-ci entrent en rapport avec les veines rachidiennes, toujours très volumineuses et plus ou moins disposées en plexus.

Rapport des racines rachidiennes avec les apophyses épineuses. — Depuis qu'un certain nombre d'affections intra-rachidiennes sont entrées dans le domaine de la thérapeutique chirurgicale, il y a intérêt, pour le chirurgien, à connaître exactement les rapports qui existent entre le point d'émergence des diverses racines rachidiennes avec les apophyses épineuses, qui, sur le vivant, sont les seuls points de repère utilisables. Des recherches dans ce sens ont été entreprises depuis longtemps déjà par Jadelot et par Nühn et, tout récemment, par Reid (1889) et par Chipault (1894).

Reid a examiné à ce point de vue spécial six sujets adultes, dont cinq hommes et une femme. Je résume, dans le tableau suivant, les résultats de ses recherches : les indications données ne

sont, bien entendu, que des indications moyennes, qui, comme telles, ne sauraient convenir à tous les cas.

ORIGINES SPINALES DES NERFS RACHIDIENS RAPPORTÉES AUX APOPHYSES ÉPINEUSES

(La lettre *a* indique, pour une paire rachidienne, le point le plus élevé de son émergence, la lettre *b* le point le plus inférieur: C, D, L, vertèbres cervicales, dorsales, lombaires.)

2e *paire cervicale*	*a*. Un peu au-dessus de l'arc postérieur de l'atlas. *b*. Entre l'arc postérieur de l'atlas et l'ap. épineuse de l'axis.
3e	*a*. Un peu au-dessous de l'arc postérieur de l'atlas. *b*. A l'union des 2/3 supérieurs avec le 1/3 inférieur de l'ap. épineuse de l'axis.
4e	*a*. Juste au-dessous du bord supérieur de l'ap. épineuse de l'axis. *b*. Au milieu de l'ap. épineuse de C^3.
5e	*a*. Juste au-dessous du bord inférieur de l'ap. épineuse de l'axis. *b*. Juste au-dessous du bord inférieur de l'ap. épineuse de C^4.
6e	*a*. Bord inférieur de l'ap. épineuse de C^3. *b*. Bord inférieur de l'ap. épineuse de C^5.
7e	*a*. Au-dessous du bord supérieur de l'ap. épineuse de C^4. *b*. Au-dessus du bord inférieur de l'ap. épineuse de C^6.
8e	*a*. Bord supérieur de l'ap. épineuse de C^5. *b*. Bord supérieur de l'ap. épineuse de C^7.
1re *paire dorsale*	*a*. Entre les ap. épineuses de C^5 et C^6. *b*. A l'union des 2/3 supérieurs avec le 1/3 inférieur de l'espace compris entre les ap. épineuses de C^7 et de D^1.
2e	*a*. Bord inférieur de l'ap. épineuse de C^6. *b*. Juste au-dessus du bord inférieur de l'apophyse épineuse de D^1.
3e	*a*. Juste au-dessus du milieu de l'ap. épineuse de C^7. *b*. Au bord inférieur de l'ap. épineuse de D^2.
4e	*a*. Juste au-dessous du bord supérieur de l'ap. épineuse de D^1. *b*. A l'union du 1/3 sup. avec les 2/3 inf. de l'ap. épineuse de D^3.
5e	*a*. Bord supérieur de l'ap. épineuse de D^2. *b*. A l'union du 1/4 sup. avec les 3/4 inf. de l'ap. épineuse de D^4.
6e	*a*. Bord inférieur de l'ap. épineuse de D^2. *b*. Juste au-dessous du bord supérieur de l'ap. épineuse de D^5.
7e	*a*. A l'union du 1/3 sup. avec les 2/3 inf. de l'ap. épineuse de D^4. *b*. Juste au-dessus du bord inférieur de l'ap. épineuse de D^5.
8e	*a*. A l'union des 2/3 supérieurs avec le 1/3 inférieur de l'espace compris entre les ap. épineuses de D^4 et de D^5. *b*. A l'union du 1/4 sup. avec les 3/4 inf. de l'ap. épineuse de D^6.
9e	*a*. Entre les ap. épineuses de D^5 et de D^6. *b*. Bord supérieur de l'ap. épineuse de D^7.
10e	*a*. Entre les ap. épineuses de D^6 et de D^7. *b*. Milieu de l'ap. épineuse de D^8.
11e	*a*. A l'union du 1/4 sup. avec les 3/4 inf. de l'ap. épineuse de D^7. *b*. Juste au-dessus de l'ap. épineuse de D^9.
12e	*a*. A l'union du 1/4 sup. avec les 3/4 inf. de l'ap. épineuse de D^8. *b*. Juste au-dessous de l'ap. épineuse de D^9.
1re *paire lombaire*	*a*. Entre les ap. épineuses de D^8 et de D^9. *b*. Bord inférieur de l'ap. épineuse de D^{10}.
2e	*a*. Milieu de l'ap. épineuse de D^{10}. *b*. A l'union du 1/3 sup. avec les 2/3 inf. de l'ap. épineuse de D^{11}.
3e	*a*. Milieu de l'ap. épineuse de D^{12}. *b*. Juste au-dessous de l'ap. épineuse de D^{11}.
4e	*a*. Juste au-dessous de l'ap. épineuse de D^{10}. *b*. A l'union du 1/4 sup. avec les 3/4 inf. de l'ap. épineuse de D^{12}.
5e	*a*. A l'union du 1/3 sup. avec les 2/3 inf. de l'ap. épineuse de D^{11}. *b*. Milieu de l'ap. épineuse de D^{12}.
1re *paire sacrée*	*a*. Juste au-dessus du bord inférieur de l'ap. épineuse de D^{11}.
5e	*b*. Bord inférieur de l'ap. épineuse de L^1.
Paire coccygienne	*a*. Bord inférieur de l'ap. épineuse de L^1. *b*. Juste au-dessous du bord supérieur de l'ap. épineuse de L^2.

Les recherches de Chipault portent sur 20 sujets dont 3 fœtus nés avant terme, 2 nouveau-nés à terme, 8 enfants et 7 adultes. L'auteur, tout en reconnaissant qu'il existe, ici comme ailleurs, des variations individuelles considérables, a cru pouvoir formuler, en manière de conclusion, cette proposition à la fois très simple et très pratique : « à la région cervicale, il faut ajouter un au numéro d'une apophyse déterminée par le palper pour avoir le numéro des racines qui naissent à son niveau ; à la région dorsale supérieure, il faut ajouter deux ; à partir de la sixième apophyse épineuse dorsale, jusqu'à la onzième, il faut ajouter trois ; la partie inférieure de la onzième dorsale et l'espace interépineux sous-jacent répondent aux trois dernières paires lombaires ; la douzième apophyse dorsale et l'espace interépineux sous-jacent aux paires sacrées ».

Cette formule, ajoute Chipault, est applicable aussi bien à la femme adulte qu'à l'homme adulte. Chez l'enfant, il faut la modifier légèrement, au moins pour les racines dorsales et les premières lombaires et dire : « à la région dorsale supérieure, de la première à la quatrième apophyse, il faut ajouter trois pour avoir le numéro de la racine correspondante ; à la région dorsale moyenne, de la cinquième à la neuvième apophyse, il faut ajouter quatre. »

8° **Distribution générale.** — Au sortir du trou de conjugaison, les nerfs rachidiens, à peine formés, abandonnent un petit rameau collatéral, le *nerf sinu-vertébral* de Luschka. Ce rameau (fig. 536, 7), grossi par une anastomose que lui envoie le grand sympathique, retourne dans le canal rachidien en suivant un trajet récurrent et se distribue, par des filets excessivement ténus, aux vaisseaux, aux méninges et aux corps vertébraux eux-mêmes.

Fig. 536.
Schéma indiquant le mode de constitution d'un nerf rachidien.

1, racine postérieure, avec 1', son ganglion. — 2, racine antérieure — 3, nerf rachid. en proprement dit. — 4, sa branche de bifurcation antérieure. — 6, système du grand sympathique, avec 6', un ramus communicans. — 7, nerf sinu-vertébral.

Après avoir fourni le rameau récurrent de Luschka, les nerfs rachidiens se divisent chacun en deux branches terminales, d'inégal volume, une branche antérieure et une branche postérieure. — Les *branches postérieures* ou *dorsales*, relativement petites, se portent en arrière. Elles sont destinées aux muscles et aux ligaments de la région dorsale du corps. — Les *branches antérieures* ou *ventrales*, beaucoup plus volumineuses, semblent être la continuation des troncs rachidiens. Elles se portent en avant et en dehors et se distribuent à la région ventrale du corps, c'est-à-dire aux muscles et aux téguments des parties latérales et antérieures du cou, du thorax et de l'abdomen, ainsi qu'aux membres supérieurs et inférieurs.

Les branches postérieures et les branches antérieures des nerfs rachidiens, envisagées dans leur mode de distribution générale, se comportent d'une façon bien différente : tandis que les branches postérieures, véritablement remarquables par la grande analogie de leur distribution, restent pour ainsi dire indépendantes et marchent solitaires vers les territoires organiques qui leur sont dévolus, les branches antérieures, infiniment plus complexes, vont pour la plupart à la rencontre les unes des autres, s'unissent et s'entrelacent suivant les modalités les plus diverses, de façon à former dans leur ensemble ce qu'on est convenu d'appeler des *plexus*. Cette disposition en plexus, qui a pour conséquence de faire innerver certaines régions ou certains organes par plusieurs nerfs spinaux, proviendrait, d'après Gegenbaur, des changements de position que subissent ces régions ou organes au cours du développement.

On compte cinq plexus, savoir : le *plexus cervical*, formé par les branches

antérieures des quatre premiers nerfs cervicaux ; le *plexus brachial*, à la constitution duquel concourent les branches antérieures des quatre derniers nerfs cervicaux et la branche antérieure du premier nerf dorsal ; le *plexus lombaire*, constitué par les branches antérieures des quatre premiers nerfs lombaires ; le *plexus sacré*, formé par les branches antérieures du cinquième nerf lombaire et des quatre premiers nerfs sacrés ; le *plexus coccygien*, enfin, à la constitution duquel concourent, par leur branche antérieure, les deux derniers nerfs sacrés et le nerf coccygien.

Les branches antérieures des nerfs dorsaux, contrairement aux branches précédentes, ne forment pas de plexus ; sous le nom de *nerfs intercostaux*, elles cheminent isolément sur les parois du thorax.

Nous décrirons donc successivement, dans sept articles distincts :

1° Les *branches postérieures des nerfs rachidiens ;*

2° Le *plexus cervical ;*

3° Le *plexus brachial ;*

4° Les *nerfs intercostaux ;*

5° Le *plexus lombaire ;*

6° Le *plexus sacré ;*

7° Le *plexus sacro-coccygien.*

Nous résumerons, dans un huitième et dernier article, les données récemment acquises sur la question des *localisations sensitives et motrices* dans les différentes racines rachidiennes.

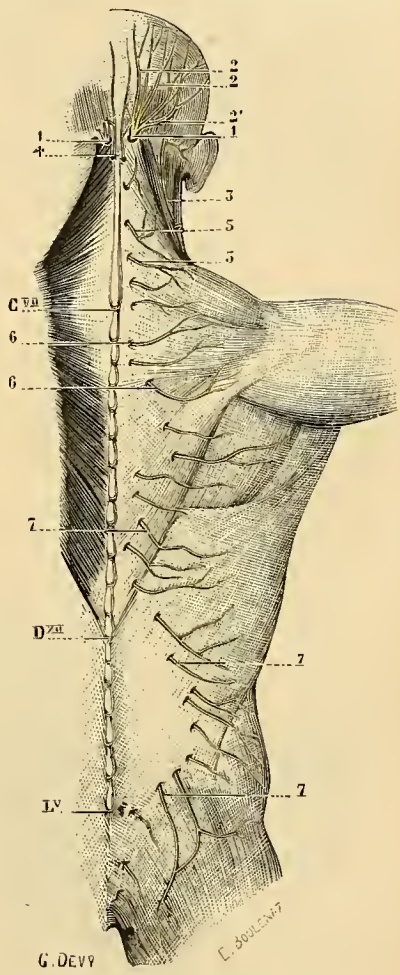

Fig. 537.

Branches postérieures des nerfs rachidiens, vues superficiellement au-dessous de la peau.

1, branche postérieure du deuxième nerf rachidien (grand nerf sous-occipital d'Arnold). — 2, 2, ses ramifications à la région occipitale. — 2', son anastomose avec 3, la branche mastoïdienne du plexus cervical. — 4, branche postérieure du troisième nerf rachidien. — 5, branches cervicales. — 6, branches thoraciques. — 7, branches abdomino-pelviennes. — C VII, septième cervicale. — D XII, douzième dorsale. — L V, cinquième lombaire.

ARTICLE I

BRANCHES POSTÉRIEURES DES NERFS RACHIDIENS

Au nombre de trente et une de chaque côté, comme les nerfs dont elles émanent, les branches postérieures se séparent des troncs rachidiens immédiatement en dehors des trous de conjugaison. De là, elles se dirigent horizontalement en arrière, passent entre les apophyses transverses des deux vertèbres correspondantes et arrivent ainsi au-dessous des masses musculaires qui remplissent les gouttières vertébrales. Poursuivant leur trajet antero-postérieur, elles cheminent dans les interstices celluleux qui séparent ces muscles et se partagent bientôt en deux ordres de rameaux : 1° des *rameaux musculaires*, pour les

muscles de la nuque, du dos, des lombes et des gouttières sacrées; 2° des *rameaux cutanés*, pour la peau de ces mêmes régions. Seule, la première branche postérieure fait exception à la règle et se distribue exclusivement à des muscles.

Au point de vue de leur mode de distribution, les branches postérieures des nerfs rachidiens se répartissent en quatre groupes, savoir :

1° Les *branches sous-occipitales*, comprenant les branches postérieures des deux premières paires cervicales ;

2° Les *branches cervicales*, au nombre de sept, constituées par les branches postérieures des six derniers nerfs cervicaux et du premier nerf dorsal ;

3° Les *branches thoraciques*, au nombre de sept également, comprenant les branches postérieures des 2e, 3e, 4e, 5e, 6e, 7e et 8e nerfs dorsaux ;

4° Les *branches abdomino-pelviennes*, comprenant les branches postérieures de toutes les autres paires rachidiennes, au nombre de quinze par conséquent.

§ I. — Branches sous-occipitales

(*Branches postérieures des* 1er *et* 2e *nerfs cervicaux.*)

Contrairement à ce qui a lieu pour les autres paires rachidiennes, les branches postérieures des premier et deuxième nerfs cervicaux sont plus volumineuses que les branches antérieures correspondantes. Chacune d'elles mérite une description à part.

1° Branche postérieure du premier nerf cervical. — La branche postérieure du premier nerf cervical (fig. 538, 1) sort du canal vertébral, entre l'occipital et l'arc postérieur de l'atlas, en dedans de l'artère vertébrale qui lui est contiguë. Elle arrive ainsi dans la masse cellulo-graisseuse qui comble le triangle formé par le grand droit postérieur de la tête et les deux obliques, et se partage alors en de nombreux rameaux. De ces rameaux, l'un est anastomotique ; les autres sont des rameaux musculaires :

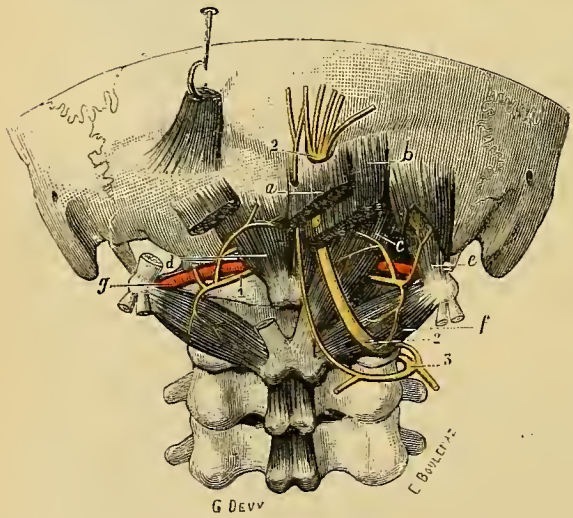

Fig. 538.

Branches postérieures des trois premiers nerfs rachidiens.

1, branche postérieure de la première paire rachidienne, donnant des rameaux aux muscles droits et obliques de la tête. — 2, branche postérieure de la deuxième paire. — 3, branche postérieure de la troisième paire.

a, trapèze. — *b*, grand complexus. — *c*, grand droit postérieur de la tête. — *d*, petit droit. — *e*, petit oblique. — *f*, grand oblique. — *g*, artère vertébrale.

a. *Rameau anastomotique.* — Le rameau anastomotique, suivant un trajet descendant, contourne en arrière les masses latérales de l'atlas et vient se réunir, au-dessous du muscle grand oblique, à un filet ascendant de la branche postérieure du deuxième nerf cervical.

b. *Rameaux musculaires.* — Les rameaux musculaires se distribuent aux muscles voisins. On les distingue, d'après leur direction, en trois groupes : 1° *rameaux internes*, pour les muscles grand droit et petit droit postérieur de la tête ; 2° *rameau externe*, pour le muscle petit oblique ; 3° *rameau inférieur*, pour le muscle grand oblique.

2° Branche postérieure du deuxième nerf cervical. — La branche postérieure du deuxième nerf cervical (fig. 538, 2), qu'on désigne encore, en raison de son importance, sous le nom de *grand nerf occipital* ou *sous-occipital* d'Arnold, est trois ou quatre fois plus volumineuse que la branche antérieure correspondante. Elle s'échappe du canal rachidien entre l'arc postérieur de l'atlas et la lame sous-jacente de l'axis, immédiatement au-dessous du muscle grand oblique de la tête. Contournant ensuite le bord inférieur de ce muscle, elle se porte en haut et en dedans, traverse successivement le grand complexus et le trapèze et arrive sous la peau de la région occipitale, où elle se termine.

A. Branches collatérales. — Chemin faisant, le grand nerf occipital émet plusieurs branches collatérales, dont deux sont anastomotiques, les autres destinées à des muscles :

a. *Rameaux anastomotiques.* — Des deux branches anastomotiques, l'une, ascendante, se réunit avec la branche anastomotique, déjà décrite, du premier nerf cervical ; l'autre, descendante, s'unit de même avec un rameau ascendant de la branche postérieure du troisième nerf cervical. De cette double anastomose résultent deux arcades superposées, qui embrassent, l'une les masses latérales de l'atlas, l'autre l'apophyse transverse de l'axis. Ces deux arcades, décrites par Cruveilhier sous le nom de *plexus cervical postérieur*, abandonnent, par leur convexité, de nombreux filets qui se distribuent aux muscles voisins.

b. *Rameaux musculaires.* — Les branches collatérales fournies aux muscles par le grand nerf occipital sont multiples : l'une se détache au niveau du bord inférieur du grand oblique de la tête et se distribue à la fois à ce dernier muscle, au grand complexus, au petit complexus et au splénius ; d'autres prennent naissance au-dessous du grand complexus et au-dessous du trapèze et se perdent dans l'un et l'autre de ces deux muscles.

B. Branches terminales. — Les branches terminales ou branches cutanées du grand nerf occipital s'épanouissent en de nombreux rameaux divergents, dont l'ensemble occupe toute la région occipitale (fig. 537, 2). Ces rameaux sont situés immédiatement au-dessous du cuir chevelu, au-dessus du muscle occipital et de l'aponévrose épicranienne. Au point de vue de leur distribution, ils sont exclusivement destinés à la peau et à ses annexes. Le muscle occipital, comme nous l'avons déjà vu (p. 609), est innervé par le rameau auriculaire du nerf facial.

Variétés. — Dans certains cas, la branche postérieure du premier nerf cervical fournit un rameau cutané qui se distribue à la partie postérieure de la tête. Ce rameau s'anastomose au-dessous de la peau avec les filets terminaux du grand nerf occipital. Le grand nerf occipital peut fournir un rameau auriculaire pour la face interne du pavillon (W. Krause). — Il peut fournir encore la branche postérieure du premier nerf occipital ou, vice versa, être remplacé par cette dernière branche. — On l'a vu s'arrêter à la peau de la nuque. — Cruveilhier a vu les anastomoses en arcades qui relient les branches postérieures des trois premiers nerfs cervicaux faire défaut; elles étaient suppléées dans ce cas par un plexus situé entre le grand complexus et le splénius. — De petits renflements ganglionnaires peuvent exister sur les branches postérieures des premier, troisième, quatrième, cinquième nerfs cervicaux (Cruveilhier), des sixième

et septième (Hirschfeld); ils n'ont été observés jusqu'ici que sur les rameaux musculo-cutanés de ces branches postérieures.

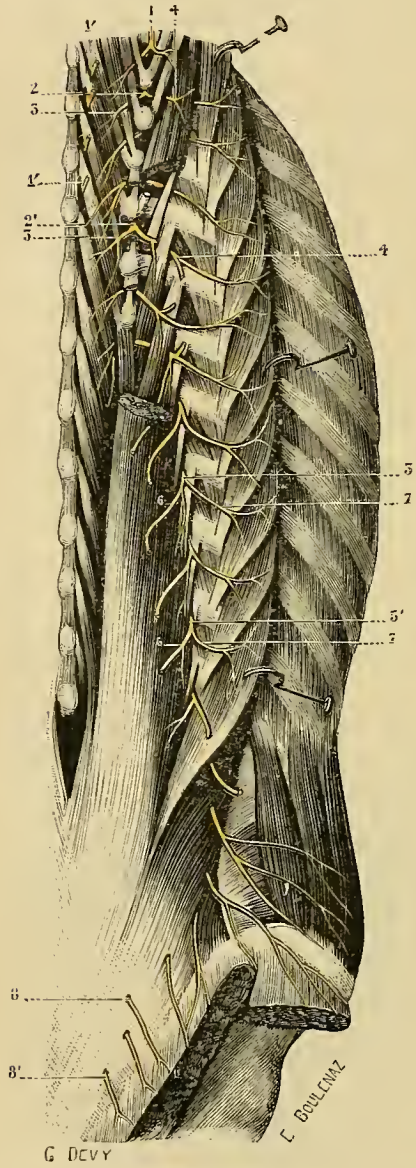

Fig. 539.

Branches postérieures des nerfs rachidiens, vues profondément dans les gouttières vertébrales.

1, dernière branche cervicale ; 1', rameau cutané. — 2, 2, deux branches thoraciques, avec : 3, leur rameau interne ; 4, leur rameau externe. — 5, 5', deux branches abdomino-pelviennes, avec : 6, leur filet interne ; 7, leur filet externe. — 8, 8', branches postérieures des nerfs sacrés.

§ II. — Branches cervicales

(*Branches postérieures des* 3e, 4e, 5e, 6e, 7e, 8e *nerfs cervicaux et* 1er *nerf dorsal.*)

Les branches cervicales (fig. 537, 5), au nombre de sept, décroissent successivement de volume en allant de haut en bas. Immédiatement après leur arrivée dans les gouttières vertébrales, elles se portent obliquement en bas et en dedans, entre le grand complexus, qui les recouvre, et le transversaire épineux, sur lequel elles reposent. Dans cette première partie de leur trajet, elles fournissent des filets moteurs aux muscles grand complexus, transversaire du cou et transversaire épineux. A quelques millimètres de la ligne médiane, elles perforent le splénius d'abord, le trapèze ensuite, et arrivent ainsi dans le tissu cellulaire sous-cutané. Là, elles s'infléchissent de dedans en dehors et se distribuent à la peau de la nuque.

Cette description générale s'applique à toutes les branches cervicales. Seule, la première de ces branches, qui répond à la troisième paire cervicale, présente en outre les deux particularités suivantes :

1° Elle fournit un petit rameau ascendant, qui s'anastomose derrière l'axis avec un rameau descendant du grand nerf occipital, pour constituer l'arcade inférieure, déjà mentionnée, du plexus cervical postérieur ;

2° Elle émet un deuxième rameau cutané, qui, après avoir perforé le trapèze, s'élève verticalement en haut en longeant la ligne médiane et vient, comme le grand nerf occipital, se terminer dans la peau de la région occipitale.

§ III. — Branches thoraciques

(*Branches postérieures des* 2e, 3e, 4e, 5e, 6e, 7e *et* 8e *nerfs dorsaux.*)

Les branches thoraciques (fig. 537, 6), destinées au thorax proprement dit, sont au nombre de sept et proviennent des 2e, 3e,

4e, 5e, 6e, 7e et 8e nerfs dorsaux. Elles passent en dedans du ligament costo-transversaire supérieur (t. I, p. 431) et, dès leur entrée dans la gouttière vertébrale, elles se divisent chacune en deux rameaux : un rameau externe ou musculaire et un rameau interne ou musculo-cutané.

a. *Rameau externe.* — Le rameau externe (fig. 539, 4) se porte dans l'espace celluleux qui sépare le long dorsal du sacro-lombaire et se ramifie dans ces deux muscles.

b. *Rameau interne.* — Le rameau interne (fig. 539, 3) ou musculo-cutané, s'infléchissant en dedans vers la ligne médiane, glisse tout d'abord sur la face postérieure du transversaire épineux, auquel il fournit quelques filets. Arrivé au sommet des apophyses épineuses, il traverse successivement les insertions d'origine du grand dorsal et du trapèze et arrive dans le tissu cellulaire sous-cutané. Fuyant alors la ligne médiane, il se porte en dehors et se perd en de fines ramifications dans la peau du dos et de l'épaule.

§ IV. — Branches abdomino-pelviennes

(Branches postérieures des 9e, 10e, 11e, 12e nerfs dorsaux ; 1er, 2e, 3e, 4e, 5e nerfs lombaires ; 1er, 2e, 3e, 4e et 5e nerfs sacrés ; nerf coccygien.)

Les branches abdomino-pelviennes (fig. 537, 7) comprennent les branches postérieures des quinze dernières paires rachidiennes. Elles sont destinées, comme leur nom l'indique, à la paroi postérieure de l'abdomen et du bassin.

Les branches abdomino-pelviennes les plus élevées s'engagent dans l'interstice celluleux qui sépare le long dorsal du sacro-lombaire ; les branches les plus inférieures pénètrent directement dans la masse commune. Après avoir fourni des rameaux collatéraux au sacro-lombaire, au long dorsal et au transversaire épineux, les unes et les autres arrivent aux téguments, en traversant l'aponévrose lombaire et, là, se divisent en deux groupes de filets : des *filets internes* (fig. 539, 6), qui se portent en dedans et se distribuent à la peau qui avoisine la ligne médiane ; des *filets externes* (fig. 539, 7), qui se portent en dehors et en bas et viennent se terminer dans la peau des trois régions lombaire, fessière et sacro-coccygienne.

Les branches postérieures des nerfs sacrés présentent cette double particularité : 1° qu'elles débouchent par les trous sacrés postérieurs ; 2° qu'elles s'anastomosent en arcades dans les gouttières sacrées, avant de s'épuiser dans les muscles et la peau de la région. Cruveilhier a appelé l'attention des anatomistes sur un filet sensitif qui se détache de l'arcade formée par les deux premiers nerfs sacrés, se dirige ensuite verticalement en bas entre le petit ligament sacro-sciatique et le grand fessier et, finalement, traverse ce muscle pour se rendre à la peau.

ARTICLE II

PLEXUS CERVICAL

(Branches antérieures des 1er, 2e, 3e et 4e nerfs cervicaux.)

On donne le nom de plexus cervical à la série d'anastomoses que forment, avant leur distribution périphérique, les branches antérieures des quatre premiers nerfs cervicaux.

1° Mode de constitution du plexus. — Il suffit de jeter un simple coup d'œil sur la figure ci-dessous (fig. 540) pour voir comment se comportent les quatre branches précitées pour former le plexus cervical.

La *branche antérieure de la première paire cervicale*, située entre l'occipital et l'atlas, suit tout d'abord la gouttière de l'artère vertébrale. Elle se sépare de ce vaisseau au niveau du trou qui occupe la base de l'apophyse transverse de l'atlas et, s'infléchissant alors en avant et en bas, elle vient se réunir avec un rameau ascendant de la branche antérieure du deuxième nerf cervical.

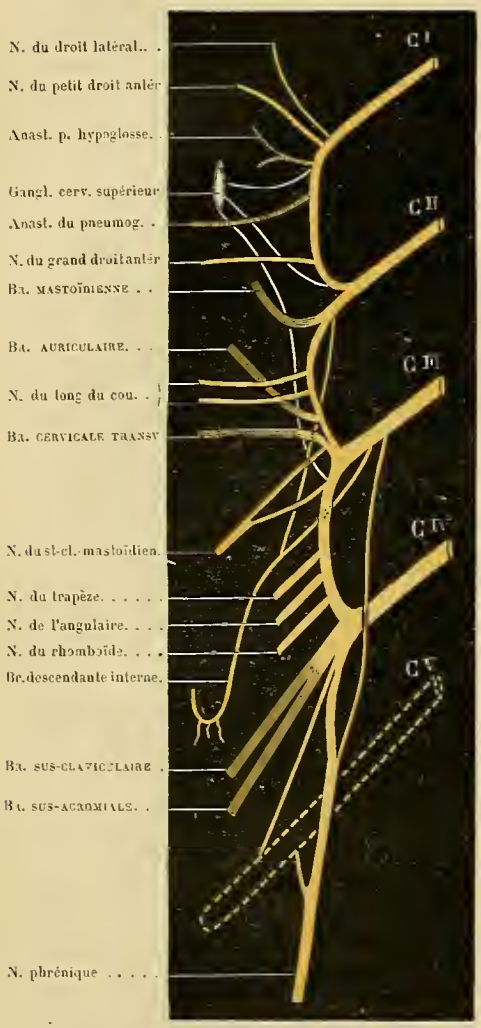

Fig. 540.

Schéma indiquant le mode de constitution du plexus cervical.

(Les branches légèrement teintées en noir appartiennent au plexus cervical superficiel ; les autres, au plexus cervical profond.)

C^{I}, C^{II}, C^{III}, C^{IV}, C^{V}, première, deuxième, troisième, quatrième et cinquième paires cervicales.

De leur côté, les branches antérieures des deuxième, troisième et quatrième paires cervicales, à leur sortie du trou de conjugaison, se logent dans la gouttière que leur présente la face supérieure des apophyses transverses correspondantes. Elles cheminent ainsi de dedans en dehors, entre les deux muscles intertransversaires, en arrière de l'artère vertébrale qui les croise à angle droit, et arrivent jusqu'au sommet des apophyses transverses, où elles s'envoient mutuellement des anastomoses, — La *branche antérieure de la deuxième paire* se partage en deux rameaux, dont l'un, ascendant, se réunit à la branche antérieure de la première paire, tandis que l'autre, descendant, vient s'anastomoser avec la troisième paire. — La *branche antérieure de la troisième paire cervicale* se bifurque également en deux rameaux : un rameau ascendant, qui se réunit, en avant de l'apophyse transverse de l'axis, avec le rameau descendant de la branche précédente ; un rameau descendant, qui s'anastomose avec un rameau ascendant de la branche suivante. — La *branche antérieure de la quatrième paire* s'anastomose, de même, par un rameau ascendant avec le rameau descendant de la troisième et envoie un petit filet anastomotique à la branche antérieure de la cinquième paire, qui, comme nous l'avons dit plus haut, se rend au plexus brachial.

L'ensemble de ces diverses anastomoses constitue le plexus cervical. Ce plexus cervical est formé, comme on le voit, par trois arcades nerveuses, qui se super-

posent dans le sens vertical au-devant des apophyses transverses des trois premières vertèbres cervicales.

2° **Situation et rapports.** — Le plexus cervical est profondément situé en arrière du bord postérieur du sterno-cléido-mastoïdien, entre les muscles prévertébraux, qui sont en dedans, et les insertions cervicales du splénius et de l'angulaire, qui sont en dehors. La veine jugulaire interne, la carotide interne et le pneumogastrique descendent verticalement un peu en dehors du plexus. En avant de lui, enfin, s'étalent un feuillet aponévrotique et une couche graisseuse, cette dernière parsemée de ganglions lymphatiques, qui rendent parfois fort difficile la dissection des branches nerveuses, soit afférentes, soit efférentes.

3° **Anastomoses.** — Au niveau des arcades ci-dessus décrites, le plexus cervical s'anastomose avec les trois nerfs suivants :

a. *Avec le grand hypoglosse*, par deux ou trois filets, qui se détachent de la première arcade ou arcade préatloïdienne et qui se jettent, l'un dans la partie la plus élevée de l'hypoglosse, les deux autres dans la portion de ce nerf qui contourne le pneumogastrique (voy. p. 642).

b. *Avec le pneumogastrique*, par un filet, non constant, qui naît également de l'arcade préatloïdienne, pour aboutir au ganglion plexiforme (voy. p. 626).

c. *Avec le grand sympathique*, par trois ou quatre filets fort grêles, qui se détachent de chacune des branches constitutives du plexus et se terminent, soit dans le ganglion cervical supérieur, soit dans le ganglion cervical moyen.

Par ses branches efférentes, le plexus cervical s'anastomose encore avec le spinal, le facial, le grand sympathique, le grand hypoglosse. Ces nouvelles anastomoses seront décrites ultérieurement au fur et à mesure que nous étudierons les branches auxquelles elles appartiennent.

4° **Distribution.** — Quinze branches émanent du plexus cervical. On les divise, d'après leur situation, en deux groupes :

1° *Branches superficielles* ou *cutanées ;*

2° *Branches profondes* ou *musculaires.*

§ 1. — Branches cervicales superficielles

(*Plexus cervical superficiel.*)

Les branches superficielles, dont l'ensemble constitue le *plexus cervical superficiel* de quelques anatomistes, sont au nombre de cinq. Réunies tout d'abord sur la partie moyenne du bord postérieur du sterno-cléido-mastoïdien, elles se séparent bientôt, comme autant de rayons divergents, pour gagner les territoires cutanés auxquels elles sont destinées. De ces cinq branches, l'une se porte directement en avant, c'est la branche cervicale transverse ; deux se portent en haut, la branche auriculaire et la branche mastoïdienne ; deux, enfin, se dirigent en bas, la branche sus-claviculaire et la branche sus-acromiale (fig. 540 et 541).

1° **Branche cervicale transverse.** — La branche cervicale transverse (fig. 541,5) tire son origine de l'anastomose qui unit les deuxième et troisième paires cervicales. Après avoir contourné le bord postérieur du sterno-cléido-mastoïdien, elle glisse d'arrière en avant sur la face externe de ce muscle, au-dessous du peaucier

et de la veine jugulaire externe, à laquelle elle abandonne dans la plupart des cas un petit rameau ascendant, le *rameau de la jugulaire externe* (6). En atteignant le bord antérieur du muscle sterno-cléido-mastoïdien, la branche cervicale transverse se partage en deux ordres de rameaux, les uns ascendants, les autres descendants. Ces rameaux terminaux, situés tout d'abord au-dessous du peaucier, perforent ce muscle en des points variables et se distribuent : les premiers à la peau de la région sus-hyoïdienne, les seconds à la peau de la région sous-hyoïdienne. On voit généralement quelques ramuscules s'arrêter dans les faisceaux musculaires du peaucier ; mais ces ramuscules sont très probablement sensitifs, le peaucier recevant ses rameaux moteurs du nerf facial.

2° **Branche auriculaire.** — La branche auriculaire (fig. 541,2) se détache également de l'anastomose des deuxième et troisième cervicales, le plus souvent par un tronc commun avec la branche précédente. Immédiatement après son origine, elle contourne d'arrière en avant le bord postérieur du sterno-cléido-mastoïdien et, se portant alors obliquement en haut et en avant, elle gagne le pavillon de l'oreille, auquel elle est destinée.

Chemin faisant, elle fournit : 1° un ou deux *filets anastomotiques*, pour la branche inférieure du nerf facial ; 2° plusieurs *filets parotidiens*, qui se perdent en partie dans la parotide elle-même, en partie dans la peau qui recouvre cette glande.

Arrivée au niveau de l'oreille, la branche auriculaire vient se placer dans le sillon qui sépare le lobule de l'apophyse mastoïde et se partage bientôt en deux rameaux, l'un interne, l'autre externe. — Le *rameau interne*, continuant son trajet ascendant, se ramifie dans la peau qui recouvre la face interne du pavillon de l'oreille. — Le *rameau externe* perfore de dedans en dehors le pavillon de l'oreille, un peu au-dessus du lobule, arrive à sa face externe et se distribue à la peau qui recouvre l'hélix et la concavité de la conque.

3° **Branche mastoïdienne.** — Née de la deuxième paire cervicale, la branche mastoïdienne se dirige (fig. 541) vers l'apophyse mastoïde, en longeant le bord postérieur du sterno-cléido-mastoïdien ; elle suit donc, comme le muscle lui-même, un trajet oblique en haut et en arrière.

En atteignant le crâne, elle se divise en deux rameaux, l'un antérieur, l'autre postérieur. — Le *rameau antérieur* se ramifie dans la peau qui recouvre la région mastoïdienne et la partie postérieure de la région temporale. — Le *rameau postérieur*, moins important, se distribue à la peau de la région occipitale, où il s'anastomose avec les filets externes du grand nerf occipital d'Arnold.

Entre la branche mastoïdienne et la branche auriculaire, on rencontre parfois une branche supplémentaire, généralement fort grêle, qui se dirige de bas en haut comme les deux précédentes : c'est la *petite mastoïdienne* (fig. 541,4). Après avoir jeté un rameau en arrière au-dessus du trapèze, elle gagne la face externe du sterno-cléido-mastoïdien et vient se terminer dans la peau qui recouvre l'apophyse mastoïde.

4° **Branche sus-claviculaire.** — La branche sus-claviculaire (fig. 541, 7) tire son origine de la quatrième paire cervicale. Se portant immédiatement après en bas et en avant, elle se dégage du bord postérieur du sterno-cléido-mastoïdien et s'épanouit en une nombreuse série de rameaux divergents, qui viennent se terminer dans la peau de la région sous-claviculaire, depuis le sternum jusqu'au bord

externe du grand pectoral. Ces rameaux, primitivement placés sous le peaucier, sont obligés de traverser ce muscle pour atteindre la région cutanée à laquelle ils se distribuent. Ils passent, en outre, en avant de la veine jugulaire externe, con-

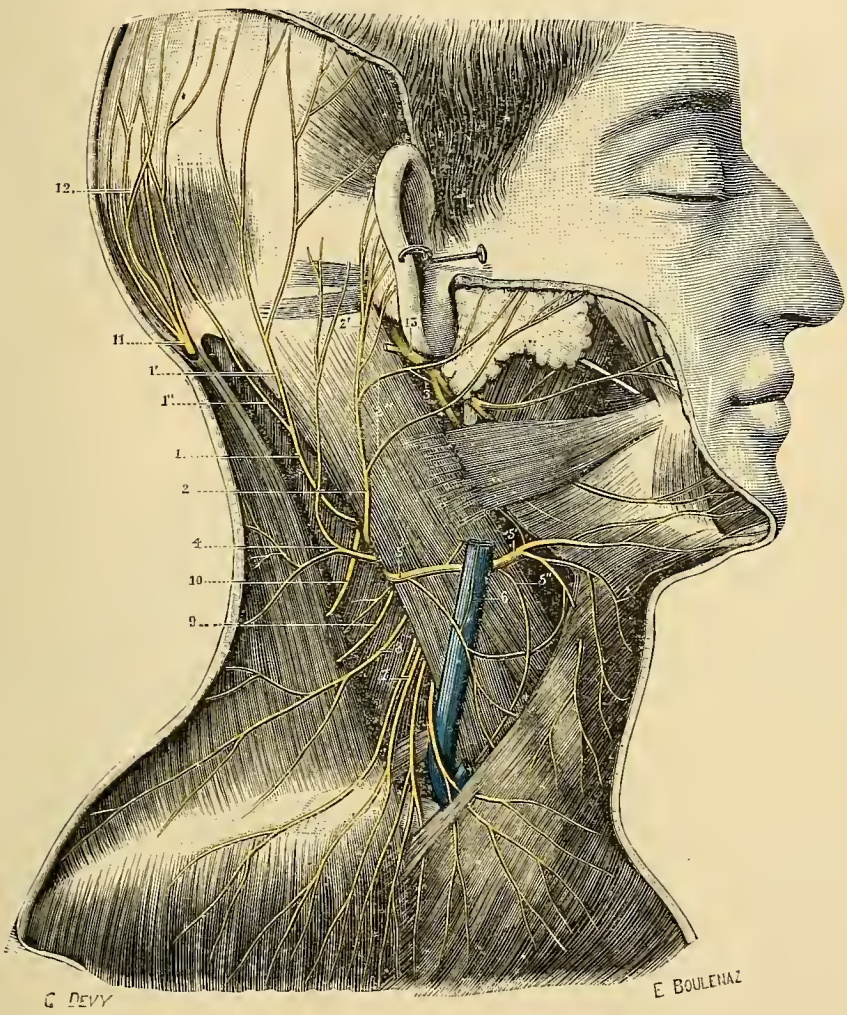

Fig. 541.

Plexus cervical superficiel.

1, branche mastoïdienne, avec : 1', son rameau antérieur ; 1'', son rameau postérieur. — 2, branche auriculaire, avec : 2', ses rameaux auriculaires ; 2'', ses rameaux parotidiens. — 3, anastomose de cette dernière branche avec le facial. — 4, petite mastoïdienne. — 5, branche cervicale transverse, avec : 5', ses rameaux sus-hyoïdiens ; 5'', ses rameaux sous-hyoïdiens. — 6, rameau de la jugulaire externe. — 7, branches sus-claviculaires. — 8, branches sus-acromiales. — 9, branche trapézienne du plexus cervical. — 10, branche trapézienne du spinal. — 11, nerf sous-occipital. — 12, son anastomose avec la branche mastoïdienne du plexus cervical. — 13, nerf facial.

trairement à la branche cervicale transverse que nous avons vue cheminer en arrière de ce vaisseau.

5° Branche sus-acromiale. — La branche sus-acromiale (fig. 541, 8) émane encore de la quatrième paire cervicale, par un tronc qui lui est commun avec la branche sus-claviculaire. Se portant obliquement en bas et en dehors, elle croise

successivement le triangle sus-claviculaire, la face externe du trapèze, le bord antérieur de la clavicule et vient se distribuer par de nombreux rameaux divergents dans la peau qui recouvre le moignon de l'épaule.

§ II. — Branches cervicales profondes

(*Plexus cervical profond.*)

Les branches profondes du plexus cervical, qui forment par leur ensemble le *plexus cervical profond* de certains auteurs, sont au nombre de dix. Elles naissent successivement des trois arcades nerveuses ci-dessus décrites et se divisent, suivant leur direction, en quatre groupes : 1° *branches ascendantes;* 2° *branches descendantes;* 3° *branches internes;* 4° *branches externes.*

A. — Branches ascendantes

Les branches ascendantes (fig. 542) sont au nombre de deux : le nerf du droit latéral et le nerf du petit droit antérieur.

1° Nerf du droit latéral. — Le nerf du droit latéral est un filet très grêle qui se détache de la première paire cervicale, au moment où elle s'infléchit pour aller s'anastomoser avec la seconde. De là, il se porte verticalement en haut et se perd dans le muscle droit latéral de la tête.

2° Nerf du petit droit antérieur. — Ce nerf naît au même niveau que le précédent, quelquefois par un tronc qui leur est commun. Il est également fort grêle et se perd dans le muscle petit droit antérieur de la tête qu'il pénètre par sa face profonde.

B. — Branches descendantes

Les branches descendantes (fig. 542) sont au nombre de deux : la branche descendante interne et le nerf phrénique.

1° Branche descendante interne. — La branche descendante interne du plexus cervical (fig. 542, 17) se détache à la fois de la deuxième paire cervicale et de la troisième par deux rameaux qui ne tardent pas à se réunir. Ainsi constitué, le nerf se porte en bas au-dessous du muscle sterno-cléido-mastoïdien et descend, le long de la veine jugulaire interne, jusqu'au niveau du point où le muscle omo-hyoïdien croise ce vaisseau. Là, la branche descendante du plexus cervical s'anastomose avec la branche descendante du grand hypoglosse, pour former cette arcade importante, déjà décrite à propos du nerf grand hypoglosse (p. 643), d'où s'échappent les rameaux du sterno-hyoïdien, de l'omo-hyoïdien et du sterno-thyroïdien.

2° Nerf phrénique. — Le nerf phrénique, remarquable par la longueur de son trajet, tout autant que par l'importance de ses fonctions, s'étend du plexus cervical au muscle diaphragme : c'est le *nerf diaphragmatique* ou *nerf respiratoire interne* de certains auteurs. Ce nerf, en raison de son importance, a été minutieusement étudié autrefois par Krüger, par Haller, par Wrisberg, par Valentin, etc. Il a été décrit à nouveau au milieu de ce siècle par Luschka dans une monographie remarquable, à laquelle on n'a pour ainsi dire rien ajouté depuis.

A. Origine. — Les origines du nerf phrénique présentent de nombreuses variétés. Dans la majorité des cas, ce nerf tire sa principale origine de la quatrième paire cervicale. Puis, il se trouve renforcé, presque immédiatement après, par

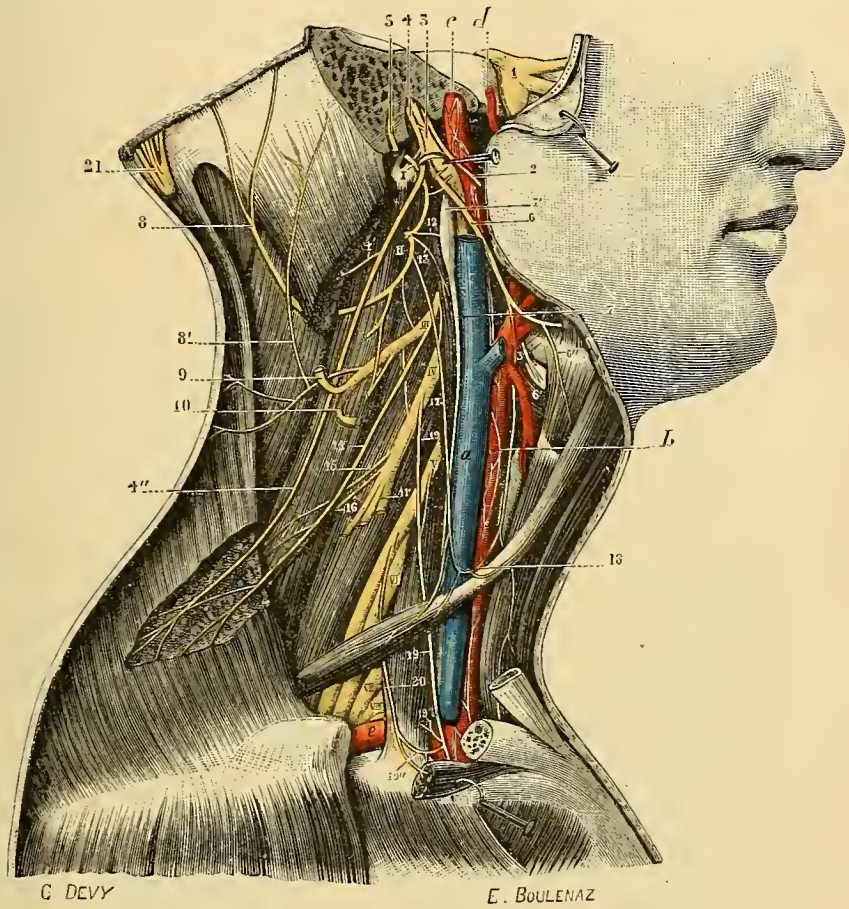

Fig. 542.

Plexus cervical profond.

I, II, III, IV, V, VI, VII, VIII, branches antérieures des huit nerfs cervicaux. — 1, trijumeau avec ses trois branches. — 2, glosso-pharyngien. — 3, pneumogastrique, avec 3', son nerf laryngé supérieur. — 4, spinal, avec : 4', sa branche destinée au sterno-cléido-mastoïdien ; 4'', sa branche destinée au trapèze. — 5, facial. — 6, grand hypoglosse, avec : 6', sa branche descendante ; 6'', son rameau pour le thyro-hyoïdien. — 7, grand sympathique, avec 7', son ganglion cervical supérieur. — 8, branche mastoïdienne du plexus cervical. — 8', petite mastoïdienne. — 9, branche auriculaire. — 10, branche cervicale transverse. — 11, branche sus-claviculaire et branche sus-acromiale. — 12, anastomose pour le grand sympathique. — 13, nerf du grand droit antérieur. — 14, branche trapézienne du plexus cervical. — 15, nerf de l'angulaire. — 16, nerf du rhomboïde. — 17, branche descendante interne. — 18, anse de l'hypoglosse, avec ses rameaux efférents pour les muscles sous-hyoïdiens. — 19, nerf phrénique, avec : 19', son anastomose avec le grand sympathique, et 19'', son anastomose avec le nerf du sous-clavier. — 20, nerf du sous-clavier. — 21, nerf sous-occipital.

a, jugulaire interne. — *b*, carotide primitive. — *c*, carotide interne. — *d*, méningée moyenne. — *e*, sous-clavière.

deux rameaux additionnels, qui proviennent, l'un de la troisième paire cervicale, l'autre de la cinquième.

B. Trajet. — Ainsi constitué, le nerf phrénique se porte verticalement en bas, suit tout d'abord la face antérieure du scalène antérieur, puis, arrivé à l'extrémité inférieure de ce muscle, passe dans le thorax. En entrant dans le thorax, il oblique un peu en dedans, embrassant dans une légère courbe le sommet du cône pulmo-

naire. Bientôt après, il croise en avant la racine du poumon, longe la face latérale du péricarde et arrive sur la face supérieure du diaphragme, où il se termine suivant une modalité que nous indiquerons tout à l'heure.

C. Rapports. — Le phrénique présente des rapports importants, que nous examinerons successivement au cou, à l'entrée du thorax, dans le thorax lui-même :

a. *Au cou.* — Au cou, le nerf phrénique descend, comme nous l'avons dit, sur la face antérieure du scalène antérieur, contre lequel il est appliqué par une mince aponévrose. Il est recouvert par le muscle omo-hyoïdien d'abord, puis, sur un plan plus superficiel, par le muscle sterno-cléido-mastoïdien. Le pneumogastrique et le grand sympathique sont placés un peu en dedans de lui. L'artère cervicale ascendante longe son côté interne. L'artère cervicale transverse le croise en avant, un peu au-dessus de l'insertion inférieure du scalène.

b. *A l'entrée du thorax.* — A peu près identiques au cou, les deux nerfs phréniques diffèrent un peu l'un de l'autre à leur entrée dans le thorax. — Le phrénique droit passe entre l'artère et la veine sous-clavière, toujours en dehors du pneumogastrique et du grand sympathique. — Le phrénique gauche descend derrière le tronc veineux brachio-céphalique, parallèlement à l'artère sous-clavière et en dehors d'elle.

c. *Dans le thorax.* — Dans le thorax, les rapports du nerf phrénique sont encore différents à droite et à gauche :

Tout d'abord, le phrénique droit longe le côté externe de la veine cave supérieure, tandis que le phrénique gauche, en quittant la face postérieure du tronc veineux brachio-céphalique, descend sur le côté gauche de la crosse aortique.

Plus bas, au-dessous de la racine du poumon, le phrénique droit répond à l'oreillette droite. Il croise successivement l'orifice auriculaire de la veine cave supérieure, l'orifice auriculaire de la veine cave inférieure et atteint le diaphragme sur le côté externe de ce dernier vaisseau. Quant au phrénique gauche, il contourne de haut en bas et de dedans en dehors le bord gauche du cœur jusqu'à la pointe : c'est au niveau de cette pointe, qu'il prend contact avec le diaphragme.

Si nous jetons les yeux sur la figure 543 nous constatons : 1° que le phrénique droit descend verticalement jusqu'au diaphragme en suivant un trajet direct, presque rectiligne ; 2° que le phrénique gauche, au contraire, obligé de contourner la pointe du cœur, qui est, comme on le sait, fortement déjetée à gauche de la ligne médiane, suit, de ce fait, un chemin détourné, un chemin plus long. Comme, d'autre part, la voussure diaphragmatique s'élève un peu moins haut à gauche qu'à droite, il y a là une double condition anatomique qui fait que, dans leur portion thoracique, le phrénique gauche est plus long que le phrénique droit.

Dans son trajet thoracique, le nerf phrénique est accompagné par l'artère diaphragmatique supérieure, branche de la mammaire interne et par la veine de même nom.

D. Anastomoses. — Au cours de son trajet, le nerf phrénique s'anastomose avec trois nerfs : le nerf du sous-clavier, le grand sympathique et le grand hypoglosse.

a. *L'anastomose avec le nerf du sous-clavier* (fig. 542, 19″) est constituée par un filet très ténu, qui se détache de ce dernier nerf au-devant du scalène antérieur et se jette dans le phrénique au moment de son entrée dans le thorax.

b. *L'anastomose avec le grand sympathique* (fig. 542, 19′) est généralement double : un premier filet, à direction plus ou moins transversale, unit les deux nerfs dans le tiers inférieur du cou; un deuxième filet, situé au-dessous du précé-

dent, se détache du ganglion cervical inférieur, contourne d'arrière en avant la face inférieure de l'artère sous-clavière et rejoint le phrénique en avant de ce vaisseau.

c. L'anastomose avec l'hypoglosse (fig. 543, 6) est représentée par un petit rameau

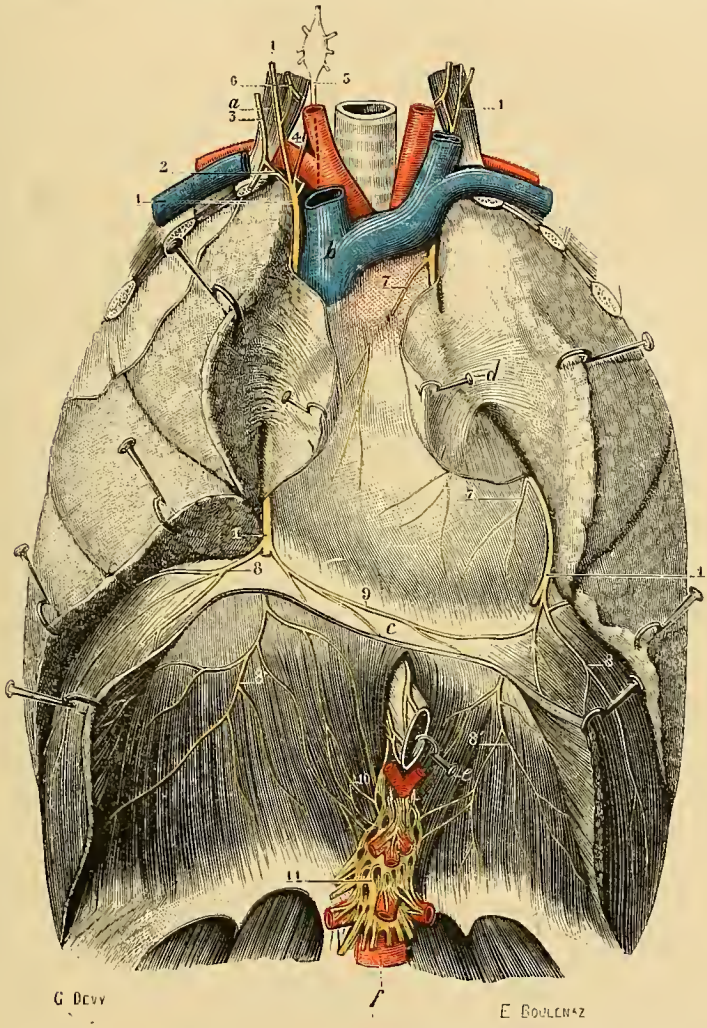

Fig. 543.

Nerf phrénique.

1, nerf phrénique. — 2, son anastomose avec 3, le rameau du sous-clavier. — 4, son anastomose avec 5, le grand sympathique. — 6, anse de l'hypoglosse, envoyant une anastomose au phrénique. — 7, filets péricardiques du phrénique. — 8, 8, ses filets diaphragmatiques supérieurs. — 8', 8', ses filets diaphragmatiques inférieurs. — 9, anastomose transversale des deux phréniques. — 10, filets se rendant au plexus solaire 11.

a, muscle scalène antérieur. — *b*, veine cave supérieure. — *c*, diaphragme. — *d*, plèvre. — *e*, œsophage, légèrement érigné à gauche. — *f*, aorte abdominale.

descendant qui va de l'anse de l'hypoglosse au phrénique. Cette anastomose n'est pas constante, mais elle est niée à tort par certains auteurs. Je l'ai constatée, pour ma part, sur plusieurs sujets. Hirschfeld l'a figurée dans son atlas et Wrisberg l'a rencontrée 5 fois sur 37 dissections.

E. Distribution. — Au cours de leur trajet, les nerfs phréniques abandonnent

quelques fins rameaux à la plèvre costale, à la plèvre médiastine et au péricarde (Luschka). Puis, arrivés sur la face supérieure du diaphragme, le gauche à 3 centimètres environ en dehors du centre phrénique, le droit sur le côté externe de l'orifice quadrilatère qui livre passage à la veine cave inférieure, les deux nerfs s'épanouissent chacun en de nombreux rameaux divergents, que nous diviserons, d'après leur situation, en supérieurs et inférieurs :

a. *Rameaux supérieurs.* — Les rameaux supérieurs ou sous-pleuraux cheminent tout d'abord entre la plèvre et le diaphragme. Ils se perdent finalement dans les différentes portions du muscle, tout en jetant quelques filets sur la plèvre diaphragmatique et sur la veine cave inférieure (Luschka). Nous rappellerons en passant que le nerf phrénique, tout en étant le nerf principal du diaphragme, n'est pas le seul qui se rende à ce muscle. Le diaphragme reçoit encore, en effet, au voisinage de ses insertions costales, un certain nombre de filets nerveux, toujours fort grêles, qui proviennent des six derniers nerfs intercostaux.

b. *Rameaux inférieurs.* — Les rameaux inférieurs ou sous-péritonéaux rampent quelque temps entre le péritoine et le diaphragme. Chemin faisant, ils fournissent quelques filets au péritoine et disparaissent ensuite dans le muscle, qu'ils pénètrent de bas en haut.

Mais tous les rameaux sous-péritonéaux ne sont pas des rameaux musculaires. On en voit constamment un ou deux, souvent très volumineux, qui descendent en avant des piliers du diaphragme, fournissent quelques filets à ces piliers, jettent ensuite plusieurs rameaux sur les capsules surrénales et, finalement, se terminent dans le plexus solaire. Ces filets viscéraux du nerf phrénique présentent souvent, dans leur trajet, surtout à droite, de petits renflements ganglionnaires. A elle seule, la présence de ces ganglions dénote qu'aux filets en question sont venus s'incorporer de nombreuses fibres sympathiques.

Luschka a encore décrit, comme émanant du nerf phrénique, quelques *filets péritonéaux*, qui se rendent : 1° à la portion du péritoine qui revêt la paroi antérieure de l'abdomen, depuis le sternum jusqu'à l'ombilic; 2° aux ligaments coronaires, triangulaires et suspenseurs du foie. Quant aux *filets hépatiques* du nerf phrénique droit, admis et décrits en détail par certains auteurs, ils attendent encore leur démonstration.

Les branches terminales du phrénique gauche et celles du phrénique droit s'anastomosent réciproquement à la surface du diaphragme ou dans son épaisseur. D'autre part, d'après Panzini (*Il Progresso medico*, 1888), chacun des deux nerfs phréniques forme sur la moitié correspondante du diaphragme un plexus très compliqué, à la constitution duquel participent en même temps des rameaux issus des trois derniers nerfs intercostaux. Sur les mailles de ce plexus existent des ganglions propres, dont la présence dénote un certain automatisme fonctionnel du diaphragme, qui est, comme on le sait, le principal muscle de la respiration.

Pour les *Variétés* du nerf phrénique, voy. p. 674.

C. — Branches internes

Les branches internes (fig. 542) sont également au nombre de deux, destinées aux muscles grand droit antérieur et long du cou.

1° Nerf du grand droit antérieur. — Le grand droit antérieur de la tête reçoit généralement du plexus cervical deux ou trois filets, qui se détachent de la première et de la deuxième arcade du plexus et gagnent ensuite, par un trajet transversal et très court, la face postérieure du muscle.

2° Nerf du long du cou. — Le muscle long du cou reçoit également des filets

multiples, qui présentent avec les précédents la plus grande analogie. Ils peuvent provenir des quatre premières paires cervicales.

D. — Branches externes

On en compte quatre (fig. 542), destinées aux quatre muscles suivants : le sterno-mastoïdien, le trapèze, l'angulaire et le rhomboïde.

1° Nerf du sterno-cléido-mastoïdien. — Le nerf du muscle sterno-cléido-mastoïdien naît, par deux racines, de la deuxième et de la troisième arcade du plexus cervical. De là, il se porte à la face profonde du sterno-cléido-mastoïdien et s'anastomose dans l'épaisseur de ce muscle, comme nous l'avons déjà vu (p. 638), avec la branche externe du spinal.

2° Nerf du trapèze. — Ce nerf (fig. 542, 14) tire son origine de la troisième paire cervicale, quelquefois de la quatrième. Se portant obliquement en bas et en dehors, il longe la branche externe du spinal, au-dessous de laquelle il est situé, lui envoie un rameau anastomotique et se perd dans la masse profonde du muscle trapèze. Le trapèze, comme le sterno-cléido-mastoïdien, reçoit donc ses nerfs de deux sources différentes.

3° Nerf de l'angulaire. — Le nerf de l'angulaire (fig. 542, 15) naît au même niveau que le précédent. Il se jette dans le muscle angulaire de l'omoplate, après avoir contourné le scalène postérieur.

4° Nerf du rhomboïde. — Le nerf du rhomboïde (fig. 542, 16) se détache également de la première ou de la quatrième paire cervicale. Il contourne le scalène postérieur, se dirige vers l'angle de l'omoplate et se perd dans les faisceaux supérieurs du muscle rhomboïde.

Résumé du plexus cervical

1° *Branches superficielles :* plexus cervical superficiel

- a). 2 *ascendantes* . . . . . .
  - Br. auriculaire. . . . . .
    - r. parotidiens.
    - r. auriculaire int.
    - r. auriculaire ext.
  - Br. mastoïdienne. . . . .
    - r. antérieur.
    - r. postérieur.
- b). 1 *transversale*. . . . . .
  - Br. cervicale transverse. .
    - r. ascendants.
    - r. descendants.
- c). 2 *descendantes*. . . . . .
  - Br. sus-claviculaire . . . .
    - r. sus-claviculaires.
  - Br. sus-acromiale . . . .
    - r. sus-acromiaux.

2° *Branches profondes* : plexus cervical profond

- a). 2 *ascendantes* . . . . . .
  - N. du droit latéral.
  - N. du petit droit antérieur.
- b). 2 *descendantes*. . . . . .
  - Br. descendante interne.
  - N. phrénique . . . . . .
    - r. sous-pleuraux.
    - r. sous-péritonéaux.
- c). 2 *internes* . . . . . .
  - N. du grand droit antérieur.
  - N. du long du cou.
- d). 4 *externes* . . . . . .
  - N. du sterno-cléido-mastoïdien.
  - N. du trapèze.
  - N. de l'angulaire.
  - N. du rhomboïde.

Variétés. — La branche supplémentaire *petite mastoïdienne*, que nous avons signalée plus haut, entre la branche auriculaire et la branche mastoïdienne, n'est le plus souvent qu'un rameau collatéral de cette dernière branche; ce rameau peut être double. — J'ai vu dans un cas la petite mastoïdienne, aussi volumineuse que la mastoïdienne ordinaire, s'élever jusqu'à la région temporale et remplacer le rameau antérieur de cette dernière branche.

Cruveilhier a vu deux filets parotidiens de la branche auriculaire aboutir à deux petits ganglions. — Bock et Gruber et, plus récemment, Romiti ont vu quelques-uns des filets sus-claviculaires traverser la clavicule. Je possède actuellement six clavicules perforées : sur deux d'entre elles tout au moins, l'orifice anormal livrait passage à un rameau nerveux du groupe sus-claviculaire; les quatre autres proviennent de sujets macérés et je ne puis savoir si elles étaient traversées par un nerf ou par un vaisseau.

Le nerf phrénique peut recevoir des filets surnuméraires : 1° de la deuxième cervicale; 2° de la sixième cervicale; 3° du plexus brachial; 4° du pneumogastrique; 5° du ganglion cervical supérieur; 6° d'une anastomose reliant le pneumogastrique au grand hypoglosse. — Le phrénique peut abandonner un rameau au scalène antérieur. — On l'a vu perforer ce muscle au lieu de contourner son bord interne. — On l'a vu également passer en avant de la veine sous-clavière (Quain), ou même la perforer (Longet). — Il peut exister un *phrénique accessoire*, se détachant généralement des cinquième et sixième paires cervicales, longeant le nerf principal et ne se réunissant à lui que très profondément dans le thorax. — En même temps qu'il reçoit un filet accessoire de la sixième paire, le nerf phrénique lui envoie souvent un rameau (Cruveilhier).

ARTICLE III

PLEXUS BRACHIAL

(*Branches antérieures des* 5e, 6e, 7e, 8e *nerfs cervicaux et* 1er *nerf dorsal.*)

On désigne sous le nom de plexus brachial l'entrelacement nerveux que forment, avant leur distribution périphérique, les branches antérieures des quatre dernières paires cervicales et de la première dorsale.

1° Mode de constitution du plexus. — En débouchant des trous de conjugaison et des espaces intertransversaires, les cinq branches constitutives du plexus brachial se comportent de la façon suivante. — La cinquième cervicale, très obliquement descendante, s'unit avec la sixième pour former un cordon unique, lequel se bifurque bientôt en deux branches, l'une supérieure, l'autre inférieure : il en résulte un X majuscule renversé (×). — De même la première dorsale, obliquement ascendante, s'unit à la huitième cervicale dont la direction est à peu près transversale, pour former un deuxième cordon qui se partage lui aussi en deux branches, l'une supérieure, l'autre inférieure. Il en résulte un nouvel (×) renversé, situé au-dessous du premier. — Entre ces deux X nerveux chemine isolément la septième cervicale jusqu'au niveau de la première côte. Là, elle se divise en deux branches à la manière d'un Y renversé (>) : la branche supérieure se réunit à la branche de bifurcation inférieure de l'X qui est au-dessus; la branche inférieure s'unit, de même, avec la branche de bifurcation supérieure de l'X qui est au-dessous.

Voilà la description, assurément bien simple et toute schématique, qu'on trouve dans presque tous les livres. On la rencontre plus rarement sur les sujets, où le mode de constitution du plexus brachial est en réalité beaucoup plus compliqué. Il suffit, pour s'en convaincre, de jeter un coup d'œil sur un certain nombre de préparations ou de dessins faits d'après nature. On y constatera presque toujours une intrication tellement complexe qu'elle se prête difficilement à une analyse claire et précise ; elle s'y prête d'autant moins qu'elle est sujette à des variations individuelles fort nombreuses.

2° Situation et rapports. — Considéré dans son ensemble, le plexus brachial

représente assez bien un triangle, dont le sommet tronqué occupe le creux axillaire et dont la base, située sur les côtés de la colonne vertébrale, correspond exactement à la série des trous de conjugaison qui livrent passage à ses cinq branches constitutives.

Pour se rendre de la colonne vertébrale à la région de l'aisselle, le plexus brachial passe au-dessous de la clavicule, de telle sorte qu'on peut, au point de vue



Fig. 544.

Schéma indiquant le mode de constitution du plexus brachial.

(Les branches légèrement teintées représentent les branches terminales ; les autres, les branches collatérales.)

C^{IV}, C^{V}, C^{VI}, C^{VII}, C^{VIII}, quatrième, cinquième, sixième, septième et huitième paires cervicales.
D^{I}, D^{II}, première et deuxième paires dorsales.

de ses rapports, le diviser en trois portions : une *portion sus-claviculaire* ou *cervicale*, une *portion rétro-claviculaire*, une *portion sous-claviculaire* ou *axillaire*.

a. *Au cou.* — Le plexus brachial traverse le triangle sus-claviculaire, dont il occupe de préférence l'angle postéro-inférieur. Il repose là sur le scalène postérieur et se trouve recouvert à la fois par le muscle omo-hyoïdien, par les deux aponévroses cervicales moyenne et superficielle, par le peaucier du cou et, enfin, par la peau. L'artère cervicale profonde le croise de bas en haut et traverse quelquefois l'une de ses mailles.

b. *En arrière de la clavicule*, le plexus est séparé de cet os par le muscle sous-clavier, revêtu de son aponévrose. D'autre part, il repose sur la première côte et sur la digitation supérieure du muscle grand dentelé.

c. *Dans l'aisselle*, enfin, le plexus brachial est situé en arrière des deux muscles pectoraux et en avant du tendon du muscle sous-scapulaire, qui le sépare de l'articulation de l'épaule.

Les rapports du plexus brachial avec l'artère sous-clavière et l'artère axillaire qui lui fait suite, sont les suivants. Dans l'intervalle compris entre les deux scalènes, l'artère est située à la partie inférieure du plexus et un peu en avant de lui. Plus bas, en arrière de la clavicule, elle est placée directement en avant de la partie moyenne du plexus. Dans l'aisselle, enfin, elle chemine au milieu des cordons nerveux et s'engage notamment, comme nous aurons l'occasion de le voir plus tard, entre les deux branches d'origine du nerf médian.

3° **Anastomoses.** — Le plexus brachial s'anastomose, à différentes hauteurs :

a. *Avec le plexus cervical*, par une branche qui descend de la quatrième cervicale à la cinquième.

b. *Avec le grand sympathique*, sur deux points : 1° par un ou deux filets, qui, de la cinquième et de la sixième paires, se rendent au ganglion cervical moyen ; 2° par quatre autres filets, qui se détachent des sixième, septième, huitième cervicales et première dorsale et se jettent dans le nerf vertébral, l'une des branches du ganglion cervical inférieur.

c. *Avec le deuxième nerf intercostal*, par un rameau généralement très grêle, qui, de ce nerf, se rend à la cinquième branche d'origine du plexus brachial, en croisant obliquement la deuxième côte. Ce rameau anastomotique a été rencontré par Cunningham 27 fois sur 37 sujets.

4° **Distribution.** — Les branches fournies par le plexus brachial, abstraction faite de quelques rameaux très grêles qui se perdent dès leur origine dans les muscles scalènes (*nerfs des scalènes*), sont au nombre de dix-huit. On les divise, pour la commodité de l'étude, en deux groupes :

1° *Branches collatérales ;*

2° *Branches terminales.*

Nous les étudierons séparément dans deux paragraphes distincts.

§ 1. — Branches collatérales du plexus brachial

Les branches collatérales du plexus brachial sont au nombre de douze. Nous les diviserons, d'après la direction qu'elles prennent après leur émergence du plexus, en *branches antérieures*, *branches postérieures*, *branches inférieures* ou *descendantes*.

A. — Branches antérieures

Les branches antérieures sont au nombre de trois : le nerf du sous-clavier, le nerf du grand pectoral et le nerf du petit pectoral.

1° **Nerf du sous-clavier.** — Le nerf du sous-clavier (fig. 545, 3), extrêmement grêle, mais constant, se détache généralement par deux racines des cinquième et sixième cervicales, quelquefois de la septième. Il descend en avant du plexus brachial et de l'artère sous-clavière et gagne la face supérieure du scalène antérieur, où il se partage en deux rameaux : un *rameau musculaire*, qui se perd dans la portion moyenne du muscle sous-clavier ; un *rameau anastomotique*, qui se rend au nerf phrénique (voy. p. 670).

2° Nerf du grand pectoral. — Le nerf du grand pectoral (fig. 545, 5), qu'on désigne encore quelquefois sous le nom de *grand nerf thoracique antérieur*, se détache du plexus brachial au niveau de la clavicule. Suivant à partir de ce point un trajet oblique en bas et en dedans, il passe en avant de l'artère sous-clavière, arrive à la face profonde du grand pectoral et s'épanouit en un grand nombre de rameaux divergents, qui se perdent dans ce muscle. Au moment où il croise l'ar-

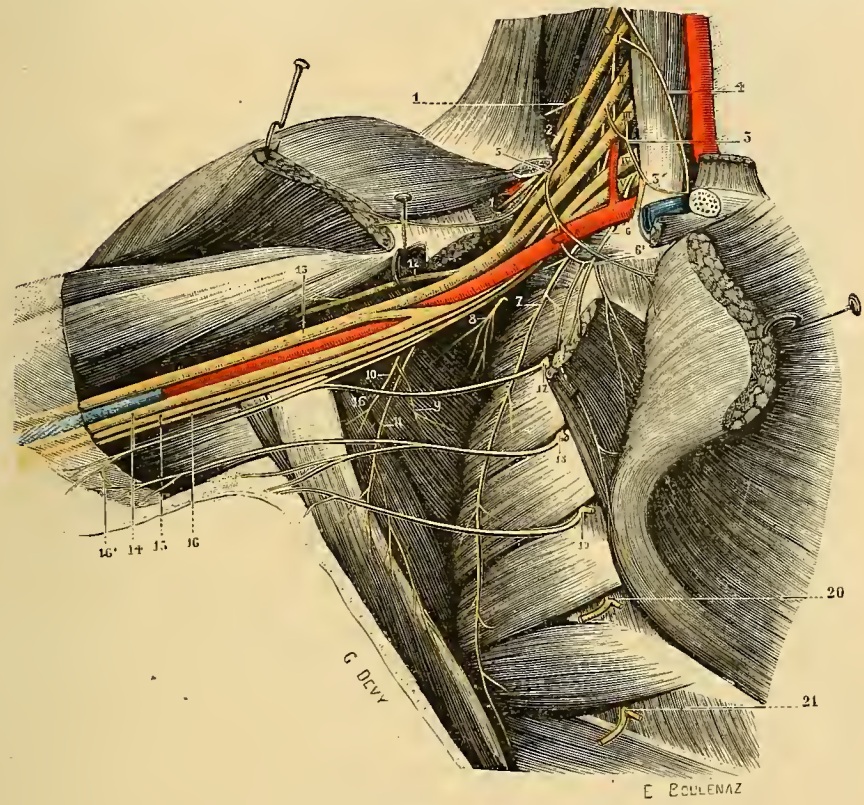

Fig. 545.

Plexus brachial, vue antérieure.

I, II, III, IV, cinquième, sixième, septième et huitième paires cervicales. — V, première paire dorsale. — 1, tronc commun des nerfs de l'angulaire et du rhomboïde. — 2, nerf sus-scapulaire. — 3, nerf du sous-clavier, avec 3', son anastomose avec 4, le phrénique. — 5, nerf du grand pectoral. — 6, nerf du petit pectoral, avec 6', son anastomose avec le nerf précédent. — 7, nerf du grand dentelé. — 8, nerf supérieur du sous-scapulaire. — 9, nerf inférieur du même muscle. — 10, nerf du grand rond. — 11, nerf du grand dorsal. — 12, nerf musculo-cutané. — 13, nerf médian. — 14, nerf cubital. — 15, nerf brachial cutané interne. — 16, accessoire du brachial cutané interne, avec 16' et 16'', ses anastomoses avec les rameaux perforants de 17 et 18, deuxième et troisième nerfs intercostaux. — 19, 20, 21, quatrième, cinquième et sixième nerfs intercostaux.

tère sous-clavière, ce nerf abandonne un filet anastomotique, qui contourne ce vaisseau, en décrivant une anse à concavité supérieure, et vient se réunir au nerf suivant.

3° Nerf du petit pectoral. — Le nerf du petit pectoral (fig. 545,6), appelé encore *petit nerf thoracique antérieur*, se sépare du plexus au même niveau que le nerf du grand pectoral. Il passe en arrière de l'artère sous-clavière et s'anastomose avec le rameau descendant que lui envoie le nerf du grand pectoral, de façon à former une arcade qui embrasse ce vaisseau. De la convexité de cette arcade partent deux ordres de rameaux, des rameaux superficiels et des rameaux profonds :

a. *Rameaux superficiels.* — Les rameaux superficiels, après avoir traversé l'aponévrose clavi-pectorale (t. I, p. 731), gagnent l'espace cellulaire compris entre le petit pectoral et le grand pectoral et, finalement, se perdent dans ce dernier muscle.

b. *Rameaux profonds.* — Les rameaux profonds cheminent au-dessous du petit pectoral et pénètrent dans ce muscle par sa face profonde. De ces filets profonds, les uns se terminent dans le petit pectoral, les autres ne font que le traverser et viennent se perdre ensuite à la face profonde du grand pectoral.

B. — Branches postérieures

Les branches postérieures du plexus brachial, toutes musculaires, se dirigent en arrière comme leur nom l'indique. Elles sont au nombre de sept, savoir : le nerf sus-scapulaire, le nerf de l'angulaire, le nerf du rhomboïde, le nerf supérieur du sous-scapulaire, le nerf inférieur du sous-scapulaire, le nerf du grand dorsal et le nerf du grand rond.

1° Nerf sus-scapulaire. — Le nerf sus-scapulaire (fig. 548,1) tire son origine de la cinquième paire cervicale, au moment où elle va se réunir à la sixième. De là, il se porte obliquement en bas, en dehors et en arrière, s'engage au-dessous du trapèze et de l'omo-hyoïdien, passe dans l'échancrure coracoïdienne, convertie en trou par un ligament, et arrive ainsi dans la fosse sus épineuse, au-dessous du muscle sus-épineux.

Après avoir fourni quelques rameaux à ce dernier muscle, il contourne le bord externe de l'épine de l'omoplate et débouche alors dans la fosse sous-épineuse, où il se termine par plusieurs rameaux divergents qui se perdent tous dans l'épaisseur du muscle sous-épineux.

Au total, le nerf sus-scapulaire, nerf essentiellement moteur, innerve les deux muscles de l'épaule qui s'étalent sur la face postérieure ou dorsale du scapulum, le sus-épineux et le sous-épineux.

2° Nerf de l'angulaire. — Le nerf de l'angulaire (fig. 545,1) se détache tantôt de la quatrième cervicale, comme nous l'avons déjà vu, tantôt de la cinquième; quelquefois, mais beaucoup plus rarement, de l'une et de l'autre. Il glisse tout d'abord sur le scalène postérieur, contourne ensuite ce muscle et vient se placer à la face profonde du muscle angulaire de l'omoplate, dans la masse duquel il se perd par de nombreux rameaux. Quelques-uns de ces rameaux se prolongent parfois jusqu'au rhomboïde.

3° Nerf du rhomboïde. — Ce nerf (fig. 545,1), de même que le précédent, peut naître, soit de la quatrième, soit de la cinquième paire cervicale. Se portant en bas et en arrière, il chemine d'abord entre le scalène postérieur et l'angulaire jusqu'au niveau de l'angle supérieur du scapulum. Il s'engage ensuite entre les côtes et le rhomboïde et se perd à la face profonde de ce muscle tout près de ses insertions scapulaires. Un de ses filets (Cruveilhier) perfore le rhomboïde d'avant en arrière et vient s'anastomoser, dans l'épaisseur du muscle trapèze, avec les branches rachidiennes postérieures.

4° Nerf supérieur du sous-scapulaire. — Né de la partie postérieure du plexus brachial, un peu au-dessus de la clavicule, le nerf supérieur du sous-

scapulaire (fig. 546,8''), toujours très grêle, se porte en bas et en dehors vers le bord supérieur du muscle sous-scapulaire, dans lequel il se termine.

5° Nerf inférieur du sous-scapulaire. — Ce nerf (fig. 546, 8) présente des variations individuelles fort nombreuses. Tantôt unique, tantôt multiple, il tire son origine, soit du plexus lui-même, soit de l'une de ses branches, le nerf circonflexe ou le nerf du grand rond. Sa terminaison est, malgré tout, invariable : le nerf inférieur du sous-scapulaire se distribue, après un trajet naturellement très court, aux faisceaux moyens et aux faisceaux inférieurs du muscle sous-scapulaire.

6° Nerf du grand dorsal. — Le nerf du grand dorsal (fig. 546, 9) se détache de la portion axillaire du plexus brachial, soit directement, soit par l'intermédiaire du nerf circonflexe. Il se porte verticalement en bas entre le sous-scapulaire et le grand dentelé et gagne la face profonde du muscle grand dorsal, auquel il se distribue.

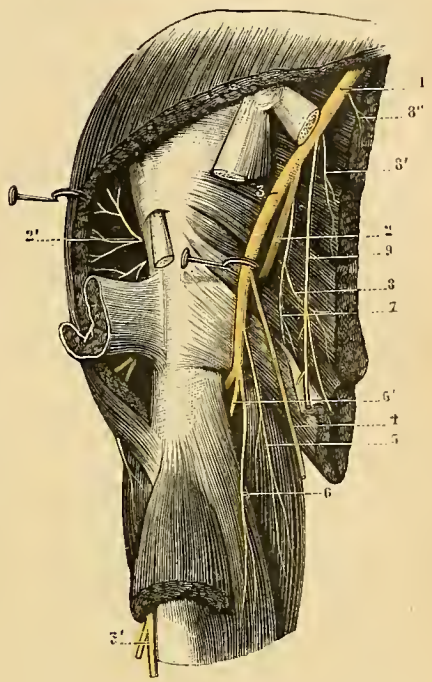

Fig. 546.

Nerfs profonds du creux maxillaire.

1, tronc commun du radial et du circonflexe. — 2, nerf circonflexe, avec 2', ses ramifications à la face profonde du deltoïde. — 3, nerf radial, disparaissant dans la gouttière de torsion. — 3', le même dans la gouttière de torsion. — 4, son rameau cutané interne. — 5, nerf de la longue portion du triceps. — 6, nerf du vaste interne. — 6', nerf du vaste externe. — 7, nerf du grand rond. — 8, nerf inférieur du sous-scapulaire, naissant par un tronc commun avec le précédent. — 8', et 8'', nerf moyen et nerf supérieur du sous-scapulaire. — 9, nerf du grand dorsal.

7° Nerf du grand rond. — Comme le précédent, en dehors duquel il est situé, le nerf du grand rond (fig. 546, 7) naît, tantôt du plexus, tantôt du nerf circonflexe. Il naît aussi, dans certains cas, par un tronc commun avec le précédent. Quel que soit son mode d'origine, il descend sur la face antérieure du grand rond et se perd dans ce muscle après s'être divisé en trois ou quatre rameaux.

C. — Branches inférieures ou descendantes

Les branches inférieures ou descendantes du plexus brachial sont au nombre de deux seulement : le nerf du grand dentelé et l'accessoire du brachial cutané interne.

1° Nerf du grand dentelé. — Le nerf du grand dentelé ou nerf thoracique inférieur (fig. 545, 7), remarquable par son volume, naît des cinquième et sixième paires cervicales, immédiatement après leur sortie des espaces intertransversaires. Suivant à partir de ce point un trajet verticalement descendant, il chemine tout d'abord entre le scalène postérieur et le plexus brachial, puis sur la face latérale du thorax, dans l'angle dièdre, ouvert en avant, que forment par leur rencontre le muscle sous-scapulaire et le muscle grand dentelé. Il se distribue à ce dernier muscle, en fournissant un filet à chacune de ses digitations.

2° **Accessoire du brachial cutané interne.** — L'accessoire du brachial cutané interne (fig. 545, 16) est un nerf à la fois très long et très grêle, situé le long du bord inférieur du plexus brachial et s'étendant depuis la région cervicale jusqu'au coude. Il tire son origine du cordon nerveux qui est formé par la réunion de la dernière cervicale et de la première dorsale. Peu après son origine, il passe sous la clavicule, croise successivement le sous-scapulaire, le grand rond et le grand dorsal, perfore l'aponévrose brachiale pour devenir sous-cutané, s'accole au nerf brachial cutané interne et descend jusqu'au coude, où il se termine en s'anastomosant avec ce dernier nerf.

Chemin faisant, l'accessoire du brachial cutané interne s'anastomose, dans l'aisselle (16' et 16''), avec les rameaux perforants des deuxième et troisième nerfs intercostaux. Il fournit, au cours de son trajet, de nombreux rameaux sensitifs qui se distribuent à la peau de la face interne du bras.

En résumé, de toutes les branches collatérales du plexus brachial, une seule est sensitive : c'est la dernière, l'accessoire du brachial cutané interne. Toutes les autres sont des branches motrices, destinées aux différents muscles qui avoisinent l'aisselle. Jusqu'ici, nous avons groupé ces branches d'après leur direction et étudié successivement celles qui vont en avant, celles qui vont en arrière, celles qui se portent en bas. Si nous les considérons maintenant au point de vue de la hauteur à laquelle elles se séparent du plexus brachial, nous arrivons à ce groupement nouveau qui complète le précédent :

1° Sept branches naissent au-dessus de la clavicule. Ce sont : le *nerf du sous-clavier*, le *nerf de l'angulaire*, le *nerf du rhomboïde*, le *nerf sus-scapulaire*, le *nerf supérieur du sous-scapulaire*, le *nerf du grand dentelé* et l'*accessoire du brachial cutané interne*.

2° Deux branches naissent au niveau de la clavicule. Ce sont : le *nerf du grand pectoral* et le *nerf du petit pectoral*.

3° Trois branches, enfin, naissent au-dessous de la clavicule. Ce sont : le *nerf inférieur du sous-scapulaire*, le *nerf du grand dorsal* et le *nerf du grand rond*.

RÉSUMÉ DES BRANCHES COLLATÉRALES DU PLEXUS BRACHIAL

a). 3 *branches antérieures*	N. du sous-clavier. N. du grand pectoral. N. du petit pectoral.
b). 7 *branches postérieures*	N. sus-scapulaire. N. de l'angulaire. N. du rhomboïde. N. supérieur du sous-scapulaire. N. inférieur du sous-scapulaire. N. du grand dorsal. N. du grand rond.
c). 2 *branches descendantes*	N. du grand dentelé. Access. du brachial cutané interne.

Variétés. — Le mode d'entrelacement des diverses branches constitutives du plexus brachial présente des variations trop nombreuses pour qu'on puisse même les signaler sommairement (voy., à ce sujet, Kaufmann, *Die Variet. d. Plexus brachialis*, Giessen, 1864). — Dans un cas observé par Demarquay (*Bull. Soc. anat.*, 1841, p. 73), une portion du plexus brachial était située en avant du scalène antérieur : quelques branches même traversaient ce muscle.

Le *nerf du sous-clavier* peut s'anastomoser (W. Krause) avec un rameau des nerfs des pectoraux. — Le *nerf du rhomboïde* peut naître du nerf du grand dentelé (Cruveilhier). Il envoie parfois un filet à la digitation supérieure du petit dentelé postérieur et supérieur (Friländer). — Le *nerf sus-scapulaire* envoie parfois un filet au scalène postérieur, au petit rond, au sous-scapulaire (W. Krause). — Le *nerf du grand dentelé* recevait, dans un cas de Cruveilhier, un rameau

de renforcement de la septième cervicale. — Le *nerf du grand pectoral* envoie parfois quelques rameaux cutanés à la peau de la région mammaire. Il envoie aussi très fréquemment un rameau à la portion claviculaire du deltoïde (normal d'après C. Krause et Turner). — Le *nerf inférieur du sous-scapulaire* peut naître, soit du radial, soit du circonflexe. — L'*accessoire du brachial cutané interne* peut faire défaut (Weber-Hildebrandt). Son mode d'union avec les rameaux perforants des intercostaux est très variable. J'ai vu plusieurs fois ces deux ordres de rameaux se réunir en plexus à la partie interne du bras.

§ II. — Branches terminales du plexus brachial

Les branches terminales du plexus brachial sont au nombre de six : le nerf circonflexe, le brachial cutané interne, le nerf musculo-cutané, le nerf médian, le nerf cubital et le nerf radial. Toutes ces branches prennent naissance dans le creux de l'aisselle et se séparent de la partie inférieure du plexus de la façon suivante : le médian naît par deux racines, l'une externe, l'autre interne, lesquelles convergent en bas à la manière des deux branches d'un V ; le nerf musculo-cutané se détache de la racine externe du nerf médian ; la racine interne de ce même nerf donne successivement naissance au brachial cutané interne et au cubital ; enfin, le radial et le circonflexe naissent par un tronc commun, lequel est profondément situé en arrière et en dehors des quatre branches précédentes. Nous résumons dans le schéma ci-dessus (fig. 547) ces divers modes d'origine.



Fig. 547.
Schéma indiquant le mode d'origine des branches terminales du plexus brachial.

A. — Nerf circonflexe

1° Origine. — Le nerf circonflexe (fig. 546 et 548), ainsi appelé parce qu'il contourne à la manière d'un demi-cercle le col chirurgical de l'humérus, tire son origine d'un tronc nerveux qui lui est commun avec le radial et qui occupe, dans le creux axillaire, la partie postérieure ou profonde du plexus brachial. Ses fibres proviennent du cinquième et du sixième nerf cervical.

2° Trajet. — Ainsi constitué, le circonflexe se porte obliquement de haut en bas et de dedans en dehors. Il chemine tout d'abord sur la face interne du sous-scapulaire, contourne ensuite le bord inférieur de ce muscle et s'engage alors, en compagnie de l'artère circonflexe postérieure, dans un espace quadrilatère que nous avons déjà décrit en myologie (t. I, p. 775) et qui est formé, en dehors par l'humérus, en dedans par la longue portion du triceps, en haut par le petit rond, en bas par le grand rond (fig. 943, 4). En débouchant de ce quadrilatère, le nerf circonflexe, situé désormais à la face postérieure de l'épaule, chemine entre le deltoïde et le col chirurgical de l'humérus, autour duquel il décrit une courbe à concavité dirigée en haut et en avant.

3° Distribution. — Envisagé au point de vue de sa distribution périphérique, le nerf circonflexe fournit des branches collatérales et des branches terminales :

A. Branches collatérales. — Les branches collatérales sont au nombre de deux, le nerf du petit rond et le nerf cutané de l'épaule :

a. *Nerf du petit rond.* — Le nerf du petit rond (fig. 548, 5) se détache du tronc nerveux au moment où celui-ci franchit d'avant en arrière le quadrilatère précité. De là, il se dirige en dedans et se perd dans le petit rond.

b. *Nerf cutané de l'épaule.* — Le rameau cutané de l'épaule (6) naît au même niveau. Il se dégage du deltoïde en contournant le bord postérieur de ce muscle

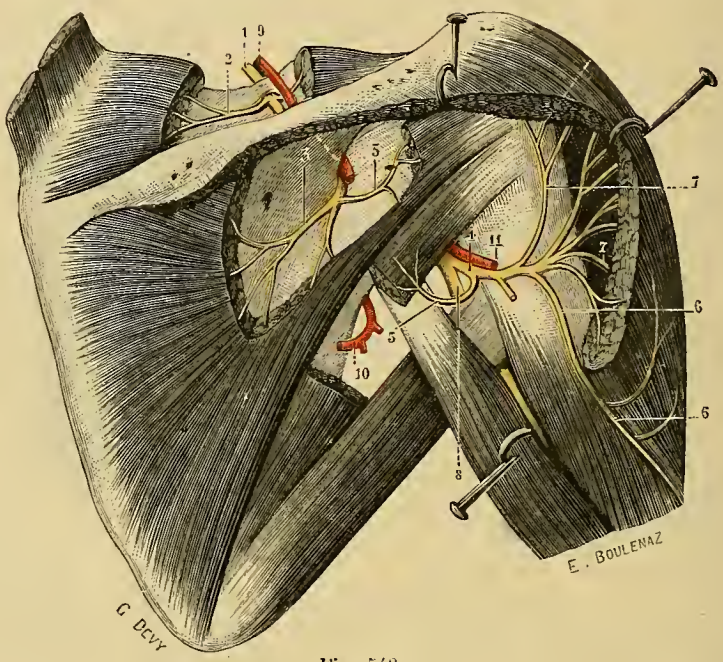

Fig. 548.

Les deux nerfs sus-scapulaire et circonflexe, vus à la face postérieure de l'épaule.

1, nerf sus-scapulaire, avec : 2, ses rameaux pour le sus-épineux ; 3, ses rameaux pour le sous-épineux. — 4, nerf axillaire ou circonflexe, avec : 5, le nerf du petit rond ; 6, le rameau cutané de l'épaule ; 7, 7, ses rameaux deltoïdiens. — 8, nerf radial. — 9, artère scapulaire supérieure. — 10, artère scapulaire inférieure. — 11, artère circonflexe postérieure.

et, après avoir perforé l'aponévrose, il recouvre le moignon de l'épaule et la face externe du bras de ses ramifications divergentes. Toutes ces ramifications se perdent dans la peau.

B. Branches terminales. — Les branches terminales du nerf circonflexe (fig. 548, 8), toujours fort nombreuses et disposées en éventail, s'épuisent dans la masse du deltoïde, qu'elles pénètrent par sa face profonde. Constamment, ces branches envoient quelques ramuscules à l'articulation de l'épaule.

En résumé, le nerf circonflexe possède deux ordres de fibres, des fibres motrices et des fibres sensitives : 1° par ses fibres motrices, il tient sous sa dépendance deux muscles, le petit rond et le deltoïde ; 2° par ses fibres sensitives, il innerve la peau du moignon de l'épaule et de la partie externe et supérieure du bras.

RÉSUMÉ DU NERF CIRCONFLEXE

a). *Branches collatérales*	N. du petit rond. N. cutané de l'épaule.
b). *Branches terminales*	R. du deltoïde.

Variétés. — On a vu le circonflexe traverser le muscle sous-scapulaire (W. Krause). — Il peut envoyer un filet à ce dernier muscle (assez fréquent). — On l'a vu fournir, de même, un rameau surnuméraire au sous-épineux et à la longue portion du triceps. J'ai rencontré deux fois cette dernière disposition : dans les deux cas, le filet nerveux destiné au long triceps était très grêle et se perdait dans la partie supérieure du muscle.

B. — Nerf brachial cutané interne

1° Origine. — Le nerf brachial cutané interne (fig. 545, 549 et 560), la deuxième des branches terminales du plexus brachial, se détache, comme nous l'avons déjà dit plus haut, de la racine interne du nerf médian. Il tire ses fibres du huitième nerf dorsal et du premier cervical.

2° Trajet. — Situé tout d'abord en dedans et en arrière de l'artère axillaire, le brachial cutané interne vient se placer ensuite en avant de ce vaisseau, en se dirigeant vers le point où la veine basilique vient s'aboucher dans la veine axillaire. Il s'accole alors à cette veine basilique, perfore avec elle l'aponévrose superficielle à l'union du tiers supérieur avec les deux tiers inférieurs du bras, et, devenu sous-cutané, descend verticalement vers le coude.

3° Distribution. — Un peu au-dessous de son origine, le brachial cutané interne fournit un *filet cutané brachial* (quelquefois deux), qui, après avoir perforé l'aponévrose, se distribue à la peau de la région interne du bras; on peut suivre ce filet jusqu'au pli du coude. Arrivé au tiers inférieur du bras, un peu au-dessus de l'épitrochlée, le brachial cutané interne se partage en deux branches terminales, l'une postérieure, l'autre antérieure.

a. *Branche postérieure.* — La branche postérieure ou épitrochléenne passe en arrière de l'épitrochlée, gagne la face postérieure de l'avant-bras et se distribue par de nombreux rameaux à la peau de la région postéro-interne de l'avant-bras, depuis le coude jusqu'au poignet.

b. *Branche antérieure.* — La branche antérieure ou cubitale, plus volumineuse que la précédente, continue la direction du tronc primitif et atteint le pli du coude. Là, elle se divise en plusieurs rameaux, qui passent, les uns en avant, les autres en arrière de la veine médiane basilique. Ces rameaux descendent verticalement à la face antérieure de l'avant-bras jusqu'au niveau du carpe et, chemin faisant, recouvrent de leurs divisions secondaires la région antéro-interne de l'avant-bras. Ils se distribuent à la peau de cette région. Constamment, la branche de bifurcation antérieure du nerf brachial cutané interne s'anastomose : 1° à la face antérieure de l'avant-bras, avec les filets terminaux du nerf musculo-cutané ; 2° un peu au-dessus du poignet, avec un rameau issu du nerf cubital.

En résumé, le nerf brachial cutané interne, nerf exclusivement sensitif, abandonne quelques filets importants à la peau de la région interne du bras et innerve, à lui tout seul, la peau de la moitié interne de l'avant-bras.

Résumé du nerf brachial cutané interne

a). *Branches collatérales.* . . .	R. cutané du bras.
b). *Branches terminales*	Br. postérieure ou épitrochléenne. Br. antérieure ou cubitale.

Variétés. — Le nerf brachial cutané interne naît quelquefois des septième et huitième nerfs cervicaux, ou bien du premier nerf dorsal, ou bien à la fois de ces trois derniers nerfs. — Il peut, comme son accessoire, s'anastomoser avec les rameaux perforants des deuxième et troisième intercostaux. — Il fournit quelquefois son accessoire. — Deville (*Soc. anat.*, 1849) l'a vu

traverser la veine axillaire. J'ai observé deux faits analogues. — Il fournit, au tiers supérieur du bras, un filet très grêle (constant d'après Cruveilhier), qui vient se perdre dans la capsule articulaire du coude, un peu au-dessous de l'épitrochlée. — Sa branche postérieure peut venir directement du plexus brachial. — Cette branche postérieure peut être fournie par le cubital. — Elle peut, à son tour, plus développée que d'habitude, remplacer, à la main, la branche dorsale du cubital.

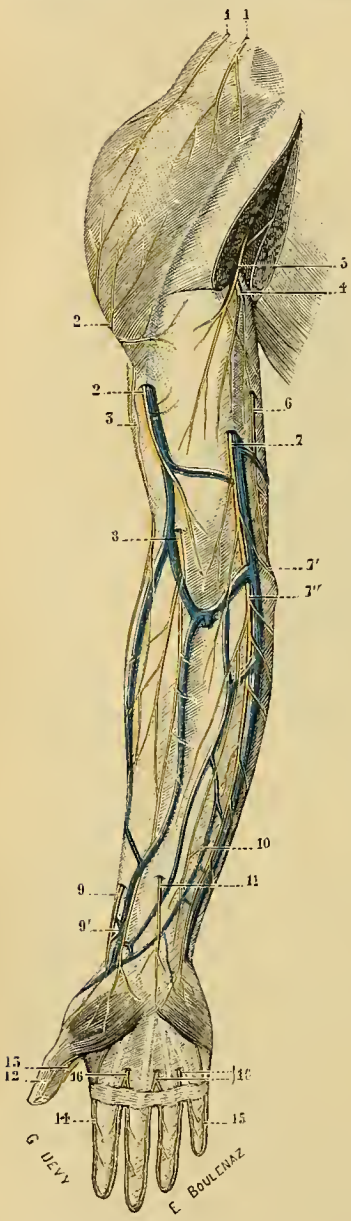

Fig. 549.

Nerfs superficiels du membre supérieur, plan antérieur.

1, 1, branche sus-acromiale du plexus cervical. — 2, 2, rameau cutané du nerf circonflexe. — 3, rameau cutané externe du radial. — 4, rameau supérieur du brachial cutané interne. — 5, rameau perforant du deuxième nerf intercostal. — 6, accessoire du brachial cutané interne. — 7, brachial cutané interne, avec ses deux branches de bifurcation : 7', la branche postérieure ou épitrochléenne ; 7'', la branche antérieure ou cubitale. — 8, branche cutanée ou antibrachiale du nerf musculo-cutané. — 9, branche terminale antérieure du radial, avec 9', son anastomose avec l'une des divisions de la branche précédente. — 10, anastomose d'un filet perforant du nerf cubital avec l'une des divisions du brachial cutané interne. — 11, rameau cutané palmaire du médian. — 12, 13, collatéral externe et collatéral interne du pouce. — 14, collatéral externe de l'index. — 15, collatéral interne du petit doigt. — 16, 16, troncs des autres collatéraux.

C. — Nerf musculo-cutané

1° Origine. — Le nerf musculo-cutané du plexus brachial (fig. 545, 549 et 552) prend naissance dans le creux axillaire, où il se détache de la racine externe du nerf médian. Ses fibres proviennent du cinquième et du sixième nerf cervical.

2° Trajet. — A sa sortie de la racine externe du médian, le nerf musculo-cutané se dirige obliquement en bas et en dehors. Il croise tout d'abord le tendon du muscle sous-scapulaire, gagne ensuite le côté interne du muscle coraco-brachial et bientôt le perfore, d'où le nom de *nerf perforant du coraco-brachial*, que lui donnent certains auteurs.

A sa sortie de ce dernier muscle, il se trouve placé entre le biceps, qui est en avant, et le brachial antérieur, qui est en arrière.

Il traverse alors en diagonale la face antérieure du bras, arrive à la région du pli du coude et, après avoir longé pendant quelque temps le côté externe du tendon du biceps, il perfore l'aponévrose superficielle pour devenir sous-cutané et se ramifier, comme nous le verrons tout à l'heure, dans la moitié externe de la peau de l'avant-bras.

3° Distribution. — Au cours de son trajet, le nerf musculo-cutané fournit deux ordres de branches : des branches collatérales et des branches terminales.

A. Branches collatérales. — Dans sa portion brachiale, le nerf musculo-cutané fournit des branches collatérales aux trois muscles antérieurs du bras, le coraco-brachial, le biceps et le brachial antérieur (fig. 552) :

a. *Nerf du coraco-brachial.* — Le nerf du

coraco-brachial (8) se détache du musculo-cutané tout près de son émergence. Il est généralement double : le *rameau supérieur* pénètre dans la portion supérieure du muscle et se prolonge jusque dans la courte portion du biceps ; le *rameau inférieur*, beaucoup plus long, ne pénètre dans le coraco-brachial que dans le voisinage de son insertion à l'humérus.

b. *Nerf du biceps.* — Le nerf du biceps (9) naît du musculo-cutané après sa sortie du muscle coraco-brachial. Il se divise presque immédiatement après son origine en deux rameaux, qui se distribuent, l'un à la courte portion, l'autre à la longue portion du biceps. Ces deux rameaux se subdivisent ordinairement en plusieurs filets avant de pénétrer dans leurs muscles respectifs.

c. *Nerf du brachial antérieur.* — Le nerf du brachial antérieur (10) naît un peu au-dessous du précédent et se divise en trois ou quatre filets divergents, qui se perdent le plus souvent dans le tiers supérieur du muscle. De ces filets, il en est un cependant, plus long que les autres, que l'on voit descendre jusqu'à la portion du brachial antérieur qui avoisine le coude : on peut lui donner le nom de *long filet du brachial antérieur*.

Indépendamment de ces rameaux musculaires, qui sont constants comme les muscles auxquels ils sont destinés, le nerf musculo-cutané fournit encore sur bien des sujets : 1° un *filet osseux*, qui s'engage avec l'artère dans le trou nourricier de l'humérus ; 2° un *filet périostique*, qui se perd dans le périoste avoisinant la fosse coronoïde ; 3° un *filet vasculaire* (fig. 552, t1), qui se termine à la partie moyenne du bras ou au voisinage du coude, soit sur l'artère humérale, soit sur l'une des veines humérales. Si je m'en rapporte à mes propres recherches, ce dernier filet se rencontrerait avec une proportion de 18 p. 100 ; je l'ai vu, sur un sujet, se rendre à une anastomose qui unissait l'une à l'autre les deux veines humérales.

Fréquemment encore (1 fois sur 3), le nerf musculo-cutané s'anastomose, à la partie moyenne du bras, avec le tronc du nerf médian. Mais, contrairement à la description classique qui fait partir cette anastomose du médian pour aboutir au musculo-cutané après un trajet oblique en bas et en dehors, je crois pouvoir affirmer, en me basant sur 105 observations, que cette anastomose, quand elle existe, est oblique en bas et en dedans et se rend du musculo-cutané au médian. L'anastomose dirigée en sens contraire, c'est-à-dire allant du médian au musculo-cutané, constitue une disposition tout à fait exceptionnelle : je ne l'ai observée que deux fois sur 105 cas. — Voy. à ce sujet, L. Testut, *Rech. anat. sur l'anastomose du médian et du musculo-cutané*, in Journ. de l'Anat., 1883, p. 103.

B. Branches terminales. — Devenu sous-cutané

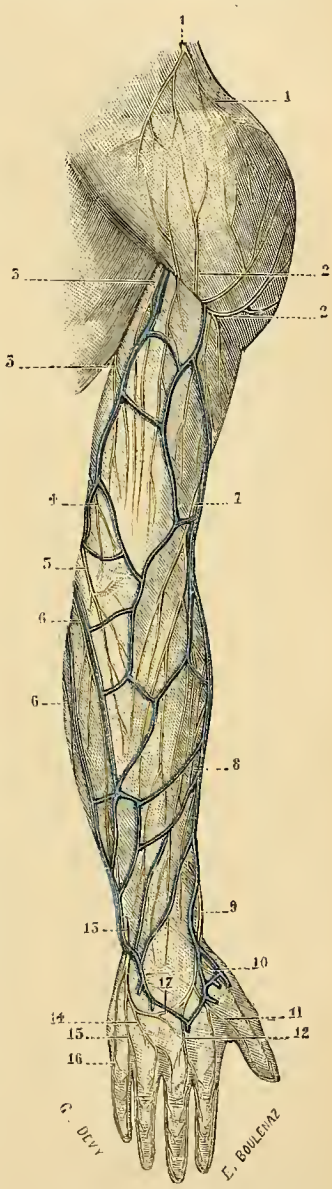

Fig. 550.

Nerfs superficiels du membre supérieur, plan postérieur.

1, ramifications de la branche sus-acromiale du plexus cervical. — 2, 2, rameaux cutanés du nerf axillaire. — 3, 3, rameaux perforants des deuxième et troisième nerfs intercostaux. — 4, rameau cutané interne du radial. — 5, branche postérieure ou épitrochléenne du brachial cutané interne. — 6, 6, rameaux postérieurs de la branche antérieure du même nerf. — 7, rameau cutané externe du radial. — 8, rameaux postérieurs du musculo-cutané. — 9, terminaison de la branche antérieure ou cutanée du radial, avec : 10, son rameau externe ; 11, son rameau moyen ; 12, son rameau interne. — 13, branche dorsale du cubital, avec : 14, son rameau externe ; 15, son rameau moyen ; 16, son rameau interne. — 17, anastomose entre le radial et le cubital.

un peu au-dessus de l'interligne articulaire du coude, le nerf musculo-cutané se divise en deux branches terminales, l'une antérieure, l'autre postérieure :

a. *Branche postérieure.* — La branche postérieure, se portant en bas et en dehors, passe en arrière de la veine médiane céphalique, gagne successivement la face externe et la face postérieure de l'avant-bras et descend jusqu'au niveau du carpe, en fournissant de nombreux rameaux à la peau de la région postéro-externe de l'avant-bras. Il n'est pas rare de voir la branche postérieure du musculo-cutané, descendant plus bas que d'habitude, jeter de fins rameaux sur la région du premier métacarpien et dans le premier espace interosseux. Ces rameaux peuvent, sur certains sujets, être suivis jusqu'à la commissure du pouce et de l'index.

b. *Branche antérieure.* — La branche antérieure continue la direction descendante du tronc dont elle émane. Elle passe en avant de la médiane céphalique et chemine ensuite à la face antérieure de l'avant-bras, entre la veine médiane, qui est en dedans, et la veine radiale, qui est en dehors. Elle s'épuise, chemin faisant, dans la peau de la région antéro-externe de l'avant-bras. On peut suivre ses filets terminaux jusqu'aux plis transversaux du poignet et, très souvent même, jusque sur l'éminence thénar. Ces filets thénariens, quand ils existent, sont extrêmement variables : se limitant dans certains cas à la partie toute supérieure de l'éminence thénar, ils descendent, dans d'autres, jusqu'à la racine du pouce, empiétant ainsi sur le territoire du rameau cutané palmaire du médian.

Un peu au-dessus du poignet, la branche antérieure du musculo-cutané s'anastomose avec le nerf radial, qui est encore sous-aponévrotique.

Elle fournit, en outre, dans la même région, un ou deux ramuscules, qui se portent à la rencontre de l'artère radiale, en perforant l'aponévrose, cheminent quelque temps avec cette artère et, finalement, viennent se distribuer aux parties molles de l'articulation radio-carpienne.

En résumé, le nerf musculo-cutané, sensitif et moteur comme son nom l'indique, fournit : 1° des rameaux moteurs (*branches collatérales*) aux trois muscles de la région antérieure du bras ; 2° des rameaux sensitifs (*branches terminales*) à la peau de la moitié externe de l'avant-bras et, dans bien des cas, à la peau qui recouvre, tant en avant qu'en arrière, le premier métacarpien ou métacarpien du pouce.

RÉSUMÉ DU NERF MUSCULO-CUTANÉ

a). *Branches collatérales*	N. du coraco-brachial. N. du biceps. N. du brachial antérieur. Filet osseux. Filet périostique. Filet vasculaire.
b). *Branches terminales*	Br. postérieure. Br. antérieure.

Variétés. — Le nerf musculo-cutané naît dans l'aisselle par deux rameaux, qui peuvent ne se réunir qu'au niveau du coude (*duplicité du nerf*). — Au lieu de perforer le coraco-brachial, il glisse sur son côté interne (10 p. 100). — Le rameau du coraco-brachial naît parfois de la racine externe du nerf médian un peu au-dessus du musculo-cutané. — Le nerf musculo-cutané peut perforer le biceps. — Deux fois sur cent, il envoie un rameau au rond pronateur. — Un filet articulaire pour le coude se détache, soit du rameau du brachial antérieur, soit du rameau du biceps. — L'anastomose pour le médian se détache parfois (7 p. 100) avant le muscle coraco-brachial ; elle peut, dans ce cas, soit perforer le coraco-brachial, soit se rendre directement au nerf médian ; on l'a vue ne rejoindre ce nerf qu'à la partie moyenne de l'avant-bras ; cette anastomose peut être double ; elle peut en outre être rectiligne, en anse, en plexus. — A la main, on a vu la branche postérieure du musculo-cutané fournir les deux collatéraux dorsaux du pouce

(Hepburn), les deux collatéraux dorsaux de l'annulaire et le collatéral dorsal externe du petit doigt. — Le nerf musculo-cutané peut faire défaut en tant que nerf distinct : dans ce cas, ses différents rameaux se détachent isolément du tronc du médian : le musculo-cutané n'est pas absent, mais ses éléments se sont fusionnés avec le nerf médian. On peut, du reste, en s'appuyant sur l'anatomie comparée, considérer le nerf musculo-cutané comme n'étant qu'une grosse branche collatérale de ce dernier nerf.

Voyez, à ce sujet, L. Testut, *Mémoire sur la portion brachiale du nerf musculo-cutané*, in *Mém. de l'Académie de Médecine*, 1884 : et *Intern. Monatsschrift. f. Anatomie und Histologie*, 1884, p. 303-341.

D. — Nerf médian

1° Origine — Le nerf médian (fig. 552, 553 et 555), l'une des branches les plus importantes du plexus brachial, naît de la portion axillaire de ce plexus, par deux cordons volumineux, l'un interne, l'autre externe, que l'on désigne ordinairement sous le nom de *racines du médian*.

Ces deux racines (fig. 551.3′ et 3″), séparées tout d'abord par un intervalle de 5 ou 6 millimètres, convergent ensuite l'une vers l'autre et se réunissent à la manière des deux branches d'un V. La racine externe, la plus considérable des deux, donne naissance, comme nous l'avons déjà vu, au nerf musculo-cutané ; la racine interne laisse échapper de même le nerf cubital et le nerf brachial cutané interne. Entre les deux racines chemine l'artère axillaire, gagnant le plan postérieur du sommet du V.

L'expérimentation et les observations anatomo-cliniques, plus encore que la dissection, nous apprennent que le médian tire son origine des trois derniers nerfs cervicaux et du premier nerf dorsal.

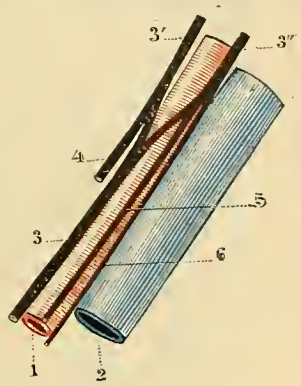

Fig. 551.
Origine axillaire du médian.

1, artère axillaire. — 2, veine axillaire. — 3, médian avec : 3′ sa racine externe ; 3″ sa racine interne. — 4, musculo-cutané. — 5, cubital. — 6, brachial cutané interne.

2° Trajet. — Ainsi constitué, le nerf médian, d'abord légèrement aplati, puis assez régulièrement cylindrique, descend verticalement sur le côté interne du bras et arrive à la face antérieure de l'épitrochlée. Là, obliquant légèrement en dehors, il se rapproche peu à peu de l'axe du membre; l'atteint et devient ainsi véritablement *médian*, situation qui lui a valu son nom. Reprenant alors sa direction verticale, il traverse successivement la face antérieure de l'avant-bras, la face antérieure du poignet et arrive à la paume de la main, où il s'épanouit en six branches, ses six branches terminales.

3° Rapports. — Dans ce long trajet, le nerf médian présente des rapports importants, que nous examinerons séparément dans l'aisselle, au bras, au pli du coude, à l'avant-bras, au poignet et à la main.

a. *Dans l'aisselle* (fig. 552,4), le tronc du médian est situé en arrière du tendon du grand pectoral, en avant et un peu en dehors de l'artère axillaire. Il est appliqué, comme le vaisseau lui-même, contre la face interne du muscle coraco-brachial. Le nerf musculo-cutané longe son côté externe. Sur son côté interne cheminent trois autres nerfs : le nerf cubital d'abord ; puis, en dedans du cubital, le brachial cutané interne et son accessoire.

b. *Au bras* (fig. 552,4), le médian chemine le long du bord interne du biceps, dans l'interstice celluleux qui sépare ce dernier muscle du brachial antérieur. Il repose donc, en arrière, sur le brachial antérieur, tandis qu'en avant il est recou-

vert par les faisceaux internes du biceps. En dedans, dans l'intervalle compris entre les deux muscles, il répond directement à l'aponévrose brachiale et, au delà de l'aponévrose, au tissu cellulaire sous-cutané et à la peau. Le médian présente avec l'humérale les rapports suivants : situé tout d'abord en dehors de l'artère, il passe en avant d'elle à la partie moyenne du bras et s'en sépare de nouveau, un peu au-dessus du coude, pour se placer alors sur son côté interne. Les deux organes, nerf médian et artère humérale, ne sont donc pas exactement parallèles ; tout en descendant l'un et l'autre vers le coude, tout en restant même très rapprochés, ils se croisent dans leur trajet à la manière des deux branches d'un X. Il arrive parfois que, dans ce croisement, le nerf passe en arrière de l'artère au lieu de passer en avant.

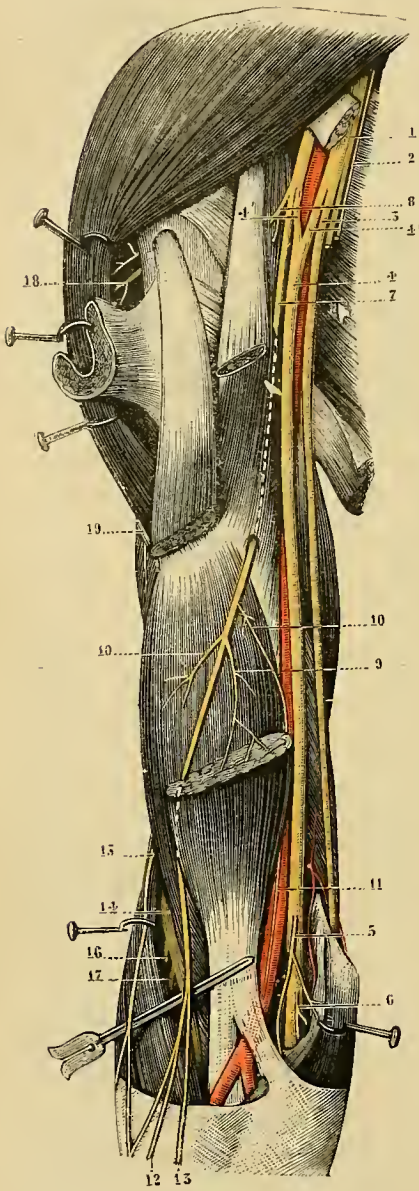

Fig. 552.

Nerfs profonds du bras, face antérieure.

c. *Au pli du coude* (fig. 553, 1), le nerf médian, situé en dedans de l'humérale, est séparé du vaisseau par un espace triangulaire à sommet supérieur. D'abord sous-aponévrotique, il s'engage bientôt, en atteignant les muscles épitrochléens, entre le faisceau épitrochléen et le faisceau coronoïdien du rond pronateur. Arrivé au-dessous du rond pronateur, il croise obliquement l'artère cubitale en passant en avant d'elle. Puis, poursuivant son trajet, il perfore les insertions d'origine du fléchisseur commun superficiel des doigts et passe à l'avant-bras.

d. *A l'avant-bras* (fig. 553,1), le nerf médian occupe assez exactement, comme nous l'avons dit plus haut, le milieu de la face antérieure. Il chemine entre le fléchisseur commun superficiel des doigts et le fléchisseur commun profond, dans l'interstice celluleux qui sépare ce dernier muscle du long fléchisseur du pouce. Dans son trajet antibrachial, le médian est accompagné par une petite artère, l'*artère du nerf médian*, branche de l'interosseuse antérieure. Cette artère, ordinairement très grêle, peut, dans certains cas, atteindre les dimensions de la radiale.

e. *Au poignet* (fig. 555,3), le médian, situé en dehors du paquet des tendons du fléchis-

1, brachial cutané interne. — 2, son accessoire. — 3, cubital. — 4, médian, avec : 4', sa racine externe ; 4'', sa racine interne. — 5, rameau pour le rond pronateur. — 6, rameau pour le grand et le petit palmaire. — 7, musculo-cutané, avec : 8, rameau du coraco-brachial ; 9, rameau du biceps ; 10, rameau pour le brachial antérieur ; 11, filet vasculaire pour l'humérale ; 12, 13, ses branches cutanées ou antibrachiales. — 14, nerf radial, avec : 15, son rameau cutané externe ; 16, son rameau pour le long supinateur ; 17, son rameau pour le premier radial externe. — 18, nerf circonflexe, avec 19, son rameau cutané de l'épaule.

seur superficiel des doigts, chemine tout d'abord entre le tendon du grand palmaire, qui est en dehors, et celui du petit palmaire, qui est en dedans. Il s'engage ensuite sous le ligament annulaire antérieur du carpe, enveloppé comme les tendons qui l'accompagnent par la synoviale des fléchisseurs.

f. *A la main* (fig. 555,3), enfin, ses branches terminales, débouchant du canal du carpe, se trouvent situées immédiatement en dedans de l'éminence thénar. Elles s'étalent en éventail en avant des tendons fléchisseurs, en arrière de l'aponévrose palmaire et de l'arcade palmaire superficielle, qui les croise à angle droit.

4° **Distribution.** — Au cours de son long trajet, le nerf médian fournit deux ordres de branches : des branches collatérales et des branches terminales.

A. Branches collatérales. — Le nerf médian traverse la région antérieure du bras sans abandonner aucune branche collatérale ; nous avons déjà vu (p. 685) qu'il reçoit assez fréquemment (1 fois sur 3) un rameau anastomotique du nerf musculo-cutané. Au coude et à l'avant-bras, au contraire, il fournit des branches collatérales fort nombreuses, que l'on peut, d'après leur origine et leur destination, répartir en cinq groupes : les rameaux articulaires, le nerf supérieur du rond pronateur, les rameaux musculaires postérieurs, le nerf interosseux, le nerf cutané palmaire.

a. *Rameaux articulaires.* — Ce sont de tout petits filets, décrits par Rüdinger, qui se rendent à l'articulation du coude. On en rencontre ordinairement deux, l'un supérieur, l'autre inférieur. — Le *filet articulaire supérieur* se détache de la portion brachiale du médian, à une hauteur variable. Obliquant ensuite en bas et en dehors, il gagne la face antérieure de l'articulation du coude, en suivant le plus souvent l'épaisseur du muscle brachial antérieur. Il se distribue aux ligaments antérieurs de cette articulation. — Le *filet articulaire inférieur* provient, dans la plupart des cas, du rameau que le médian envoie au muscle rond pronateur. Il se distribue,

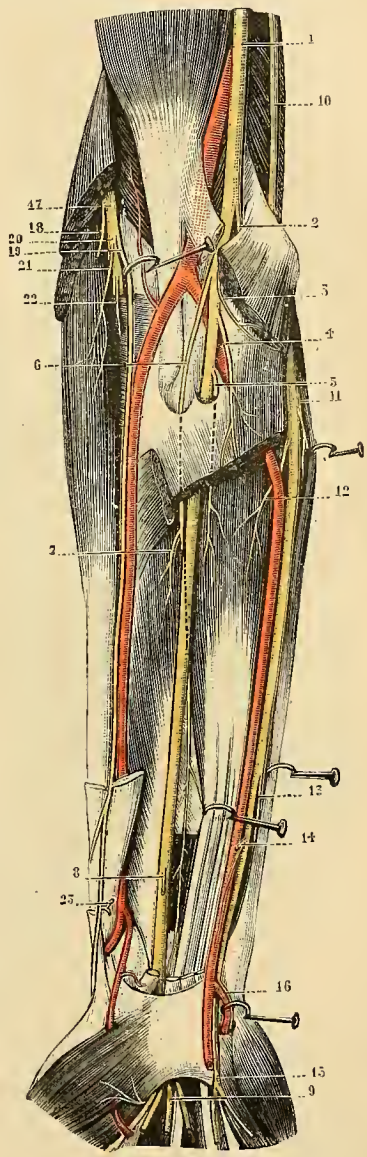

Fig. 553.
Nerfs profonds de l'avant-bras, face antérieure.

1, nerf médian, avec : 2, son rameau pour le rond pronateur ; 3, son rameau pour le grand et le petit palmaire ; 4, son rameau pour le fléchisseur superficiel ; 5, son rameau pour le fléchisseur profond ; 6, son rameau interosseux ; 7, son rameau pour le fléchisseur propre du pouce ; 8, son rameau cutané palmaire ; 9, ses branches terminales. — 10, nerf cubital, avec : 11, son rameau pour le cubital antérieur ; 12, son rameau pour le fléchisseur profond ; 13, sa branche cutanée dorsale ; 14, son filet anastomotique pour le brachial cutané interne ; 15, sa branche palmaire superficielle ; 16, sa branche palmaire profonde. — 17, nerf radial, avec : 18, son rameau pour le premier radial externe ; 19, sa branche terminale antérieure ; 20, sa branche terminale postérieure ; 21, son rameau pour le deuxième radial externe ; 22, son rameau pour le court supinateur ; 23, son anastomose avec le musculo-cutané.

comme le précédent, aux ligaments antérieurs de l'articulation du coude.

b. *Nerf supérieur du rond pronateur.* — Le nerf supérieur du rond pronateur se détache du tronc médian un peu au-dessus de l'épitrochlée et pénètre dans la face profonde du rond pronateur, après avoir envoyé quelques filets très grêles à la partie interne de l'articulation du coude.

c. *Rameaux musculaires.* — Les rameaux musculaires (fig. 553) que le nerf médian abandonne à l'avant-bras se distinguent, d'après la direction qu'ils prennent, en antérieurs et postérieurs :

Les *rameaux musculaires antérieurs* se séparent du médian dans le tiers supérieur de l'avant-bras, tantôt isolément, tantôt par des troncs communs. Quel que soit leur mode d'origine, leur distribution est constante : ils se portent dans le rond pronateur (qui se trouve ainsi avoir deux nerfs), dans le grand palmaire, dans le petit palmaire et dans le fléchisseur commun superficiel des doigts.

Les *rameaux musculaires postérieurs* se détachent au même niveau que les précédents. On en compte généralement trois : l'un d'eux, obliquant un peu en dehors, vient se terminer dans le tiers supérieur du long fléchisseur propre du pouce ; les deux autres, se portant en dedans et en bas, se perdent dans les deux faisceaux externes du fléchisseur commun profond des doigts. Les deux faisceaux internes de ce dernier muscle, comme nous le verrons bientôt, sont innervés par le cubital.

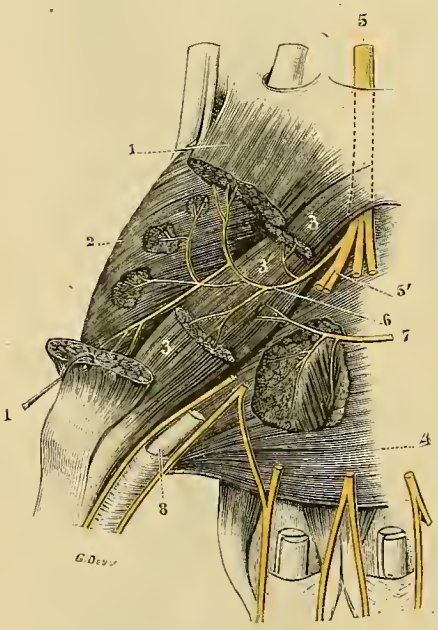

Fig. 554.
Rameaux moteurs de l'éminence thénar.

1, court abducteur du pouce. — 2, opposant. — 3, 3', faisceau superficiel et faisceau profond du court fléchisseur. — 4, adducteur du pouce. — 5, nerf médian avec 5', ses branches terminales. — 6, nerf des muscles thénar. — 7, branche profonde du cubital, se terminant dans l'adducteur et dans le faisceau profond du court fléchisseur. — 8, tendon du long fléchisseur propre du pouce.

d. *Nerf interosseux.* — Le nerf interosseux (fig. 553,6) naît également dans le tiers supérieur de l'avant-bras. Satellite de l'artère interosseuse antérieure, il s'applique comme elle sur le ligament interosseux et descend verticalement en bas entre le long fléchisseur propre du pouce et le fléchisseur commun profond des doigts. Après avoir fourni quelques filets à ces deux muscles, il s'engage sous le carré pronateur, lui abandonne plusieurs rameaux et se termine, un peu au-dessous de ce muscle, dans les parties molles de l'articulation radio-carpienne.

e. *Nerf cutané palmaire.* — Le nerf cutané palmaire (fig. 555,4) se détache du tronc du médian à 2 ou 3 centimètres au-dessus du poignet. Il longe quelque temps le tronc dont il émane, perfore ensuite l'aponévrose entre le tendon du grand palmaire et celui du petit palmaire et se divise alors en deux rameaux : un *rameau externe*, qui vient se distribuer à la peau de l'éminence thénar; un *rameau interne*, qui descend en avant du ligament annulaire antérieur du carpe et se ramifie dans la peau de la région palmaire moyenne.

B. Branches terminales. — Les branches terminales du nerf médian naissent

toutes ensemble en arrière du ligament annulaire antérieur du carpe et suivent, immédiatement après leur origine, un trajet fortement divergent. Elles sont au nombre de six (fig. 555) : nous les distinguerons en première, deuxième, troisième, etc., en allant de dehors en dedans.

a. *Première branche.* — La première, qui est aussi la plus courte, est destinée aux muscles de l'éminence thénar : on pourrait l'appeler le *nerf des muscles thénar* (fig. 554, 6). Immédiatement après son origine, il se porte en dehors, en décrivant une courbe à concavité supérieure, et se divise ordinairement, en atteignant l'éminence thénar, en trois rameaux : un rameau superficiel pour le muscle court abducteur du pouce ; deux rameaux profonds, l'un pour l'opposant, l'autre pour le faisceau externe du court fléchisseur. J'ai vu plusieurs fois ce nerf du court fléchisseur naître isolément de la deuxième branche du médian. D'autres fois, il en existait deux, l'un provenant comme à l'ordinaire de la première branche, l'autre fourni par la seconde branche.

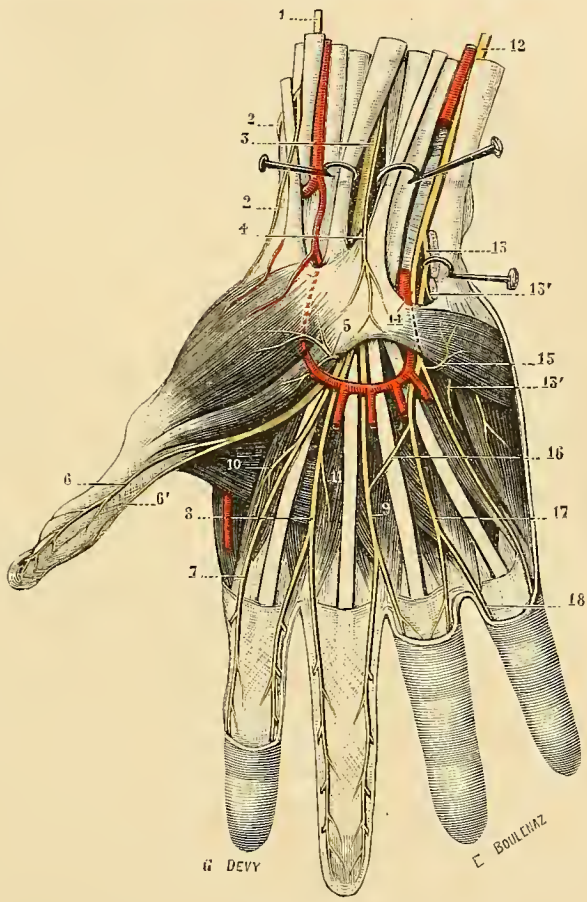

Fig. 555.

Nerfs de la région palmaire, branches superficielles.

1, branche antérieure du radial, avec 2, 2, ses rameaux de bifurcation. — 3, nerf médian. — 4, son rameau cutané palmaire. — 5, rameau pour les muscles thénar. — 6, 6', les deux collatéraux du pouce. — 7, collatéral externe de l'index. — 8, tronc commun du collatéral interne de l'index et du collatéral externe du médius. — 9, tronc commun du collatéral interne du médius et du collatéral externe de l'annulaire. — 10, nerf du premier lombrical. — 11, nerf du deuxième lombrical. — 12, nerf cubital. — 13, sa branche profonde, avec 13', son rameau pour les muscles hypothénar ; 14, sa branche superficielle. — 15, nerf du palmaire cutané. — 16, anastomose avec le médian. — 17, tronc commun du collatéral interne de l'annulaire et du collatéral externe du petit doigt. — 18, collatéral interne du petit doigt.

b. *Deuxième branche.* — La deuxième, exclusivement cutanée, longe le tendon du long fléchisseur propre du pouce, croise la face antérieure de l'articulation métacarpo-phalangienne et vient former le *collatéral palmaire externe du pouce.*

c. *Troisième branche.* — La troisième suit un trajet analogue et vient, sur le côté interne du pouce, constituer le *collatéral palmaire interne* de ce doigt.

d. *Quatrième branche.* — La quatrième, légèrement oblique en bas et en dehors, croise la face antérieure de l'adducteur du pouce, fournit un filet au premier lombrical (*nerf du premier lombrical*) et se porte sur le côté externe de la première phalange de l'index. Là, elle se divise en deux rameaux : l'un, antérieur, qui forme

le *collatéral palmaire externe de l'index ;* l'autre postérieur, un peu grêle, qui constitue son *collatéral dorsal externe.*

e. *Cinquième branche.* — La cinquième descend verticalement en avant du deuxième espace interosseux, donne un filet au deuxième lombrical (*nerf du deuxième lombrical*) et se bifurque, à la racine des doigts, en deux rameaux secondaires, qui sont destinés : l'externe, au côté interne de l'index ; l'interne, au côté externe du médius. Chacun de ces rameaux, arrivé à son doigt respectif, se bifurque, à son tour, pour former le *collatéral palmaire* et le *collatéral dorsal.*

f. *Sixième branche.* — La sixième se porte obliquement vers le troisième espace interosseux, reçoit une anastomose du nerf cubital (voy. ce nerf) et se bifurque, à la racine des doigts, en deux rameaux : l'un, externe, forme le *collatéral palmaire interne du médius ;* l'autre, interne, constitue le *collatéral palmaire externe de l'annulaire.* Comme précédemment, chacun de ces deux collatéraux palmaires fournit le collatéral dorsal correspondant.

En résumé, le nerf médian, nerf mixte, fournit des rameaux musculaires et des rameaux cutanés :

a. Les *rameaux musculaires* innervent : 1° tous les muscles de la région antérieure de l'avant-bras, à l'exception du cubital antérieur et des deux faisceaux internes du fléchisseur commun profond des doigts, qui reçoivent leurs nerfs du cubital ; 2° les deux premiers lombricaux et tous les muscles de l'éminence thénar, à l'exception de l'adducteur du pouce et du faisceau interne du court fléchisseur.

b. Par ses *rameaux cutanés*, il tient sous sa dépendance la sensibilité de la peau : 1° de l'éminence thénar et de la région palmaire moyenne ; 2° de la face palmaire du pouce ; 3° de la face palmaire et de la plus grande partie de la face dorsale de l'index, du médius et de la moitié externe de l'annulaire.

RÉSUMÉ DU NERF MÉDIAN

a. *Branches collatérales.*	R. articulaires.	
	N. supérieur du rond pronateur.	
	R. musculaires ant^rs pour.	rond pronateur. grand palmaire. petit palmaire. fléch. superficiel des doigts.
	R. musculaires post^rs pour.	fléch. propre du pouce. 1/2 fléch. comm. prof. des doigts.
	N. interosseux.	
	N. cutané palmaire.	
b). *Branches terminales.*	1re *br.*	N. de l'abducteur du pouce. N. du court fléchisseur du pouce (faisceau externe). N. de l'opposant du pouce.
	2e *br.*	1er collatéral palmaire.
	3e *br.*	2e collatéral palmaire.
	4e *br.*	N. du premier lombrical. 3e collatéral palmaire et 3e collatéral dorsal.
	5e *br.*	N. du deuxième lombrical. 4e collatéral palmaire et 4e collatéral dorsal. 5e collatéral palmaire et 5e collatéral dorsal.
	6e *br.*	6e collatéral palmaire et 6e collatéral dorsal. 7e collatéral palmaire et 7e collatéral dorsal.

Variétés. — J'ai vu plusieurs fois les deux racines du median unies par une anastomose oblique, simple ou multiple. — J'ai vu également ces deux racines ne se réunir qu'à la partie moyenne du bras et même, une fois, au niveau du coude. — Sur les rapports variables des racines du médian avec les vaisseaux, voyez l'intéressant travail du professeur Calori, in *Memorie della Accademia di Bologna*, 1878, t. VIII, p. 443. — 20 fois sur 100, le médian, au bras, passe en arrière de l'artère humérale (Gruber), au lieu de passer sur sa face antérieure. — On l'a vu situé en dedans de l'artère dans toute sa longueur. — Le nerf médian fournit parfois un rameau vascu-

laire à l'artère cubitale. Je l'ai vu, dans un cas, perforé au pli du coude par l'artère cubitale et jeter sur la face antérieure de ce vaisseau deux filets très courts et très grêles. — Dans un autre cas, le médian se partageait, à la partie moyenne de l'avant-bras, en deux branches d'égal volume : l'externe fournissait les rameaux musculaires de l'éminence thénar, les nerfs des deux premiers lombricaux et les quatre premiers collatéraux ; l'interne donnait deux anastomoses au cubital et se terminait par les trois derniers collatéraux.

Le médian s'anastomose assez souvent et à des niveaux divers avec le musculo-cutané et le nerf cubital (voy. ces nerfs p. 685 et p. 697).

Le rameau destiné au fléchisseur propre du pouce envoie des filets au radius. — Le nerf interosseux fournit, de même, quelques filets au périoste, soit du radius, soit du cubitus. Ce nerf interosseux peut, à travers le ligament interosseux radio-cubital, s'anastomoser avec la branche postérieure du radial. Cruveilhier l'a vu une fois traverser le ligament interosseux, arriver à la région postérieure de l'avant-bras et perforer de nouveau ce ligament pour venir se distribuer au carré pronateur. — Le rameau cutané palmaire envoie parfois un filet au muscle palmaire cutané. — Gruber a vu le troisième collatéral palmaire se détacher du médian à l'avant-bras et perforer le muscle fléchisseur superficiel avant d'atteindre la région palmaire. — Il arrive très fréquemment que les branches digitales, soit du médian, soit du cubital, soient traversées par les branches artérielles, issues de l'arcade palmaire superficielle (voy., au sujet de ces boutonnières, Hartmann, *Bull. de la Soc. anat.*, 1888).

E. — Nerf cubital

1° Origine. — Le nerf cubital (*N. ulnaris* des anatomistes anglais et allemands) se détache de la racine interne du médian, un peu au-dessous du brachial cutané interne (fig. 551, 5). Il tire ses fibres du dernier nerf cervical et du premier nerf dorsal. C'est un nerf volumineux, un peu moins volumineux cependant que le médian, s'étendant, comme lui, de la région de l'aisselle à l'extrémité des doigts.

2° Trajet. — Suivant à partir de son origine un trajet verticalement descendant, le nerf cubital (fig. 552, 553 et 555) longe le côté interne du bras, comme le médian, mais sur un plan un peu postérieur. Arrivé à l'épitrochlée, il passe en arrière de cette saillie osseuse et descend à la face postérieure du coude, jusqu'à l'extrémité supérieure de la diaphyse du cubitus. Là, il contourne d'arrière en avant le côté interne de cette diaphyse, gagne ainsi la face antérieure de l'avant-bras et descend alors verticalement jusqu'à la région du poignet, où il se termine en se bifurquant.

3° Rapports. — Dans ce long trajet, le nerf cubital présente des rapports très importants, que nous examinerons successivement, comme pour le médian, dans l'aisselle, au bras, au coude, à l'avant-bras et au poignet :

a. *Dans l'aisselle* (fig. 552, 3), le cubital chemine entre l'artère axillaire, qui est en dehors, et la veine homonyme, qui est en dedans. Recouvert, en avant, par le grand et le petit pectoral, il croise, en arrière, le sous-scapulaire d'abord, puis les tendons réunis des muscles grand rond et grand dorsal. Dans cette première portion de son trajet, le nerf cubital est très rapproché du médian : il n'en est pour ainsi dire séparé que par l'artère, qui est placée entre les deux.

b. *Au bras* (fig. 552, 3) le nerf cubital présente tout d'abord avec l'artère humérale les mêmes rapports qu'avec l'axillaire : il longe le côté postéro-interne du vaisseau. Puis, se portant un peu en arrière, il s'en sépare et s'en sépare de plus en plus au fur et à mesure qu'elle s'éloigne de l'aisselle : au niveau de l'épitrochlée, nous le savons, les deux organes sont séparés l'un de l'autre par toute l'épaisseur de l'os. Dans sa traversée brachiale, le nerf cubital occupe la loge du triceps. Il est en rapport : en arrière, avec le muscle vaste interne, dont les faisceaux l'entourent d'une façon plus ou moins complète ; en avant, avec l'aponévrose inter-musculaire interne (t. I, p. 786), qui le sépare du muscle brachial antérieur, de l'artère humérale et du nerf médian.

c. *Au coude* (fig. 553, 10), le nerf cubital est situé au fond d'une gouttière

(*gouttière épitrochléo-olécranienne*), qui est formée par l'épitrochlée en dedans, par l'olécrâne en dehors. Il chemine là entre les deux faisceaux d'origine du muscle cubital antérieur. Une petite bandelette fibreuse, transversalement étendue de l'olécrâne à l'épitrochlée (*bandelette épitrochléo-olécranienne*), le sépare de la peau. Nous avons déjà vu (t. I, p. 785), et nous le rappellerons ici en passant, que cette bandelette, que l'on considère à tort comme une portion de l'aponévrose antibrachiale, épaissie à ce niveau pour protéger le nerf, n'est que le reliquat d'un muscle épitrochléo-cubital, disparu chez l'homme, mais normal chez un grand nombre de mammifères.

d. *A l'avant-bras* (fig. 553, 10), le nerf cubital repose, en arrière, sur le fléchisseur profond des doigts d'abord, puis sur le carré pronateur. En avant, il est recouvert, dans la moitié supérieure de l'avant-bras, par le muscle cubital antérieur. Dans la moitié inférieure ou dans le tiers inférieur de l'avant-bras (cela varie suivant les sujets), le nerf, s'étant dégagé du muscle cubital antérieur, chemine maintenant sur le côté externe de son tendon ; il n'est plus recouvert alors que par l'aponévrose anti-brachiale. Nous ajouterons qu'à 8 ou 10 centimètres au-dessous du pli du coude, le nerf cubital est rejoint par l'artère cubitale, qui l'accompagnera désormais jusqu'au poignet, en longeant constamment son côté externe.

e. *Au poignet* (fig. 555, 12), le nerf cubital, restant superficiel tandis que le médian devient profond, passe en avant du ligament annulaire antérieur du carpe, dans une coulisse qui lui est propre (voy. t. I, fig. 581), entre le pisiforme, qui est en dedans, et l'os crochu, qui est en dehors. L'artère cubitale est toujours située sur son côté externe.

4° Distribution. — Le nerf cubital, comme le médian, fournit au cours de son trajet, deux ordres de branches, des branches collatérales et des branches terminales :

A. Branches collatérales. — Dans son trajet brachial, le nerf cubital n'abandonne aucune branche collatérale. A l'avant-bras, au contraire, il fournit de nombreux rameaux, que nous grouperons de la façon suivante : des rameaux articulaires, des rameaux musculaires, un rameau anastomotique et un rameau cutané, qui est le nerf cutané dorsal de la main.

a. *Rameaux articulaires.* — Les rameaux articulaires, en nombre variable (deux ou trois ordinairement), mais toujours fort grêles, se détachent du cubital à son passage dans la gouttière épitrochléo-olécranienne et se perdent dans les parties avoisinantes de l'articulation du coude.

b. *Rameaux musculaires.* — Les rameaux musculaires naissent un peu au-dessous, mais à des hauteurs variables. Ils se rendent aux deux muscles cubital antérieur et fléchisseur commun profond des doigts. — Les *rameaux du cubital antérieur*, au nombre de deux ou trois, pénètrent ce muscle par sa face profonde. L'un d'eux peut être suivi jusqu'à la partie inférieure du corps musculaire. — Le *rameau du fléchisseur profond*, tantôt simple, tantôt double, chemine quelque temps à la face antérieure du muscle, puis disparaît dans son épaisseur. Il ne se distribue qu'aux deux faisceaux internes du fléchisseur, les deux faisceaux externes étant innervés par le médian.

c. *Rameau anastomotique.* — Le rameau anastomotique se sépare du cubital un peu au-dessous de la partie moyenne de l'avant-bras. Il se divise ensuite en deux filets : un *filet cutané* (fig. 549, 10), qui perfore l'aponévrose au-dessus du poignet et s'anastomose avec le brachial cutané interne ; un *filet vasculaire*, qui se jette sur l'artère cubitale et se perd dans les parois de ce vaisseau.

d. *Nerf cutané dorsal de la main.* — Le nerf cutané dorsal de la main se détache du cubital à trois ou quatre travers de doigt au-dessus du poignet. Se portant ensuite en bas, en dedans et en arrière, il contourne le cubitus, en passant entre la face interne de cet os et le tendon du cubital antérieur, et arrive à la région postérieure de l'avant-bras, où il se divise en trois rameaux (fig. 562,3). On les distingue en rameau interne, rameau moyen et rameau externe :

Le *rameau interne* longe le bord interne de la main et vient former le nerf collatéral dorsal interne du petit doigt.

Le *rameau moyen*, après avoir fourni quelques filets à la peau de la région dorsale de la main, se dirige vers l'extrémité inférieure du quatrième espace interosseux. Il se termine là en fournissant le collatéral dorsal externe du petit doigt et en envoyant un petit bouquet de filaments à la peau qui recouvre la face dorsale de la première phalange de l'annulaire.

Le *rameau externe* s'anastomose, vers l'extrémité supérieure du deuxième ou du troisième espace interosseux, avec l'une des divisions du nerf radial et se porte ensuite vers l'extrémité inférieure de ce même espace, où il se termine en envoyant quelques filets très grêles, d'une part à la face dorsale de la première phalange de l'annulaire (*côté externe*), d'autre part à la face dorsale de la première phalange du médius (*côté interne*).

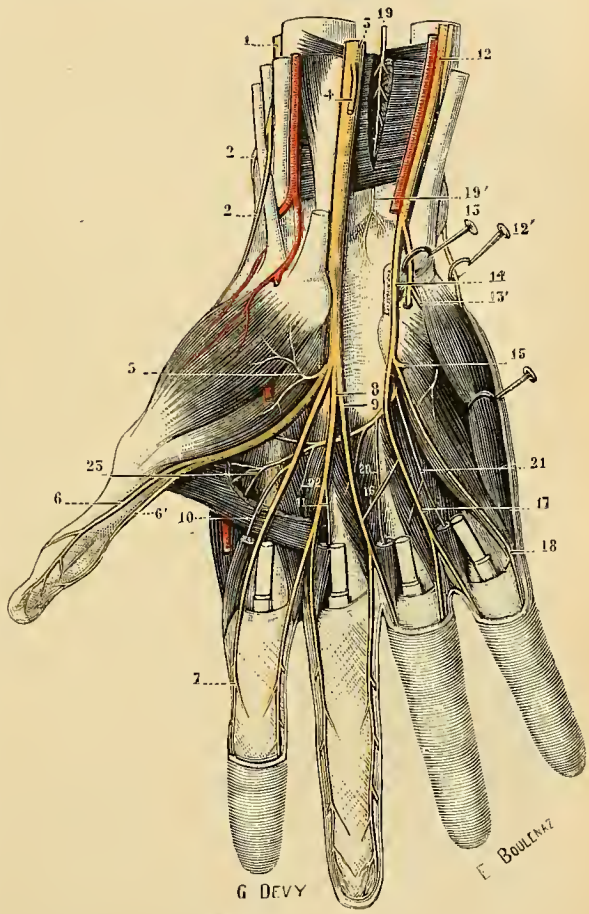

Fig. 556.

Branche superficielle et branche profonde du cubital.

De 1 à 11, comme dans la figure précédente (p. 691). — 12, nerf cubital, avec 12', sa branche cutanée dorsale. — 13, sa branche profonde, avec 13', son rameau pour les muscles hypothénar. — 14, sa branche superficielle. — 15, nerf du palmaire cutané. — 16, anastomose avec le médian. — 17, tronc commun du collatéral interne de l'annulaire et du collatéral externe du petit doigt. — 18, collatéral interne du petit doigt. — 19, nerf interosseux, avec 19', sa terminaison au carpe. — 20, nerf du troisième lombrical. — 21, nerf du quatrième lombrical. — 22, rameau pour les interosseux. — 23, rameau pour l'adducteur du pouce.

B. Branches terminales. — Le nerf cubital, avons-nous dit plus haut, se divise, au niveau du poignet, en deux branches terminales. Ces deux branches se distinguent, d'après leur situation, en branche superficielle et branche profonde :

a. *Branche superficielle.* — La branche superficielle (fig. 556,14) se porte verticalement en bas, en suivant, comme son nom l'indique, un trajet tout superficiel.

Peu après son origine, elle fournit quelques rameaux très grêles, qui se rendent à la peau de l'éminence hypothénar et au palmaire cutané, quelquefois aussi au court fléchisseur du petit doigt. Puis, elle se partage en deux branches secondaires, l'une interne, l'autre externe.

La *branche interne* croise obliquement l'éminence hypothénar et vient former le *nerf collatéral palmaire interne du petit doigt.*

La *branche externe*, plus volumineuse que le précédent, descend en avant du quatrième espace interosseux et se divise, au niveau de l'extrémité inférieure de cet espace, en deux rameaux : un rameau interne, qui va former le *collatéral palmaire externe du petit doigt ;* un rameau externe, qui constitue le *collatéral palmaire interne du médius.* De ce dernier rameau se détache le nerf collatéral dorsal correspondant. Un peu au-dessous de son origine, la branche externe que nous venons de décrire fournit un petit rameau anastomotique (fig. 555,16), qui se dirige obliquement en bas et en dehors et se jette, après un court trajet, dans la sixième branche du médian. De cette anastomose partent (Arloing et Tripier) quelques ramuscules cutanés et vasculaires.

b. *Branche profonde.* — La branche profonde du cubital (fig. 556,13), plus volumineuse que la précédente, est exclusivement musculaire. Elle prend ordinairement naissance sur le côté interne du pisiforme, quelquefois un peu plus haut. De là, elle se dirige obliquement en bas, en arrière et en dehors, traverse les insertions supérieures du court fléchisseur du petit doigt, contourne en dehors et en bas l'apophyse unciforme de l'os crochu et débouche, en quittant cette apophyse, dans la région palmaire profonde. Elle se porte alors de dedans en dehors, en croisant les extrémités supérieures des métacarpiens et en décrivant dans son ensemble une longue courbe à concavité dirigée en dehors et en haut : c'est l'*arcade nerveuse palmaire* du cubital.

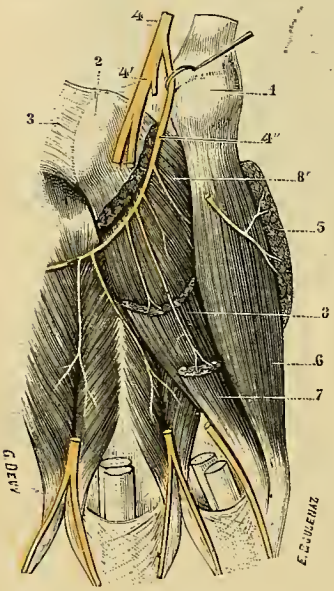

Fig. 557.
Rameaux moteurs de l'éminence hypothénar.

1, pisiforme. — 2, apophyse unciforme de l'os crochu. — 3, ligament annulaire antérieur du carpe. — 4, nerf cubital, avec : 4' sa branche superficielle; 4'' sa branche profonde. — 5, palmaire cutané. — 6, court abducteur. — 7, court fléchisseur. — 8, 8', opposant.

Cette arcade ne fournit aucun rameau par sa concavité, sauf quelques filets articulaires, extrêmement ténus, qui se perdent dans les différentes articulations du poignet.

De sa convexité, au contraire, se détachent des rameaux fort nombreux, qui sont en allant de dedans en dehors : 1° des rameaux pour les trois muscles sous aponévrotiques de l'éminence hypothénar (fig. 557), l'adducteur, le court fléchisseur et l'opposant du petit doigt ; ces rameaux se séparent ordinairement du tronc nerveux entre le pisiforme et l'os crochu ; 2° deux rameaux toujours très grêles, pour les deux derniers lombricaux ; contrairement aux deux premiers, qui reçoivent leurs nerfs par leur face superficielle, les deux derniers lombricaux reçoivent les leurs par leur face profonde ; 3° des rameaux pour les trois interosseux palmaires et les quatre interosseux dorsaux ; 4° des rameaux pour l'adducteur du pouce (fig. 554, 7) et pour le faisceau interne (faisceau profond de quelques

auteurs) du court fléchisseur du pouce ; nous savons déjà que le faisceau externe ou superficiel de ce muscle est innervé par le médian. Ces derniers rameaux destinés à l'éminence hypothénar peuvent être considérés comme les filets terminaux de la branche profonde du cubital.

Rauber signale encore, comme émanant de la branche profonde du cubital, un rameau très grêle, qui perfore, avec l'artère, le premier espace interosseux et vient s'anastomoser, à la face dorsale de la main, avec l'un des rameaux dorsaux du radial.

En résumé, le nerf cubital fournit, comme le médian, deux ordres de rameaux, des rameaux musculaires et des rameaux cutanés :

a. Ses *rameaux musculaires* innervent : 1° à l'avant-bras, le cubital antérieur et les deux faisceaux internes du fléchisseur commun profond des doigts ; 2° à la main, les quatre muscles de l'éminence hypothénar, les deux derniers lombricaux, l'adducteur du pouce, le faisceau profond du court fléchisseur du pouce et tous les interosseux tant palmaires que dorsaux.

b. Ses *rameaux cutanés* président à la sensibilité de la peau : 1° de la moitié interne de la région dorsale de la main ; 2° de l'éminence hypothénar ; 3° du petit doigt ; 4° de la moitié interne de l'annulaire.

RÉSUMÉ DU NERF CUBITAL

a). *Branches collatérales.*	R. articulaires.	
	R. musculaires, pour.	cubital antérieur. 1/2 fléchis. comm. profond des doigts.
	R. anastomotique.	
	N. cutané dorsal. . .	r. carpiens et métacarpiens. 9e et 10e collatéraux dorsaux.
b). *Branches terminales.*	*Br. superficielle.* . .	n. du palmaire cutané. anast. avec le médian. 8e, 9e et 10e collatéraux palmaires.
	Br. profonde	n. des muscles hypothénar. n. des 3e et 4e lombricaux. n. des interosseux. n. de l'adducteur du pouce. n. du court fléchisseur du pouce (faisc. int.).

Variétés. — Le nerf cubital est parfois renforcé à son origine par un filet surnuméraire, qui provient de la septième cervicale ou bien de la racine externe du médian (Quain). — W. Krause (*Arch. f. Anat. u. Phys.*, 1864) l'a vu se réunir au brachial cutané interne par une anastomose ansiforme située à 6 centimètres au-dessus de l'épitrochlée. — Il passe quelquefois en avant de l'épitrochlée (Gruber, Zuckerkandl). — Turner (*Nat. hist. Review*, 1864) l'a vu envoyer quelques filets au fléchisseur superficiel des doigts. — On l'a vu fournir trois filets aux trois faisceaux internes du fléchisseur commun profond. — Je l'ai vu, deux fois, fournir leurs filets aux trois derniers lombricaux. — Il peut innerver, de même, le premier lombrical (Wilson). — Lorsque le muscle épitrochléo-cubital (t. I, p. 785) existe, ce muscle reçoit un filet du nerf cubital. — Plusieurs fois, j'ai vu les branches cutanées terminales du cubital former, en avant de l'éminence hypothénar, un véritable plexus. — Dans un cas, que j'ai observé en 1887, le cubital fournissait au tiers supérieur de l'avant-bras un long rameau, qui descendait à la région palmaire et s'y divisait en quatre filets : le premier pour le nerf médian, le deuxième pour la branche superficielle du cubital, les deux autres pour les deux lombricaux internes.

Villar (*Bull. Soc. anat.*, 1888) a vu, à la partie moyenne de l'avant-bras, le médian et le cubital s'envoyer mutuellement une anastomose.

Assez fréquemment (une fois sur trois ou une fois sur quatre), les deux nerfs cubital et médian s'anastomosent au tiers supérieur de l'avant-bras. Cette anastomose, située entre les muscles épitrochléens et le fléchisseur commun profond des doigts, présente du reste des variations individuelles fort nombreuses : elle est simple ou complexe, transversale ou oblique, volumineuse ou réduite à un filet fort grêle. Sa signification physiologique est encore fort obscure et cette signification varie certainement suivant les cas.

L'anastomose palmaire du cubital et du médian peut se détacher du tronc du cubital avant sa

bifurcation. — Elle peut manquer. — Par contre, elle peut être double. — Elle peut être disposée en V, en Y ou former, entre les deux nerfs, un véritable plexus. — Je l'ai vue plusieurs fois traversée par une artère digitale ou même par l'arcade palmaire superficielle.

Assez souvent, la branche profonde du cubital s'anastomose, au niveau des muscles hypothénar, avec le rameau que le médian envoie au faisceau externe du court fléchisseur du pouce. Dernièrement, j'ai vu cette anastomose formée par un véritable plexus. — Dans un cas observé par Riche, le nerf du premier lombrical s'anastomosait avec un rameau de la branche profonde du cubital.

Sur la face dorsale de la main, le cubital peut suppléer le radial ou, vice versa, être remplacé par lui (voy. *Radial*, p. 702).

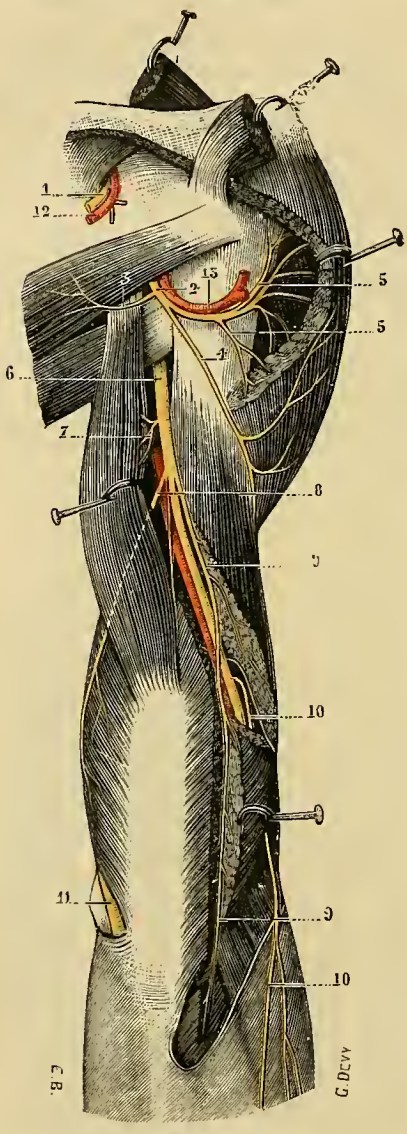

Fig. 558.

Le nerf circonflexe et le nerf radial, vus à la face postérieure de l'épaule et du bras.

1, nerf sus-scapulaire. — 2, nerf circonflexe, avec : 3, le nerf du petit rond ; 4, son rameau cutané de l'épaule ; 5, 5, ses rameaux deltoïdiens. — 6, nerf radial, avec : 7, rameaux de la longue portion du triceps ; 8, rameau du vaste interne ; 9, rameau du vaste externe et de l'anconé ; 10, son rameau cutané externe. — 11, nerf cubital. — 12, artère scapulaire supérieure. — 13, artère circonflexe postérieure.

F. — Nerf radial

Le nerf radial (fig. 546, 2 et 558, 6) est l'une des branches les plus considérables du plexus brachial : il n'a d'égal, à ce point de vue, que le nerf médian, qu'il surpasse quelquefois en volume. Du reste, comme le médian et le cubital, il s'étend depuis le creux de l'aisselle jusqu'à l'extrémité inférieure des doigts.

1° Origine. — Le radial naît, à la partie postérieure du plexus brachial, d'un tronc qui lui est commun avec le circonflexe et à la constitution duquel concourent à la fois les cinq branches du plexus. Le nerf radial tire plus particulièrement ses fibres des sixième, septième et huitième nerfs cervicaux, quelquefois aussi du cinquième.

2° Trajet. — Immédiatement après son origine, le radial se porte obliquement en bas, en dehors et en arrière. Il sort de l'aisselle au niveau de son angle postéro-externe et s'engage alors dans la gouttière de torsion de l'humérus, qu'il parcourt dans toute son étendue. Il longe ensuite le bord externe de cet os, le contourne d'arrière en avant, en perforant l'aponévrose intermusculaire externe, et arrive ainsi au pli du coude, où il se termine en se bifurquant. Le radial contourne donc l'humérus à la manière d'une demi-spirale, d'où le nom de *nerf musculo-spiral* que lui donnent les anatomistes anglais, Quain et Gray entre autres.

3° Rapports. — Le nerf radial se terminant au pli du coude en tant que tronc nerveux, ne nous présente que deux portions, une portion axillaire et une portion brachiale.

a. *Dans l'aisselle* (fig. 556, 2), le radial est profondément placé en arrière de l'artère axillaire, qui le sépare du médian et du cubital. Il repose tout d'abord sur le sous-scapulaire, puis sur les tendons réunis du grand dorsal et du grand rond.

b. *Au bras,* le radial occupe successivement la face postérieure ou plan d'extension et la face antérieure ou plan de flexion. — *Sur la face postérieure* (fig. 558, 6), il chemine dans la gouttière de torsion, en compagnie de l'artère humérale profonde et des veines homonymes. En dehors de lui, se trouve le vaste externe ; en dedans de lui, le vaste interne. La longue portion du triceps le recouvre et le sépare de l'aponévrose superficielle et de la peau. — *Sur la face antérieure* (fig. 559, 1), le radial chemine dans une gouttière profonde, qui est formée en dedans par le brachial antérieur, en dehors par le long supinateur et le premier radial externe. Il repose directement sur la face externe de l'os et se trouve toujours accompagné par l'artère humérale profonde et ses veines.

4° **Distribution.** — Au cours de son trajet, le nerf radial fournit deux ordres de branches : des branches collatérales et des branches terminales :

A. Branches collatérales. — Depuis son origine jusqu'à sa bifurcation, le nerf radial fournit huit branches collatérales, savoir (fig. 558) : le rameau cutané interne, les rameaux de la longue portion du triceps, le rameau du vaste externe et de l'anconé, le rameau cutané externe, le rameau du brachial antérieur, les rameaux du long supinateur et du premier radial externe.

a. *Rameau cutané interne.* — Le rameau cutané interne (fig. 549, 3) se sépare du radial à la partie supérieure du bras au moment où le tronc nerveux va s'engager dans la gouttière de torsion. D'abord sous-aponévrotique, il perfore bientôt l'aponévrose brachiale et se distribue, par plusieurs filets, à la peau de la région postéro-interne du bras. L'un de ces filets descend ordinairement jusqu'au voisinage de l'olécrâne.

b. *Rameaux de la longue portion du triceps.* — Ces rameaux sont destinés, comme leur nom l'indique, à la longue portion du triceps brachial. Au nombre de trois ou quatre, ils se distinguent en *rameaux supérieurs*, qui pénètrent le muscle à sa partie supérieure et en *rameaux inférieurs*, qui descendent jusqu'au voisinage de son tendon olécranien.

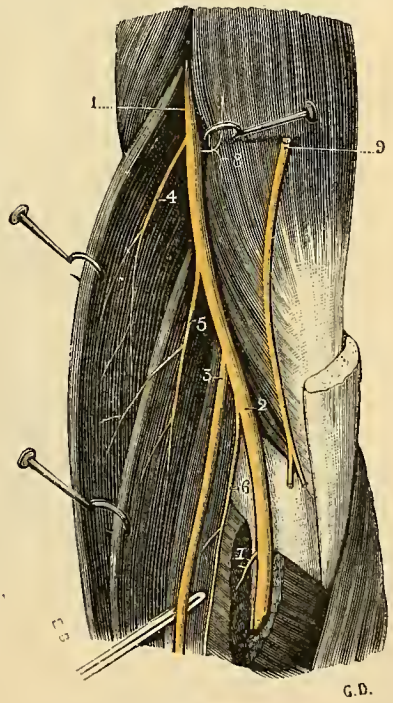

Fig. 559.

Le nerf radial au pli du coude.

1, nerf radial. — 2, sa branche de bifurcation postérieure. — 3, sa branche de bifurcation antérieure. — 4, nerf du long supinateur. — 5, nerf du premier radial externe. — 6, nerf du deuxième radial externe. — 7, nerf du court supinateur. — 8, petit rameau destiné au brachial antérieur. — 9, nerf musculo-cutané (sa branche cutanée).

c. *Nerf du vaste interne.* — Le nerf du vaste interne se perd dans l'épaisseur de ce muscle par des filets toujours multiples. De ces filets, il en est un que l'on pourrait appeler *long filet du vaste interne* et qui descend verticalement en bas le long du bord interne de l'humérus, le long du nerf cubital par conséquent, pour ne

pénétrer dans le vaste interne qu'au voisinage du coude. Ce dernier filet s'accole parfois au nerf cubital d'une façon tellement intime qu'on pourrait le prendre, au premier abord, pour une anastomose jetée entre le radial et le cubital.

d. *Nerf du vaste externe et de l'anconé.* — Ce rameau (fig. 558, 9), remarquable par sa longueur, se détache du tronc nerveux dans la gouttière de torsion. Après avoir fourni plusieurs filets au vaste externe, il vient se terminer dans le muscle anconé.

e. *Rameau cutané externe.* — Le rameau cutané externe (fig. 550, 4) se sépare du radial dans la partie inférieure de la gouttière de torsion. Il perfore le vaste externe et l'aponévrose brachiale au niveau des insertions supérieures du long supinateur et se distribue, par des filets descendants, à la peau de la région postérieure de l'avant-bras.

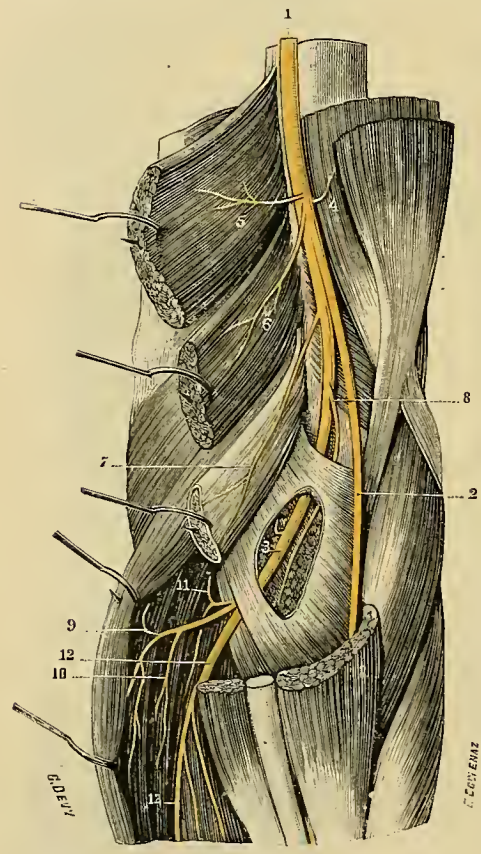

Fig. 560.

Branche postérieure du radial vue sur le côté externe du coude.

1, tronc du radial. — 2, sa branche antérieure. — 3, sa branche postérieure. — 4, filet destiné au brachial antérieur. — 5, nerf du long supinateur. — 6, nerf du premier radial externe. — 7, nerf du second radial externe. — 8, nerf du court supinateur. — 9, nerf de l'extenseur commun des doigts. — 10, nerf de l'extenseur propre du petit doigt. — 11, nerf du cubital postérieur. — 12, nerf destiné aux muscles profonds de la face postérieure de l'avant-bras.

f. *Rameau du brachial antérieur.* — Le rameau du brachial antérieur est un filet fort grêle (fig. 559, 8), qui se détache du radial au moment où celui-ci arrive à la face antérieure du bras. Il se perd dans les faisceaux les plus externes du muscle brachial antérieur. Ce rameau, qui n'est signalé, ni par Cruveilhier, ni par Hirschfeld, ni par Sappey, est pourtant à peu près constant : je l'ai observé, pour ma part, avec une proportion de 75 p. 100.

g. *Nerf du long supinateur.* — Le nerf du long supinateur naît au même niveau que le précédent ou un peu au-dessous. Il se porte obliquement en bas et en dehors, et vient se terminer à la face profonde du long supinateur.

h. *Nerf du premier radial externe.* — Ce nerf se détache du radial un peu au-dessous du précédent. Il se distribue au muscle premier radial externe, qu'il pénètre par sa face profonde.

B. Branches terminales. — Un peu au-dessus de l'interligne articulaire du coude, le nerf radial (fig. 559) se partage en deux branches terminales, l'une antérieure ou cutanée, l'autre postérieure ou musculaire.

a. *Branche postérieure ou musculaire.* — La branche postérieure, la plus considérable des deux, tire ses fibres du sixième et du septième nerf cervical, quelquefois aussi du huitième. Presque immédiatement après son origine, elle fournit un rameau au deuxième radial externe (*nerf du deuxième radial externe*). Se portant ensuite en bas, en

dehors ou en arrière, elle perfore le court supinateur, auquel elle envoie plusieurs rameaux (*nerf du court supinateur*), contourne en spirale le col du radius et arrive ainsi à la face postérieure de l'avant-bras, entre les muscles de la couche superficielle et les muscles de la couche profonde.

Là, la branche postérieure du radial fournit (fig. 560 et 561) un nombre considérable de rameaux, tous musculaires. — Les uns, *rameaux postérieurs*, se dirigent vers les trois muscles de la couche superficielle, l'extenseur commun des doigts, l'extenseur propre du petit doigt et le cubital postérieur. — Les autres, *rameaux antérieurs*, se distribuent aux quatre muscles de la couche profonde, le long abducteur du pouce, le long extenseur du pouce et l'extenseur propre de l'index.

Après avoir fourni ces nombreux rameaux musculaires, la branche postérieure du radial, considérablement amoindrie, s'engage avec les tendons de l'extenseur commun des doigts sous le ligament annulaire postérieur du carpe et s'épanouit, sur le dos de la main, en de nombreux filets articulaires, qui se perdent dans les articulations radio-carpiennes, carpiennes et carpo-métacarpiennes. D'après Rüdinger et Rauber, ces filets articulaires peuvent être suivis, le long des espaces interosseux de la main, jusqu'aux articulations métacarpo-phalangiennes.

b. *Branche antérieure ou cutanée.* — La branche de bifurcation antérieure du radial (fig. 553, 19) beaucoup plus petite que la précédente, comprend des fibres qui proviennent du sixième nerf cervical, quelquefois aussi du cinquième ou du septième. Cette branche, destinée exclusivement à la peau du dos de la main et des doigts, descend verticalement en bas, en dedans du long supinateur et des radiaux, en dehors de l'artère radiale, qui est venue la rejoindre. Elle croise ainsi successivement les insertions radiales du court supinateur, du rond pronateur et du fléchisseur superficiel des doigts, qui la séparent du radius. Arrivée au tiers inférieur de l'avant-bras, elle s'anastomose, comme nous l'avons vu, avec une division du nerf musculo-cutané. Puis, obliquant en dehors, elle contourne le radius, perfore l'aponévrose antibrachiale le

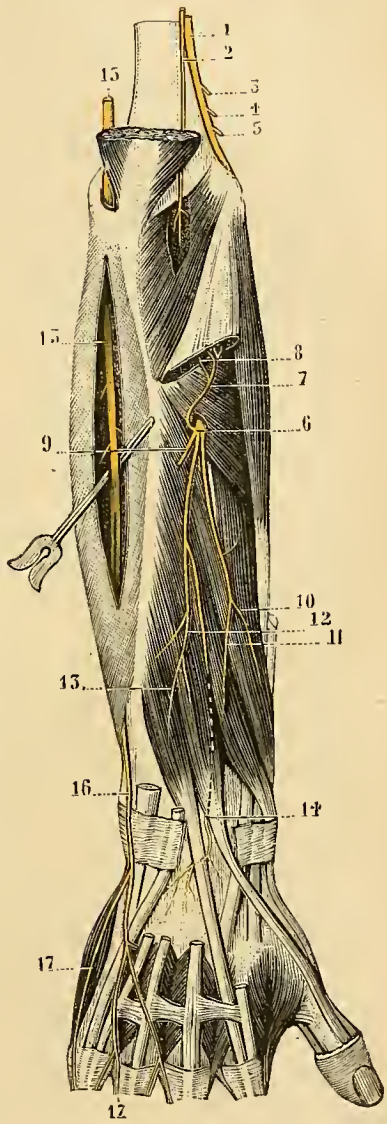

Fig. 561.

Branche postérieure du radial, vue à la face postérieure de l'avant-bras.

1, tronc du radial. — 2, nerf du vaste externe et de l'anconé. — 3, petit filet pour le brachial antérieur. — 4, nerf du long supinateur. — 5, nerf du premier radial externe. — 6, branche postérieure du radial, débouchant à la face postérieure de l'avant-bras. — 7, nerf de l'extenseur commun des doigts. — 8, nerf de l'extenseur propre du petit doigt. — 9, nerf du cubital postérieur. — 10, nerf du long abducteur du pouce. — 11, nerf du court extenseur du pouce. — 12, nerf du long extenseur du pouce. — 13, nerf de l'extenseur propre de l'index. — 14, branche terminale pour le carpe. — 15, nerf cubital, avec 16, sa branche cutanée dorsale. — 17, collatéraux dorsaux des doigts.

long du bord postérieur du long supinateur et se divise alors en trois rameaux, que l'on distingue en externe, moyen, interne (fig. 562, 4) :

a. *Rameau externe.* — Le rameau externe, continuant la direction du nerf qui le fournit, longe le bord externe de la main et vient constituer le *nerf collatéral dorsal externe du pouce.* Il abandonne parfois, tout près de son origine, un filet à l'éminence thénar. Ce *filet thénarien*, bien décrit par Lejars (1890) se distribue en partie à la peau de l'éminence thénar, en partie au muscle court abducteur du pouce, qui, recevant d'autre part un rameau du médian, se trouve avoir ainsi une double innervation.

b. *Rameau moyen.* — Le rameau moyen descend en arrière du premier espace interosseux et se subdivise lui-même en deux filets : un filet externe, qui forme le *nerf collatéral dorsal interne du pouce ;* un filet interne, qui s'épuise en filaments très fins dans la peau qui recouvre la face dorsale de la première phalange de l'index.

c. *Rameau interne.* — Le rameau interne enfin, après s'être anastomosé comme nous l'avons déjà vu (p. 695) avec une division du nerf cubital, abandonne quelques filets très grêles à la peau du dos de la main et se partage ensuite en deux filets terminaux. Ces deux filets, se séparant à angle aigu, se portent, l'un vers la racine de l'index, l'autre vers la racine du médius, et fournissent chacun un pinceau de ramuscules à la peau qui recouvre la face dorsale de la première phalange de ces deux doigts.

En résumé, le nerf radial, comme le médian et le cubital, fournit des branches musculaires et des branches cutanées :

a. Par ses *branches musculaires*, il innerve : 1° tous les muscles de la région postérieure du bras ; 2° tous les muscles de la région externe et de la région postérieure de l'avant-bras ; 3° un muscle de l'éminence thénar, le court abducteur du pouce (pas constant).

b. Par ses *branches cutanées*, il préside à la sensibilité de la peau : 1° de la partie postéro-interne du bras ; 2° de la face postérieure de l'avant-bras (partie moyenne seulement) ; 3° de la moitié externe du dos de la main ; 4° de la face dorsale du pouce ; 5° de la face dorsale de la première phalange de l'index ; 6° de la face dorsale (moitié externe seulement) de la première phalange du médius.

RÉSUMÉ DU NERF RADIAL

a). *Branches collatérales*		r. cutané interne. n. du triceps et de l'anconé. r. cutané externe. r. du brachial antérieur. r. du long supinateur. r. du premier radial externe.
b). *Branches terminales.*	*Br. postérieure* .	r. du deuxième radial externe. r. du court supinateur. r. pour tous les muscles de la région postérieure de l'avant-bras, excepté l'anconé. r. articulaires. r. pour le court abducteur du pouce.
	Br. antérieure .	r. carpiens et métacarpiens. 1er et 2e collatéraux dorsaux.

Variétés. — Le nerf radial peut, pour gagner la face postérieure du bras, passer par le quadrilatère que suit le circonflexe, au-dessus du grand rond par conséquent. — J'ai vu plusieurs fois le nerf radial donner un rameau au muscle sous-scapulaire. — Il envoie un petit rameau au trou nourricier de l'humérus. — Le rameau de la longue portion du triceps fournit un filet arti-

culaire à la capsule de l'épaule (W. Krause). — Villar (*Bull. Soc. anat.*, 1888) a vu le radial émettre un rameau qui, après un certain trajet, se bifurquait : l'une des branches se rendait au vaste interne ; l'autre se fusionnait avec le nerf cubital. — Le nerf de l'anconé est décrit comme provenant du nerf du vaste externe (Cruveilhier), du nerf du vaste interne (Henle), de la branche terminale postérieure du radial (Lusckha). Krause estime que ce muscle reçoit deux rameaux : l'un, supérieur, qui vient du tronc du radial, en empruntant l'un ou l'autre des rameaux des vastes; l'autre, inférieur, qui émane de la branche postérieure du radial. — Du nerf de l'anconé se détache un rameau articulaire pour le coude (Langer). — On a vu la branche terminale antérieure double. — Cette dernière branche peut fournir un rameau à la paume de la main.

Sur le dos de la main, la branche antérieure du radial peut être remplacée, en partie ou même quelquefois en totalité, par les nerfs voisins : le musculo-cutané, la branche postérieure du radial et même le cubital, que j'ai vu dans un cas s'avancer jusqu'au côté interne du pouce. — Par contre, la branche cutanée du radial peut, plus importante qu'à l'ordinaire, se distribuer au quatrième doigt ou même au cinquième, prenant ainsi la place du cubital. J'ai observé deux faits de ce genre : dans le premier cas, la branche dorsale du cubital s'arrêtait à la racine du petit doigt et ne prenait aucune part à l'innervation des doigts; dans le second, elle se terminait sur le côté interne du petit doigt, en constituant un dixième collatéral très grêle.

G. — Nerfs collatéraux des doigts

Chacun des cinq doigts reçoit quatre rameaux nerveux qui cheminent verticalement le long de ses bords et que l'on désigne, pour cette raison, sous le nom de *nerfs collatéraux des doigts*. De ces quatre nerfs, deux sont principalement destinés à la face antérieure : ce sont les collatéraux palmaires, que l'on distingue, d'après leur situation, en collatéral palmaire interne et collatéral palmaire externe. Les deux autres se distribuent à la face dorsale : ce sont les collatéraux dorsaux, que l'on distingue également en collatéral dorsal interne et collatéral dorsal externe.

1° Collatéraux palmaires. — Les collatéraux palmaires longent latéralement les tendons fléchisseurs et se partagent, au niveau de la dernière phalange, en deux filets terminaux : l'un antérieur, qui s'épanouit dans la pulpe des doigts ; l'autre, postérieur, qui se ramifie dans le derme sous-unguéal. Chaque collatéral palmaire s'anastomose, en outre : en avant, avec le deuxième collatéral palmaire du doigt auquel il appartient ; en arrière, avec le collatéral dorsal correspondant.

2° Collatéraux dorsaux. — Les collatéraux dorsaux s'épuisent, en filaments très grêles, sous la peau qui recouvre la face dorsale des doigts.

3° Provenance des nerfs collatéraux des doigts. — Ce mode de distribution générale des collatéraux étant connu, il ne sera pas inutile de rappeler sommairement quelle est leur provenance :

a. Les *collatéraux palmaires* étant au nombre de dix, les sept premiers, en allant du pouce au petit doigt, proviennent du médian ; les trois autres sont fournis par le cubital (fig. 555 et 556).

b. Les *collatéraux dorsaux* sont également au nombre de dix. On admettait autrefois, et quelques classiques admettent encore aujourd'hui, que les cinq premiers sont fournis par le radial, les cinq derniers par le cubital. Les recherches de Henle (*Nervenlehre*, 1873, p. 499) et de Richelot (*Arch. de Physiologie*, 1875, p. 116), confirmées aujourd'hui par la plupart des anatomistes, ne nous permettent pas d'accepter cette formule comme parfaitement exacte. Les deux collatéraux dorsaux du pouce proviennent bien du radial; de même, les deux collatéraux dorsaux du petit doigt émanent du cubital et descendent, comme sur le pouce, jusqu'à la phalange unguéale. Mais, pour les trois doigts du milieu, index, médius et annulaire, l'innervation est tout autre. Les rameaux dorsaux, collatéraux

dorsaux tout rudimentaires, que le radial et le cubital envoient à ces trois doigts (fig. 562), se distribuent exclusivement à la face dorsale de la première phalange et ne dépassent pas ou ne dépassent que très peu l'articulation de la première phalange avec la seconde. Les rameaux destinés à la face dorsale de la deuxième et de la troisième phalange, véritables collatéraux dorsaux de ces trois doigts du milieu, sont fournis par les collatéraux palmaires correspondants : par le médian, pour l'index et le médius ; par le médian encore, pour le côté externe de l'annulaire ; par le cubital, enfin, pour le côté interne du même doigt (fig. 562 et 564).

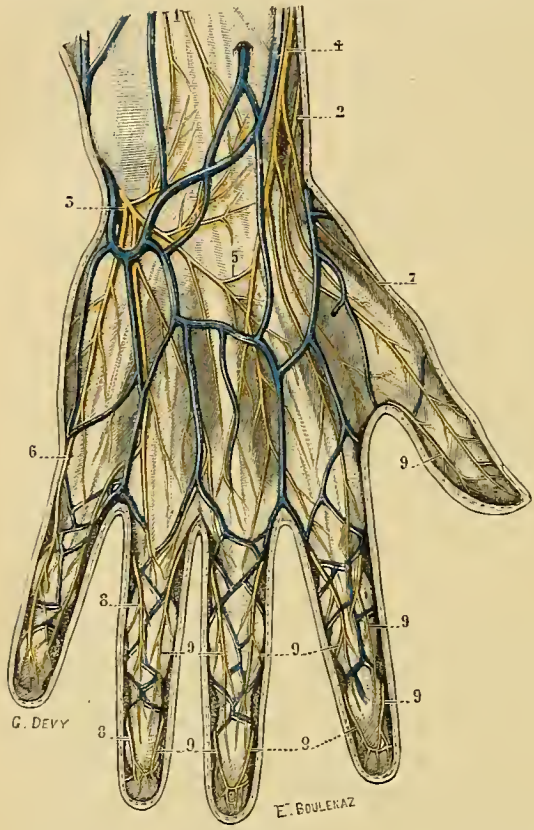

Fig. 562.

Nerfs de la face dorsale de la main.

1, rameaux cutanés de la face dorsale de l'avant-bras. — 2, nerf musculo-cutané. — 3, nerf cubital. — 4, nerf radial. — 5, anastomose entre ces deux nerfs. — 6, collatéral dorsal interne du petit doigt. — 7, collatéral dorsal externe du pouce. — 8, rameaux provenant d'une branche palmaire du cubital. — 9, 9, 9, 9, 9, 9, rameaux provenant des branches palmaires du médian.

4° Mode de terminaison des collatéraux des doigts. sensibilité récurrente. — Nous venons de voir que chacun des doigts reçoit quatre nerfs collatéraux, deux pour la région palmaire, deux pour la région dorsale. Si nous nous en tenions à ces simples données fournies par le scalpel, nous en conclurions que chaque nerf collatéral se distribue à une région déterminée des doigts et que chaque doigt possède, en conséquence, quatre territoires à innervation indépendante.

Les recherches expérimentales d'Arloing et Tripier (*Arch. de Physiologie*, 1869, p. 33 et 307) sont en opposition formelle avec de pareilles conclusions. Ces expérimentateurs sectionnent, sur le chien, l'un des quatre collatéraux qui se rendent à un doigt. Cette section devrait, ce semble, entraîner la paralysie dans un quart de la peau du doigt. Or, il n'en est rien : aucun changement ne survient dans la sensibilité. La section de deux nerfs collatéraux la modifie à peine. Celle de trois nerfs collatéraux ne fait que l'atténuer et il faut, pour l'abolir entièrement, sectionner à la fois les quatre collatéraux. L'enseignement qui découle de ces expériences est que le champ de distribution des nerfs collatéraux est beaucoup plus étendu qu'on serait tenté de le croire avec les seules données de l'anatomie descriptive. Chacun d'eux, soit par ses rameaux directs, soit par les rameaux anastomotiques qu'il jette sur les nerfs voisins, couvre de ses ramifications terminales toutes les parties du doigt et, comme corollaire, chaque partie du doigt, si minime soit-elle, reçoit des fibres nerveuses des quatre collatéraux.

Les expériences d'Arloing et Tripier ont mis en lumière ce deuxième fait que, lorsqu'un nerf cutané de la main a été sectionné, le bout central et le bout périphérique sont l'un et l'autre également sensibles. Toutefois, cette sensibilité du bout périphérique n'est qu'une sensibilité d'emprunt, appartenant en réalité aux filets nerveux voisins. Elle s'explique nettement par la disposition anatomique suivante : au moment de se terminer dans les téguments des doigts, les nerfs collatéraux jettent sur les nerfs voisins un certain nombre de leurs fibres, lesquelles, se réfléchissant sur elles-mêmes et suivant un trajet récurrent, remontent vers les centres. Il s'ensuit que, lorsqu'on excite le bout périphérique d'un nerf sectionné, l'excitation rencontre dans ce bout périphérique un certain nombre de fibres, qui ont conservé leurs relations avec la moelle et qui, comme telles, sont capables de la recueillir et de la transporter par un chemin détourné jusqu'aux centres récepteurs. C'est de la *sensibilité récurrente* tout à fait analogue à celle que Magendie a constatée depuis longtemps sur les racines antérieures des paires rachidiennes.

Cette explication anatomique n'est pas une simple hypothèse et les fibres récurrentes existent réellement. Arloing et Tripier, en effet, examinant, un mois après l'opération, les deux bouts d'un nerf sectionné, ont constaté la présence : 1° dans le bout périphérique, d'un certain nombre de fibres nerveuses restées saines ; 2° dans le bout central, d'un certain nombre de fibres dégénérées. Ces fibres ne sont autres que nos fibres récurrentes, qui ont dégénéré dans le bout central parce qu'elles ont été séparées de leur ganglion spinal, qui est leur véritable centre trophique, qui, au contraire, sont restées saines dans le bout périphérique parce qu'elles ont conservé leurs relations avec ce même ganglion spinal.

Si l'existence des fibres récurrentes sur les nerfs de la main est un fait anatomique nettement établi, il est impossible de rien préciser en ce qui concerne leur terminaison ultime. Tout ce qu'on peut dire, c'est que la sensibilité récurrente est d'autant plus prononcée qu'on se rapproche davantage de l'extrémité terminale des nerfs. Elle s'atténue graduellement au fur et à mesure qu'on s'éloigne des doigts et, déjà au pli du coude, elle n'existe plus. Aucune de ces fibres ne remonte donc jusqu'aux centres. Il est probable qu'après un certain parcours, variable pour chacune d'elles, elles se séparent du nerf qui leur avait servi momentanément de substratum et qu'elles viennent alors se terminer dans les téguments.

§ III. — Résumé de l'innervation du membre supérieur

Le membre supérieur ou thoracique reçoit trois ordres de nerfs : 1° des *nerfs vasculaires*, vaso-constricteurs et vaso-dilatateurs, qui se distribuent aux vaisseaux et qui, en réglant l'apport du sang, tiennent sous leur dépendance la calorification et la nutrition ; 2° des *nerfs moteurs*, qui se terminent dans les muscles de la vie de relation et qui président aux mouvements, si variés et si importants chez l'homme, du bras, de l'avant-bras et de la main ; 3° des *nerfs sensitifs*, enfin, affectés à la sensibilité.

1° Nerfs vasculaires. — Les nerfs vasculaires forment autour des artères de riches plexus, portant le même nom que les vaisseaux sur lesquels ils sont situés et qu'ils enlacent de leurs mailles irrégulières. Ces nerfs proviennent en majeure partie du plexus sous-clavier (voy. *Grand sympathique*), lequel à son tour tire son origine du ganglion cervical inférieur. Mais, au fur et à mesure qu'ils s'éloignent de leur lieu d'origine, les plexus périvasculaires sont bien certainement renforcés

par des filets additionnels, qui se détachent, sur des points divers, des différentes branches du plexus brachial. J'ai déjà signalé plus haut le filet vasculaire que le nerf musculo-cutané envoie à l'artère humérale et qui se rencontre chez l'homme dans une proportion de une fois sur six. Des filets de même nature se détachent, à l'avant-bras, du nerf cubital et du nerf radial et se jettent sur les artères homonymes. J'ai vu dans un cas, comme je l'ai déjà signalé plus haut, le nerf médian traversé au pli du coude par l'artère cubitale et fournissant à ce vaisseau deux filets à la fois très courts et très grêles. J'ai rencontré aussi assez fréquemment, à la région palmaire, des filets nerveux très ténus qui se détachaient des branches palmaires du médian ou du cubital et se terminaient sur les artères digitales.

Quelle est la nature de ces rameaux que les nerfs du système cérébro-spinal jettent, au cours de leur trajet, sur les artères voisines ? Vont-ils se terminer dans les fibres lisses de ces artères et, dans ce cas, les sollicitent-ils à se contracter ou bien exercent-ils sur elles une influence d'arrêt ? Sont-ce, au contraire, des nerfs sensibles, transportant continuellement aux centres médullaires ou périphériques des sensations de pression intra-vasculaire et réglant ainsi, par voie réflexe, les circulations locales ? Nous l'ignorons complètement : seule, l'expérimentation physiologique pourrait résoudre le problème.

2° Nerfs moteurs. — Les muscles de l'épaule, du bras, de l'avant-bras et de la main reçoivent leurs nerfs du plexus brachial.

A. Provenance des différents nerfs musculaires. — Le tableau suivant indique, pour chaque muscle, le mode d'origine de son nerf :

I. — Muscles de l'épaule

1° *Deltoïde*	n. circonflexe.
2° *Sus-épineux*	n. sus-scapulaire.
3° *Sous-épineux*	n. sus-scapulaire.
4° *Petit rond*	n. circonflexe.
5° *Grand rond*	n. du grand rond.
6° *Sous-scapulaire*	n. supérieur du sous-scapulaire. n. inférieur du sous-scapulaire.

II. — Muscles du bras

a. Région antérieure.

1° *Longue portion du biceps*	n. musculo-cutané,
2° *Courte portion du biceps*	n. musculo-cutané.
3° *Coraco-brachial*	n. musculo-cutané.
4° *Brachial antérieur*	n. musc.-cut. (*ram. principal*). n. radial (*ram. accessoire*).

b. Région postérieure.

1° *Longue portion du triceps*	n. radial.
2° *Vaste interne*	n. radial.
3° *Vaste externe*	n. radial.

III. — Muscles de l'avant-bras

a. Région antérieure.

1° *Rond pronateur*	n. médian.
2° *Grand palmaire*	n. médian.
3° *Petit palmaire*	n. médian.
4° *Cubital antérieur*	n. cubital.
5° *Fléchisseur commun superficiel*	n. médian.
6° *Fléchisseur commun profond* — *moitié interne*	n. cubital.
6° *Fléchisseur commun profond* — *moitié externe*	n. médian.

7° *Fléchisseur propre du pouce*	n. médian.
8° *Carré pronateur*	n. médian.

b. Région postérieure.

1° *Extenseur commun des doigts*	n. radial.
2° *Extenseur propre du petit doigt*	n. radial.
3° *Cubital postérieur*	n. radial.
4° *Anconé*	n. radial.
5° *Long abducteur du pouce*	n. radial.
6° *Court extenseur du pouce*	n. radial.
7° *Long extenseur du pouce*	n. radial.
8° *Extenseur propre de l'index*	n. radial.

c. Région externe.

1° *Long supinateur*	n. radial.
2° *Premier radial externe*	n. radial.
3° *Deuxième radial externe*	n. radial.
4° *Court supinateur*	n. radial.

IV. — Muscles de la main

a. Région thénar.

1° *Court abducteur du pouce*	n. médian. n. radial.
2° *Court fléchisseur du pouce* { *faisceau externe*	n. médian.
2° *Court fléchisseur du pouce* { *faisceau interne*	n. cubital.
3° *Opposant du pouce*	n. médian.
4° *Adducteur du pouce*	n. cubital.

b. Région hypothénar.

1° *Palmaire cutané*	n. cubital.
2° *Adducteur du petit doigt*	n. cubital.
2° *Court fléchisseur du petit doigt*	n. cubital.
4° *Opposant du petit doigt*	n. cubital.

c. Région palmaire moyenne.

1° *Premier lombrical*	n. médian.
2° *Deuxième lombrical*	n. médian.
3° *Troisième lombrical*	n. cubital.
4° *Quatrième lombrical*	n. cubital.
5° *Interosseux palmaires*	n. cubital.
6° *Interosseux dorsaux*	n. cubital.

B. Résumé. — En résumé, le nerf *circonflexe* se rend à deux muscles de l'épaule, le deltoïde et le petit rond. — Le nerf *radial* innerve tous les muscles de la région postérieure du bras, ainsi que tous les muscles des deux régions postérieure et externe de l'avant-bras. — Le nerf *musculo-cutané* se distribue aux trois muscles de la région antérieure du bras. — Le nerf *médian*, à son tour, innerve tous les muscles de la région antérieure de l'avant-bras, à l'exception du cubital antérieur et des deux faisceaux internes du fléchisseur commun profond des doigts. Il innerve aussi, à la main, les deux premiers lombricaux et tous les muscles de l'éminence thénar, moins l'adducteur du pouce et le faisceau interne du court fléchisseur du pouce. — Le nerf *cubital*, enfin, innerve tous les autres muscles, c'est-à-dire : à l'avant-bras, le cubital antérieur et les deux faisceaux internes du fléchisseur commun profond des doigts ; à la main, tous les muscles de l'éminence hypothénar, l'adducteur du pouce, le faisceau interne du court fléchisseur du pouce, les deux derniers lombricaux et tous les interosseux, soit palmaires, soit dorsaux.

C. Nerf fléchisseur et nerf extenseur. — Mais le mode de distribution des

nerfs moteurs du membre supérieur peut être ramené à une formule beaucoup plus simple. En effet, les trentre-trois muscles du bras, de l'avant-bras et de la main, considérés à un point de vue général, peuvent être divisés en deux groupes. Les uns se disposent à la face postérieure ou dorsale du membre et produisent des mouvements d'extension, dont la supination de l'avant-bras n'est qu'une variété : ce sont les *muscles supinato-extenseurs*. Les autres, antagonistes des premiers, s'étalent à la face antérieure ou ventrale du membre et tiennent sous leur dépendance les mouvements de flexion, dont la pronation de l'avant-bras n'est encore qu'une variété : ce sont les *muscles pronato-fléchisseurs*.

De ces deux groupes musculaires, le premier reçoit ses nerfs du radial, qui devient ainsi le *nerf supinato-extenseur* ou tout simplement le *nerf extenseur du membre supérieur*. Le deuxième groupe musculaire est innervé par le médian, par le musculo-cutané et par le cubital. Mais ces trois nerfs occupent, dans l'aisselle, le même plan superficiel. De plus, le cubital et le musculo-cutané se détachent l'un et l'autre du médian et nous pouvons parfaitement, rattachant ces trois nerfs à un seul et même système, considérer le médian comme le tronc principal, le musculo-cutané et le cubital comme deux branches collatérales de ce tronc nerveux. L'anatomie comparée justifie pleinement un telle synthèse. L'innervation du groupe musculaire pronato-fléchisseur se trouve ainsi ramenée à l'unité : tous les muscles qui le constituent reçoivent leurs rameaux nerveux du nerf médian, qui devient alors le *nerf pronato-fléchisseur* ou, tout simplement, le *nerf fléchisseur du membre supérieur*.

Au total, l'innervation motrice du membre supérieur se réduit à cette formule aussi simple que précise : tous les rameaux destinés aux muscles proviennent de deux troncs nerveux :

a. L'un, le *nerf extenseur* (nerf radial), occupe le plan postérieur ou dorsal du membre et innerve tous les muscles qui, en se contractant, produisent l'extension ou la supination :

b. L'autre, le *nerf fléchisseur* (nerf médian avec ses deux branches principales, le cubital et le musculo-cutané), chemine sur le plan antérieur ou ventral du membre et se distribue à tous les muscles qui, au point de vue fonctionnel, se rattachent à la flexion ou à la pronation.

3° Nerfs sensitifs. — Les nerfs sensitifs se rendent sur tous les points où il y a des impressions à recueillir : dans les os, dans le périoste, dans les muscles eux-mêmes, sur les aponévroses, sur les ligaments, sur les séreuses articulaires, dans la peau. De tous ces nerfs, les plus importants, ceux qu'il est le plus indispensable de connaître, sont bien certainement les nerfs cutanés. Chacun d'eux se distribue à une partie déterminée des téguments, qui constitue ce qu'on est convenu d'appeler son *territoire*. Ces territoires cutanés de l'innervation sensitive sont fort nombreux et il convient de les étudier séparément sur l'épaule, au bras, à l'avant-bras, au poignet et à la main (voy. fig. 563 et 564).

A. Épaule. — La face antérieure de l'épaule reçoit ses nerfs de la branche sus-acromiale du plexus brachial (1). Sa face postérieure est encore innervée, dans sa partie toute supérieure, par cette même branche sus-acromiale (1) ; dans sa partie moyenne et dans sa partie inférieure, elle reçoit ses nerfs du circonflexe (2).

B. Bras. — Le bras nous présente quatre territoires, que nous distinguerons, d'après leur situation, en antérieur, postérieur, interne et externe :

a. *Territoire antérieur.* — Le territoire antérieur occupe la partie moyenne de la face antérieure du bras et répond assez exactement aux limites du muscle biceps ; c'est le territoire du nerf brachial cutané interne (4).

b. *Territoire postérieur.* — Le territoire postérieur revêt, de même, la forme

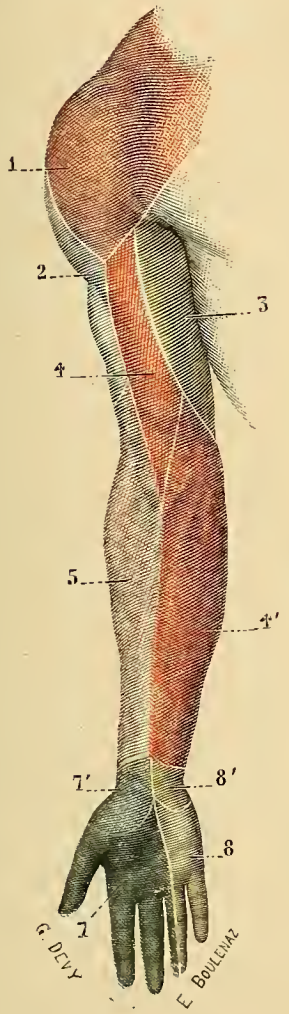

Fig. 563.

Territoires des nerfs cutanés du membre supérieur, vus sur la face antérieure.

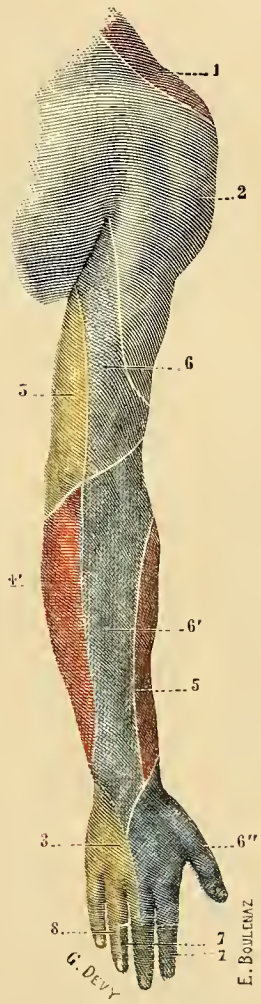

Fig. 564.

Territoires des nerfs cutanés du membre supérieur, vus sur la face postérieure.

1, rameaux du plexus cervical. — 2, nerf circonflexe ou axillaire. — 3, accessoire du brachial cutané interne. — 4, 4', brachial cutané interne. — 5, musculo-cutané. — 6, 6', 6'', radial. — 7, médian, avec 7', son rameau cutané palmaire. — 8, cubital, avec 8', son rameau cutané palmaire.

d'une bande longitudinale, occupant la partie moyenne de la face postérieure du bras ; il reçoit ses nerfs du radial (6).

c. *Territoire externe.* — Le territoire externe appartient au nerf circonflexe (2) ; il longe le côté externe du bras et s'arrête d'ordinaire à trois ou quatre travers de doigt au-dessus de l'épicondyle.

d. *Territoire interne.* — Le territoire interne occupe le côté interne du bras ; il

est innervé par l'accessoire du brachial cutané interne (3), anastomosé, comme on le sait, avec les rameaux perforants du deuxième et du troisième intercostal. Ce territoire descend jusqu'à l'épitrochlée.

C. Avant-bras. — A l'avant-bras, nous avons tout d'abord deux grands territoires : celui du brachial cutané interne (4), occupant le côté interne de l'avant-bras ; celui du musculo-cutané (5), situé sur le côté externe. L'un et l'autre remontent en haut un peu au-dessus du pli du coude et descendent en bas jusqu'à la région du poignet.

Le territoire du brachial cutané interne et le territoire du musculo-cutané se rejoignent en avant le long de la ligne axiale du membre. En arrière, au contraire, ils sont séparés l'un de l'autre par une zone ou bande longitudinale, qui reçoit ses nerfs du radial et qui constitue un troisième territoire, le territoire radial de l'avant-bras (1) : il fait suite, en haut, au territoire radial du bras et se continue, en bas, avec le territoire radial du dos de la main.

D. Poignet et main. — Les territoires nerveux du poignet et de la main doivent être examinés séparément à la face palmaire et à la face dorsale :

a. *Face palmaire.* — A la face palmaire, tout d'abord, nous avons deux territoires seulement : celui du médian en dehors (7',7'), celui du cubital en dedans (8,8'). La limite séparative de ces deux territoires est assez bien indiquée par une ligne légèrement oblique, qui partirait du milieu du poignet et aboutirait à l'extrémité libre de l'annulaire en suivant la ligne axiale de ce dernier doigt. Il convient d'ajouter que, sur l'éminence thénar, le médian est très souvent remplacé, en totalité ou en partie seulement, soit par le musculo-cutané, soit par le filet thénarien du radial.

b. *Face dorsale.* — A la face dorsale, nous retrouvons encore le médian et le cubital. Mais à ces deux nerfs vient s'en ajouter un troisième, le radial (6''), ce qui porte à trois le nombre des territoires sensitifs de la face dorsale de la main et des doigts. L'étendue respective de chacun de ces territoires est la suivante :

Le *territoire du cubital* (8) comprend dans ses limites la moitié interne du dos de la main, le petit doigt tout entier et une partie seulement de l'annulaire et du médius : sur l'annulaire, il occupe la première phalange et la moitié interne des deux autres ; sur le médius, la moitié interne seulement de la première phalange.

Le *territoire du radial* (6''), à son tour, s'étend sur la moitié externe du dos de la main, sur le pouce, sur la première phalange de l'index et sur la moitié externe seulement de la première phalange du médius. Il convient d'ajouter (ceci peut avoir son importance en clinique) que, sur le dos de la main, le territoire du radial et celui du cubital se pénètrent plus ou moins, dans la plupart des cas, au niveau de leurs points de contact sur la ligne médiane, je veux dire qu'ils sont séparés l'un de l'autre, non pas par une simple ligne, mais plutôt par une zone mixte, innervée à la fois par le cubital et le radial. La largeur de cette zone mixte varie beaucoup suivant les sujets : Zander a vu plusieurs fois la peau de la région dorsale de la main être innervée à la fois par les deux nerfs précités depuis son bord radial jusqu'à son bord cubital.

Le *territoire du médian* (7), enfin, fort réduit, comme nous le montre la figure 564, est limité aux trois doigts du milieu et occupe, sur ces doigts, les régions respectées par le cubital et par le radial, c'est-à-dire : 1° sur l'index, le dos de la deuxième et de la troisième phalange ; 2° sur le médius, le dos également de la deuxième et de la troisième phalange ; 3° sur l'annulaire, la moitié externe seule-

ment de ces mêmes phalanges, la moitié interne appartenant au territoire du cubital.

ARTICLE IV

NERFS INTERCOSTAUX

(Branches antérieures des 1er, 2e, 3e, 4e, 5e, 6e, 7e, 8e, 9e, 10e, 11e *et* 12e *nerfs dorsaux.)*

Les nerfs intercostaux, ainsi appelés parce qu'ils parcourent d'arrière en avant les espaces intercostaux, sont constitués par les branches antérieures des douze paires dorsales. A la fois sensitifs et moteurs, ils sont destinés aux parois du thorax et de l'abdomen. Au nombre de douze, ils se distinguent en premier, deuxième, troisième, etc., en allant de haut en bas : le premier est situé dans le premier espace intercostal, le douzième immédiatement au-dessous de la douzième côte.

Les nerfs intercostaux présentent des *caractères généraux*, qui permettent de les comprendre dans une description commune, et aussi des *caractères particuliers* qui les distinguent les uns des autres.

§ I. — Caractères communs a tous les nerfs intercostaux

1° Origine. — Les nerfs intercostaux prennent ce nom, immédiatement en dehors des trous de conjugaison, au moment où les troncs nerveux rachidiens se bifurquent chacun en une branche postérieure et une branche antérieure. Ils répondent à ce niveau au ligament costo-transversaire supérieur, qui sépare l'une de l'autre, pour chaque paire dorsale, ces deux branches de bifurcation.

2° Anastomoses, trajet et rapports. — Dès son origine, chaque nerf intercostal abandonne deux filets anastomotiques (*rami communicantes*) au cordon du grand sympathique (fig. 607) : un *filet supérieur ou ascendant*, qui se rend au ganglion thoracique situé au-dessus ; un *filet inférieur* ou *descendant*, qui se porte dans le ganglion situé au-dessous. Après avoir fourni ces deux rameaux, le nerf intercostal se dirige en dehors vers l'espace intercostal correspondant. Il chemine, d'abord, entre le muscle intercostal externe et la lame fibreuse qui prolonge jusqu'aux corps vertébraux le muscle intercostal interne. Il s'engage, ensuite, entre les deux muscles intercostaux et conserve cette situation jusqu'à l'extrémité antérieure de l'espace intercostal, où il se termine.

Considéré dans ses rapports avec les côtes, le nerf intercostal est situé tout d'abord à égale distance de la côte qui est au-dessus et de la côte qui est au-dessous. Mais, en atteignant la région de l'angle, il s'infléchit en haut pour se rapprocher du bord inférieur de la côte qui est au-dessus et il s'accole alors au côté inférieur des vaisseaux intercostaux, qui cheminent parallèlement à lui en occupant la gouttière costale. On sait que l'artère intercostale est située immédiatement au-dessus du nerf, la veine intercostale immédiatement au-dessus de l'artère (fig. 533, t. I, p. 733).

3° Distribution. — Dans leur long trajet demi-circulaire autour du thorax, les nerfs intercostaux fournissent de nombreux rameaux, que l'on peut distinguer en rameaux musculaires, rameaux sous-costaux, rameaux anastomotiques, rameaux cutanés ou perforants :

1° Rameaux musculaires. — Très nombreux, toujours très grêles et d'une longueur très variable, ces rameaux se perdent dans les muscles intercostaux internes et externes, dans les sous-costaux, dans le triangulaire du sternum, dans les sur-costaux, dans les muscles de l'abdomen.

Les quatre premiers nerfs intercostaux fournissent, en outre (Riel.ender), quelques filets très déliés, qui viennent se distribuer aux quatre digitations du muscle petit dentelé postérieur et supérieur. De même, les trois avant-derniers nerfs intercostaux (9e, 10e, 11e) envoient des filets au petit dentelé postérieur et inférieur.

Fig. 565.

Schéma, montrant le mode d'origine et de distribution d'un nerf dorsal.

1, moelle épinière, coupée en travers. — 2, racine antérieure. — 3, racine postérieure, avec 3', son ganglion. — 4, tronc du nerf dorsal. — 5, sa branche postérieure. — 6, sa branche antérieure ou nerf intercostal. — 7, rameau perforant latéral, avec : 7', son filet postérieur ; 7" son filet antérieur. — 8, rameau perforant antérieur, avec : 8', son filet externe ; 8", son filet interne.

D'autre part, les six derniers nerfs intercostaux, de préférence les septième, huitième et onzième, abandonnent un certain nombre de rameaux au muscle diaphragme. Ces rameaux phréniques des nerfs intercostaux, décrits depuis déjà longtemps par Luschka (1853) et étudiés à nouveau par Cavalié (1896), sont extrêmement grêles. Ils se détachent des branches intercostales au moment où ces dernières vont franchir les insertions costales du diaphragme. De là, ils se portent vers le muscle, soit isolément, soit en compagnie de petites artérioles issues des intercostales. Ils se distribuent exclusivement à la portion marginale du diaphragme, la plus grande partie du muscle étant innervée par le nerf phrénique.

2° Rameaux sous-costaux. — Je désigne sous ce nom des filets excessivement déliés qui, après avoir perforé le muscle intercostal interne, se portent sur la face interne, soit de la côte qui est au-dessus, soit de la côte qui est au-dessous. Ils se terminent dans le périoste, dans l'os, probablement aussi dans le feuillet pariétal de la plèvre.

3° Rameaux anastomotiques. — Indépendamment des *rami communicantes* signalés plus haut, qui unissent les nerfs intercostaux aux ganglions thoraciques du grand sympathique, quelques nerfs intercostaux s'anastomosent avec les nerfs intercostaux voisins à l'aide de petits filets qui croisent, soit verticalement, soit obliquement, la face interne des côtes.

4° Rameaux cutanés ou perforants. — Ils sont au nombre de deux pour chaque nerf : un rameau perforant latéral et un rameau perforant antérieur (fig. 565).

a. *Rameau perforant latéral.* — Le rameau perforant latéral (7) se sépare du nerf intercostal à la partie moyenne de l'espace intercostal. Il perfore alors de dedans en dehors le muscle intercostal externe et se partage immédiatement après en deux rameaux secondaires : l'un, *antérieur* (7"), qui se dirige d'arrière en

avant et vient se distribuer à la peau de la région antérieure du thorax ; l'autre, *postérieur* (7'), qui se porte en arrière et s'épuise dans la peau de la paroi latérale.

b. *Rameau perforant antérieur.* — Le rameau perforant antérieur (8) constitue la portion terminale du nerf intercostal. Toujours moins considérable que le précédent, ce rameau arrive à la peau dans le voisinage de la ligne médiane antérieure et se partage immédiatement après en deux groupes de filets : des *filets internes* (8''), qui se distribuent à la peau de la région médiane du tronc ; des *filets externes* (8'), qui se portent d'avant en arrière à la rencontre du rameau antérieur du nerf perforant latéral et s'épuisent, comme ce dernier, dans la peau de la paroi antérieure du thorax.

§ II. — Caractères particuliers des différents nerfs intercostaux.

1° Premier nerf intercostal. — Le premier nerf intercostal se distingue de tous les autres intercostaux par sa ténuité relative. Il ne représente, du reste, qu'une bien faible portion de la première branche dorsale, la plus grosse portion de cette branche se rendant, comme nous l'avons déjà vu, au plexus brachial.

Le premier nerf intercostal se caractérise encore par ce fait qu'il n'a pas de rameau perforant latéral. L'équivalent de ce rameau doit être recher-

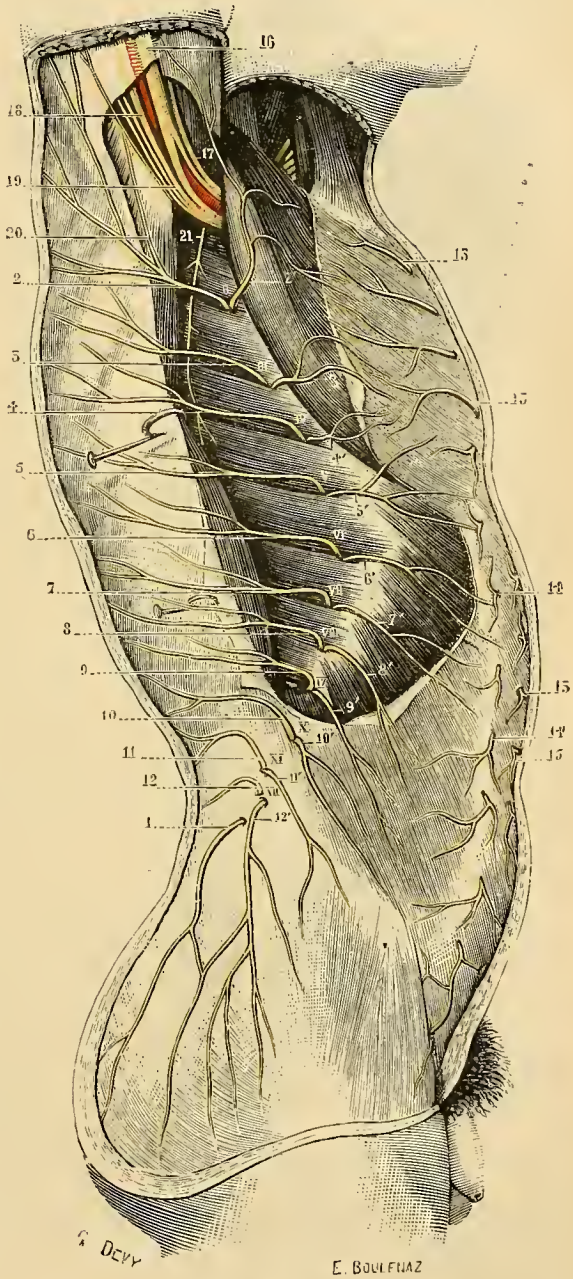

Fig. 566.

Rameaux perforants des nerfs intercostaux.

I, rameau du premier nerf lombaire, destiné à la fesse. — II, III, IV..... XII, rameaux perforants latéraux des deuxième, troisième, quatrième...? douzième nerfs intercostaux, avec : 2, 3, 4..... 12, leurs filets postérieurs ; 2', 3', 4'.... 12', leurs filets antérieurs. — 13, 13, perforants antérieurs thoraciques. — 14, 14, perforants externes abdominaux. — 15, 15, perforants internes abdominaux. — 16, nerf médian. — 17, nerf musculo-cutané. — 18, nerf cubital. — 19, nerf brachial cutané interne et son accessoire. — 20, son anastomose avec le rameau perforant latéral du deuxième intercostal. — 21, nerf du grand dentelé.

ché (Schwalbe) dans une partie des fibres nerveuses qui sont apportées au plexus brachial par la branche antérieure de la première paire dorsale et qui viennent s'accoler ensuite au nerf brachial cutané interne ou à son accessoire.

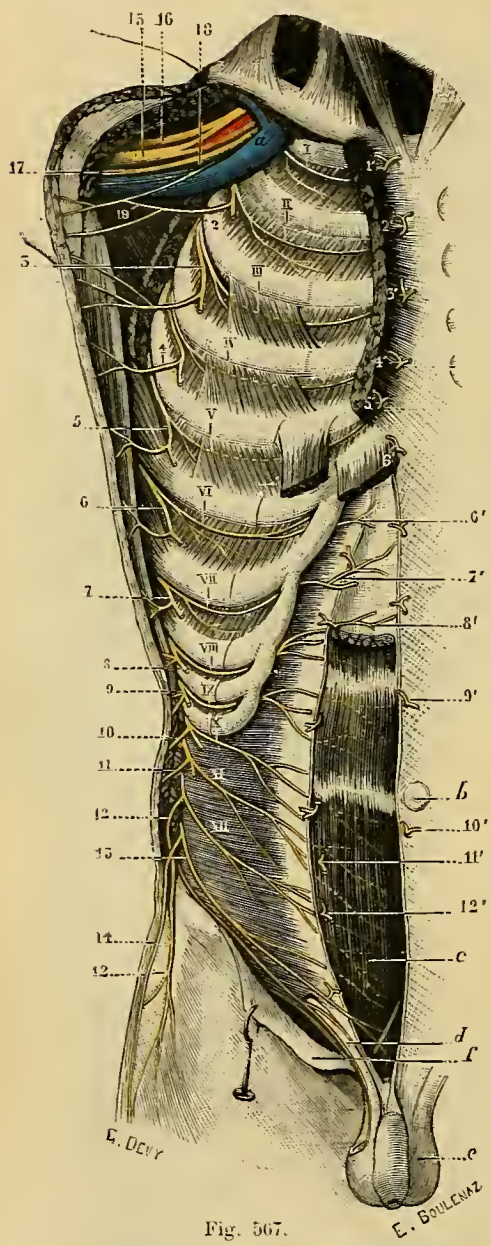

Fig. 567.

Nerfs intercostaux, vus latéralement après ablation des muscles superficiels.

(Les muscles intercostaux externes ont été réséqués dans les troisième, quatrième et cinquième espaces intercostaux, enlevés entièrement dans les autres espaces.)

Envisagé au point de vue de son trajet et de sa distribution, le premier nerf intercostal contourne le bord externe de la première côte, s'étend jusqu'au sternum et de là se distribue à la peau.

2° Deuxième nerf intercostal. — Le deuxième nerf intercostal est remarquable en ce que son rameau perforant latéral, au lieu de se distribuer aux téguments du thorax, se porte en dehors, pénètre dans l'aisselle, s'y anastomose avec l'accessoire du brachial cutané interne et, finalement, s'épuise dans la peau de la région interne du bras. Nous avons déjà vu que ce nerf envoyait ordinairement (Cuningham) un rameau anastomotique à la branche qui, de la première paire dorsale, se rend au plexus brachial.

3° Troisième nerf intercostal. — Son rameau perforant latéral débouche, comme celui du nerf précédent, sur la paroi interne du creux de l'aisselle. Il abandonne un petit filet à la peau de la région mammaire et vient se distribuer ensuite à la peau de la face interne du bras, en s'anastomosant avec l'accessoire du brachial cutané interne.

4° Quatrième et cinquième nerfs intercostaux. — Ces deux nerfs se distinguent par les trois particularités suivantes : 1° le filet postérieur de leur rameau perforant latéral se distribue à la face postérieure de l'épaule : 2° le filet antérieur de ce même rameau est

I, II, III.... XII, premier, deuxième, troisième..... douzième nerfs intercostaux, avec : 1, 2, 3, 4, 5, 6, 7, 8, 9, 10, 11, 12, leurs rameaux perforants latéraux ; 1', 2', 3', 4', 5', 6', 7', 8', 9', 10', 11', 12', leurs rameaux perforants antérieurs. — 13, premier nerf lombaire, avec 14, son rameau fessier. — 15, nerf médian. — 16, musculo-cutané. — 17, nerf cubital. — 18, nerf brachial cutané interne et son accessoire. — 19, son anastomose avec le rameau perforant latéral du deuxième intercostal.

a, veine axillaire. — *b*, ombilic. — c, muscle grand droit réséqué en haut. — *d*, cordon. — *e*, bourse. — f, aponévrose du grand oblique, érignée en bas.

principalement destiné à la glande mammaire et au mamelon ; 3° leur extrémité antérieure, enfin, fournit, au voisinage du sternum, quelques filets moteurs au muscle triangulaire.

5° **Sixième et septième nerfs intercostaux.** — Les sixième et septième nerfs intercostaux rentrent dans la description générale. Ils présentent cependant, comme caractères distinctifs, quelques rameaux plus ou moins grêles, qui se détachent du tronc nerveux à des niveaux variables et qui se distribuent à la partie supérieure des muscles grand oblique et grand droit de l'abdomen.

6° **Huitième, neuvième, dixième et onzième nerfs intercostaux.** — Les huitième, neuvième, dixième et onzième nerfs intercostaux sont situés, tout d'abord, dans les espaces intercostaux formés par les fausses côtes, entre l'intercostal externe et l'intercostal interne. Arrivés à l'extrémité antérieure de ces espaces, ils croisent obliquement les cartilages costaux, s'engagent alors entre les muscles larges de l'abdomen, auxquels ils abandonnent de nombreux filets, et atteignent ainsi le bord externe du grand droit. Là, ils fournissent un *premier rameau perforant antérieur*, qui traverse d'arrière en avant le bord externe de ce muscle et se distribue ensuite à la peau. Puis, ils pénètrent dans la gaine du grand droit, abandonnent plusieurs filets à ce muscle et, finalement, perforent son bord interne (*deuxième rameau perforant antérieur*) pour venir se distribuer à la peau de la région médiane de l'abdomen.

Il résulte de la description qui précède que le muscle grand droit de l'abdomen est traversé d'arrière en avant par une double rangée verticale de rameaux perforants, qui sont destinés à la peau et qui correspondent, l'un au bord externe du muscle, l'autre à son bord interne (fig. 566 et 567).

Quant aux rameaux perforants latéraux des 8e, 9e, 10e et 11e nerfs intercostaux, ils perforent le grand oblique avant de se rendre au territoire cutané auquel ils sont destinés. Ils suivent du reste, pour atteindre ce territoire, un trajet de plus en plus oblique en bas et en avant.

7° **Douzième nerf intercostal.** — Le douzième nerf intercostal, auquel nous ne donnons ce nom que par analogie, puisqu'il ne chemine pas dans un espace intercostal comme les nerfs précédents, mais bien au-dessous de la dernière côte, sort du canal rachidien entre la douzième vertèbre dorsale et la première lombaire. Après avoir envoyé un rameau anastomotique au premier nerf lombaire, il croise en avant les insertions costales du muscle carré des lombes, longe le bord inférieur de la douzième côte, s'engage entre le transverse et le petit oblique, puis entre le petit oblique et le grand oblique et se termine de la même façon que les quatre branches précédemment décrites.

Le rameau perforant latéral du douzième nerf intercostal se distingue de tous les autres par son trajet et sa distribution. Après avoir perforé le muscle grand oblique, il se porte verticalement en bas dans le tissu cellulaire sous-cutané, croise la crête iliaque et s'épanouit alors en de nombreux et longs rameaux, qui se perdent dans la peau de la région fessière.

RÉSUMÉ D'UN NERF INTERCOSTAL

a. *Rameaux anastomotiques*, pour.	grand sympathique. nerfs intercostaux voisins.
b. *Rameaux sous-costaux*, pour	périoste. os. plèvre costale.

c). *Rameaux musculaires*, pour . . . . . intercostaux internes et externes.
sous-costaux.
surcostaux.
petits dentelés postérieurs.
muscles de l'abdomen.

d). *Rameaux cutanés* . . . . . perforant antérieur.
perforant postérieur.

Variétés. — Les nerfs intercostaux se divisent parfois en deux rameaux, qui cheminent parallèlement dans les espaces intercostaux et se réunissent de nouveau après un trajet plus ou moins long. — Les anastomoses entre les nerfs intercostaux voisins ne sont pas constantes et sont sujettes à de nombreuses variations. On les observe le plus souvent (W. Krause) entre le deuxième et le quatrième. — Le premier nerf intercostal peut s'épuiser dans les muscles intercostaux du premier espace et manquer ainsi de rameau perforant antérieur. — La branche cutanée fessière du douzième nerf intercostal peut être fournie par le premier nerf lombaire : dans ce cas, le rameau perforant latéral du douzième nerf intercostal se distribue aux téguments compris entre la douzième côte et la crête iliaque. — L'anastomose du douzième nerf intercostal avec le premier nerf lombaire est très variable dans son volume et dans sa situation : elle peut se faire le long du bord externe du carré des lombes ou même dans l'épaisseur de la paroi abdominale.

ARTICLE V

PLEXUS LOMBAIRE

(*Branches antérieures des* 1er, 2e, 3e *et* 4e *nerfs lombaires.*)

On donne le nom de plexus lombaire à l'ensemble des anastomoses que contractent entre elles, avant leur distribution périphérique, les branches antérieures des quatre premiers nerfs lombaires.

1° Mode de constitution du plexus. — Pour former le plexus, les quatre nerfs précités, au sortir des trous de conjugaison, se comportent comme suit (fig. 568) :

a. La *branche antérieure de la première paire lombaire* reçoit une anastomose du douzième nerf intercostal et envoie à son tour à la branche antérieure de la deuxième lombaire une anastomose oblique en bas et en dehors. Puis, elle se partage en deux branches, appelées branches abdomino-génitales.

b. La *branche antérieure de la deuxième lombaire* envoie de même une forte anastomose à la branche antérieure de la troisième et se divise ensuite en deux branches, qui sont le nerf fémoro-cutané et le génito-crural.

c. La *branche antérieure de la troisième lombaire*, après avoir fourni un rameau d'origine au nerf obturateur, poursuit son trajet de dedans en dehors et constitue le nerf crural.

d. La *branche antérieure de la quatrième lombaire*, enfin, se partage en trois rameaux : un rameau ascendant, qui rejoint le nerf crural et le renforce ; un rameau moyen, qui n'est autre que la portion principale du nerf obturateur ; un rameau descendant, qui se porte vers la branche antérieure de la cinquième paire lombaire et se réunit à elle pour constituer le tronc lombo-sacré, l'une des branches d'origine les plus importantes du plexus sacré.

2° Forme. — Il résulte de la description qui précède que chacune des branches antérieures des nerfs lombaires est reliée aux branches voisines par des anastomoses obliques, qui abordent les troncs nerveux ou s'en détachent sous des angles aigus. Comme le fait judicieusement remarquer Hirschfeld, la première branche s'anastomose avec la seconde tout près du trou de conjugaison ; la seconde s'anas-

tomose avec la troisième un peu plus en dehors ; la troisième s'anastomose avec la quatrième plus en dehors encore ; ce qui fait que, dans son ensemble, le plexus lombaire affecte la forme d'un triangle dont la base repose sur la colonne vertébrale et dont le sommet répond à l'union de la troisième lombaire avec le rameau ascendant de la quatrième.

3° Situation et rapports. — Le plexus lombaire est profondément situé dans l'angle dièdre que forment les corps vertébraux avec les apophyses transverses correspondantes. Il est recouvert par le muscle psoas, que la plupart de ses branches efférentes sont obligées de traverser pour se rendre à leur champ de distribution. Le sympathique lombaire est situé en dedans et en avant de lui, sur la partie antéro-latérale des corps vertébraux.

4° Anastomoses. — Le plexus lombaire contracte les trois anastomoses suivantes :

a. Il s'anastomose tout d'abord, à sa partie supérieure, avec le dernier nerf intercostal par la branche, ci-dessus mentionnée, que ce dernier nerf envoie au premier nerf lombaire.

b. Il s'anastomose également, à sa partie inférieure, avec le plexus sacré, par le rameau descendant que la quatrième lombaire jette dans le nerf lombo-sacré.

c. Il est relié enfin aux ganglions du sympathique lombaire par des *rami communicantes,* qui sont ordinairement au nombre de deux pour chacune de ses branches constitutives. Rappelons, en passant, que ces *rami communicantes,* pour arriver au cordon du sympathique, traversent les arcades que présente le psoas à son insertion sur les corps vertébraux.

Fig. 568.
Schéma indiquant le mode de constitution du plexus lombaire.

DXII, douzième paire dorsale. — LI, LII, LIII, LIV, LV, les cinq paires lombaires.

(Les branches légèrement teintées en noir représentent les branches terminales du plexus ; les autres, les branches collatérales.

5° Distribution. — Indépendamment de quelques rameaux, naturellement très courts, qu'il abandonne au muscle carré des lombes, au grand psoas et au petit psoas (*nerfs du carré des lombes, du grand psoas, du petit psoas*), le plexus lombaire fournit six branches que l'on divise, comme celles du plexus brachial, en deux groupes :

1° *Branches collatérales ;*
2° *Branches terminales.*

§ I. — Branches collatérales du plexus lombaire

Les branches collatérales (fig. 569) sont au nombre de quatre, savoir : le nerf grand abdomino-génital, le nerf petit abdomino-génital, le nerf fémoro-cutané et le nerf génito-crural.

1° Nerf grand abdomino-génital. — Le nerf grand abdomino-génital (fig. 569, 1) tire son origine du premier nerf lombaire. Il traverse le psoas à sa partie postérieure et supérieure et, se portant obliquement en bas et en dehors, il glisse tout d'abord

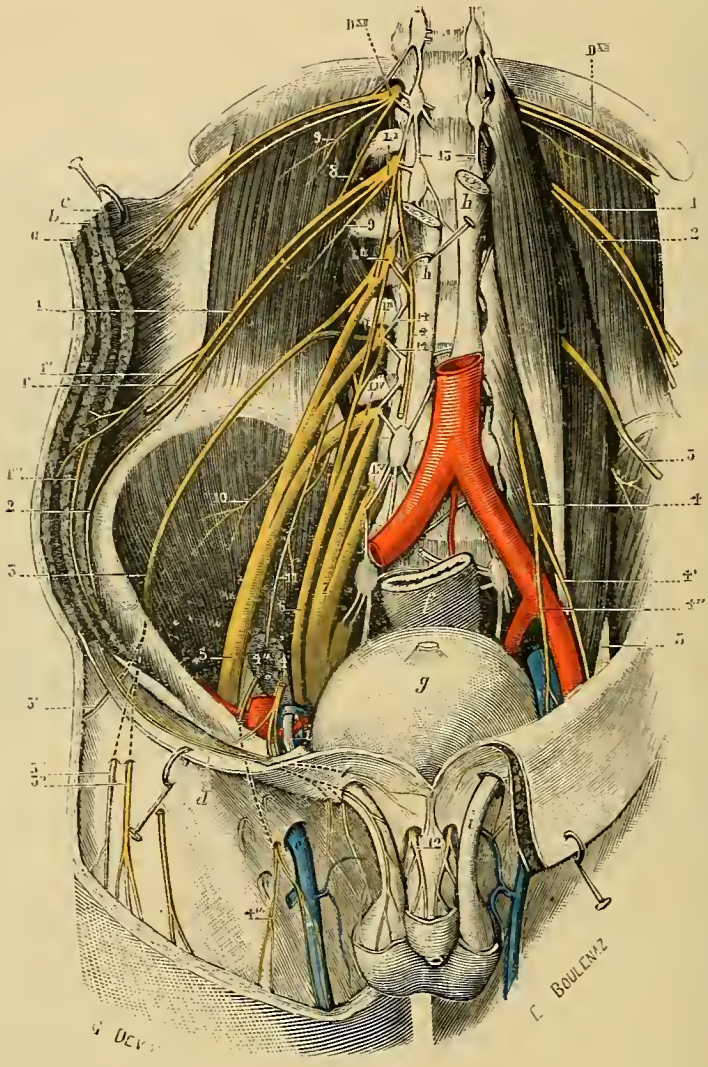

Fig. 569.

Plexus lombaire et ses branches.

D^{XII}, douzième nerf intercostal. — L^{I}, L^{II}, L^{III}, L^{IV}, L^{V}, branches antérieures des premier, deuxième, troisième, quatrième et cinquième nerfs lombaires.

1, nerf grand abdomino-génital, avec : 1', son rameau fessier ; 1'', son rameau abdominal ; 1''', son rameau génital. — 2, nerf petit abdomino-génital. — 3, fémoro-cutané, avec : 3', son rameau fessier ; 3'', son rameau fémoral — 4, nerf génito-crural, avec : 4', son rameau génital ; 4'', son rameau crural. — 5, nerf crural. — 6, nerf obturateur. — 7, nerf lombo-sacré. — 8, anastomose du douzième intercostal avec le premier nerf lombaire. — 9, 9, nerfs du carré des lombes. — 10, nerf du muscle iliaque. — 11, nerf du muscle psoas. — 12, nerf dorsal de la verge. — 13, portion lombaire du grand sympathique. — 14, 14, *rami communicantes*.

a, muscle grand oblique ; — *b*, petit oblique ; — *c*, transverse ; — *d*, aponévrose du grand oblique, érignée en bas pour laisser voir le canal inguinal ; — *e*, veine saphène interne ; — *f*, rectum ; — *g*, vessie ; — *h*, *h*, piliers du diaphragme ; — *i*, cordon inguinal.

entre le carré des lombes et le péritoine. Il s'engage ensuite entre le muscle transverse et le muscle petit oblique, longe la crête iliaque et, après avoir fourni un

rameau cutané pour la région fessière (ce rameau n'est pas constant), il se divise à la partie antérieure de cette crête en deux rameaux, un rameau abdominal et un rameau génital :

a. *Rameau abdominal.* — Le rameau abdominal (1″) se porte transversalement de dehors en dedans, d'abord entre le transverse et le petit oblique, puis entre les deux obliques. Il donne plusieurs filets à ces trois muscles et, comme les intercostaux, se termine, au niveau du bord externe du grand droit de l'abdomen, en fournissant deux filets : 1° un filet cutané, qui se dirige d'arrière en avant et, sous le nom de *premier perforant cutané antérieur*, vient se distribuer à la peau qui répond au côté externe du grand droit ; 2° un filet musculo-cutané, qui s'engage dans l'épaisseur du muscle grand droit, lui abandonne un certain nombre de ramuscules et, finalement, le perfore d'arrière en avant au voisinage de son bord interne pour venir, sous le nom de *deuxième perforant cutané antérieur*, se terminer dans les téguments qui avoisinent la ligne médiane.

b. *Rameau génital.* — Le rameau génital (1‴), continuant la direction du tronc dont il émane, se porte obliquement de haut en bas et de dehors en dedans. Comme le précédent, il traverse le petit oblique, chemine quelque temps entre le petit oblique et le grand oblique et s'engage ensuite dans le canal inguinal, qu'il parcourt dans toute son étendue. Au sortir de ce canal, il fournit les deux filets suivants : 1° un *filet pubien*, qui se porte transversalement vers la peau du pubis ; 2° un *filet génital*, qui descend verticalement en bas et se perd, par plusieurs ramifications très déliées, dans la peau du scrotum chez l'homme, dans la peau des grandes lèvres chez la femme.

2° Nerf petit abdomino-génital. — Le nerf petit abdomino-génital (fig. 569, 2) naît également du premier nerf lombaire. Beaucoup plus grêle que le nerf précédent, au-dessous duquel il est situé, il chemine parallèlement à lui dans l'épaisseur de la paroi abdominale et, comme lui, se divise, dans le voisinage de l'épine iliaque antéro-supérieure, en deux rameaux, un rameau abdominal et un rameau génital :

a. *Rameau abdominal.* — Le rameau abdominal, destiné à la paroi abdominale, se réunit, dans la plupart des cas, avec le rameau abdominal de la branche précédente et en partage la distribution. Quand il reste indépendant, il se termine en envoyant des filets moteurs aux muscles de l'abdomen et des filets cutanés aux téguments qui les recouvrent.

b. *Rameau génital.* — Le rameau génital traverse le canal inguinal et se termine, comme le rameau de même nom du nerf grand abdomino-génital, en fournissant un *filet pubien* pour la peau du pubis et un *filet génital* pour la peau du scrotum chez l'homme, de la grande lèvre chez la femme.

3° Nerf fémoro-cutané. — Le nerf fémoro-cutané (fig. 569, 3) se détache ordinairement de la branche antérieure de la deuxième paire lombaire. Il traverse obliquement la partie postérieure du psoas, croise le muscle iliaque contre lequel l'applique le fascia iliaca et s'échappe du bassin par l'échancrure innominée qui est comprise entre les deux épines iliaques antérieures. A sa sortie du bassin, il se loge dans un dédoublement de l'aponévrose fémorale et se divise, à un ou deux travers de doigt au-dessous de l'épine iliaque antéro-supérieure, quelquefois plus haut, en deux rameaux ; un rameau fessier et un rameau fémoral :

a. *Rameau fessier.* — Le rameau fessier (3'), se portant en dehors et en arrière,

croise le muscle tenseur du fascia lata et s'épanouit ensuite en plusieurs filets divergents, qui se distribuent à la peau de la région fessière.

b. *Rameau fémoral.* — Le rameau fémoral (3''), continuant le trajet vertical du nerf dont il émane, descend jusqu'au genou, en couvrant de ses ramifications la peau de la région antéro-externe de la cuisse (fig. 573, 1'').

4° Nerf génito-crural. — Le nerf génito-crural (fig. 569, 4) tire son origine du deuxième nerf lombaire. Il s'engage immédiatement après dans l'épaisseur du psoas, qu'il traverse obliquement de haut en bas et d'arrière en avant. Dégagé du psoas, il glisse quelque temps le long de la face antérieure de ce muscle, chemine ensuite en avant des artères iliaque primitive et iliaque externe et se partage, un peu au-dessus du ligament de Fallope, en deux rameaux terminaux, un rameau génital et un rameau crural :

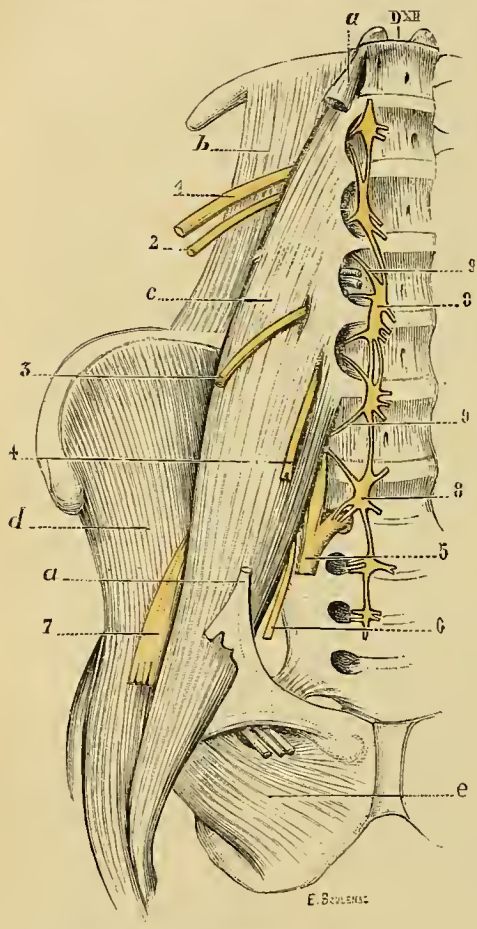

Fig. 570.

Rapports des branches du plexus lombaire avec le muscle psoas iliaque.

DXII, douzième dorsale. — *a*, *a*, petit psoas, réséqué dans sa partie moyenne. — *b*, carré des lombes. — *c*, grand psoas. — *d*, muscle iliaque. — *e*, obturateur externe.

1, nerf grand abdomino-génital. — 2, nerf petit abdomino-génital. — 3, nerf fémoro-cutané. — 4, nerf génito-crural. — 5, tronc lombo-sacré. — 6, nerf obturateur. — 7, nerf crural. — 8, ganglions du grand sympathique. — 9, *rami communicantes*.

a. *Rameau génital.* — Le rameau génital (4') se dirige vers l'orifice abdominal du canal inguinal. Là, il abandonne quelques filets, toujours forts grêles, qui se perdent dans le muscle transverse, dans le petit oblique, jusque dans le crémaster. Puis, il parcourt dans toute son étendue le canal inguinal, en sort par son orifice cutané et se distribue alors à la peau du scrotum chez l'homme, à la peau de la grande lèvre chez la femme.

b. *Rameau crural.* — Le rameau crural (4'') se porte, avec l'artère iliaque externe, vers l'anneau crural. Il croise perpendiculairement l'artère circonflexe iliaque, sort du bassin par le côté externe de l'anneau crural et arrive dans le triangle de Scarpa. Dans ce triangle, il est situé au-devant de l'artère fémorale, immédiatement au-dessous de l'aponévrose superficielle, qui, comme on le sait, prend ici le nom de fascia cribriformis (t. I, p. 857). Il descend ainsi jusqu'à 2 ou 3 centimètres au-dessous de l'arcade fémorale. S'infléchissant alors d'arrière en avant, il perfore le fascia cribriformis et, arrivé dans le tissu cellulaire sous-cutané, se partage en plusieurs filets cutanés qui se distribuent à la peau de la partie antérieure et supérieure de la cuisse.

RÉSUMÉ DU PLEXUS LOMBAIRE

a). *Branches collatérales*	N. gr. abomino-génital	r. abdominal.
		r. génital.
	N. pet. abdomino-génital	r. abdominal.
		r. génital.
	N. fémoro-cutané	r. fessier.
		r. fémoral.
	N. génito-crural	r. génital.
		r. crural.
b). *Branches terminales*	N. OBTURATEUR (*voy plus loin p.* 721).	
	N. CRURAL (*voy. plus loin p.* 723).	

Variétés. — Le *grand abdomino-génital* s'anastomose fréquemment avec le douzième nerf intercostal dans l'épaisseur de la paroi abdominale, un peu au-dessus de la crête iliaque. — Il fournit quelquefois un rameau cutané, plus ou moins développé, pour la région fessière (voy., à propos de cette branche, HOLL, *Ueber die Lindennerven*, in Wiener med. Jahrbücher, 1880).

Le *petit abdomino-génital* est quelquefois fort grêle. — On l'a vu manquer (HIRSCHFELD).

Le *fémoro-cutané* suit quelquefois le même trajet que le crural, jusqu'à l'arcade de Fallope. — Il peut se détacher de ce même nerf crural, soit dans le bassin, soit au niveau même de l'arcade de Fallope. — Les deux nerfs fémoro-cutané et crural peuvent s'anastomoser dans leur trajet intra-pelvien. — La branche fessière du fémoro-cutané peut manquer : elle est suppléée, dans ce cas, par le rameau cutané fessier du nerf grand abdomino-génital ou bien par quelques filets qui se détachent du fémoro-cutané, à 10 ou 12 centimètres au-dessous de l'arcade crurale, et se portent ensuite à la fesse par un trajet récurrent. — J'ai vu le nerf manquer totalement. Il était suppléé, dans ce cas : pour sa branche fessière, par le rameau cutané fessier du grand abdomino-génital ; pour sa branche fémorale, par le nerf génito-crural. — Je l'ai vu plusieurs fois recevoir, avant sa bifurcation, une anastomose du nerf crural.

Le *génito-crural* peut s'anastomoser (HIRSCHFELD) avec l'un des ganglions lombaires du grand sympathique. — Il se divise quelquefois, dans l'épaisseur même du psoas, en rameau crural et rameau génital. — On a vu le rameau génital, plus développé que d'habitude, remplacer les rameaux génitaux des branches abdomino-génitales. — Par contre, la branche crurale peut être fort grêle ou manquer entièrement. — Il n'est pas rare de voir le génito-crural fournir un filet vasculaire à l'artère iliaque externe.

§ II. — BRANCHES TERMINALES DU PLEXUS LOMBAIRE

Les branches terminales du plexus lombaire (fig. 569) sont au nombre de deux seulement : le nerf obturateur et le nerf crural. Le nerf lombo-sacré, que certains auteurs décrivent comme une troisième branche terminale du plexus lombaire, me paraît devoir être considéré plutôt comme une branche d'origine du plexus sacré ; nous le retrouverons, dans le paragraphe suivant (p. 862), en décrivant ce dernier plexus.

1° Nerf obturateur. — Le nerf obturateur (fig. 569, 6), ainsi appelé parce qu'il sort du bassin par la partie supérieure du trou obturateur, naît du plexus lombaire par trois racines, qui proviennent des deuxième, troisième et quatrième nerfs lombaires. Ces trois racines se portent obliquement en bas et en dehors, en convergeant l'une vers l'autre, et se réunissent dans l'épaisseur même du psoas pour former le tronc nerveux. Ainsi constitué, le nerf obturateur s'échappe du psoas par le côté interne de ce muscle, croise l'articulation sacro-iliaque, passe dans l'angle de bifurcation de l'artère iliaque primitive, longe ensuite la face externe du bassin, un peu au-dessous de la ligne innominée, et arrive ainsi au canal sous-pubien, dans lequel il s'engage avec les vaisseaux obturateurs. A leur entrée dans le canal (fig. 571, 2) et dans le canal lui-même, le nerf obturateur et les vaisseaux homonymes se disposent ordinairement de la façon suivante : le nerf est le plus élevé ; vient ensuite l'artère et, au-dessous de l'artère, la veine.

A. Branches collatérales. — Dans son trajet abdomidal et pelvien, le nerf obturateur ne fournit aucune branche collatérale. A son entrée dans le canal sous-pubien, quelquefois 8 ou 10 millimètres au-dessus de ce canal il abandonne un rameau musculaire (fig. 571, 2') qui, après un court trajet, disparaît dans le bord supérieur du muscle obturateur externe : c'est le *nerf supérieur de l'obturateur externe*. Il est souvent double.

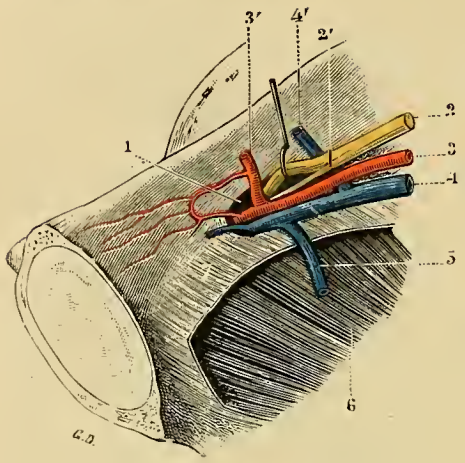

Fig. 571.

L'entrée du nerf obturateur dans le canal sous-pubien (côté droit).

1, canal sous-pubien. — 2, nerf obturateur, avec : 2' le rameau supérieur du muscle obturateur externe. — 3, artère obturatrice, avec : 3' son anastomose avec l'épigastrique. — 4, veine obturatrice, avec : 4' son anastomose avec la veine épigastrique. — 5, branche veineuse allant au plexus vésico-prostatique. — 6, muscle obturateur interne, avec son aponévrose.

B. Branches terminales. — Dans le canal sous-pubien lui-même, le nerf obturateur se partage en deux branches terminales, l'une antérieure, l'autre postérieure :

a. *Branche antérieure.* — La branche antérieure (fig. 572, 2), continuant la direction du tronc, s'échappe par l'orifice antérieur du canal sous-pubien, se place entre le pecliné et le court adducteur et, là, se divise en un certain nombre de branches, qui sont destinées au petit adducteur, au moyen adducteur et au droit interne :

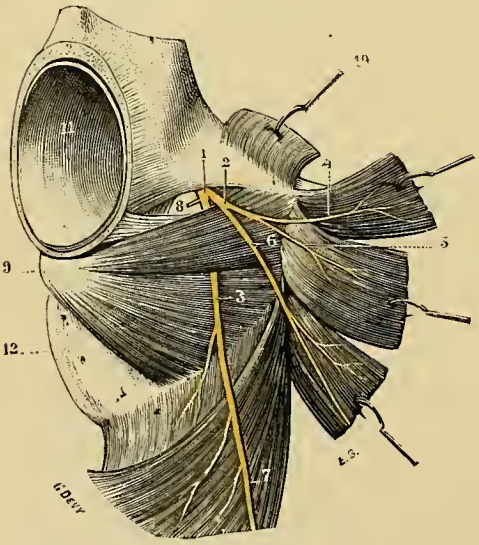

Fig. 572.

Le nerf obturateur à sa sortie du canal sous-pubien.

1, nerf obturateur, avec : 2, sa branche antérieure ou interne ; 3, sa branche postérieure ou externe ou nerf du grand adducteur. — 4, nerf du moyen adducteur. — 5, nerf du petit adducteur. — 6, nerf du droit interne. — 7, rameau du nerf du grand adducteur, descendant jusqu'au genou. — 8, rameau articulaire. — 9, obturateur externe — 10, pectiné. — 11, cavité cotyloïde. — 12, ischion.

Le *nerf du petit adducteur* (fig. 572, 5) pénètre ce muscle par sa face antérieure.

Le *nerf du moyen adducteur* (fig. 572, 4), au contraire, pénètre son muscle par sa face profonde. De ce nerf s'échappe un rameau long et grêle (*rameau anastomotique*, *ramus cutaneus obturatorii* de certains auteurs), qui descend tantôt en avant tantôt en arrière du moyen adducteur et qui vient s'anastomoser, un peu au-dessous de l'anneau du troisième adducteur, avec le saphène interne ou avec son accessoire, souvent avec tous les deux. Ce rameau anastomotique envoie constamment (Cruveilhier) un filet articulaire à la synoviale du genou.

Le *nerf du droit interne* (fig. 572, 6), obliquant en bas et en dedans, passe sous le pecliné et le moyen adducteur et se divise, avant de pénétrer dans le muscle droit interne, en

des rameaux toujours multiples, dont les uns remontent vers les insertions supérieures de ce muscle, tandis que les autres descendent le long de sa face interne.

b. *Branche postérieure.* — La branche postérieure du nerf obturateur (fig. 572,3) se portant directement en bas, sort du canal sous-pubien, tantôt, comme la précédente, par l'orifice antérieur de ce canal, tantôt, comme dans la figure 572, en traversant les faisceaux supérieurs du muscle obturateur externe. Arrivé à la cuisse, entre ce dernier muscle et le court adducteur, elle fournit un certain nombre de rameaux, que nous distinguerons en musculaires et articulaires :

Les *rameaux musculaires* se distribuent en grande partie au muscle grand adducteur (*nerf du grand adducteur*), qu'ils pénètrent par sa face antérieure. Outre ces rameaux destinés au grand adducteur, la branche postérieure de l'obturateur fournit d'ordinaire un rameau au muscle obturateur externe (*nerf inférieur de l'obturateur externe*).

Les *rameaux articulaires* (8) forment deux groupes : les uns, supérieurs, se portent de dedans en dehors, au-dessous du pectiné et se distribuent à la partie interne de l'articulation de la hanche ; les autres, inférieurs, cheminent tout d'abord à la face antérieure du grand adducteur, puis, perforant ce muscle, arrivent au creux poplité et, finalement, se perdent à la partie postérieure de l'articulation du genou.

En résumé, le nerf obturateur est un nerf mixte : ses faisceaux moteurs innervent l'obturateur externe, les trois adducteurs de la cuisse, le droit interne (quelquefois même le pectiné) ; ses faisceaux sensitifs se distribuent, les uns (rameaux articulaires) aux deux articulations de la hanche et du genou, les autres (rameaux cutanés), par l'anastomose que l'obturateur envoie au saphène, à la peau de la face interne du genou et de la jambe.

RÉSUMÉ DU NERF OBTURATEUR

a'. *Branches collatérales.*		N. sup^r de l'obturateur externe.
b). *Branches terminales.*	Br. antérieure.	N. du droit interne. N. du petit adducteur. N. du moyen adducteur.
	Br. postérieure	N. du grand adducteur. N. inf^r de l'obturateur externe. R. articulaires. { pour la hanche. pour le genou. N. du grand adducteur

Variétés. — Pour les *anomalies de l'obturateur* et l'*obturateur accessoire* (voy. p. 728).

2° Nerf crural. — Le nerf crural (fig. 569, 5), la plus volumineuse des branches du plexus lombaire, est un nerf à la fois sensitif et moteur, destiné aux muscles de la face antérieure de la cuisse et à la peau de la partie antéro-interne du membre inférieur. Il tire son origine des deuxième, troisième et quatrième paires lombaires par trois grosses racines, qui convergent l'une vers l'autre et se réunissent dans l'épaisseur du muscle psoas.

Le tronc qui résulte de cette union se dégage du psoas sur son côté externe. Il se jette alors dans la gouttière profonde formée par le psoas et l'iliaque, parcourt cette gouttière dans toute son étendue et arrive ainsi à l'arcade fémorale, où il se termine en fournissant un certain nombre de branches, que nous décrirons tout à l'heure.

Envisagé au point de vue de ses rapports, le nerf crural est situé tout d'abord

dans l'épaisseur du psoas. Au sortir de ce muscle, il vient se placer au-dessous du fascia iliaca dans la couche cellulo-graisseuse qui sépare cette aponévrose des muscles sous-jacents.

Dans son trajet pelvien, le nerf crural suit constamment le bord externe du psoas ; le bord interne de ce muscle, nous le savons déjà (t. I, p. 1045) est longé par l'artère iliaque externe. Les deux organes, nerf crural et artère iliaque externe, sont donc séparés l'un de l'autre par toute la largeur du psoas. Or, comme le psoas diminue graduellement de largeur au fur et à mesure qu'il s'éloigne de la colonne lombaire, il s'ensuit que le nerf crural est d'autant plus rapproché de l'artère qu'on l'examine sur un point plus voisin de l'arcade fémorale. Au niveau de cette arcade, artère et nerf ne sont plus séparés l'un de l'autre que par un tout petit faisceau musculaire, recouvert en dedans par la bandelette ilio-pectinée.

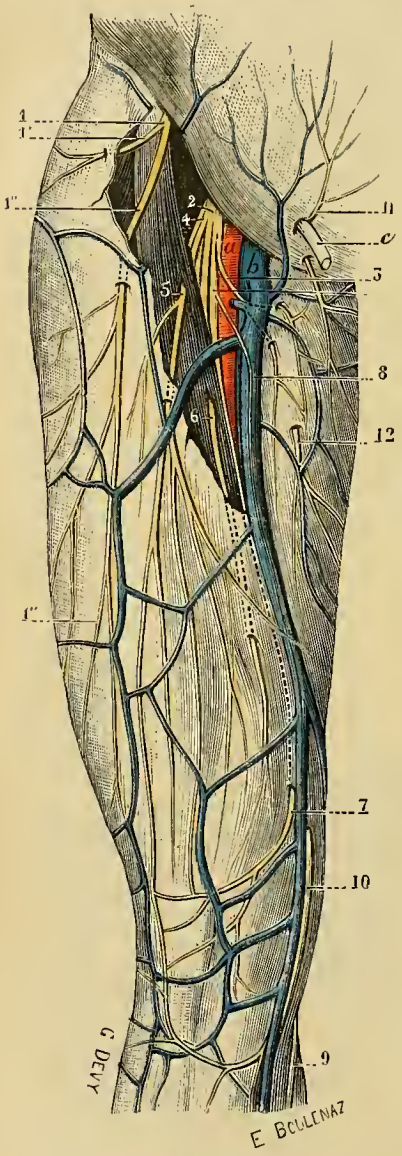

Fig. 573.
Nerfs superficiels de la face antérieure de la cuisse.

Dans le bassin, le nerf crural abandonne, comme branches collatérales : 1° un *rameau interne* destiné au psoas (*nerf du psoas*) ; il pénètre le muscle par sa face postérieure ; 2° des *rameaux externes*, au nombre de deux à quatre, qui se portent obliquement en bas et en dehors, cheminent quelque temps à la surface du muscle iliaque et, finalement, pénètrent dans son épaisseur (*nerfs de l'iliaque*) ; 3° un *rameau inférieur*, vasculaire, qui se rend à l'artère fémorale ; ce nerf, *nerf de l'artère fémorale*, peut se détacher du crural à la partie supérieure de la cuisse, comme aussi il naît directement du troisième nerf lombaire. Beck a pu suivre l'un de ses filets collatéraux jusque dans le canal médullaire du fémur.

Arrivé à la cuisse, le nerf crural se divise, immédiatement au-dessous de l'arcade fémorale, en quatre branches terminales (fig. 573 et 574), qui se disposent de la façon suivante. — Deux de ces branches occupent un plan antérieur, ce sont : en dehors, le nerf musculo-cutané externe ; en dedans, le nerf musculo-cutané interne. — Les deux autres occupent un plan postérieur, ce sont : en dehors, le nerf du quadriceps ; en dedans, le nerf saphène interne. Nous allons étudier séparément chacune de ces branches.

1, nerf fémoro-cutané, avec : 1', son rameau fessier ; 1'', son rameau fémoral. — 2, nerf crural. — 3, musculo-cutané interne. — 4, musculo-cutané externe. — 5, *perforant supérieur*. — 6, *perforant moyen*. — 7, 7, accessoire du saphène interne. — 8, filet satellite de la veine saphène interne. — 9, rameau jambier du saphène interne. — 10, son rameau rotulien, constituant le *perforant inférieur*. — 11, rameaux génitaux du plexus lombaire. — 12, rameaux cutanés de l'obturateur.

a, artère fémorale. — *b*, veine fémorale. — *c*, cordon inguinal.

1° Nerf musculo-cutané externe. — Branche terminale superficielle et externe du nerf crural, ce nerf se porte en bas et en dehors, entre le psoas-iliaque et le couturier. Il se partage en deux ordres de rameaux, des rameaux musculaires et des rameaux cutanés :

a. *Rameaux musculaires.* — Les rameaux musculaires se perdent à la face profonde du muscle couturier, auquel ils sont destinés. — Les uns, *rameaux courts*, se distribuent au tiers supérieur de ce muscle. — Les autres, *rameaux longs*, descendent plus ou moins bas le long de son bord interne et ne le pénètrent qu'au niveau de son tiers moyen ou même de son tiers inférieur.

b. *Rameaux cutanés.* — Les rameaux cutanés sont au nombre de trois, le perforant supérieur, le perforant moyen et l'accessoire du saphène interne :

Le *rameau perforant supérieur*, situé d'abord au-dessous du couturier, perfore le bord interne de ce muscle et l'aponévrose fémorale dans le tiers supérieur de la cuisse. Puis, se portant verticalement en bas parallèlement à la branche fémorale du nerf fémoro-cutané, il fournit de nombreux filets qui se distribuent à la peau de la région antérieure de la cuisse. On peut suivre ces filets jusqu'à la face antérieure de la rotule.

Le *rameau perforant moyen* perfore également d'arrière en avant le bord interne du couturier et l'aponévrose fémorale, au niveau de la partie moyenne de la cuisse. Puis, il se porte en bas et un peu en dedans et se distribue à la peau de la partie antéro-interne de la cuisse jusqu'au genou.

Le *rameau accessoire du saphène interne*, un peu moins volumineux que les deux précédents, en dedans desquels il est situé, se partage, peu après son origine, en deux filets, l'un superficiel, l'autre profond. — Le *filet superficiel* ou *filet satellite de la veine saphène interne* descend le long du bord interne du couturier. Il s'accole à la saphène interne et l'accompagne jusqu'au côté interne de l'articulation du genou, où il s'anastomose avec le nerf saphène interne. — Le *filet profond* ou *filet satellite de l'artère fémorale* pénètre dans la gaine des vaisseaux fémoraux et accompagne l'artère jusqu'à l'anneau du troisième adducteur. Là, il s'en sépare, traverse l'aponévrose et s'épanouit alors en plusieurs filets, qui s'anastomosent à la fois avec des filets du saphène interne et des filets du nerf obturateur. De ces différentes anastomoses résulte la formation d'un petit plexus, d'où s'échappent de nombreux ramuscules, destinés aux téguments de la partie interne du genou.

2° Nerf musculo-cutané interne. — Branche terminale superficielle et interne du nerf crural, le nerf musculo-cutané interne se partage immédiatement après son origine en de nombreux filets, que l'on distingue en rameaux musculaires et en rameaux cutanés. Ces filets traversent la gaine des vaisseaux fémoraux en passant les uns en avant, les autres en arrière de l'artère, et se terminent comme suit : les *rameaux musculaires*, dans les deux muscles pectiné et moyen adducteur ; les *rameaux cutanés*, dans la peau de la partie interne et supérieure de la cuisse.

3° Nerf du quadriceps. — Branche terminale profonde et externe du nerf crural, le nerf du quadriceps se divise en quatre rameaux, un pour chacune des quatre portions du muscle extenseur de la jambe. Ces quatre rameaux, très variables dans leur origine, se détachent du nerf crural, tantôt isolément, tantôt par un ou plusieurs troncs communs :

a. *Rameau du droit antérieur.* — Le rameau du droit antérieur se porte en bas

et en dehors au-dessous du muscle droit antérieur, où il se divise en deux filets : un *filet ascendant*, qui remonte vers les insertions iliaques du muscle ; un *filet descendant*, qui longe quelque temps sa face profonde et, finalement, le pénètre au niveau de sa partie moyenne, après s'être précédemment subdivisé en des ramifications plus ténues.

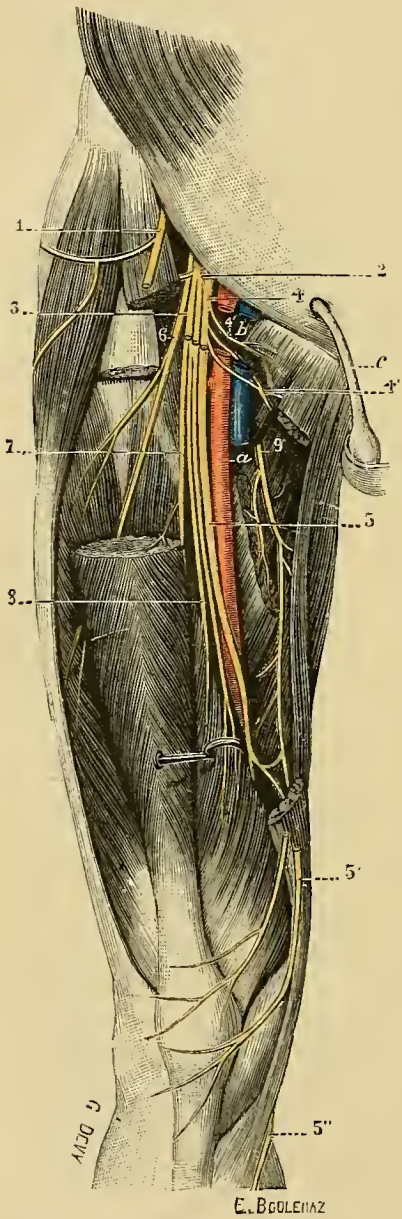

Fig. 574.

Nerfs profonds de la face antérieure de la cuisse.

b. *Rameau du vaste externe.* — Le rameau du vaste externe, se portant également en bas et en dehors, s'engage au-dessous du droit antérieur et se divise en deux filets, dont l'un se rend à la partie supérieure du vaste externe, tandis que l'autre se distribue plus particulièrement à sa partie moyenne. De ce dernier filet se détache un ramuscule destiné à l'articulation du genou.

c. *Rameau du vaste interne.* — Le rameau du vaste interne se portant obliquement en bas et un peu en dedans, chemine parallèlement au nerf saphène interne, en dehors duquel il est situé et avec lequel on pourrait facilement le confondre au premier abord. Mais tandis que le saphène, nerf sensitif, gagne le côté interne du genou, le rameau du vaste interne, nerf moteur, se perd dans le muscle vaste interne au voisinage de l'anneau du troisième abducteur. Chemin faisant, le nerf du vaste interne fournit ordinairement : 1° un *filet osseux*, qui pénètre dans le canal nourricier du fémur ; 2° plusieurs *filets périostiques*, toujours très grêles, qui se ramifient dans le périoste du fémur et de la rotule ; 3° enfin, quelques *filets articulaires*, qui se perdent sur le côté interne de l'articulation du genou.

d. *Rameau du crural.* — Le rameau du crural naît le plus souvent du nerf du vaste interne. Il descend verticalement en bas, s'engage dans l'interstice qui sépare les deux vastes et se divise en deux ou trois filets qui se perdent sur la surface antérieure du muscle crural. L'un de ces filets, plus long que les autres, peut être suivi jusqu'au muscle sous-crural et, plus loin encore, jusque dans la synoviale de l'articulation du genou.

1, nerf fémoro-cutané, avec ses deux rameaux. — 2, nerf crural. — 3, musculo-cutané externe. — 4, musculo-cutané interne, avec : 4', son rameau musculaire ; 4'' son rameau cutané. — 5, nerf saphène interne, avec : 5', son rameau rotulien ; 5'' son rameau jambier. — 6, nerf du vaste externe. — 7, nerf du droit antérieur. — 8, nerf du vaste interne. — 9, nerf obturateur.

a, artère fémorale. — *b*, veine fémorale. — *c*, cordon inguinal et testicule.

4° Nerf saphène interne. — Branche terminale profonde et interne du nerf crural, ce nerf (fig. 574, 5) se porte dès son origine en bas et en dedans, sur le côté externe de la gaine des vaisseaux fémoraux. Puis, il s'engage dans cette gaine, à l'union du tiers supérieur avec le tiers moyen de la cuisse, et chemine alors sur la face antérieure de l'artère fémorale jusqu'à l'anneau du troisième adducteur. Chemin faisant, il fournit habituellement un *filet articulaire* pour le genou (Cruveilhier) et deux *filets cutanés*, qui, perforant l'aponévrose fémorale entre le couturier et le droit interne, viennent se distribuer à la peau de la partie inférieure et postérieure de la cuisse. Arrivé à l'anneau du troisième adducteur, le nerf saphène interne s'échappe de la gaine vasculaire, soit par un orifice qui lui est propre, soit par un orifice qui lui est commun avec l'artère grande anastomotique. Il se place alors au-dessous du muscle couturier et se divise, au niveau du condyle interne du fémur, en deux *rameaux terminaux*, le rameau rotulien et le rameau jambier.

a. *Rameau rotulien.* — Le rameau rotulien (fig. 575, 3) est situé tout d'abord au-dessous du couturier. Il perfore ensuite ce muscle d'arrière en avant, constituant ainsi le troisième rameau perforant de la cuisse ou *rameau perforant inférieur*. Arrivé à la peau, il se dirige obliquement en bas, en avant et en dehors, en décrivant en avant de la rotule une espèce d'anse à concavité dirigée en haut. Finalement, il s'épanouit en de nombreux filets divergents qui se distribuent à la peau de la région rotulienne.

b. *Rameau jambier.* — Le rameau jambier (575, 3') continuant la direction du saphène interne, chemine tout d'abord entre le couturier, qui est en dehors, et le droit interne, qui est en dedans. Il croise ensuite obliquement le tendon de ce dernier muscle, traverse l'aponévrose jambière et s'accole, à partir de ce moment, à la veine saphène interne, avec laquelle il descend verticalement jusqu'à la partie interne du cou-de-pied. Dans son trajet, le rameau jambier abandonne de nombreuses branches collatérales, qui se distribuent à la peau de la moitié interne de la jambe. Il se termine, au niveau du cou-de-pied, en fournissant quelques filets articulaires pour l'articulation tibio-tarsienne et des filets cutanés, qui se ramifient le long du bord interne du pied jusqu'à la racine du gros orteil.

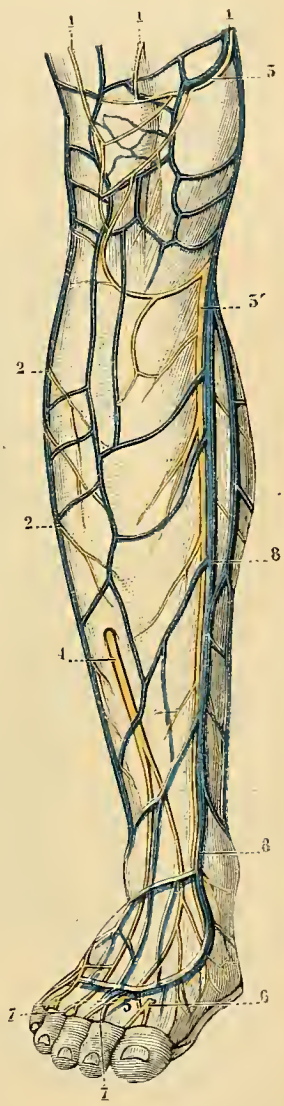

Fig. 575.

Nerfs superficiels de la face antérieure de la jambe.

1, 1, 1, rameaux nerveux superficiels, descendant de la cuisse. — 2, rameaux du cutané péronier. — 3, rameau rotulien et 3', rameau jambier du nerf saphène interne. — 4, nerf musculo-cutané. — 5, son anastomose avec 6, le tibial antérieur. — 7, nerfs collatéraux des doigts. — 8, 8, veine saphène interne.

En résumé, le nerf crural, le plus long de tous les nerfs rachidiens, s'étend depuis la deuxième vertèbre lombaire jusqu'au gros orteil. Il traverse ainsi successivement la région lombaire, la fosse iliaque, la

cuisse, la jambe et le pied. Nerf mixte comme presque tous les nerfs des membres, il fournit des rameaux musculaires et des rameaux cutanés :

a. Ses *rameaux musculaires* se rendent aux muscles psoas-iliaque, pectiné, moyen adducteur, grand droit antérieur de la cuisse, vaste interne, vaste externe et crural.

b. Ses *rameaux cutanés* président à la sensibilité de la peau : 1° de la partie antérieure et interne de la cuisse ; 2° de la partie antérieure et interne de l'articulation du genou; 3° de la moitié interne de la jambe et du bord interne du pied.

RÉSUMÉ DU NERF CRURAL

- a). *Br. collatérales*. . . . . .
  - r. pour le psoas.
  - r. pour l'iliaque.
  - r. vasculaire.
- b). *Br. terminales*. .
  - N. musculo-cutané externe .
    - r. musculaires.
    - r. cutanés...
      - *perforant supérieur*
      - *perforant moyen*.
      - access^re du saphène int.
  - N. musculo-cutané interne .
    - r. musculaires.
    - r. cutanés.
  - N. du quadriceps . . . . .
    - r. du droit antérieur.
    - r. du vaste externe.
    - r. du vaste interne.
    - r. du crural.
  - N. saphène interne. . . . .
    - r. rotulien ou *perforant inférieur*.
    - r. jambier.

Variétés. — 1° *Nerf obturateur*. — Il envoie parfois un filet articulaire à la hanche. — Rauber décrit un filet osseux qui pénètre dans le fémur par le trou nourricier de cet os. — Hyrtl a observé un rameau long et grêle qui traversait d'avant en arrière le grand adducteur, arrivait dans le creux poplité et se terminait dans l'articulation du genou. Le nerf obturateur reçoit parfois une racine surnuméraire du premier nerf lombaire ou du cinquième. — Par contre, l'une de ses racines ordinaires, de préférence celle qui provient du deuxième nerf lombaire, peut manquer. — Le nerf obturateur envoyait un rameau à l'obturateur interne dans un cas de Krause. — Il donne parfois un rameau au pectiné — Le *nerf obturateur accessoire* est un petit nerf surnuméraire que l'on rencontre de 10 à 12 fois p. 100 (29 p. 100 d'après Eisler). Quand il existe, il naît ordinairement du troisième et du quatrième nerf lombaire, plus rarement du troisième nerf seulement. Il peut aussi, dans certains cas, se détacher du trou même de l'obturateur. Se portant en bas et en avant, il longe le bord interne du psoas, passe au-dessus de la branche horizontale du pubis, arrive sous le pectiné, s'y anastomose en anse sur la branche antérieure de l'obturateur, qui débouche du canal sous-pubien, et finalement se termine, partageant le mode de distribution de cette branche, dans le pectiné, dans le grand adducteur et dans la capsule articulaire de la hanche. — Cruveilhier a vu l'obturateur accessoire s'anastomoser avec le saphène interne.

2° *Nerf crural*. — Dubrueil l'a vu passer entre l'artère et la veine fémorale. — Il envoie très fréquemment (normalement d'après Luschka) un rameau au tenseur du fascia lata. — Le *saphène interne* passe quelquefois avec l'artère par l'anneau du troisième adducteur, arrive dans le creux poplité et traverse de nouveau, cette fois d'arrière en avant, les insertions fémorales du grand adducteur, pour poursuivre son trajet ultérieur conformément à la description classique. — Le *rameau perforant inférieur* peut ne pas perforer le couturier. Le nombre des perforants est, dans ces cas, réduit à deux (disposition fréquente). — Il peut provenir d'une branche du musculo-cutané externe. — Le saphène interne se prolonge quelquefois sur le gros orteil, en formant le collatéral dorsal interne de cet orteil.

ARTICLE VI

PLEXUS SACRÉ

(*Branches antérieures du* 5e *nerf lombaire et des* 1er, 2e, 3e *et* 4e *nerfs sacrés*.)

On donne le nom de plexus sacré à l'entrelacement nerveux que forment, avant leur distribution périphérique, les branches antérieures de la dernière lombaire et des quatre premières paires sacrées.

1° Mode de constitution du plexus. — Pour constituer le plexus, les cinq branches précitées se comportent comme suit (fig. 576) :

a. La *branche antérieure de la cinquième lombaire*, grossie de l'anastomose que lui envoie la branche antérieure de la quatrième, se porte obliquement en bas et un peu en dehors vers la grande échancrure sciatique : c'est le *nerf lombo-sacré.*

b. La *branche antérieure de la première paire sacrée* se porte également en bas et en dehors, en longeant le bord supérieur du muscle pyramidal, et se fusionne, au niveau de la grande échancrure sciatique, avec le nerf lombo-sacré.

c. La *branche antérieure de la deuxième paire sacrée* se fusionne de même,

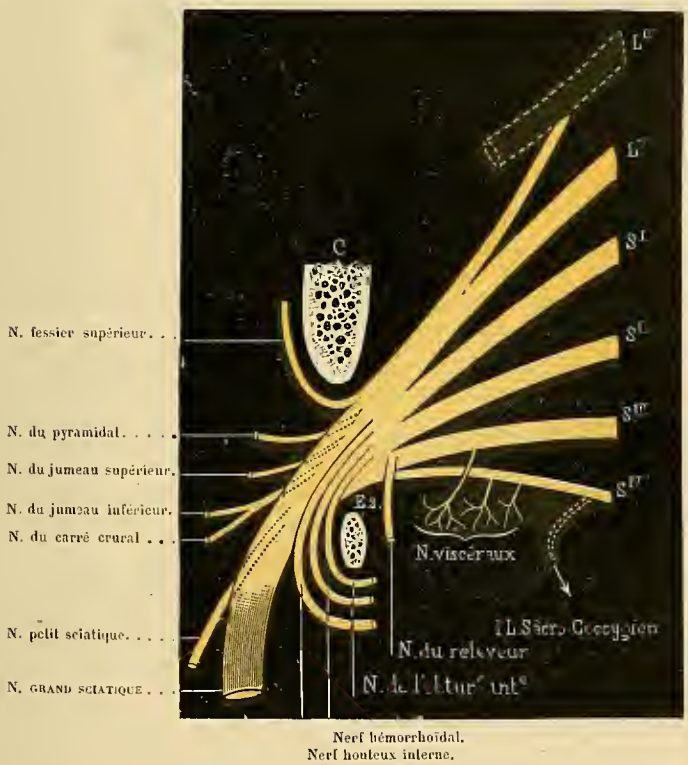

Fig. 576.

Schéma indiquant le mode de constitution du plexus sacré.

L_{IV}, L_V, quatrième et cinquième paires lombaires. — S_I, S_{II}, S_{III}, S_{IV}, première, deuxième, troisième et quatrième paires sacrées, — *C*, os coxal. — *E. s.*, épine sciatique.

toujours au niveau de la grande échancrure sciatique, avec les deux branches précédentes.

d. La *branche antérieure de la troisième paire sacrée*, à peu près transversale, chemine le long du bord inférieur du pyramidal et s'unit à son tour avec les branches qui sont placées au-dessus d'elles.

e. La *branche antérieure de la quatrième paire sacrée*, enfin, se partage au sortir du trou sacré antérieur en deux rameaux : un rameau ascendant, qui s'unit à angle aigu avec le troisième nerf sacré ; un rameau descendant, qui se porte vers le cinquième. Ce dernier rameau ne participe en rien à la constitution du plexus sacré ; il appartient au plexus sacro-coccygien.

Il résulte de cette description sommaire que le plexus sacré nous présente, relativement aux autres plexus, la plus grande simplicité. Ce n'est point, comme pour le plexus brachial par exemple, une intrication irrégulière, à laquelle semble n'avoir présidé que le caprice; ce n'est point un échange réciproque de fibres entre

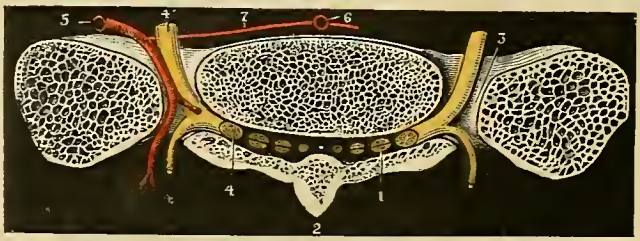

Fig. 577.

Coupe transversale du sacrum pratiquée au niveau du troisième trou sacré, pour montrer les deux branches de bifurcation des nerfs sacrés.

1, canal sacré avec les derniers nerfs rachidiens coupés en travers. — 2, crête sacrée. — 3, troisième trou sacré. — 4, troisième nerf sacré, sortant du canal sacré, avec : 4', sa branche antérieure passant par le trou sacré antérieur; 4'', sa branche postérieure passant par le trou sacré postérieur. — 5, artère sacrée latérale. — 6, artère sacrée moyenne. — 7, anastomose transversale jetée entre les deux artères. — 8, branche dorso-spinale, destinée au canal sacré et aux gouttières sacrées. — 8', le rameau dorsal débouchant du trou sacré postérieur.

des branches nerveuses qui se décomposent et se reconstituent plus loin avec des éléments nouveaux ; c'est un ensemble fort simple de cinq branches progressivement décroissantes qui convergent vers un même point et s'y fusionnent.

Ainsi constitué, le plexus sacré affecte la forme d'un vaste triangle dont la base correspond à la ligne verticale qui unit le dernier trou de conjugaison de la colonne lombaire au quatrième trou sacré antérieur, et dont le sommet est placé en avant de la grande échancrure sciatique.

2° Situation et rapports. — Profondément situé dans le petit bassin, le plexus sacré répond, en arrière, au muscle pyramidal et, sur un plan plus profond, à la face antérieure du sacrum. — En avant, il est recouvert par l'aponévrose pelvienne supérieure, qui le sépare des viscères contenus dans l'excavation pelvienne. — En dedans, il est en rapport avec le rectum, qui le recouvre plus ou moins, et avec le sympathique sacré, qui descend le long de son côté interne. — En dehors, il répond au bord postérieur du muscle releveur et aux vaisseaux hypogastriques.

3° Anastomoses. — Le plexus sacré est relié :

a. *Au plexus lombaire*, par la grosse branche qui, du quatrième nerf lombaire, descend vers le cinquième pour former le tronc lombo-sacré ;

b. *Au plexus sacro-coccygien*, par le rameau descendant de la branche antérieure du quatrième nerf sacré ;

c. *Au grand sympathique*, par de nombreux filets que nous retrouverons plus loin (voy. *Grand sympathique*) et qui, des branches constitutives du plexus, se rendent aux ganglions sacrés.

4° Distribution. — Le plexus sacré fournit :

1° De *nombreuses branches collatérales ;*

2° Une seule *branche terminale*, qui est le grand sciatique.

§ I. — Branches collatérales du plexus sacré

Les branches collatérales du plexus sacré, au nombre de dix, se divisent,

d'après leur origine sur le plexus et aussi d'après leur direction, en *branches antérieures* et *branches postérieures* :

A. — Branches collatérales antérieures

Les branches collatérales antérieures (fig. 578) sont au nombre de cinq, savoir : le nerf de l'obturateur interne, le nerf anal ou hémorrhoïdal, le nerf du releveur de l'anus, le nerf honteux interne, les nerfs viscéraux. Tous ces nerfs se distribuent, soit à des organes contenus dans le bassin, soit au périnée.

1° Nerf de l'obturateur interne. — Le nerf de l'obturateur interne naît de la face antérieure du sommet du plexus. Il sort du bassin par la grande échancrure sciatique, contourne l'épine sciatique, rentre de nouveau dans le bassin par la petite échancrure sous-jacente, remonte vers le muscle obturateur interne et s'épanouit enfin en de nombreux rameaux qui se perdent sur la face interne de ce muscle.

2° Nerf anal ou hémorrhoïdal. — Ce nerf se détache du bord inférieur du plexus, à côté du nerf honteux interne, avec lequel il est souvent confondu à son origine. Comme le précédent, il sort du bassin par la grande échancrure sciatique, contourne l'épine sciatique et se dirige ensuite vers l'anus, en cheminant dans le tissu cellulo-graisseux de la fosse ischio-rectale. En atteignant l'anus, il se divise en de nombreux filets divergents, qui se terminent, les uns dans le sphincter anal, les autres dans la peau qui recouvre ce muscle.

3° Nerf du releveur de l'anus. — C'est un rameau long et grêle, souvent double, qui se détache de la partie antérieure du plexus sacré, longe quelque temps la face supérieure du muscle ischio-coccygien et se perd, par trois ou quatre filets, sur la face interne du muscle releveur de l'anus.

4° Nerf honteux interne. — Le nerf honteux interne est la plus volumineuse des branches antérieures du plexus sacré. Ce nerf naît du bord inférieur du plexus, tout près de son sommet et s'échappe du bassin, avec l'artère honteuse interne, par la partie inférieure de la grande échancrure sciatique. Il contourne alors l'épine sciatique et, rentrant de nouveau dans le bassin par la petite échancrure sciatique située au-dessous, il vient se placer sur la face interne de la tubérosité de l'ischion, où il se divise en deux branches terminales, l'une inférieure ou périnéale, l'autre supérieure ou pénienne :

A. Branche inférieure ou périnéale. — La branche inférieure ou périnéale descend vers la portion postérieure du périnée. Elle abandonne tout d'abord quelques filets à la partie antérieure du sphincter anal (muscle et peau sous-jacente) et un rameau plus volumineux qui se perd dans la peau du pli fémoro-périnéal. Puis, il se partage en deux rameaux, un rameau superficiel et un rameau profond :

a. *Rameau superficiel ou cutané.* — Le rameau superficiel ou cutané se porte obliquement en avant et en dedans, entre l'aponévrose périnéale superficielle et la peau. Après avoir fourni quelques ramuscules aux téguments de la portion antérieure du périnée, il s'épanouit en de nombreux filets, qui se distribuent à la peau du scrotum et de la face inférieure de la verge.

b. *Rameau profond ou musculo-uréthral.* — Le rameau profond, encore appelé musculo-uréthral, s'engage au-dessus du muscle transverse, qu'il perfore quelquefois, et vient se placer alors dans le triangle ischio-bulbaire, qui est formé, comme

on le sait, par le muscle transverse en arrière, l'ischio-caverneux en dehors, le bulbo-caverneux en dedans. Ce nerf est à la fois moteur et sensitif :

Comme nerf moteur, il abandonne des filets à chacun des trois muscles précités : *nerf du transverse*, *nerf de l'ischio-caverneux*, *nerf du bulbo-caverneux*.

Comme nerf sensitif, il fournit deux filets, savoir : 1° un *filet bulbaire*, qui

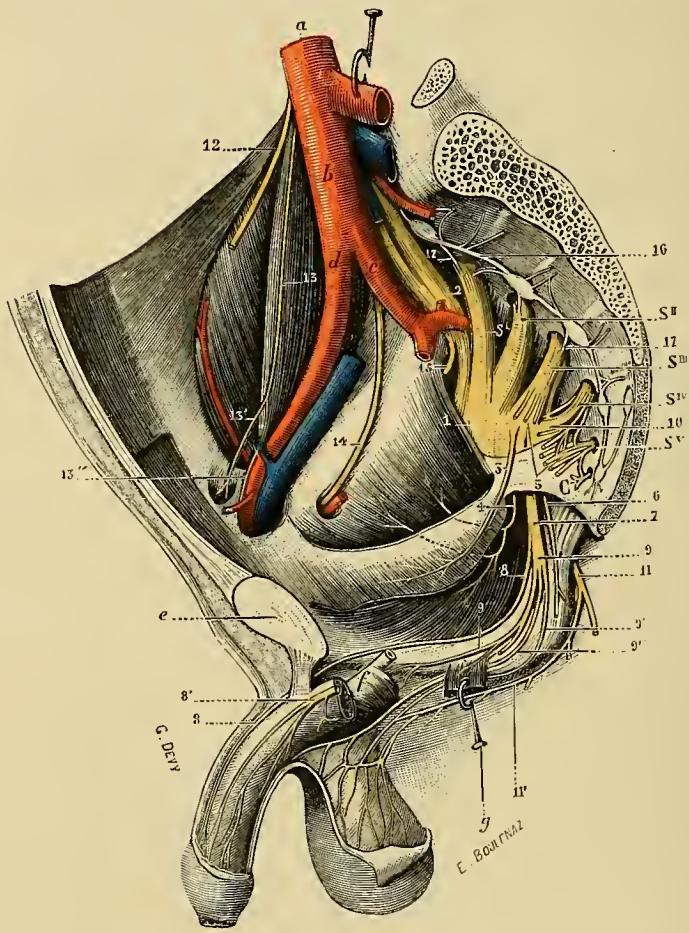

Fig. 578.

Plexus sacré du côté droit, avec ses branches.

SI, SII, SIII, SIV, SV, branches antérieures des premier, deuxième, troisième, quatrième et cinquième nerfs sacrés. — G, nerf coccygien. — 1, plexus sacré, auquel aboutit 2, le nerf lombo-sacré. — 3, nerf du releveur de l'anus. — 4, nerf de l'obturateur interne. — 5, nerfs viscéraux. — 6, nerf hémorrhoïdal. — 7, nerf honteux interne, avec : 8, sa branche supérieure ou nerf dorsal de la verge ; 8', le nerf dorsal du côté opposé ; 9, sa branche inférieure ou périnéale, avec 9', son rameau fémoro-périnéal ; 9'', son rameau de bifurcation superficiel ; 9''', son rameau de bifurcation profond. — 10, plexus sacro-coccygien. — 11, nerf petit sciatique, avec 11', son rameau périnéal. — 12, nerf fémoro-cutané. — 13, nerf génito-crural, avec : 13', son rameau génital ; 13'', son rameau crural. — 14, nerf obturateur. — 15, nerf fessier supérieur. — 16, portion sacrée du grand sympathique. — 17, 18, rami communicantes.

a, aorte ; *b*, artère iliaque primitive ; *c*, iliaque interne ; *d*, iliaque externe ; *e*, symphyse pubienne ; *f*, bulbe de l'urèthre ; *g*, muscle transverse du périnée.

pénètre dans le bulbe, avec l'artère bulbaire, pour se distribuer de là à la muqueuse de l'urèthre ; 2° un *filet uréthral*, filet long et grêle, qui longe la ligne médiane entre le bulbe et le muscle bulbo-caverneux. Ce dernier filet, que l'on peut suivre jusqu'à la base du gland, abandonne sur son trajet de nombreux ramuscules à la portion spongieuse de l'urèthre.

B. Branche supérieure ou pénienne. — La branche supérieure ou pénienne, que l'on désigne encore sous le nom de *nerf dorsal de la verge*, continue le trajet du nerf honteux interne. Elle se porte en haut et en avant en longeant le côté interne des branches ischio-pubiennes, perfore au-dessous du pubis le ligament sous-pubien et vient se placer alors à la face dorsale de la verge, dans la gouttière antéro-postérieure que forment par leur adossement les deux corps caverneux. Elle s'étend ainsi jusqu'au gland.

Chemin faisant, elle abandonne en dehors de nombreux rameaux collatéraux, qui s'étalent sur les corps caverneux et qui se distribuent, en partie aux corps caverneux eux-mêmes, en partie à la peau qui les recouvre.

Finalement, la branche pénienne du nerf honteux interne se termine dans le gland par des filets très déliés, dont les divisions ultimes s'épuisent pareillement, d'une part dans le tissu spongieux de cet organe, d'autre part dans la muqueuse qui l'enveloppe.

Chez la femme, le nerf honteux interne, beaucoup moins développé que chez l'homme, se divise également en deux branches, l'une inférieure, l'autre supérieure. — La *branche inférieure* ou *périnéale*, après avoir fourni des rameaux aux trois muscles transverse, ischio-clitoridien et constricteur du vagin, abandonne quelques filets au canal de l'urèthre et au bulbe du vagin et vient se terminer dans la peau des grandes lèvres. — La *branche supérieure*, devenant ici la *branche clitoridienne*, se distribue aux corps caverneux du clitoris.

5° Nerfs viscéraux. — Ces nerfs, fort variables en nombre, mais toujours fort nombreux et fort grêles, naissent principalement du troisième nerf sacré et de la branche ascendante du quatrième. Ils se portent en avant sur les parties latérales du rectum et du bas-fond de la vessie et se réunissent avec de nombreux rameaux issus du sympathique, pour constituer le plexus hypogastrique, que nous décrirons ultérieurement (voy. *Grand sympathique*, p. 791).

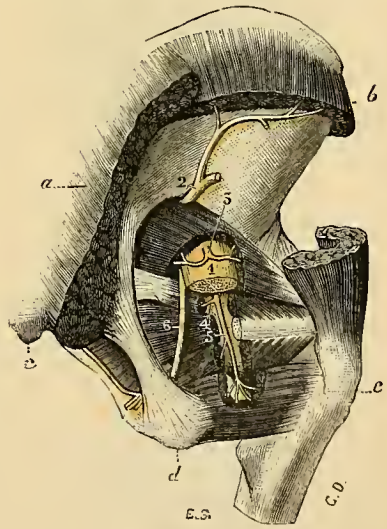

Fig. 579.

Nerfs des muscles de la fesse.

1, nerf grand sciatique. — 2, nerf fessier supérieur. — 3, nerf du pyramidal. — 4, nerf du jumeau supérieur. — 5, nerf du jumeau inférieur et du carré crural. — 6, nerf honteux interne.

a, grand fessier. — *b*, moyen fessier. — *c*, coccyx. — *d*, ischion. — *e*, grand trochanter.

B. — Branches collatérales postérieures

Les branches collatérales postérieures (fig. 579) du plexus sacré sont au nombre de cinq, savoir : le nerf fessier supérieur, le nerf du pyramidal, le nerf du jumeau supérieur, le nerf du jumeau inférieur et du carré crural, le nerf fessier inférieur ou petit sciatique.

1° Nerf fessier supérieur. — Le nerf fessier supérieur (fig. 579, 2) naît du bord supérieur du tronc lombo-sacré un peu avant son union avec le premier nerf sacré. Se portant de là en avant et en dehors, il sort du bassin entre le bord supérieur du pyramidal et la partie la plus élevée de la grande échancrure sciatique, se réfléchit sur cette échancrure pour se porter en haut entre le moyen fessier et

le petit fessier et se partage alors en deux rameaux, un rameau supérieur et un rameau inférieur :

a. Le *rameau supérieur* contourne la ligne courbe antérieure de l'os coxal, entre le moyen fessier, qui se recouvre, et le petit fessier, sur lequel il repose. Il se distribue à l'un et à l'autre de ces deux muscles.

b. Le *rameau inférieur* se porte transversalement de dedans en dehors, également entre le moyen fessier et le petit fessier, fournit quelques filets à ces deux muscles et vient se terminer dans le tenseur du fascia lata.

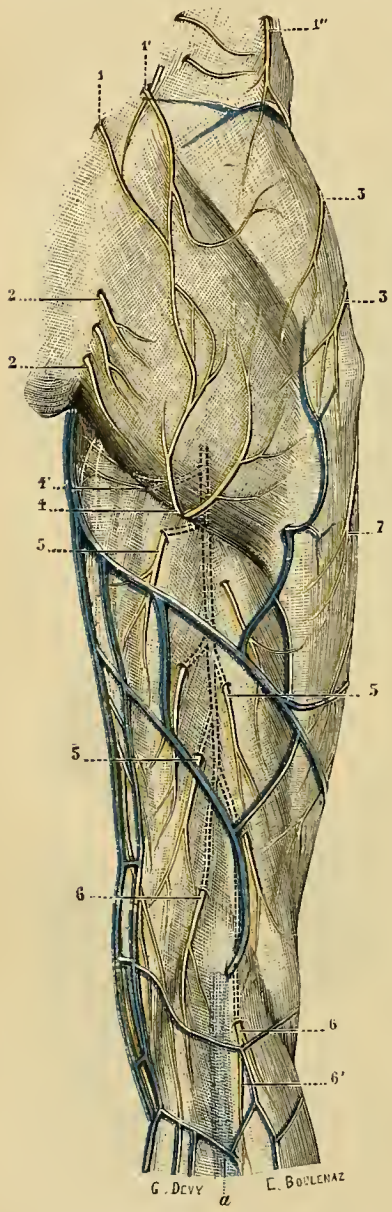

Fig. 580.

Nerfs superficiels de la région fessière et de la face postérieure de la cuisse.

2° Nerf du pyramidal. — Le nerf du pyramidal (fig. 579,3) est un rameau très court qui se détache de la face postérieure du plexus, en regard du troisième nerf sacré. Il se perd dans la face antérieure du muscle pyramidal, immédiatement après sa sortie du bassin.

3° Nerf du jumeau supérieur. — Le nerf du jumeau supérieur (fig. 579,4) est un simple ramuscule, qui se détache de la partie postérieure du plexus, tout près de son sommet et se perd, après un très court trajet, à la face profonde du muscle jumeau supérieur.

4° Nerf du jumeau inférieur et du carré crural. — Ce nerf (fig. 579,5) se sépare du plexus à côté du précédent, dont il se distingue par son volume plus considérable et par la longueur plus grande de son trajet. Après être sorti du bassin par la partie inférieure de la grande échancrure sciatique, il se porte verticalement en bas, en avant du jumeau supérieur et de l'obturateur interne, qui le séparent du nerf grand sciatique. Il croise ensuite la face profonde du jumeau inférieur, auquel il abandonne un filet, fournit quelques ramuscules à l'ischion, un filet très grêle à l'articulation de la hanche et, finalement, se distribue au muscle carré crural, qu'il pénètre par sa face antérieure.

5° Nerf fessier inférieur ou petit sciatique. — Le nerf fessier inférieur, plus connu sous le nom de petit sciatique (fig. 580 et 581), naît de la partie postérieure et inférieure du plexus

1, 1', 1'', rameaux du plexus lombaire. — 2, 2, branches postérieures des nerfs sacrés. — 3, 3, rameaux fessiers du nerf fémoro-cutané. — 4, rameaux fessiers et 4', rameau périnéal du petit sciatique. — 5, rameaux fémoraux du même nerf. — 6, 6, ses deux branches terminales, avec 6', nerf satellite de la veine saphène externe. — 7, rameaux fémoraux du fémoro-cutané.

a, veine saphène externe, placée immédiatement au-dessous de l'aponévrose superficielle.

sacré, soit par une racine unique, soit par plusieurs racines distinctes. Il sort du bassin par la partie inférieure de la grande échancrure sciatique, au-dessous du bord inférieur du muscle pyramidal, à côté du nerf grand sciatique, sur la face postérieure duquel il est situé. Suivant alors un trajet verticalement descendant, il croise tout d'abord l'ischion, qui est en avant, et le grand fessier, qui est en arrière. Il chemine ensuite entre le groupe musculaire de la face postérieure de la cuisse et l'aponévrose superficielle et descend ainsi jusqu'au creux poplité, où il se termine.

A. Rameaux collatéraux. — Dans ce trajet, le nerf petit sciatique fournit, comme rameaux collatéraux, des rameaux fessiers, un rameau périnéal et des rameaux fémoraux :

a. *Rameaux fessiers*. — Les rameaux fessiers se séparent du nerf petit sciatique immédiatement au-dessous du pyramidal et se distribuent, par des filets nombreux et divergents, à la face profonde du muscle grand fessier. Un certain nombre, cependant, perforent ce muscle ou contournent de bas en haut son bord inférieur pour venir se distribuer à la peau de la région fessière.

b. *Rameau périnéal*. — Le rameau périnéal naît un peu au-dessous des rameaux précédents. S'infléchissant en dedans, il se porte vers le pli cutané qui sépare le périnée de la cuisse et le suit dans toute son étendue, en décrivant une longue courbe à concavité dirigée en haut. Chemin faisant, il fournit quelques filets cutanés à la fesse, au périnée et à la partie interne et supérieure de la cuisse et vient se terminer dans la peau du scrotum chez l'homme, de la grande lèvre chez la femme. Ce rameau périnéal du petit sciatique s'anastomose constamment, au niveau du scrotum ou des grandes lèvres, avec le rameau périnéal superficiel du nerf honteux interne (p. 731).

c. *Rameaux fémoraux*. — Les rameaux fémoraux, très variables en nombre, mais toujours fort nombreux, se détachent du nerf petit sciatique à des hauteurs diverses et se dirigent, les uns en dedans, les autres en dehors. Peu après leur origine, ils perforent d'avant en arrière l'aponévrose superficielle et se distribuent, par des filets divergents, à la peau de la région postérieure de la cuisse.

B. Rameaux terminaux. — Arrivé au creux poplité, le nerf petit sciatique perfore lui aussi l'aponévrose et devient sous-cutané. Il se divise généralement alors en deux rameaux terminaux : l'un de ces rameaux, remarquable par sa ténuité, se distribue à la peau de la partie postérieure et supérieure de la jambe ; l'autre, beaucoup plus long, s'accole à la veine saphène externe, qu'il accompagne jusqu'à la moitié inférieure de la jambe ; il s'anastomose à ce niveau avec le nerf saphène externe, branche du sciatique poplité interne (p. 746).

En résumé, le nerf petit sciatique, à la fois moteur et sensitif :

a. Innerve un seul muscle, le grand fessier ;

b. Préside à la sensibilité cutanée : 1° d'une partie du périnée et du scrotum (grande lèvre chez la femme) ; 2° de la partie inférieure de la région fessière ; 3° de la face postérieure de la cuisse ; 4° de la partie supérieure et postérieure de la jambe.

RÉSUMÉ DU PLEXUS SACRÉ

a). *Br. collat. antérieures*. . .	N. de l'obturateur interne. N. anal ou hémorrhoïdal. N. du releveur de l'anus.

a'). *Br. collat. antérieures* . . . (*Suite.*)	N. honteux interne .	*br. inférieure.*	r. cutané. r. musculo-uréthral.
		br. supér^re. .	r. des corps caverneux. r. du gland.
	N. viscéraux.		
b). *Br. collat. postérieures.* . .	N. fessier supérieur. N. du pyramidal. N. du jumeau supérieur. N. du jumeau inférieur et du carré crural.		
	N. fessier inférieur.	*br. collatérales*	r. fessiers. r. périnéal. r. fémoraux.
		br. terminales.	r. jambiers.
a). *Br. terminale.*	NERF GRAND SCIATIQUE (voy. le paragraphe suivant.)		

Variétés. — Les variétés offertes par les branches collatérales du plexus sacré sont d'une bien médiocre importance : le *nerf fessier supérieur* peut s'anastomoser, soit avec le grand sciatique, soit avec le fessier inférieur, quelquefois avec l'un et l'autre en même temps (WEBER). — QUAIN l'a vu envoyer un filet au pyramidal. — Le rameau destiné au grand fessier peut former un nerf distinct du petit nerf sciatique, qui le fournit normalement (VALENTIN). — Le *nerf anal* se détache quelquefois du nerf honteux interne.

§ II. — BRANCHE TERMINALE DU PLEXUS SACRÉ : NERF GRAND SCIATIQUE

Le plexus sacré, nous l'avons déjà dit plus haut, ne fournit qu'une seule branche terminale, le *nerf grand sciatique*. Ce nerf suit à la face postérieure de la cuisse un trajet vertical : il conserve son individualité et son nom jusqu'au sommet du losange poplité. Là, il se partage en deux branches, légèrement divergentes, que l'on désigne sous les noms de *nerf sciatique poplité interne* et *nerf sciatique poplité externe*.

Les deux nerfs sciatique poplité interne et sciatique poplité externe, à la fois sensitifs et moteurs, comme le tronc dont ils émanent, descendent jusqu'au pied et vont même jusqu'aux orteils. Toutefois, le sciatique poplité interne, au cours de son trajet, change de nom : au-dessous de l'anneau du soléaire, il devient le *nerf tibial postérieur*.

Nous étudierons successivement dans le présent paragraphe : 1° le nerf grand sciatique proprement dit ; 2° le nerf sciatique poplité externe ; 3° le nerf sciatique poplité interne ; 4° le nerf tibial postérieur.

A. — NERF GRAND SCIATIQUE PROPREMENT DIT

Le nerf grand sciatique (*N. ischiadicus* des anatomistes anglais et allemands), branche terminale du plexus sacré, continue en dehors et en bas le sommet de ce plexus (fig. 576). C'est le nerf le plus volumineux du corps humain. On dirait, en jetant les yeux sur la face antérieure du plexus sacré, que toutes les branches de ce plexus convergent les unes vers les autres et se réunissent pour le constituer.

1° Trajet. — Immédiatement après son origine, le nerf grand sciatique sort du bassin par la partie inférieure de la grande échancrure sciatique et arrive ainsi à la région fessière. S'infléchissant alors de haut en bas et de dehors en dedans, il descend verticalement dans une gouttière profonde que lui forment l'ischion en dedans et le grand trochanter en dehors. Au sortir de cette gouttière, il s'engage au-dessous de la longue portion du biceps et chemine ensuite le long de la face

postérieure de la cuisse jusqu'au sommet du creux poplité (quatre travers de doigt au-dessus de l'articulation du genou), où il se termine en se bifurquant.

2° Rapports. — Dans ce long trajet, le nerf grand sciatique présente des rapports importants, que nous examinerons successivement à son origine, dans sa portion fessière, dans sa portion fémorale :

a. *A son origine,* le nerf sciatique répond au bord supérieur du muscle pyramidal, qui le recouvre. Le petit sciatique occupe son côté postérieur. L'artère ischiatique, l'artère honteuse interne et le nerf honteux interne sont situés sur son côté interne.

b. *A la fesse* (fig. 581,5), il est recouvert en arrière par les faisceaux inférieurs du muscle grand fessier. En avant, il repose successivement sur le jumeau supérieur, sur le tendon de l'obturateur interne, sur le jumeau inférieur, sur le carré crural, qu'il croise à angle droit. Ici encore, il affecte des rapports intimes avec le nerf petit sciatique et l'artère ischiatique, lesquels suivent, en arrière de lui, un trajet sensiblement parallèle.

c. *A la cuisse,* le nerf grand sciatique, toujours accompagné de l'artère ischiatique (le petit sciatique l'a abandonnée pour suivre un trajet plus superficiel), longe la ligne âpre du fémur et entre ainsi en relation, en avant, avec les faisceaux d'origine du grand adducteur et de la courte portion du biceps. En arrière, il est d'abord recouvert par la longue portion du biceps, qui le croise obliquement de haut en bas et de dedans en dehors ; plus bas, il se rapproche du bord externe du muscle demi-membraneux et chemine alors, jusqu'au creux poplité, dans une espèce de gouttière longitudinale que lui forment la longue portion du biceps en dehors, le demi-tendineux et le demi-membraneux en dedans. Comme le nerf médian, le nerf grand sciatique porte sur l'une de ses faces, la face profonde généralement, une artère nourricière qui émane de l'artère ischiatique : c'est l'*artère du grand sciatique.* Elle accompagne le cordon nerveux jusqu'au creux poplité.

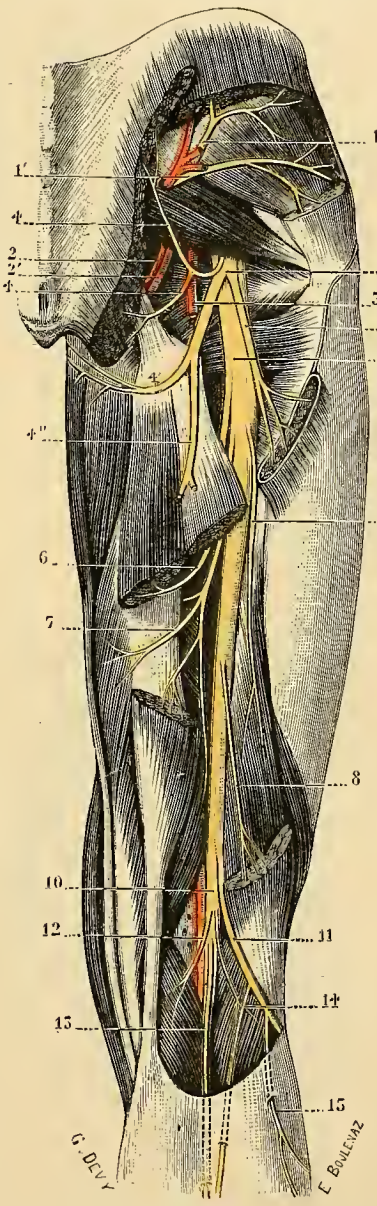

Fig. 581.
Nerfs profonds de la région fessière et de la face postérieure de la cuisse.

1, nerf fessier supérieur et 1', artère homonyme. — 2, nerf honteux interne et 2', artère homonyme. — 3, nerf petit sciatique et 3', artère ischiatique. — 4, rameaux fessiers. — 4', rameau périnéal et 4", branche fémorale du nerf petit sciatique. — 5, grand sciatique, avec : 6, nerf du demi-tendineux ; 7, nerf du demi-membraneux ; 8, nerf de la longue portion du biceps ; 9, nerf de la courte portion du biceps. — 10, sciatique poplité interne. — 11, sciatique poplité externe. — 12, nerfs des jumeaux. — 13, nerf saphène externe, avec 14, son accessoire. — 13, nerf cutané péronier.

3° **Distribution**. — Envisagé au point de vue de son mode de distribution, le nerf grand sciatique fournit deux ordres de branches : des branches collatérales et des branches terminales.

A. Branches collatérales. — Les rameaux, toujours fort nombreux, que le grand sciatique abandonne au cours de son trajet, se distinguent en rameaux musculaires et rameaux articulaires :

a. *Rameaux musculaires*. — Les rameaux musculaires sont destinés aux muscles de la région postérieure de la cuisse. Ces rameaux, qui se détachent de la partie supérieure du sciatique, tantôt isolément, tantôt par des troncs communs, sont :

1° Le *nerf de la longue portion du biceps*, branche longue et grêle, qui se porte en dehors et se distribue, par des filets multiples, à la face profonde du chef ischiatique du muscle biceps ;

2° Le *nerf de la courte portion du biceps*, qui se dirige également en dehors et pénètre, au niveau de son tiers supérieur, la portion fémorale de ce même muscle ;

3° Le *nerf du demi-tendineux*, qui gagne la face antérieure de ce muscle, la suit pendant un certain temps et, finalement, la pénètre dans le tiers inférieur de la cuisse.

4° Le *nerf du demi-membraneux*, tantôt simple, tantôt double, qui pénètre également le muscle par sa face antérieure ou profonde ;

5° Le *nerf du grand adducteur*, qui se porte obliquement en bas et en dedans et se perd en filets grêles et divergents dans la moitié inférieure du grand adducteur ; nous avons déjà vu (p. 722) que ce muscle recevait ses rameaux principaux du nerf obturateur.

b. *Rameaux articulaires*. — Les rameaux articulaires se divisent en supérieur et inférieur. — Le *rameau articulaire supérieur*, souvent multiple, se détache de l'extrémité supérieure du tronc nerveux et se distribue à l'articulation de la hanche, en traversant la face postérieure du ligament capsulaire (ces filets postérieurs de la hanche peuvent provenir d'une autre source, voy. *Artic. de la hanche*, t. I, p. 553). — Le *rameau articulaire inférieur* se détache, soit du sciatique, soit de la branche que ce nerf envoie à la courte portion du biceps (Cruveilhier). En atteignant l'articulation, il se divise en plusieurs filets très grêles, qui cheminent profondément dans le tissu graisseux du creux poplité et viennent se perdre sur la face externe de l'articulation du genou.

B. Branches terminales. — En atteignant le creux poplité, quelquefois plus haut (voy. *Variétés*), rarement plus bas, le nerf grand sciatique se partage en deux grosses branches terminales : l'une externe, qui est le *nerf sciatique poplité externe*, l'autre interne, qui est le *nerf sciatique poplité interne*.

RÉSUMÉ DU NERF GRAND SCIATIQUE

a. *Br. collatérales*	R. musculaires	N. de la longue portion du biceps. N. de la courte portion du biceps. N. du demi-tendineux. N. du demi-membraneux. N. du grand adducteur.
	R. articulaires	R. articulaire supérieur. R. articulaire inférieur.
b. *Br. terminales*		N. sciatique poplité externe (voy. p. 739). N. sciatique poplité interne (voy. p. 744).

Variétés. — Les anomalies du sciatique et de ses branches ne présentent qu'une faible importance. Elles se réduisent le plus souvent à des variations portant sur l'origine plus ou moins

élevée de ses collatérales et à l'apparition d'anastomoses, simples ou complexes, entre des rameaux cutanés voisins. — Il est fréquent de voir le grand sciatique s'anastomoser à la face postérieure de la cuisse, avec le petit sciatique. — Thane a vu, dans un cas, la courte portion du biceps, recevoir directement son nerf du plexus sacré. — De toutes les variétés que présente le sciatique, la plus intéressante est la *bifurcation prématurée* de ce tronc nerveux, soit à la partie supérieure de la cuisse, soit même dans l'intérieur du bassin. Dans ce dernier cas, on peut rencontrer toute une série de modalités anatomiques, réductibles pour la plupart aux quatre types suivants : 1° les deux branches de division du sciatique perforent l'une et l'autre le muscle pyramidal, chacune à travers une boutonnière spéciale ; 2° le sciatique poplité externe s'échappe à travers une boutonnière musculaire, tandis que le sciatique poplité interne passe au-dessous du muscle ; le petit sciatique se détache du sciatique poplité externe, 3° même disposition, avec cette différence que le petit nerf sciatique est fourni par le sciatique poplité interne ; 4° l'une des branches de bifurcation du sciatique peut passer au-dessus du pyramidal (voy. *Pyramidal*, t. I, p. 839). Dans les cas de division prématurée du sciatique, les rameaux que ce tronc nerveux envoie, dans les conditions normales, aux muscles de la cuisse, sont fournis par la branche de bifurcation interne, à l'exception de celui destiné à la courte portion du biceps, qui provient de la branche de bifurcation externe.

B. — Nerf sciatique poplité externe

Branche de bifurcation externe du grand sciatique, le nerf sciatique poplité externe (fig. 581 et 585) prend naissance au niveau de l'angle supérieur du creux poplité et s'étend de là jusqu'à la tête du péroné.

1° Trajet et rapports. — Obliquement dirigé de haut en bas et de dedans en dehors, le sciatique poplité externe longe dans toute son étendue le tendon du biceps crural. Il est placé immédiatement au-dessous de l'aponévrose, en dehors de la veine poplitée et du sciatique poplité interne, qui suivent, dans le creux poplité, un trajet vertical. Il croise tout d'abord le condyle externe et les faisceaux d'origine du jumeau externe qui prennent insertion sur ce condyle. Il passe ensuite derrière la tête du péroné, dont il est séparé par les faisceaux externes du soléaire, contourne en demi-spirale le col de cet os et là, dans l'épaisseur même du long péronier latéral qui le recouvre, se termine en se bifurquant.

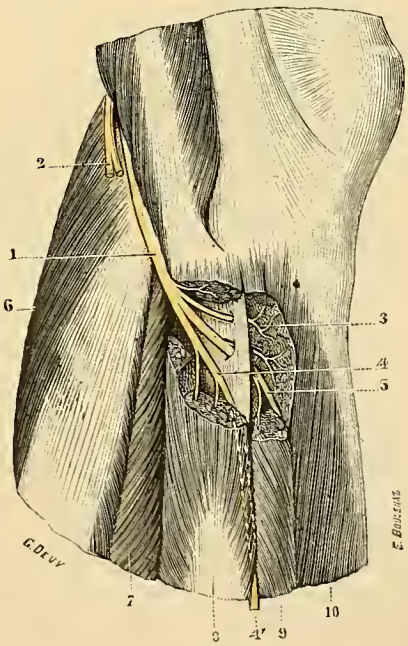

Fig. 582.

Le nerf sciatique poplité externe sur la tête du péroné.

1, sciatique poplité externe. — 2, nerf cutané péronier. — 3, rameaux collatéraux destinés au muscle jambier antérieur. — 4, 4', nerf musculo-cutané. — 5, nerf tibial antérieur. — 6, jumeau externe. — 7, soléaire. — 8, long péronier latéral. — 9, extenseur commun des orteils. — 10, jambier antérieur.

2° Distribution. — Envisagé au point de vue de son mode de distribution, le sciatique poplité externe fournit des branches collatérales et des branches terminales :

1° *Branches collatérales.*

Les branches collatérales du sciatique poplité externe sont au nombre de cinq, savoir : un rameau articulaire, l'accessoire du saphène externe, le cutané péronier et deux rameaux musculaires.

1° **Rameau articulaire.** — Le rameau articulaire se porte verticalement en bas entre le biceps et le fémur. Arrivé sur le condyle externe, il se divise en un certain nombre de petits filets, qui se perdent sur le côté postéro-externe de l'articulation du genou. Quelques-uns peuvent être suivis jusqu'à l'articulation péronéo-tibiale supérieure.

2° **Nerf accessoire du saphène externe.** — Le nerf accessoire du saphène externe (*saphène péronier* de quelques auteurs) se détache d'ordinaire de la partie moyenne du sciatique poplité externe (fig. 585.5). Obliquant alors en bas et en dedans, il se dirige vers la ligne médiane, traverse l'aponévrose en un point qui est toujours très variable, devient ainsi superficiel et s'unit alors avec le saphène externe, branche collatérale du sciatique poplité interne, dont il partage la distribution. Il n'est rien de plus variable que le point où se fait cette réunion du saphène externe et de son accessoire. On l'observe le plus souvent à la partie moyenne de la jambe ; mais on la rencontre également dans le tiers supérieur et dans le tiers inférieur. J'ai vu, sur plusieurs sujets, cette réunion ne s'effectuer que dans la région postérieure du cou-de-pied. Dans d'autres cas, et ils sont loin d'être rares, l'accessoire du saphène externe se contente d'envoyer à ce dernier nerf une anastomose plus ou moins grêle, et, poursuivant son trajet descendant, il vient se distribuer, par des *filets malléolaires* et des *filets calcanéens*, à la peau qui recouvre la malléole péronière et la face externe du talon.

Le nerf accessoire du saphène externe tire son nom de ce qu'il est généralement plus grêle que le saphène externe, auquel il se rend. Mais ce rapport volumétrique du nerf saphène et de son accessoire est loin d'être constant. Les deux nerfs en question sont assez fréquemment égaux et les faits sont nombreux où le saphène externe est plus petit que son accessoire : dans ces cas, la dénomination d'*accessoire*, attribuée au rameau fourni par le sciatique poplité externe, est inexacte en ce sens qu'elle désigne le rameau principal, le rameau fourni par le sciatique poplité interne étant descendu aux proportions de rameau accessoire. Pour toutes ces raisons d'ordre anatomique, je préfère de beaucoup, avec quelques auteurs, considérer le saphène externe, non plus comme une branche du sciatique poplité interne que vient renforcer un rameau du sciatique poplité externe, mais bien comme un nerf résultant de la réunion de deux racines : une racine interne, qui provient du sciatique poplité interne, c'est le *saphène tibial* ; une racine externe, qui émane du sciatique poplité externe, c'est le *saphène péronier*.

3° **Nerf cutané péronier.** — Le nerf cutané péronier, généralement très grêle, se détache du sciatique poplité externe à la hauteur du condyle externe du fémur, très souvent par un tronc commun avec le précédent (fig. 585,7). Il ne tarde pas à traverser l'aponévrose et, suivant alors un trajet descendant, il se distribue par des rameaux de plus en plus ténus, à la peau qui recouvre la face externe de la jambe. On peut suivre ses ramifications jusqu'au voisinage du talon (fig. 585,6).

4° **Branches musculaires.** — Ce sont deux petits rameaux (fig. 582.3) qui naissent de l'extrémité inférieure du sciatique poplité externe au niveau du col du péroné. De là, ils se portent en avant et en haut au-dessous du muscle extenseur commun des orteils et, finalement, viennent se perdre dans le muscle jambier antérieur. On voit généralement l'un de ces rameaux envoyer un petit filet (*filet articulaire*) à l'articulation péronéo-tibiale supérieure.

2° *Branches terminales.*

Arrivé sur la partie externe du col du péroné, le sciatique poplité externe se partage en deux branches terminales à peu près d'égal volume (fig. 582) : l'une

externe (4), formant le nerf musculo-cutané : l'autre interne (5), constituant le nerf tibial antérieur.

1° Nerf musculo-cutané. — Branche de bifurcation externe du sciatique poplité externe, le nerf musculo-cutané (fig. 583, 4) se porte verticalement en bas le long de la face externe du péroné. Contenu, tout d'abord, dans l'épaisseur même du long péronier latéral, il se dégage de ce muscle au niveau de l'insertion supérieure du court péronier latéral, chemine quelque temps entre les deux péroniers et vient ensuite se loger dans l'interstice celluleux qui sépare le court péronier latéral de l'extenseur commun des orteils. Jusque-là, il est sous-aponévrotique. Arrivé au tiers inférieur de la jambe, il traverse l'aponévrose et se divise alors en deux branches terminales, légèrement divergentes, qui se portent obliquement en bas et en dedans vers la face dorsale du pied.

A. Branches collatérales. — Mais déjà, avant sa bifurcation, le nerf musculo-cutané a fourni un certain nombre de rameaux collatéraux, savoir :

1° Un ou deux filets pour le muscle long péronier latéral (*nerf du long péronier latéral*) :

2° Un filet pour le court péronier latéral (*nerf du court péronier latéral*) ;

3° Un *filet malléolaire*, qui se détache de la portion sous-cutanée du nerf et vient se ramifier dans la peau de la partie inférieure et externe de la jambe.

B. Branches terminales. — Les deux branches terminales du nerf musculo-cutané (fig. 584, 1 et 2), se distinguent en interne et en externe :

a. *Branche interne.* — La branche interne (1), qui est ordinairement la plus volumineuse, se partage, sur la face dorsale du pied, en trois rameaux, interne, moyen et externe. — Le *rameau interne* se portant obliquement en bas et en dedans, croise obliquement le premier métatarsien, arrive sur le côté interne de l'articulation métatarso-phalangienne du gros orteil et se termine en fournissant le collatéral dorsal interne de cet orteil. Il s'anastomose, sur le bord interne du pied, avec les divisions terminales du nerf saphène interne. — Le *rameau moyen* descend dans le premier espace interosseux, s'y anastomose presque toujours (mais non tou-

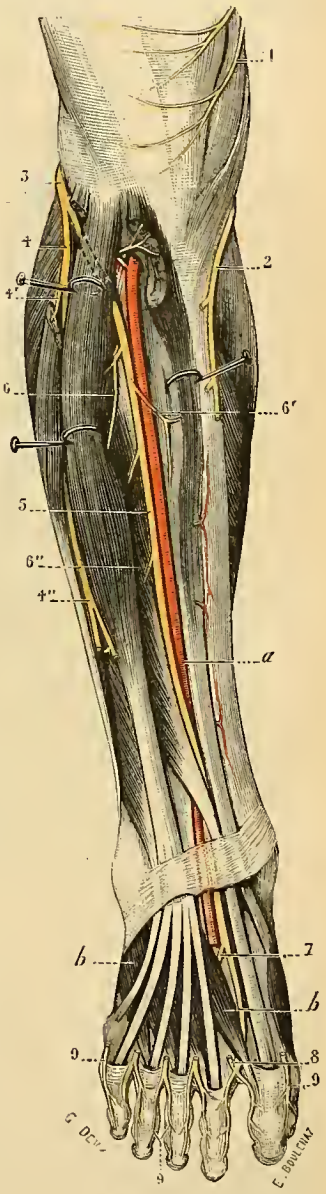

Fig. 583.

Nerfs profonds de la face antérieure de la jambe.

1, rameau rotulien du saphène interne. — 3, son rameau jambier. — 3, sciatique poplité externe. — 4, nerf musculo-cutané, avec : 4', son rameau pour le long péronier latéral ; 4'', sa branche superficielle ou cutanée. — 5, nerf tibial antérieur, avec : 6, 6', 6'', ses rameaux musculaires ; 7, son rameau externe pour le pédieux ; 8, son anastomose avec le nerf musculo-cutané. — 9, 9, 9, les collatéraux des doigts, provenant : les sept premiers du musculo-cutané, les trois derniers du saphène externe.

a, artère tibiale antérieure. — *b*, *b*, pédieux.

jours) avec le tibial antérieur et, arrivé à la commissure des deux premiers orteils, s'y divise en deux filets : l'un, interne, qui forme le collatéral dorsal externe du gros orteil ; l'autre, externe, qui devient le collatéral dorsal interne du deuxième orteil. — Le *rameau externe* descend, de même, au-devant du deuxième espace interosseux et se termine à l'extrémité antérieure de cet espace, en fournissant les deux collatéraux suivants, c'est-à-dire le collatéral dorsal externe du deuxième orteil et le collatéral dorsal interne du troisième. Ce rameau externe se détache parfois de la branche suivante.

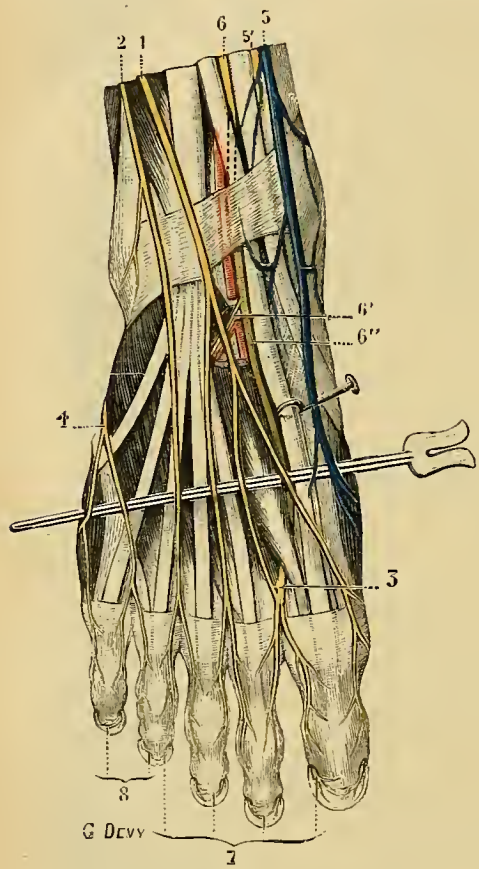

Fig. 584.

Nerfs de la face dorsale du pied.

1, branche interne du musculo-cutané, fournissant les premier, deuxième, troisième, quatrième et cinquième collatéraux dorsaux. — 2, branche externe du même nerf, fournissant les deux collatéraux suivants. — 3, anastomose de la première de ces branches avec la branche terminale interne du tibial antérieur. — 4, saphène externe, fournissant les trois derniers collatéraux dorsaux. — 5, veine saphène interne. — 5', nerf saphène interne. — 6, nerf tibial antérieur, avec : 6', sa branche terminale externe pour le pédieux ; 6'', sa branche terminale interne, fournissant les deuxième et troisième collatéraux dorsaux. — 7, 7, 7, rameaux du nerf plantaire interne. — 8, 8, rameaux du nerf plantaire externe.

b. *Branche externe.* — La branche externe (2) chemine au-devant du troisième espace interosseux et, arrivée à l'extrémité antérieure de cet espace, se divise en deux rameaux : un rameau interne, qui forme le collatéral dorsal externe du troisième orteil ; un rameau externe, qui est le collatéral interne du quatrième. J'ajouterai qu'il est très fréquent de voir cette branche externe du musculo-cutané se bifurquer peu après son origine et fournir alors, outre les deux collatéraux précités, le collatéral externe du quatrième orteil et le collatéral interne du cinquième.

Au total, les deux branches terminales du nerf musculo-cutané donnent naissance aux sept premiers collatéraux dorsaux, souvent aux neuf premiers. Nous verrons tout à l'heure que le saphène externe fournit, selon les cas, les trois autres ou seulement le dernier. Nous devons ajouter, en ce qui concerne la distribution des deux branches terminales du musculo-cutané, que ces deux branches, avant de fournir les collatéraux dorsaux, abandonnent au cours de leur trajet, un grand nombre de filets cutanés à la partie antérieure et inférieure de la jambe et à la région dorsale du pied.

2° Nerf tibial antérieur. — Branche de bifurcation interne du sciatique poplité externe, le nerf tibial antérieur (fig. 583, 5), naît, comme le précédent, sur le côté externe de la tête du péroné. De là, se portant obliquement en bas, en avant et en dedans, il traverse successivement les insertions supérieures du long péronier latéral et de l'extenseur commun des orteils et vient rejoindre sur le ligament interosseux l'artère tibiale antérieure, dont il partagera désormais le trajet et les rapports.

Suivant comme elle un trajet à peu près vertical, il chemine tout d'abord entre l'extenseur commun des orteils et le jambier antérieur et, plus bas, entre ce dernier muscle et le long extenseur propre du gros orteil.

Envisagé spécialement au point de vue de ses rapports avec l'artère tibiale antérieure, le nerf tibial antérieur est situé primitivement sur son côté externe. Au tiers inférieur de la jambe, souvent plus haut, il passe en avant d'elle et, la croisant en X, il vient occuper son côté interne, situation qu'il conserve jusqu'à sa terminaison.

A. Branches collatérales. — Dans son trajet descendant à travers la région antérieure de la jambe, le nerf tibial antérieur abandonne des rameaux, toujours multiples, aux quatre muscles de la région, savoir : au jambier antérieur (*nerf du jambier antérieur*) ; à l'extenseur commun des orteils (*nerf de l'extenseur commun des orteils*) ; à l'extenseur propre du gros orteil (*nerf de l'extenseur propre du gros orteil*) ; au péronier antérieur (*nerf du péronier antérieur*). Il fournit également, à la partie inférieure de la jambe, un petit *rameau articulaire*, qui se distribue à la partie antérieure de l'articulation du cou-de-pied.

B. Branches terminales. — Arrivé au cou-de-pied, le nerf tibial antérieur s'engage au-dessous du ligament annulaire antérieur du tarse, en suivant la même coulisse ostéo-fibreuse que l'extenseur propre du gros orteil, et se divise immédiatement après en deux rameaux, l'un interne, l'autre externe :

a. *Rameau externe.* — Le rameau externe se porte obliquement en bas et en dehors, entre les os du tarse et le muscle pédieux. Il se distribue en grande partie à ce muscle, auquel il envoie ordinairement deux ou trois filets : l'existence d'un filet spécial pour le faisceau interne du pédieux (qui est chez l'homme l'homologue du muscle court extenseur du gros orteil des singes) me paraît être une disposition à peu près constante. Indépendamment de ces filets musculaires, le rameau externe du tibial antérieur fournit un certain nombre de filets articulaires, qui vont aux articulations du tarse, du métatarse et jusqu'aux articulations métatarso-phalangiennes. Cunningham a signalé, en outre, quelques ramuscules qui se rendent aux muscles interosseux : ces derniers ramuscules sont vraisemblablement sensitifs, tous les interosseux étant innervés par le nerf tibial postérieur.

b. *Rameau interne.* — Le rameau interne, que l'on peut considérer comme la continuation du tibial antérieur, descend vers le premier espace interosseux entre le pédieux et l'artère pédieuse, qui sont en dehors, et le tendon de l'extenseur propre du gros orteil, qui est en dedans. A l'union du tarse et du métatarse, il s'engage au-dessous du faisceau interne du muscle pédieux et chemine alors dans le premier espace interosseux. Arrivé à la partie antérieure de cet espace, il y rencontre le rameau correspondant du nerf musculo-cutané. Il s'anastomose avec lui dans la plupart des cas et se termine ensuite d'une façon qui varie beaucoup suivant les sujets : tantôt, il s'épuise dans la peau qui recouvre l'espace interosseux ; tantôt, et cette disposition s'observe lorsque le musculo-cutané ne donne pas le collatéral dorsal externe du gros orteil et le collatéral interne du deuxième orteil, il fournit lui-même ces deux collatéraux dorsaux. D'autres fois, par suite de l'anastomose entre le tibial antérieur et le musculo-cutané, ces deux nerfs prennent part à la fois à la constitution des deux collatéraux précités.

En résumé, le nerf sciatique poplité externe est un nerf mixte, possédant à la fois des fibres motrices et des fibres sensitives. Il innerve : 1° *par ses fibres*

motrices, tous les muscles de la région antéro-externe de la jambe et, au pied, le muscle pédieux : 2° *par ses fibres sensitives*, la peau de la région externe de la jambe et de la plus grande partie de la face dorsale du pied.

RÉSUMÉ DU NERF SCIATIQUE POPLITÉ EXTERNE

- a). *Br. collatérales* . . . . . .
  - R. articulaire.
  - Accessoire du saphène externe.
  - N. cutané péronier.
  - R. musculaires pour jambier antérieur.
- b). *Br. terminales*.
  - N. MUSCULO-CUTANÉ.
    - *Br. collatérales*.
      - N. du long péronier latéral.
      - N. du court péronier latéral.
      - R. malléolaire.
    - *Br. terminales* . .
      - Les 7 premiers collat. dorsaux.
  - N. TIBIAL-ANTÉRIEUR.
    - *Br. collatérales*.
      - N. du jambier antérieur.
      - N. de l'extenseur commun.
      - N. de l'extenseur propre.
      - R. articulaire.
    - *Br. terminales* .
      - Rameau externe.
      - Rameau interne (*s'anastomose avec le musculo-cutané et fournit parfois les 2e et 3e collatéraux dorsaux*).

A propos des paralysies consécutives à des accouchements laborieux et limitées à la zone d'innervation du *sciatique poplité externe*, on avait émis l'hypothèse (LEFEBVRE. *Th. Paris*. 1876) que le nerf sciatique poplité externe provenait du nerf lombo-sacré, lequel avait dû être comprimé par la tête fœtale pendant le travail de l'accouchement. Mais cette explication pathogénique est formellement contredite par les recherches anatomiques de CH. FÉRÉ *Bull. Soc. anat.*, Paris, 1879, p. 110, qui, à la suite de dissections minutieuses portant sur dix-neuf nouveau-nés, est arrivé aux conclusions suivantes : 1° le sciatique poplité externe ne provient pas uniquement du nerf lombo-sacré : 2° le lombo-sacré et aussi la partie de la quatrième paire lombaire qui va au plexus sacré ne fournissent pas seulement au sciatique poplité externe, mais se partagent à peu près également entre les deux branches terminales du nerf sciatique ; 3° même en admettant la possibilité de la compression isolée du lombo-sacré au détroit supérieur, la localisation exclusive de la paralysie au sciatique poplité externe reste inexpliquée.

C. — NERF SCIATIQUE POPLITÉ INTERNE

Branche de bifurcation interne du grand sciatique, le nerf sciatique poplité interne (fig. 585, 1), beaucoup plus volumineux que l'externe, prend naissance au niveau de l'angle supérieur du creux poplité et s'étend de là jusqu'à l'anneau du soléaire.

1° Trajet. — Suivant, à partir de son origine, un trajet vertical, le sciatique poplité interne descend de l'angle supérieur à l'angle inférieur du creux poplité. Il s'engage alors au-dessous des jumeaux et traverse l'anneau du soléaire en changeant de nom : au-dessous de cet anneau, en effet, on le décrit sous le nom de nerf tibial postérieur.

2° Rapports. — Le nerf sciatique poplité interne présente des rapports importants :

a. *En arrière*, il répond tout d'abord à l'interstice formé par le biceps et le demi-tendineux : il est relativement profond. Plus bas, quand il est dégagé de ces muscles, il n'est plus recouvert que par l'aponévrose, le tissu cellulaire sous-cutané et la peau. A son extrémité inférieure, enfin, il devient de nouveau profond, recouvert qu'il est par les deux jumeaux.

b. *En avant*, le sciatique poplité interne est séparé du squelette de la région (je veux dire du fémur, de l'articulation du genou et du tibia) par le muscle poplité et par les vaisseaux poplités. Des deux vaisseaux poplités, la veine est

directement contiguë au nerf : l'artère, plus profondément placée, est séparée du nerf par la veine. Nous devons ajouter que ces trois organes ne se superposent pas régulièrement suivant un plan antéro-postérieur : le nerf est en effet plus externe que la veine et celle-ci plus externe que l'artère, de telle sorte qu'ils sont « imbriqués (Hirschfeld) d'arrière en avant et de dehors en dedans ». En d'autres termes, les trois cordons qui cheminent parallèlement dans le creux poplité représentent une sorte d'escalier à trois marches, qui sont formées, en allant des parties profondes vers les parties superficielles : la première, par l'artère ; la seconde, par la veine ; la troisième, par le nerf.

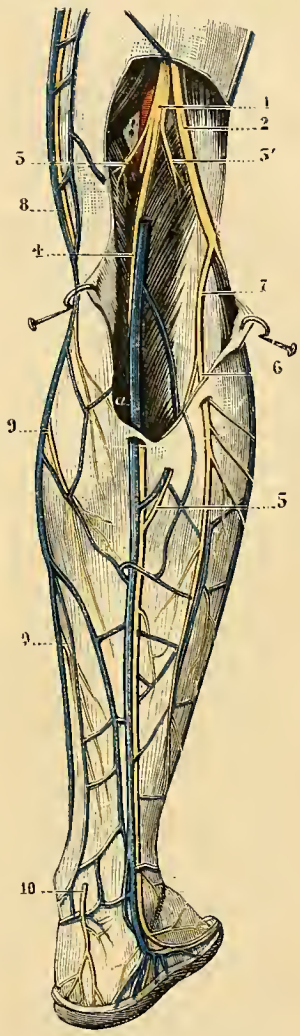

Fig. 585.

Nerfs superficiels de la face postérieure de la jambe.

1, nerf sciatique poplité interne. — 2, nerf sciatique poplité externe. — 3, rameau du jumeau interne. — 3', rameau du jumeau externe. — 4, nerf saphène externe. — 5, accessoire du saphène externe. — 6, cutané péronier, naissant du sciatique poplité externe par un tronc 7, qui lui est commun avec l'accessoire du saphène externe. — 8, nerf saphène interne. — 9, rameaux postérieurs de ce nerf. — 10, rameaux calcanéens et rameau cutané plantaire du nerf tibial postérieur. — *a*, veine saphène externe.

3° Distribution. — Le nerf sciatique poplité interne fournit, comme l'externe, des branches collatérales et une branche terminale :

1° *Branches collatérales.*

Les branches collatérales sont : des rameaux musculaires, des rameaux articulaires et un nerf cutané, le nerf saphène externe.

1° Rameaux musculaires. — Au nombre de cinq ou six, ces rameaux se distribuent aux muscles de la face postérieure de la jambe qui avoisinent le creux poplité. Ils se détachent du sciatique tantôt isolément, tantôt par des troncs communs.

a. Le *nerf du jumeau interne* et le *nerf du jumeau externe* se portent verticalement en bas, abordent les jumeaux par leur bord poplité ou par leur face antérieure et se perdent dans ces muscles, en fournissant chacun trois ou quatre rameaux.

b. Le *nerf du plantaire grêle*, très grêle comme le muscle auquel il est destiné, se porte obliquement en bas et en dehors, arrive au plantaire grêle et pénètre ce muscle, tantôt par son bord interne, tantôt par sa face postérieure.

c. Le *nerf du soléaire*, souvent double, descend au-dessous du jumeau externe et arrive bientôt au bord supérieur du soléaire. Là, il se divise ordinairement en deux ou trois rameaux, qui se portent dans le muscle au voisinage de ses insertions supérieures.

d. Le *nerf du poplité* descend, comme le précédent, au-dessous des jumeaux, gagne le muscle poplité et se perd à la face postérieure de ce muscle. Ce nerf fournit le plus souvent un filet articulaire à l'articulation péronéo-tibiale supérieure.

2° Rameaux articulaires. — Très grêles et très variables en nombre, ces filets

articulaires se détachent du sciatique poplité interne à des hauteurs diverses. Ils se dirigent en avant, en suivant le plus souvent le trajet des vaisseaux articulaires, pénètrent dans l'articulation du genou à travers le ligament postérieur et se distribuent aux différents éléments de cette articulation.

3° Nerf saphène externe. — Le nerf saphène externe (fig. 585,4), qu'on désigne encore sous le nom de *saphène tibial*, par opposition au *saphène péronier* que nous avons vu plus haut (p. 739) naître du sciatique poplité externe, se détache du sciatique poplité interne à la partie moyenne du creux poplité. De là, il se porte verticalement en bas, gagne le sillon longitudinal que forment les deux jumeaux en s'adossant l'un à l'autre, parcourt ce sillon dans toute son étendue et vient se placer ensuite le long du bord externe du tendon d'Achille. Il descend ainsi jusqu'au bord postérieur de la malléole externe. Puis, contournant cette malléole d'arrière en avant, il gagne le bord externe du pied, où il se termine.

Dans ce trajet, le nerf saphène externe accompagne constamment la veine de même nom. Placé tout d'abord au-dessous de l'aponévrose superficielle, puis dans un dédoublement de cette aponévrose, il la traverse à la partie moyenne de la jambe et chemine alors dans le tissu cellulaire sous-cutané. Nous avons déjà vu (p. 739) que son *accessoire* ou *saphène péronier* venait se réunir à lui à un niveau fort variable ou lui envoyait au moins une anastomose.

A. Rameaux collatéraux. — Du creux poplité au tiers inférieur de la jambe, le saphène externe ne fournit aucune branche collatérale. Arrivé sur le côté externe du tendon d'Achille, il abandonne plusieurs rameaux *jambiers inférieurs*, *calcanéens* et *malléolaires externes*, qui se distribuent, comme l'indique suffisamment leur nom, aux téguments qui recouvrent la partie inférieure et externe de la jambe, la malléole péronière et la partie externe du talon (fig. 589,13). Il fournit encore quelques *filets articulaires* (Rüdinger) aux deux articulations tibio-tarsienne et astragalo-calcanéenne.

B. Rameaux terminaux. — En atteignant le bord externe du pied, au-dessous et en avant de la malléole externe par conséquent, le nerf saphène externe se termine le plus souvent en se bifurquant en deux rameaux, l'un interne, l'autre externe (fig. 585,4) :

a. Le *rameau externe*, continuant la direction du nerf dont il émane, longe le bord externe du métatarse et se termine sur le côté externe du petit orteil, dont il constitue le *collatéral dorsal externe*.

b. Le *rameau interne*, obliquant un peu en dehors, se porte dans le quatrième espace interosseux et se bifurque, à l'extrémité inférieure de cet espace, pour former le *collatéral dorsal interne du cinquième orteil* et le *collatéral dorsal externe du quatrième*. Ce rameau interne peut manquer, auquel cas les deux collatéraux qu'il fournit proviennent du musculo-cutané.

Remarquons, en passant, que le nerf musculo-cutané (branche du sciatique poplité externe) et le nerf saphène externe (branche du sciatique poplité interne) se partagent, à eux deux, l'innervation de la face dorsale du pied et des orteils, mais se la partagent d'une façon fort inégale, le nerf musculo-cutané fournissant sept collatéraux dorsaux, les sept premiers, tandis que le nerf saphène externe n'en fournit que trois, les trois derniers. Il est même très fréquent, comme nous l'avons déjà fait remarquer plus haut, de voir le saphène externe s'épuiser sur

le côté externe du petit orteil et le musculo-cutané fournir, dans ce cas, les 8e et 9e collatéraux dorsaux, les neuf premiers par conséquent.

2° *Branche terminale.*

Le nerf sciatique poplité interne est continué, au niveau de l'anneau du soléaire, par le nerf tibial postérieur. Ce nerf, qui constitue pour ainsi dire sa branche terminale, fera l'objet du paragraphe suivant.

RÉSUMÉ DU NERF SCIATIQUE POPLITÉ INTERNE

a). *Br. collatérales.* . . .	Ram. musculaires. pour .	les deux jumeaux. le plantaire grêle. le soléaire. le poplité.
	Ram. articulaires pour le genou.	
	N. saphène externe . . .	r. calcanéen externe. r. malléolaire. r. articulaire. 8e, 9e, 10e collat. dorsaux.
b). *Br. terminale.*	NERF TIBIAL POSTÉRIEUR (voy. p. 751).	

D. — NERF TIBIAL POSTÉRIEUR

Le nerf tibial postérieur (fig. 586, II), ainsi appelé pour le distinguer du tibial antérieur qui chemine sur le plan antérieur de la jambe, commence au niveau de l'anneau du soléaire et s'étend de là, par ses branches terminales, jusqu'à l'extrémité des orteils. Comme nous l'avons déjà vu plus haut, il n'est que la continuation du sciatique poplité interne : c'est, si l'on veut, le sciatique poplité interne, ayant changé de nom.

1° Trajet. — Au sortir de l'anneau du soléaire, le nerf tibial postérieur descend à la face postérieure de la jambe, en suivant un trajet légèrement oblique en bas et en dedans. Il arrive ainsi à la face postérieure de la malléole externe. S'infléchissant alors en bas et en avant, il s'engage dans la gouttière interne du calcanéum, où il se termine en se bifurquant.

2° Rapports. — Dans ce long trajet, le tibial postérieur présente des rapports importants, qui varient pour ses deux tiers supérieurs et pour son tiers inférieur :

a. *Dans ses deux tiers supérieurs,* le nerf tibial postérieur chemine entre les deux couches musculaires de la région postérieure de la jambe. Il est, comme on le voit, très profondément situé. — En avant, il repose dans l'interstice des deux muscles jambier postérieur et long fléchisseur du gros orteil, à côté de l'artère tibiale postérieure, qui est placée un peu en dedans et sur un plan plus profond. — En arrière, il est immédiatement recouvert par l'aponévrose jambière moyenne et, en arrière de cette aponévrose, par les quatre muscles superficiels de la jambe, le soléaire, le plantaire grêle et les jumeaux.

b. *Dans son tiers inférieur,* le nerf se dégageant de la profondeur des muscles précités, vient se placer le long du bord interne du tendon d'Achille. Dans cette dernière portion de son trajet, il est relativement très superficiel : il n'est, en effet, séparé de la peau que par un double plan aponévrotique.

3° Distribution. — Le nerf tibial postérieur se distribue à la jambe et au pied.

Il fournit deux ordres de branches : des branches collatérales et des branches terminales.

1° *Branches collatérales.*

Les rameaux collatéraux que le tibial postérieur abandonne à la jambe se divisent en rameaux musculaires, rameau articulaire, rameau calcanéen interne, rameau cutané plantaire.

1° Rameaux musculaires. — Les rameaux musculaires, en nombre fort variable, sont destinés aux muscles profonds de la région postérieure de la jambe et au soléaire. Ils prennent le nom des muscles auxquels ils se distribuent :

a. Le *nerf du poplité* se rend à la partie inférieure du muscle poplité. Nous avons déjà vu plus haut (p. 745) que ce muscle recevait, pour sa partie supérieure, un rameau du sciatique poplité interne.

b. Les *nerfs du jambier postérieur*, du *fléchisseur propre* et du *fléchisseur commun des orteils*, généralement au nombre de deux ou trois pour chaque muscle, pénètrent dans le corps musculaire par sa face postérieure et à des hauteurs variables suivant les sujets.

c. Le *nerf inférieur du soléaire* (nous avons déjà vu le sciatique poplité interne donner un *nerf supérieur* à ce muscle) se dirige en bas et en arrière vers la face profonde du soléaire et disparaît dans la partie inférieure de ce muscle.

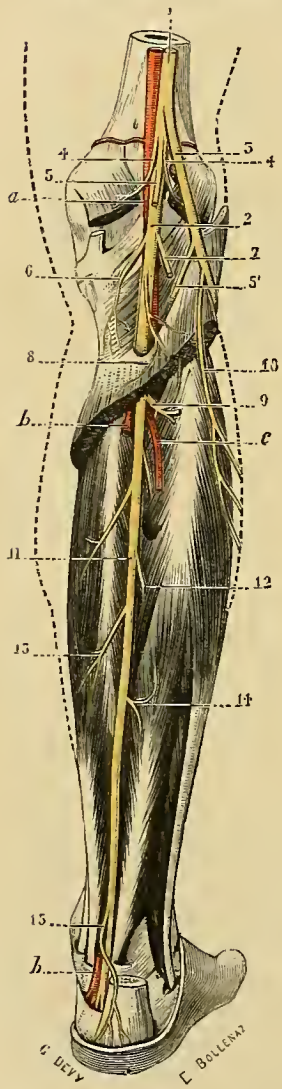

Fig. 586.
Nerfs profonds de la face postérieure de la jambe.

1, nerf grand sciatique. — 2, sciatique poplité interne. — 3, sciatique poplité externe. — 4, 4, rameaux destinés au jumeau. — 5, nerf saphène externe, avec 5', son accessoire. — 6, nerf du poplité. — 7, nerf du plantaire grêle. — 8, nerf superficiel et 9' nerf profond du soléaire. — 10, nerf cutané péronier. — 11, nerf tibial postérieur. — 12, nerf jambier postérieur. — 13, nerf du fléchisseur commun des orteils. — 14, nerf du fléchisseur propre du gros orteil. — 15, tronc commun du nerf cutané plantaire et du rameau calcanéen du tibial postérieur.
a, artère poplitée. — *b*, artère tibiale postérieure. — *c*, artère péronière.

2° Rameau articulaire. — Ce rameau articulaire, souvent double, se détache du nerf tibial postérieur, un peu au-dessus de sa bifurcation, et se perd sur la partie externe de l'articulation du cou-de-pied.

3° Nerf calcanéen interne. — Le rameau calcanéen interne se sépare du tibial postérieur un peu au-dessus de l'articulation du cou-de-pied et vient se distribuer à la peau de la face interne du talon.

4° Nerf cutané plantaire. — Ce nerf (homologue du *nerf cutané palmaire* du médian) naît au même niveau que le précédent, souvent par un tronc commun (fig. 586, 15). Il descend à la plante du pied et se ramifie dans la peau de cette région.

2° *Branches terminales.*

Parvenu dans la gouttière calcanéenne, le nerf tibial

postérieur se partage, comme nous l'avons dit plus haut, en deux branches terminales : l'une interne, c'est le *nerf plantaire interne;* l'autre externe, c'est le *nerf plantaire externe.* Ces deux nerfs se ramifient, comme leur nom l'indique, à la plante du pied. L'étude, déjà faite (p. 690 et suiv.), de la distribution des nerfs médian et cubital à la paume de la main va nous être ici d'un grand secours pour la description des deux nerfs plantaires. Le nerf plantaire interne, en effet, représente à la plante du pied le nerf médian de la région palmaire et se termine exactement comme lui. De même, le nerf plantaire externe représente le cubital et présente une distribution analogue.

1° Nerf plantaire interne (homologue du nerf médian de la main). — Plus volumineux que le nerf plantaire externe, dont il se sépare à angle très aigu, le nerf plantaire interne (fig. 587, 2) se porte en avant entre les muscles de la région plantaire interne et ceux de la région plantaire moyenne. Il occupe successivement le tarse et le métatarse.

A. Branches collatérales. — Au niveau du tarse, il abandonne en dedans et en dehors plusieurs branches collatérales, qui sont (fig. 587) :

1° Des *rameaux cutanés,* qui se distribuent à la peau de la face inférieure du talon et de la région plantaire externe;

2° Des *rameaux musculaires,* pour l'adducteur du gros orteil, le court fléchisseur plantaire et l'accessoire (portion interne seulement) du long fléchisseur commun des orteils.

B. Branches terminales. — Au niveau de l'extrémité postérieure du métatarse, le nerf plantaire interne se résout en quatre branches, dites *terminales,* que nous désignerons sous les noms de première, deuxième, troisième, quatrième, en allant du gros orteil vers le cinquième (fig. 587) :

a. *Première branche.* — La première, qui est aussi la plus longue, oblique un peu en dedans, longe le court fléchisseur du gros orteil, abandonne un ou plusieurs filets à ce muscle et se termine sur le côté interne du gros orteil, en formant le *premier collatéral plantaire.*

b. *Deuxième branche.* — La deuxième descend dans le premier espace interosseux, abandonne chemin faisant un filet moteur au premier lombrical (*nerf du premier lombrical*) et se divise, en atteignant les orteils, en deux rameaux qui constituent le *collatéral plantaire externe du gros orteil* et le *collatéral plantaire interne du deuxième orteil.*

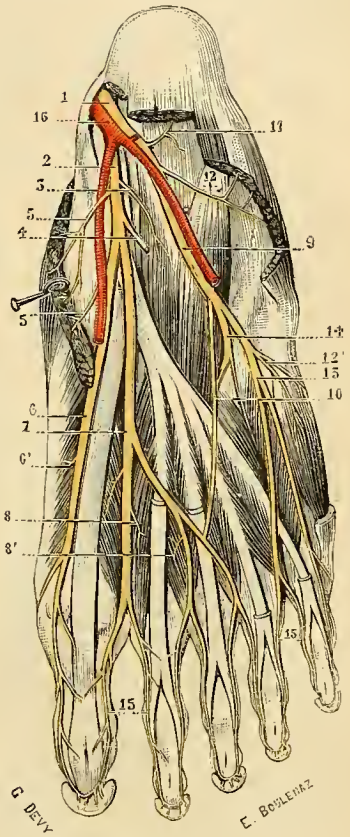

Fig. 587.
Nerfs plantaire interne et plantaire externe.

1, nerf tibial postérieur. — 2, nerf plantaire interne. — 3, son rameau pour l'accessoire des fléchisseurs. — 4, son rameau pour le court fléchisseur plantaire. — 5, 5, ses rameaux pour l'adducteur du gros orteil. — 6, collatéral plantaire du gros orteil, fournissant, en 6', un rameau au court fléchisseur du gros orteil. — 7, autre branche du plantaire interne, fournissant les six collatéraux suivants. — 8, 8', nerfs des deux premiers lombricaux. — 9, nerf plantaire externe. — 10, son anastomose avec le plantaire interne. — 11, son rameau pour l'accessoire des fléchisseurs. — 12, 12', ses rameaux pour les muscles abducteur et court fléchisseur du petit orteil. — 13, sa branche superficielle, d'où émanent les trois derniers collatéraux. — 14, sa branche profonde. — 15, collatéraux des orteils. — 16, artère tibiale postérieure, se divisant en plantaire interne et plantaire externe.

c. *Troisième branche.* — La troisième, obliquant un peu en dehors, gagne le deuxième espace interosseux. Elle suit cet espace et, après avoir fourni un filet au deuxième lombrical (*nerf du deuxième lombrical*), elle se divise, au même niveau que la précédente, en *collatéral plantaire externe du deuxième orteil* et *collatéral plantaire interne du troisième.*

d. *Quatrième branche.* — La quatrième, enfin, se porte obliquement vers le troisième espace interosseux, s'anastomose ordinairement avec le nerf plantaire externe et fournit les deux collatéraux plantaires suivants, c'est-à-dire le *collatéral externe du troisième orteil* et le *collatéral interne du quatrième.*

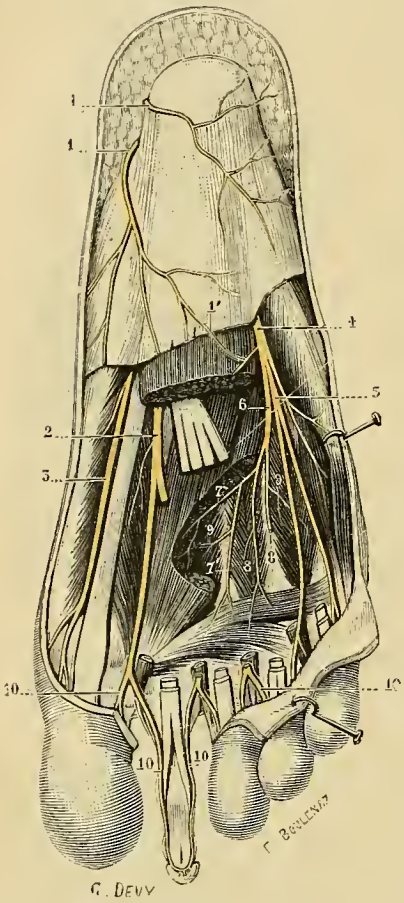

Fig. 588.

Branche profonde du nerf plantaire externe.

1, 1, branches cutanées plantaires du tibial postérieur, s'anastomosant, en 1', avec une branche cutanée du plantaire externe. — 2', nerf plantaire interne. — 3, collatéral interne du gros orteil, provenant de ce dernier nerf. — 4, nerf plantaire externe, avec : 5, sa branche superficielle ; 6, sa branche profonde. — 7, nerf de l'abducteur oblique. — 7', nerf de l'abducteur transverse. — 8, 8, nerfs des deux derniers lombricaux. — 9, 9, nerfs des interosseux. — 10, 10, collatéraux des doigts.

2° Nerf plantaire externe (homologue du nerf cubital de la main). — Branche de bifurcation externe du tibial postérieur, ce nerf (fig. 587,9) se porte obliquement en avant et en dehors. Il chemine profondément entre le court fléchisseur plantaire et l'accessoire du long fléchisseur, fournit dans cette première portion de son trajet deux *rameaux collatéraux*, l'un pour l'accessoire du long fléchisseur (portion externe seulement), l'autre pour les deux muscles abducteur et court fléchisseur du petit orteil, et arrive à l'extrémité postérieure du quatrième espace interosseux. Là, il se bifurque en deux branches terminales, une *branche superficielle* et une *branche profonde*, analogues l'une et l'autre aux branches de même nom du nerf cubital (p. 695) :

A. Branche superficielle. — La branche superficielle (fig. 587,13) continue le trajet du plantaire externe et ne tarde pas à se diviser en deux rameaux :

1° Un rameau interne, qui descend dans le quatrième espace interosseux, envoie une anastomose au plantaire interne et se bifurque ensuite pour former le *collatéral externe du quatrième orteil* et le *collatéral interne du cinquième* ;

2° Un rameau externe, qui, après avoir fourni quelques filets au court fléchisseur plantaire, vient former le *collatéral externe du cinquième orteil.*

B. Branche profonde. — La branche profonde (fig. 588,6), changeant brusquement de direction, se porte obliquement en bas et en dedans, entre l'abducteur oblique du gros orteil et les interosseux plantaires. Cette branche décrit ainsi une longue courbe à concavité dirigée en haut et en dedans. Elle se termine à la partie moyenne du premier espace interosseux,

en envoyant un ou plusieurs filets à l'abducteur oblique du gros orteil. D'autre part, elle fournit par sa convexité de nombreux rameaux collatéraux, savoir :

1° Des *rameaux articulaires*, très grêles, pour les articulations tarsiennes et tarso-métatarsiennes ;

2° Deux *rameaux musculaires*, pour les troisième et quatrième lombricaux (*nerf du troisième lombrical* et *nerf du quatrième lombrical*) ;

3° Un ou plusieurs rameaux pour l'abducteur transverse du gros orteil (*nerfs de l'abducteur transverse*) ;

4° Un rameau pour chacun des muscles interosseux, soit plantaires, soit dorsaux (*nerfs des interosseux*).

RÉSUMÉ DES NERFS PLANTAIRES

1° N. PLANTAIRE INTERNE.	*R. musculaires*, pour .	adduct. du gros orteil. court fléchisseur du gros orteil. court fléchisseur plantaire. accessoire du long fléchisseur. 1er et 2e lombricaux.
	R. cutanés	filets plantaires. 1er, 2e, 3e, 4e, 5e, 6e et 7e collat. plantres.
2° N. PLANTAIRE EXTERNE.	*R. musculaires*, pour. .	accessoire du long fléchisseur. abducteur et court fléchiss. du petit orteil. abducteur oblique et transverse. 3e et 4e lombricaux. tous les interosseux.
	R. cutané.	8e, 9e et 10e collat. plantaires.

E. — Nerfs collatéraux des orteils

Comme les doigts de la main, les doigts de pied ou orteils reçoivent chacun quatre rameaux nerveux, qui cheminent deux à deux le long de leurs bords et que l'on appelle pour cette raison *nerfs collatéraux des orteils*. De ces quatre nerfs, deux se distribuent principalement à la face inférieure (ils envoient cependant à la face supérieure un filet sous-unguéal), ce sont les *collatéraux plantaires*, que l'on distingue en collatéral interne et collatéral externe. Les deux autres sont destinés à la face supérieure ou dorsale, ce sont les nerfs *collatéraux dorsaux*, que l'on distingue également en interne et externe.

Ces nerfs collatéraux présentant à peu de chose près le même type de distribution que ceux de la main, nous croyons inutile d'y revenir (voy. p. 703). Nous nous contenterons d'indiquer sommairement leur provenance :

a. Des dix nerfs collatéraux plantaires, les *sept premiers*, en allant du pouce au cinquième orteil, sont fournis par le nerf plantaire interne ; les *trois derniers* émanent du nerf plantaire externe.

b. Des dix collatéraux dorsaux, les *sept premiers* (quelquefois les neuf premiers) proviennent du nerf musculo-cutané, branche du sciatique poplité externe ; les *trois derniers* (quelquefois le dernier seulement) sont fournis par le nerf saphène externe, branche du sciatique poplité interne. Le deuxième et le troisième des collatéraux sont renforcés par le tibial antérieur et, quelquefois même, sont fournis par ce dernier tronc nerveux.

§ III. — Résumé de l'innervation du membre inférieur

Le membre inférieur, comme le membre supérieur, reçoit trois ordres de nerfs : 1° des *nerfs vasculaires*, vaso-constricteurs et vaso-dilatateurs, qui se distribuent

aux vaisseaux ; 2° des *nerfs moteurs*, destinés aux muscles ; 3° des *nerfs sensitifs*, affectés à la sensibilité.

1° Nerfs vasculaires. — Les nerfs vasculaires ou nerfs vaso-moteurs se disposent autour des artères en de riches plexus, qui portent le même nom que les vaisseaux sur lesquels ils sont situés. Ces nerfs proviennent en majeure partie des deux plexus lombo-aortique et hypogastrique. Mais ici, comme pour le membre supérieur, les plexus périvasculaires, au fur et à mesure qu'ils s'éloignent de leur lieu d'origine, sont renforcés de loin en loin par des filets additionnels, qui se détachent des différentes branches du plexus lombaire et du plexus sacré. C'est ainsi que l'artère fémorale reçoit parfois des rameaux du nerf crural, que les artères tibiale postérieure et péronière reçoivent de même quelques filets du nerf tibial postérieur, etc. J'ai vu, dans un cas, le nerf saphène tibial abandonner deux petits filets nerveux à la veine anastomotique qui s'étend de l'extrémité supérieure de la veine saphène externe à la veine saphène interne.

2° Nerfs moteurs. — Les muscles de la fesse, de la cuisse, de la jambe et du pied reçoivent leurs nerfs, en partie du plexus lombaire, en partie du plexus sacré. Le tableau suivant indique le mode de provenance de chacun de ces nerfs :

I. — MUSCLES DE LA FESSE ET DU BASSIN

1° *Grand fessier*	n. fessier inférieur ou petit sciatique (*Pl. sacré*).
2° *Moyen fessier*	n. fessier supérieur (*Pl. sacré*).
3° *Petit fessier*	n. fessier supérieur (*Pl. sacré*).
4° *Pyramidal*	n. du pyramidal (*Pl. sacré*).
5° *Obturateur interne*	n. de l'obturateur interne (*Pl. sacré*).
6° *Obturateur externe*	n. obturateur (*Pl. lombaire*).
7° *Jumeau supérieur*	n. du jumeau supérieur (*Pl. sacré*).
8° *Jumeau inférieur*	n. du jumeau inférieur et du carré crural (*Pl. sacré*).
9° *Carré crural*	

II. — MUSCLES DE LA CUISSE

a. Région antéro-externe.

1° *Tenseur du fascia lata*	n. fessier supérieur (*Pl. sacré*).
2° *Couturier*	n. crural (*Pl. lombaire*).
3° *Quadriceps crural*	n. crural (*Pl. lombaire*).

b. Région postéro-interne.

1° *Droit interne*	n. obturateur (*Pl. lombaire*).
2° *Pectiné*	n. crural (*Pl. lombaire*)
3° *Premier adducteur*	n. obturateur (*Pl. lombaire*). n. crural (*Pl. lombaire*).
4° *Deuxième adducteur*	n. obturateur (*Pl. lombaire*).
5° *Troisième adducteur*	n. obturateur (*Pl. lombaire*). n. grand sciatique (*Pl. sacré*).
6° *Biceps crural*	n. grand sciatique (*Pl. sacré*).
7° *Demi-tendineux*	n. grand sciatique (*Pl. sacré*).
8° *Demi-membraneux*	n. grand sciatique (*Pl. sacré*).

III. — MUSCLES DE LA JAMBE

a. Région antérieure.

1° *Jambier antérieur*	n. sciatique poplité externe (*Pl. sacré*). n. tibial antérieur (*Pl. sacré*).
2° *Extenseur commun des orteils*	n. tibial antérieur (*Pl. sacré*).
3° *Extenseur propre du gros orteil*	n. tibial antérieur (*Pl. sacré*).
4° *Péronier antérieur*	n. tibial antérieur (*Pl. sacré*).

b. Région externe.

1° *Long péronier latéral*	n. musculo-cutané (*Pl. sacré*).
2° *Court péronier latéral*	n. musculo-cutané (*Pl. sacré*).

c. Région postérieure.

1° *Jumeau interne*	n. sciatique poplité interne (*Pl. sacré*).
2° *Jumeau externe*	n. sciatique poplité interne (*Pl. sacré*).
3° *Soléaire*	n. sciatique poplité interne (*Pl. sacré*). n. tibial postérieur (*Pl. sacré*).
4° *Plantaire grêle*	n. sciatique poplité interne (*Pl. sacré*).
5° *Poplité*	n. sciatique poplité interne (*Pl. sacré*). n. tibial postérieur (*Pl. sacré*).
6° *Long fléchisseur commun des orteils*	n. tibial postérieur (*Pl. sacré*).
7° *Long fléchisseur propre du gros orteil*	n. tibial postérieur (*Pl. sacré*).
8° *Jambier postérieur*	n. tibial postérieur (*Pl. sacré*).

IV. — MUSCLES DU PIED

a. Région supérieure ou dorsale.

Pédieux ou court extenseur des orteils	n. tibial antérieur (*Pl. sacré*).

b. Région plantaire interne.

1° *Adducteur du gros orteil*	n. plantaire interne (*Pl. sacré*).
2° *Court fléchisseur du gros orteil*	n. plantaire interne (*Pl. sacré*).
3° *Abducteur du gros orteil*	n plantaire externe (*Pl. sacré*).

c. Région plantaire externe.

1° *Abducteur du petit orteil*	n. plantaire externe (*Pl. sacré*).
2° *Court fléchisseur du petit orteil*	n. plantaire externe (*Pl. sacré*).
3° *Opposant du petit orteil*	n. plantaire externe (*Pl. sacré*).

d. Région plantaire moyenne.

1° *Court fléchisseur plantaire*	n. plantaire interne (*Pl. sacré*).
2° *Accessoire du long fléchisseur*	n. plantaire interne (*Pl. sacré*). n. plantaire externe (*Pl. sacré*).
3° *Premier lombrical*	n. plantaire interne (*Pl. sacré*).
4° *Deuxième lombrical*	n. plantaire interne (*Pl. sacré*).
5° *Troisième lombrical*	n. plantaire externe (*Pl. sacré*).
6° *Quatrième lombrical*	n. plantaire externe (*Pl sacré*).
7° *Interosseux plantaire*	n. plantaire externe (*Pl. sacré*).
8° *Interosseux dorsaux*	n. plantaire externe (*Pl. sacré*).

3° Nerfs sensitifs. — Comme pour le membre supérieur, les nerfs sensitifs se rendent sur tous les points où il y a des impressions à recueillir : dans les os, dans le périoste, dans les muscles eux-mêmes, sur les aponévroses, sur les ligaments, sur les séreuses articulaires, dans la peau. Les nerfs cutanés, de beaucoup les plus importants, se distribuent ici comme au membre supérieur à des régions déterminées des téguments, qui constituent leurs *territoires*. Ces territoires doivent être examinés séparément à la région fessière, à la cuisse, à la jambe et au pied (voy. fig. 589 et 590).

1° Région fessière. — La peau de la région fessière est innervée par six groupes de nerfs, délimitant dans cette région six territoires distincts. Si nous partageons la région fessière en trois zones longitudinales, zone interne, zone externe et zone moyenne, nous voyons chacune de ces zones présenter deux territoires, l'un supérieur, l'autre inférieur (fig 589).

a. *Zone moyenne.* — La zone moyenne est innervée : en haut, par les branches postérieures des nerfs lombaires (2) ; en bas, par les rameaux ascendants ou rameaux fessiers du petit sciatique (5).

b. *Zone externe.* — La zone externe, située en dehors de la précédente, reçoit comme elle deux ordres de nerfs : en haut, le rameau fessier du grand abdomino-génital (1) ; en bas, le rameau postérieur ou rameau fessier du fémoro-cutané (6).



Fig. 589.

Territoires des nerfs cutanés du membre inférieur, vus sur la face postérieure.

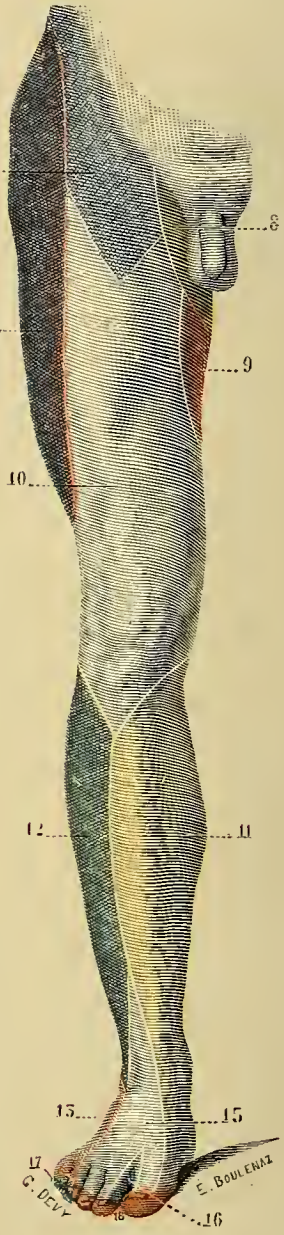

Fig. 590.

Territoires des nerfs cutanés du membre inférieur, vus sur la face antérieure.

1, rameau fessier du grand abdomino-génital. — 2, branches postérieures des nerfs lombaires. — 3, branches postérieures des nerfs sacrés. — 4, branches cutanées du plexus coccygien. — 5, 5', petit sciatique. — 6, fémoro-cutané. — 7, rameau crural du génito-crural. — 8, rameaux génitaux du plexus lombaire. — 9, obturateur. — 10, crural. — 11, saphène interne. — 12, cutané péronier. — 13, saphène externe. — 14, rameau calcanéen et rameau plantaire du tibial postérieur. — 15, musculo-cutané du sciatique poplité externe. — 16, tibial antérieur. — 17, plantaire externe. — 18, plantaire interne.

c. *Zone interne.* — La zone interne répond au sacrum et au coccyx : elle est innervée, en haut, par les branches postérieures des nerfs sacrés (3) ; en bas, par les rameaux efférents du plexus sacro-coccygien (4).

2° Cuisse. — Considérons-lui quatre faces : antérieure, postérieure, interne et externe. — La *face postérieure* nous présente un seul territoire, innervé par le petit sciatique (4). — La *face externe* est occupée par un seul territoire, celui du fémoro-cutané (6). — La *face interne*, elle aussi, nous présente un seul territoire, celui de l'obturateur (9). — Quant à la *face antérieure*, elle reçoit ses nerfs de trois sources différentes : en haut et sur la ligne axiale du membre, de la branche crurale du nerf génito-crural (7) ; en haut et en dedans, des branches génitales des trois nerfs grand abdomino-génital, petit abdomino-génital et génito-crural (8) ; dans tout le reste de son étendue, du nerf crural (10). — Tous ces nerfs proviennent du plexus lombaire.

3° Jambe. — A la jambe, comme à l'avant-bras, nous avons tout d'abord deux grands territoires : celui du saphène interne (11), occupant le côté interne de la jambe ; celui du cutané péronier (12), situé sur le côté externe.

Ces deux territoires se rejoignent en avant dans la plus grande partie de leur étendue. Ce n'est que dans le tiers inférieur de la jambe qu'ils sont séparés l'un de l'autre par la partie la plus élevée du territoire du musculo-cutané (15), qui s'avance entre les deux à la manière d'un coin.

A la partie postérieure de la jambe, les deux territoires précités sont séparés dans toute la hauteur de la jambe par une zone longitudinale, qui est innervée, en haut par les branches terminales du petit sciatique (5) en bas par le saphène externe (13).

4° Pied. — Les territoires nerveux du pied, comme ceux de la main, doivent être examinés séparément à la face plantaire, à la face dorsale, sur les orteils :

a. *Face plantaire.* — A la face plantaire (fig. 591), la peau du talon est innervée par les deux rameaux calcanéen et cutané plantaire du tibial postérieur (14). — En avant de ce premier territoire, nous en avons deux autres : celui du plantaire interne en dedans (18) ; celui du plantaire externe en dehors (17). La limite séparative de ces deux territoires est assez bien représentée par une ligne fortement oblique, qui partirait du bord interne du pied, à la réunion de son tiers postérieur avec ses deux tiers antérieurs, et qui aboutirait à l'extrémité libre du quatrième orteil en suivant la ligne axiale de cet orteil. — Il n'est pas besoin, je l'espère, d'insister sur l'analogie qui existe entre le mode d'innervation de la région plantaire et celui de la région palmaire, où le plantaire interne et le plantaire externe se trouvent exactement représentés, le premier par le médian, le second par le cubital. — Nous devons signaler enfin, le long du bord interne du pied, une nouvelle zone très étroite, qui répond à la terminaison du saphène externe (13).

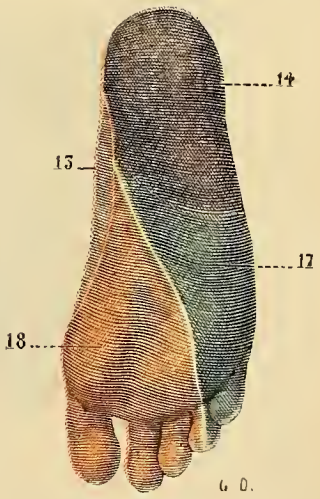

Fig. 591.
Territoires des nerfs cutanés de la région plantaire.
(Se reporter, pour les chiffres, aux deux figures précédentes.)

b. *Face dorsale.* — La face dorsale du pied proprement dite (fig. 590) nous pré-

sente trois territoires principaux : en dedans, le territoire du saphène interne, qui longe le côté interne du pied (11) ; en dehors, le territoire du saphène externe, qui longe le côté externe (13) ; entre les deux, le territoire du musculo-cutané (15). A ce dernier territoire vient s'en ajouter un quatrième, moins important, celui du tibial antérieur (16), qui occupe le premier espace interosseux et les côtés adjacents des deux premiers orteils.

c. *Orteils.* — Quant aux orteils, ils sont innervés à la fois : 1° par le musculo-cutané (15), anastomosé avec le tibial antérieur (16) ; 2° par le saphène externe (13) ; 3° par le plantaire externe (17) et par le plantaire interne (18). Le mode de répartition de ces différents nerfs sur les trois phalanges des orteils rappelle à peu de chose près celui des nerfs de la main sur les phalanges des doigts.

ARTICLE VII

PLEXUS SACRO-COCCYGIEN

(*Branches antérieures des 4e et 5e nerfs sacrés et du nerf coccygien.*)

Nous désignons sous le nom de plexus coccygien l'ensemble des anastomoses que contractent entre eux, en avant du sacrum et du coccyx, les deux derniers nerfs sacrés et le nerf coccygien.

1° Mode de constitution du plexus. — Le cinquième nerf sacré, au sortir du canal sacré, se divise en deux branches : 1° une *branche supérieure,* qui vient s'unir avec un rameau descendant, déjà signalé, du quatrième nerf sacré ; 2° une *branche inférieure,* qui se réunit de même, un peu plus loin, avec un rameau ascendant du nerf coccygien.

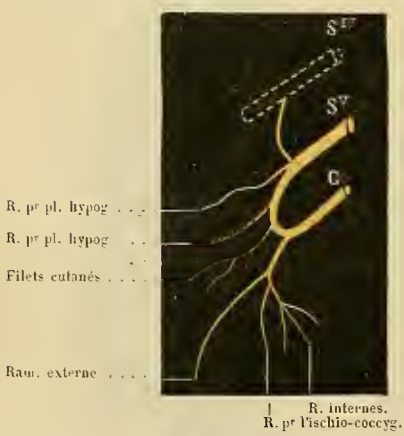

Fig. 592.

Plexus sacro-coccygien (*schéma*).

S4v, Sv, quatrième et cinquième paires sacrées. — Co, nerf coccygien.

2° Distribution. — De ces deux anses anastomotiques, constituant le plexus, se détachent deux ordres de rameaux : 1° des *rameaux antérieurs,* qui se rendent au plexus hypogastrique ; 2° des *rameaux postérieurs,* qui se portent en arrière, s'y anastomosent avec les branches postérieures des derniers nerfs sacrés et, finalement, se terminent dans la peau qui recouvre le coccyx.

De son côté, le nerf coccygien, après avoir fourni l'anastomose précitée pour le cinquième nerf sacré, se partage en deux rameaux fort grêles, l'un interne, l'autre externe : le *rameau interne* traverse d'avant en arrière le muscle ischio-coccygien, auquel il abandonne un filet, et vient se terminer dans les téguments de la région coccygienne ; le *rameau externe,* après avoir traversé de même le muscle ischio-coccygien et le grand ligament sacro-sciatique, vient se terminer dans les faisceaux inférieurs du muscle grand fessier, dans ces faisceaux qui représentent très probablement, mais à un état fort rudimentaire, le muscle caudo-fémoral des mammifères à queue.

Sur les sujets où les muscles sacro-coccygien antérieur et sacro-coccygien postérieur (t. I, p. 720) se trouvent développés, le premier de ces muscles doit recevoir un filet du plexus sacro-

coccygien; le second doit être innervé par les branches postérieures des deux derniers nerfs sacrés et du nerf coccygien.

BIBLIOGRAPHIE RÉCENTE DES NERFS RACHIDIENS

1° **Plexus cervical et nerfs intercostaux.** — Romiti, *Di una rara varieta nervosa e considerazioni relative*, Bull. d. Soc. tra i cult. di Sc. med., Siena, 1886 ; — Panzini, *Du plexus et des ganglions propres du diaphragme*, Arch. ital. de Biol., 1888 ; — Wardrop Griffith and Oliver, *On the distribution of the cutaneous nerves of the trunk*, Proc. of anat. Soc., 1890; — Cavalié, *De l'innervation du diaphragme par les nerfs intercostaux*, Journ. de l'Anat., 1896 ; — Ferguson, *The phrenic nerve*, The Brain 1891.

2° **Plexus brachial.** — Testut, *Rech. anat. sur l'anastomose du médian et du musculo-cutané*, Journ. de l'Anat., 1883 ; — Du même, *Mém. sur la portion brachiale du nerf musculo-cutané*, Journ. intern. d'Anatomie et d'Histologie, 1884 ; — Curtis, *Rech. anat. sur l'anastomose du médian et du cubital à l'avant-bras*, Journ. internat. d'Anat. et d'Histol., 1886 ; — Giuria, *Dei nervi dorsali della mano e delle dita*, Genova, 1887 ; — Hartmann, *Note sur l'anat. des nerfs de la paume de la main*, Bull. Soc. anat., Paris, 1887 ; — Du même, *Etude de quelques anastomoses elliptiques des nerfs du membre supérieur*, ibid., 1888 ; — Broocks, *The history of the nerve to the anconeus*, The Dublin Journ. of med. Sc., 1888 ; — Du même, *On the distribution of the cutaneous nerves on the dorsum of the human hand.*; Intern. Monatsschr. f. Anat., 1888 ; — Hédon, *Etude critique sur l'innervation de la face dorsale de la main*, Journ. intern. d'Anat. et de Physiol., 1889 ; — Wilson, *Further observations on the innervation of the axillary muscles in man*, Journ. of Anat., vol. XXIV, 1889 ; — Agostini, *Sulla composizione del plesso brachiale e sulle origini dei suoi rami terminali*, Atti del XII° Congresso della Associaz. med. ital., 1889 ; — Birmingham, *Homology and innervation of the Achselbogen and pectoralis quartus and the nature of the lateral cutaneous nerve of the thorax*, Journ. of Anat., vol. XXIII, 1889 ; — Villar, *Quelques recherches sur les anastomoses des nerfs du membre supérieur*, Bull. Soc. anat., Paris, 1888 ; — Lejars, *L'innervation de l'éminence thénar*, Bull. Soc. anat., Paris, 1890 ; — Zander, *Ueber den Nerven des Handdrückens*, etc., Berlin. klin. Woch., 1890 ; — Anderson, *A note on the course and relations of the deep branch of the ulnar nerve*, Proc. anat. Soc., 1894 ; — Cannieu, *Rech. sur l'innervation de l'éminence thénar par le cubital*, Bull. Soc. anat. de Bordeaux, 1896 ; — Morestin, *Le nerf musculo-cutané et l'innervation des téguments de la main*, Bull. Soc. anat., 1896 ; — Du même, *L'innervation de la face dorsale de la main et des doigts*, ibid., 1897 ; — Morestin, *Quelques anomalies du nerf cubital*, Bull. Soc. anat., 1896 ; — Dixon, *Abnormal Distribution of the nervus dorsalis scapulæ and of certain of the intercostal nerves*, Journ. of Anat. a. Physiol., vol. X, 1896 ; — Pasteau, *Note sur une variété d'anastomose du nerf musculo-cutané avec le médian*, Bull. Soc. anat., 1896 ; — Riche, *Le nerf cubital et les muscles de l'éminence thénar*, Bull. Soc. anat., Paris, 1897.

3° **Plexus lombo-sacré et sacro-coccygien.** — Fürbringer, *Zur Lehre von Umbildungen der Nervenplexus*, Morphol. Jahrb., 1879; — Holl, *Ueber die Lindennerven*, Wien. Jahrb., 1880 ; — Davidoff, *Ueber die Varietäten des plexus lumbo-sacralis von Salamandra maculosa*, Morphol. Jahrb., 1884 ; — Paterson, *The Morphology of the sacral plexus in Man.*, Journ. of Anat., 1887 ; — Stowel, *The lumbar, the sacral and coccygeal nerves in the domestic cat*, Journ. of comparat. Neurol., vol. I, 1891 ; — Griffin, *Some variaties of the last dorsal and first lumbar nerves*, The Journ. of Anat. and Physiol., 1891 ; — Utschneider, *Die Lendennerven der Affen u. des Menschen*, Münch. medicin. Abhandl., 1892 ; — Sherrington, *Notes on the arrangement of some motor fibres in the lumbo-sacral plexus*, Journ. of Physiol., 1892 ; — Eisler, *Der plexus lumbo-sacralis beim Menschen*, Abh. d. Naturforsch. Gesellsch. zu Halle, 1892 ; — Ruge, *Verschiebungen in der Endgebieten der Nerven des Plexus lumbalis der Primaten*, etc., Morphol. Jahrb., 1893 ; — Bolk, *Bezieh. zwischen Skelet, Muskulatur u. Nerven d. Extremitäten, dargelegt am Beckengürtel an dessen Muskulatur, sowie am Plexus lumbo-sacralis*, Morphol. Jahrb., 1894 ; — Paterson, *The origine and distribution of the nerves of the lower Limb*, Journ. of Anat., vol. XXVIII, 1894 ; — Trolard, *Note sur l'innervation du premier espace interdigital du pied*, Journ. de l'Anat., 1896, — Ranke, *Muskel- u. Nervenvariationen der dorsalen elements des plexus ischiadicus der Primaten*, Diss. München, 1896.

ARTICLE VIII

LOCALISATIONS FONCTIONNELLES DANS LES RACINES RACHIDIENNES

Nous avons, dans les pages qui précèdent, étudié méthodiquement le mode de distribution périphérique des branches nerveuses issues de nos cinq plexus cervical, brachial, lombaire, sacré et coccygien. Nous avons vu que ces branches étaient pour la plupart sensitives et motrices et nous avons vu aussi que chacune d'elles, par ses rameaux sensitifs, comme par ses rameaux moteurs, avait une

distribution fixe, autrement dit avait son territoire propre. Résumant alors nos descriptions en ce qui concerne les membres, nous avons indiqué, pour chacune des branches nerveuses destinées au membre thoracique ou au membre pelvien, d'une part les groupes musculaires qui sont innervés par elle, d'autre part la zone cutanée à laquelle elle se distribue. Ces notions synthétiques nous permettent, avec la plus grande facilité, d'énumérer à l'avance les désordres fonctionnels qui suivent la destruction expérimentale ou pathologique d'une branche déterminée et elles nous permettent en même temps, dans un cas donné de paralysie d'origine périphérique, de remonter à la lésion et de dire quel est le nerf qui est en cause.

Les racines rachidiennes, comme les branches des plexus, ont aussi leurs territoires. Mais il s'en faut de beaucoup que ces territoires, que nous appellerons *radiculaires*, concordent avec ceux des branches nerveuses fournies par les plexus. Nous savons, en effet, que par suite de l'entrelacement des paires rachidiennes au niveau des plexus, chaque racine dissémine ses fibres dans plusieurs nerfs : il en résulte naturellement que son territoire, au lieu de se modeler sur celui d'un nerf, empiétera sur celui de tous les nerfs auxquels elle envoie des fibres. Les territoires radiculaires sont donc des territoires propres, absolument distincts des territoires des nerfs périphériques.

On a cherché, dans ces derniers temps, à délimiter les territoires des racines rachidiennes et, si la question n'est pas encore complètement résolue, les résultats acquis sont suffisamment intéressants pour avoir droit de cité dans un livre classique. Nous examinerons successivement à ce sujet :

1° Les *territoires radiculaires sensitifs ;*

2° Les *territoires radiculaires moteurs.*

§ I. — Territoires radiculaires sensitifs

Les racines postérieures ou sensitives jettent la plus grande partie de leurs fibres dans les téguments : mais elles en envoient aussi un certain nombre aux viscères. Il existe donc, pour ces racines, deux ordres de territoires, les uns superficiels ou cutanés, les autres profonds ou viscéraux.

1° Territoires cutanés. — Chacun sait qu'en raison même de l'enchevêtrement des racines rachidiennes dans les plexus, il est absolument impossible de suivre individuellement ces racines jusqu'à leur terminaison. La dissection est donc impuissante, à elle seule, à nous fixer exactement sur les limites des divers territoires radiculaires. Mais ici, comme sur bien d'autres points, la physiologie expérimentale et la clinique viennent à son aide.

La *méthode expérimentale* a été employée surtout par Sherrington. Cet expérimentateur a songé à sectionner isolément les racines postérieures des nerfs rachidiens et, la section une fois faite, à rechercher la zone d'anesthésie produite par elle. Or, il a constaté tout d'abord que la section d'une seule racine ne détermine pour ainsi dire aucun trouble appréciable dans la sensibilité cutanée et que, pour obtenir véritablement de l'anesthésie, il faut sectionner au moins trois racines consécutives. Il paraît rationnel d'admettre, pour expliquer ce fait, que les racines s'entremêlent à la périphérie au point que chaque région de la surface cutanée reçoit des filets des trois racines : de là, la nécessité, si l'on veut anesthésier ce point, de sectionner ces trois racines. Le schéma ci-dessous (fig. 593), que j'emprunte à Sherrington, nous fera saisir, mieux que ne saurait le faire la descrip-

tion, cette complexité de l'innervation périphérique : les trois zones cutanées, indiquées par les chiffres III, IV et V, représentent les territoires d'innervation des troisième, quatrième et cinquième racines dorsales : si nous jetons les yeux sur le territoire IV, nous voyons que ce territoire, indépendamment des fibres qui lui appartiennent en propre et qui proviennent de la quatrième dorsale, reçoit en même temps des fibres de la troisième et des fibres de la cinquième ; la section isolée de l'une quelconque de ces trois racines, la section même de deux racines pourra bien apporter quelques troubles dans la sensibilité du territoire IV, mais elle ne la détruira pas entièrement. Dès lors, Sherrington, pour arriver à des résultats plus décisifs, a eu recours à un procédé connu sous le nom de *procédé de la sensibilité persistante*. Ce procédé consiste à sectionner un certain nombre de racines postérieures au-dessus et au-dessous d'une racine déterminée, à laquelle on ne touche pas. On examine ensuite, sur les téguments, la zone de sensibilité qui persiste au milieu d'une zone d'anesthésie beaucoup plus étendue : cette *zone de sensibilité persistante* représente bien évidemment le territoire d'innervation de la racine laissée intacte. Sherrington, à l'aide de ce procédé, a pu déterminer les territoires sensitifs de la plupart des racines rachidiennes : ces territoires se présentent sous forme de bandes, qui concordent assez exactement avec celles que nous révèle la méthode anatomo-clinique.

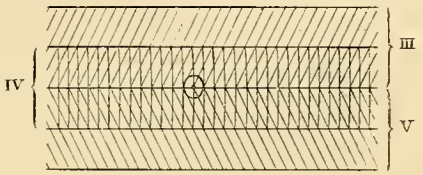

Fig. 593.
Schéma montrant le mode de distribution des nerfs cutanés (d'après Sherrington).

La *méthode anatomo-clinique* consiste à étudier soigneusement les désordres de la sensibilité cutanée qui surviennent en conséquence d'une lésion radiculaire ou médullaire dont le siège est exactement connu. Pour citer un exemple, voilà un traumatisme de la colonne cervicale qui détruit, par compression ou par un tout autre processus, la racine postérieure du cinquième nerf cervical : une zone d'anesthésie survient sur le membre supérieur ; on sera naturellement autorisé à considérer la zone en question comme le territoire d'innervation de la racine détruite. Cette méthode, entre les mains de Thornburn, d'Allen Starr, de Head, etc., nous a fourni, quant à la topographie de l'innervation radiculaire, des résultats relativement satisfaisants, que les recherches ultérieures viendront certainement confirmer, tout en les rendant plus précis et plus complets.

Ces résultats, nous les résumons dans les quelques propositions suivantes et dans les quatre figures 594, 595, 596 et 597, que j'emprunte en grande partie à Thornburn :

1° La *cinquième racine cervicale* (C^5) a pour territoire une longue bande, qui répond au côté externe ou radial du membre supérieur et qui comprend la région deltoïdienne, la face externe du bras et la face externe de l'avant-bras jusqu'à l'éminence thénar exclusivement.

2° Les *sixième* et *septième racines cervicales* (C^6 et C^7) tiennent sous leur dépendance : 1° la partie moyenne de la face antérieure et la partie moyenne de la face postérieure du bras et de l'avant-bras : 2° les trois quarts externes de la face palmaire et de la face dorsale de la main, toute la main par conséquent à l'exception de son quart interne ; 3° tous les doigts à l'exception de l'auriculaire. Sur le bras et l'avant-bras, Sherrington n'indique aucune limite séparative entre le territoire de la sixième racine et celui de la septième. Au niveau de la main, il rattache l'émi-

nence thénar et le pouce à la sixième racine, le reste de la main (sauf bien entendu l'éminence hypothénar) et les trois doigts du milieu au territoire de la septième.

3° La *huitième racine cervicale* et la *première racine dorsale* (C^8 et D^1) ont pour territoire commun une longue bande qui longe le côté interne ou cubital du membre supérieur et qui comprend : 1° la face interne du bras, sauf une petite région, indiquée en pointillé noir sur les figures 593 et 594, qui avoisine l'aisselle et qui est innervée par la deuxième racine dorsale ; 2° la face interne de l'avant-bras ; 3° l'éminence hypothénar et le doigt auriculaire qui lui fait suite.

4° Les *racines postérieures des nerfs dorsaux* (D^2, D^3, D^4, D^5, etc., à partir du deuxième) se distribuent au thorax et à l'abdomen en formant, comme territoires,

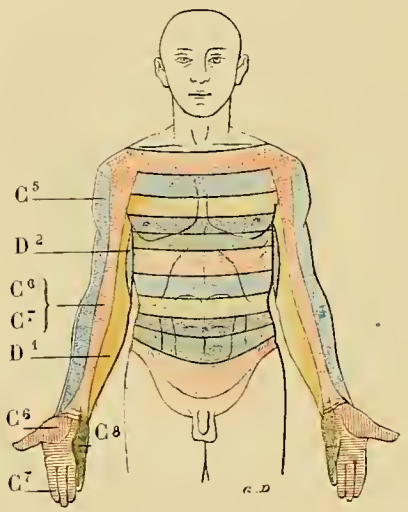

Fig. 594.

Mode de distribution des racines postérieures des nerfs cervicaux inférieurs et des nerfs dorsaux, vue antérieure (d'après Thorn-burn).

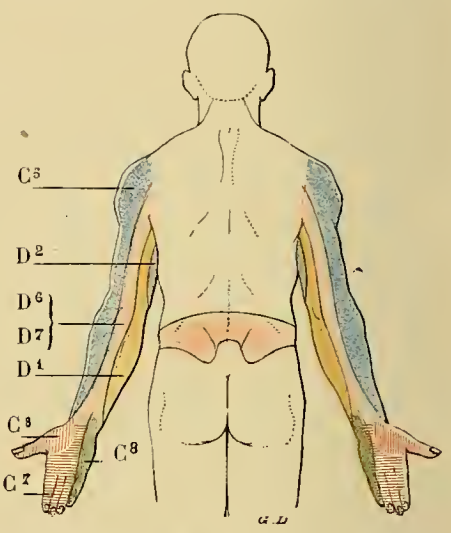

Fig. 595.

Mode de distribution des racines postérieures des nerfs cervicaux inférieurs et des nerfs dorsaux, vue postérieure (d'après Thorn-burn).

C^5, C^6, C^7, C^8, territoires cutanés des cinquième, sixième, septième et huitième nerfs cervicaux.
D^1, D^2, D^3, etc., territoires cutanés des premier, deuxième, troisième, etc., nerfs dorsaux.

une série de bandes qui se superposent régulièrement de haut en bas. Notons que le territoire de la deuxième dorsale s'étend jusqu'à la partie supérieure de la face interne du bras.

5° La *première racine lombaire* (L^1) a pour territoire une bande qui longe la partie inférieure de la paroi abdominale parallèlement à l'arcade de Fallope. Elle comprend, à son extrémité interne (fig. 596), la région sus-pubienne, la racine de la verge et la moitié supérieure des bourses.

6° La *deuxième racine lombaire* (L^2) a son territoire à la partie antérieure et supérieure de la cuisse. Il a la forme d'un triangle dont le sommet répond à l'épine iliaque antéro-supérieure et dont la base est représentée par une ligne horizontale, irrégulièrement brisée, aboutissant en dedans à la partie moyenne des bourses.

7° La *troisième racine lombaire* (L^3) a son territoire situé au-dessous du précédent, à la partie moyenne de la face antérieure de la cuisse. Il revêt, lui aussi, la forme d'un triangle, dont la base s'adosse à celle du territoire de la deuxième lombaire et dont le sommet s'arrête un peu au-dessus de la rotule.

8° La *quatrième racine lombaire* (L^4) se rend à la fois aux deux côtés interne et externe de la cuisse, à la face antérieure du genou et à la face antéro-interne de la jambe. Son territoire, très étendu comme on le voit, a la forme d'un Y, dont la branche verticale répond au genou et à la jambe, et dont les deux branches divergentes embrassent dans leur écartement le territoire de la troisième lombaire.

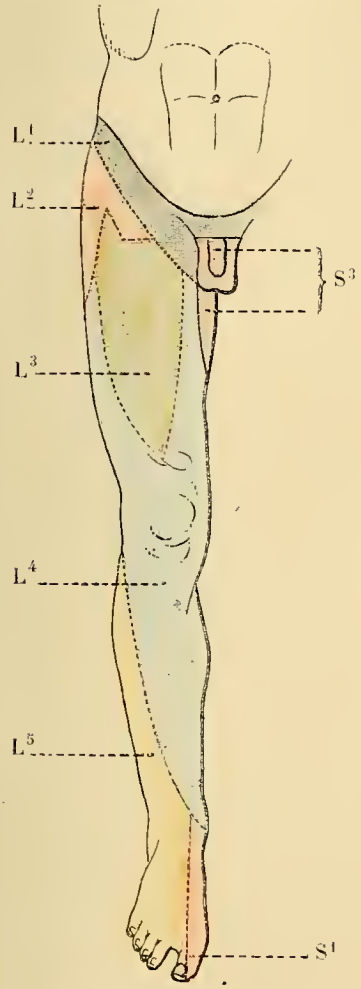

Fig. 596.

Mode de distribution des racines postérieures des nerfs lombaires et sacrés, vue antérieure (d'après Thornburn).

L^1, L^2, L^3, L^4 et L^5, territoires cutanés des premier, deuxième, troisième, quatrième et cinquième nerfs lombaires.
S^1, S^3, territoires cutanés des premier et troisième nerfs sacrés.

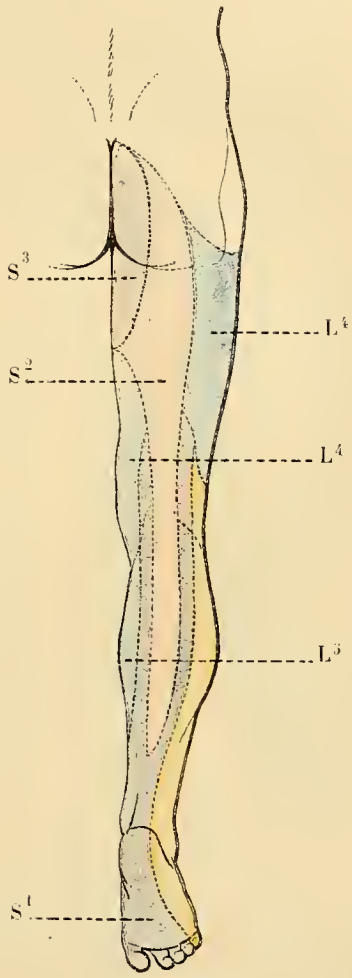

Fig. 597.

Mode de distribution des racines postérieures des nerfs lombaires et sacrés, vue postérieure (d'après Thornburn).

L^4, L^5, territoires cutanés des quatrième et cinquième nerfs lombaires.
S^1, S^2, S^3, territoires cutanés des premier, deuxième et troisième nerfs sacrés.

9° La *cinquième racine lombaire* (L^5) a pour territoire une bande qui longe le côté externe de la jambe et du pied. Au niveau du pied, elle s'étend jusqu'au quatrième orteil sur la face plantaire, jusqu'au premier orteil sur la face dorsale.

10° La *première racine sacrée* (S^1) a pour territoire : 1° au pied, toute la surface, soit plantaire, soit dorsale, qui est respectée par la racine précédente ; 2° à la

jambe, une bande occupant la partie interne de la face postérieure. Cette bande se bifurque en haut en deux branches légèrement divergentes, qui, au niveau du creux proplité, embrassent dans leur écartement le territoire de la racine suivante.

11° La *deuxième racine sacrée* (S^2) se distribue à la face postérieure de la cuisse et de la jambe. Son territoire est représenté par une longue bande, plus large en haut qu'en bas, qui s'étend depuis la région fessière jusqu'à la saillie du mollet.

12° Les *troisième*, *quatrième* et *cinquième racines sacrées* (S^5, S^4, S^3), ainsi que la racine postérieure du nerf coccygien, se rendent à la peau de la fesse et du périnée, à la partie antérieure de la verge et à la moitié inférieure des bourses.

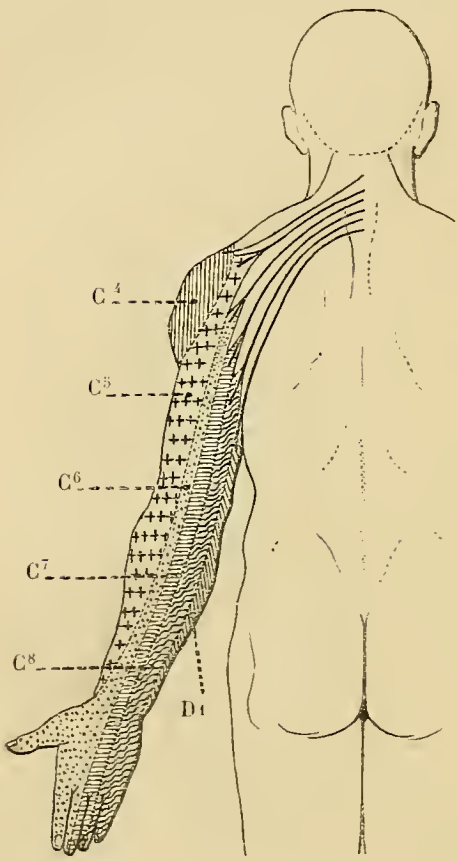

Fig. 598.

Innervation des membres supérieurs d'après les racines (d'après Starr).

C^4, C^5, C^6, C^7, C^8, territoires cutanés de la racine postérieure des quatrième, cinquième, sixième, septième et huitième dorsales.

D^1, territoire cutané de la racine postérieure de la première dorsale.

Jetons maintenant un coup d'œil d'ensemble sur les descriptions qui précèdent et sur les figures 594 à 598 qui résument ces descriptions.

Sur le membre supérieur tout d'abord, nous voyons que les territoires radiculaires, correspondant aux cinq racines qui entrent dans la constitution du plexus brachial, forment des segments allongés dans le sens de l'axe du membre, se succédant régulièrement du côté radial au côté cubital. Ces segments, qui sont au nombre de trois seulement dans le schéma de Thornburn, sont au nombre de cinq dans celui de Starr (fig. 598), un pour chaque racine. Si maintenant nous supposons le membre supérieur étendu horizontalement, le pouce en haut, le petit doigt en bas, nous constatons que les segments précités se superposent dans le sens vertical et exactement dans le même ordre que les racines auxquelles ils correspondent, je veux dire que le segment innervé par la cinquième cervicale est le plus élevé des cinq, tandis que le segment innervé par la première dorsale est le plus inférieur. Il est à peine besoin de faire remarquer que la métamérisation du tronc se poursuit dans le membre thoracique et que celui-ci, comme la portion du corps dont il dérive, est un composé de 5 ou 6 métamères. Cette métamérisation des téguments, en correspondance avec la métamérisation des parties sous-jacentes, s'accentue sur le thorax et l'abdomen, où nous voyons les territoires sensitifs radiculaires se superposer exactement comme les racines qui les gouvernent.

Sur le membre inférieur, la métamérisation, est beaucoup plus complexe. Nous

voyons bien, en jetant un simple coup d'œil sur les deux figures 596 et 597, que les racines lombaires innervent le plan antérieur du membre, tandis que les racines sacrées se rendent au plan postérieur. Nous voyons bien encore, en ramenant le membre à sa position primitive (voy. t. I, p. 352), je veux dire en plaçant la face antérieure en dehors, la face postérieure en dedans, que les territoires lombaires et les territoires sacrés se superposent exactement comme les racines correspondantes, mais c'est tout : ni le groupe des territoires lombaires, ni le groupe des territoires sacrés ne nous présente ces segments régulièrement allongés et parallèles qui se voient si nettement sur le membre supérieur. La métamérisation existe bien certainement sur le membre pelvien comme sur le membre thoracique, mais elle y est moins nette et, partant, plus difficile à dégager. Cela tiendrait, d'après Brissaud, « à ce que les membres supérieurs émanent d'une région qui reste indéfiniment métamérisée, tandis que les membres inférieurs proviennent de masses prévertébrales où la métamérisation cesse rapidement d'être méconnaisable ».

2° **Territoires viscéraux.** — Les viscères reçoivent des racines postérieures un certain nombre de fibres à myéline, dont la présence dans les nerfs viscéraux a été directement constatée par de nombreux histologistes, notamment par Kölliker et tout récemment (1892) par Edgeworth. Ces fibres nerveuses d'origine spinale apportent aux viscères la sensibilité dont ils jouissent et ce sont elles qui, à l'état pathologique, sont le siège des douleurs dites viscérales. Les viscères, comme les différents départements de la surface cutanée, ont une innervation fixe, je veux dire qu'ils sont sous la dépendance de racines déterminées, lesquelles sont toujours les mêmes pour le même viscère. Voici quelle serait, d'après Head, l'origine radiculaire des fibres sensitives spinales qui se rendent à nos principaux viscères thoraciques et abdominaux :

VISCÈRES	INNERVATION
Cœur	1re, 2e et 3e dorsales.
Poumons	1re, 2e, 3e et 4e dorsales.
Estomac	6e, 7e, 8e et 9e dorsales.
Cardia	6e et 7e dorsales.
Pylore	9e dorsale.
Intestin (jusqu'au rectum)	9e, 10e, 11e et 12e dorsales.
Rectum	2e, 3e et 4e sacrées.
Foie et vésicule biliaire	6e (?), 7e, 8e, 9e et 10e dorsales.
Rein	10e, 11e et 12e dorsales.
Uretère (partie supérieure)	10e dorsale.
Uretère (partie inférieure)	1re lombaire.
Vessie (surdistension)	11e, 12e dorsales et 1re lombaire.
Vessie (muqueuse et col)	1re (?), 2e, 3e et 4e sacrées.
Prostate	10e, 11e et 12e dorsales. 5e lombaire. 1re, 2e et 3e sacrées.
Epididyme	11e, 12e dorsales et 1re lombaire.
Testicule	10e dorsale.
Ovaire	10e dorsale.
Utérus (en contraction)	10e, 11e, 12e dorsales et 1re lombaire.
Col utérin	1re (?), 2e, 3e, 4e sacrée. quelquefois 1re lombaire.

§ II. — Localisations motrices radiculaires

Cette question de la spécialisation fonctionnelle des racines antérieures de la moelle n'est pas nouvelle. Déjà, en 1835, Panizza se l'était posée et il l'avait résolue par la négative : les racines antérieures n'étaient que des conducteurs banals des excitations motrices volontaires ou réflexes et, de plus, une seule d'entre elles pouvait, grâce au plexus situé en aval, suffire à l'entretien de tous les mouvements des membres. Nous verrons tout à l'heure combien une pareille doctrine est erronée.

D'autres observateurs, Müller, van Deen, Kronenberg, Peyer, tout en admettant

que chaque filet radiculaire se rend à un muscle ou tout au moins à un territoire musculaire déterminé et constant, reconnaissent cependant que les groupes musculaires synergiques reçoivent leurs nerfs, non pas d'une seule racine, mais de plusieurs racines différentes.

En mars 1881, Ferrier et Yeo, à la suite d'expériences entreprises sur le plexus brachial et sur le plexus lombaire du singe, considèrent les racines antérieures comme étant préposées à des mouvements coordonnés spéciaux, qui varient avec les racines, mais qui sont constants pour chacune d'elles. Dans un article publié la même année (octobre 1881), dans *lo Sperimentale*, P. Bert et Marcacci sont encore plus affirmatifs : pour eux, l'innervation motrice des membres (du membre abdominal tout au moins, le seul sur lequel ils aient expérimenté) présente dans les racines médullaires une systématisation évidente : chacune de ces racines se rend à un groupe de muscles synergiques et jouit par conséquent, dans la mécanique générale du membre, d'une fonction spéciale et bien définie.

Deux ans plus tard (1883) Lannegrace et Forgue ont repris la question et sont arrivés, à la suite de nombreuses expériences faites successivement sur le plexus brachial et sur le plexus lombaire d'un certain nombre d'animaux (chien, chat, singe), à des conclusions toutes différentes. Ces deux expérimentateurs estiment que la question de distribution topographique doit primer ici celle de spécialisation physiologique : « chaque racine, écrit Forgue, commande à une région donnée ; elle s'y distribue dans des territoires topographiques constants, mais fonctionnellement indéterminés ; elle est la racine d'un département musculaire donné, elle n'est point la racine d'une fonction. »

Plus récemment, la question des localisations motrices dans les racines antérieures s'est enrichie des nombreux et intéressants travaux de Starr (1888), de Thornburn (1889), de Russel (1890), de Sherrington (1892), de Polimanti (1894). Les résultats obtenus par ces derniers observateurs diffèrent certainement sur bien des points, mais ils sont parfaitement d'accord sur ce fait général que les racines antérieures des nerfs rachidiens ont, comme les racines postérieures, leur territoire propre, je veux dire que chacune d'elles se rend à un certain nombre de muscles déterminés et, par conséquent, tient sous sa dépendance la contraction de ces muscles.

Il est donc de la plus haute importance, en clinique, de savoir exactement quels sont les muscles qui sont innervés par telle ou telle racine : cette notion, tout aussi utile que celle de la distribution périphérique des branches nerveuses issues des plexus, nous permettra toujours, dans les cas de paralysie motrice d'origine radiculaire, de reconnaître tout d'abord la racine qui est en cause ; puis, s'il y a lieu d'intervenir, elle fournira au chirurgien de précieux points de repère.

Le tableau suivant, dont j'emprunte les éléments à Thane, nous montre les muscles du cou, du tronc et des membres, groupés méthodiquement d'après leur innervation radiculaire. La première colonne nous indique les différents nerfs rachidiens ; la seconde colonne, les muscles qui sont innervés par la branche antérieure de ces nerfs ; la troisième colonne, les muscles qui sont innervés par les branches postérieures :

NERF RACHIDIEN	MUSCLES INNERVÉS	
	a. *Par sa branche antérieure :*	b. *Par sa branche postérieure :*
1er cervical	Droit latéral	Grand droit postérieur.
	Petit droit antérieur	Petit droit postérieur
	Grand droit antérieur	Grand oblique.
	Génio-hyoïdien	Petit oblique.
	Muscles sous-hyoïdiens	Grand complexus.

NERF RACHIDIEN	MUSCLES INNERVÉS	
	a. *Par sa branche antérieure :*	b. *Par sa branche postérieure :*
2e CERVICAL	Grand droit antérieur Long du cou Sterno-cléido-mastoïdien Génio-hyoïdien Muscles sous-hyoïdiens	Grand oblique Grand complexus Splénius Petit complexus
3e CERVICAL	Grand droit antérieur Long du cou Muscles sous-hyoïdiens Scalène postérieur Angulaire de l'omoplate Sterno-cléido-mastoïdien (?) Trapèze Diaphragme (?)	Grand complexus Muscles spinaux
4e CERVICAL	Grand droit antérieur Long du cou Scalène postérieur Scalène antérieur (?) Diaphragme Angulaire de l'omoplate Trapèze	Muscles spinaux
5e CERVICAL	Long du cou Scalènes Diaphragme (?) Angulaire de l'omoplate Rhomboïde Grand dentelé Sous-clavier Sus-épineux Sous-épineux Petit rond Sous-scapulaire Grand rond (?) Deltoïde Grand pectoral (?) Biceps brachial Brachial antérieur	Muscles spinaux
6e CERVICAL	Long du cou Scalènes Sous-clavier (?) Grand dentelé Sus- et sous-épineux (?) Petit rond (?) Sous-scapulaire Grand rond (?) Deltoïde Grand pectoral Biceps brachial Brachial antérieur Rond pronateur Grand palmaire Long et court supinateur Radiaux externes Abducteur du pouce Opposant du pouce Court fléchisseur du pouce	Muscles spinaux
7e CERVICAL	Long du cou Scalène postérieur Grand dentelé (?) Grand et petit pectoral Grand dorsal Grand rond (?) Coraco-brachial Triceps brachial Anconé Fléchisseur superficiel des doigts Fléchisseur profond des doigts (?) Fléchisseur propre du pouce (?) Carré pronateur (?) Radiaux externes Extenseurs des doigts Cubital postérieur Abducteur du pouce (?) Opposant du pouce (?) Court fléchisseur du pouce (?)	Muscles spinaux

NERF RACHIDIEN	MUSCLES INNERVÉS a. *Par sa branche antérieure :*	MUSCLES INNERVÉS b. *Par sa branche postérieure :*
8e CERVICAL	Long du cou Grand et petit pectoral Grand dorsal Triceps brachial Anconé Fléchisseur des doigts Cubital antérieur Carré pronateur Abducteur du pouce Interosseux Adducteur du petit doigt Court fléchisseur du petit doigt Opposant du petit doigt	Muscles spinaux.
1er DORSAL	Grand et petit pectoral Fléchisseurs des doigts Cubital antérieur Carré pronateur Intercostaux Surcostaux	Muscles spinaux.
2e DORSAL	Petit dentelé postéro-supérieur Intercostaux Surcostaux Petit dentelé postéro-supérieur Triangulaire du sternum (?)	Muscles spinaux.
3e DORSAL et 4e DORSAL	Intercostaux Surcostaux Petit dentelé postéro-supérieur Triangulaire du sternum (?)	Muscles spinaux.
5e DORSAL et 6e DORSAL	Intercostaux Surcostaux Triangulaire du sternum Grand oblique de l'abdomen Grand droit	Muscles spinaux.
7e DORSAL et 8e DORSAL	Intercostaux Surcostaux Sous-costaux Grand oblique de l'abdomen Petit oblique de l'abdomen Transverse de l'abdomen Grand droit	Muscles spinaux.
9e DORSAL 10e DORSAL et 11e DORSAL	Intercostaux Surcostaux Sous-costaux Petit dentelé postéro-inférieur Muscles larges de l'abdomen Grand droit	Muscles spinaux.
12e DORSAL	Carré des lombes (?) Muscles larges de l'abdomen Grand droit Pyramidal de l'abdomen	Muscles spinaux.
1re LOMBAIRE	Carré des lombes Petit oblique de l'abdomen (?) Transverse de l'abdomen (?) Crémaster	Muscles spinaux.
2e LOMBAIRE	Carré des lombes (?) Crémaster Grand psoas Petit psoas (?) Iliaque Pectiné Moyen adducteur Petit adducteur Droit interne Couturier	Muscles spinaux.
3e LOMBAIRE	Psoas-iliaque Pectiné Abducteurs Droit interne Obturateur externe Couturier Quadriceps crural	Muscles spinaux.

NERF RACHIDIEN	MUSCLES INNERVÉS	
	a. *Par sa branche antérieure :*	b. *Par sa branche postérieure :*
4e LOMBAIRE	Grand psoas (?) Petit adducteur Grand adducteur Droit interne Obturateur externe Quadriceps crural Moyen et petit fessiers Tenseur du fascia lata Grand fessier (?) Obturateur interne (?) Carré crural Demi-membraneux Muscles profonds de la face postérieure de la jambe (?) Muscles des régions antérieure et externe de la jambe Pédieux	Muscles spinaux.
5e LOMBAIRE	Quadriceps crural (?) Grand adducteur Grand, moyen et petit fessier Tenseur du fascia lata Pyramidal du bassin (?) Carré crural Obturateur interne Muscles postérieurs de la cuisse Muscles de la jambe, sauf les gastrocnémiens Pédieux Muscles internes de la plante	Muscles spinaux.
1er SACRÉ	Grand, moyen et petit fessiers Tenseur du fascia lata Pyramidal du bassin Obturateur interne Carré crural Grand adducteur (?) Muscles postérieurs de la cuisse Muscles de la jambe et du pied	Muscles spinaux.
2e SACRÉ	Grand fessier Moyen et petit fessier (?) Tenseur du fascia lata (?) Pyramidal du bassin Obturateur interne Demi-tendineux Biceps crural Muscles antérieurs de la jambe (?) Péroniers (?) Gastrocnémiens Soléaire Long fléchisseur du gros orteil Long fléchisseur des orteils (?) Jambier postérieur (?) Muscles externes de la plante Muscles du périnée	Muscles spinaux.
3e SACRÉ	Pyramidal du bassin (?) Biceps crural (long chef) Gastrocnémiens (?) Soléaire (?) Muscles de la plante (?) Releveur de l'anus (?) Muscle coccygien (?) Muscles du périnée	Muscles spinaux.
4e SACRÉ	Releveur de l'anus Muscle coccygien Muscle du périnée	?
5e SACRÉ	Muscle coccygien	?

Comme on le voit par ce tableau, il est un certain nombre de muscles qui sont innervés par des racines différentes : THORNBURN, généralisant le fait, est d'avis que chaque muscle est sous la dépendance de plusieurs racines, mais qu'il en possède

toujours une principale, prépondérante. D'autre part, chaque racine se rend à des muscles multiples, souvent même fort nombreux et ces muscles sont parfois très différents par leur situation et par leur fonction. C'est la confirmation de la formule, énoncée plus haut, que chaque racine (Forgue) est la racine d'un groupe de muscles et non la racine d'une fonction.

Une pareille conclusion, du reste, me paraît en parfait accord avec les données de la dissection, qui nous montre : d'une part, une même racine se dissocier en amont du plexus pour se jeter dans plusieurs nerfs de fonctions souvent différentes et, d'autre part, un même cordon nerveux, le nerf médian par exemple, tirer son origine de deux ou même de trois racines. Il n'existe donc pas de racines préposées à la flexion, de racines préposées à l'extension de tel ou tel segment des membres. Tout au plus pourrait-on accorder cette spécialisation fonctionnelle aux minces filets radiculaires qui entrent dans la constitution de ces racines; encore ne nous est-il pas nettement démontré que ces filets radiculaires, quelque ténus qu'ils soient, ne se dissocient pas eux-mêmes au niveau des plexus, pour aboutir à deux cordons nerveux différents, dont l'un peut-être sera fléchisseur et l'autre extenseur, l'un pronateur et l'autre supinateur, etc.

En réalité, le centre fonctionnel d'un mouvement des membres, que ce mouvement soit déterminé par la contraction isolée d'un seul muscle ou résulte de la contraction simultanée d'un certain nombre de muscles synergiques, ne doit pas être localisé dans telle ou telle racine des nerfs rachidiens, mais plus bas ou plus haut : plus bas, dans le cordon nerveux définitif qui s'échappe du plexus pour se rendre aux muscles ; plus haut, dans les cornes antérieures de la moelle épinière, où, selon toutes probabilités, les cellules motrices forment des groupes, sinon à action spéciale, du moins à action topographiquement limitée.

A consulter, au sujet des localisations fonctionnelles dans les racines rachidiennes, parmi les travaux récents : Bert et Maracci, *Lo sperimentale*, 1881 ; — Ross, *On the segmental Distribution of sensory Disorders*, Brain, 1888 ; — Ferrier et Yeo, *The functional relations of the motor roots of the brachial and lumbo-sacral Plexuses*, Proc. Roy. Soc., 1841 ; — Russel, *An experimental investigations of the nerve-roots which enter into the formation of the brachial plexus of the dog*, Phil. Trans., 1892 ; — Thornburn, *A contribution to the surgery of the spinal cord*, 1889 ; — Du même, *The sensory distribution of spinal nerves*, Brain, 1893 ; — Simon, *Ueber die Beziehungen bestimmter Muskeln zu bestimmter Absnitten der grauen Substanz des Rückenmarks*. Dissert. Strassburg, 1892 ; — Edgeworth, *On a large-fibre sensory supply of the thoracic and abdominal viscera*, Journ. of Physiol., 1892 ; — Forgue et Lannegrace, Sur la distribution des racines motrices *du plexus brachial et du plexus lombo-sacré*, C. R. Acad. des Sc., 1893 : — Forgue, *Même sujet*, Th. de Montpellier, 1893 : — Sherrington, *Experiments in examination of the peripheral distribution of the fibres of the posterior roots of some spinal nerves*, Philosoph. Transact., 1893 : — Brissaud, *Sur la distribution métamérique du zona des membres*, Presse médicale, 1894 ; — Head, *On disturbances of sensation, with especial reference to the pain of visceral disease*, Brain, 1893 et 1894 ; — Starr, *Local anæsthesia as a guide in the diagnosis of lesions of the upper portion of the spinal cord*, Brain, 1894 : — Polimanti, *Distribuzione funzionale delle radici motrici nei muscoli degli arti*, Accad. med. di Genova, 1894, et Lo sperimentale, 1894 ; — Sherrington, *Demonstration of the cutaneous distribution of spinal nerves*, Journ. of Anat., 1896 ; — Marinesco, *Localisations sensitives et motrices dans la moelle épinière et leurs applications cliniques*, Sem. Méd., 1896.

CHAPITRE III

GRAND SYMPATHIQUE

Le système du grand sympathique, qu'on désigne encore sous les dénominations diverses de *nerf trisplanchnique*, de *système nerveux ganglionnaire*, de *système nerveux de la vie végétative*, est représenté chez l'homme par deux longs cordons, l'un droit, l'autre gauche, situés de chaque côté de la colonne vertébrale et s'étendant sans interruption de la première vertèbre cervicale à la dernière vertèbre sacrée. C'est la *chaîne sympathique* des physiologistes.

1° Constitution anatomique générale du système sympathique. — Les deux cordons qui constituent le sympathique présentent cette particularité caractéristique qu'ils sont interrompus de distance en distance par de petits renflements, appelés ganglions sympathiques.

a. *Ganglions sympathiques.* — Les ganglions nerveux, échelonnés de haut en bas sur toute l'étendue du cordon sympathique, constituent les *ganglions centraux*, par opposition à d'autres ganglions, dits *périphériques*, qui se trouvent situés en dehors de la chaîne sympathique. Ils affectent une coloration grisâtre tirant un peu sur le rouge. Mous par eux-mêmes, ils empruntent à l'enveloppe fibreuse qui les entoure une consistance ferme, qui en rend la dissection relativement facile.

Très variables par leur volume, les ganglions de la chaîne sympathique varient tout autant par leur configuration, laquelle est essentiellement irrégulière : ils sont le plus souvent allongés, en forme d'olive ou en forme de fuseau ; on en voit aussi de triangulaires, de pyramidaux ; il en est qui sont comme bifurqués à l'une ou à l'autre de leurs extrémités, quelquefois à toutes les deux.

Théoriquement, le nombre des ganglions sympathiques devrait être le même que celui des segments osseux de la colonne vertébrale. En fait, ce nombre est beaucoup moindre. A la région cervicale, par exemple, les huit ganglions théoriques, obéissant pour ainsi dire à un mouvement de concentration, se réduisent à trois ganglions volumineux, quelquefois à deux seulement. A la région dorsale, nous en trouvons, suivant les sujets, douze, onze ou dix. Il en existe généralement quatre à la région lombaire, quatre également à la région sacrée. A la hauteur du coccyx, qui n'est en réalité chez l'homme qu'un organe rudimentaire, le grand sympathique fait défaut. Au total, le nombre des renflements ganglionnaires que nous présente le cordon du sympathique varie de vingt à vingt-trois.

b. *Sympathique crânien.* — Le crâne n'étant en grande partie que la continuation de la colonne vertébrale (t. Ier, p. 169), les nerfs craniens continuant de même la série des paires rachidiennes (p. 553), il est rationnel de penser que le grand sympathique doit, lui aussi, franchir les limites supérieures de la région cervicale

et exister à la région cranienne. Nous avons déjà dit précédemment (p. 542) que les ganglions otique, sphéno-palatin, ophthalmique et sous-maxillaire, que l'on décrit généralement avec le trijumeau, font partie intégrante du *sympathique cranien*. Toutefois, comme la détermination de cette première portion du cordon sympathique est encore fort obscure, nous adopterons sur ce point les idées classiques et considérerons, momentanément du moins, le nerf grand sympathique comme commençant à l'atlas. (Voyez, à ce sujet, Rauber, *Ueber den sympatischen Grenzstrang des Kopfes*, München, 1872.)

c. *Relations du sympathique avec le système nerveux cérébro-spinal, rami communicantes.* — Contrairement à l'opinion ancienne, soutenue par Bichat, le grand sympathique ne constitue pas un système indépendant. L'expérimentation, tout d'abord, nous apprend qu'au point de vue fonctionnel il soutire des centres nerveux son pouvoir excito-moteur. La dissection, d'autre part, nous révèle l'existence d'une multitude de rameaux qui relient le sympathique aux nerfs rachidiens (fig. 599.6) et que l'on désigne sous le nom, très significatif du reste, de *rami communicantes*.

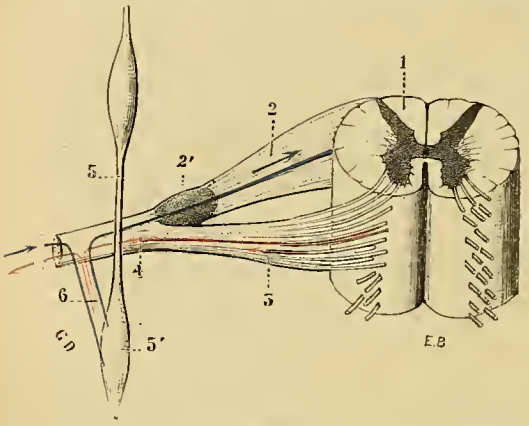

Fig. 599.

Rapports du grand sympathique avec les nerfs rachidiens.

1, un tronçon de moelle, vu par sa face antérieure. — 2, une racine postérieure ou sensitive, avec 2', son ganglion. — 3, une racine antérieure ou motrice. — 4, nerf rachidien. — 5, cordon du sympathique, avec 5', l'un de ses ganglions. — 6, un ramus communicans.

Ces rami communicantes s'échappent des nerfs rachidiens à leur sortie des trous de conjugaison et se portent de là, après un trajet ordinairement fort court, dans les ganglions sympathiques les plus voisins. Comme nous le verrons plus loin au cours de notre description, ils sont extrêmement variables par leur nombre, par leur volume, par leur direction, par la longueur de leur trajet. Mais tous ont exactement la même signification morphologique, qui est de servir de trait d'union entre la chaîne sympathique et le système cérébro-spinal.

Nous avons déjà dit plus haut (p. 547), et nous le rappellerons ici en passant, que les rami communicantes renfermaient deux sortes de fibres, des fibres ganglipètes et des fibres ganglifuges. — Les premières, fibres à myéline, vont de la moelle au sympathique. — Les secondes, fibres de Remak, vont du ganglion sympathique au nerf rachidien et, là, se divisent en deux groupes : les unes, s'infléchissant en dehors, passent dans les nerfs rachidiens et gagnent avec lui la périphérie; les autres, se portant en dedans, gagnent les racines spinales du nerf rachidien et se terminent, d'après Cajal, en partie dans la moelle, en partie dans le ganglion spinal.

Les rami communicantes sont appelés quelquefois les *racines*, les *branches afférentes* du sympathique. On voit maintenant combien cette expression est impropre : Les rameaux en question, en effet, nous présentent toujours, à côté des fibres vraiment afférentes et intimement mêlées à elles, des fibres qui proviennent des ganglions, et qui, à ce titre, sont manifestement efférentes.

d. *Branches efférentes du sympathique.* — Les ganglions de la chaîne sympathi-

que émettent une multitude de branches, dites *branches efférentes*. Ces branches, extrêmement variables dans leur volume, rayonnent dans tous les sens et d'une façon tellement irrégulière qu'elles échappent, par le fait même de leur irrégularité, à toute description générale. Ils se distribuent, après un parcours variable, aux viscères (*nerfs viscéraux*), aux vaisseaux (*nerfs vasculaires* ou *vasomoteurs*), aux glandes (*nerfs glandulaires*). Physiologiquement, les fibres nerveuses constitutives des branches efférentes du sympathique se divisent en sensitives et motrices, les premières apportant aux ganglions les impressions diverses recueillies à la périphérie, les secondes transmettant aux muscles et aux glandes les impressions motrices et sécrétoires élaborées dans les cellules ganglionnaires.

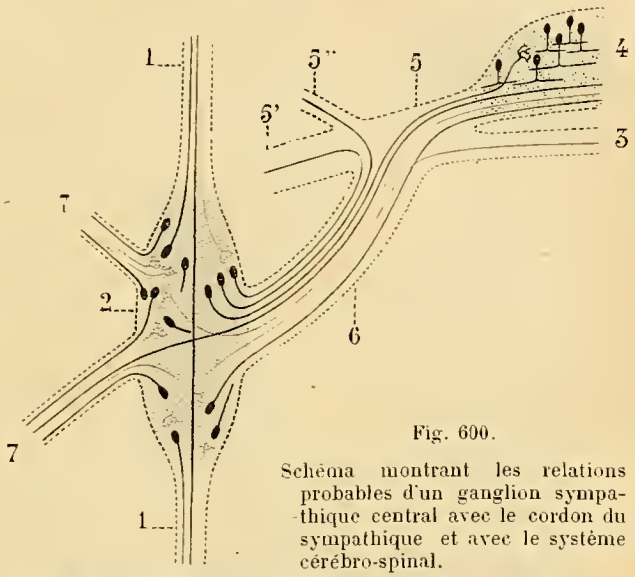

Fig. 600.

Schéma montrant les relations probables d'un ganglion sympathique central avec le cordon du sympathique et avec le système cérébro-spinal.

1, 1, cordon du sympathique. — 2, un ganglion sympathique central. — 3, racine antérieure d'une paire rachidienne. — 4, ganglion spinal et racine postérieure. — 5, tronc rachidien, avec : 5', sa branche de bifurcation antérieure ; 5'', sa branche de bifurcation postérieure. — 6, ramus communicans. — 7, 7', deux branches efférentes du ganglion sympathique.

e. *Plexus périphériques*. — Envisagées au point de vue de leur mode de distribution, les branches nerveuses du sympathique présentent comme caractéristique une grande tendance à se réunir, à s'entremêler, en un mot à former des plexus.

Ces plexus périphériques du sympathique occupent d'ailleurs les situations les plus diverses. Nous les trouvons, en dehors des organes, sur le trajet des nerfs volumineux, accessibles alors au scalpel et d'une observation relativement facile. Mais nous les rencontrons aussi dans l'épaisseur même des organes, formés alors par des ramuscules excessivement ténus et visibles seulement au microscope. Dans l'un et dans l'autre cas, de nombreux renflements ganglionnaires entrent le plus souvent dans la constitution des plexus nerveux périphériques : nous les désignerons sous le nom de *ganglions périphériques*, par opposition aux *ganglions centraux*, qui sont situés sur le tronc même du grand sympathique. Les ganglions nerveux périphériques sont, à leur tour, très variables dans leur volume : les uns sont visibles à l'œil nu, comme les ganglions du plexus solaire ; les autres, et ce sont incontestablement les plus nombreux, ne sont visibles qu'à l'aide du microscope, comme les ganglions du tube intestinal, suspendus çà et là aux mailles du plexus d'Auerbach et du plexus de Meissner.

Le grand sympathique tient sous sa dépendance un ordre particulier de mouvements qui sont d'une façon générale soustraits à l'action directe de la volonté (vie organique, vie de nutrition). C'est surtout en étudiant sa portion cervicale, où il se prête plus facilement à l'expérimentation, que les physiologistes ont précisé les exemples les plus remarquables de ce nerf à fonctions spéciales.

On a démontré l'existence dans ce cordon nerveux d'éléments *irido-dilatateurs* (Pourfour du

Petit), d'éléments *vaso-constricteurs* (Cl. Bernard), d'éléments *vaso-dilatateurs* (Dastre et Morat), enfin d'éléments *sécréteurs*, qui se rendent aux diverses glandes de la tête, mais dont les plus caractérisés sont peut-être ceux qui vont aux glandes sudoripares (Luchsinger).

C'est encore l'expérimentation physiologique qui a permis de fixer, parmi toutes les anastomoses du grand sympathique avec les autres nerfs, l'origine et le trajet exact des fibres qui le composent. Ainsi, pour les nerfs précédents qui vont à la tête, leur origine est dans la partie supérieure de la moelle thoracique jusqu'à la cinquième paire dorsale. Tous ces nerfs, qui sont *centrifuges*, sortent par les *racines antérieures* correspondantes (Budge et Waller, Cl. Bernard, Dastre et Morat) ; ils atteignent successivement la chaîne au niveau de ses ganglions, remontent dans le cordon cervical jusqu'à son ganglion supérieur, suivent l'anastomose qui de ce dernier va au ganglion de Gasser du trijumeau et se distribuent par les branches de ce nerf à l'iris, aux vaisseaux, aux glandes de la tête.

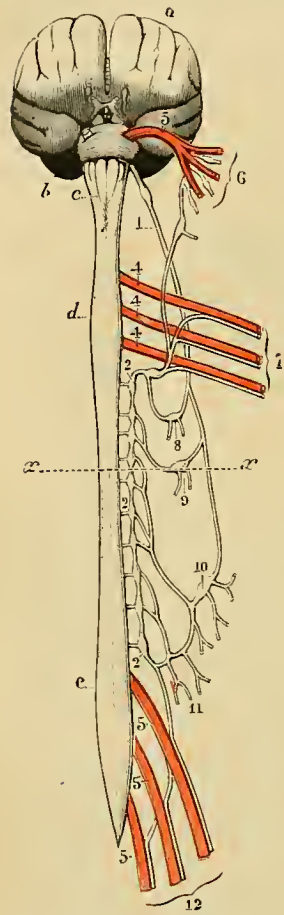

Fig. 601.

Schéma destiné à montrer, par l'exemple des nerfs les plus caractérisés, la disposition d'ensemble des deux systèmes nerveux (de la vie animale et de la vie végétative), leurs principaux lieux d'origine dans les centres et les points de renforcement de ces origines dans la moelle et dans le bulbe (d'après Morat).

Les nerfs de la vie animale (*en rouge*) sont représentés par le trijumeau, le plexus brachial et le plexus lombo-sacré. Les nerfs de la vie végétative (*en blanc*) sont représentés par le pneumogastrique et le grand sympathique.

Cette disposition est typique et elle peut s'exprimer (Morat) sous la forme des deux lois suivantes :

1° Pour une région donnée de l'organisme, les origines des nerfs sympathiques qui s'y rendent sont en général bien distinctes et souvent éloignées de celles des nerfs sensitivo-moteurs de cette région.

2° Par contre, tous les filets sympathiques destinés à cette région, quel que soit leur mode d'activité, qu'ils soient constricteurs, dilatateurs, sécréteurs, sont très semblables entre eux par leur origine, par leur trajet et par leur disposition morphologique générale ; ils sont en quelque sorte calqués les uns sur les autres.

Pour être complet, il convient de rappeler que les mêmes régions de la tête qui reçoivent ces nerfs sympathiques, irido-dilatateurs, vaso-dilatateurs, vaso-constricteurs et sécréteurs issus de la moelle thoracique, reçoivent en plus des éléments nerveux de même activité provenant du bulbe par les origines mêmes du trijumeau. La moelle allongée est donc, elle aussi, comme la moelle elle-même, un des centres d'origine du grand sympathique. Le lieu de convergence de tous les nerfs sympathiques de la face, par exemple, se trouve être ainsi le ganglion de Gasser. Ce point est mis hors de doute par les expériences des physiologistes (Dastre et Morat, François-Frank). Cela ne prouve pas cependant que le ganglion de Gasser soit un ganglion du grand sympathique (nous savons aujourd'hui le contraire) : c'est seulement un lieu de passage des fibres sympathiques, qui traversent ultérieurement d'autres ganglions placés sur le trajet des branches du trijumeau (ganglion ophthalmique, sphéno-palatin, otique, sous-maxillaire), qui ceux-là paraissent bien appartenir ou en totalité ou en partie au grand sympathique.

Les deux cas ci-dessus énoncés se vérifient encore très nettement (Morat) quand on étudie le trajet des nerfs sympathiques (vaso-moteurs et sécréteurs) du membre thoracique. Ce n'est pas, en effet, des origines mêmes du plexus brachial, au niveau du renflement cervical de la moelle, que proviennent ces nerfs, sauf d'une façon très accessoire ; mais c'est encore de la partie supérieure de la moelle dorsale, à peu près dans la même étendue que pour les nerfs sympathiques de la tête.

Même remarque encore pour les nerfs sympathiques du membre abdominal ; seulement ici il y faut ajouter une considération nouvelle. En effet, ce n'est pas davantage des origines du plexus sacré au niveau du renflement lombaire de la moelle, que proviennent ces nerfs, sauf également d'une façon assez accessoire, mais bien d'une région distincte de la moelle. Seulement, les origines du sympathique, au lieu d'être situées, comme pour le bras et pour la tête, *au-dessous* des nerfs sensitivo-moteurs des mêmes régions, sont situées *au-dessus* de ces nerfs sensitivo-

a, cerveau. — *b*, cervelet. — *c*, bulbe rachidien. — *d*, renflement cervical de la moelle. — *e*, renflement dorso-lombaire. — 1, nerf pneumogastrique. — 2, chaîne du sympathique, avec ses racines spinales. — 3, nerf trijumeau. — 4, branches constitutives du plexus brachial. — 5, branches constitutives du plexus lombo-sacré. — 6, nerfs de la face. — 7, nerfs du membre supérieur. — 8, nerfs du cœur (*plexus cardiaque*). — 9, nerfs des poumons (*plexus pulmonaire*). — 10, nerfs des organes abdominaux (*plexus solaire*). — 11, nerfs des organes du petit bassin (*plexus lombo-aortique*). — 12, nerfs du membre inférieur.

(La ligne ponctuée *xx* indique la limite séparative des origines des nerfs sympathiques du membre supérieur et de ceux du membre inférieur.)

moteurs, au-dessus par conséquent des origines du sciatique et du crural, c'est-à-dire qu'ils proviennent de la partie supérieure de la moelle lombaire et de la partie inférieure de la moelle dorsale.

Il suit de là que, par rapport à un plan horizontal qui couperait le corps au niveau de la septième ou de la huitième vertèbre dorsale, les origines des nerfs sensitivo-moteurs et sympathiques se répètent symétriquement et dans les mêmes rapports de situation. Il s'ensuit encore que les origines du grand sympathique sont situées principalement dans la région dorsale de la moelle épinière, cette région dorsale donnant naissance, en plus des nerfs considérés plus haut, aux nerfs splanchniques qui renferment les éléments moteurs, vaso-moteurs et sécréteurs de l'intestin.

En résumé, et toujours d'après les physiologistes, les origines du grand sympathique sont surtout dans la moelle thoracique. Mais elles existent aussi dans d'autres régions des centres, et le bulbe rachidien présente, pour ces origines, un noyau de renforcement très remarquable. Non seulement le trijumeau, mais la plupart des nerfs craniens, renferment dans leurs racines des éléments du grand sympathique ou des éléments qui, au point de vue tant morphologique que fonctionnel, en sont les équivalents. Le facial (petit sympathique des anciens) par sa petite racine ou nerf intermédiaire de Wrisberg, le spinal, le glosso-pharyngien, le pneumogastrique surtout (nerf moyen sympathique des anciens) appartiennent pour une bonne partie de leurs fibres au système des nerfs de la vie de nutrition. Ce fait de l'incorporation des fibres sympathiques dans les différents nerfs craniens nous est déjà indiqué par leur mode d'origine. Mais il est surabondamment démontré encore par l'étude expérimentale de leurs fonctions. Au point de vue même de l'anatomie générale et comparée, on doit les comprendre dans le système commun des *nerfs sympathiques*, en réservant l'expression de grand sympathique, consacrée par l'usage, à la portion de ce système que l'on désigne de ce nom en anatomie descriptive et qui, de fait, en représente la portion la plus typique et la plus nettement caractérisée.

Quant à ce que nous appelons les *origines* du système sympathique, elles sont en réalité de deux ordres : les unes émanent de la moelle et du bulbe (dans les régions sus-indiquées) et relient par les rami communicantes le névraxe aux ganglions sympathiques ; les autres sont dans ces ganglions eux-mêmes, point de départ des fibres allant aux viscères et aux vaisseaux. Il y a ainsi dans le système de la vie végétative deux assises de cellules nerveuses ou, pour mieux dire, deux ordres de neurones superposés comme dans le système de la vie de relation. De même que dans ce dernier système des fibres, dites de *projection* (p. 357), relient l'écorce cérébrale aux masses grises bulbo-spinales d'où procèdent les nerfs périphériques, de même, dans le système sympathique, des fibres de projection relient les masses grises bulbo-spinales aux différents ganglions d'où procèdent les nerfs vasculaires et viscéraux.

L'un des deux systèmes, le système cérébro-spinal, a pour ainsi dire relevé et rentré tous ses noyaux moteurs en dedans du canal rachidien ; l'autre, le système sympathique, les a disséminés en dehors de ce canal, plus ou moins près des viscères. Il suit de là que les fibres de projection de l'un côtoient les nerfs périphériques de l'autre dans les racines bulbo-médullaires. Cette dissociation si remarquable nous masque une unité de plan, au fond très réelle (Morat).

2° Structure. — La constitution histologique des nerfs et des ganglions sympathiques a été déjà étudiée à propos de l'anatomie générale du système nerveux (p. 526 et 545). Nous nous contenterons de rappeler ici que les nerfs du grand sympathique sont constitués par des faisceaux de fibres nerveuses, les uns à myéline, les autres sans myéline ou fibres de Remak, avec, dans la plupart des cas, prédominance de ces dernières. Le nerf sympathique doit à la présence des fibres de Remak cet aspect grisâtre et translucide qui le caractérise. Quant aux ganglions, ils ont pour éléments essentiels des cellules nerveuses, entourées chacune d'une capsule nucléée, multipolaire, avec des prolongements protoplasmiques plus ou moins développés et un prolongement cylindraxile toujours unique, qui devient une fibre de Remak.

3° Méthode d'étude. — Le grand sympathique, avec ses trois sortes d'éléments constituants, *tronc*, *branches afférentes* et *branches efférentes*, forme un tout continu, depuis son extrémité supérieure répondant à l'atlas, jusqu'à son extrémité inférieure située en regard de la première pièce du sacrum. Nous le diviserons cependant, conformément à l'usage adopté par tous les traités classiques, en quatre portions distinctes, savoir : une *portion cervicale*, une *portion thoracique*, une *portion lombaire* et une *portion sacrée*, répondant chacune à la région de même nom de la colonne vertébrale. Mais nous rappellerons en même

temps, et cela une fois pour toutes, qu'une pareille division est purement conventionnelle et n'est autorisée que pour la simple commodité de l'étude.

Nous décrirons donc, en ce qui concerne le grand sympathique.

1° Sa *portion cervicale;*

2° Sa *portion thoracique ;*

3° Sa *portion lombaire;*

4° Sa *portion sacrée.*

Nous aurons à examiner successivement, pour chacune de ces quatre portions : 1° le *tronc même du sympathique avec ses ganglions ;* 2° ses *rami communicantes;* 3° ses *branches efférentes.*

Fig. 602.

Schéma représentant le sympathique cervical.

C^{I}, C^{II}, C^{III}, etc., première, deuxième, troisième, etc., paires cervicales, avec leurs rami communicantes. — D^{I}, première dorsale. — 1, 1, sympathique cervical. — 2, ganglion cervical supérieur. — 3, ganglion cervical moyen. — 4, ganglion cervical inférieur. — 5, filet crânien postérieur. — 6, filet crânien antérieur. — 7, plexus carotidien. — 8, plexus caverneux. — 9, filet carotico-tympanique. — 10, rameau carotidien du nerf vidien, avec 10', son rameau crânien. — 11, nerf vidien. — 12, ganglion sphéno-palatin. — 13, nerf maxillaire supérieur. — 14, sympathique thoracique. — 15, carotide interne.

ARTICLE I

PORTION CERVICALE DU GRAND SYMPATHIQUE OU SYMPATHIQUE CERVICAL

§ I. — Tronc et ganglions

A la région cervicale, le cordon du grand sympathique est situé en arrière de la veine jugulaire interne, un peu en dehors du nerf pneumogastrique et des artères carotide interne et carotide primitive. Il repose sur l'aponévrose prévertébrale, au-devant des apophyses transverses des vertèbres cervicales, dont il est séparé cependant par deux muscles, les muscles long du cou et grand droit antérieur de la tête. Le long du sympathique cervical s'échelonnent trois ganglions, que l'on distingue, d'après leur situation respective, en supérieur, moyen et inférieur :

1° Ganglion cervical supérieur. — Le ganglion cervical supérieur (fig. 518,19), le plus volumineux des trois, est situé de chaque côté du pharynx, en avant des deuxième et troisième vertèbres cervicales. Allongé et fusiforme, il mesure de 2 à 4 centimètres de longueur. Il repose, en arrière, sur le muscle grand droit antérieur de la tête et se trouve en rapport, en avant, avec la carotide interne. Les nerfs glosso-pharyngien, pneumogastrique et grand hypoglosse le croisent obliquement, en passant sur son côté externe.

2° Ganglion cervical moyen. — Le ganglion cervical moyen fait souvent défaut. Quand il existe (fig. 519,20), il est situé en regard de la cinquième ou de la sixième vertèbre cervicale, tout à côté de l'artère thyroïdienne inférieure, d'où le nom de *ganglion thyroïdien* qui lui a été donné par Haller. Le ganglion cervical moyen est excessivement variable par sa forme et par ses dimensions : le plus souvent, il est ovoïde et égale en volume le quart ou le cinquième du ganglion cervical supérieur.

3° Ganglion cervical inférieur. — Le ganglion cervical inférieur (fig. 519,21), plus volumineux que le ganglion moyen, mais beaucoup moins volumineux que le ganglion supérieur, est profondément situé au-devant de la première articulation costo-vertébrale, dans l'angle, à sinus ouvert en haut, que forment l'artère vertébrale et l'artère sous-clavière. Il est souvent fusionné avec le premier ganglion du sympathique thoracique en une masse commune, qui prend alors le nom de premier ganglion thoracique. Envisagé au point de vue de sa forme, le ganglion cervical inférieur est très variable : il est, suivant les sujets, aplati, arrondi, triangulaire, allongé en fuseau ; il a aussi, dans bien des cas, une forme semi-lunaire, embrassant par sa concavité le col de la première côte.

Variétés, anse sous-clavière de Vieussens. — Le cordon nerveux qui unit les trois ganglions cervicaux peut se dédoubler : cette disposition est surtout fréquente entre le ganglion moyen et le ganglion inférieur. — Le sympathique cervical, en allant du ganglion moyen au ganglion inférieur, passe d'ordinaire en arrière de l'artère sous-clavière. Il est des cas cependant où il passe en avant, puis contourne d'avant en arrière son côté inférieur pour rejoindre, soit le ganglion cervical inférieur, soit le premier ganglion thoracique. Cette portion tout inférieure du sympathique cervical forme, dans ce cas, une sorte d'anse embrassant l'artère sous-clavière : c'est l'*anse sous-clavière* de Vieussens (fig. 603,10). — Lobstein a vu le ganglion cervical supérieur double. — Scarpa a vu le ganglion cervical moyen aussi volumineux que le ganglion cervical supérieur. — Assez souvent, le ganglion cervical inférieur décrit, autour de l'artère vertébrale, un demi-anneau que complète en avant un cordon gris tendu de l'une à l'autre des extrémités du ganglion (Cruveilhier). — Il peut se développer, sur le trajet du cordon cervical, de petits ganglions surnuméraires : j'ai observé, dans un cas, deux ganglions cervicaux moyens.

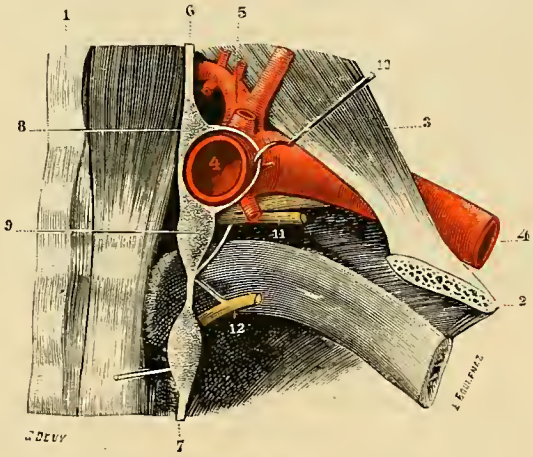

Fig. 603.

L'anse sous-clavière de Vieussens (côté gauche).

1, colonne cervicale. — 2, première côte. — 3, scalène antérieur. — 4, artère sous-clavière. — 5, tronc thyro-cervical. — 6, sympathique cervical. — 7, sympathique thoracique. — 8, ganglion cervical inférieur. — 9, premier ganglion thoracique. — 10, anse sous-clavière de Vieussens, soulevée à l'aide d'une érigne.

§ II. — Rami communicantes

Les rami communicantes qui se rendent des branches antérieures des nerfs cervicaux aux trois ganglions cervicaux du grand sympathique, présentent, quant à leur nombre et à leur trajet, de très grandes variations. La disposition la plus commune me paraît être la suivante :

a. Le *ganglion cervical supérieur* reçoit quatre ou cinq rameaux du plexus

cervical, c'est-à-dire des branches antérieures des quatre premières paires cervicales.

b. Le *ganglion cervical moyen* est relié par deux ou trois rameaux aux branches antérieures des cinquième et sixième nerfs cervicaux, quelquefois à la branche antérieure du septième.

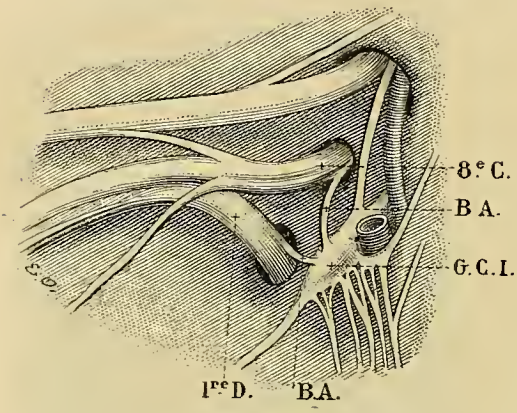

Fig. 604.

Anastomose du sympathique avec la huitième cervicale et la première dorsale (d'après Raymond).

G. C. I., ganglion cervical inférieur. — 8e C, huitième cervicale. — 1e D, première dorsale. — BA, BA, deux rami communicantes, allant des deux nerfs précédents au ganglion cervical inférieur.

c. Le *ganglion cervical inférieur* reçoit ordinairement deux rameaux des deux derniers nerfs cervicaux : mais il n'en reçoit quelquefois qu'un seul, qui provient, dans ce cas, du huitième nerf cervical. On voit encore sur la plupart des sujets, le premier nerf intercostal envoyer un filet à ce ganglion. Les expériences déjà anciennes de Cl. Bernard (1862) et les recherches plus récentes de Madame Déjerine-Klumpke (1885) nous apprennent que ce ramus communicans, qui va de la première thoracique au ganglion cervical inférieur, renferme des fibres motrices destinées à l'iris. Ces fibres naissent de la moelle, se portent dans le premier nerf thoracique, passent par le ramus communicans précité dans le ganglion cervical inférieur et remontent de là, par le cordon sympathique cervical, jusqu'au globe de l'œil. Leur présence nous explique nettement les phénomènes pupillaires qui se produisent à la suite de la destruction expérimentale ou pathologique des racines du plexus brachial, lorsque la lésion intéresse le premier nerf thoracique.

§ III. — Branches efférentes

Les branches efférentes des trois ganglions cervicaux sont très nombreuses ; nous décrirons successivement celles qui proviennent de chacun d'eux.

A. — Branches efférentes du ganglion cervical supérieur

Nous diviserons ces branches, d'après leur direction, en quatre groupes : branches supérieures, branches postérieures, branches antérieures, branches internes.

1° Branches supérieures ou craniennes. — Elles sont au nombre de deux, l'une postérieure, l'autre antérieure :

A. Branche postérieure. — La branche postérieure (fig. 605,2) se dirige en arrière vers le trou déchiré postérieur et se divise en plusieurs rameaux, *rameaux anastomotiques,* qui se jettent dans les trois nerfs pneumogastrique, glosso-pharyngien et grand hypoglosse.

B. Branche antérieure. — La branche antérieure (fig. 605,3) se porte en avant vers la carotide interne et pénètre avec elle dans le canal carotidien. A son entrée

dans ce canal, elle se divise en deux rameaux, qui cheminent, l'un sur le côté interne, l'autre sur le côté externe du tronc artériel ; ces deux rameaux s'envoient mutuellement de nombreuses anastomoses, dont l'ensemble constitue le *plexus carotidien*. Plus tard, dans l'intérieur même du sinus caverneux, les deux rameaux de la branche cranienne antérieure semblent se résoudre en une multitude de petits filets, qui forment autour de la carotide interne un riche plexus, connu sous le nom de *plexus caverneux*. Avec les mailles du plexus caverneux viennent s'enchevêtrer de nombreuses et fines ramifications artérielles, d'où le nom de *plexus artério-nerveux* que lui avait donné WALTHER.

Fig. 605.

Branches efférentes du ganglion cervical supérieur (*côté droit*).

a, artère carotide primitive. — *b*, carotide externe, avec ses trois premières branches. — *c*, carotide interne. — *d*, la même, dans le crâne. — *e*, ses branches terminales. — *f*, paroi interne de la caisse du tympan, avec les ramifications du nerf de Jacobson.

1, ganglion cervical supérieur, vu par son côté externe. — 2, branche cranienne postérieure. — 3, branche cranienne antérieure. — 4, plexus carotidien. — 5, plexus caverneux. — 6, filet carotico-tympanique. — 7, filet carotidien du nerf vidien. — 8, ganglion sphéno-palatin. — 9, ganglion ophthalmique. — 10, nerfs de l'œil. — 11, ganglion de Gasser. — 12, filets muqueux et méningiens. — 13, glosso-pharyngien. — 14, pneumogastrique. — 15, grand hypoglosse. — 16, branches postérieures du ganglion. — 17, rameaux pharyngiens. — 17', rameaux laryngés. — 17", rameaux thyroïdiens. — 18, rameaux carotidiens. — 19, deux rameaux du glosso-pharyngien et du pneumogastrique allant au plexus intercarotidien. — 20, plexus intercarotidien. — 21, plexus thyroïdien supérieur. — 22, plexus lingual. — 23, plexus facial. — 24, nerf cardiaque supérieur. — 25, cordon cervical du grand sympathique.

a. *Branches efférentes du plexus carotidien.* — Du plexus carotidien naissent deux rameaux : le premier, *filet carotico-tympanique*, se détache du plexus au niveau du premier coude du canal carotidien, s'engage dans la paroi postérieure de ce canal et arrive dans la caisse du tympan, où il se réunit au rameau de Jacobson, branche du glosso-pharyngien (p. 620). — Le deuxième rameau, plus connu sous le nom de *filet carotidien du nerf vidien*, se sépare du plexus au niveau de l'orifice interne du canal carotidien. Il pénètre ensuite dans le crâne se réunit au grand nerf pétreux superficiel et se rend finalement (voy. *Nerf vidien*, p. 588), à travers le trou déchiré antérieur et le canal vidien, à l'angle postérieur du ganglion sphéno-palatin, dont il constitue l'une des racines, la racine sympathique.

b. *Branches efférentes du plexus caverneux.* — Du plexus caverneux naissent six sortes de filets, savoir : 1° des *filets anastomotiques*, d'abord, pour le nerf moteur oculaire externe, le nerf moteur oculaire commun, le pathétique, la branche ophthalmique du trijumeau, le ganglion de Gasser ; 2° un filet long et grêle, qui pénètre dans l'orbite à côté du nerf nasal et se rend au côté postérieur du ganglion

ophthalmique, dont il constitue la *racine sympathique;* ce filet se rend isolément au ganglion ou se fusionne, avant de l'atteindre, avec la racine longue ou sensitive issue du nerf nasal ; 3° des *filets pituitaires,* qui se portent transversalement en dedans et pénètrent dans le corps pituitaire; 4° des *filets méningiens,* décrits avec le plus grand soin par Hirschfeld (1845), qui se portent vers la gouttière basilaire et se distribuent à la dure-mère de cette région ; 5° des *filets muqueux,* destinés à la muqueuse des sinus sphénoïdaux (Valentin) ; 6° des *filets vasculaires,* qui se ramifient en plexus sur les diverses branches de la carotide interne (ophthalmique, cérébrale antérieure, cérébrale moyenne, communicante postérieure, choroïdienne et les accompagnent jusqu'à leur terminaison. Ces filets vasculaires se réunissent en avant, le long de l'artère communicante antérieure, avec les filets vasculaires du côté opposé. De même, ils entrent en relation en arrière, le long de l'artère communicante postérieure, avec les filets vasculaires qui entourent l'artère vertébrale.

Le rameau anastomotique que le plexus caverneux envoie au ganglion de Gasser, très grêle chez l'homme, présente un volume très considérable chez les animaux, en raison probablement du développement plus grand de la face chez ces derniers. En se fondant surtout sur les résultats de l'expérimentation physiologique, Morat considère ce rameau comme étant la continuation de la chaîne du sympathique dans le crâne. Ce qui est certain, c'est qu'il renferme les fibres nerveuses irido-dilatatrices, ainsi que les éléments vaso-moteurs et sécréteurs que le grand sympathique cervical fournit à la face. Il est bon de rappeler, cependant, que tous les éléments sympathiques du trijumeau ne lui sont pas apportés par cette anastomose ; par ses origines mêmes, notamment par sa racine inférieure, le trijumeau possède bien certainement, comme nous l'avons déjà vu (p. 451), un certain nombre de fibres sympathiques, que lui envoient les équivalents bulbaires du tractus intermedio-lateralis.

2° Branches postérieures ou musculaires et osseuses. — Les branches postérieures du ganglion cervical supérieur, généralement très grêles, se dirigent vers les muscles prévertébraux, en passant en arrière du pneumogastrique et de la carotide interne. Elles sont de deux ordres :

a. *Branches musculaires.* — Les branches musculaires se distribuent aux muscles long du cou et grand droit antérieur de la tête.

b. *Branches osseuses.* — Les branches osseuses se perdent dans les corps des deuxième, troisième et quatrième vertèbres cervicales, après avoir traversé, soit les muscles précités, soit le ligament vertébral commun antérieur.

3° Branches antérieures. — Ces branches, au nombre de deux à cinq, se détachent de la face antérieure du ganglion cervical supérieur et se portent dans l'angle de bifurcation de la carotide primitive, où ils s'entrelacent avec des rameaux déjà signalés du pneumogastrique et du glosso-pharyngien pour former un riche plexus, le *plexus intercarotidien.* Il existe parfois sur les mailles de ce plexus un petit renflement ganglionnaire, connu sous le nom de *ganglion intercarotidien* d'Arnold.

Le plexus intercarotidien entoure de ses mailles l'artère carotide externe et se prolonge, sur les nombreuses branches de ce vaisseau, en autant de plexus secondaires, qui se distribuent chacun au même territoire organique que l'artère à laquelle il est annexé. C'est ainsi que nous avons :

1° Un *plexus thyroïdien supérieur,* dont les ramifications terminales se répandent dans le corps thyroïde et dans le larynx ;

2° Un *plexus lingual,* qui suit l'artère linguale et s'anastomose, sur la face inférieure de la pointe de la langue, avec les nerfs lingual et grand hypoglosse (Hirschfeld). De ce plexus se détache, d'après Blandin, la racine végétative du

ganglion sublingual ; mais ce rameau est loin d'être constant, comme le ganglion du reste, auquel il est destiné ;

3° Un *plexus facial*, qui accompagne l'artère faciale et fournit, avant d'atteindre la face, un ou plusieurs filets à la glande sous-maxillaire et au ganglion de même nom ;

4° Un *plexus auriculaire postérieur*, destiné aux deux régions auriculaire et mastoïdienne ;

5° Un *plexus occipital*, qui, avec l'artère occipitale, vient se distribuer à la partie postérieure de la tête ;

6° Un *plexus pharyngien inférieur*, qui se perd dans le pharynx ;

7° Un *plexus temporal superficiel*, qui se distribue aux deux régions temporale et frontale ;

8° Un *plexus maxillaire interne*, enfin, qui accompagne l'artère de même nom, se divisant comme elle pour former, autour de chacune de ses branches, un plexus distinct. Parmi les filets importants qui émanent de ce plexus, nous signalerons la racine sympathique du ganglion otique (voy. p. 599), fournie par le plexus qui entoure l'artère méningée moyenne.

Au total, le plexus intercarotidien fournit les nerfs vasculaires ou vaso-moteurs de la face et de ses cavités, de même que le plexus caverneux devient le point de départ de la plus grande partie des nerfs vaso-moteurs des centres encéphaliques

4° Branches internes ou viscérales. — Ces filets, détachés de la partie interne du ganglion, se dirigent obliquement en bas et en avant entre les muscles prévertébraux et l'artère carotide primitive. On les divise, d'après leur terminaison, en rameaux pharyngiens, œsophagiens, laryngiens, thyroïdiens et cardiaques :

a. *Rameaux pharyngiens.* — Les rameaux pharyngiens, toujours multiples, se portent sur les côtés du pharynx. Là, ils s'entrelacent avec les rameaux déjà signalés du glosso-pharyngien et du pneumogastrique pour former un riche plexus, le *plexus pharyngien*, dont les filets terminaux se distribuent, en partie aux muscles du pharynx (filets moteurs), en partie à la muqueuse (filets sensitifs), en partie à ses vaisseaux (filets vasculaires).

b. *Rameaux œsophagiens.* — Les rameaux œsophagiens se terminent à la partie supérieure de l'œsophage.

c. *Rameaux laryngiens et thyroïdiens.* — Les rameaux laryngiens et thyroïdiens, destinés au larynx et au corps thyroïde, s'anastomosent constamment, sur le côté interne de la carotide primitive, avec des filets provenant du laryngé supérieur ou du laryngé externe. Il en résulte la formation d'un petit plexus, connu sous le nom de *plexus laryngé* de Haller.

d. *Rameaux cardiaques.* — Les rameaux cardiaques, au nombre de deux ou trois, naissent du ganglion ou, un peu au-dessous de lui, du cordon même du sympathique. Ils se réunissent presque aussitôt en un rameau unique, le *nerf cardiaque supérieur*, qui se porte vers le cœur (voy. plus loin, p. 781).

Variétés. — Les *ganglions carotidiens*, que l'on a signalés dans le plexus carotidien au niveau de la première et de la deuxième courbure de l'artère, paraissent n'être formés que par la rencontre de deux filets nerveux, sans développement de cellules ganglionnaires. — Le ganglion cervical supérieur envoyait un filet au nerf phrénique dans un cas observé par Cruveilhier. — Sur l'origine du plexus temporal superficiel existe un petit ganglion, regardé comme constant par Scarpa. — Le *nerf cardiaque supérieur* peut naître par deux racines, l'une du ganglion, l'autre du cordon même du sympathique. — Il est quelquefois plexiforme. — Il peut s'accoler au pneumogastrique pour s'en séparer ultérieurement (Murray). — Il peut provenir à la fois du grand sympathique et du pneumogastrique ou du laryngé supérieur (voy. *Nerf de Cyon*, p. 630). — Brocq a

vu provenir ce nerf du laryngé inférieur et du glosso-pharyngien. — On l'a vu s'anastomoser, suivant les cas, avec les nerfs glosso-pharyngien, hypoglosse et phrénique.

B. — Branches efférentes du ganglion cervical moyen

Les branches efférentes du ganglion cervical moyen se dirigent en dedans et se distinguent, d'après leur mode de terminaison, en thyroïdiennes, cardiaques, anastomotiques :

1° Branches thyroïdiennes. — Les branches thyroïdiennes s'étalent en plexus autour de l'artère thyroïdienne inférieure et accompagnent ce vaisseau jusque dans l'épaisseur du corps thyroïde.

2° Branches cardiaques. — Les branches cardiaques, généralement multiples à leur origine, ne tardent pas à se réunir en un rameau unique, le *nerf cardiaque moyen,* qui se rend à la base du cœur (voy. plus loin, p. 781).

3° Branches anastomotiques. — Les branches anastomotiques se jettent dans le nerf récurrent, branche du pneumogastrique, et en partagent la distribution.

C. — Branches efférentes du ganglion cervical inférieur

Ces branches se partagent, d'après leur direction, en trois groupes : branches externes, branches ascendantes, branches internes.

1° Branches externes. — Les branches externes se répandent en un riche plexus autour de l'artère sous-clavière. Elles accompagnent ce vaisseau jusqu'à sa terminaison, en envoyant autour de ses différentes branches (mammaire interne, intercostale supérieure, scapulaires, axillaire, humérale, etc.) autant de plexus secondaires. Ces branches externes fournissent, en un mot, les vaso-moteurs du membre supérieur.

2° Branches ascendantes, nerf vertébral. — Les branches ascendantes, plus connues sous le nom de *nerf vertébral,* s'engagent, avec l'artère vertébrale, dans le canal que forment à cette artère les apophyses transverses des vertèbres cervicales. De ces branches, le plus grand nombre s'étale en plexus autour de l'artère vertébrale, qu'elles accompagnent jusque dans le crâne, en formant successivement, autour des branches de ce tronc artériel, les *plexus spinaux*, le *plexus basilaire*, le *plexus cérébral postérieur*, etc. Mais ces rameaux vasculaires, vrais rameaux efférents du ganglion cervical inférieur, ne constituent pas tout le nerf vertébral. Il existe, à côté d'eux, un rameau spécial (quelquefois double) complètement étranger à l'innervation de l'artère vertébrale, qui réunit le ganglion cervical moyen aux quatrième, cinquième, sixième et même septième nerfs cervicaux. Ce rameau, comme le démontrent surabondamment les recherches expérimentales de François-Franck (*Bull. Soc. Biol.*, 1878, p. 140), constitue pour le ganglion cervical inférieur une véritable racine : c'est une série de *rami communicantes* fusionnés ensemble ou simplement accolés. Des nerfs cervicaux ci-dessus indiqués, ils se rendent au ganglion et de là au cœur (nerfs accélérateurs) et jusque dans le foie.

3° Branches internes. — Les branches internes, toujours multiples, se portent en dedans : les unes se jettent après un trajet variable dans le nerf récurrent, dont

ils partagent ensuite la distribution ; d'autres s'anastomosent avec le nerf cardiaque moyen ; un troisième groupe de rameaux se dirigent en bas et se fusionnent ensemble pour constituer le *nerf cardiaque inférieur* (voy. ci-dessous).

D. — Nerfs cardiaques et plexus cardiaque

1° Origine. — Nous avons déjà vu (p. 630) le nerf pneumogastrique envoyer à la base du cœur six rameaux, trois de chaque côté ; ce sont les *nerfs cardiaques du pneumogastrique*. Le grand sympathique fournit également à l'organe central de la circulation trois nerfs de chaque côté : un *nerf cardiaque supérieur*, un *nerf cardiaque moyen*, un *nerf cardiaque inférieur*. Ces trois nerfs se détachent, à la région cervicale, le premier du ganglion cervical supérieur, le second du ganglion cervical moyen, le troisième du ganglion cervical inférieur.

2° Variétés individuelles. — Tout comme les rameaux cardiaques du pneumogastrique, les nerfs cardiaques du sympathique présentent, dans leur mode d'origine, dans leur volume et dans leur disposition anatomique, des variétés individuelles tellement nombreuses qu'ils se prêtent difficilement à une description univoque. — C'est ainsi qu'ils sont souvent multiples, soit qu'ils naissent par plusieurs racines qui ne s'accolent que tardivement, soit qu'ils se dédoublent au cours de leur trajet. Par contre, on les voit quelquefois, obéissant pour ainsi dire à un mouvement de concentration, se fusionner plus ou moins et former dans leur ensemble, soit un plexus, soit un tronc unique. — Constamment, les nerfs cardiaques du sympathique s'anastomosent avec les nerfs cardiaques du pneumogastrique ou bien avec le récurrent et, cela, suivant les modalités anatomiques les plus diverses. — Quant au volume respectif des nerfs cardiaques, ce sont tantôt les droits qui l'emportent sur les gauches, tantôt les gauches qui l'emportent sur les droits. Si nous considérons maintenant les nerfs cardiaques d'un même côté, nous voyons généralement le nerf cardiaque moyen être le plus volumineux des trois (*grand nerf cardiaque* de Scarpa) ; vient ensuite le nerf cardiaque supérieur et, enfin, le nerf cardiaque inférieur, auquel Scarpa donnait le nom de *petit nerf cardiaque*.

3° Trajet. — Quoi qu'il en soit de toutes ces variétés, les nerfs cardiaques du grand sympathique suivent vers le cœur un trajet qui est constant dans ses grandes lignes, mais qui diffère sensiblement à droite et à gauche.

a. *Nerfs cardiaques droits.* — Les nerfs cardiaques droits, situés primitivement en arrière de la carotide primitive et du tronc brachio-céphalique, descendent entre la crosse de l'aorte, qui est en avant, et la trachée, qui est en arrière.

b. *Nerfs cardiaques gauches.* — Les nerfs cardiaques gauches, au contraire, situés d'abord en dehors de la carotide primitive, puis entre cette artère et la sous-clavière correspondante, descendent en avant de la crosse aortique, occupant par rapport aux précédents un plan beaucoup plus antérieur.

4° Mode de distribution, plexus cardiaque. — Arrivés à la base du cœur, les six nerfs cardiaques du grand sympathique et les six nerfs cardiaques du pneumogastrique s'entremêlent ensemble pour donner naissance au *plexus cardiaque*. Ce plexus, situé en avant de la bifurcation de la trachée, occupe un espace quadrilatère que limitent : en bas, la branche droite de l'artère pulmonaire ; en haut, la

portion horizontale de la crosse de l'aorte ; à droite la portion ascendante de cette même crosse ; à gauche, le cordon fibreux qui résulte de l'oblitération du canal artériel (fig. 606).

Au centre du plexus se trouve, sur la plupart des sujets, un renflement ganglionnaire décrit pour la première fois par Wrisberg et désigné depuis sous le nom de

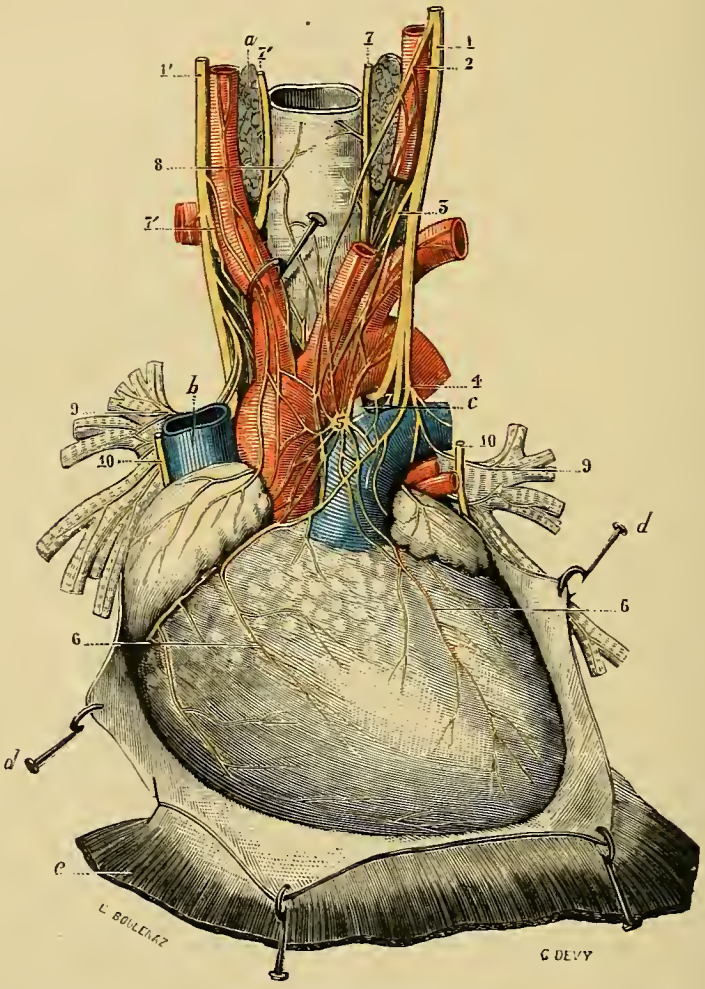

Fig. 606.

Plexus cardiaque et ses branches efférentes.

1, pneumogastrique gauche. — 1', pneumogastrique droit. — 2, nerf cardiaque supérieur. — 3, nerf cardiaque moyen. — 4, nerf cardiaque inférieur. — 5, ganglion et plexus cardiaques. — 6, branches efférentes de ce plexus. — 7, nerf récurrent gauche. — 7', nerf récurrent droit, avec 8, ses rameaux trachéens. — 9, plexus pulmonaire antérieur. — 10, nerf phrénique.

a, corps thyroïde. — *b*, veine cave supérieure. — *c*, cordon fibreux, reliquat du canal artériel. — *d*, péricarde, érigné en bas et en dehors. — *e*, diaphragme.

ganglion de Wrisberg (fig. 606,5). Ce ganglion présente une forme allongée et une coloration grisâtre ou rougeâtre. Il est quelquefois remplacé par deux ou même trois ganglions plus petits.

Du plexus cardiaque s'échappent en rayonnant une multitude de rameaux terminaux, qui se distribuent : 1° à l'origine de l'aorte et de l'artère pulmonaire ; 2° au

cœur et au péricarde, suivant un mode que nous avons déjà décrit à propos du cœur et sur lequel il est inutile de revenir (voy. t. I, p. 924).

RÉSUMÉ DU SYMPATHIQUE CERVICAL

1° GANGLION CERVICAL SUPÉRIEUR

- 1° *Br. supérieures*
  - Br. postérieure
    - anast. pour glosso-pharyngien.
    - — pneumogastrique.
    - — grand hypoglosse.
  - Br. antérieure, *forme :*
    - PLEX. CAROTIDIEN *d'abord,*
      - f. carotico-tympanique.
      - f. carotidien du nerf vidien.
    - *puis,* PLEX. CAVERNEUX
      - anast. pour nerfs moteurs de l'œil.
      - — nerf ophthalmique.
      - — ganglion de Gasser.
      - rac. symp. du ganglion ophthalmique.
      - f. pituitaires.
      - f. muqueux.
      - f. méningiens.
      - f. vasculaires.
- 2° *Br. postérieures*
  - r. musculaires.
  - r. osseux.
- 3° *Br. antérieures*
  - forment PLEX. INTERCAROTIDIEN, d'où
    - plexus des branches collatérales et des branches terminales de l'artère carotide interne.
- 4° *Br. internes.*
  - r. pharyngiens.
  - r. œsophagiens.
  - r. laryngiens.
  - r. thyroïdiens.
  - r. cardiaques (N. CARDIAQUE SUPÉRIEUR).

2° GANGLION CERVICAL MOYEN

1° Branches thyroïdiennes.
2° Branches cardiaques (N. CARDIAQUE MOYEN).
3° Branches anastomotiques.

3° GANGLION CERVICAL INFÉRIEUR

1° Branches externes (VASO-MOTEURS DU MEMBRE SUPÉRIEUR).
2° Branches ascendantes (N. VERTÉBRAL).
3° Branches internes (N. CARDIAQUE INFÉRIEUR).

ARTICLE II

PORTION THORACIQUE DU GRAND SYMPATHIQUE OU SYMPATHIQUE THORACIQUE

§ I. — TRONC ET GANGLIONS

A la région thoracique, le grand sympathique descend verticalement de chaque côté de la colonne vertébrale, depuis la première côte jusqu'à la douzième. Il repose sur la tête des côtes, en avant des vaisseaux intercostaux qui le croisent à angle droit, en arrière de la plèvre qui le recouvre dans toute son étendue.

Le long du sympathique thoracique s'échelonnent en une série régulière les ganglions dits *thoraciques*, affectant pour la plupart la forme d'un petit corps ovoïde à grand axe vertical (fig. 607). Leur coloration est grisâtre. Leur nombre, égal à celui des vertèbres dorsales, est ordinairement de douze ; mais il descend bien souvent à onze et même à dix, par suite de la fusion du premier ganglion thoracique avec le ganglion cervical inférieur ou de la fusion en un ganglion unique de deux ganglions thoraciques voisins.

La plupart de ces ganglions occupent le côté antérieur de l'articulation costo-

vertébrale correspondante. Quelques-uns d'entre eux, cependant, sont situés un peu plus haut, au niveau du bord supérieur de la tête costale, ou plus haut encore dans l'espace intercostal lui-même, presque en regard du trou de conjugaison.

Comme à la région cervicale, le cordon du sympathique thoracique est généralement simple pour un même côté. Il n'est pourtant pas très rare de le voir divisé en deux cordons parallèles, dans l'un des intervalles compris entre deux ganglions consécutifs.

§ II. — Rami communicantes

Chaque ganglion thoracique est relié à l'un des deux nerfs intercostaux voisins (le nerf situé au-dessus généralement) au moins par un *ramus communicans*, bien souvent par deux. Il est encore assez fréquent de voir un certain nombre de ganglions thoraciques recevoir chacun deux racines, l'une du nerf intercostal qui est situé au-dessus, l'autre du nerf intercostal qui est situé au-dessous ; ou, ce qui revient au même, de voir un certain nombre de nerfs intercostaux envoyer chacun au grand sympathique deux rameaux, l'un ascendant pour le ganglion thoracique situé au-dessus de lui, l'autre descendant pour le ganglion thoracique situé au-dessous (fig. 607).

Essentiellement variables, comme on le voit, par leur nombre, les *rami communicantes* des ganglions thoraciques sont beaucoup plus constants dans leurs rapports avec les deux organes qu'ils sont destinés à relier : en effet, ils s'échappent toujours du ganglion par son côté externe et suivent ensuite un trajet oblique en dehors pour rejoindre les nerfs intercostaux avec lesquels ils doivent se fusionner.

§ III. — Branches efférentes

Indépendamment de quelques filets fort grêles, qui se portent en dehors sur les artères intercostales (*rameaux externes*), toutes les branches efférentes des ganglions thoraciques se dirigent en dedans et se distribuent à des viscères : aussi leur donnerons-nous indistinctement le nom de *rameaux internes* ou de *rameaux viscéraux*. Ces rameaux, toujours fort nombreux, se comportent différemment dans la partie supérieure et dans la partie inférieure du thorax :

1° Rameaux efférents supérieurs. — Ceux qui émanent des quatre ou cinq premiers ganglions thoraciques se portent obliquement en bas et en dedans vers la ligne médiane. Ils fournissent dans leur trajet :

1° Des *filets osseux*, qui pénètrent dans le corps de chaque vertèbre dorsale, après avoir traversé le ligament vertébral commun antérieur;

2° Des *filets cardiaques*, qui se séparent plus particulièrement du premier ganglion thoracique et aboutissent au plexus cardiaque;

3° Des *filets œsophagiens*, qui se portent vers l'œsophage et se perdent dans les différentes tuniques de cet organe, après s'être anastomosés avec les filets œsophagiens du pneumogastrique ;

4° Des *filets aortiques*, qui se jettent sur l'aorte;

5° Des *filets pulmonaires*, qui se rendent au plexus pulmonaire (p. 631) et en partagent la distribution.

On voit parfois les filets aortiques et les filets pulmonaires des trois premiers

ganglions thoraciques se réunir en un seul tronc, qui est tout à fait analogue aux nerfs splanchniques et qu'on peut appeler, avec Cruveilhier, le *nerf splanchnique pulmonaire.*

2° Rameaux efférents inférieurs. — Les rameaux efférents des sept ou huit derniers ganglions thoraciques se réunissent pour former deux troncs principaux, qui sont le grand nerf splanchnique et le petit nerf splanchnique :

a. *Grand nerf splanchnique.* — Le grand nerf splanchnique (fig. 607,6) naît des ganglions thoraciques moyens par quatre ou cinq racines. La racine la plus élevée, comme aussi la plus volumineuse, se sépare du quatrième ou du cinquième ganglion et se porte obliquement en bas et en dedans, en suivant le côté correspondant de la colonne vertébrale. Les autres racines se détachent, soit des ganglions sous-jacents, soit du cordon sympathique qui les unit ; elles se portent également en bas et en dedans et viennent successivement s'implanter sur la première racine. Le point où la racine inférieure vient rejoindre la racine principale répond généralement au corps de la onzième vertèbre dorsale.

Ainsi constitué, le nerf grand splanchnique traverse le diaphragme par un orifice spécial, arrive dans la cavité abdominale et se jette dans l'angle externe du ganglion semi-lunaire correspondant (voy. plus loin, p. 786).

Un peu au-dessus du diaphragme, le nerf grand splanchnique présente quelquefois un petit

Fig. 607.

A. — Sympathique thoracique droit et nerfs splanchniques (*demi-schématique*) : 1, ganglion cervical inférieur du côté droit. — 2, 2, chaîne ganglionnaire thoracique, avec 3, rami communicantes qui lui viennent de 4, 4, nerfs intercostaux. — 5, 5, rameaux viscéraux, partant des ganglions thoraciques supérieurs ; 5', rameaux viscéraux, partant du ganglion cervical inférieur. — 6, tronc du nerf grand splanchnique, naissant par quatre racines et présentant sur son trajet, 7, le ganglion de Lobstein. — 8, nerf petit splanchnique. — 9, sa terminaison, par trois branches, dans : 10, le plexus rénal ; 11, le plexus solaire ; 12, le ganglion semi-lunaire droit. — 13, nerf pneumogastrique droit. — 17, portion de ce nerf se rendant au ganglion semi-lunaire droit et formant, avec ce ganglion et le nerf grand splanchnique du même côté, l'anse de Wrisberg. — *a*, œsophage. — *b*, aorte. — *c*, tronc cœliaque. — *d*, artère mésentérique supérieure. — *e*, colonne vertébrale. — *f*, coupe de la première côte. — *g*, diaphragme. — *h*, carré des lombes. — *i*, psoas.

B. — Anse mémorable de Wrisberg : 1, ganglion semi-lunaire droit. — 2, nerf grand splanchnique, se rendant à l'angle externe de ce ganglion. — 3, pneumogastrique droit, se rendant à l'angle interne de ce même ganglion.

renflement ganglionnaire, affectant la forme d'une olive, que nous désignerons sous le nom de *ganglion de Lobstein* (fig. 607.7). Ce ganglion serait constant sur le grand splanchnique droit, d'après Cunningham.

Sperino (1886) a signalé l'existence, sur le trajet du grand splanchnique et aussi du petit splanchnique, de nombreuses cellules ganglionnaires, tantôt disséminées, tantôt réunies en groupes, qui entrent en relation avec les fibres constitutives de ces deux nerfs.

b. *Petit nerf splanchnique.* — Le petit nerf splanchnique (fig. 607.8) est formé par la réunion de deux ou trois rameaux émanant des deux ou trois derniers ganglions thoraciques. Ce nerf, oblique en bas et en dedans, traverse également le diaphragme un peu en dehors du précédent et pénètre dans la cavité de l'abdomen. Au sortir de son orifice diaphragmatique, il se partage généralement en trois rameaux, qui se rendent, le premier au grand nerf splanchnique ou au ganglion semi-lunaire, le second au plexus solaire, le troisième au plexus rénal.

3° Ganglions semi-lunaires et plexus solaire. — On donne le nom de ganglions semi-lunaires à deux ganglions volumineux, qui occupent la partie postéro-supérieure de la cavité abdominale. Ils doivent leur nom à ce qu'ils affectent la forme d'un croissant à concavité dirigée en haut. On les distingue en ganglion semi-lunaire droit et ganglion semi-lunaire gauche. Situés symétriquement de chaque côté de la ligne médiane, les ganglions semi-lunaires s'appliquent contre les piliers du diaphragme, un peu en dedans des capsules surrénales, immédiatement au-dessus du pancréas. Ils ont une coloration gris rougeâtre et atteignent ordinairement le volume d'un petit haricot. Comme tous les ganglions périphériques, les ganglions semi-lunaires reçoivent des branches (*branches afférentes*) et en émettent (*branches efférentes*).

A. Branches afférentes. — Les deux ganglions semi-lunaires reçoivent, par leur extrémité externe, le nerf grand splanchnique, que nous venons de décrire. De leur extrémité interne partent de nombreux rameaux plexiformes, qui se portent transversalement en dedans et se jettent dans le ganglion du côté opposé, constituant ainsi entre les deux masses ganglionnaires homonymes une anastomose transversale. A l'extrémité interne du ganglion semi-lunaire droit aboutit encore la portion terminale du nerf pneumogastrique droit (p. 632). Ce dernier tronc nerveux forme avec le ganglion semi-lunaire droit et le grand splanchnique du même côté une longue arcade à concavité dirigée en haut : c'est l'*anse mémorable de Wrisberg* (fig. 607, B), du nom de l'anatomiste qui l'a le premier bien décrite. Rappelons, enfin, qu'aux deux ganglions semi-lunaires aboutissent encore, au niveau de leur bord supérieur ou concave, quelques rameaux du petit splanchnique et du nerf phrénique.

B. Branches efférentes et distribution. — De la convexité des ganglions semi-lunaires s'échappent, comme autant de rayons partant d'un centre commun, une multitude de rameaux que nous pouvons considérer comme les branches efférentes du ganglion, les nerfs ci-dessus indiqués constituant ses branches afférentes. Ces branches efférentes des ganglions semi-lunaires divergent dans tous les sens, se croisent et s'entrelacent de mille manières et forment ainsi, au-devant de l'aorte, autour du tronc cœliaque et de l'artère mésentérique supérieure, un vaste plexus auquel on a donné le nom de *plexus solaire*. Sur les rameaux constitutifs de ce plexus sont disséminés de loin en loin plusieurs petits ganglions, *ganglions solaires*, comme eux irréguliers de forme et fort variables dans leur nombre et dans leurs dimensions.

Le plexus solaire envoie des rameaux à la plupart des viscères de l'abdomen, ainsi qu'aux parois de cette cavité. Ces rameaux, essentiellement *viscéraux* et *vasculaires*, présentent cette particularité que, pour se rendre aux territoires organiques qui leur sont dévolus, ils *suivent le trajet des différentes artères de la région*. Ils se jettent sur ces artères, les enlacent de leurs ramifications mille fois anastomosées, en constituant autour d'elles autant de plexus secondaires. Ces plexus portent le même nom que les artères qui les supportent ; ils en partagent aussi la distribution.

La distribution du plexus solaire est donc réglée par la distribution même des branches supérieures de l'aorte abdominale. Ce plexus se résout en douze plexus secondaires, savoir :

1° Deux *plexus diaphragmatiques inférieurs* (un pour chaque côté), qui suivent les artères de même nom et fournissent successivement des filets aux capsules surrénales, à la partie inférieure de l'œsophage et au diaphragme.

2° Un *plexus coronaire stomachique*, qui envoie des filets aux deux faces de l'estomac, au cardia et au pylore.

3° Un *plexus hépatique*, qui se rend au foie avec l'artère hépatique et qui abandonne sur son trajet, le long des artères pylorique, cystique et gastro-épiploïque droite, les trois plexus *pylorique*, *cystique* et *gastro-épiploïque droit*. — Indépendamment des rameaux que lui apporte le plexus hépatique, le foie reçoit encore du plexus solaire plusieurs rameaux qui suivent les parois de la veine porte. Ce deuxième groupe de rameaux hépatiques, que l'on peut appeler *plexus de la veine porte*, s'anastomose, à la face inférieure du foie, avec les rameaux du plexus hépatique et aussi avec la partie terminale du pneumogastrique gauche.

4° Un *plexus splénique*, qui accompagne l'artère splénique sans la suivre toutefois dans toutes ses inflexions. Ce plexus se perd dans la rate, après avoir fourni, chemin faisant, de nombreux filets collatéraux qui se portent : 1° aux pancréas avec les artères pancréatiques (*plexus pancréatique*) ; 2° à la grande courbure de l'estomac avec l'artère gastro-épiploïque gauche (*plexus gastro-épiploïque gauche*) ; 3° à la grosse tubérosité du même organe avec les vaisseaux courts (*plexus des vaisseaux courts*).

5° Un *plexus mésentérique supérieur*, qui enlace étroitement l'artère mésentérique supérieure, pénètre avec elle entre les deux feuillets du mésentère et y décrit une longue courbure dont la concavité regarde à droite. De la concavité et de la convexité de cette arcade partent d'innombrables filets qui se portent vers l'intestin grêle et la moitié droite du gros intestin, en suivant les uns le trajet des artères, les autres l'intervalle compris entre ces vaisseaux. Parvenus au niveau des arcades que forment les artères mésentériques avant leur terminaison sur l'intestin, ces filets nerveux s'anastomosent entre eux plusieurs fois et sous des angles plus ou moins aigus. Finalement, ils atteignent le tube intestinal et se perdent dans ses diverses tuniques.

6° Deux *plexus surrénaux*, l'un droit, l'autre gauche, qui se portent aux capsules surrénales le long des artères capsulaires moyennes. Ces plexus surrénaux, que viennent constamment grossir des filets émanant du phrénique et du petit splanchnique, présentent un développement considérable, eu égard aux faibles dimensions de l'organe auquel ils sont destinés.

7° Deux *plexus rénaux*, l'un droit, l'autre gauche, qui se portent aux reins en suivant l'artère rénale. Un peu moins plexiformes que sur les autres artères, les

branches constitutives du plexus rénal s'envoient mutuellement des anastomoses à direction oblique, qui circonscrivent des mailles elliptiques très allongées. Le plexus rénal nous présente généralement plusieurs petits ganglions, tout aussi variables par leur nombre que par leur situation : l'un d'eux, de forme oblongue et un peu plus volumineux que les autres, repose sur la face postérieure de l'artère rénale ; avec Hirschfeld, nous lui donnerons le nom de *ganglion rénal postérieur*. Avant de pénétrer dans l'épaisseur du rein, le plexus rénal abandonne un groupe de filets ascendants pour la capsule surrénale et quelques anastomoses pour le plexus spermatique.

8° Deux *plexus spermatiques* (un de chaque côté), dont les filets se jettent sur l'artère spermatique et viennent se distribuer, bien loin de leur origine, au canal déférent, à l'épididyme et au testicule. Chez la femme, le plexus spermatique est remplacé par le *plexus utéro-ovarien*, qui se jette sur l'artère de même nom et, avec elle, se rend à l'utérus et à l'ovaire. Constamment, les plexus spermatique et utéro-ovarien reçoivent quelques rameaux de renforcement du plexus rénal, du plexus lombo-sacré et même du plexus hypogastrique.

RÉSUMÉ DU SYMPATHIQUE THORACIQUE

a) *Ram. externes.* . . | grêles et peu nombreux se jetant sur les artères intercostales.

b) *Ram. internes.* . . | Filets osseux.
Filets cardiaques.
Filets œsophagiens.
Filets aortiques.
Filets pulmonaires.
N. grand splanchnique . . . . . } *forment* PLEXUS SOLAIRE, *d'où partent :* { pl. diaphragmatiques inf^es. pl. coronaire stomachique. pl. hépatique. pl. splénique. pl. de la veine porte. pl. mésentérique supérieur. pl. surrénaux. pl. rénaux. pl. spermatiques.
N. petit splanchnique. . . . . }

Variétés. — Haller a vu le grand sympathique s'arrêter au niveau de la sixième côte et se reconstituer un peu au-dessous, au niveau du septième nerf dorsal. — Bichat a observé une interruption analogue entre la portion thoracique et la portion lombaire. — Les filets internes ou aortico-pulmonaires du sympathique thoracique convergent quelquefois vers de petits ganglions surnuméraires, qui sont situés soit au-devant, soit sur les côtés de l'aorte (Cruveilhier).

Le nerf grand splanchnique peut pénétrer dans l'abdomen à travers l'orifice aortique du diaphragme (Lobstein). — Le ganglion de Lobstein fournissait, dans un cas, sept ou huit filets pour le diaphragme : et, dans un autre cas, trois filets, dont deux se rendaient au plexus solaire et le troisième au plexus mésentérique. — Cruveilhier a vu de petits filets émanés des quatre derniers ganglions thoraciques converger vers un petit ganglion accessoire, duquel partaient de nouveaux rameaux qui retournaient au grand sympathique. Le même anatomiste a rencontré un autre ganglion accessoire, auquel aboutissaient un filet du neuvième ganglion thoracique et un rameau du grand splanchnique et qui, d'autre part, fournissait quelques filets destinés à l'aorte. — On peut rencontrer, mais bien rarement (Kollman, *Zeitsch. f. wiss. Zool.*, 1860, p. 413), un nerf splanchnique supérieur, provenant, suivant les cas, du plexus cardiaque, des ganglions cervicaux, des premiers ganglions thoraciques.

ARTICLE III

PORTION LOMBAIRE DU GRAND SYMPATHIQUE OU SYMPATHIQUE LOMBAIRE

§ 1. — Tronc et ganglions

Le cordon du grand sympathique passe du thorax dans l'abdomen en traversant le pilier correspondant du diaphragme, un peu en dehors du nerf grand splanch-

nique. Arrivé dans la cavité abdominale, il oblique légèrement en dedans pour se rapprocher de la ligne médiane et vient se placer alors sur la partie antérieure et latérale de la colonne lombaire, immédiatement en dedans des insertions du muscle psoas. Il est recouvert, du côté gauche par l'aorte abdominale, du côté droit par la veine cave inférieure.

La portion lombaire du grand sympathique commence en haut à l'orifice diaphragmatique, qu'il traverse, et se termine en bas à l'articulation de la cinquième vertèbre lombaire avec le sacrum. Il présente généralement quatre ganglions, quelquefois trois, quelquefois cinq. Ces ganglions sont fusiformes et répondent le plus souvent, le premier à la première vertèbre lombaire, le quatrième à l'espace compris entre la quatrième et la cinquième.

§ II. — Rami communicantes

Les ganglions lombaires sont reliés aux branches antérieures des nerfs lombaires par de longs rami communicantes, qui sont généralement au nombre de deux ou trois pour chaque ganglion. Ces rameaux se détachent du côté externe du ganglion, se portent obliquement en dehors, passent avec les artères lombaires sous les arcades du psoas et se jettent, au-dessous de ce muscle, dans les nerfs lombaires. Chaque ganglion reçoit ordinairement ses racines des deux nerfs lombaires voisins, plus rarement d'un seul. Il n'est même pas extrêmement rare de voir un même ganglion entrer en relation à la fois avec trois nerfs lombaires.

§ III. — Branches efférentes

Nous diviserons les branches efférentes du sympathique lombaire en rameaux osseux, rameaux lombaires et rameaux préaortiques.

1° **Rameaux osseux.** — Les rameaux osseux sont des filets fort grêles, qui se perdent dans les vertèbres.

2° **Rameaux lombaires.** — Je désignerai sous ce nom un certain nombre de filets, également fort grêles, qui se jettent sur les artères lombaires et se distribuent aux parois de ces vaisseaux.

3° **Rameaux préaortiques, plexus lombo-aortique.** — Ces rameaux, beaucoup plus nombreux et beaucoup plus importants que les précédents, se portent au-devant de l'aorte, en suivant un trajet oblique en bas et en dedans : les rameaux du côté droit, un peu plus longs, passent en arrière de la veine cave inférieure : les rameaux du côté gauche, un peu plus courts, se portent directement au-devant du vaisseau. Arrivés sur l'aorte, ils s'entrelacent de la façon la plus irrégulière pour donner naissance à un important plexus, le *plexus lombo-aortique*.

A. Plexus lombo-aortique. — Le plexus lombo-aortique, l'un des plus importants de l'économie, s'étend, au-devant de l'aorte, depuis l'origine des artères spermatiques, jusqu'à l'origine des artères iliaques primitives. Le long de ses mailles se disposent toujours, comme pour le plexus solaire, un certain nombre de petits ganglions.

B. Ses connexions supérieures et inférieures. — Le plexus lombo-aortique se

continue en haut avec le plexus solaire, qui lui envoie de nombreuses branches de renforcement, et il se termine en bas dans le plexus hypogastrique, dont il constitue l'une des origines les plus importantes. C'est assez dire que plexus solaire, plexus lombo-aortique, plexus hypogastrique ne sont point aussi distincts sur le sujet que dans nos descriptions. Ils forment, comme le tronc nerveux dont ils émanent, un grand tout et, si nous le divisons, c'est seulement pour la commodité de l'étude.

C. Branches efférentes. — Du plexus lombo-aortique se détachent : 1° des *rameaux anastomotiques,* pour le plexus spermatique déjà décrit ; 2° des *rameaux vasculaires,* pour la veine cave inférieure et pour les artères lombaires ; 3° des *rameaux* également *vasculaires,* qui se jettent sur l'artère iliaque primitive et vont constituer les vaso-moteurs du membre inférieur, en suivant successivement l'iliaque externe, la fémorale et les branches collatérales ou terminales de ces deux troncs artériels.

Les autres branches efférentes du plexus lombo-aortique entourent l'artère mésentérique inférieure et, sous le nom de *plexus mésentérique inférieur*, vont se distribuer à la moitié gauche du gros intestin, c'est-à-dire à la partie gauche du côlon transverse, au côlon descendant, au côlon ilio-pelvien, au rectum. Comme toujours, ces rameaux viscéraux suivent le trajet des artères, en formant autour d'elles les plexus secondaires *colique gauche supérieur, colique gauche moyen, colique gauche inférieur* et *hémorrhoïdal supérieur*. Ce dernier plexus se jette en partie dans le plexus hypogastrique.

RÉSUMÉ DU SYMPATHIQUE LOMBAIRE

a). *Ram. externes.* . | grêles et peu nombreux, se jetant sur les artères lombaires

b). *Ram. internes.* . | *forment* PLEX. LOMBO-AORTIQUE, *d'où partent :*
- 1° F. osseux.
- 2° F. anastomotiques.
- 3° F. vasculaires, pour. . . veine cave inférieure ; art. mésentérique inf^re ; art. lombaires ; art. iliaque primitive et ses branches.

Variétés. — Il peut exister, sur les *rami communicantes* qui vont des nerfs lombaires aux ganglions du grand sympathique, de petits ganglions accessoires : Cruveilhier en a compté jusqu'à trois sur le même rameau. — Manec a vu plusieurs *rami communicantes* converger vers un petit ganglion surnuméraire, lequel se reliait ensuite par plusieurs autres rameaux au ganglion lombaire correspondant.

ARTICLE IV

PORTION SACRÉE DU GRAND SYMPATHIQUE OU SYMPATHIQUE SACRÉ

§ I. — Tronc et ganglions

La portion sacrée du cordon sympathique est située dans l'excavation pelvienne, de chaque côté du rectum ; elle repose sur la face antérieure du sacrum, un peu en dedans des trous sacrés antérieurs. Quatre ganglions, quelquefois cinq, s'échelonnent régulièrement le long du sympathique sacré. Ces ganglions sont fusiformes, allongés dans le sens vertical et diminuent de volume au fur et à mesure qu'ils se rapprochent du coccyx.

Du côté de l'abdomen, le cordon sacré du grand sympathique se continue

directement avec le cordon lombaire. Il n'est pas rare de ne rencontrer qu'un rameau fort grêle entre le dernier ganglion lombaire et le premier ganglion sacré.

Du côté du coccyx, le grand sympathique, considérablement réduit de volume, se rapproche graduellement de la ligne médiane, comme la série des trous sacrés antérieurs à laquelle il est sensiblement parallèle. Il descend ainsi jusqu'à la première pièce coccygienne et s'y termine suivant des modalités fort variables. Quelquefois les deux cordons nerveux, le gauche et le droit, quoique très rapprochés, conservent leur indépendance réciproque jusqu'à leur terminaison ; mais cette disposition est relativement rare. Le plus souvent, ils se réunissent l'un à l'autre, soit en formant une anse à concavité dirigée en haut (*anse coccygienne du grand sympathique*), soit en formant un angle plus ou moins aigu. Un ganglion minuscule, *ganglion coccygien* ou *ganglion impair*, se développe parfois au point où s'effectue la réunion des deux sympathiques. Quoi qu'il en soit, que cette anastomose soit ansiforme ou angulaire, qu'elle présente ou non un ganglion, il s'en détache toujours un certain nombre de filaments très ténus, lesquels se terminent à la face antérieure du coccyx ou bien se portent, le long de l'artère sacrée moyenne, dans cette petite glande vasculaire sanguine, connue sous le nom de glande coccygienne (voy. t. I, p. 1033).

§ II. — Rami communicantes

Les quatre ganglions du sympathique sacré sont reliés aux branches antérieures des nerfs sacrés par une série de *rami communicantes*. Ces rameaux communicants se détachent, comme toujours, du côté externe du ganglion. Puis, ils se portent obliquement en dehors et en bas, à l'exception toutefois du rameau le plus élevé, qui est oblique en dehors et en haut. Ils sont ordinairement au nombre de deux pour chaque ganglion et se jettent, tantôt dans le nerf rachidien correspondant, tantôt dans les deux nerfs voisins.

§ III. — Branches efférentes

Les branches efférentes du sympathique sacré se divisent en deux groupes, branches internes et branches antérieures.

1° Branches internes. — Remarquables par leur ténuité tout autant que par la brièveté de leur trajet, ces branches se portent transversalement en dedans et s'anastomosent fréquemment avec les branches similaires venues du côté opposé. Elles abandonnent des filets terminaux : 1° au sacrum ; 2° à la partie inférieure du rectum ; 3° à l'artère sacrée moyenne.

2° Branches antérieures, plexus hypogastrique. — Les branches antérieures des ganglions sacrés, plus nombreuses et plus volumineuses que les précédentes, se portent obliquement en haut, en avant et un peu en dehors, et s'enchevêtrent immédiatement après leur origine d'une façon inextricable, pour constituer le plexus hypogastrique.

A. Plexus hypogastrique. — Ce plexus (fig. 608, 9), l'un des plus importants de l'économie, est situé dans l'excavation pelvienne, sur les côtés du rectum et de la vessie chez l'homme, sur les côtés du rectum et du vagin chez la femme.

Comme les plexus précédemment étudiés, le plexus hypogastrique nous présente de loin en loin, aux points nodaux de ses mailles, un certain nombre de petits renflements ganglionnaires.

B. Ses connexions avec le plexus lombo-aortique et les nerfs sacrés. — Le plexus hypogastrique n'est pas exclusivement formé par les branches efférentes anté-

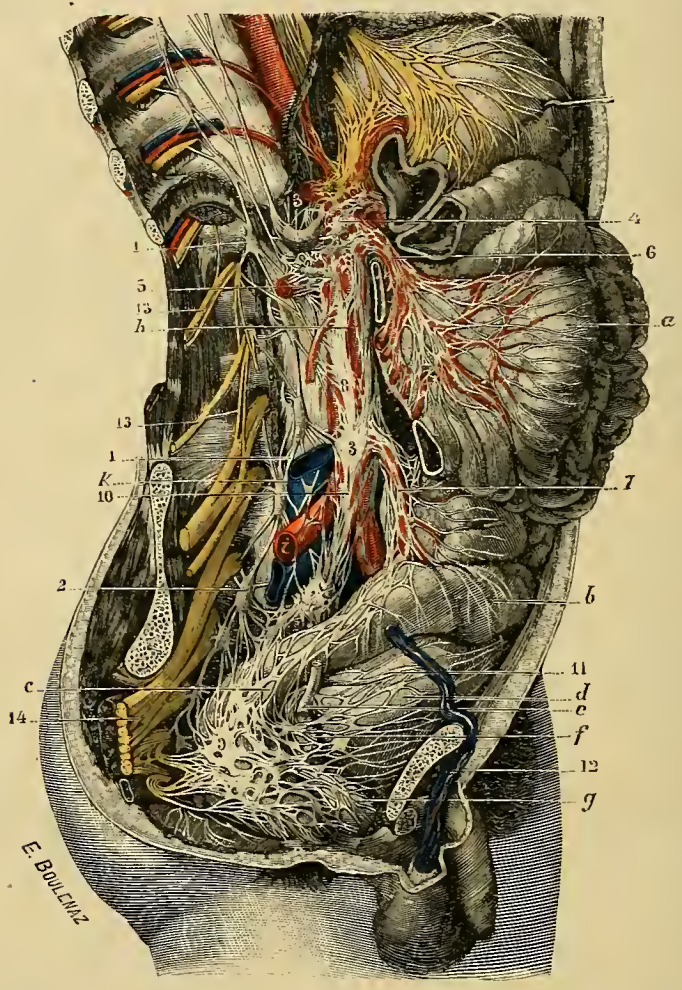

Fig. 608.

Sympathique lombaire et sympathique sacré du côté droit (d'après Hirschfeld).

1, sympathique lombaire, avec ses ganglions. — 2, sympathique sacré, avec ses ganglions. — 3, ganglion semi-lunaire. — 4, plexus solaire. — 5, plexus rénal. — 6, plexus mésentérique supérieur. — 7, plexus mésentérique inférieur. — 8, plexus lombo-aortique. — 9, plexus hypogastrique. — 10, anastomose entre ces deux plexus. — 11, plexus déférentiel. — 12, plexus spermatique. — 13, nerfs lombaires. — 14, plexus sacré.

a, intestin grêle. — *b*, côlon ilio-pelvien. — *c*, rectum. — *d*, vessie. — *e*, uretère. — *f*, vésicule séminale. — *g*, prostate. — *h*, aorte abdominale. — *i*, artère iliaque primitive. — *k*, veine cave inférieure.

rieures des ganglions sacrés. Arrivent encore à ce plexus pour prendre part à sa constitution : 1° un prolongement important du plexus lombo-aortique déjà signalé à propos de ce dernier plexus (p. 790) ; 2° plusieurs rameaux émanant directement des troisième et quatrième nerfs sacrés (p. 733). Le plexus hypogastrique se compose donc à la fois de rameaux fournis par le grand sympathique et de rameaux fournis par les nerfs rachidiens.

C. Branches efférentes. — Envisagé au point de vue de sa distribution, le plexus hypogastrique innerve l'ensemble des viscères contenus dans le bassin. Conformément à la règle, ces branches viscérales de la portion sacrée du grand sympathique se portent, pour la plupart, vers leur champ de distribution en suivant les artères et en formant autour d'elles autant de plexus secondaires. C'est ainsi que le plexus hypogastrique se résout, de chaque côté, en quatre plexus secondaires, savoir : le plexus hémorrhoïdal moyen, le plexus vésical, le plexus prostatique, le plexus vésico-séminal.

a. *Plexus hémorrhoïdal moyen.* — Le plexus hémorrhoïdal moyen se porte vers le rectum et s'y termine, après s'y être anastomosé : 1° en haut, avec le plexus hémorrhoïdal supérieur déjà décrit : 2° en bas, avec quelques rameaux postérieurs du nerf honteux interne.

b. *Plexus vésical.* — Le plexus vésical répond au bas-fond de la vessie et se partage en deux groupes de filets : des filets inférieurs, pour la partie inférieure de la vessie ; des filets supérieurs ou ascendants, pour les deux tiers supérieurs de cet organe.

c. *Plexus prostatique.* — Le plexus prostatique, situé un peu au-dessous du précédent, auquel il fait suite, occupe les parties latérales de la prostate. D'après Sappey, quelques-uns des rameaux de ce plexus contourneraient le col de la vessie et lui abandonneraient quelques filets, ainsi qu'à la portion prostatique de l'urèthre. Puis, ils passeraient au-dessous de la symphyse du pubis et viendraient se terminer dans les corps caverneux.

d. *Plexus vésico-séminal.* — Le plexus vésico-séminal se distribue principalement, comme son nom l'indique, aux vésicules séminales. Constamment, ce plexus s'anastomose en avant avec le plexus vésical. Constamment aussi, il envoie autour du canal déférent un *plexus déférentiel*, qui se fusionne, au niveau de l'orifice supérieur du canal inguinal, avec le plexus spermatique, lequel provient du plexus solaire.

D. Le plexus hypogastrique chez la femme. — Chez la femme, le plexus prostatique et le plexus vésico-séminal sont remplacés par deux plexus homologues, le plexus vaginal et le plexus utérin. — Le *plexus vaginal*, qui provient en grande partie des nerfs sacrés, répond aux côtés du vagin et se distribue à ce conduit. Il se relie en arrière au plexus vésical et envoie en avant quelques *filets clitoridiens*, qui se perdent dans les corps caverneux du clitoris. — Le *plexus utérin* chemine de bas en haut, le long des bords de l'utérus, entre les deux feuillets du ligament large. Il s'anastomose en haut, avec le plexus ovarique, qui provient du plexus solaire, et jette chemin faisant sur les deux faces de l'utérus une multitude de filets terminaux, qui ont été particulièrement bien décrits, en 1867, par Frankenhauser et plus récemment par Rein (1880 et 1882) et par Herff (1892).

RÉSUMÉ DU SYMPATHIQUE SACRÉ

a) *Br. internes*		f. osseux. f. hémorrhoïdaux. f. vasculaires (pour a. sacrée moyenne).
b) *Br. antérieures*	*forment* PLEXUS HYPOGASTRIQUE, *d'où partent :*	plexus hémorrhoïdal moyen. plexus vésical. plexus prostatique et vésico-séminal *(chez l'homme)*. plexus vaginal et plexus utérin *(chez la femme)*.

Les nombreuses branches viscérales qui émanent des différentes portions du grand sympathique ont été laissées par nous, avec intention, à la périphérie (et qu'on nous permette l'expression) à la porte même des viscères auxquels elles sont destinées. Quand nous ferons l'étude de ces viscères (voy. t. III), nous reprendrons ces branches nerveuses à l'endroit même où nous les avons laissées et nous les poursuivrons dans l'épaisseur de l'organe auquel elles se distribuent, en décrivant alors, autant du moins que pourront nous le permettre les travaux entrepris sur ce sujet, les différentes modalités anatomiques suivant lesquelles elles s'y terminent.

A consulter au sujet du grand sympathique, parmi les travaux récents : Dastre et Morat, *Rech. sur le système nerveux vaso-moteur*, Paris, 1884; — Onodi, *Ueber das Verhältniss der cerebrospinalen Faserbündel zum sympatischen Nervensystems*, Arch. f. Anat., 1884 ; — Du même, *Ueber die Entwicklung des sympathischen Nervensystems*, Arch. f. mikr. Anat., 1885 ; — Sperino, *Sulla presenza di cellule ganglionari sul decorso delle fibre che compongono i nervi splanchnicus major et minor*, Gazz. Osped., 1886 ; — Varaglia e Conti, *Alcune particolarità macro e microscopiche dei nervi cardiaci nell'uomo*, Atti della R. Accad. di Torino, 1887 ; — Drobnik, *Topog.-anat. Studien über den Halssympathicus*, Arch. f. Anat., 1887 ; — White, W. Hale, *On the Histol. and Function of the Mammalian superior cervical Ganglion*, Journ. Physiol., 1887 ; et *Further Observations on the Histol. and Function of the mammalian sympathetic Ganglia*, ibid., 1889 ; — Alpiger, *Anatom. Studie über das gegenseitige Verhalten der Vagus- u. Sympathicusäste im Gebiete des Kehlkopfes*, Langenbeck's Arch., 1890 ; — Paterson, *The development of the sympathetic nervous system in Mammals*, Proc. roy. Soc., 1890, and Philosoph. Transact., 1890 ; — Vas, *Ueber die Bedeutung der grossen Ganglien in sympatischen Grenzstrange*, Allg. Wien. med. Zeitung, 1891 ; — Langendorff, *Die Beziehungen der Nervenfasern des Halssympathicus zu der Ganglienzellen des oberen Halsknotens*, Centr. f. Physiol., 1891 ; — Cajal, *Estructura y connexions de los ganglios simpaticos*, Barcelona, 1891 ; — Du même, *Estructura del gran simpatico de los mammiferos*, Gac. Sanit. Barcelona, 1891 ; — Morat, *Rech. sur les nerfs vaso-moteurs de la tête*, Arch. de Physiol., 1891 ; — Du même, *Origines et centres trophiques des nerfs vaso-dilatateurs*, C. R. Acad. des Sc., 1892 ; — Du même, *Les fonctions vaso-motrices des racines postérieures*, Arch. de Physiol., 1892 ; — Du même, *Sur la constitution du grand sympathique*, C. R. Acad. des Sc., 1897 ; — Edgeworth, *On a large fibred sensory Supply of the thoracic and abdominal viscera*, Journ. Physiol., 1892 ; — van Gehuchten, *Les cellules nerveuses du sympathique chez quelques mammifères et chez l'homme*, La Cellule, 1892 ; — Sala, *Sulla fina anatomia dei gangli del simpatico*, Monit. Zool. ital., 1892 ; — Retzius, *Ueber den Typus der sympatischen Ganglienzellen der höheren Thiere*, Biol. Unters., 1892 ; — Kölliker, *Ueber die feinere Anat. u. die physiol. Bedeutung des sympatischen Nervensystems*, Verh. d. Ges. d. deutsch. Naturf. u. Aerzte, 1894 ; — Du même, *Der feinere Bau u. die Functionen des sympatischen Nervensystems*, Würzburg, 1894 ; — Lenhossek, *Ueber das Ganglion spheno-palatinum u. den Bau der sympatischen Ganglien*, Beitr. zur Histol. des Nervensystems u. der Sinnesorgane, Wiesbaden, 1894 ; — Carr, *Theoretical Anatomy of the sympathetic system*, Pr. Assoc. americ. Anat., Washington, 1894 ; — Mazzarelli, *Sull'origine del simpatico nei vertebrati*, Congr. intern. di med., Roma, 1894 ; — Retzius, *Zur Frage von den freien Nervenendigungen in den Spinalganglien*, Biol. Untersuch., 1894 ; — Steil, *Ueber den spinalen Ursprung des Halssympathicus*, Arch. f. d. ges. Physiol., 1894 ; — Langley, *On the origin from the spinal cord of the cervical and upper thoracic sympathetic fibres, with some observations on withe and grey Rami communicantes*, Philos. Trans., 1892 ; — Du même, *On the larged medullated fibres of the sympathetic system*, Journ. Physiol., 1892 ; — Du même, *The arrangement of the sympathetic nervous system, based chiefly on observations upon pilo-motor Nerves*, Journ. Physiol., 1892 ; — Du même, *Further observations on the secretory and vaso-motor fibres on the foot of the cat, with notes on other sympathetic nerve fibres*, Journ. Physiol., 1894 ; — Roebroeck, *Het ganglion supremum colli nervi sympathetici*, Diss. Utrecht. ; — Dogiel, *Zur Frage über der feineren Bau des sympatischen Nervensystems bei den Säugethieren*, Arch. f. mikr. Anat., 1895 ; — Du même, *Zwei Arten sympatischer Nervenzellen*, Anat. Anz., 1896.

LIVRE VI

ORGANES DES SENS

Les organes des sens sont des appareils spéciaux, produits de différenciation de l'ectoderme, qui se disposent à la périphérie du corps et qui ont pour fonction de mettre l'homme et les animaux qui les possèdent en relation avec le monde extérieur. Ce sont eux qui nous font connaître les propriétés physiques des corps et qui nous renseignent, à chaque instant de l'existence, sur les mille qualités, fixes ou changeantes, utiles ou nocives, du milieu dans lequel nous évoluons.

Par la multiplicité des notions qu'ils fournissent ainsi au sensorium commune, les sens deviennent la source principale, la source unique peut-être, de nos idées, et acquièrent en conséquence une influence considérable sur les actes dits psychiques. Ils constituent en outre, pour l'individu, de précieux agents de protection : ils lui indiquent, en effet, comme le ferait une sentinelle avancée, les dangers divers qui le menacent et lui permettent par cela même de les prévenir par une réaction appropriée, soit volontaire, soit réflexe.

Les impressions produites sur les surfaces sensorielles par les stimulants extérieurs sont transportées au cerveau, qui les perçoit et les élabore : elles deviennent alors des sensations. Ces sensations toutes *spéciales*, qui doivent être soigneusement distinguées des sensations dites *générales*, se divisent, d'après leur nature même, en cinq groupes : sensations tactiles, sensations gustatives, sensations olfactives, sensations optiques, sensations auditives.

A chacun de ces cinq groupes de sensations correspond un sens spécial. Il existe donc cinq sens : 1° le *sens du toucher*, qui est en rapport avec les sensations tactiles ; 2° le *sens du goût*, qui nous fait connaître les qualités sapides des corps ; 3° le *sens de l'odorat*, qui nous fait percevoir les odeurs ; 4° le *sens de la vue*, qui répond à l'excitant lumière et qui nous renseigne sur la forme, sur la grandeur et sur la couleur des objets lumineux ou simplement éclairés ; 5° enfin, le *sens de l'ouïe*, qui nous fait percevoir les sons avec leurs variations d'intensité, de hauteur et de timbre.

Au point de vue purement morphologique, comme au point de vue fonctionnel, chacun des appareils des sens se compose essentiellement de trois parties : 1° une partie périphérique, destinée à être impressionnée par les stimulants de diverse nature que lui envoient les corps extérieurs, ondes sonores, ondes lumineuses, effluves odorantes, etc. : c'est l'*appareil de réception;* 2° une partie centrale, située dans le névraxe, ayant pour rôle de percevoir l'impression brute produite sur l'appareil périphérique, de l'élaborer, de la transformer : c'est l'*appareil de percep-*

tion ; 3° une partie intermédiaire ou *appareil de transmission*, unissant l'une à l'autre les deux parties précitées et chargée, comme son nom l'indique, de transporter l'impression depuis l'appareil de réception jusqu'à l'appareil de perception ; elle est constituée par les nerfs dits sensoriels.

De ces trois parties essentielles des appareils des sens, les deux dernières ont été déjà étudiées dans le livre précédent (voy. NÉVROLOGIE), l'une avec le système nerveux central, l'autre avec le système nerveux périphérique. Nous n'avons donc à nous occuper ici que de la troisième, l'appareil de réception périphérique ou organe sensoriel proprement dit.

L'appareil récepteur périphérique des impressions est représenté, à vrai dire, par les fibrilles terminales des nerfs sensoriels ou, pour employer une expression

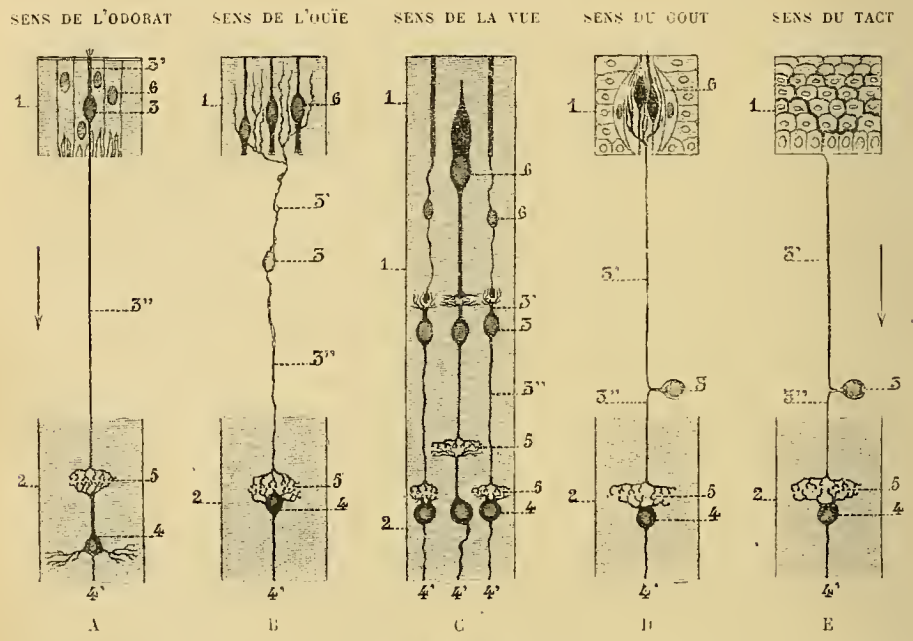

Fig. 609.

Figure schématique montrant la disposition générale et les homologies des différents neurones sensoriels.

1, membrane sensorielle (muqueuse olfactive pour le sens de l'odorat, crête acoustique et organe de Corti pour le sens de l'ouïe, rétine pour le sens de la vue, muqueuse linguale pour le sens du goût, peau pour le sens du tact). — 2, centres nerveux. — 3, neurone sensoriel périphérique, avec : 3', son prolongement périphérique ou cellulipète ; 3'', son prolongement central ou cellulifuge. — 4, neurone sensoriel central (cellules mitrales pour le sens de l'odorat, cellules nerveuses de la rétine pour le sens de la vue) avec 4', son prolongement cylindraxile ou cellulifuge. — 5, point de contact entre le neurone périphérique et le neurone central. — 6, cellules épithéliales différenciées en cellules sensorielles.

plus scientifique que nous sommes maintenant bien à même de comprendre, par les *prolongements externes des neurones sensoriels périphériques*. Ces prolongements, comme nous le montre la figure ci-dessus (fig. 609), sont très variables dans leur longueur : les uns sont relativement très longs, comme ceux des neurones affectés au sens du tact (E), qui s'étendent depuis leur territoire cutané jusqu'aux ganglions spinaux : les autres sont très courts, comme ceux des neurones olfactifs (A), qui n'occupent qu'une toute petite partie de la muqueuse pituitaire. Mais qu'ils soient longs ou courts, ils sont toujours morphologiquement homologues : ce sont les prolongements protoplasmiques des neurones correspondants et, de ce fait, ils jouissent de la conduction centripète ou cellulipète.

Les découvertes les plus récentes nous apprennent que ces prolongements se terminent par des extrémités libres, soit dans de petits appareils spéciaux, comme les corpuscules de Pacini et de Meissner, soit au sein de cellules épithéliales, lesquelles, sur bien des points se différencient au contact des fibres nerveuses (*cellules sensorielles*) pour faciliter la fonction de celles-ci et jouer ainsi dans la réception des impressions un rôle encore mal défini, mais certain et probablement très actif : telles sont les cellules gustatives, dérivées des cellules épithéliales de la muqueuse linguale ; les cellules auditives, qui proviennent de l'épithélium de revêtement du labyrinthe membraneux ; les cellules visuelles, qui se développent à la partie externe de la rétine.

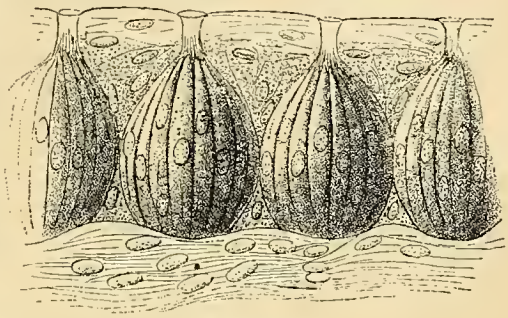

Fig. 610.
Cellules épithéliales de la muqueuse linguale, différenciées pour former les corpuscules du goût (d'après Engelmann).

Les terminaisons nerveuses sensorielles, avec ou sans appareils spéciaux, avec ou sans cellules sensorielles, se disposent dans l'épaisseur de membranes qui leur servent de substratum anatomique et à la constitution desquelles elles prennent une part plus ou moins importante. Ces membranes deviennent ainsi des parties intégrantes des appareils sensoriels. Ce sont : la peau ou segment externe, pour les nerfs du tact : la muqueuse linguale, pour les nerfs du goût; la pituitaire, pour les nerfs olfactifs ; la rétine, pour les fibres du nerf optique; le labyrinthe membraneux, pour les fibres de l'acoustique.

A ces membranes sensorielles, qui sont les *parties essentielles* des organes des sens, viennent s'ajouter, à titre d'*annexes*, un certain nombre de formations accessoires, qui ont pour attribution, suivant les cas : 1° de protéger les membranes précitées, par elles-mêmes très minces et très délicates ; 2° de faciliter l'arrivée à leur surface du stimulant qui doit mettre leur excitabilité en jeu ; 3° de favoriser l'action de ce stimulant, soit en le renforçant, soit en augmentant sa durée ; 4° de doser ce stimulant pour ainsi dire, comme le fait l'iris pour la lumière, afin de rendre l'impression plus nette et plus pure. Ces parties accessoires, qui constituent pour les organes des sens de véritables appareils de perfectionnement, varient naturellement, pour chacun d'eux, dans leur configuration extérieure et dans leur structure. Pour cette raison, elles se prêtent difficilement, on le conçoit, à une étude d'ensemble. Nous les décrirons séparément et en détail, à propos de celui de nos cinq sens auquel elles sont annexées.

Nous étudierons les organes des sens, parties essentielles et parties accessoires, dans l'ordre suivant :

1° Le *sens du tact;*
2° Le *sens du goût;*
3° Le *sens de l'odorat;*
4° Le *sens de la vue;*
5° Le *sens de l'ouïe.*

CHAPITRE PREMIER

SENS DU TACT

(PEAU ET SES ANNEXES)

Le sens du tact a pour siège la *peau* ou *tégument externe.*

La peau se présente chez l'homme sous la forme d'une vaste membrane, enveloppant le corps tout entier et renfermant dans son épaisseur, entre autres éléments constituants, toute une série de petits appareils nerveux destinés à recueillir les impressions dites *tactiles.*

Mais là ne se borne pas le rôle de la peau : par son épaisseur et sa résistance, elle garantit les organes sous-jacents contre les injures qui pourraient les atteindre dans leur fonctionnement ou même dans leur constitution anatomique. Elle acquiert ainsi toute la valeur d'un appareil de protection de premier ordre, auquel viennent s'ajouter encore, comme de précieux auxiliaires, les *ongles* et les *poils*, chez les animaux tout au moins qui possèdent ces deux ordres d'organes à l'état de développement parfait.

Enfin, par les glandes nombreuses qui entrent dans sa constitution, *glandes sudoripares* et *glandes sébacées,* la peau joue un rôle important dans l'excrétion : elle est, au même titre que le rein, un vaste émonctoire à travers lequel s'échappent les matériaux de déchet qui proviennent des combustions organiques.

Nous avons donc à étudier à propos de la peau :

1° Sa *conformation extérieure ;*

2° Sa *constitution anatomique ;*

3° Ses *annexes*, comprenant, sous ce titre d'annexes, les *glandes sudoripares*, les *glandes sébacées*, les *ongles* et les *poils.*

ARTICLE I

CONFORMATION EXTÉRIEURE DE LA PEAU

Envisagée au point de vue de sa conformation extérieure, la peau nous offre à considérer : 1° ses caractères physiques ; 2° sa surface externe ; 3° sa surface interne ; 4° les formations sous-cutanées.

§ I. — Caractères physiques

1° Étendue. — La peau s'étale sur toute la périphérie du corps. Elle en recouvre successivement toutes les saillies, toutes les dépressions et reproduit exactement, en les arrondissant plus ou moins, toutes les formes extérieures des organes sous-jacents.

Sa superficie devrait, ce semble, être égale à celle du corps lui-même. Elle est, en réalité, un peu plus considérable en raison des replis que forme le tégument externe dans quelques régions, notamment sur le prépuce, à la vulve, à l'entrée des fosses nasales, sur le pavillon de l'oreille. D'après les mensurations de Sappey, la superficie de la peau, chez un homme de taille et de corpulence moyennes, égale environ 15.000 centimètres carrés, ainsi répartis :

Pour la tête	1.323	cent. carrés.
Pour le cou	340	—
Pour le tronc	4.346	—
Pour les deux membres supérieurs	3.558	—
Pour les deux membres inférieurs	5.516	—
Pour le scrotum, le périnée et le pénis	214	—
Pour les deux pavillons de l'oreille	62	—
Total	1.5359	cent. carrés.

Sappey s'est servi, pour ses mensurations, d'un procédé dit géométrique : tour à tour il a considéré la tête comme une sphère, le cou, le tronc et les membres comme autant de cylindres et il a pu, par une opération des plus simples, évaluer la surface de ces différents segments du corps ; puis, en totalisant les résultats partiels, il a obtenu la superficie totale du tégument externe. Tout récemment Wilmart (*La Clinique*, 1896), en employant deux procédés, qu'il désigne lui-même sous les noms de *procédé de badigeonnage* et *procédé de tapissage*, est arrivé, en ce qui concerne la superficie de la peau, à des chiffres un peu plus élevés que ceux obtenus par Sappey : le premier procédé lui a donné 18.700 centimètres carrés ; le second, 16.400 centimètres carrés.

La peau, partout continue à elle-même, forme pour ainsi dire une membrane sans fin. Au niveau des ouvertures naturelles du corps, elle se réfléchit sur le pourtour de ces ouvertures, pour se continuer, sans ligne de démarcation bien précise, avec le tégument interne ou membranes muqueuses. Ce mode de continuité entre le tégument externe et le tégument interne au niveau des orifices naturels n'est pas exactement le même pour tous ces orifices. Il présente au contraire, pour chacun d'eux, des dispositions spéciales que nous étudierons ultérieurement à propos des paupières, de la bouche, de l'anus, de la vulve et de l'urèthre.

2° Épaisseur. — L'épaisseur de la peau varie suivant les sujets, et, sur le même sujet, suivant les régions. Très mince sur certains points, les paupières et le pénis par exemple, la peau est très épaisse sur d'autres, comme la paume des mains et la plante des pieds, où son épaisseur semble s'accroître avec les frottements dont ces surfaces sont l'objet.

Il est à remarquer, en ce qui concerne les membres, que la peau est plus mince sur la face interne que sur la face externe, plus mince aussi sur la surface de flexion que sur la surface d'extension.

L'épaisseur de la peau, exprimée en chiffres, oscille en général de 1/2 millimètre à 2 millimètres. Elle est de 3 millimètres à la paume des mains et à la plante des pieds ; elle peut atteindre jusqu'à 4 millimètres à la région de la nuque.

3° Résistance. — La résistance de la peau est considérable. Il résulte d'expériences fort précises entreprises sur ce sujet par Sappey que des bandelettes de peau, qui ont 2 millimètres de largeur sur 3 millimètres d'épaisseur, peuvent supporter un poids de 2 kilogrammes. Des bandelettes d'une largeur double supportent des poids d'une valeur double. Les bandelettes de 10 à 12 millimètres de largeur

ne sont pas rompues par un poids de 7 ou 8 kilogrammes ; elles peuvent même résister à des poids de 10 et 12 kilogrammes.

Au cours de ces expériences, les bandelettes, cédant à l'action des poids, s'allongent très nettement. En même temps, on le conçoit, elles perdent de leur largeur et de leur épaisseur.

La résistance de la peau est due principalement aux fibres conjonctives et aux fibres élastiques qui entrent dans la constitution du derme.

4° Coloration. — La coloration de la peau varie suivant les âges, suivant les régions et suivant les races.

Elle varie d'abord suivant les âges : on sait qu'à la naissance la peau est généralement d'un blanc rosé. Plus tard, chez l'enfant et chez l'adolescent, elle perd peu à peu sa coloration rosée et devient blanche. Cette coloration blanchâtre persiste et s'accentue chez l'adulte. Chez le vieillard, enfin, la peau, subissant les effets de cette déchéance générale qui frappe tous nos organes, s'amincit, se ride et revêt en même temps une teinte plus foncée ou même une nuance légèrement jaunâtre.

Certaines régions du corps ont la peau plus foncée que d'autres : tels sont les organes génitaux chez l'homme et, chez la femme, l'aréole du sein, les grandes et les petites lèvres. Chacun sait que les parties qui sont ordinairement découvertes, comme les mains, le cou et la face, sont plus foncées que les parties cachées par les vêtements. Il est à remarquer encore que la coloration de la peau est généralement un peu plus claire sur la face antérieure du tronc que sur sa face postérieure ; et, en ce qui concerne les membres, plus claire sur la surface de flexion que sur la surface d'extension.

Mais c'est surtout l'influence ethnique qui modifie la coloration du tégument externe. Depuis longtemps déjà les anthropologistes, se plaçant à ce point de vue spécial, ont divisé les races humaines en *races blanches*, *races jaunes* et *races noires*. Une pareille classification est véritablement trop sommaire : les hommes blancs, les hommes jaunes, les hommes noirs ne sont, en effet, que des types fondamentaux, entre lesquels se déroule une longue série de types intermédiaires. C'est ainsi que Broca a pu introduire dans son tableau chromatique de la peau jusqu'à trente-quatre nuances différentes. On pourrait les multiplier encore, car c'est par des gradations à peu près insensibles qu'on passe d'une extrémité à l'autre de l'échelle ethnique, des blancs, qui habitent nos pays, aux populations nègres, qui vivent dans le centre de l'Afrique et dans la Mélanésie.

Quoi qu'il en soit, la coloration de la peau dans l'espèce humaine dépend de deux éléments : 1° de la matière colorante rouge du sang ou *hématine*, qui circule dans les réseaux capillaires du derme et qui est vue par transparence à travers la mince couche de l'épiderme ; 2° de la matière colorante noire ou *mélanine*, qui se dispose sous forme de granulations dans les cellules de la couche profonde de l'épiderme. A l'hématine et à la mélanine, il convient d'ajouter, à l'état pathologique, les matières colorantes de la bile, qui se produisent dans le foie et qui, résorbées par les vaisseaux, viennent communiquer à la peau une teinte jaune plus ou moins marquée (*teinte ictérique*, *teinte subictérique*).

§ II. — Face libre ou superficielle

La surface extérieure de la peau est loin d'être lisse et unie. Indépendamment des productions cornées, les ongles et les poils, que nous étudierons à propos des annexes, elle nous présente des saillies, des sillons et des orifices :

1° Saillies. — Les saillies sont de deux ordres. — Les unes, *permanentes*, sont formées par les papilles du derme, que nous retrouverons dans un instant. Elles sont principalement visibles à la paume des mains et à la plante des pieds, où elles se disposent en rangées régulières, tantôt rectilignes, tantôt curvilignes. Sur la pulpe des doigts, elles forment un système de courbes concentriques à concavité dirigée en haut (fig. 611). — Les autres, purement *temporaires*, sont déterminées par la projection au dehors des follicules pileux sous l'influence du froid ou à la suite d'une émotion vive. Leur apparition brusque à la surface de la peau est vulgairement connue sous le nom de *chair de poule*.

Fig. 611.
Disposition des crêtes papillaires sur la face palmaire de la phalangette du pouce.

2° Sillons ou plis. — Les sillons ou plis que nous présente la face externe de la peau sont de quatre ordres, suivant leur mode de production. — Nous remarquerons, tout d'abord, les *sillons interpapillaires*, qui séparent les unes des autres les rangées de papilles ci-dessus décrites. — Nous avons ensuite les *plis musculaires*, qui se produisent sur les portions du tégument où viennent s'insérer les muscles, au front et à la face par exemple : ils résultent de la contraction des fibres musculaires sous-jacentes et leur direction est toujours perpendiculaire à celle des fibres qui les déterminent. Ces plis sont d'abord temporaires, durant seulement ce que dure la contraction elle-même. Mais plus tard, à force de se renouveler, ils s'impriment peu à peu sur les téguments, s'accusent de plus en plus et finissent par devenir permanents. — Nous avons en troisième lieu les *plis articulaires* ou *plis de locomotion*, dus aux mouvements qu'exécutent les uns sur les autres les différents leviers du squelette. Ces plis sont situés au voisinage des articulations, et, comme leur position est ordinairement fixe, ils deviennent pour le chirurgien des points de repère précieux. Comme exemple de plis de locomotion, nous rappellerons les plis transversaux que l'on observe à la face antérieure du coude et du poignet. Nous rappellerons encore les plis transversaux ou obliques de la région palmaire, qui, sous le nom de *lignes de la main*, servent de base à la chiromancie. — Enfin, un quatrième ordre de plis, qu'on pourrait appeler *plis séniles*, est constitué par les rides qu'amène la vieillesse. Ces rides résultent de la disparition progressive de la graisse au-dessous de téguments vieillis qui, ne pouvant plus se rétracter, restent trop étendus pour la surface qu'ils ont à recouvrir et forment alors des plis.

3° Orifices. — La surface extérieure de la peau est, pour ainsi dire, criblée d'orifices. Ces orifices, de forme et de dimensions fort variables, appartiennent : 1° aux follicules pileux, qui livrent passage aux poils ; 2° aux glandes sébacées et sudoripares, par lesquelles s'écoulent la matière sébacée et la sueur.

Les crêtes papillaires forment à la paume des mains et à la plante des pieds, principalement au niveau des phalangettes, des dessins plus ou moins complexes, qui varient pour chaque sujet, et, sur le même sujet, pour chacun des doigts et des orteils. Déjà, en 1823, Purkinje signale l'intérêt qui s'attache à ces dessins, dont il fait du reste une description minutieuse. En 1868, Alix les étudie comparativement chez l'homme et chez les singes, cherchant surtout à mettre en lumière les différences qui existent à cet égard entre la main humaine et la main des autres primates. Tout récemment, en 1891, Galton publie dans les *Philosophical Transactions* un long mémoire basé sur l'examen des empreintes du pouce, prises sur 2.500 sujets environ. De l'étude méthodique de ces empreintes, l'anatomiste anglais a su dégager un certain nombre

de types principaux dans lesquels peuvent trouver place tous les cas individuels. Voici sur quels principes repose cette classification.

Si nous jetons un coup d'œil sur la face palmaire de la phalangette du pouce (fig. 612), nous constatons deux ordres de lignes papillaires, savoir : 1° à la base de la phalangette, des lignes papillaires *transversales*, parallèles par conséquent aux plis articulaires; 2° sur la pulpe du doigt, des lignes *courbes et concentriques*, dont la concavité regarde en haut et dont les extrémités se perdent sur les deux côtés, le côté radial et le côté cubital, de la phalangette.

Les lignes courbes affectent dans leur disposition des formes fort diverses. Dans certains cas, elles se redressent graduellement au fur et à mesure qu'elles sont plus éloignées de l'extrémité libre du doigt, je veux dire qu'elles présentent une concavité de moins en moins prononcée au fur et à mesure qu'elles se rapprochent des lignes horizontales et qu'elles se confondent avec ces dernières par gradation insensible (fig. 613, 1). Cette disposition, que Galton désigne sous le nom de *type primaire*, est relativement rare. Le plus souvent, les lignes courbes les plus supérieures sont concaves comme les autres, de telle sorte que leur extrémité interne et leur extrémité externe tombent sur les lignes transversales suivant deux angles qui se regardent l'un l'autre ou, ce qui revient au même, qui regardent tous les deux l'axe du doigt. Ces deux angles se distinguent, pour chacun des doigts, en *angle interne* ou *cubital* et *angle externe* ou *radial*. Dans la nomenclature qui va suivre, nous désignerons ces deux angles ou plutôt le point où se trouve leur sommet par les lettres *i* et *e*, répondant la première à l'angle interne, la seconde à l'angle externe (fig. 613).



Fig. 612.

Empreintes du pouce droit (*schématique*).

1. lignes courbes. — 2, lignes transversales. — 3, lignes intermédiaires. — C, la plus élevée des lignes courbes. — T, la plus inférieure des lignes transversales. — *e*, *i*, côté externe et côté interne du pouce.

D'autre part, et cela est la conséquence de la direction différente des lignes papillaires précitées, il existe entre le système des fibres courbes et le système des fibres transversales un *espace intermédiaire*, de forme triangulaire ou elliptique, dans lequel se développent d'autres lignes papillaires (*système intermédiaire*), se disposant suivant les cas en forme d'ovales ou de cercles concentriques, en forme de tourbillon simple ou double, en forme de spirale, de crosse, de raquette, etc. Cet espace intermédiaire est tout naturellement limité (fig. 613, 3), en bas par la plus élevée des lignes courbes (ligne C), en haut par la plus inférieure des lignes transversales (ligne T).

Les relations des lignes C et T avec les points *e* et *i* sont fort variables, et c'est précisément sur la variabilité de ces rapports qu'est basée la nomenclature de Galton. Ainsi, la ligne C peut passer à la fois par les points *e* et *i* ou bien ne passer que par l'un de ces points seulement, soit le point *e*, soit le point *i*, : de là, pour cette ligne trois dispositions différentes. Il en est absolument de même pour la ligne T qui, elle aussi, peut passer à la fois par les deux points *e* et *i*, ou bien par l'un d'eux seulement, présentant ainsi les trois modalités de la précédente. Or, comme chacune des trois dispositions de la ligne C peut se combiner avec chacune des trois dispositions de la ligne T, on voit qu'il existe neuf combinaisons, lesquelles réunies à la disposition signalée plus haut sous le nom de *type primaire* portent à dix les différentes modalités ou types suivant lesquels peuvent se disposer les lignes papillaires de la phalangette. Ces types sont les suivants :

Premier type (*type primaire*). — Les lignes courbes se rapprochent graduellement de la direction rectiligne et finissent par se confondre avec les lignes transversales. Conséquemment, il n'existe aucun espace intermédiaire entre les deux systèmes de lignes, comme cela s'observe dans tous les types suivants (fig. 613,1).

Deuxième type (C*ei*, T*ei*). — La ligne courbe la plus supérieure ou ligne C passe à la fois par les points *e* et *i*, et il en est de même de la ligne transversale la plus inférieure ou ligne T. Les deux lignes précitées se rencontrent par conséquent l'une avec l'autre sur le côté interne et sur le côté externe de la phalangette. On désigne cette disposition par la formule abrégée C*ei*, T*ei*, dans laquelle les relations des deux lignes fondamentales C et T avec les points *e* et *i* sont nettement indiquées (fig. 613,2).

Troisième type (C*e*, T*i*). — La ligne C passe par le point *e* et non par le point *i*; par contre, la ligne T passe par le point *i* et sans passer par le point *e* (fig. 613,3).

Quatrième type (C*i*, T*e*). — La ligne C passe par le point *i* et non par le point *e*; la ligne T passe par le point *e* et non par le point *i* (fig. 613,4).

Cinquième type (C*i*, T*i*). — Les deux lignes C et T passent toutes les deux par le point *i*; aucune d'elles ne passe par le point *e* (fig. 613,5).

Sixième type (C*ei*, T*i*). — La ligne C passe par le point *e* et *i*; la ligne T, passe seulement par le point *i* (fig. 613,6).

Septième type (C*i*, T*ei*). — Dans ce type, c'est la ligne T qui passe à la fois par les deux points *e* et *i*; quant à la ligne C, elle passe seulement par le point *i* (fig. 613,7).

Huitième type (Ce, Te). — Les deux lignes C et T passent l'une et l'autre par le point *e*; aucune d'elles ne passe par le point *i* (fig. 613,8).

Neuvième type (Ce, Te*i*). — La ligne C passe par le point e seulement. La ligne T passe à la fois par les points e et *i* (fig. 613,9).

Dixième type (Ce*i*, Te). — La ligne C passe à la fois par les points *e* et *i*, tandis que la ligne T ne passe que par le point *e* (fig. 613,10).

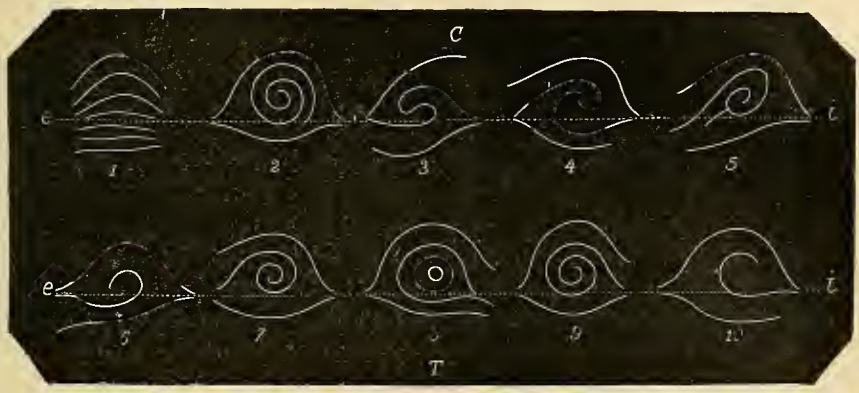

Fig. 613.

Figure schématique indiquant les divers types suivant lesquels se disposent, d'après Galton, les lignes papillaires de la phalangette du pouce.

Les majuscules C et T indiquent la situation respective des lignes courbes (C) et des lignes transversales (T); les minuscules *e* et *i* répondent au côté externe et au côté interne de la phalangette. — 1, premier type (*type primaire*). — 2, deuxième type (Ce*i*, Te*i*). — 3, troisième type (Ce, T*i*). — 4, quatrième type (C*i*, Te). — 5, cinquième type (C*i*, T*i*). — 6, sixième type (Ce*i*, T*i*). — 7, septième type (C*i*, Te*i*). — 8, huitième type (Ce, Te). — 9, neuvième type (Ce, Te*i*). — 10, dixième type (Ce*i*, Te).

Est-il besoin de rappeler que, dans les neuf derniers types, la ligne C et la ligne T sont séparées l'une de l'autre par un espace plus ou moins large, dans lequel se dispose le *système intermédiaire* des lignes papillaires, affectant les formes diverses de spirale, de cercles concentriques, de crosse, de raquette, etc., que nous avons déjà indiquées ci-dessus.

Ch. Féré, qui a étudié suivant la méthode de Galton les dessins papillaires de cent quatre-vingt-deux épileptiques, non pas seulement sur les doigts, mais encore sur le gros orteil, n'a rencontré sur ce dernier que sept types sur les dix que présentent les doigts. De ces sept types, ceux qu'il a observés le plus fréquemment sont le type primaire et le type Ce, Te (AR-PR de Féré). En ce qui concerne les doigts, le même auteur est arrivé à cette conclusion que le pouce et l'index, qui sont les deux doigts les plus différenciés au point de vue fonctionnel, sont précisément ceux où les variations morphologiques des crêtes papillaires sont les plus fréquentes.

L'étude des dispositions variables que présentent chez l'homme les lignes papillaires, soulève une foule de questions, toutes intéressantes, mais encore incomplètement résolues. Telles sont leur hérédité, leurs relations avec la sensibilité tactile, leur symétrie, leurs manières d'être aux différents âges de la vie, leurs variations ethniques, etc.

Si nous nous en rapportons aux recherches de Galton, le type morphologique des lignes papillaires se transmet par hérédité des générateurs à leurs descendants au même titre que les dispositions dites familiales. Par contre, la comparaison des dessins avec la sensibilité tactile n'a fourni jusqu'ici à l'anatomiste anglais que des résultats négatifs.

Pour ce qui a trait à la symétrie, Galton admet que le type observé sur l'un des pouces s'observe le plus souvent sur le pouce opposé : toutefois la similitude est rarement parfaite. Féré a rencontré cette symétrie bilatérale avec une fréquence moins considérable. Mais il ne faut pas oublier que ce dernier n'a examiné que des épileptiques; et, dans ce cas, la divergence des résultats obtenus, peut s'expliquer peut-être par la différence des milieux où ont opéré les deux observateurs. Quoi qu'il en soit, voici quelle a été, dans les observations de Féré, la fréquence de cette symétrie pour chacun des cinq doigts de la main.

Pour le pouce	52,19 p. 100
— l'index	41,09 —
— le médius	56,59 —
— l'annulaire	52,74 —
— l'auriculaire	75,27 —

Les observations d'Herschel et celles de Galton s'accordent à démontrer que les dessins des lignes papillaires ou, ce qui revient au même, les empreintes digitales ne varient pas avec l'âge,

qu'elles conservent au contraire, de l'enfant à l'adulte et de l'adulte au vieillard, des caractères toujours identiques, non seulement dans leurs dispositions fondamentales, mais jusque dans leurs moindres détails. Les empreintes digitales deviennent ainsi un excellent élément d'identification et peuvent acquérir une certaine importance en médecine légale, au même titre que la photographie du visage et les divers caractères fournis par l'anthropométrie.

La question des empreintes digitales devra se compléter par l'étude de leurs variations dans les différents groupes ethniques et aussi par la comparaison des dessins obtenus chez l'homme avec ceux fournis par les singes. De ces deux points, le premier n'est pas encore ébauché et le second, en dépit du travail précité d'Alix, appelle encore de nouvelles recherches.

Consultez, au sujet des lignes papillaires de la main : Purkinje, *Commentatio de examine physiologico organi visûs et systematis cutanei*, Breslau, 1823; Alix, *Annales des Sc. naturelles*, 1868, t. VIII, p. 295, et t. IX, p. 5 ; — Galton, *Nature*, 1888, t. XXXVIII, p. 201 ; — du même, *Philosophical Transactions*, 1891, t. CLXXXII, p. 15 ; — de Varigny, *Rev. scientifique*, 1891 ; — Ch. Féré, *C. R. Société de Biologie*, 1891 et 1896 ; — Forgeot, Th. de Lyon, 1891.

§ III. — Face adhérente ou profonde

La face adhérente de la peau est très irrégulière. Elle est creusée tout d'abord d'une série de dépressions plus ou moins profondes, qui sont comblées par des pelotons adipeux. Elle nous présente, ensuite, de nombreux orifices à travers lesquels pénètrent les vaisseaux destinés à la peau.

§ IV. — Formations sous-cutanées

Dans toute l'étendue de la face profonde, la peau est reliée aux organes sous-jacents, quelle que soit la nature de ces organes, par une couche de tissu conjonctif plus ou moins riche en graisse : c'est le *tissu cellulaire sous-cutané* que l'on appelle encore *pannicule cellulo-adipeux*, ou tout simplement *pannicule adipeux*. Il s'y développe parfois des *bourses séreuses*. On y rencontre aussi, sur certains points, des formations musculaires, que l'on désigne sous le nom de *muscles peauciers*.

1° Pannicule cellulo-adipeux, fascia superficialis. — Le pannicule cellulo-adipeux se dispose généralement de la façon suivante : les faisceaux conjonctifs sous-cutanés se ramassent à la face profonde de la peau pour former, au-dessous d'elle, une espèce de membrane réticulée intimement unie au derme. Ils se fusionnent de même au-dessus de l'aponévrose et donnent ainsi naissance à une nouvelle lame, constituée comme la précédente, mais beaucoup plus mince. Des tractus conjonctifs, à trajet vertical ou oblique unissent l'une à l'autre ces deux lames et circonscrivent ainsi un système de loges ou aréoles, dans lesquelles s'amasse le tissu adipeux. Ainsi disposé, le pannicule cellulo-adipeux prend, en anatomie topographique, le nom de *fascia superficialis* et il se compose, comme on le voit : 1° de deux feuillets conjonctifs, l'un superficiel ou dermique, l'autre profond ou sus-aponévrotique ; 2° d'une couche de graisse, comprise entre ces deux feuillets. C'est encore entre les deux feuillets du fascia superficialis que cheminent les vaisseaux et les nerfs dits *superficiels* ou *sous-cutanés*.

Tandis que le feuillet superficiel du fascia superficialis est intimement uni au derme et fait corps avec lui, le feuillet profond est séparé de l'aponévrose par une couche de tissu conjonctif lâche, qui lui permet de glisser facilement sur elle. Ainsi s'explique la mobilité des téguments sur les couches sous-jacentes : ce n'est pas la peau qui se meut sur le pannicule cellulo-adipeux, mais la peau et le pannicule qui, ensemble, glissent sur l'aponévrose.

Chacun sait que la mobilité de la peau n'est pas partout la même : très étendue sur certains points, elle est, sur d'autres, fort limitée. Il est même un certain nombre de régions où les téguments sont à peu près immobiles : telles sont la région du creux axillaire, la paume des mains, la plante des pieds. Dans ces régions, le tissu cellulaire sous-cutané présente une disposition toute particulière : aux lieu et place des deux feuillets conjonctifs qui caractérisent le fascia superficialis, nous

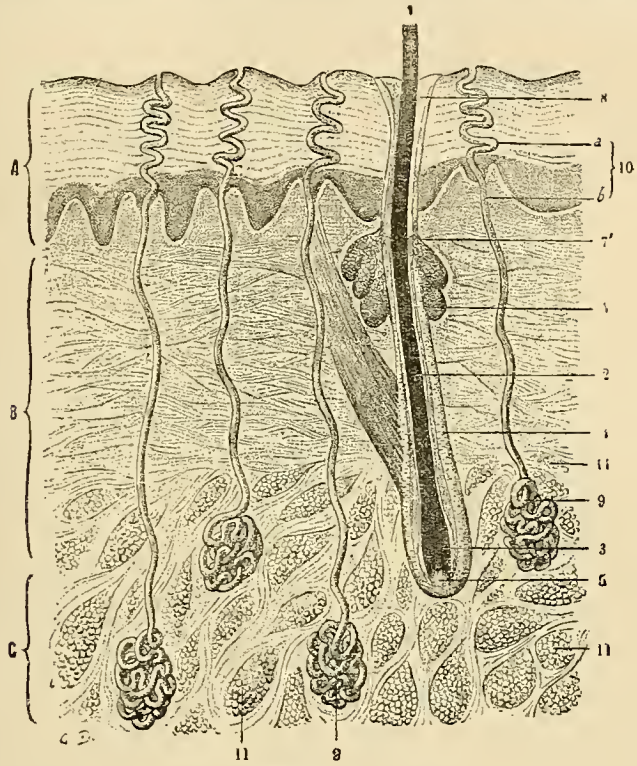

Fig. 614.

Coupe transversale de la peau.

A, épiderme. — B, derme. — C, tissu cellulaire sous-cutané.

1, tige d'un poil, avec : 2, sa racine ; 3, son bulbe ; 4, son follicule ; 5, sa papille. — 6, un muscle redresseur du poil. — 7, glande sébacée, avec 7', son canal excréteur s'ouvrant dans le follicule pileux. — 8, espace libre par lequel s'écoule la matière sébacée. — 9, glomérule d'une glande sudoripare. — 10, son canal excréteur ou canal sudorifère, avec : *a*, sa portion rectiligne ; *b*, sa portion flexueuse. — 11, aréoles du derme et du tissu cellulaire sous-cutané dans lesquelles s'amassent de petits paquets adipeux.

rencontrons des trousseaux fibreux, à la fois très courts et très résistants, qui se détachent de la face profonde du derme et vont, d'autre part, s'implanter directement sur l'aponévrose. Ils unissent ainsi ces deux membranes d'une façon intime, d'une façon tellement intime que la première ne peut glisser sur la seconde. Ici encore, les trousseaux fibreux qui vont du derme à l'aponévrose circonscrivent entre eux un système d'étroites aréoles où se tassent des pelotons adipeux. Il est à remarquer que la graisse s'y trouve pour ainsi dire dans un état de compression permanente : en effet, lorsqu'on vient à sectionner, dans ces régions, la peau et le tissu cellulaire sous-cutané, on voit les pelotons adipeux faire hernie à la surface de section. C'est à une pareille disposition que les téguments, à la paume de la main et à la plante du pied, doivent cette élasticité et cette résistance qui leur sont propres et qui se trouvent merveilleusement adaptées à leur fonction.

2° Bourses séreuses sous-cutanées. — Les bourses séreuses sous-cutanées, encore appelées *bourses muqueuses,* sont des cavités plus ou moins spacieuses, creusées dans le tissu cellulaire sous-cutané et destinées à favoriser le glissement de la peau sur les couches sous-jacentes.

a. *Situation et mode de développement.* — On en rencontre, en général, sur tous les points où la peau recouvre quelques parties saillantes du squelette, et leur développement est la conséquence même du glissement de la peau sur ces parties saillantes.

Sous l'influence de ces glissements, en effet, les faisceaux conjonctifs qui unissent le derme à l'aponévrose ou au périoste s'allongent, s'amincissent, se raréfient et finissent même par disparaître. Du même coup, les aréoles, délimitées par eux, s'agrandissent, puis se fusionnent de proche en proche, pour ne plus former bientôt qu'une seule cavité, cloisonnée ou non, qui n'est autre qu'une bourse séreuse.

Produites par les frottements de la peau, les bourses séreuses sous-cutanées sont, tout naturellement, d'autant plus spacieuses qu'elles occupent des régions où ces frottements sont plus étendus et plus souvent répétés. Pour la même raison, elles se développent graduellement avec les progrès de l'âge : elles sont plus marquées chez l'adulte que chez l'enfant, plus considérables encore chez le vieillard que chez l'adulte. La plupart d'entre elles n'apparaissent qu'après la naissance, alors que se montrent et se régularisent les différents actes de la locomotion. Quelques-unes cependant, fixées par l'hérédité, existent déjà chez le fœtus à terme : elles sont dites *congénitales,* par opposition aux précédentes qui sont *acquises* au cours de la vie aérienne.

b. *Structure.* — Les parois des bourses séreuses sous-cutanées, inégales et rugueuses, sont formées par des fibres de tissu conjonctif, mêlées à des fibres élastiques. Elles acquièrent parfois, par suite du tassement de ces fibres, une épaisseur et une résistance considérables. Mais elles ne forment jamais une membrane isolable et, bien qu'on rencontre à leur surface libre un certain nombre de cellules plates, elles ne s'élèvent jamais au rang de véritables séreuses.

La cavité elle-même de la bourse séreuse est irrégulière, anfractueuse. Elle est traversée le plus souvent par des tractus conjonctifs, qui, sous forme de filaments ou de lamelles, se rendent d'une paroi à l'autre et divisent ainsi la bourse séreuse en un certain nombre de cavités secondaires. Du reste, les loges multiples dont se compose dans ce cas la cavité séreuse peuvent être complètement indépendantes, ou bien communiquer les unes avec les autres par des orifices plus ou moins considérables.

Les bourses séreuses sous-cutanées, qu'elles soient uniloculaires ou multiloculaires, sont remplies par un liquide clair et transparent, analogue à la lymphe.

c. *Division.* — Nous diviserons les bourses séreuses sous-cutanées en trois grandes classes : 1° les *bourses séreuses normales,* résultant de frottements qui se produisent normalement chez tous les individus ; on les rencontre sur tous les sujets sans distinction de sexe et de profession ; 2° les *bourses séreuses accidentelles,* qui se montrent sur certains points où la peau est soulevée accidentellement, soit par des tumeurs, soit par des saillies osseuses anormales ; 3° enfin, les *bourses séreuses professionnelles,* qui, comme leur nom l'indique, n'existent que dans certaines professions et dont le siège varie suivant la nature de ces dernières. Telles sont la bourse séreuse des chiffonniers que produit à la région lombaire le frottement de la hotte, la bourse des frotteurs d'appartements que détermine au cou-de-

pied droit la courroie de la brosse, etc. Les bourses séreuses professionnelles, on le voit, acquièrent, en médecine légale, une importance considérable : elles peuvent, en effet, dans les cas où la question d'identité est en cause, indiquer à la justice la profession des individus qui en sont porteurs.

d. *Répartition topographique.* — Voici, résumée sous forme de tableau, l'énumération des différentes bourses séreuses sous-cutanées réparties suivant la division adoptée plus haut. Nous mettons en regard de chacune d'elles le nom de l'anatomiste qui l'a découverte ou bien décrite :

1re CLASSE : BOURSES SÉREUSES NORMALES

a. *Tête et cou :*

Autour de la boule graisseuse de Bichat	VERNEUIL.
A l'angle de la mâchoire inférieure	BÉCLARD.
Au-dessous de la symphyse du menton	VELPEAU.
Entre l'os hyoïde et la membrane thyro-hyoïdienne	MALGAIGNE.
Au-devant de la pomme d'Adam	BÉCLARD.
Sur l'apophyse épineuse de la 7e cervicale (*non const.*)	BÉCLARD.

b. *Tronc :*

Sur l'acromion	BÉCLARD.
Sur le bord antérieur de la clavicule (*non const.*)	?
Sur la face externe du grand dorsal (*non const.*)	BÉCLARD.
Dans la région lombaire (*non const.*)	CRUVEILHIER

c. *Membre supérieur :*

Sur l'épitrochlée	BÉCLARD.
Sur l'épicondyle	VELPEAU.
En arrière de l'olécrâne	CAMPER.
Sur l'apophyse styloïde du radius	BOURGERY.
Sur l'apophyse styloïde du cubitus	BOURGERY.
En arrière des articulations métacarpo-phalangiennes	BÉCLARD.
En avant des articulations métacarpo-phalangiennes	VELPEAU.
En arrière des articulations interphalangiennes	BÉCLARD.

d. *Membre inférieur :*

Sur l'épine iliaque antéro-supérieure	BOURGERY.
Sur le grand trochanter	BÉCLARD.
Sur l'ischion	VELPEAU.
Sur la face externe de la cuisse (*non const.*)	VELPEAU.
Sur la face antérieure de la cuisse (*non const.*)	VELPEAU.
Sur la moitié inférieure de la rotule	CAMPER.
A l'angle supérieur et externe de la rotule	PADIEU.
Sur les parties latérales des condyles fémoraux	VELPEAU.
Sur les tubérosités latérales du tibia	VELPEAU.
Sur la tubérosité antérieure du tibia	?
Sur la crête du tibia	ZOJA.
Sur la crête du péroné	ZOJA.
Sur les deux malléoles	VELPEAU.
Sur la partie postérieure et inférieure du calcanéum	LENOIR.
Sur la face dorsale des articulations des orteils	BÉCLARD.
Sur la face dorsale du scaphoïde du pied (*non const.*)	VELPEAU.
Sur le tubercule du même os (*non const.*)	VELPEAU.
Sur l'articulation tarso-métatarsienne (*non const.*)	BRODIE.
En dedans de la tête du premier métatarsien (*non const.*)	BRODIE.
Sur l'extrémité postérieure du cinquième métatarsien (*non const.*)	VELPEAU.
Sur le côté externe de l'extrémité antérieure du même os (*non const.*)	VELPEAU.
Au-dessous de la tête du cinquième métatarsien	LENOIR.
Au-dessous de la tête du premier métatarsien	LENOIR.

2e CLASSE : BOURSES SÉREUSES ACCIDENTELLES

Sur le sommet de la gibbosité des bossus	?
Sur les hernies anciennes	BROCA.

Sur les tumeurs volumineuses et anciennes	?
Sur la saillie des pieds bots qui sont en rapport avec le sol	Brodie.
Sur le moignon des amputés	Béclard.
Au-dessus des cors aux pieds	?
Sur les durillons des pieds et des mains	?

3e classe : Bourses séreuses professionnelles

a. *Se développant sur les points où il n'en existe pas à l'état normal :*

A la région dorso-lombaire	Chez les *chiffonniers.*
Au-devant du sternum	— *menuisiers.*
Sur la face externe du grand dorsal et sur les côtés du rachis	— *portefaix.*
Sur le bord externe et supérieur du trapéze	— *porteurs d'eau.*
Au vertex	— *porteurs à la halle.*
Au coude qui porte la marguerite	— *corroyeurs.*
A la partie antérieure et interne de l'avant-bras gauche	— *doreurs sur métaux.*
A la partie postérieure du cubitus gauche et sur la face dorsale des 4e et 5e métatarsiens	— *ouvriers en papiers peints.*
Au-dessus du carpe droit, sur le vertex et au-dessous de l'articulation acromio-claviculaire gauche	— *scieurs de long.*
Aux mains, au-dessus des durillons	— *manouvriers.*
Au-devant du grand trochanter droit et de la partie inférieure de la cuisse droite	— *joueurs d'orgue.*
En avant de la partie inferieure de la cuisse	— *cordonniers.*
Sur le cou-de-pied droit	— *frotteurs de parquets.*
Au sacrum et sur les deux genoux	— *ramoneurs.*

b. *Résultant de l'agrandissement d'une séreuse qui existe normalement :*

Des deux séreuses olécraniennes	Chez les *bijoutiers-graveurs.*
De la séreuse olécranienne droite seulement	— *bijoutiers-guillocheurs.*
De la séreuse de l'épine iliaque antéro-supérieure	— *tisserands.*
Des deux séreuses prérotulienne	— *bitumiers.*
— —	— *couvreurs.*
— —	— *rabotteurs de parquet.*
— —	— *religieux.*

A consulter, au sujet des bourses séreuses sous-cutanées, Padieu, *Des bourses séreuses sous-cutanées*, Th. Paris, 1839 ; — Calori, *Sulle borse mucose sotto-cutanee del corpo umano*, Memor. della Accad. di Scienze di Bologna, 1857 ; — Vernois, *Bourses séreuses professionnelles*. 1862 ; — Bleynie. *Anat. et path. des bourses celluleuses sous-cutanées*, Th. Paris, 1865 ; — Zoja, *Sulle borse sierose e propriamente delle vescicolari degli arti umani*, Milano, 1865 ; — Heinecke, *Anat. u. Pathol. der Schleimbeutel und Sehnenscheiden*, Erlangen, 1867 ; — Morestin, *Note sur les bourses séreuses de la plante du pied*, Bull. Soc. Anat., 1894 ; — Retterer, *Sur le développ. morphologique et histologique des bourses muqueuses et des cavités péritendineuses*, Journ. de l'Anat., 1896.

3° Muscles peauciers. — Dans certaines régions du corps, la peau repose directement sur des faisceaux musculaires qui prennent sur le derme la totalité ou une partie seulement de leurs insertions et qu'on appelle, pour cette raison, des *muscles peauciers*. Ces muscles peauciers sont de deux ordres : les uns sont constitués par des fibres striées ; les autres, par des fibres lisses.

a. *Muscles peauciers à fibres striées.* — Les muscles peauciers à fibres striées ont pour type le muscle occipito-cranien et les muscles de la face. De cet ordre encore est le muscle peaucier du cou, rudiment du *panniculus carnosus* qui chez certains mammifères, le cheval notamment, enveloppe le tronc à la manière d'un vaste manteau. Ces muscles peauciers ne s'insèrent pas à la face profonde du derme, comme on l'écrit trop souvent, mais bien dans l'épaisseur même du derme, dans la zone qui supporte les papilles, à $0^{mm},05$ de la surface qui porte l'épiderme (Robin).

b. *Muscles peauciers à fibres lisses.* — Les muscles peauciers à fibres lisses sont au nombre de quatre chez l'homme. Ce sont : 1° le *muscle sous-aréolaire*, qui

s'étale sous la peau du mamelon et de l'aréole ; 2° le *muscle périnéal superficiel*, qui se développe dans le tissu cellulaire sous-cutané de la région périnéale ; 3° le *muscle péripénien*, qui entoure le pénis ; 4° enfin le *dartos*, qui forme l'une des enveloppes du testicule. Nous devons nous borner ici à cette énumération sommaire, nous réservant de décrire en détail ces différentes formations musculaires à propos de la mamelle, du périnée, de la verge et du scrotum (voy. SYSTÈME UROGÉNITAL).

ARTICLE II

CONSTITUTION ANATOMIQUE DE LA PEAU

Envisagée au point de vue de sa constitution anatomique, la peau se compose essentiellement de deux couches, régulièrement superposées :

1° Une couche profonde, appelée *derme* ou *chorion* ;

2° Une couche superficielle, appelée *épiderme*.

Embryologiquement, l'épiderme représente le feuillet externe du blastoderme ; le derme provient du feuillet moyen.

§ 1. — DERME OU CHORION

Le derme est la partie fondamentale de la peau ; c'est à lui qu'elle doit sa résistance, son élasticité, et aussi sa qualité de membrane sensible, puisque c'est dans le derme que se disséminent les appareils terminaux du tact. Il apparaît, sur les coupes, sous la forme d'une membrane blanchâtre et demi-transparente. Son épaisseur, très différente suivant les régions, varie d'un tiers de millimètre à 2 ou 3 millimètres.

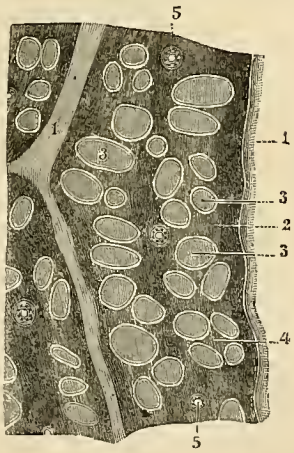

Fig. 615.

Section horizontale à travers les sommets des papilles d'une crête entière et de deux moitiés de crêtes ; gross. de 60 diamètres (d'après KÖLLIKER).

1, couche cornée de l'épiderme dans l'intervalle des crêtes, intéressée, dans la section à travers le sommet des papilles, à cause de son trajet ondulé. — 2, couche de Malpighi. — 3, papilles composées. — 4, couche de Malpighi entre les papilles qui reposent sur une base commune. — 5, canaux sudorifères.

1° Conformation extérieure. — Le derme présente, comme la peau elle-même, deux faces, l'une profonde, l'autre superficielle :

a. *Face profonde.* — La face profonde n'est autre que la face profonde de la peau elle-même : rappelons-nous qu'elle répond au tissu cellulaire sous-cutané, qu'elle est creusée d'aréoles plus ou moins profondes comblées par des glandes sudoripares ou par des pelotons adipeux, qu'elle présente enfin un grand nombre d'orifices dans lesquels s'engagent les vaisseaux et les nerfs cutanés.

b. *Face superficielle.* — La face superficielle répond à l'épiderme. Elle est hérissée dans la plus grande partie de son étendue d'une multitude de petites éminences, ordinairement coniques, connues sous le nom de *papilles*. Nous les décrirons tout à l'heure. Le derme cutané est limité du côté de l'épiderme par une mince bordure hyaline, que l'on rencontre sans interruption aucune sur toute l'étendue du tégument externe :

c'est la *basement membrane* des histologistes anglais, la *membrane basale* de Ranvier, la *couche vitrée* de Renaut. Elle est régulièrement plane sur les points qui sont dépourvus de papilles. Dans les régions qui en possèdent, elle se soulève en même temps qu'elles et les suit régulièrement dans toutes leurs sinuosités.

2° Papilles dermiques. — Découvertes en 1664 par Malpighi, les papilles dermiques sont très variables dans leur nombre, leurs dimensions, leur forme :

a. *Nombre.* — Sappey a compté en moyenne, par millimètre carré, 36 papilles à la paume des mains et à la plante des pieds, 75 à 130 sur les autres régions du corps.

b. *Dimensions.* — Au point de vue de leurs dimensions, elles se distinguent en grandes, moyennes et petites. Les plus petites mesurent de 35 à 55 μ de hauteur : on les rencontre sur la mamelle de la femme, sur le scrotum et à la racine du pénis, sur la face et plus spécialement sur les paupières, le front, le nez, les joues

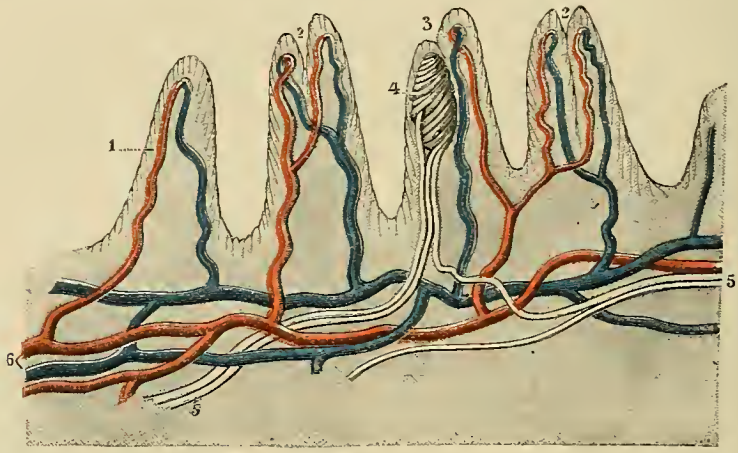

Fig. 616.

Papilles du derme, avec leurs vaisseaux et un corpuscule du tact.

1, papille simple, avec une anse vasculaire. — 2, 2, papilles bifides avec deux anses vasculaires. — 3, papille bifide, avec une anse vasculaire et un corpuscule du tact, 4. — 5, tubes nerveux se rendant au corpuscule du tact. — 6, réseau sanguin sous-papillaire.

et le menton (Kölliker). Les plus longues atteignent 110 à 225 μ : on les trouve à la paume des mains, à la plante des pieds, au-dessous de l'ongle, au niveau des petites lèvres.

c. *Forme : papilles simples et papilles composées.* — Au point de vue de leur forme extérieure, les papilles se divisent en papilles simples et en papilles composées :

Les *papilles simples* n'ont qu'un seul sommet. Elles affectent de préférence la forme conique ; on en voit, cependant, qui sont hémisphériques, cylindriques ou même légèrement renflées à leur extrémité libre.

Les *papilles composées* sont ainsi appelées parce que, avec une seule base, elles possèdent deux ou trois sommets, quelquefois quatre ou cinq. Elles se voient à la paume des mains et à la plante des pieds, où elles se disposent d'une façon toute particulière. En effet, au lieu de se disséminer sans ordre comme dans la plupart des régions du corps, elles se juxtaposent régulièrement les unes à la suite des autres et forment ainsi des séries linéaires, connues sous le nom de *crêtes dermiques*. Ces crêtes dermiques, séparées les unes des autres par des sillons de

même direction, mesurent en largeur de 2 à 7 dixièmes de millimètre et se voient très nettement à la surface de l'épiderme sans le secours d'aucun instrument grossissant. A la paume des mains, elles sont rectilignes ou se disposent suivant une ligne courbe à long rayon. Sur la pulpe des doigts, ce sont surtout, nous l'avons déjà vu (p. 801), des courbes à courts rayons, assez régulièrement concentriques et regardant par leur concavité la racine des doigts. Vues d'en haut, les crêtes dermiques nous présentent les sommets des papilles qui les constituent, lesquels se disposent, pour chacune d'elles, en deux rangées principales. Ces deux rangées sont séparées l'une de l'autre par un sillon irrégulier et peu profond, au fond duquel viennent s'ouvrir les glandes sudoripares (fig. 615,5).

Papilles vasculaires et papilles nerveuses. — Les papilles du derme renferment à leur centre soit des vaisseaux, soit un corpuscule du tact : de là une nouvelle division des papilles en *papilles vasculaires* et en *papilles nerveuses* (fig. 616). Les premières sont uniformément répandues sur toute la surface du tégument externe. Les papilles nerveuses se rencontrent exclusivement à la face palmaire de la main et à la face plantaire du pied. Elles sont particulièrement nombreuses au niveau des doigts, comme le démontrent les chiffres suivants : Meissner, au niveau de la troisième phalange de l'index, en a compté jusqu'à 108 sur une étendue de 22 millimètres carrés. Sur une surface de même dimension, ce nombre descendait à 40 au niveau de la deuxième phalange de l'index, à 15 au niveau de la première phalange du même doigt. Il n'était plus que de 8 sur la peau de l'éminence thénar et sur celle qui recouvre la partie moyenne de la paume de la main.

3° Structure générale du derme. — Le derme cutané est essentiellement constitué par du tissu conjonctif, des fibres élastiques, des fibres musculaires lisses et de la graisse. A ces divers éléments s'ajoutent des vaisseaux et des nerfs que nous décrirons plus loin (voy. p. 817).

a. *Tissu conjonctif.* — Le tissu conjonctif est l'élément prédominant du derme. Il se montre sous forme de faisceaux, cylindriques ou aplatis, qui s'entre-croisent dans tous les sens, en formant une espèce de feutrage qui est beaucoup plus serré dans les couches superficielles que dans les couches profondes. Ces faisceaux se disposent pour la plupart parallèlement à la surface du derme ; on en rencontre un certain nombre, cependant, qui sont perpendiculaires ou obliques. Le long des faisceaux conjonctifs du derme se disséminent de nombreuses cellules du tissu conjonctif, fusiformes ou étoilées. Ces cellules, qui sont *fixes*, ne doivent pas être confondues avec une autre variété de cellules, dites *migratrices*, que l'on rencontre encore dans le derme et qui ne sont autres que des leucocytes ou cellules de la lymphe. En s'entre-croisant les uns avec les autres, les faisceaux conjonctifs du derme ménagent un certain nombre d'espaces, dans lesquels se logent les glandes, les vaisseaux et les nerfs. Tous les vides sont comblés par de la matière amorphe.

b. *Tissu élastique.* — Le tissu élastique est représenté par des fibres de la variété dartoïque. Ces fibres, richement ramifiées et anastomosées entre elles, forment un vaste réseau qui s'entremêle aux faisceaux conjonctifs et qui occupe toute la hauteur du derme. Il est à remarquer, cependant, que les fibres élastiques deviennent plus minces et moins ramifiées au voisinage des papilles.

c. *Fibres musculaires lisses.* — Les fibres musculaires lisses forment les *muscles redresseurs des poils.* Ces petits muscles, dont nous devons la première description à Kölliker, se montrent au voisinage des follicules pileux sous la forme de faisceaux cylindriques ou aplatis, larges de 45 à 200 μ. Ils prennent naissance dans

les couches toutes superficielles du derme. De là, ils se portent obliquement vers le fond du follicule auquel ils sont annexés et s'implantent sur ce follicule, un peu au-dessous de ses glandes sébacées (fig. 617, 10). Chaque follicule pileux possède deux ou trois de ces faisceaux musculaires. On conçoit sans peine que, lorsque ces faisceaux viennent à se contracter, les follicules se projettent en dehors, formant ainsi à la surface extérieure de la peau ces myriades de petites élevures dont l'ensemble constitue le phénomène connu sous le nom de *chair de poule*.

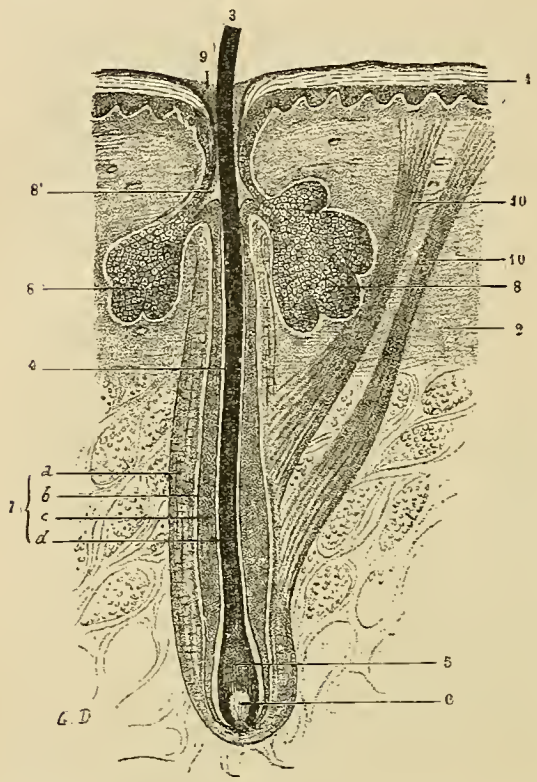

Fig. 617.
Coupe transversale de la peau pour montrer le follicule pileux et son muscle redresseur.

1, épiderme. — 2, derme. — 3, tige du poil. — 4, sa racine. — 5, son bulbe. — 6, sa papille. — 7, follicule pileux, avec : *a*, sa tunique externe; *b*, sa membrane vitrée ; *c*, sa gaine épithéliale externe ; *d*, sa gaine épithéliale interne. — 8, glandes sébacées, avec 8', leur conduit excréteur. — 9, espace libre, par lequel s'écoule la matière sébacée. — 10, 10', muscle redresseur du poil.

d. *Tissu adipeux.* — Le tissu adipeux fait complètement défaut dans les couches superficielles du derme. Il fait son apparition seulement dans les couches profondes, d'abord sous forme de vésicules isolées, puis sous forme de petits pelotons adipeux, qui forment la transition entre les simples vésicules adipeuses et ces lobules adipeux, qui remplissent les aréoles de la face profonde du derme. Isolées ou agminées, les vésicules adipeuses se disposent toujours dans les interstices des faisceaux conjonctifs.

4° Structure spéciale des papilles. — Quant aux papilles, parties intégrantes du derme, elles présentent en principe la même structure que ce dernier. Toutefois, les faisceaux conjonctifs et les fibres élastiques y sont beaucoup plus minces. Par contre, les éléments cellulaires sont beaucoup plus multipliés dans les papilles que dans le derme proprement dit ; ils y affectent, en outre, ce caractère particulier, qu'ils sont pour ainsi dire réduits à de simples noyaux, par suite de l'atténuation considérable du protoplasma cellulaire. La surface des papilles n'est pas entièrement lisse, comme on l'a cru pendant longtemps : elle est, au contraire, fortement plissée et présente ainsi des crêtes plus ou moins obliques qui, vues de profil (fig. 617), simulent des dents (Ranvier).

§ II. — Épiderme

L'épiderme forme la couche superficielle de la peau : il s'étale à la manière d'un vernis protecteur à la surface externe du derme. Dérivé du feuillet externe du blastoderme, il se caractérise anatomiquement par ce double fait qu'il se compose de

cellules épithéliales et qu'il ne présente jamais de vaisseaux canaliculés, soit sanguins, soit lymphatiques. Son épaisseur, parfaitement étudiée en 1879 par Drosdorff, varie beaucoup suivant les points où on le considère. Dans la plupart des régions du corps, elle est de $0^{mm},05$ à $0^{mm},10$ au niveau des papilles, de $0^{mm},06$ à $0^{mm},15$ au niveau des espaces interpapillaires ; sur certains points, cependant, on la voit s'élever à $0^{mm},28$ et $0^{mm},30$. Sur les extrémités, l'épiderme présente un développement beaucoup plus considérable : c'est ainsi qu'il atteint, en dehors de tout état pathologique, $0^{mm},60$ à $1^{mm},50$ à la paume des mains et à la plante des pieds, $0^{mm},80$ à $1^{mm},56$ au niveau de la pulpe des doigts. Cet épaississement tout spécial de l'épiderme sur les extrémités des membres thoraciques et des membres pelviens tient évidemment aux pressions et aux frottements presque continuels dont les surfaces précitées sont le siège.

1° **Conformation extérieure**. — Comme le derme, l'épiderme nous présente deux faces, l'une superficielle, l'autre profonde :

a. *Face superficielle.* — La face superficielle n'est autre que la surface extérieure de la peau elle-même. Elle a été précédemment décrite. Nous nous contenterons de rappeler : 1° qu'elle présente de nombreuses saillies, permanentes ou temporaires ; 2° qu'elle possède des sillons et des plis de plusieurs ordres ; 3° qu'elle est, enfin, criblée d'orifices pour le passage des poils, de la matière sébacée et de la sueur.

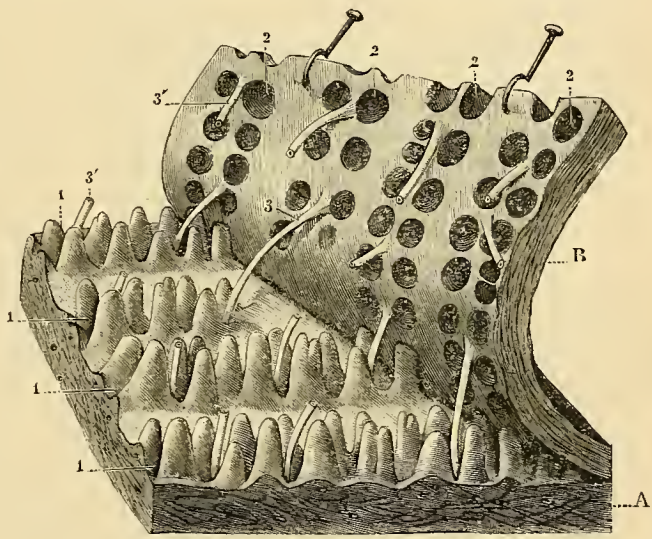

Fig. 618.

Papilles dermiques séparées de leur revêtement épidermique après macération.

1, 1, 1, papilles dermiques distribuées en séries gémiuées. — 2, 2, 2, dépressions de la face profonde de l'épiderme, dans lesquelles sont reçues les papilles. — 3, 3', canaux excréteurs des glomérules sudoripares, dont quelques-uns sont rompus par le soulèvement de l'épiderme.

b. *Face profonde.* — La face profonde, se moulant sur le derme, reproduit fidèlement en creux toutes les saillies que présente ce dernier. Mais ce n'est pas tout : l'épiderme, comme nous le verrons plus loin, envoie des prolongements épithéliaux dans les glandes sudoripares, dans les glandes sébacées et dans les follicules pileux, qui occupent l'épaisseur du derme. Il en résulte que, lorsque par un procédé quelconque, la macération dans l'eau par exemple, on sépare l'épiderme du derme, on voit pendre à sa face profonde tous les prolongements sus-indiqués, lesquels se sont brisés à une profondeur plus ou moins considérable dans le derme (fig. 618). Ces prolongements sont très variables par leur forme, par leur largeur et par leur longueur ; mais tous sont canaliculés, chacun d'eux représentant le revêtement interne, soit d'une follicule pileux, soit d'une glande.

2° **Structure.** — L'épiderme est essentiellement constitué par des cellules épithéliales, dites *cellules épidermiques*, qui s'étagent au-dessus du derme en assises régulières. Quoique procédant d'une origine commune, ces cellules se modifient dans leur forme et dans leurs propriétés biologiques au fur et à mesure qu'elles s'éloignent du derme. Il en résulte que l'épiderme, examiné sur des coupes perpendiculaires à la surface du tégument, n'est pas uniforme, mais présente un aspect tout différent dans ses parties superficielles et dans ses parties profondes. A cet égard, on l'a divisé en deux couches : une *couche profonde* ou *corps muqueux de Malpighi* et une *couche superficielle* ou *couche cornée* : la première, légèrement brunâtre et relativement molle ; la seconde, incolore, transparente, dure, plus ou moins kératinisée (de κέρας, corne).

Une pareille division, qui pendant longtemps est restée classique, n'est plus en harmonie aujourd'hui avec les récents progrès de l'anatomie générale. C'est ainsi que, dans le corps muqueux de Malpighi, on a fait une place à part à la première rangée de cellules, sous le nom de *couche basilaire;* une place à part également aux assises les plus superficielles sous le nom de *couche granuleuse ;* les cellules moyennes, c'est-à-dire celles qui sont comprises entre la couche basilaire et la couche granuleuse, forment une couche spéciale qui a conservé le nom de *couche de Malpighi.* De même, dans la couche cornée, les assises cellulaires les plus profondes ont été distraites des cellules cornées proprement dites, pour former une couche spéciale à laquelle on a donné le nom de *couche transparente.*

L'épiderme se compose donc de cinq couches régulièrement superposées, qui sont, en allant des parties profondes vers les parties superficielles : 1° la *couche basilaire ;* 2° la *couche de Malpighi ;* 3° la *couche granuleuse ;* 4° la *couche transparente ;* 5° la *couche cornée.*

A. Couche basilaire. — La couche basilaire (fig. 619, 1) est formée par une rangée unique de cellules cylindriques ou prismatiques, qui s'implantent sur le derme perpendiculairement à la surface de la peau. Leur hauteur est de 12 à 14 μ, leur largeur de 6 à 8 μ. Elles contiennent à leur centre un noyau, allongé comme elles et dans le même sens. Ce noyau, qui rappelle assez bien la forme d'un bâtonnet, mesure en moyenne 8 μ de longueur sur 4 μ de largeur.

Du côté de la couche de Malpighi, les cellules basilaires se terminent par un contour très net et il en est de même sur leurs faces latérales. Du côté du derme, leur limite est moins nettement marquée : elles présentent à ce niveau de grossières dentelures protoplasmiques, qui s'engrènent avec les saillies et les dépressions de la surface dermique.

L'expérimentation nous a appris depuis longtemps déjà que l'on peut enlever toutes les couches épidermiques qui surmontent la couche basilaire sans détruire pour cela l'épiderme. Il suffit de laisser intacte cette dernière couche pour voir se régénérer au-dessus d'elle le corps de Malpighi d'abord, puis sa couche granuleuse et enfin les couches cornées. La couche des cellules basilaires devient ainsi le milieu générateur d'où dérivent toutes les autres cellules de l'épiderme : de là le nom de *couche génératrice* qui lui a été donné par Ch. Remy et qui a été adopté depuis par un grand nombre d'histologistes.

Herxheimer (Congrès de Prague, 1889), en appliquant à l'étude de l'épiderme la méthode de Weigert, a constaté, entre les cellules de la couche basilaire, la présence de fibres spirales qui d'une part pénètrent dans la membrane basale et, d'autre part, peuvent s'étendre jusque sous la première rangée du stratum malpighien. Ces fibres ont été décrites à nouveau par Kromayer (*Arch. f. Dermatol. u. Syph.*, 1890) et par Eddowes (*Monatschr. f. prakt. Dermatol.*). Ce dernier auteur a constaté qu'elles étaient plus nombreuses dans certaines inflammations de la peau qu'à

l'état normal; de plus, il les a vues se continuer par des filaments très fins avec les dépôts fibrineux du derme; enfin, il les a vues disparaître sur les coupes soumises par lui à l'action d'un suc digestif. Pour ces différentes raisons, il estime que les fibres spirales d'Herxheimer ne sont autre chose que de petits cylindres fibrineux qui se sont déposés entre les cellules de l'épiderme, probablement dans les fentes lymphatiques.

B. Couche de Malpighi. — La couche de Malpighi (*stratum malpighien*, *corps muqueux* ou *lacis de Malpighi*, *couche rétiforme* de Renaut) se compose (fig. 619, 2) de plusieurs assises de cellules polyédriques, mesurant de 10 à 12 μ de largeur et possédant à leur centre un noyau arrondi ou ovalaire de 5 à 6 μ de diamètre. Elles sont légèrement aplaties et se disposent d'une façon telle que leur plus grande surface est parallèle à la surface extérieure de la peau. Renaut fait observer avec raison que, si ces cellules procèdent réellement (et le fait ne paraît pas douteux) des cellules de la couche basilaire qui sont orientées d'une façon toute différente, elles ont subi une espèce de retournement, évoluant de 90° environ autour de leur axe primitif.

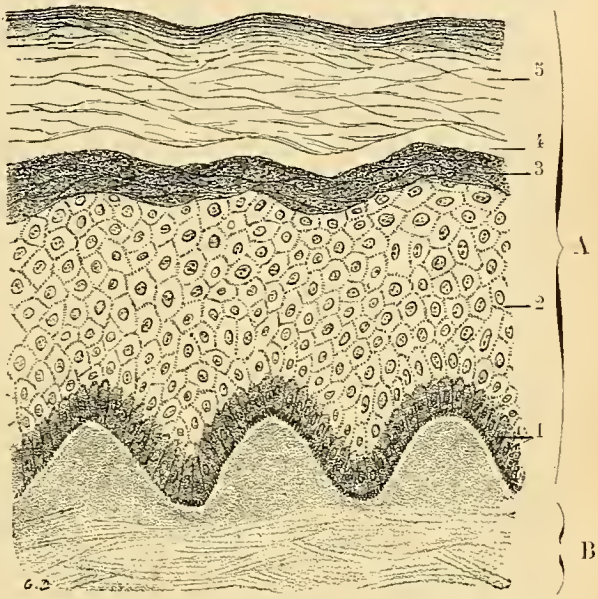

Fig. 619.

Coupe transversale de la peau, pour montrer les différentes couches de l'épiderme.

A, épiderme. — B, derme. — 1, couche basilaire ou génératrice, au-dessous de laquelle se voit la membrane basale. — 2, couche de Malpighi. — 3, couche granuleuse (*stratum granulosum*). — 4, couche transparente (*stratum lucidum*). — 5, couche cornée (*stratum corneum*).

Les cellules épithéliales du stratum malpighien, de même que celles de la couche génératrice, sont circonscrites par des bords finement dentelés, d'où s'échappent des prolongements protoplasmiques en forme de pointes, qui hérissent littéralement toute leur surface (fig. 619, 2). Cette disposition, vraiment caractéristique, a fait donner à ces cellules le nom de *cellules dentelées*, *cellules à piquants*, *cellules à pointes*. Les piquants des cellules de Malpighi, décrits pour la première fois par Schron, sont admis aujourd'hui par tous les histologistes et, s'il existe encore à leur sujet des divergences d'opinions, elles portent moins sur le fait d'observation lui-même que sur la façon dont il convient de l'interpréter. Schultze avait pensé que les pointes en question s'engrenaient avec les pointes des cellules voisines comme s'engrènent les dents de deux roues dentées. Bizzozero a démontré depuis que les piquants de deux cellules voisines se mettaient en rapport, non pas par leurs parties latérales, mais par leur extrémité libre, et qu'à ce niveau elles se soudaient deux à deux, unissant ainsi l'une à l'autre les deux cellules dont ils procèdent. Ranvier, à son tour (*C. R. Acad. des Sciences*, 1882), a été amené à considérer les prolongements protoplasmiques qui se montrent à la surface extérieure d'une cellule isolée, comme les restes de filaments qui, à l'état normal, unissent les cellules les unes aux autres. Cette opinion se rapproche beaucoup en

apparence de celle de Bizzozero. Elle en diffère cependant par un point qui est celui-ci : tandis que Bizzozero admet que les cellules de Malpighi sont unies les unes aux autres par des filaments soudés bout à bout, Ranvier enseigne que ces cellules sont réunies par des filaments absolument continus. Dans cette dernière hypothèse, le protoplasma du stratum malpighien, partout continu, forme dans son ensemble un vaste réseau dans les mailles duquel se dispose le ciment intercellulaire et circulent les sucs nutritifs.

C'est dans ces mêmes cellules du stratum malpighien que s'amasse le pigment d'où dépend la coloration de la peau. Il se présente sous la forme de petites granulations sphériques, répandues un peu partout dans le corps cellulaire, mais se groupant de préférence autour du noyau, qu'elles masquent parfois d'une façon complète. Le pigment existe également dans la race blanche et dans la race nègre : toutefois, dans cette dernière, les granulations pigmentaires sont à la fois beaucoup plus considérables et beaucoup plus nombreuses. La différence de coloration de la peau chez le nègre et chez le blanc dépend donc, non pas de la présence chez l'un, de l'absence chez l'autre, du pigment mélanique, mais bien d'une différence quantitative dans la répartition de ce pigment. Il convient d'ajouter que sur un même sujet, quelle que soit la race à laquelle il appartienne, les cellules malpighiennes sont d'autant plus riches en pigment qu'elles sont plus rapprochées de la couche basilaire. Les granulations pigmentaires disparaissent graduellement au fur et à mesure qu'on se rapproche de la couche cornée.

C. Couche granuleuse. — La couche granuleuse (*stratum granulosum* de Unna) se compose (fig. 619, 3) de deux ou trois rangées de cellules aplaties suivant la surface de la peau. Elles renferment à leur centre un noyau aplati dans le même sens et plus ou moins atrophié. Mais ce qui caractérise avant tout ces cellules, c'est la présence, dans leur intérieur, de granulations spéciales qui se colorent vivement, soit par le carmin, soit par l'hématoxyline. Ces granulations qui, au niveau de la coupe, s'échappent de la cellule pour former des plaques irrégulières, sont liquides : la substance qui les constitue a reçu de Ranvier le nom d'*éléidine*.

Il est à remarquer que les granulations d'éléidine, toute petites encore dans les cellules profondes de la couche granuleuse, sont plus volumineuses dans les cellules moyennes, plus volumineuses encore dans les cellules les plus superficielles : dans ces dernières, leur diamètre atteint jusqu'à 20 μ. L'apparition de l'éléidine au sein des cellules de la couche granuleuse se fait donc, comme le remarque fort judicieusement Ranvier, d'une manière graduelle mais continue, comme dans les processus glandulaires. Les cellules en question acquièrent ainsi la signification de véritables cellules sécrétoires. Quant à son rôle, l'éléidine paraît être l'agent actif de la kératinisation, d'où le nom de *couche kératogène*, qui a été donné par Ranvier à la couche granuleuse.

D. Couche transparente. — Cette couche (*stratum lucidum* de Œhl) se présente sur les coupes sous la forme d'une bande transparente, située immédiatement au-dessus de la couche granuleuse et, au premier coup d'œil, entièrement homogène (fig. 619, 4). L'examen microscopique y décèle, comme dans les précédentes couches, des cellules épidermiques, mais des cellules épidermiques qui présentent ici un aspect tout spécial : fortement aplaties, elles affectent chacune la forme d'une lame mince disposée parallèlement à la surface du tégument externe. Leur noyau est profondément atrophié. Les piquants protoplasmiques, déjà très rares et très irréguliers sur les cellules de la couche granuleuse, ont ici complètement

disparu. Quant au corps cellulaire lui-même, quoique imprégné encore d'éléidine, il est maintenant dur, desséché et transparent comme du verre.

E. Couche cornée. — La couche cornée (*stratum corneum*), la plus superficielle de l'épiderme (fig. 619, 5), se compose de cellules affectant la forme de lamelles fort minces et régulièrement étagées suivant leurs faces. L'éléidine a complètement disparu de leur surface comme de leur intérieur : leur kératinisation est parfaite. On admet généralement que les lamelles épidermiques de la couche cornée ne possèdent pas de noyau et on a même émis l'hypothèse que la disparition de cet élément histologique pourrait bien être le résultat d'un phénomène d'*autodigestion* cellulaire. Contrairement à cette opinion, les observations récentes de Retterer (*C. R. Acad. des Sc.*, 1883) tendent à démontrer que le noyau existe réellement dans les cellules du stratum corneum et que, s'il est difficile de le voir, c'est qu'il se trouve entouré d'une coque de kératine qui le rend pour ainsi dire inaccessible aux principes colorants. Il suffirait, en effet, pour le mettre en évidence, de traiter préalablement l'épiderme par les alcalins dilués et de le colorer ensuite suivant les procédés ordinaires.

Comme nous l'avons fait remarquer au début de ce paragraphe, toutes les cellules de l'épiderme sont originellement identiques, et les formes variées qu'elles revêtent successivement, au fur et à mesure qu'elles s'éloignent de leur lieu d'origine, correspondent chacune à un état particulier de leur évolution. Les cellules de la couche basilaire ou génératrice, manifestement allongées dans le sens vertical, prennent la forme sphéroïdale en passant dans le corps muqueux de Malpighi. Puis, elles s'aplatissent peu à peu, parallèlement à la surface de la peau, pour constituer les deux ou trois assises du stratum granulosum. Elles s'aplatissent encore dans le stratum lucidum et ne sont plus, dans la couche cornée, que de simples lamelles dures et fort minces. Enfin, les plus superficielles de ces lamelles (*couche desquamante* de Renaut), impropres désormais à des fonctions animales, se détachent de l'épiderme et, comme les éléments morts, tombent dans le milieu extérieur : c'est la desquamation physiologique. Les cellules constitutives de l'épiderme évoluent donc sans cesse, et, dans chaque couche, elles sont remplacées, au fur et à mesure qu'elles vieillissent, par des cellules plus jeunes, lesquelles revêtent peu à peu leurs caractères et, à leur tour, passent dans les couches plus superficielles pour faire place à d'autres. C'est ainsi que l'épiderme est le siège d'une rénovation toujours continue, et, en voyant cette cellule épidermique parcourir successivement tous les stades qui la conduisent de la forme cylindrique à l'état de simple lamelle desquamante, on ne peut s'empêcher de songer aux différentes périodes évolutives de l'animal tout entier, la période embryonnaire, la jeunesse, l'âge mûr, la sénilité et la décrépitude.

§ III. — Vaisseaux et nerfs de la peau

1° Vaisseaux sanguins. — Les artères destinées à la peau forment tout d'abord dans le tissu cellulaire sous-cutané, immédiatement au-dessous du derme, un premier réseau que l'on peut appeler le *réseau sous-dermique*. De ce réseau partent de nombreuses branches qui pénètrent dans l'épaisseur du derme, à travers les aréoles que nous présente la face inférieure de cette membrane. Après avoir abandonné des ramuscules aux glandes sudoripares, aux glandes sébacées et aux follicules pileux, elles viennent former au-dessous des papilles un deuxième

réseau, le *réseau sous-papillaire*, d'où s'échappent les vaisseaux propres des papilles ou *bouquets papillaires*.

A l'état le plus simple, le bouquet papillaire se compose d'une artère afférente et d'une veine efférente, réunies l'une à l'autre par un capillaire recourbé en forme d'anse (fig. 616). Du reste, les deux vaisseaux sont verticaux et cheminent parallèlement ou bien se contournent en huit de chiffre, à la manière des vaisseaux ombilicaux. Dans les papilles volumineuses, l'artère afférente donne naissance, non pas à un capillaire unique, mais à plusieurs capillaires, lesquels se disposent en arcades comme précédemment et viennent s'ouvrir ensuite dans la veine efférente, soit à son sommet, soit sur différents points de son trajet.

Les veinules issues des papilles se jettent tout d'abord dans un réseau veineux sous-papillaire. Puis, traversant le derme, elles recueillent de nombreux affluents provenant des follicules et des glandes et, finalement, viennent s'aboucher dans les veines sous-cutanées.

2° Vaisseaux lymphatiques. — Comme les vaisseaux sanguins, les vaisseaux lymphatiques forment à la base des papilles un réseau à mailles très serrées, qui présente son maximum de développement à la paume des mains, à la plante des pieds, à la face palmaire des doigts et à la face plantaire des orteils. Au réseau sous-papillaire aboutissent les lymphatiques des papilles. Chaque papille ne possède généralement qu'un seul lymphatique : il occupe le centre de celle-ci, chemine parallèlement à son axe et se termine à sa partie moyenne, tantôt par un cul-de-sac, tantôt par une extrémité effilée ou bien encore par un anneau semblable à un anneau de clef (Ranvier).

Dans le réseau lymphatique sous-papillaire se rendent encore un certain nombre de vaisseaux lymphatiques, issus des glandes de la peau et des follicules pileux.

Ce réseau donne naissance à son tour à de nombreux troncules qui, après avoir traversé le derme, viennent grossir les troncs lymphatiques du tissu cellulaire sous-cutané.

L'épiderme est entièrement dépourvu de vaisseaux. Les liquides nutritifs, issus des réseaux vasculaires du derme, y circulent dans la substance molle du ciment intercellulaire, baignant les cellules épidermiques sur tout leur pourtour et leur abandonnant les matériaux nécessaires à leur entretien et à leur rénovation. Mais ce n'est pas là le seul mode de nutrition de l'épiderme. Il est admis aujourd'hui (Ranvier, Renaut) que les globules blancs passent du derme dans l'épiderme et, grâce à leurs mouvements amiboïdes, cheminent de proche en proche dans les interstices du stratum malpighien, où ils apparaissent sous la forme de corps étoilés. Eux aussi sont pour les cellules épidermiques des agents vecteurs de matériaux nutritifs : ils leur apportent notamment l'oxygène, le pigment, la graisse et le glycogène. On ne sait pas encore bien exactement ce que deviennent les globules blancs qui ont ainsi émigré dans l'épiderme : il est probable qu'ils sont rejetés dans le milieu extérieur avec les lamelles de la couche desquamante.

3° Nerfs et terminaisons nerveuses. — Les nerfs destinés à la peau sont fort nombreux et s'y terminent suivant les modalités les plus diverses. Les uns, s'arrêtant dans le tissu conjonctif sous-dermique, se terminent par des renflements ovalaires, connus sous le nom de *corpuscules de Pacini*. D'autres, et c'est le plus grand nombre, pénètrent dans le derme. D'autres, enfin, traversent la membrane basale et viennent se terminer dans l'épiderme. Nous étudierons successivement : 1° les *terminaisons nerveuses sous-dermiques ;* 2° les *terminaisons nerveuses intra-dermiques;* 3° les *terminaisons nerveuses intra-épidermiques.*

A. Terminaisons nerveuses sous-dermiques, corpuscules de Pacini. — Les corpuscules de Pacini, ainsi appelés du nom de l'anatomiste qui, en 1836, les a le premier étudiés au microscope, avaient été déjà observés par Vater en 1741, d'où le nom de *corpuscules de Vater* que leur donnent certains anatomistes.

a. *Forme et répartition topographique.* — Les corpuscules de Pacini ou de Vater sont de petits corps ovoïdes, opalins et nacrés, qui sont comme suspendus aux extrémités des ramuscules nerveux sensitifs. Ils mesurent de 1 à 5 millimètres de longueur. On les rencontre à peu près dans toutes les régions du tégument externe ; mais ils sont toujours abondants aux doigts et aux orteils, particulièrement sur la troisième phalange. RAUBER a pu en compter, pour une moitié du corps, jusqu'à 1051, ainsi répartis :

Sur l'épaule	12
Sur l'avant-bras et l'extrémité inférieure du bras	161
Sur la main	414
Sur la hanche	5
Sur la jambe et l'extrémité inférieure de la cuisse	138
Sur le pied	275
Sur une moitié du tronc	46
TOTAL	1051

Les corpuscules de Pacini n'appartiennent pas exclusivement aux nerfs de la peau. On les trouve encore sur le trajet des nerfs intercostaux, sur les nerfs articulaires, sur les nerfs des os et jusque dans le mésentère où ils atteignent parfois leur plus haut degré de développement.

b. *Structure.* — Envisagés au point de vue de leur structure, les corpuscules de Pacini se composent essentiellement d'une coque périphérique de nature conjonctive et d'une cavité centrale (fig. 620). — L'*enveloppe conjonctive*, toujours très épaisse, fait suite au périnèvre du nerf. Comme le périnèvre, elle est constituée par une série de lamelles concentriques ou capsules, présentant sur chacune de leurs faces un revêtement endothélial, que met nettement en évidence l'imprégnation d'argent. Les capsules elles-mêmes se composent de fibres conjonctives séparées par de la substance amorphe. Ces fibres, du reste, sont longitudinales ou annulaires : les fibres longitudinales sont plus nombreuses que les fibres annulaires dans les capsules profondes et dans les capsules superficielles ; les fibres annulaires, au contraire, prédominent dans les capsules de la partie moyenne du corpuscule (RANVIER). — La *cavité centrale* du corpuscule de Pacini, allongée suivant le grand axe du corpuscule, est connue

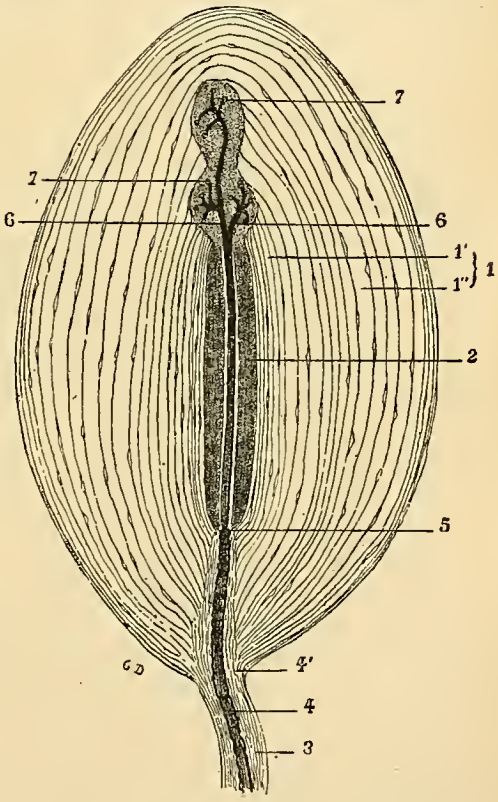

Fig. 620.
Un corpuscule de Pacini, coupé suivant son grand axe.

1, enveloppe conjonctive du corpuscule, avec 1', ses capsules internes, 1'', ses capsules externes. — 2, massue centrale (*Innenkolben*), avec ses éléments cellulaires (*Kolbenzellen*). — 3, nerf afférent du corpuscule. — 4, son périnèvre, se continuant en 4' avec l'enveloppe conjonctive. — 5, entrée du nerf dans la massue centrale. — 6, ses ramifications terminales. — 7, boutons terminaux.

sous le nom de *massue centrale* (*Innenkolben* des anatomistes allemands). Elle est constituée en majeure partie par des éléments cellulaires, les *cellules de la massue* (*Kolbenzellen*), que W. Krause considère comme une espèce particulière de cellules conjonctives. Ranvier, tout en admettant l'existence des cellules de la massue, estime qu'elles ne forment pas à elles seules toute la massue centrale et qu'à ces cellules viennent se joindre des fibres à direction longitudinale.

c. *Rapports avec le nerf.* — Voyons maintenant quels sont les rapports des corpuscules de Pacini avec leurs nerfs afférents. La fibre nerveuse aborde le corpuscule de Pacini par l'un de ses pôles, traverse directement son enveloppe et arrive à la massue centrale. Jusque-là, elle a conservé sa myéline. Elle s'en dépouille à ce niveau et, réduite désormais à l'état de cylindraxe, elle s'élève vers l'extrémité opposée de la massue, où elle se divise et se subdivise en un certain nombre de ramifications. Chacune de ces ramifications, après un trajet plus ou moins flexueux, se termine par un petit renflement ou bouton.

d. *Vaisseaux.* — Les corpuscules de Pacini possèdent des vaisseaux sanguins qui leur appartiennent en propre. Ces vaisseaux, comme l'a établi Ranvier, se disposent en un réseau capillaire dans les capsules les plus superficielles, tandis qu'ils forment des anses simples dans les capsules profondes.

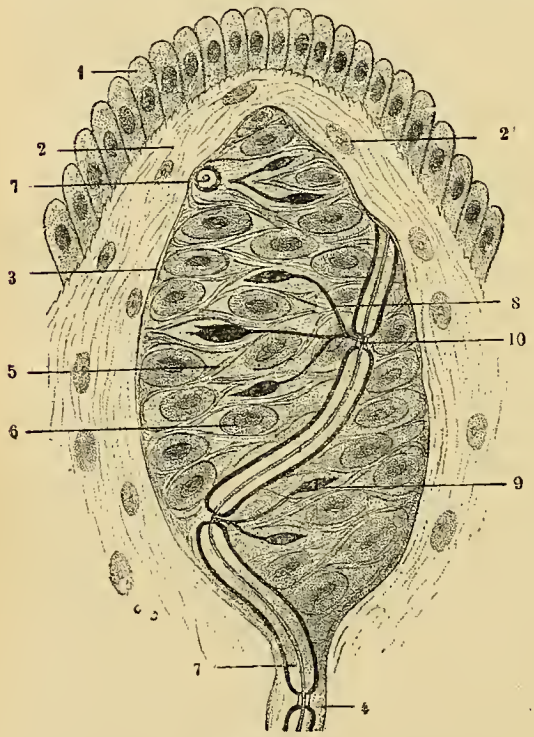

Fig. 621.

Corpuscule du tact, vu sur une coupe longitudinale (*demi-schématique*).

1, couche génératrice de l'épiderme. — 2, papille, avec 2', ses noyaux du tissu conjonctif. — 3, gaine fibreuse du corpuscule. — 4, gaine du nerf. — 5, cloisons de la charpente du corpuscule. — 6, cellules propres du corpuscule (*cellules interstitielles* ou *tactiles*). — 7, nerf afférent, revêtu de myéline. — 8, cylindraxe nu. — 9, disque tactile. — 10, bouquet de cylindraxes nus partant d'un étranglement annulaire.

B. Terminaisons nerveuses intradermiques, corpuscules de Meissner. — Les filets nerveux destinés au derme se divisent, dans l'épaisseur de cette membrane, en ramuscules de plus en plus ténus et viennent se perdre, en partie dans les glandes et les follicules pileux (voy. plus loin), en partie dans des appareils spéciaux affectés au sens du tact et connus sous le nom de *corpuscules du tact.*

a. *Forme et répartition topographique.* — Les corpuscules du tact, encore appelés corpuscules de Meissner, se rencontrent exclusivement aux extrémités terminales des membres, sur la main et le pied, là où le sens du tact semble s'être spécialisé chez l'homme : ils sont particulièrement abondants à la pulpe des doigts et des orteils. Au point de vue de leur disposition, ils se présentent sous la forme de petits corps olivaires, logés dans les papilles dermiques et les remplissant presque entièrement (fig. 616, 4).

Ils mesurent en moyenne 150 μ de longueur sur 40 μ de largeur et se disposent

toujours, au centre de la papille, d'une façon telle que leur grand axe est perpendiculaire à la surface générale de la peau. De leurs deux extrémités ou pôles, l'externe est dirigée du côté de la membrane basale et confine le plus souvent à cette membrane sans la traverser jamais ; l'interne repose sur le derme comme la papille elle-même et se met en rapport avec un tube nerveux, son *tube nerveux afférent*. Ce tube nerveux, encore entouré de sa myéline, s'applique à la surface extérieure du corpuscule, décrit autour de lui plusieurs tours de spire et finalement disparaît dans son épaisseur. Nous verrons tout à l'heure comment il s'y termine.

b. *Structure.* — Chaque corpuscule de Meissner, envisagé au point de vue de sa structure, se compose d'une enveloppe conjonctive, de la face profonde de laquelle se détache un système de cloisons transversales, qui se dirigent vers l'intérieur du corpuscule et le divisent en un certain nombre de loges superposées (fig. 621). Ces loges renferment de nombreuses cellules, *cellules interstitielles* ou *tactiles*, superposées dans le même sens que les loges elles-mêmes, mais ne les remplissant pas entièrement : entre elles, en effet, se trouvent des espaces libres.

c. *Rapport avec le nerf.* — Quant au tube nerveux que nous avons vu pénétrer dans l'épaisseur du corpuscule, il se dépouille de sa myéline au niveau d'un segment inter-annulaire, et son cylindraxe se résout bientôt après en un certain nombre de rameaux dont l'ensemble forme une arborisation terminale. Chacun

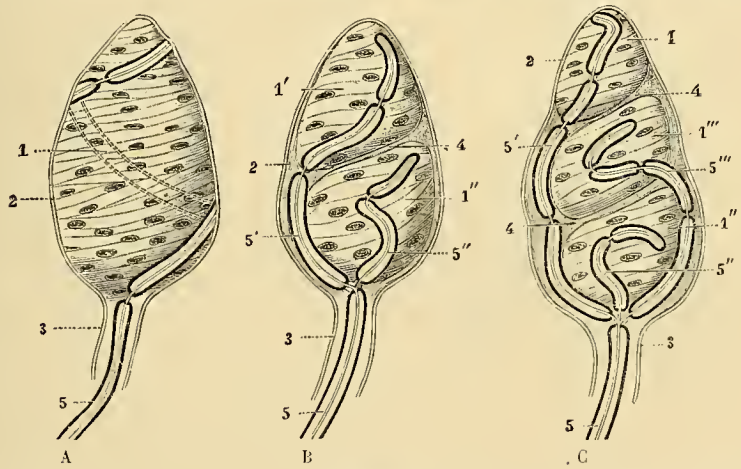

Fig. 622.

Trois corpuscules du tact : A, corpuscule unisegmentaire ; B, corpuscule bisegmentaire ; C, corpuscule trisegmentaire (*schématique*).

1, segment unique. — 1', segment supérieur d'un corpuscule composé. — 1'', segment inférieur. — 1''', segment moyen. — 2, gaine du corpuscule. — 3, gaine du nerf. — 4, cloisons formées par la gaine du corpuscule. — 5, nerf afférent. — 5', nerf du segment supérieur. — 5'', nerf du segment inférieur. — 5''', nerf du segment moyen.

des rameaux de l'arborisation se termine ensuite, soit par un renflement olivaire, soit par un renflement aplati en forme de disque. Mais, quelle que soit leur forme, ces renflements terminaux occupent toujours les espaces que ménagent entre elles les cellules interstitielles ci-dessus décrites et doivent être soigneusement distingués de ces dernières. Contrairement à l'opinion émise par Merkel, aucun filament cylindraxile ne se rend aux cellules interstitielles : conséquemment, ces cellules ne sauraient être considérées comme étant des cellules nerveuses ganglionnaires. Ce sont, pour Renaut, de simples cellules conjonctives, et, pour Ranvier, des cellules du mésoderme qui se seraient différenciées en vue d'une adaptation spéciale.

d. *Corpuscules composés.* — Le corpuscule que nous venons de décrire est le *corpuscule simple,* c'est-à-dire un corpuscule constitué par un seul segment. A côté de ces corpuscules uni-segmentaires s'en trouvent d'autres, dits *corpuscules composés,* qui se composent de deux ou trois segments superposés (fig. 622, B et C). Les différents segments des corpuscules pluri-segmentaires présentent la même structure que le corpuscule simple : chacun d'eux reçoit un tube nerveux à myéline, lequel se termine dans sa masse suivant la modalité ci-dessus indiquée.

C. Terminaisons nerveuses intra-épidermiques. — En 1868, Langherans a signalé dans le stratum malpighien des cellules ramifiées qui, contrairement aux éléments constitutifs de l'épiderme, se colorent énergiquement sous l'action du chlorure d'or et qu'il n'hésite pas à considérer comme des cellules nerveuses. Ces cellules, du reste, donnent naissance à de nombreux prolongements en tout semblables à des fibrilles nerveuses terminales. Les cellules et les fibrilles de Langherans ont été retrouvées après lui par bon nombre d'histologistes, notamment par Eberth, par Merkel, par Arnstein, par Ranvier, etc. Mais, si le fait anatomique lui-même n'est pas contestable, l'interprétation qu'il comporte est bien différente de celle qui a été donnée par Langherans.

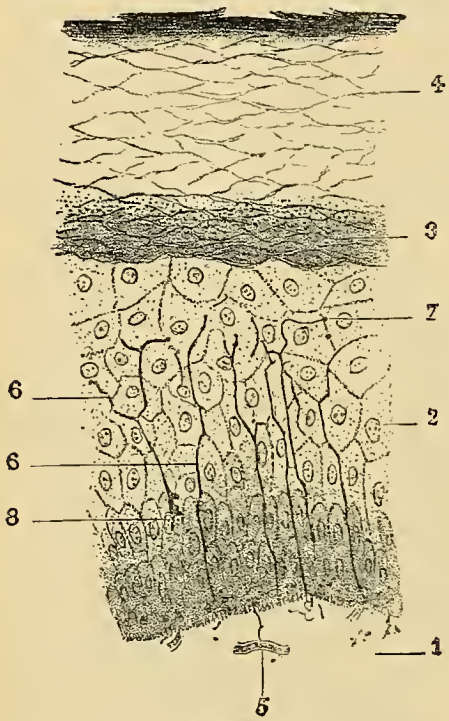

Fig. 623.

Coupe verticale de la peau de la pulpe du doigt, après l'action du chlorure d'or (d'après Ranvier).

1, derme. — 2, corps muqueux. — 3, stratum granulosum. — 4, couche cornée. — 5, nerf afférent. — 6, fibrilles nerveuses intra-épidermiques. — 7, boutons nerveux terminaux. — 8, une cellule de Langherans.

Les fibrilles sont bien de nature nerveuse ; mais elles ne procèdent pas des éléments cellulaires sus-indiqués. Elles s'échappent du réseau nerveux du derme, traversent la membrane basale à l'état de cylindraxes nus et cheminent alors dans le stratum malpighien. Après un trajet irrégulier et plus ou moins sinueux, pendant lequel elles se divisent et s'anastomosent, elles se terminent par des extrémités libres légèrement renflées au-dessous du stratum granulosum (fig. 623). Aucune d'elles ne dépasse cette couche.

Quant aux cellules elles-mêmes, elles ne sont plus considérées aujourd'hui (Arnstein, Ranvier) que comme de simples cellules migratrices qui, comme nous l'avons vu plus haut, ont passé du derme dans l'épiderme pour apporter aux éléments de ce dernier les matériaux nécessaires à leur entretien et à leur rénovation. Si ces cellules présentent avec les fibrilles nerveuses des rapports de situation assez immédiats pour qu'on ait pu voir dans ces fibrilles une émanation directe du corps cellulaire, c'est que les cellules migratrices, en cheminant de bas en haut dans le stratum malpighien, ont suivi les interstices occupés par les fibrilles nerveuses. Les deux éléments histologiques sont contigus, mais non continus.

A consulter, au sujet de la structure de la peau : Grefberg, *Die Haut und deren Drüsen in ihrer Entwicklung*, Mitth. aus dem embryol. Institut. in Wien. 1883 ; — Flemming, *Zur Kenntniss der Regeneration der Epidermis beim Säugethier*, Arch. f. mikr. Anat. Bd. XXIII, 1884 ; — Ranvier, *De l'éléidine et de la répartition de cette substance dans la peau, la muqueuse buccale et la muqueuse œsophagienne des vertébrés*, Arch. de Phys., 1884 ; — Riehl, *Zur Kenntniss des Pigmentes im menschlichen Haare*, Vierteljahrsschr. f. Dermatol. u. Syphilis, 1884 ; — Unna, *Ueber das Pigment der menschlichen Haut*, Monatschr. f. prakt. Dermatol., IV, 1885 ; — Minot, Sedgwick, *Structure of the human skin*, American Naturalist, Jnne, 1886 ; — Behn, *Studien über die Hornschichte der menschl. Oberhaut, speciellüber die Bedeutung des stratum lucidum*, Kiel, 1887 ; — Blaschko, *Beiträge z. Anatomie der Oberhaut*, Arch. f. mikrosk. Anat., Bd. XXX, 1887 ; — Reinke, *Untersuchungen über die Horngebilde der Säugethierhaut*, Arch. f. mikrosk. Anat., Bd. XXX, 1887 ; — Renaut, *Sur l'évolution épidermique et l'évolution cornée des cellules du corps muqueux de Malpighi*, Compt. rend. hebd. de l'Acad. d. Sc., t. 104, 1887 ; — Fria, *Recherches sur la peau du nègre*, Lavori eseguiti nell' instituto fisiolog. di Napoli, fasc. II, 1888 ; — Buzzi, *Keratohyalin und Eleïdin*, Monatsschr. f. prakt. Dermatol., 1888 ; — Zander, *Der Bau der menschlichen Epidermis*, Arch. f. Anat. u. Phys., Anat. Abth. 1888 ; — Blaschko, *Ueber den Verhornungsprocess*, Arch. f. Anat. u. Phys. Physiol. Abth., 1889 ; — List, *Zur Herkunft des Pigments in der Oberhaut*, Anat. Anz. 1889 ; — Pavloff, *Entstehung und Schicksale des Keratohyalins vor und nach der Geburt*, Monatshefte f. prakt. Dermatolog., Bd. IX. 1889 ; — Wermann, *Beiträge zur Lehre vom Hautpigment*, Verhandl. d. deutsch. dermatol. Gesellsch., I Congr. zu Prag, 1889 ; — Beddoe, *Observations on the nature, colour of the skin in certain oriental races*, Journ. of Anthrop., 1890 ; — Hotzen, *Beitr. z. Lehre von der Veehornung inneren Epithelien*, Inaug. Diss., Kiel, 1890 ; — Selhorst, *Ueber das Keratohyalin u. d. Fettgehalt der Haut*, Diss. Berlin, 1890 ; — Caspary, *Ueber dem Ort der Bildung des Hauptpigments*, Arch. f. Dermat. 1891 ; — Kromayer, *Vorschlag zu einer neuen Eintheilung der Haut*, Monatsh. f. prakt. Dermat., 1891 ; — Du même, *Lymphbahnen u. Lymphcirkulation der Haut*, Monatsh. f. prakt. Dermatol., 1891 ; — Schmidt, *Ueber die Altersveränderungen der elastichen Fasern in der Haut*, Arch. f. path. Anat. u. Physiol., 1891 ; — Kölliker, *Ueber die Entstehung des Pigmentes in den Oberhautgebilden*, Zeitschr. f. wissench. Zool. Bd. XIV ; — Löwy, *Beitr. z. Anat. u. Physiol. der Oberhaut*, Arch. f. mikr. Anat., 1891 ; — Jarisch, *Ueber die Anat. u. Herkunft des Oberhaut u. Haarpigmentes beim Menschen u. d. Saügetieren*, Arch f. Dermat., 1891 ; — Du même, *Ueber die Bildung des Pigments in den Oberhautzellen*, Arch. f. Dermat., 1892 ; — Gostreich. *Die Durchsichtigkeit d. menschl. Haut*, Dissert., Erlangen, 1891 ; — Behn, *Studien über die Verhornung der menschl. Oberhaut*, Arch. f. mikr. Anat., 1892 ; — Behrens, *Zur Kenntniss d. subepithelialen elastichen Netzes der Haut.*, Dissert. Rostock, 1892 ; — Grosse, *Ueber Keratohyalin u. Eleidin und ihre Beziehung zum Verhornungsprozess*, Dissert., Königsberg. 1892 ; — Kromayer, *Die protoplasmafaserung der Epithelzelle*, Arch. f. mikr. Anat., 1892 ; — Zenthœffer. *Topographie des elastischen Gewebes innerhalb der Haut der Erwachsenen* Unna, Dermat. Studien, 1892 ; — Schein, *Das Wachstum der Haut u. des Haare des Menschen*, Arch. f. Dermat., 1892.

Sur les papilles dermiques et sur les terminaisons nerveuses dans la peau, lisez parmi les travaux récents : Merkel, *Ueber die Endigung der sensiblen Nerven in der Haut der Wirbelthiere*, Rostock, 1880 ; — W. Krause, *Die Nervenendigung innerhalb der terminalen Körperchen*, Arch. f. mikr. Anat., t. XIX ; — Flemming, *Zur Kenntniss der sensiblen Nervenendigung*, ibid., t. XIX ; — Lewinski, *Ueber die Furchen und Falten der Haut*, Virchow's Arch., 1883 ; — Kollmann, *Der Tastapparat der Hand der menschl. Rassen und der Affen*, Hamburg, 1883 ; — Du même, *Der Tastapparat des Fusses von Affen und Menschen*, Arch. f. Anat. u. Phys., 1885 ; — Klaatsch, *Zur Morphologie der Tastballen der Saügethiere*, Morph. Jahrb., 1888 ; — Ranvier, *Techn. microsc.*, 2e édit., 1889 ; — Hartenstein, *Die topographische Verbreitung der Vaterschen Körperchen beim Menschen*, Inaug. Dissert., Dorpat, 1889 ; — Pianese, *La natura della clava centrale e le diverse forme della fibra nervosa nei corpuscoli Pacini-Vater del mesentere del gatto*, etc., Giorn. internaz. d. Sc. med., 1896 ; — Dogiel, *Die Nervenendigungen in Tastköperchen*, Arch. f. Anat., 1891 ; — van Gehuchten, *Les terminaisons nerveuses intra-épidermiques chez quelques mammifères*. La cellule, t. IX, 1893 ; — Tartuferi, *Sulla minuta anatomia dei corpuscoli di Pacini*, B. Sc., Bologna, 1893.

ARTICLE III

ANNEXES DE LA PEAU

Nous comprendrons sous ce titre d'annexes de la peau : 1° les *glandes sudoripares ;* 2° les *glandes sébacées ;* 3° les *ongles* ; 4° les *poils*.

Les glandes sudoripares et les glandes sébacées, bien que situées dans l'épaisseur du derme ou même au-dessous de lui, présentent à leur intérieur un revêtement épithélial qui dépend manifestement de l'épiderme.

Quant aux ongles et aux poils, ils sont entièrement constitués par des éléments de provenance épidermique et n'ont avec le derme que de simples rapports de voisinage. Les uns et les autres font partie du groupe des *phanères*, mot introduit dans la science par DE BLAINVILLE pour désigner l'ensemble des organes défensifs qui font saillie (de φανερὸς, évident) à la surface des membranes tégumentaires dermo-papillaires.

§ I. — GLANDES SUDORIPARES

Les glandes sudoripares ont pour fonction de sécréter la sueur et de la répandre à la surface de la peau.

1° Conformation extérieure. — Chacune d'elles (fig. 624) est constituée par un tube long et mince, dont l'une des extrémités s'ouvre à la surface libre de l'épiderme, tandis que l'extrémité opposée se termine en cul-de-sac. Suivi de son extrémité ouverte vers son extrémité fermée, ce tube est d'abord rectiligne ; puis il s'infléchit et se pelotonne sur lui-même, de façon à former une petite masse plus ou moins régulièrement sphéroïde. Cette dernière portion constitue le corps de la glande proprement dit, le *glomérule glandulaire*. La partie rectiligne qui en émane lui sert de canal excréteur et porte le nom de *canal sudorifère*.

2° Nombre. — Les glandes sudoripares sont fort nombreuses. SAPPEY, qui s'est appliqué à les compter chez l'homme, après LEUVENHOEK et EICHORN, en a rencontré 38 en moyenne pour une surface de 25 millimètres carrés, sur la presque totalité du corps. A la paume des mains et à la plante des pieds, elles sont beaucoup plus nombreuses : le même observateur en a compté 106 environ sur une surface de même étendue. En tenant compte de ces différentes évaluations, d'une part, et, d'autre part, de la superficie totale du tégument externe, SAPPEY est arrivé au chiffre de 2 000 000 comme représentant approximativement le nombre des glandes sudoripares de l'homme.

3° Répartition topographique. — Considérées au point de vue de leur répartition topographique, les glandes sudoripares existent sur presque tous les points de la surface cutanée. Elles sont pourtant très rares sur les paupières et sur la face externe du pavillon de l'oreille. Elles font même complètement défaut à la face antérieure des ongles, sur les petites lèvres, sur la portion inférieure des grandes lèvres, sur la face interne du prépuce, sur le gland. Elles seraient absentes également, d'après les recherches de ROBIN et de FICATIER (Th. de Paris, 1881), sur la peau des sourcils et sur les points de la peau du front, des joues et des ailes du nez où viennent s'insérer les muscles peauciers. Par contre, DESFOSSES a constaté leur présence dans la caroncule lacrymale.

4° Parties constituantes. — Ainsi que nous l'avons dit plus haut, les glandes sudoripares se composent de deux parties : le glomérule et le conduit excréteur :

a. *Glomérule.* — Le glomérule (fig. 624,5) occupe les couches profondes du derme ou même le tissu cellulaire sous-cutané. Pour le former, le tube glandulaire ne s'enroule pas sur lui-même d'une façon régulière, comme semble l'indiquer son nom. Il s'infléchit plutôt sur lui-même à plusieurs reprises et dans toutes les directions. Ces portions flexueuses se ramasent ensuite en une masse unique, à la constitution de laquelle ne préside aucun ordre, mais seulement le caprice.

Ainsi formé, le glomérule revêt les configurations les plus diverses : il est, suivant les cas, sphérique, pyramidal, conique, ovoïde, etc.

Au point de vue de leur volume, les glomérules sudoripares se distinguent en gros, moyens et petits. — Les *gros glomérules* occupent le creux de l'aisselle et l'aréole du sein. Leur diamètre mesure 1 millimètre, 2 millimètres et même plus. — Les *glomérules moyens* ont de 3 à 5 dixièmes de millimètre. — Les *petits glomérules*, enfin, descendent jusqu'à un dixième de millimètre. Les glomérules moyens et petits se rencontrent indistinctement sur tous les points de la surface cutanée.

Il est à remarquer que les glandes sudoripares sont plus développées dans les races nègres que dans les races blanches. Il ne faut voir là vraisemblablement qu'un produit de l'adaptation, les nègres habitant pour la plupart les zones tropicales et ayant pour ainsi dire constamment à lutter, par l'évaporation, contre les chaleurs torrides du milieu dans lequel ils vivent.

b. *Conduit excréteur*. — Le conduit excréteur fait suite au conduit glomérulaire, avec lequel il se continue sans ligne de démarcation extérieure. Une fois dégagé du glomérule, il se porte en dehors en suivant un trajet perpendiculaire à la surface extérieure de la peau. Il traverse ainsi successivement le derme et l'épiderme et vient s'ouvrir à la surface libre de cette dernière membrane par un petit orifice en forme d'entonnoir (fig. 624,6).

Dans le derme, le canal excréteur des glandes sudoripares décrit quelques flexuosités irrégulières et généralement peu étendues. Il est de règle qu'il sort du derme au niveau des dépressions interpapillaires. A la paume des mains et à la plante des pieds, où existent les crêtes dermiques (p. 810), il émerge au sommet de ces crêtes entre les deux rangées de papilles qui les surmontent (fig. 624,6).

Dans l'épiderme, le canal sudorifère se comporte différemment suivant que l'épiderme est épais ou mince. S'il est mince, le conduit est sensiblement rectiligne et se contente de s'infléchir légèrement en demi-spirale tout près de sa terminaison. Si l'épiderme est épais au contraire, comme cela s'observe à la paume des mains et à la plante des pieds, il décrit toute une série de tours de spire (10, 15, 20 et 30), autour d'un axe central imaginaire, qui continuerait la direction de son trajet primitif.

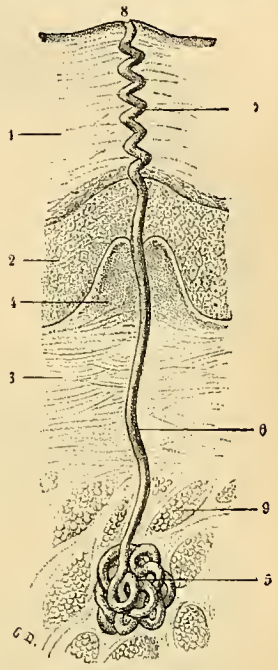

Fig. 624.
Glande sudoripare de la paume de la main.

1, épiderme (couche cornée). — 2, couche de Malpighi. — 3, derme. — 4, papille du derme, avec sa membrane basale. — 5, glomérule sudoripare. — 6, son canal excréteur. — 7, partie de ce canal qui traverse la couche cornée. — 8, son orifice à la surface du tégument. — 9, cellules adipeuses contenues dans le tissu-cellulaire sous-cutané.

5° Structure. — Les glandes sudoripares sont constituées dans toute leur étendue par des éléments anatomiques qui appartiennent, en partie au derme, en partie à l'épiderme. Leur structure varie, toutefois, dans le glomérule et dans le conduit excréteur.

A. Structure du glomérule. — Le tube glomérulaire, véritable organe sécréteur, est formé de dehors en dedans par une membrane propre, sur la face interne de

laquelle se disposent, en deux plans distincts, une couche musculaire et une couche épithéliale :

a. *Membrane propre.* — La membrane propre (*membrane limitante* de quelques auteurs) se présente sous la forme d'un liséré fort mince, transparent et entièrement amorphe (fig. 625,2). Elle se prolonge, comme nous le verrons tout à l'heure, sur le conduit excréteur et se continue plus loin avec la membrane basale que nous avons décrite à la limite du derme et de l'épiderme (fig. 619).

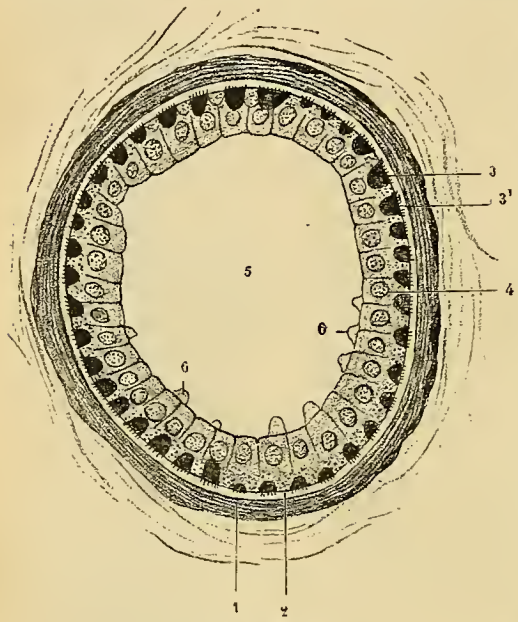

Fig. 625.

Coupe transversale du tube sécréteur d'une glande sudoripare de la pulpe du doigt de l'homme (d'après Ranvier).

1, tunique conjonctive. — 2, membrane propre. — 3, fibres musculaires, avec 3', leurs dents d'insertion sur la membrane propre. — 4, cellules glandulaires. — 5, lumière centrale du tube. — 6, gouttelettes d'une substance homogène se dégageant des cellules.

b. *Couche musculaire.* — La couche musculaire (fig. 625,3), directement appliquée contre la face interne de la membrane propre, est formée par des fibres musculaires lisses, disposées longitudinalement, c'est-à-dire parallèles au grand axe du tube glandulaire. Il est à remarquer, cependant, que ces fibres musculaires ne sont pas absolument longitudinales. Comme le fait observer Ranvier, elles sont légèrement obliques à l'axe du tube sudoripare, autour duquel elles décrivent des spires très allongées. Il résulte d'une pareille disposition que, « lorsqu'elles se contractent, elles diminuent à la fois leur longueur et leur calibre, remplissant ainsi le même rôle que les deux couches longitudinale et transversale que l'on observe dans d'autres canaux, l'intestin par exemple » (Ranvier). Nous ajouterons : 1° que les fibres musculaires sont unies à la membrane propre par une série de pointes ou de dents, qui rappellent exactement les pointes protoplasmiques que les cellules profondes de l'épiderme envoient dans l'épaisseur de la membrane basale du derme ; 2° que ces fibres musculaires ne sont pas contiguës, mais séparées les unes des autres par des espaces plus ou moins considérables, à travers lesquels les cellules glandulaires viennent se mettre directement en contact avec la membrane propre ; 3° qu'au point de vue embryogénique elles sont dues à la transformation des cellules épithéliales de la couche externe du bourgeon glandulaire ; ce sont donc des éléments musculaires d'origine ectodermique, contrairement aux autres muscles qui proviennent du mésoderme.

c. *Couche épithéliale.* — La couche épithéliale enfin (fig. 625,4) se compose d'une rangée unique de cellules prismatiques, transparentes, striées en long et renfermant à leur centre un volumineux noyau. Ce sont là les véritables cellules sécrétoires de la glande. Klein n'hésite pas à les comparer aux cellules sécrétoires des glandes salivaires et des glandes gastriques : comme ces dernières, en effet, elles produisent dans leur masse protoplasmique de nombreuses granula-

tions, lesquelles disparaissent, pendant la sécrétion, de la périphérie au centre.

d. *Tunique conjonctive.* — Ainsi constitué dans ses parties essentielles, le tube glomérulaire est entouré, sur tout son pourtour, d'une nappe de tissu conjonctif qui constitue pour lui une quatrième tunique, la tunique conjonctive (fig. 625,1).

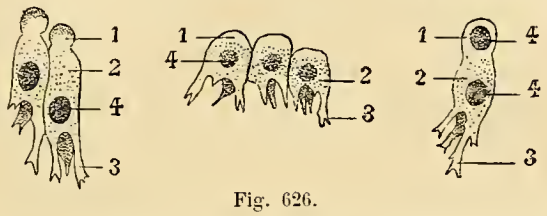

Fig. 626.

Cellules épithéliales du tube sudoripare (d'après Ficatier).

A, deux cellules isolées, avec des expansions basilaires très longues et dont la partie hyaline fait saillie en forme de gouttes au sommet des cellules. — B, cellules cubiques. — C, une cellule à deux noyaux.
1, zone hyaline. — 2, zone granuleuse. — 3, expansions basilaires. — 4, noyau.

Cette tunique conjonctive est toujours fort mince et se continue avec le stroma conjonctif qui enveloppe le glomérule.

B. Structure du conduit excréteur. — Les fibres musculaires ont complètement disparu sur le conduit excréteur des glandes sudoripares. Ce conduit, dont la structure est fort simple, se compose : 1° d'une tunique conjonctive et d'une membrane propre, continuant celles du conduit sécréteur du glomérule ; 2° d'une couche de cellules épithéliales, directement appliquées contre la membrane propre et s'y disposant en deux rangées. Les cellules de la rangée interne portent à leur surface libre une mince cuticule qui limite latéralement la lumière centrale du conduit sudorifère.

Le canal excréteur commence dans le glomérule lui-même et prend part à sa formation : il constitue environ le quart ou même le tiers du tube enroulé. Il en résulte que, sur les coupes de la peau passant par un glomérule (fig. 627,) on aperçoit nettement deux tubes distincts, le tube sécréteur et le tube excréteur, chacun avec les caractères histologiques qui lui sont propres.

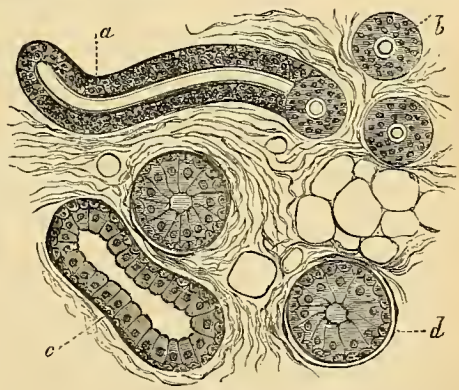

Fig. 627.

Coupe transversale de la peau de l'homme, passant au niveau d'un glomérule sudoripare (Klein).

a, un tube excréteur ou sudorifère, vu en coupe longitudinale. — *b*, le même, vu en coupe transversale. — *c*, un tube sécréteur ou sudoripare, vu en coupe longitudinale. — *d*, le même, vu en coupe transversale.

Au moment où le canal excréteur des glandes sudoripares quitte le derme pour passer dans l'épiderme, sa tunique conjonctive se confond peu à peu avec le tissu conjonctif des papilles. — Sa membrane propre se continue de même avec la membrane basale que nous avons vue s'étaler à la surface libre des papilles. — Seules, les cellules de sa couche épithéliale passent dans l'épiderme et contractent avec celles du stratum malpighien une union intime. Elles évoluent comme ces dernières et, comme elles, présentent déjà des gouttes d'éléidine au-dessous du niveau du stratum granulosum. Il semble, cependant,

que leur évolution est plus rapide que pour les cellules épidermiques en général (Ranvier).

6° Vaisseaux et nerfs. — a. *Vaisseaux sanguins.* — Les vaisseaux sanguins des glandes sudoripares, parfaitement décrits dès 1845 par Todd et Bowmann, forment autour du glomérule un réseau capillaire à mailles polygonales, dont la richesse tranche nettement sur la vascularisation pauvre du tissu conjonctif environnant. De ce réseau périglomérulaire partent des capillaires plus fins, qui pénètrent dans l'épaisseur du glomérule et se perdent sur le tube sudoripare. Il est à remarquer que ces capillaires ne traversent jamais la membrane propre. — Quant aux vaisseaux sanguins du canal excréteur proprement dit, ils proviennent souvent de deux sources : du réseau glomérulaire pour sa partie profonde ; du réseau sous-papillaire pour sa partie voisine de l'épiderme. D'après Heynold (*Virchow's Arch.*, t. LXI, 1874, p. 72), qui le premier a mis ce fait en lumière, ces deux systèmes vasculaires seraient indépendants l'un de l'autre.

b. *Lymphatiques.* — Les lymphatiques des glandes sudoripares viennent se jeter dans les troncs et troncules qui descendent du réseau sous-papillaire.

c. *Nerfs.* — Les excitations expérimentales du système nerveux déterminant des modifications considérables dans l'activité sécrétoire des glandes sudoripares, il est rationnel d'admettre à priori l'existence de nerfs qui leur appartiennent en propre et qui tiennent sous leur dépendance la sécrétion de la sueur. Déjà depuis longtemps, Sappey a signalé autour de chaque glande sudoripare un plexus nerveux presque aussi riche que le réseau sanguin. Ce réseau périglandulaire, constitué par des fibres dépourvues de myéline, a été signalé à nouveau par Tomsa, par Herrmann, par Ficatier, par Coyne. Ce dernier auteur a même décrit sur la face externe de la membrane propre des cellules spéciales, qui seraient distinctes du tissu conjonctif et dont les caractères histologiques rappelleraient entièrement ceux des cellules nerveuses périphériques. Mais si l'existence de fibres nerveuses destinées aux glandes sudoripares ne paraît pas douteuse, le mode de terminaison de ces fibres nous est encore inconnu. S'arrêtent-elles sur les vaisseaux et ne sont-elles alors que de simples fibres vaso-motrices ? ou bien, traversant la membrane propre, viennent-elles se perdre dans les éléments musculaires ou dans les éléments sécrétoires qui revêtent la face interne de cette membrane ? Ces deux questions ne peuvent être résolues que par de nouvelles recherches.

7° Glandes sudoripares spéciales. — Bien que réductibles par leur nature au type commun que nous venons de décrire, quelques glandes sudoripares méritent une description à part. Ce sont les *glandes axillaires*, les *glandes cérumineuses* et les *glandes de Moll*. Quant aux glandes spéciales qui ont été signalées par Gay dans la peau qui entoure l'anus (*glandes circumanales*), elles ont été vainement recherchées par Ficatier, qui estime, avec Heynold, que les glandes sudoripares de cette région ne diffèrent pas des glandes sudoripares ordinaires.

a. *Glandes sudoripares de l'aisselle.* — Les glandes sudoripares de l'aisselle se caractérisent tout d'abord par le volume considérable de leur glomérule, qui peut atteindre jusqu'à 3 et même 4 millimètres de diamètre. Le tube sécréteur lui-même est plus large que dans les glandes sudoripares ordinaires : il mesure en moyenne 1 ou 2 dixièmes de millimètre. La lumière du canal est, elle aussi, très large et se trouve limitée par une seule rangée de cellules épithéliales, parmi lesquelles Ficatier distingue trois formes : 1° des cellules cylindriques, allongées, mesurant $0^{mm},024$ à $0^{mm},036$ de longueur, sur une largeur extrêmement variable ; 2° dans

d'autres points, les cellules sont aplaties, ne dépassant pas 0mm,012 de hauteur; 3° enfin, la forme la plus ordinaire est celle d'éléments cubiques, dont la hauteur est d'environ 0mm,018 à 0mm,025. Quelle que soit sa forme, chacune de ces cellules nous présente deux zones : une zone basilaire, granuleuse, renfermant un noyau arrondi; une zone superficielle hyaline, qui, contrairement à la précédente, ne se colore pas par les réactifs.

Des glandes analogues aux glandes axillaires se rencontrent encore, disséminées au milieu des glandes sudoripares ordinaires : 1° dans la région inguino-crurale ; 2° sur la face externe des grandes lèvres ; 3° sur l'aréole du mamelon ; 4° sur les portions pileuses de la face et du cou.

b. *Glandes cérumineuses, cérumen.* — Les glandes cérumineuses, ainsi appelées parce qu'elles sécrètent le *cérumen*, appartiennent à la peau du conduit auditif externe. Ces glandes, comme l'a démontré Alzheimer, s'ouvrent primitivement dans les follicules pileux, tout comme les glandes sébacées. C'est là encore la disposition qu'on rencontre chez le nouveau-né. Puis, au cours du développement, leur orifice d'abouchement se déplace peu à peu vers la surface libre de la peau et, finalement, vient s'ouvrir sur cette surface après avoir perdu tout rapport de contact avec le follicule du poil. Cette migration graduelle de l'orifice extérieur des glandes cérumineuses se produit pour le plus grand nombre d'entre elles (72 pour 90 d'après Alzheimer) : il n'en est que quelques-unes qui, conservant leur état primitif, continuent à s'ouvrir dans le follicule pileux.

Le tube sécréteur des glandes cérumineuses est très irrégulier dans son calibre : son diamètre oscille, en effet, de 25 à 250 μ. Quant à sa structure, elle ne présente d'autres particularités que la présence, dans le protoplasma des cellules sécrétantes, de granulations jaunâtres ou brunes qui forment la base du cérumen.

On donne le nom de cérumen à cette matière onctueuse, de coloration jaunâtre et de saveur amère, qui s'amasse dans le conduit auditif externe. C'est le produit des glandes sudoripares, auquel s'ajoute, dans des proportions qu'il est difficile d'établir, le produit des glandes sébacées de la région. Pour certains auteurs, notamment pour Schwalbe, la matière grasse qui entre dans la composition du cérumen proviendrait des glandes sébacées et les glandes sudoripares ne lui fourniraient que sa partie liquide et ses granulations jaunes. Contrairement à cette assertion, Alzheimer a démontré l'existence de matières grasses dans l'épithélium sécréteur des glandes sudoripares et il admet, en conséquence, que ces dernières glandes élaborent, à elles seules, tous les principes constitutifs du cérumen.

Molle et semi-liquide quand elle est de sécrétion récente, la matière cérumineuse s'épaissit quand elle est exposée à l'air et prend alors la consistance et l'aspect de la cire. E. Chevalier, qui en a fait l'analyse chimique, lui attribue la composition suivante :

Eau	100
Matière grasse dissoute par l'éther (stéarine et oléine)	260
Savon de potasse soluble dans l'alcool	380
Savon de potasse soluble dans l'eau	140
Matière organique insoluble, à base de potasse	120
Chaux et traces de soude	indices
Total	1000

c. *Glandes de Moll.* — Signalées pour la première fois par Moll en 1857, et particulièrement bien décrites en 1877 par H. Sattler, ces glandes, au lieu d'être glomérulées comme les glandes sudoripares ordinaires, se présentent sous la forme

d'un canal très simple, contourné en zigzag ou en *S* italique. Elles occupent l'épaisseur des paupières et viennent s'ouvrir au niveau de leur bord libre, dans l'intervalle des cils. Il en existe une d'ordinaire entre deux cils. Leur longueur moyenne est de 450 μ (voy. *Paupières*).

Lorsqu'on suit dans leur développement les glandes sudoripares, on observe, dans les stades qui précèdent le pelotonnement d'où résulte le glomérule, toutes les formes que présentent les glandes de Moll. Aussi admet-on généralement que ces dernières sont de même nature que les glandes sudoripares et n'en diffèrent que parce qu'elles se sont arrêtées dans leur développement : ce sont des glandes sudoripares fixées à leur stade embryonnaire.

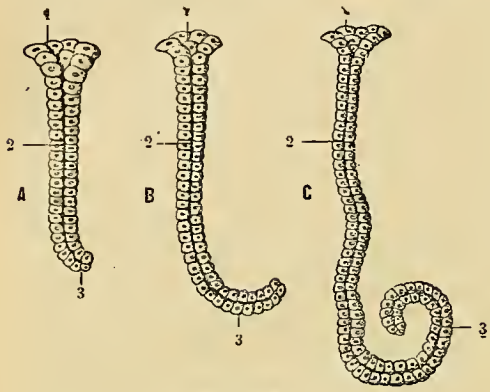

Fig. 628.
Développement des glandes sudoripares.
A, B, C, premier, second et troisième stades.
1, couche profonde de l'épiderme. — 2, canal excréteur de la glande. — 3, crosse (futur glomérule).

Du reste, malgré les différences profondes qu'elles présentent dans leur configuration extérieure, les glandes de Moll ont la même structure que les glandes sudoripares. Sattler a même rencontré dans leur partie profonde ou sécrétante une couche de fibres musculaires nettement caractérisées.

8° Sueur. — La composition chimique de la sueur a fait l'objet d'un assez grand nombre de recherches dont les résultats présentent quelques différences dues aux difficultés qu'on éprouve à recueillir à l'état de pureté le liquide sécrété par les glandes, à l'exclusion des déchets épidermiques et des produits altérés qui recouvrent la peau.

La sueur est un liquide aqueux, incolore, de réaction franchement acide, bien que Trumpy et Luchsinger (*Arch. f. g. Phys.*, XVIII, 1878) aient observé une réaction alcaline dans un cas de sudation provoquée par la pilocarpine. L'acidité de la sueur normale est due aux phosphates acides de soude et de potasse qu'on peut précipiter par l'alcool. Mais cette acidité disparaît rapidement pour faire place à une réaction alcaline par suite de la fermentation ammoniacale de substances organiques azotées, particulièrement de l'urée. C'est donc à tort que la plupart des auteurs attribuent l'acidité de la sueur physiologique aux acides gras d'origine sébacée. Sauf peut-être à la paume de la main, la sueur est constamment acide.

La sécrétion de la sueur est très variable suivant un grand nombre de conditions. A la température de 13°, au repos, Funke (*Moleschott's Untersuch. z. Naturlehre*, IV) a évalué la quantité excrétée à 53 grammes par heure. A la température de 27°,5, après un violent exercice, le poids de sueur s'élevait à 815 grammes, dans le même laps de temps. Chez l'adulte, on peut évaluer l'excrétion quotidienne à 1 kilogramme environ ; mais les chiffres réels s'écartent fréquemment de cette moyenne tout approximative.

En général, la proportion des corps solides en solution dans la sueur est en raison inverse du volume du liquide sécrété dans l'unité de temps ; d'où la variation du poids spécifique de 1004, chiffre habituellement admis pour représenter la densité de la sueur.

C'est Fourcroy qui, le premier, a signalé la présence de l'urée dans la sueur. Ce fait a été confirmé depuis par un grand nombre d'observateurs, dont les données quantitatives sont très divergentes. Favre évalue la quantité d'urée à 0gr,0428 par litre, Picard à 0gr,88, Funke à 1gr,55. Schottin n'en a pas trouvé trace. L'imperfection des procédés chimiques est la principale cause de ces différences que l'altération rapide de la sueur contribue aussi à expliquer.

Indépendamment de l'urée, Leube a signalé, parmi les matériaux azotés, une substance albuminoïde, provenant peut-être de la destruction des débris épidermiques. Favre a découvert dans la sueur humaine un autre composé quaternaire, auquel il a donné le nom d'*acide sudorique* et dont l'existence mériterait confirmation.

Au nombre des éléments organiques ternaires, on a signalé l'acide lactique et des graisses, mais ce fait n'a pas été suffisamment établi. Il n'en est pas de même des acides gras volatils (formique, acétique, propionique, butyrique), dont la présence est facile à mettre en évidence en traitant par une goutte d'acide sulfurique le résidu de l'évaporation de la sueur. La prédominance de tel ou tel de ces acides varie suivant les individus, les régions, l'alimentation, le régime et un grand nombre d'autres circonstances. Ce sont les acides gras qui donnent à la sueur des pieds ou des aisselles son odeur spéciale. Les odeurs particulières et très différentes qu'on perçoit dans les salles d'un hôpital ou d'un asile d'aliénés, et en général dans les locaux où se trouvent réunis un grand nombre d'individus soumis au même régime, n'ont pas d'autres causes que les variations quantitatives et qualitatives d'acides gras sudoriques (Ch. Bouchard).

La sueur renferme, en outre des sels minéraux : des chlorures de sodium et de potassium, des sulfates alcalins, des phosphates de soude, de potasse et peut-être de chaux.

En résumé, la sueur contient des matières fixes en proportions très variables, de 4 à 20 p. 100 et plus, dont on trouvera la liste ci-dessous, d'après une analyse de Favre :

Eau	995,573	p. 1000
Matières solides	4,427	—
Graisse	0,013	—
Lactates	0,317	—
Sudorates	1,562	—
Matières extractives indéterminées	0,005	—
Urée	0,042	—
Chlorure de sodium	2,230	—
Chlorure de potassium	0,024	—
Sulfates alcalins	0,011	—
Phosphates alcalins et terreux	traces.	

Comme l'urine, avec laquelle elle a tant d'analogies, la sueur peut entraîner des principes chimiques introduits dans l'organisme ou fabriqués par les tissus à l'état pathologique. Ainsi Bizio et Hofmann ont extrait l'indigo des sueurs bleues. D'autres auteurs ont observé des sueurs colorées quelquefois par les matières colorantes de la bile. Gamgee et Dewar ont trouvé la cystine. Semmola, Griesinger, Koch ont extrait et dosé le sucre dans la sueur des diabétiques. Après l'administration des médicaments ou des poisons, Schottin, Bergeron et Lemattre ont trouvé dans la sueur, l'iode, l'arsenic, le mercure, etc.

Voyez, au sujet des glandes sudoripares, Heynold, *Ueber die Knäueldrüsen des Menschen*, Virchow's Arch., LXI, 1874 ; — Coyne, C. R. Acad. des Sc., 1878 : — Herrmann, Soc. de biol., 1881 ; — Ficatier, *Etude anatomique des glandes sudoripares*. Th. Paris, 1881 ; — Ranvier, *Sur la struc-*

ture des glandes sudoripares, C. R. Acad. des Sc., 1869; — Alzheimer, *Ueber die Ohrenschmaldrüsen*, Inaug. Dissert., Würzburg, 1888; — Renaut, *Dispositif anatomique de l'excrétion des glandes sudoripares*, Ann. de Dermat., 1894.

§ II. — Glandes sébacées

Les glandes sébacées sont des glandes en grappe situées dans les couches superficielles du derme ; elles sécrètent une matière grasse, le *sebum* ou *matière sébacée*, qu'elles déversent ensuite soit dans un follicule pileux, soit directement à la surface de l'épiderme. Ces glandes, beaucoup moins nombreuses que les glandes sudoripares, se rencontrent sur toute l'étendue du tégument externe, à l'exception des régions suivantes : la paume des mains, la plante des pieds, la face palmaire des doigts et la face plantaire des orteils.

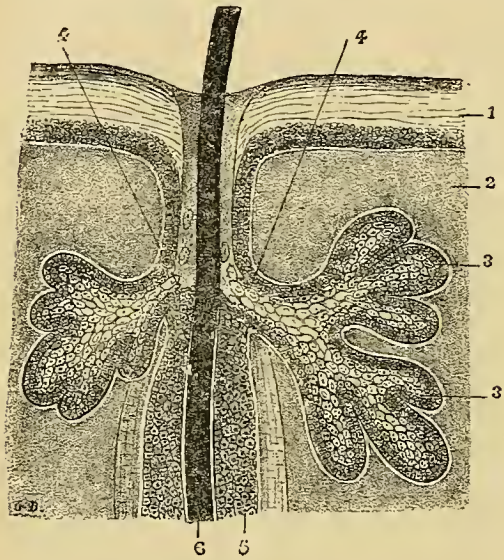

Fig. 629.

Glandes sébacées s'ouvrant, à litre d'annexe, dans un follicule pileux.

1, épiderme. — 2, derme. — 3, cul-de-sac de la glande sébacée. — 4, son canal excréteur. — 5, follicule pileux. — 6, poil.

1° Division des glandes sébacées d'après leurs rapports avec les poils. — Considérées dans leurs rapports avec les poils, les glandes sébacées peuvent être divisées en trois groupes :

a. *Premier groupe.* — Le premier groupe comprend les glandes qui s'ouvrent dans les follicules pileux, *glandes pileuses* (fig. 629). Ce sont de beaucoup les plus nombreuses : on en compte une seule ou deux pour chaque poil, quelquefois davantage. Quand il y en a deux, ce qui est la disposition la plus commune, ces deux glandes, égales ou inégales en volume, s'ouvrent ordinairement dans le follicule à la même hauteur et sur deux points diamétralement opposés. Quand il en existe un plus grand nombre, trois ou quatre par exemple, elles s'étagent les unes au-dessus des autres et s'ouvrent alors dans le follicule pileux à des hauteurs différentes ; ou bien, elles s'ouvrent toutes à la même hauteur, formant alors tout autour du follicule une sorte de couronne. — Il est à remarquer que le volume des glandes pileuses est presque toujours en rapport inverse avec le développement des poils auxquels elles sont annexées : relativement petites au niveau des poils complètement développés, les cheveux par exemple, elles sont beaucoup plus volumineuses au niveau de ces poils minces et courts connus sous le nom de poils de duvet.

b. *Second groupe.* — Le second groupe renferme les glandes sébacées qui s'ouvrent directement à la surface extérieure de la peau, sans présenter aucun rapport avec les poils (fig. 630). Ces glandes sont peu nombreuses et ne s'observent guère que sur les petites lèvres et sur l'aréole du mamelon. On sait que les glandes sébacées de l'aréole sont particulièrement développées pendant la période de la grossesse, constituant ainsi tout autour du mamelon une série d'élevures semi-

hémisphériques, bien connues des accoucheurs sous le nom de *tubercules de Montgommery*. — Quelques anatomistes signalent encore, au nombre des régions qui possèdent des glandes sébacées du second groupe, la face interne du prépuce et le sillon circulaire qui circonscrit la couronne du gland. Mais, contrairement à cette assertion, Cadiat et Ch. Robin (*Journ. de l'Anatomie*, 1874) affirment qu'ils n'ont jamais rencontré de glandes sébacées dans ces deux régions.

c. *Troisième groupe.* — Le troisième groupe de glandes sébacées tient le milieu entre les deux groupes précédents. Il est constitué par des glandes, ordinairement très volumineuses, qui s'ouvrent directement à la surface de la peau et qui renferment, à titre d'annexe, un follicule pileux minuscule. Ce follicule occupe le plus souvent l'espace compris entre deux lobules de la glande sébacée. Le poil rudimentaire qu'il contient pénètre dans le canal excréteur de la glande, le parcourt de dedans en dehors et s'échappe à l'extérieur par son orifice externe (fig. 631,6). Chaque glande sébacée du troisième groupe ne possède d'ordinaire qu'un seul follicule pileux. On en rencontre quelques-unes, cependant, qui en renferment deux : ils se disposent alors d'une façon variable, mais sont toujours très rudimentaires.

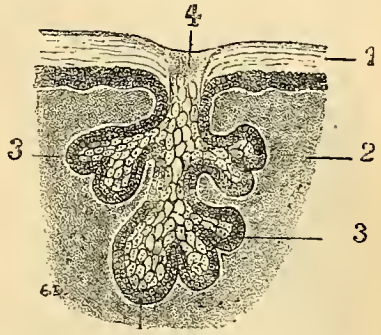

Fig. 630.

Glande sébacée indépendante des follicules pileux.

1, épiderme. — 2, derme. — 3, cul-de-sac glandulaire. — 4, canal excréteur.

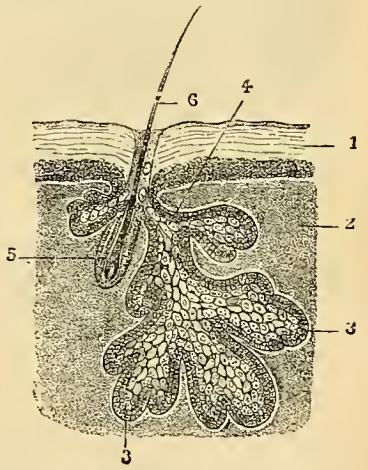

Fig. 631

Glande sébacée s'ouvrant à la surface de la peau et renfermant, à titre d'annexe, un poil rudimentaire.

1, épiderme. — 2, derme. — 3, cul-de-sac de la glande sébacée. — 4, son canal excréteur. — 5, follicule pileux. — 6, poil.

2° **Parties constituantes.** — Les glandes sébacées, avons-nous dit plus haut, sont des glandes en grappe. Elles présentent, comme telles, deux parties distinctes une partie sécrétante et un canal excréteur :

a. *Glande proprement dite.* — La partie sécrétante ou glande proprement dite se compose de culs-de-sac ou acini, arrondis ou piriformes, qui viennent s'ouvrir dans le canal excréteur. Le nombre de ces culs-de-sac varie pour chaque glande : quelques-unes sont réduites à un seul cul-de-sac ; d'autres en possèdent 10, 15, 20 et même plus. On conçoit dès lors que les glandes sébacées présentent, dans leurs dimensions, des variations fort étendues : les plus petites, celles qui n'ont qu'un seul cul-de-sac, mesurent en moyenne 70 μ de diamètre ; les glandes à culs-de-sac multiples atteignent jusqu'à 2 millimètres.

b. *Canal excréteur.* — Le canal excréteur, cylindrique ou infundibuliforme, fait suite aux culs-de-sac glandulaires et vient s'ouvrir, comme nous l'avons vu, après un trajet toujours très court, soit dans un follicule pileux, soit à la surface libre des téguments. Son diamètre, tout aussi variable que celui de la glande elle-même, mesure de 10 μ à 350 μ.

3° **Structure.** — Les glandes sébacées, comme les glandes sudoripares, se composent d'éléments qui appartiennent en partie au derme, en partie à l'épiderme. Il convient de les examiner séparément : 1° dans les culs-de-sac glandulaires; 2° dans le canal excréteur.

A. Structure des culs-de-sac glandulaires. — Les culs-de-sac des glandes sébacées se composent essentiellement d'une paroi propre, tapissée à son intérieur par des amas de cellules épithéliales :

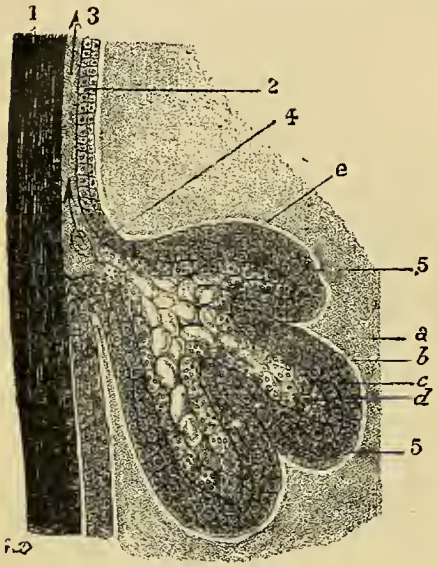

Fig. 632.

Une glande sébacée, coupée parallèlement à l'axe du poil (*demi-schématique*).

1, poil. — 2, follicule pileux. — 3, espace libre servant à l'écoulement de la matière sébacée (deux flèches placées dans cet espace indiquent la direction que suit la matière sébacée). — 4, canal excréteur de la glande. — 5, culs-de-sac glandulaires, avec : *a*, le derme ambiant ; *b*, la membrane propre ; *c*, les cellules épithéliales profondes ou périphériques ; *d*, les cellules moyennes ; *e*, les cellules centrales.

a. *Paroi propre.* — La paroi propre (632,*b*), appelée encore *membrane limitante*, est transparente et fort mince. Son épaisseur varie de 5 μ à 10 μ.

b. *Cellules épithéliales.* — Les cellules épithéliales (fig. 632, *c*, *d*, *e*) remplissent entièrement le cul-de-sac glandulaire. Ces cellules, qui sont une dépendance de l'épiderme au même titre que les cellules sécrétantes des glandes sudoripares, présentent ce caractère biologique particulier, qu'elles sécrètent au sein de leur protoplasma des gouttelettes huileuses revêtant à leur origine la forme de granulations sphériques, jaunâtres et fortement réfringentes. Au fur et à mesure que les cellules évoluent, les gouttelettes en question deviennent de plus en plus volumineuses et arrivent bientôt à remplir tout le corps cellulaire. Celui-ci, devenant lui aussi de plus en plus volumineux, finit par éclater, et met alors en liberté ses propres produits de sécrétion, qu'il est impuissant à contenir.

Cette description sommaire des cellules épithéliales qui remplissent les culs-de-sac glandulaires, nous explique nettement les différences d'aspect que nous pré-

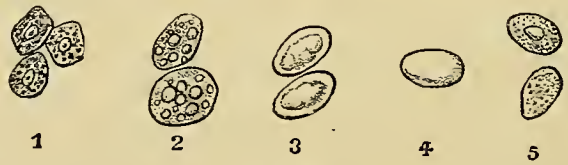

Fig. 633.

Types divers de cellules épithéliales contenues dans les culs-de-sac des glandes sébacées.

1, petites cellules polyédriques ne renfermant encore que quelques granulations graisseuses ; noyau très visible. — 2, cellules plus volumineuses renfermant de nombreuses granulations graisseuses : noyau peu ou point visible. — 3, cellules dont la graisse devient confluente : noyau entièrement masqué. — 4, cellules entièrement remplies de graisses. — 5, cellules dont la graisse s'est échappée en grande partie.

sentent ces cellules (fig. 633), suivant les points où on les examine. Celles qui sont directement appliquées contre la membrane propre sont petites, polyédri-

ques, sans granulations, avec un noyau central arrondi ou ovalaire. Celles qui viennent après, présentent déjà autour de leur noyau un certain nombre de granulations graisseuses. Plus loin encore, en se rapprochant du centre du cul-de-sac, les cellules nous présentent des granulations plus volumineuses, se pressant tout autour d'un noyau atrophié. Enfin, au centre même du cul-de-sac et dans le canal excréteur, nous ne rencontrons plus que des corps cellulaires remplis de gouttelettes graisseuses, des gouttelettes graisseuses libres et des corps cellulaires qui, ayant éclaté, sont maintenant vides et flétris.

B. Structure du canal excréteur. — Le canal excréteur des glandes sébacées se compose, lui aussi, d'une membrane propre, recouverte à son intérieur d'une ou plusieurs couches épithéliales. La membrane propre fait suite à celle du cul-de-sac et se continue, d'autre part, avec la membrane vitrée du poil pour les glandes pileuses, avec la membrane basale du derme pour les glandes qui s'ouvrent directement à la surface libre des téguments. Quant aux cellules épithéliales, elles se continuent avec les cellules du stratum malpighien et présentent les mêmes caractères que ces dernières.

4° Vaisseaux et nerfs. — Comme les glandes sudoripares, les glandes sébacées sont enveloppées par une couche de tissu conjonctif qui se confond peu à peu avec celui du derme : il sert de substratum a un réseau capillaire qui apporte à la glande les matériaux nécessaires à son fonctionnement. Les lymphatiques et les nerfs des glandes sébacées nous sont encore inconnus.

5° Matière sébacée. — La matière sébacée est un produit de consistance molle, de réaction acide, contenant de la graisse, de la caséine, de l'albumine, sans trace de sucre. La proportion d'eau est très variable. Quant aux acides qui entrent dans la composition des graisses, ils sont encore fort mal connus, bien que Schmidt ait signalé les acides butyrique, valérique et caprique.

Voici, du reste, l'analyse du contenu d'une loupe :

Eau	317
Débris épithéliaux et albumine	617,5
Graisse	41,6
Acides gras	12,1
Cendres	11,8
Total	1000,0

Chez le nouveau-né, la matière sébacée, qui forme une couche plus ou moins épaisse à la surface de la peau (*sebum*), présente une composition chimique un peu différente : elle contient, notamment, une proportion plus élevée d'eau et de graisse.

A voir, au sujet des glandes sébacées : Phillipson, *Bemerk. z. Histol. d. normalen Sekrectes der menschl. Talgdrüsen*, Monatshefte f. prakt. Dermatol., 1890.

§ III. — Ongles

Les ongles sont des productions épidermiques qui se présentent chez l'homme sous la forme de lames quadrilatères, blanchâtres et demi-transparentes, situées sur la face dorsale de la dernière phalange des doigts et des orteils. Ils font partie d'un système défensif, rudimentaire dans l'espèce humaine, mais très développé

chez un grand nombre de mammifères, où il constitue les griffes des carnivores, les cornes des ruminants, le sabot des ongulés, etc.

A. — Conformation extérieure

L'appareil unguéal se compose essentiellement de deux parties : 1° la formation épidermique elle-même ou *ongle proprement dit ;* 2° la partie du derme sur laquelle elle repose et qui joue à son égard le rôle d'un *organe producteur.*

1° Ongle proprement dit. — L'ongle proprement dit revêt la forme d'une lame cornée, qui est à peu près plane de haut en bas et fortement convexe dans le sens transversal. Il représente ainsi, dans son ensemble, un segment de cylindre creux. libre à son extrémité inférieure, enchâssé au contraire, à son extrémité supérieure et sur les côtés, dans un repli plus ou moins profond du derme cutané. On distingue à l'ongle trois parties qui sont, en allant de haut en bas, la racine, le corps, l'extrémité libre :

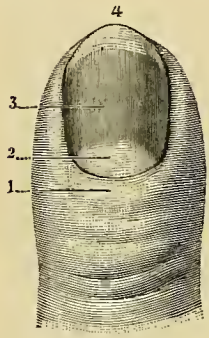

Fig. 634.

Ongle du pouce, vu par sa face dorsale.

1. repli cutané sus-unguéal. — 2. lunule. — 3. corps de l'ongle. — 4, bord libre.

a. *Racine.* — La racine (fig. 634) comprend toute cette partie de l'ongle qui est cachée dans la portion moyenne du repli dermique dont nous venons de parler. Elle est molle, flexible, élastique et se termine par un bord mince et finement dentelé.

b. *Corps de l'ongle.* — Le corps de l'ongle fait suite à la racine et s'étend de là jusqu'au sillon qui sépare son extrémité libre de la pulpe du doigt (*angle de l'ongle* de Renaut). Il présente deux faces, l'une superficielle, l'autre profonde. — La *face superficielle* ou *convexe* est rosée dans presque toute son étendue. A sa partie supérieure seulement, elle nous présente une petite zone de couleur blanchâtre, qui se prolonge dans la racine en haut, et qui est circonscrite, en bas, par une ligne courbe très régulière à concavité supérieure : on donne à cette portion blanche de l'ongle, en raison même de sa configuration en forme de croissant, le nom de *lunule.* Il est à remarquer que la lunule est toujours plus développée sur le pouce que sur les autres doigts ; sur le petit doigt, elle est peu marquée ou même absente. On remarque encore sur la face superficielle de l'ongle une série de stries longitudinales, plus ou moins marquées, mais toujours très visibles. — La *face profonde* ou *concave,* fortement adhérente, nous présente également tout un système de crêtes et de sillons longitudinaux qui se moulent fidèlement sur les sillons et les crêtes du derme sous-jacent.

c. *Extrémité libre.* — L'extrémité libre de l'ongle est d'un blanc grisâtre. Elle s'accroît constamment, et, si elle est abandonnée à elle-même, elle atteint facilement 2 à 3 centimètres de longueur. On la voit, dans ce cas, s'incurver sur la pulpe du doigt en manière de griffe.

L'épaisseur de l'ongle est à peu près uniforme dans toute la partie antérieure du corps. Elle mesure, d'après Esbach (Th. de Paris, 1876), 384 μ chez l'homme, 346 μ seulement chez la femme. Des coupes de l'ongle, pratiquées dans le sens antéro-postérieur et dans le sens transversal (fig. 635 et 636), nous montrent nettement que cette épaisseur diminue graduellement au fur et à mesure qu'on se rapproche de la racine et des bords latéraux.

2° Organe producteur de l'ongle. — On donne ce nom à toute la portion du derme cutané qui est en rapport de contact avec l'ongle. Nous avons dit plus haut

que l'ongle reposait sur le derme par sa face profonde et que, d'autre part, il était enchâssé par son extrémité supérieure et par ses bords latéraux dans une rainure que lui forme encore le derme. Nous pouvons donc admettre dans l'organe producteur de l'ongle trois parties, savoir : le derme sous-unguéal, le derme sus-unguéal, la gouttière ou rainure unguéale.

a. *Derme sous-unguéal.* — Le derme sous-unguéal (fig. 635) comprend toute l'étendue du derme qui est située à la face profonde de l'ongle. On le subdivise lui-même en deux zones distinctes : une zone antérieure ou *lit de l'ongle*, correspondant à la partie rosée du corps de l'ongle ; une zone postérieure ou *matrice de l'ongle*, répondant à la lunule et à la racine. — De ces deux zones, la première nous présente une coloration rosée ; la seconde est blanchâtre. De plus, tandis que le lit de l'ongle est convexe transversalement et plan d'avant en arrière, la matrice

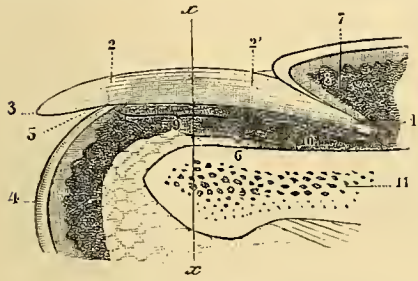

Fig. 635.

L'ongle vu en coupe longitudinale.

1, racine de l'ongle. — 2, corps de l'ongle, avec 2', lunule. — 3, extrémité libre. — 4, pulpe du doigt. — 5, angle de l'ongle. — 6, derme sous-unguéal. — 7, derme sus-unguéal ou manteau de l'ongle. — 8, rainure unguéale. — 9, lit de l'ongle. — 10, matrice de l'ongle. — 11, troisième phalange.

xx, plan suivant lequel est faite la coupe de la figure précédente.

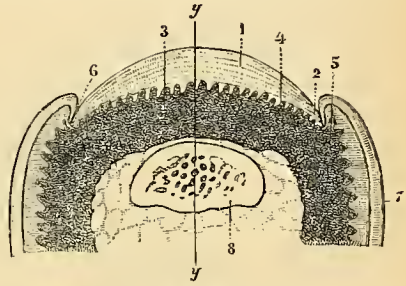

Fig. 636.

L'ongle vu en coupe transversale.

1, corps de l'ongle. — 2, ses bords latéraux. — 3, derme sous-unguéal (*lit de l'ongle*), avec 4, les crêtes de Henle. — 5, derme sus-unguéal ou *manteau de l'ongle*. — 6, rainure ou gouttière unguéale. — 7, peau du doigt, parties latérales. — 8, troisième phalange.

yy, plan suivant lequel est faite la coupe de la figure précédente.

de l'ongle est convexe dans tous les sens. — Le derme sous-unguéal nous présente une série de saillies longitudinales connues sous le nom de *crêtes de Henle*. Ces crêtes partent toutes d'un centre commun, qui est la partie moyenne de la gouttière unguéale. De là les crêtes moyennes se portent directement en avant, en suivant la ligne axiale du doigt ; les crêtes latérales se portent d'abord en dehors, puis se redressent pour devenir parallèles aux précédentes. Nous ajouterons que les crêtes de Henle sont à peine marquées dans la zone postérieure du derme sous-unguéal, très développées au contraire dans la zone antérieure du lit de l'ongle.

b. *Derme sus-unguéal.* — Le derme sus-unguéal (*manteau de l'ongle* de Renaut) est ce repli du derme cutané qui recouvre la racine et les bords latéraux de l'ongle. Vu sur des coupes, il revêt la forme d'un triangle dont le sommet regarde le corps de l'ongle (fig. 635 et 636). Le repli sus-unguéal présente sa plus grande longueur au niveau de la racine. Il est moins étendu au niveau des bords latéraux et diminue graduellement au fur et à mesure qu'il se rapproche de la pulpe du doigt. A ce niveau il cesse d'exister, le bord de l'ongle se dégageant peu à peu du derme et devenant libre de toute adhérence.

c. *Gouttière ou rainure unguéale.* — La gouttière ou rainure unguéale est formée par la réunion du derme sous-unguéal avec le repli sus-unguéal. Elle correspond exactement à la racine de l'ongle et à ses bords latéraux, qui viennent s'y enchâsser comme un verre de montre dans sa rainure métallique. Comme le

repli sus-unguéal lui-même, la gouttière unguéale diminue de profondeur en s'éloignant de la partie moyenne de l'ongle et disparaît peu à peu en avant. La partie moyenne de la rainure unguéale est généralement appelée *matrice de l'ongle*. Nous avons dit plus haut, en acceptant sur ce point les conclusions d'Arloing (Th. d'agrégation, Paris, 1880), qu'il convenait d'étendre en avant la matrice de l'ongle et de donner ce nom, non pas seulement à la partie moyenne de la gouttière unguéale, mais à toute la partie du derme sous-unguéal qui correspond à la racine et à la lunule (fig. 635, 10).

B. — Structure de l'appareil unguéal

Nous examinerons successivement, au point de vue de leur structure : 1° l'ongle proprement dit ; 2° le derme sus- et sous-unguéal. Nous indiquerons ensuite quel est le mode de continuité de l'ongle avec le derme et l'épiderme.

1° Structure de l'ongle proprement dit. — Comme l'épiderme dont il dérive, l'ongle est constitué par des cellules épithéliales, formant des assises multiples et variant d'aspect suivant le niveau qu'elles occupent. La couche la plus profonde est constituée par une rangée unique de cellules cylindriques, qui s'appliquent directement sur les papilles et qui répondent à la couche basilaire ou génératrice de l'épiderme. Au-dessus d'elle, s'étalent plusieurs assises de cellules polyédriques qui rappellent celles du stratum malpighien. Cette couche est surmontée par le stratum lucidum, lequel est surmonté à son tour par la couche cornée. Cette dernière couche, remarquable par son épaisseur, comprend de nombreuses assises de cellules épithéliales complètement kératinisées, aplaties en forme de lamelles et disposées parallèlement à la surface de l'ongle. Toutes ces cellules cornées possèdent à leur centre un noyau, qui est aplati comme elles et disposé dans le même sens.

L'ongle, on le voit, nous présente dans sa constitution histologique toutes les couches de l'épiderme, à l'exception d'une seule, le stratum granulosum, qui y fait complètement défaut, comme l'a fait remarquer depuis déjà longtemps Heynold (*Virchow's Arch.*, 1875).

On rencontre cependant un certain nombre de granulations dans les cellules molles qui forment l'étage supérieur de la matrice de l'ongle et dans celles qui constituent la rangée la plus superficielle de son lit (Ranvier). Mais ces granulations diffèrent de l'éléidine en ce qu'elles sont solides et qu'elles se colorent en brun par le picrocarminate. Ranvier qui, le premier, a signalé leur existence, a donné à la substance qui les constitue le nom significatif de *substance onychogène* (de ὄνυξ, ongle et γεννάω, je reproduis).

2° Structure du derme périunguéal. — Analogue en principe au derme des autres régions du corps, le derme qui est en rapport avec l'ongle en diffère cependant par les particularités suivantes. — Le *derme sus-unguéal*, continu par sa face superficielle avec le derme du doigt, possède, comme ce dernier, des papilles nerveuses, des glandes sudoripares et des glandes sébacées. Sur sa face profonde ou réfléchie, les glandes font complètement défaut ; les papilles s'atténuent ou même disparaissent entièrement, d'après Arloing. — Il en est de même pour le derme qui forme le fond de la *rainure de l'ongle*. Cette partie du derme périunguéal ne renferme, ni glandes, ni papilles. — Quant au *derme sous-unguéal*, il est au contraire très riche en papilles, comme nous l'avons vu. Mais ces papilles, qui

constituent les crêtes de Henle, sont exclusivement vasculaires. Aucun anatomiste n'y a signalé encore de corpuscule du tact.

a. *Vaisseaux sanguins.* — Nous devons à Renaut une bonne description des vaisseaux sanguins du derme périunguéal. Dans toute l'étendue de cette portion du derme, un peu au-dessous de sa face superficielle, s'étale un riche réseau de capillaires dont les mailles sont disposées parallèlement à la surface même de la peau. Ce *réseau planiforme* (c'est le nom que lui donne Renaut) est alimenté par de nombreux rameaux vasculaires, à direction généralement oblique, qui proviennent du réseau sous-cutané. Il constitue, à lui tout seul, la circulation sous-unguéale sur les points où les papilles sont peu développées ou absentes, par exemple dans la rainure unguéale et au niveau de la lunule. Sur les points au

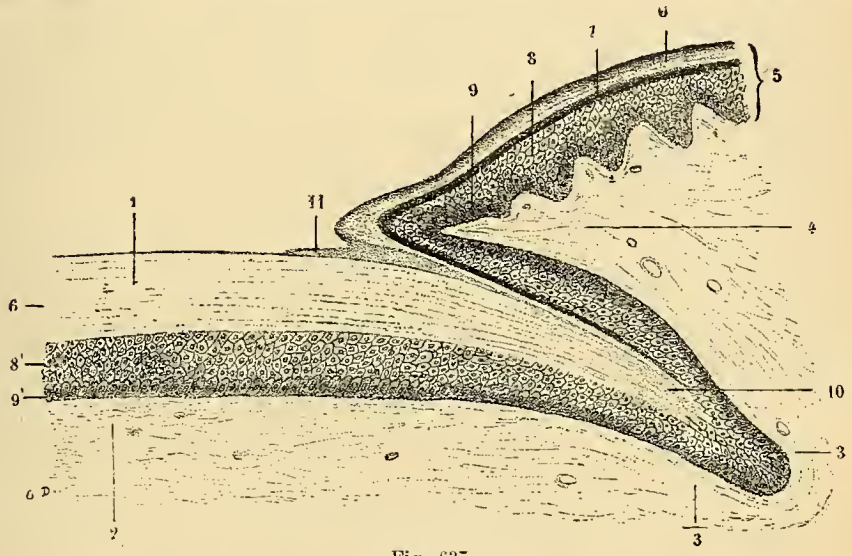

Fig. 637.

Mode de continuité de l'ongle avec le derme et l'épiderme.

1, corps de l'ongle. — 2, lit de l'ongle. — 3, matrice de l'ongle. — 4, derme sus-unguéal. — 5, épiderme, avec : 6, sa couche cornée ; 7, sa couche granuleuse ; 8, le corps muqueux de Malpighi ; 9, sa couche basilaire ou génératrice. — 6', 8', 9', diverses couches de l'ongle, correspondant aux couches 6, 8 et 9 de l'épiderme. — 10, continuité de l'épiderme avec la racine de l'ongle. — 11, épidermicule.

contraire où il existe des papilles, c'est-à-dire dans la plus grande étendue du derme périunguéal, le réseau planiforme envoie dans l'épaisseur de ces dernières des anses simples ou multiples, lesquelles présentent une direction différente, suivant les régions : c'est ainsi qu'elles sont obliques d'arrière en avant pour la région située en arrière de la lunule, obliques d'avant en arrière ou récurrentes pour la région qui est placée immédiatement près de la lunule. Plus loin, elles se redressent et deviennent verticales. Enfin, au niveau de l'angle, le réseau planiforme émet des anses longues et multiples, de véritables bouquets papillaires dont la direction est parallèle à celle de l'ongle, c'est-à-dire exactement horizontale.

b. *Lymphatiques.* — Les lymphatiques du derme périunguéal ont été signalés par Bonamy et Ancel (Th. Paris, 1868). De son côté, Sappey, sans les décrire, a représenté sur l'une de ses planches un réseau sous-unguéal d'une grande richesse.

c. *Nerfs.* — Quant aux nerfs, ils sont également très abondants dans le derme sous-unguéal (Sappey, Renaut). Mais nous ne sommes pas encore fixés sur leur mode de terminaison.

3° Mode de continuité de l'ongle avec le derme et l'épiderme. — A l'exception de son extrémité inférieure ou portion libre, toute la face antérieure de l'ongle adhère intimement au derme sous-jacent. Les différentes couches épidermiques de la face dorsale des doigts et des orteils, arrivées sur le bord libre du repli sus-ungnéal, se réfléchissent (fig. 637) pour tapisser la face profonde de ce repli et se continuer, au niveau de la rainure unguéale, avec les couches correspondantes de l'ongle. Cependant, la couche granuleuse et les assises les plus superficielles de la couche cornée se comportent d'une façon toute spéciale : la couche granuleuse s'atténue peu à peu et finit par disparaître en atteignant le fond de la rainure unguéale; cette couche n'est pas représentée dans l'ongle proprement dit, comme nous l'avons déjà indiqué plus haut. Quant aux assises superficielles de la couche cornée, elles s'étalent sur la face libre de l'ongle, qu'elles recouvrent de la périphérie au centre dans une étendue de quelques millimètres seulement : c'est à cette mince lamelle épidermique, située sur la face libre de l'ongle tout autour du repli sus-unguéal, que l'on donne le nom d'*épidermicule de l'ongle* ou de *périonyx* (Arloing).

Le périonyx répond au périople du cheval. Il s'étend, chez le fœtus, sur toute la surface libre de l'ongle. S'il est moins développé chez l'adulte, c'est qu'il est constamment détruit au fur et à mesure de sa production, soit par les frottements, soit par les soins que l'on apporte à la toilette des ongles.

Voyez, au sujet des ongles : Henle, *Das Wachsthum des menschl. Nagels und des Pferdehufs*, Abhandl. d. königl. Gesellsch. d. Wissench. zu Göttingen, Bd. XXXI, 1884; — Grudberg, *Ueber die Nagelmatrix und die Verhornung des Nagels*, Monatschr. f. prakt. Dermatol, IV, 1885; — Gegenbaur, *Zur Morphologie des Nagels*, Morph. Jahrb., Bd. X, 1886; — Kölliker, *Ueber die Entwicklung der Nägel*, Sitzungsb. d. Würzburger physik., med. Gesellsch., 1888; — Du même, *Die Entwicklung des menschlichen Nagels*, Zeitschr. f. wiss. Zool., Bd. XLVII, 1888; — Curtis, *Sur le développement de l'ongle chez le fœtus humain*, Journ. de l'Anat., 1889.

§ IV. — Poils

Les poils sont des productions épidermiques, filiformes et flexibles, qui se développent en plus ou moins grand nombre à la surface libre de la peau.

A. — Conformation extérieure

Ainsi que nous l'avons fait pour l'appareil unguéal, nous distinguerons dans l'appareil pileux : 1° la formation épidermique elle-même ou *poil proprement dit;* 2° le *follicule pileux*, c'est-à-dire la cavité du derme où il est implanté et dont la partie inférieure, soulevée en forme de *papille*, joue à l'égard du poil le rôle d'organe producteur.

1° Poil proprement dit. — Le poil proprement dit comprend deux parties : une partie libre, la *tige;* une partie cachée dans le follicule dermique, la *racine*. — La *tige*, plus ou moins volumineuse et plus ou moins longue, suivant les sujets et suivant les régions, se termine en pointe à son extrémité libre. — La *racine*, qui fait suite à la tige, subit un léger étranglement à son entrée dans le follicule. Puis, elle se renfle plus ou moins pour former le *bulbe*, masse ovoïde ou piriforme dont l'extrémité libre se creuse en cupule pour coiffer la *papille*, qui se dresse dans le fond du follicule (fig. 645).

On rencontre des poils sur toute l'étendue du tégument externe, à l'exception des régions suivantes : la paume des mains, la plante des pieds, la face palmaire

et la face plantaire des doigts et des orteils, la face dorsale de la troisième phalange des doigts et des orteils, les petites lèvres chez la femme et, chez l'homme, la face interne du prépuce et le gland.

Très développés dans certaines régions, notamment sur le cuir chevelu, sur certaines parties de la face, dans le creux de l'aisselle et sur le pubis, les poils sont relativement peu apparents et quelquefois même à peine visibles sur le tronc et sur les membres. Toutefois, cette inégale répartition du système pileux chez l'homme est plus apparente que réelle : elle trouve son explication dans l'inégalité de développement que présentent les poils sur les différents points du corps, atteignant ici un développement complet, s'arrêtant là à des dimensions tellement réduites qu'ils ne peuvent être aperçus sans le secours d'une loupe (*poils de duvet* ou *lanugo*). Le nombre total des poils qui végètent à la surface du corps, dit Sappey, est à peu près le même aux différents âges, dans les deux sexes, chez tous les individus et probablement aussi dans toutes les races humaines; est variable seulement le nombre de ceux qui passent de l'état embryonnaire à l'état de développement parfait. Nous devons faire remarquer, cependant, que cette formule n'est pas rigoureusement exacte. Withof, en effet, comparant, au sujet de l'abondance des poils, les différentes régions du corps et opérant chaque fois sur un quart de pouce carré, est arrivé aux chiffres suivants : à la face antérieure de la cuisse, 13 poils; à la face dorsale de la main, 19; à l'avant-bras, 23; au menton, 39; sur le cuir chevelu, 293.

Quelle que soit l'abondance des poils, ces productions épidermiques se disposent toujours à la surface cutanée suivant des lignes courbes régulières qu'Eschricht a désignées sous le nom de *courants*. Ces lignes courbes rayonnent autour d'un point central appelé *tourbillon* : le tourbillon le plus connu est celui du cuir chevelu, qui se trouve à peu près à égale distance du bregma et de la nuque. Des tourbillons analogues, quoique moins nettement marqués, s'observent dans le creux de l'aisselle, à l'entrée du conduit auditif externe, au pli de l'aine, etc., etc. Du reste, les courants se distinguent, suivant la direction des poils qui les constituent, en divergents et convergents : ils sont dits *convergents* lorsque l'extrémité libre de leurs poils s'incline du côté du tourbillon auquel ils appartiennent; ils sont dits *divergents* lorsque l'extrémité libre de leurs poils s'incline en sens contraire. La ligne suivant laquelle les courants d'un même tourbillon rencontrent ceux d'un tourbillon inverse est appelée *ligne nodale*. Ces lignes nodales sont, suivant les régions, rectilignes, courbes, ou même plus ou moins sinueuses : la plus importante d'entre elles se trouve sur la partie antéro-latérale du tronc et s'étend verticalement du tourbillon axillaire au tourbillon du pli de l'aine. Il est des points de la surface cutanée où se rencontrent les courants de quatre tourbillons différents : à ces points naturellement aboutissent quatre lignes nodales revêtant dans leur ensemble la forme d'une *croix*. On observe des croix sur la racine du nez, au niveau de l'os hyoïde, sur les épaules, etc. Toutes ces dispositions ont été soigneusement représentées et décrites par Eschricht (*Ueber die Richtung der Haare am menschl. Körper*, Muller's Arch., 1837), et par C. Voigt (*Abhandl. über die Richtung der Haare*, etc., Wien, 1857) aux mémoires desquels nous renvoyons le lecteur pour de plus amples détails.

En nous basant uniquement sur l'inégal développement des poils, nous pouvons avec Vaillant (Th. Paris, 1861), les diviser en cinq groupes, savoir : 1° les *cheveux;* 2° la *barbe;* 3° les *poils des organes génitaux et de l'aisselle;* 4° les *poils annexés aux organes des sens;* 5° les *poils de la surface cutanée générale.*

A. Cheveux. — On désigne sous ce nom les poils qui se développent à la surface de la tête. Ce sont ordinairement les poils les plus longs et les plus souples de l'économie.

a. *Longueur.* — Abandonnés à leur croissance naturelle, les cheveux acquièrent une longueur considérable. Dans nos races européennes et chez la femme, cette longueur varie de 50 centimètres à 1 mètre : les cheveux s'étendent ordinairement, chez elle, jusqu'à la ceinture. Mais il est des cas où on les voit descendre jusqu'au milieu de la cuisse, jusqu'au genou, ou même plus bas encore jusqu'au milieu du mollet. De toutes les races, les races jaunes sont celles où les cheveux atteignent la plus grande longueur. On connaît les longues nattes que les Chinois laissent pendre librement en arrière des épaules, et Pruner-Bey parle de certains Peaux-Rouges, dont la chevelure, sous la forme d'une crinière ronde et lisse, tombe jusqu'aux talons.

b. *Grosseur.* — La grosseur des cheveux varie beaucoup suivant les sujets et suivant les races. Ce sont encore les races jaunes qui ont en général les cheveux les plus gros et les plus durs. D'après les recherches de Pruner-Bey, le diamètre moyen des cheveux serait :

De 15 centièmes de millimètre	chez les	Hottentots ;	
— 15	—	—	Nègres d'Afrique ;
— 23	—	—	Arabes ;
— 25	—	—	Nègres d'Océanie ;
— 30	—	—	Guaranis ;
— 32	—	—	Malais.

Le même observateur a rencontré comme types extrêmes 41 chez une guarani, 9 seulement chez une juive. — Il est à remarquer que pour un même groupe ethnique les cheveux sont plus gros chez l'adulte que chez l'enfant et chez le vieillard. L'observation démontre encore que chaque cheveu, pris séparément, présente sa plus grande largeur à sa partie moyenne; son diamètre, en effet, décroît graduellement à partir de ce point, soit en allant vers la racine, soit en allant vers la pointe.

c. *Couleur.* — La coloration des cheveux, tout aussi variable que celle de la peau, répond, dans le tableau chromatique de Broca, à cinquante-quatre nuances différentes, désignées chacune par un numéro d'ordre. Les anthropologistes anglais admettent dix types seulement, qu'ils désignent par les dénominations suivantes : très blond, blond doré, roux, rouge, brun, brun clair, brun foncé, noir, brun et foncé. Topinard, réduisant encore cette gamme des couleurs appliquée aux cheveux, ne retient que les cinq types primordiaux suivants : 1° *noir absolu;* 2° *brun foncé;* 3° *châtain clair;* 4° *blond,* avec les quatre nuances jaunâtre, rougâtre, cendré, très clair; 5° enfin, le type *roux.* Toutes ces dénominations, on en conviendra, ne sont susceptibles d'aucune définition exacte. Cette définition variera naturellement avec les observateurs, et le même sujet pourra, suivant l'anthropologiste qui l'examine, être rattaché à des types différents. Il en résulte que les classifications précitées, en dépit des explications détaillées qui les accompagnent, ne sont réellement bonnes en pratique que pour ceux qui les ont faites, et qu'on risque de courir à l'erreur en comparant, à ce sujet, les observations d'un anthropologiste à celles qui ont été faites par un autre.

d. *Abondance.* — L'abondance des cheveux est très variable suivant les individus et suivant les races. Hilgendorf en a compté 272 par centimètre carré chez un Allemand, de 252 à 286 chez le Japonais et 214 en moyenne chez les Aïnos.

Withof, à son tour, est venu établir que les cheveux sont plus nombreux chez les sujets blonds que chez les sujets colorés : il a compté, en effet, par pouce carré, 147 cheveux noirs, 162 bruns et 182 blonds.

e. *Forme.* — Considérés maintenant au point de vue de leur *forme* et de leur mode d'enroulement, les cheveux se distinguent en cheveux lisses, ondés,

Fig. 638.

Différents types de cheveux.

1, cheveux droits (Peau-Rouge). — 2, cheveux ondulés (jeune Française). — 3, cheveux frisés (Australien). — 4, cheveux laineux, en toison (Tasmanien). — 5, cheveux laineux, en vadrouille (Néo-Calédonien). — 6, cheveux laineux, en grains de poivre (jeune nègre du Zambèze). — (Les figures 1, 3, 4, 5 et 6, d'après Topinard.)

bouclés, frisés et laineux (fig. 638). — Les *cheveux lisses* sont rectilignes dans toute leur étendue, à la manière d'un crin de cheval. — Les *cheveux ondés* ou *ondulés* sont ceux qui décrivent de longues courbes ou des tours de spire incomplets. — Les *cheveux bouclés*, ceux qui, à une certaine distance de leur extrémité, forment des anneaux larges et toujours incomplets. — Les *cheveux frisés*, ceux qui, dans toute leur étendue, forment des anneaux complets et mesurant un centimètre de diamètre ou plus. — Les *cheveux laineux* ou *crépus*, ceux dont les anneaux, à la fois plus petits et plus multipliés, s'entortillent les uns avec les autres de manière à donner naissance à de toutes petites touffes, dont l'aspect rappelle celui de la laine. Deux variétés intéressantes de cheveux crépus sont les *cheveux en grains de poivre* des Boschimans (fig. 638, 6), et les *cheveux en vadrouille* des Papous et des Cafres (fig. 639, 5).

C'est en se basant sur l'aspect extérieur des cheveux, on le sait, que Bory Saint-Vincent avait divisé les races humaines en deux grands groupes : les races à cheveux lisses ou *léiotriques* (de λεῖος, lisse et θρίξ, cheveu), et les races à cheveux frisés ou *ulotriques* (de οὖλος, crépu et θρίξ, cheveu). La base de cette classification a été adoptée plus tard par Isidore Geoffroy Saint-Hilaire, par Huxley et, plus récemment, par Hæckel, dont la classification se trouve résumée dans le tableau suivant :

Homo primigenius.	Cheveux laineux	par touffes	Hottentots.
			Papous.
		en toisons	Noirs africains.
			Cafres.
	Cheveux lisses	raides	Australiens.
			Hyperboréens.
			Américains.
			Malais.
			Mongols.
		bouclés	Dravidiens.
			Nouhas.
			Méditerranéens.

Le mécanisme en vertu duquel se produisent les différents degrés de frisure des poils est encore un objet de discussion. Nathusius, en 1866, a émis l'opinion que la forme du poil dépend avant tout de la forme même de son follicule : il a montré, en effet, que les poils droits ont un follicule droit, tandis que les poils frisés sortent d'un follicule plus ou moins recourbé en forme de spirale. De son côté, Sanson affirme que, chez le mouton, les zigzags ou tours de spire sont dus à une série de rétrécissements provenant des alternatives de bonne et de mauvaise alimentation. Enfin Weber, Henle et Kölliker rattachent la frisure à un aplatissement des cheveux, déterminant un enroulement sur le plat. Les recherches de Pruner-Bey sont entièrement favorables à cette manière de voir. Il résulte en effet des nombreuses mensurations faites sur des cheveux de toute nature par ce savant anthropologiste que l'indice du cheveu, c'est-à-dire le rapport centésimal de son petit diamètre à son grand diamètre, atteint son maximum pour les cheveux lisses et décroît ensuite graduellement pour les cheveux bouclés, les cheveux frisés et les cheveux crépus. Cet indice est de 90 chez les Samoyèdes et de 84 chez les Japonais qui ont des cheveux lisses ; il descend à 52 chez les nègres d'Afrique et à 40 chez les Papous qui ont les cheveux crépus. Nous plaçons ici sous les yeux du lecteur une série de douze types de cheveux observés par Pruner-Bey. Les types 1, 2, 3, appartiennent à des races nègres : les trois types suivants, à des races caractérisées par des cheveux lisses. On voit au premier coup d'œil que les premiers sont aplatis, les autres relativement arrondis. Les types 7, 8, 9, représentent des types intermédiaires. Les trois derniers types se rapportent à des cheveux altérés.

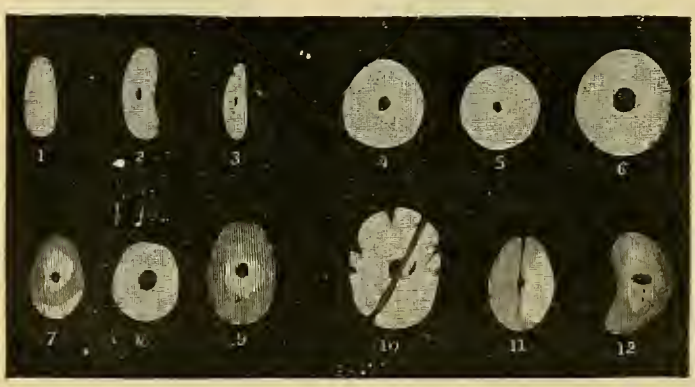

Fig. 639.

Coupes transversales des cheveux (d'après Pruner-Bey).

1. Hottentot. — 2 et 3. Papous de la Nouvelle-Guinée. — 4. Esquimau. — 5. Chinois. — 6. Guarani du Brésil. — 7. Australien. — 8. Lapon. — 9. Irlandais (cheveux altérés). — 10. Thibétain — 11. Esthonien. — 12. Momie égyptienne.

Tout récemment, L. Duclert (*Journ. de l'Anat. et de Phys.*, 1888) a repris cette étude de la frisure du poil par des coupes de la peau pratiquées sur des moutons mérinos et il a montré que, conformément à l'opinion émise par Nathusius, il existe une relation constante entre l'enroulement du brin de laine et la disposition en spirale de son follicule. Le mouton, en effet, ne présente, comme productions pileuses droites, que les poils dits de *jarre ;* or, ces derniers ont un

follicule droit, tandis que les poils frisés répondent toujours à un follicule disposé en spirale. Il est donc exact de dire que, chez les moutons au moins, le poil reproduit dans sa forme extérieure l'aspect du follicule dans lequel il se développe et se moule. Il est à peine besoin de faire remarquer qu'une pareille conclusion n'infirme nullement les observations de PRUNER-BEY, telles que nous les avons résumées ci-dessus.

B. BARBE. — On donne le nom de barbe à l'ensemble des poils qui croissent sur les différentes régions de la face. Le développement de la barbe présente des variations individuelles considérables portant sur la longueur des poils, sur leur nombre, sur leur couleur, sur leur mode de répartition. Mais, dans toutes les races, elle est l'apanage du sexe masculin : l'apparition de la barbe, chez la femme, n'existe qu'à l'état d'anomalie.

Les poils de la barbe mesurent en moyenne de 6 à 10 centimètres de longueur, Exceptionnellement, on les voit atteindre 20 centimètres, 30 centimètres et même. 50 centimètres. Mais ce ne sont pas là encore les longueurs extrêmes : BARTHOLIN parle d'un moine dont la barbe descendait jusqu'au sol.

L'Asie, l'Afrique et l'Amérique possèdent quelques races qui sont absolument imberbes. D'autre part, PALLAS, HUMBOLDT, BRASSEUR DE BOURBOURG, PRUNER-BEY, cités par DE QUATREFAGES, ont établi par des observations nombreuses que l'épilation soigneusement pratiquée de génération en génération peut, l'hérédité aidant, donner naissance à des races dont le visage est entièrement glabre. Dès lors, il est tout rationnel d'admettre que, dans les races précitées, l'absence de barbe n'est pas une disposition originelle, mais une disposition acquise.

Les poils du visage se montrent, chez l'homme, à l'âge de la puberté. Il est à remarquer que la castration entrave manifestement ce développement : les eunuques ont d'ordinaire la barbe peu fournie, et il en est généralement de même chez les hermaphrodites.

Voyez au point de vue anthropologique, STANILAND WAKE, *La barbe considérée comme caractère de race*, in Revue d'Anthropologie, 1880, p. 34.

C. POILS DES ORGANES GÉNITAUX ET DES AISSELLES. — Les poils des organes génitaux font leur apparition, comme ceux de la barbe, à l'époque de la puberté. Dans l'un et l'autre sexe, ils présentent leur maximum de développement au-dessus des pubis. De là, ils descendent sur les grandes lèvres chez la femme et, chez l'homme, sur le scrotum et sur le périnée. Tous ces poils, plus ou moins frisés, ont une coupe elliptique ou ovalaire. Leur longueur dépasse rarement 5 à 8 centimètres. Ils ont généralement une teinte plus foncée que celle de la barbe et des cheveux.

Les poils de l'aisselle présentent avec les précédents une grande analogie. Ils occupent le creux de la région axillaire et sont, dans la plupart des cas, plus ou moins décolorés par l'humeur essentiellement corrosive que sécrètent les glandes de cette région.

D. POILS ANNEXÉS AUX ORGANES DES SENS. — Les poils annexés aux organes des sens constituent : 1° les *cils* et les *sourcils*, qui sont situés, les premiers sur le bord libre des paupières, les seconds immédiatement au-dessus des orbites ; 2° les *vibrisses*, qui occupent l'entrée des narines ; 3° les *poils du conduit auditif externe*, qui se développent à l'entrée de ce conduit. Tous ces poils sont courts, rectilignes et rigides. A ce groupe, il convient d'ajouter encore les *poils tactiles* des animaux (voy. plus loin p. 852).

E. POILS DE LA SURFACE CUTANÉE GÉNÉRALE. — Ces poils se montrent de préférence sur la face antérieure de la poitrine, sur les épaules, sur les membres. Ils sont constamment plus développés chez l'homme que chez la femme. Mais ils

présentent, suivant les sujets, des variations considérables. Certains sujets, ne possédant que des poils de duvet, ont pour ainsi dire toute leur surface cutanée entièrement glabre. D'autres, au contraire, présentent dans les régions susindiquées de véritables forêts de poils. On a vu les poils de la poitrine atteindre jusqu'à 17 centimètres de longueur. C'est le cas de rappeler ici cette race particulièrement velue qui habite les îles Kouriles, les Aïnos, dont le corps tout entier est recouvert de longs poils, véritable toison, suffisamment épaisse parfois pour ne pas laisser voir la peau.

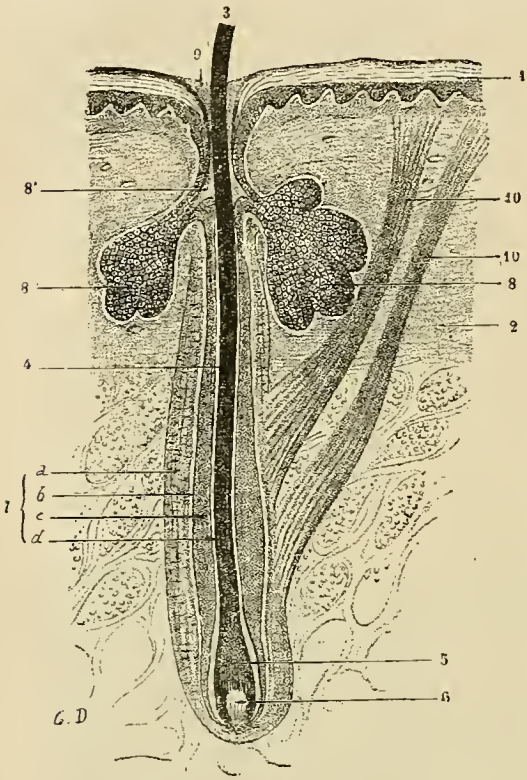

Fig. 640.
Coupe transversale de la peau pour montrer le poil et son follicule.

1, épiderme. — 2, derme. — 3, tige du poil. — 4, sa racine. — 5, son bulbe. — 6, sa papille. — 7, follicule pileux, avec : *a*, sa tunique externe ; *b*, sa membrane vitrée ; *c*, sa gaine épithéliale externe ; *d*, sa gaine épithéliale interne. — 8, glandes sébacées, avec 8, leurs conduits excréteurs. — 9, espace libre par lequel s'écoule la matière sébacée. — 10, 10', muscle redresseur du poil.

2° Organes producteurs du poil, follicules pileux, papille. — Le follicule pileux (fig. 640,7) n'est autre que la dépression de la peau où s'enfonce et se dissimule la racine du poil. Les follicules se présentent en général sous la forme de cavités cylindroïdes ressemblant à de petites bouteilles (Arloing), c'est-à-dire qu'ils sont rétrécis à leur partie superficielle, évasés à leur partie profonde. Du reste, ils sont creusés dans l'épaisseur du derme et en dépassent même parfois les limites, comme cela s'observe au niveau du cuir chevelu. Du fond de la cavité folliculaire s'élève une saillie généralement conique, la *papille pileuse* (fig. 640,6), qui joue relativement au poil le rôle d'organe producteur.

Ainsi que nous l'avons vu plus haut (p. 832), chaque follicule pileux reçoit le canal excréteur d'une ou de plusieurs glandes sébacées. En outre, il donne insertion, sur sa face externe, aux petits faisceaux musculaires, déjà décrits (p. 811), qui constituent les muscles redresseurs des poils.

Le follicule pileux sert de surface d'implantation au poil. Mais ses rapports avec ce dernier sont bien différents dans sa partie supérieure et dans sa partie inférieure. Dans sa partie inférieure, c'est-à-dire au-dessous des orifices des glandes sébacées, il y a adhérence intime entre le poil et la paroi folliculaire. Dans sa partie supérieure, au contraire, le poil occupe le centre du follicule sans entrer en contact avec sa paroi. Il existe là, entre cette paroi et le poil, un espace libre où s'écoule la matière sébacée.

La presque totalité des follicules pileux s'ouvrent à la surface extérieure de la peau. Il y en a quelques-uns cependant, d'un développement rudimentaire, qui s'ouvrent dans la cavité même des grosses glandes sébacées. On ne peut dire, dans

ce cas, que la glande sébacée est annexée au follicule pileux ; c'est le follicule pileux et son poil qui sont descendus au rôle d'annexes de la glande (fig. 631).

En règle générale, les follicules pileux, tout en restant rectilignes, suivent dans le derme un trajet plus ou moins oblique. La direction perpendiculaire constitue l'exception. Quant à leur mode de répartition, il est tout naturellement le même que celui des poils : rares et isolés quand les poils sont peu abondants, ils sont nombreux et rangés par groupes de deux, trois ou quatre quand les poils sont nombreux et très rapprochés les uns des autres. Cette dernière disposition s'observe de préférence à la tête, comme le montre très nettement la figure ci-dessus (fig. 641) représentant une coupe transversale du cuir chevelu.

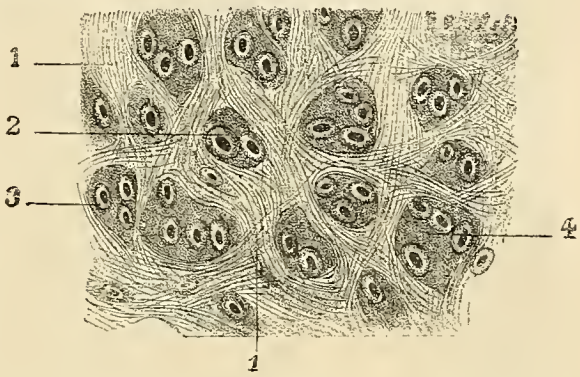

Fig. 641.

Coupe transversale du cuir chevelu, pour montrer le mode de groupement des follicules pileux (d'après Kölliker).

1, faisceaux de tissu conjonctif entre-croisés. — 2, un groupe de deux follicules. — 3, 4, groupes de trois ou quatre follicules.

B. — Structure du poil

Nous étudierons successivement, à ce sujet : 1° la structure du poil considéré à l'état d'isolement ; 2° la structure du follicule ; 3° le mode de continuité du poil avec son follicule ; 4° les vaisseaux et les nerfs du follicule pileux.

1° Structure du poil proprement dit. — Le poil se compose essentiellement de trois couches concentriques qui sont, en allant du centre à la périphérie : la moelle, la substance corticale et l'épidermicule.

a. *Moelle.* — La moelle ou portion centrale forme une colonnette cylindrique, dont le diamètre représente le tiers ou le cinquième de celui du poil. Elle est blanche à la lumière réfléchie, noire à la lumière transmise. Au point de vue de sa constitution histologique, elle se com-

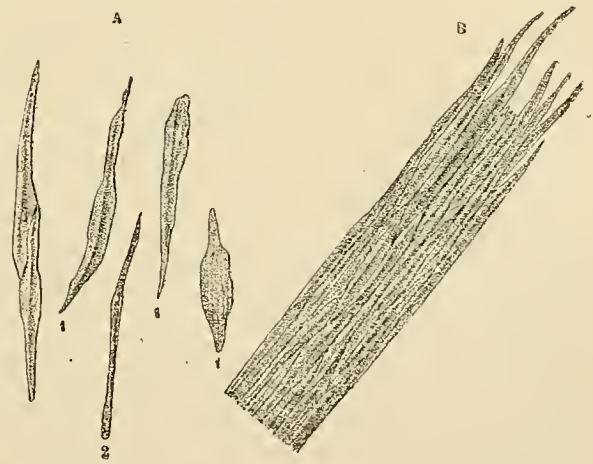

Fig. 642.

Fibres lamelleuses de la substance corticale d'un poil, traité par l'acide sulfurique (d'après Kölliker).

A, lamelles isolées : 1, vues de face (trois sont isolées et deux unies entre elles) ; 2, vues de profil. — B, couche composée d'un grand nombre de lamelles semblables aux précédentes, mais non dissociées.

pose de cellules, *cellules médullaires*, affectant une forme polyédrique et se superposant régulièrement de la racine du poil vers sa pointe. On en compte quatre ou cinq sur une coupe transversale du poil. Ces cellules, considérées isolément, présentent un noyau central, autour duquel se disposent, en amas variables, des granulations pigmentaires, des granulations graisseuses et des bulles d'air.

b. *Substance corticale.* — La substance corticale, encore appelée *substance fondamentale* (Pouchet), entoure la moelle à la manière d'un cylindre creux. Elle est striée dans le sens de la longueur, ce qui lui donne un aspect fibroïde. En réalité, elle est constituée, non par des fibres, mais par des cellules épithéliales cornées, aplaties en lamelles et considérablement allongées dans le sens vertical. Ces cellules, ainsi transformées en écailles minces et fusiformes ou même parfois en de véritables filaments, se juxtaposent régulièrement et adhèrent les unes aux autres d'une façon intime. Comme les cellules médullaires, les cellules de la substance corticale renferment des granulations pigmentaires, dont le nombre et les dimensions varient avec la coloration des poils. Elles contiennent toutes un noyau rudimentaire, aplati comme elles et dans le même sens : il se montre, sur des coupes longitudinales du poil, sous la forme d'une simple strie verticale et de couleur foncée.

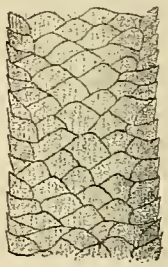

Fig. 643.
Surface extérieure de la tige d'un cheveu, pour montrer l'aspect de l'épidermicule.

c. *Épidermicule.* — L'épidermicule, la couche la plus superficielle du poil, entoure la substance corticale, à laquelle elle forme une gaine complète, mais fort mince. Il est constitué histologiquement par un système d'écailles épidermiques, minces et transparentes, lesquelles s'imbriquent régulièrement de bas en haut à la manière des tuiles d'un toit. Vues en place, elles dessinent par leur contour, à la surface du poil, une espèce de réseau à mailles irrégulièrement rectangulaires, que Mascagni avait pris à tort pour un réseau lymphatique.

Les trois couches constitutives du poil, parfaitement caractérisées dans toute la hauteur de la tige, perdent peu à peu leur individualité en se rapprochant du *bulbe*. Celui-ci est formé par un amas de cellules molles, nettement nucléées et pigmentées, dans lequel un examen attentif permet de reconnaître trois couches, savoir (fig. 645) : 1° une *première couche* de cellules prismatiques reposant directement sur la papille et placées de champ : elle est l'homologue de la couche génératrice de l'épiderme ; 2° une *deuxième couche* de cellules polyédriques, disposées en forme de cône au-dessus de la couche précédente et présentant les caractères du stratum malpighien : 3° une *troisième couche* de cellules également polyédriques, qui forment encore ici une espèce de petit cône coiffant le cône précédent. Ces dernières cellules rappellent exactement, par leurs caractères extérieurs tout au moins, celles du stratum granulosum de l'épiderme. Elles en diffèrent cependant, d'après Ranvier, en ce qu'elles sont dépourvues d'éléidine et qu'elles subissent une kératinisation analogue à celle de l'ongle.

Au fur et à mesure qu'elles s'éloignent de la papille, les cellules du bulbe évoluent et s'individualisent : les unes, celles qui occupent la partie centrale, conservent leurs caractères cellulaires et forment la moelle du poil ; les autres, s'aplatissant peu à peu en forme de lamelles, s'disposent tout autour des précédentes pour constituer la substance corticale et l'épidermicule. La *pointe du poil* est plus ou moins effilée suivant le degré d'usure qu'elle a subie par suite des frottements. Elle est formée exclusivement par la substance corticale et l'épidermicule. La portion médullaire du poil s'arrête, en effet, à quelque distance de la pointe.

2° Structure du follicule pileux et de sa papille. — Le follicule pileux est formé par trois tuniques concentriques, savoir (fig. 644 et 645) : une tunique externe ou fibreuse ; une tunique moyenne hyaline ; une tunique interne épithéliale.

A. Tunique externe. — La tunique externe n'est autre que le derme lui-même qui se condense à ce niveau pour la former. Elle mesure en moyenne de 30 μ à

50 μ d'épaisseur. Comme le derme, dont elle est une dépendance, la tunique externe du follicule se compose de fibres du tissu conjonctif et de cellules fusiformes. Ces éléments affectent une direction longitudinale pour les couches les plus externes, nettement transversale au contraire pour les couches internes.

La *papille du poil* dépend de cette tunique. Elle mesure 110 à 130 μ de hauteur sur 50 à 220 μ de largeur (Kölliker). Analogue aux papilles du derme, elle est formée par des éléments du tissu conjonctif, baignant dans une substance amorphe finement granuleuse.

B. Tunique moyenne. — Plus connue sous le nom de *membrane hyaline, membrane vitrée, couche limitante*, la tunique moyenne se présente sur les coupes sous la forme d'un mince liséré transparent et amorphe (fig. 644 et 645). Elle

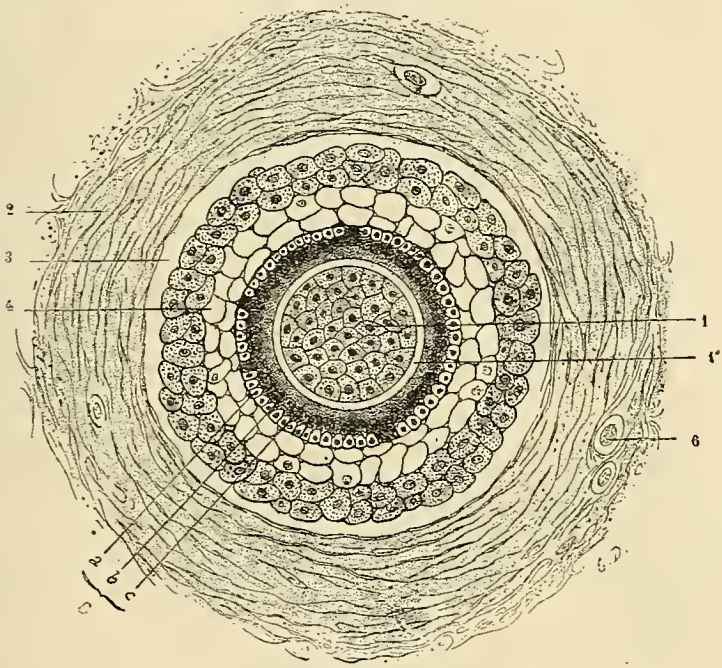

Fig. 644.

Coupe transversale d'un poil et de son follicule, faite un peu au-dessus de la papille.

1, corps du poil, avec 1', son épidermicule. — 2, tunique fibreuse du follicule. — 3, membrane vitrée. — 4, gaine épithéliale externe. — 5, gaine épithéliale interne, avec : *a*, couche de Henle ; *b*, couche de Huxley ; *c*, cuticule de la gaine. — 6, vaisseau sanguin.

mesure à peine 2 μ à 3 μ d'épaisseur et se continue, comme la membrane analogue des glandes sébacées, avec la membrane basale ou vitrée qui sépare le derme de l'épiderme. La vitrée du follicule s'étale sur toute la surface de la papille, mais en s'amincissant beaucoup au niveau de cette dernière.

C. Tunique interne. — La tunique interne est formée par de nombreuses couches de cellules épithéliales qui dépendent de l'épiderme et évoluent exactement comme les cellules épidermiques. On la divise en deux parties : une partie externe ou gaine épithéliale externe, une partie interne ou gaine épithéliale interne, cette dernière concentrique à la précédente (fig. 644 et 645).

a. *Gaine épithéliale externe*. — La gaine épithéliale externe (*gaine radiculaire externe* de certains auteurs) n'est autre que le revêtement épithélial qui descend

de l'épiderme contre la paroi du follicule. Elle comprend, en effet, au-dessus de l'abouchement des glandes sébacées, toutes les couches constitutives de l'épiderme. Au-dessous de cet abouchement, dans la plus grande partie du follicule par conséquent, elle se trouve réduite à la couche basilaire et au stratum malpighien. Le stratum granulosum et la couche cornée y font complètement défaut.

b. *Gaine épithéliale interne.* — La gaine épithéliale interne (*gaine radiculaire*

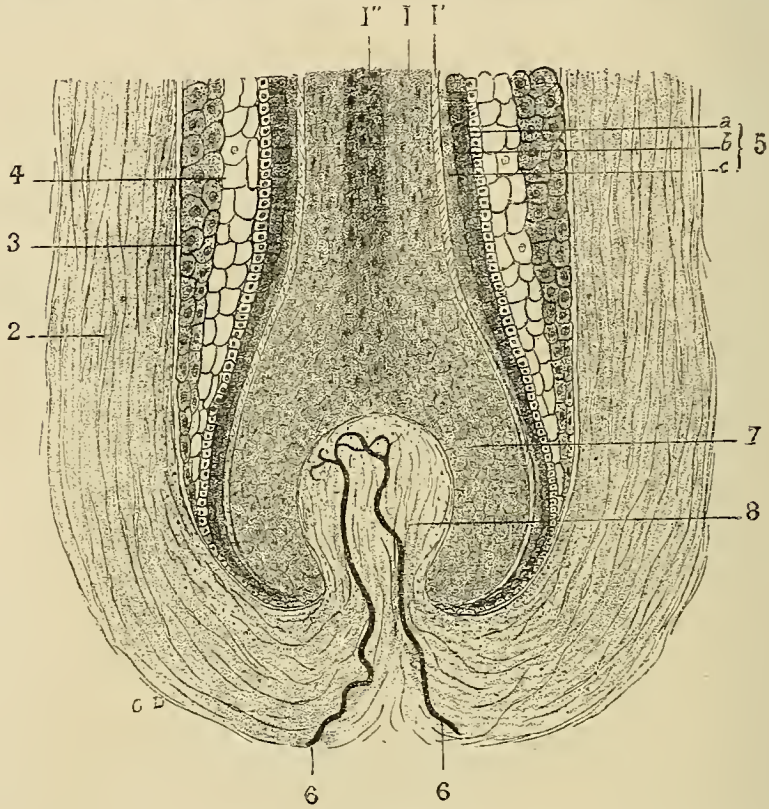

Fig. 645.

Coupe longitudinale de la racine d'un poil.

1, corps du poil, avec : 1', son épidermicule ; 1'', ses cellules médullaires. — 2, tunique fibreuse du follicule. — 3, membrane vitrée. — 4, gaine épithéliale externe. — 5, gaine épithéliale interne, avec : *a*, couche de Henle ; *b*, couche de Huxley ; *c*, cuticule de la gaine. — 6, vaisseau sanguin. — 7, bulbe du poil. — 8, papille.

interne de certains auteurs) s'applique directement contre la précédente et répond d'autre part à l'épidermicule du poil.

Elle nous présente successivement, en allant de dehors en dedans, les trois couches suivantes : 1° la *couche de Henle,* formée par une rangée unique de cellules polyédriques, juxtaposées les unes aux autres ; 2° la *couche de Huxley,* située en dedans de la précédente et formée, comme elle, par une rangée de cellules polyédriques, mais un peu plus allongées ; les cellules de la couche de Huxley ne sont pas partout exactement contiguës ; elles sont séparées par places et de loin en loin par des espèces de fentes, dans lesquelles s'insinuent des prolongements protoplasmiques issus des cellules de la couche de Henle (fig. 644) ; 3° la *cuticule de la gaine,* dont les cellules, lamelliformes et imbriquées à la manière des tuiles d'un toit, sont immédiatement contiguës à l'épidermicule du poil.

Toutes les cellules de la gaine épithéliale interne sont kératinisées, claires, transparentes et possèdent un noyau plus ou moins atrophié. Ainsi que l'a établi Ranvier, ces cellules ne proviennent pas des éléments cellulaires de la gaine épithéliale externe qui auraient évolué de dehors en dedans : les cellules de la gaine épithéliale externe sont dépourvues de stratum granulosum, comme nous l'avons dit plus haut, et la kératinisation ne s'y produit pas. Les cellules de la gaine épithéliale interne, à quelque couche qu'elles appartiennent, proviennent toutes de la papille pileuse au même titre que les cellules qui forment le poil. Elles se détachent principalement du col de la papille, se chargent peu à peu de granulations d'éléidine et se kératinisent progressivement au fur et à mesure qu'elles s'éloignent du fond du follicule.

3° Continuité du poil avec son follicule. — Le poil présente avec son follicule des rapports différents, suivant qu'on l'examine au-dessus ou au-dessous du point d'abouchement des glandes sébacées. Au-dessus de l'abouchement, le poil est séparé de la paroi folliculaire par un étroit espace en forme de fente dans lequel s'amasse la matière sébacée (fig. 640). Au-dessous, il adhère au follicule dans toute son étendue, soit au niveau de la papille, soit au niveau de ses gaines épithéliales. Il suffit de jeter un simple coup d'œil sur une coupe longitudinale convenablement grossie (fig. 645) pour constater que les éléments cellulaires des deux gaines épithéliales se confondent sans ligne de démarcation bien nette, au niveau de la papille, avec les amas de cellules qui constituent le bulbe et qui forment plus haut, en évoluant chacune dans le sens qui lui est propre, les trois couches du poil. Les uns et les autres ont la même origine et la même signification : ce sont des cellules épidermiques.

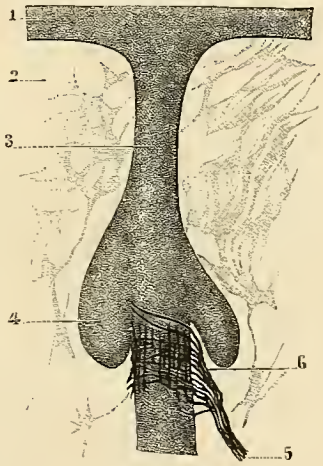

Fig. 646.

Terminaisons nerveuses dans les follicules du poil (d'après Ranvier.

1, épiderme. — 2, derme. — 3, poil (chat adulte). — 4, glande sébacée. — 5, une fibre nerveuse à myéline. — 6, appareil nerveux terminal, avec ses fibrilles longitudinales et ses fibrilles transversales ou annulaires.

4° Vaisseaux et nerfs du follicule pileux. — Les follicules pileux possèdent des vaisseaux sanguins et des nerfs :

a. *Vaisseaux.* — Les vaisseaux sanguins proviennent, en partie des réseaux intra-dermiques, en partie du réseau sous-cutané. Ils forment à la base du follicule un réseau en forme de cupule, dont la concavité regarde la papille. Ce réseau sous-folliculaire fournit, par sa circonférence, un certain nombre de rameaux ascendants qui se ramifient et s'anastomosent dans la tunique externe ou conjonctive du follicule. Il émet, en outre, par sa partie centrale, un bouquet plus ou moins riche, qui s'élève dans l'épaisseur de la papille pileuse. Il est à remarquer que, sur aucun point, les vaisseaux folliculaires ne franchissent la vitrée : les deux gaines épithéliales et les différentes portions du poil sont donc, au même titre que l'épiderme, des formations non vasculaires.

b. *Nerfs.* — La présence de filets nerveux dans les follicules des poils ordinaires a été signalée en 1872, en France par Jobert, en Allemagne par Schœbl. La question a été reprise et complétée, quelques années plus tard, par Arnstein, par Bonnet et par Ranvier. D'après ce dernier anatomiste (*Techn. hist.*, 2e édit.,

p. 704), on voit de petits troncs nerveux ou le plus souvent des fibres à myéline isolées se jeter sur les follicules pileux au-dessous de l'embouchure des glandes sébacées, se dépouiller de leur myéline et se résoudre ensuite en un certain nombre de fibrilles terminales, les unes longitudinales, les autres transversales (fig. 646,6). Les fibrilles longitudinales, qui sont les plus profondes, s'élèvent vers la surface de la peau, en longeant le côté externe de la vitrée et se terminent toutes à peu près au même niveau par des extrémités élargies et aplaties.

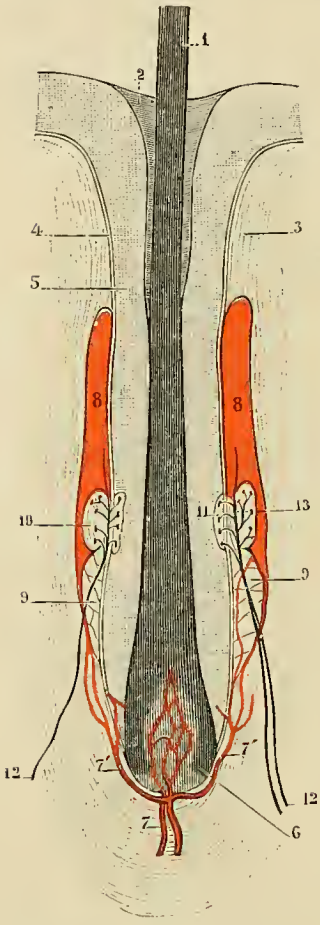

Fig. 647.

Un poil tactile, vu en coupe longitudinale (*schématique*).

1, corps de poil tactile. — 2, follicule pileux avec : 3, sa tunique fibreuse ; 4, sa tunique vitrée ; 5, son revêtement épithélial. — 6, papille pileuse. — 7, vaisseaux sous-papillaires, avec 7 leurs ramifications latérales. — 8, cavité vasculaire. — 9, tissu muqueux de cette cavité. — 10, anneau tactile externe. — 11, anneau tactile interne. — 12, nerf afférent. — 13, ses trois ordres de fibrilles terminales au niveau des anneaux tactiles.

Poils tactiles. — Les poils dits *tactiles* font défaut chez l'homme. Mais ils existent chez la plupart des mammifères, où ils se présentent sous la forme de longues soies raides, implantées plus spécialement sur la lèvre supérieure : ils forment la moustache du chat, du rat, du lapin, etc. Ces longs poils, analogues au fond aux poils ordinaires, en diffèrent, cependant, par la présence d'un appareil vasculo-nerveux qui se développe autour de leur follicule et qui le transforme en un organe spécial d'une sensibilité exquise.

Les poils tactiles possèdent du reste, comme les autres poils, une tunique fibreuse plus ou moins épaisse, une membrane vitrée et un revêtement épithélial d'origine ectodermique. Les vaisseaux sous-papillaires, avant de s'élever au sein de la papille, abandonnent latéralement un certain nombre de rameaux, lesquels contournent la base du follicule et viennent s'ouvrir et se ramifier dans une cavité vasculaire qui entoure, à la manière d'un manchon, les deux tiers ou les trois quarts inférieurs du follicule (fig. 647). Cette cavité est exactement située entre la tunique fibreuse et la vitrée et semble être le résultat de l'écartement de ces deux membranes. Elle est traversée à sa partie inférieure par une masse de tissu muqueux, délicat, translucide, renfermant des cellules munies de prolongements protoplasmiques anastomosés en réseau. Dans sa partie supérieure, ce tissu disparaît presque complètement : tout l'espace est alors occupé par d'énormes capillaires, s'ouvrant les uns dans les autres et constituant de la sorte un véritable sinus ou lac sanguin construit à la façon d'un angiome caverneux. Renaut, auquel j'emprunte cette description, a même signalé la présence de fibres musculaires, en partie lisses, en partie striées, pouvant, par leur contraction, comprimer les veines efférentes et arrêter la circulation de retour, tout en permettant l'afflux du sang artériel. Le lac sanguin précité se trouverait ainsi transformé en une espèce d'appareil érectile.

A la partie moyenne de la cavité vasculaire et immédiatement en dehors de la vitrée, existe un renflement ou bourrelet circulaire, dont la coupe est ovalaire, et qui est constitué, au point de vue histologique, par une charpente conjonctive très délicate, dans les aréoles de laquelle s'amassent de grosses cellules ovoïdes et transparentes, à noyau arrondi et volumineux. C'est l'*anneau tactile externe* de Renaut (fig. 647,10).

En regard de l'anneau tactile externe, mais de l'autre côté de la membrane vitrée, entre cette dernière et la gaine épithéliale externe, se trouve une rangée de cellules ovoïdes, claires, absolument différentes comme nature et comme aspect des éléments cellulaires qui constituent le revêtement épithélial du follicule. Ces cellules spéciales, découvertes par Merkel, constituent par leur ensemble l'*anneau tactile interne* de Renaut (fig. 647,11).

Il existe donc, à la partie moyenne du follicule, deux anneaux concentriques, l'un externe, l'autre interne, séparés l'un de l'autre par la faible épaisseur de la membrane vitrée. Voyons maintenant comment se comportent les nerfs sur les poils tactiles.

Chaque follicule pileux reçoit, au voisinage de sa base, un ou deux faisceaux nerveux constitués à la fois par des fibres à myéline et des fibres de Remak. Ces faisceaux traversent obliquement la tunique fibreuse, s'engagent bientôt dans le lac vasculaire et viennent se ramifier sur

la face externe de la membrane vitrée, entre les deux anneaux tactiles. A partir de ce point, les fibres nerveuses, encore revêtues de leur myéline, se partagent en trois groupes, suivant chacun une direction différente (fig. 647):

a. Un *premier groupe* de fibres nerveuses, dites ascendantes, continuent leur trajet le long de la vitrée et s'élèvent ainsi bien au delà des anneaux tactiles. RENAUT qui, le premier, a signalé l'existence de ces fibres, n'a pu les suivre jusqu'à leur terminaison.

b. Un *deuxième groupe* de fibres nerveuses pénètrent dans l'anneau tactile externe, se dépouillent de leur myéline après un certain parcours et se résolvent alors en un certain nombre de filaments cylindraxiles, lesquels se terminent par de petits renflements en forme de bulbes (RENAUT). Il est à remarquer que la terminaison nerveuse se fait, non pas dans les cellules de l'anneau tactile, comme l'avait pensé MERKEL, mais bien entre ces cellules.

c. Un *troisième groupe*, enfin, est destiné à l'anneau tactile interne. Les fibres qui le constituent, traversent la vitrée après s'être dépouillées de leur myéline et se terminent pour la plupart sur le côté interne de cette dernière membrane, dans un système de petits renflements ou ménisques qui ont été particulièrement bien décrits par RANVIER. Quelques-unes, cependant, chez le lapin tout au moins (RANVIER), se terminent par des extrémités libres entre les cellules épithéliales.

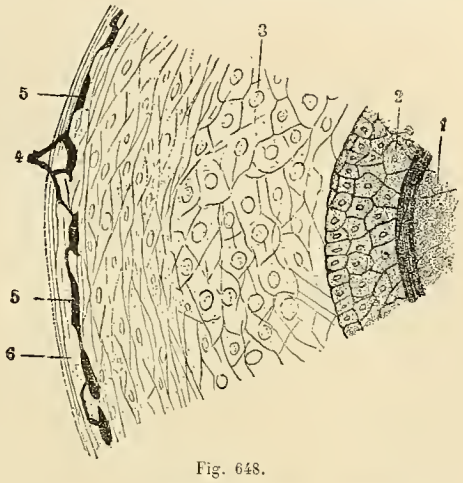

Fig. 648.

Poil tactile de la moustache du lapin, vu en coupe transversale (RANVIER).

1 poil proprement dit. — 2, gaine épithéliale interne. — 3, gaine épithéliale externe. — 4, fibre nerveuse. — 5, ménisques tactiles. — 6, membrane vitrée.

On comprend maintenant le rôle des poils tactiles dans l'exercice du toucher. Un premier contact, que ce contact soit recherché ou fortuit, amène, pour le poil qui en est l'objet, un double réflexe : un réflexe moteur, qui redresse le poil et le raidit pour ainsi dire; un réflexe vasculaire, qui remplit de sang veineux les sinus du follicule (érection). Les deux anneaux tactiles se trouvent ainsi étroitement appliqués l'un et l'autre contre la racine du poil. L'appareil tactile est prêt : dès lors, le moindre contact exercé sur le poil, le moindre mouvement imprimé à sa tige se transmettra mécaniquement aux anneaux et, de là, aux terminaisons nerveuses qu'ils renferment.

A consulter au sujet des poils, parmi les mémoires récents : FLEMMING, *Ein Drillingshaar mit gemeinsamer innerer Wurzelscheide*, Monatsschr. f. praktische Dermatologie, 1883 ; — RICIARDI, *Sur la distribution des nerfs dans le follicule des poils tactiles à appareil vasculaire érectile chez le bœuf*, Arch. ital. de biol., IV, 1884 ; — DIESING, *Beiträge zur Kenntniss der Haarbalgmuskeln*, in L. GERLACH's Beiträge zur Morphologie und Morphogenie, 1884 ; — GIBBES, *Striped muscular tissue attached to hair follicles, Histological Notes*, Quat. Journ. of microsc. Sc., 1884 ; — WALDEYER, *Atlas der menschlichen und thierischen Haare, sowie der ähnlichen Fasergebilde mit erklärendem text*, Lahr, Schauenburg, 1884 ; — FLEMMING, *Zelltheilungen in den Keimschichten des Haares*, Monatshefte f. prakt. Dermatologie, 1884 ; — STIEDA, *Ueber den Haarwechsel*, Biol. Centralbl., Bd. VII, 1887 ; — MERTSCHING, *Beiträge zur Histologie des Haares und Haarbalges*, Arch. f. mikrosk. Anat., Bd. XXXI, 1887 ; — BOWEN, *The epitrichial layer of the human epidermis*, Anat. Anz., IV. Jahrg., 1889 ; — GIOVANNINI, *Ueber die normale Entwicklung und über einige Veränderungen der menschlichen Haare*, Vierteljahrsschr. f. Dermatolog. u. Syphilis, Bd. XIV, 1889 ; — DU MÊME, *Régénération des poils après épilation*, Arch. f. Mikr. Anat., Bd. XXXVI, 1890 ; — VAN GEHUCHTEN, *Les nerfs des poils*, Bull. de l'Acad. roy. de Belgique, 1893 ; et Mém. de l'Acad. roy. de Belgique, 1893 ; — DU MÊME, *Contrib. à l'étude de l'innervation des poils*, Anat. Anz., 1892.

Voy., au sujet des poils tactiles et de leurs terminaisons nerveuses, JOBERT, *Etudes d'anat. comp. sur les organes du toucher*, Ann. des Sc. naturelles, t. XVI, 1872 ; — SCHŒBL, *Ueber die Nervenendigung an dem Tasthaaren der Saügethiere*, Arch. f. mikr. Anat., t. IX, 1873 ; — LOEWE (L.), *Bemerk. z. Anat. der Tasthaare*, Arch. f. mikr. Anat., 1878 : — BONNET, *Studien über die Innervation der Haarbalge der Hausthiere*, Morph. Jahrb., t. IV, 1878 ; — RENAUT, art. *Syst. nerveux*, in Dict. encycl. des Sc. méd., 1878 ; — RANVIER, in Techn. hist., 2e édit., 1889, p. 701 ; — RETZIUS, *Ueber d. Endigungsweise, d. Nerven an d. Haaren d. Menschen*, Biol. Untersuch., 1894 ; — ARNSTEIN, *Die Nerven der Sinushaare*, Anat., Anz. t. X, 1895.

CHAPITRE II

SENS DU GOUT

LANGUE)

Le goût est celui de nos cinq sens qui nous fait connaître les qualités sapides des corps ou saveurs. Quel que soit leur nombre, les saveurs sont toutes réductibles à l'un de ces deux groupes : les saveurs sucrées et les saveurs amères. Ce sont, en définitive, les deux ordres de saveurs fondamentales, avec les mille variétés qu'elles présentent, que nous fait apprécier le sens du goût. Les appareils nerveux terminaux, destinés à être impressionnés par elles, sont disséminés à la surface extérieure de la langue, qui devient ainsi l'organe du goût.

La langue est un organe musculeux et très mobile, logé dans l'espace parabolique que circonscrivent les arcades dentaires et remplissant complètement cet espace quand la bouche est fermée. Elle n'est pas seulement l'organe essentiel du goût : elle joue encore un rôle important dans la mastication, la déglutition, la succion, l'articulation des sons; elle devient, enfin, un véritable instrument de préhension chez un grand nombre d'animaux, notamment chez le chien et chez la plupart des mammifères herbivores.

Nous étudierons, en trois articles distincts :

1° Sa *conformation extérieure;*

2° Son *corps musculaire;*

3° Sa *muqueuse.*

ARTICLE I

CONFORMATION EXTÉRIEURE DE LA LANGUE

Envisagée dans sa configuration extérieure, la langue revêt la forme d'un cône, placé en sens sagittal, dont la pointe se serait inclinée en avant et qui serait fortement aplatie de haut en bas. Sensiblement horizontale dans sa moitié antérieure, elle est verticale dans sa moitié postérieure, de telle sorte qu'on peut, au point de vue de sa direction, la diviser en deux portions : une portion antérieure ou portion buccale, une portion postérieure ou portion pharyngienne. L'isthme du gosier sert de limite respective à ces deux portions. On décrit ordinairement à la langue deux faces, l'une supérieure, l'autre inférieure, deux bords latéraux, une base et un sommet ou pointe.

1° **Face supérieure.** — La face supérieure ou dorsale (fig. 649) nous présente un sillon médian, sur lequel viennent s'implanter régulièrement des rangées de papilles, à la manière des barbes d'une plume sur leur tige.

En avant, cette face est en rapport avec la voûte palatine; en arrière, elle répond à la cavité du pharynx et à l'épiglotte.

Trois replis, à direction antéro-postérieure, les *replis glosso-épiglottiques*, l'unissent à la face antérieure de l'épiglotte. De ces trois replis, l'un est médian,

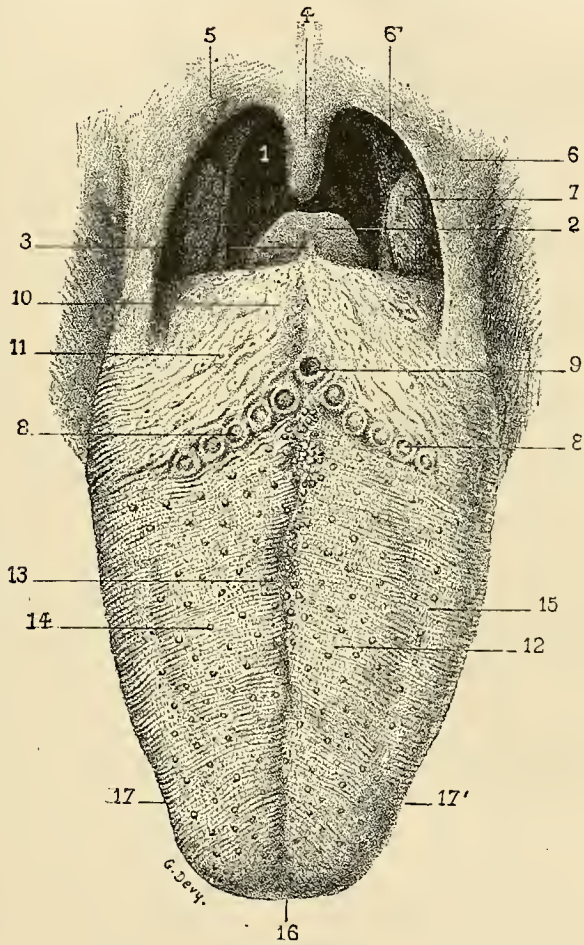

Fig. 649.

Face supérieure de la langue.

1, pharynx. — 2, épiglotte. — 3, repli glosso-épiglottique. — 4, luette. — 5, voile du palais, avec 6 et 6', ses piliers antérieur et postérieur. — 7, amygdale. — 8, papilles caliciformes formant le V lingual. — 9, papille caliciforme médiane, formant le sommet du V. — 10, portion verticale de la face supérieure de la langue, avec 11, ses glandes folliculeuses. — 12, portion horizontale de cette face, avec : 13, son sillon médian ; 14, ses papilles fongiformes; 15, ses papilles corolliformes. — 16, pointe de la langue. — 17, 17', ses bords droit et gauche.

les deux autres latéraux : chacun d'eux comprend dans sa structure des faisceaux de fibres conjonctives, des fibres élastiques et aussi quelques faisceaux de fibres musculaires striées, le tout recouvert par un prolongement de la muqueuse.

2° Face inférieure. — La face inférieure (fig, 650), bien moins étendue que la précédente, repose tout entière sur le plancher de la bouche. Cette face nous présente, elle aussi, sur la ligne médiane un sillon antéro-postérieur, auquel fait suite en arrière un important repli de la muqueuse, également médian, connu sous

le nom de *frein* ou de *filet* (1) : de forme semi-lunaire, le frein est très résistant et limite dans une certaine mesure la locomotion de la langue, plus particulièrement ses mouvements d'élévation et ses mouvements de projection en avant.

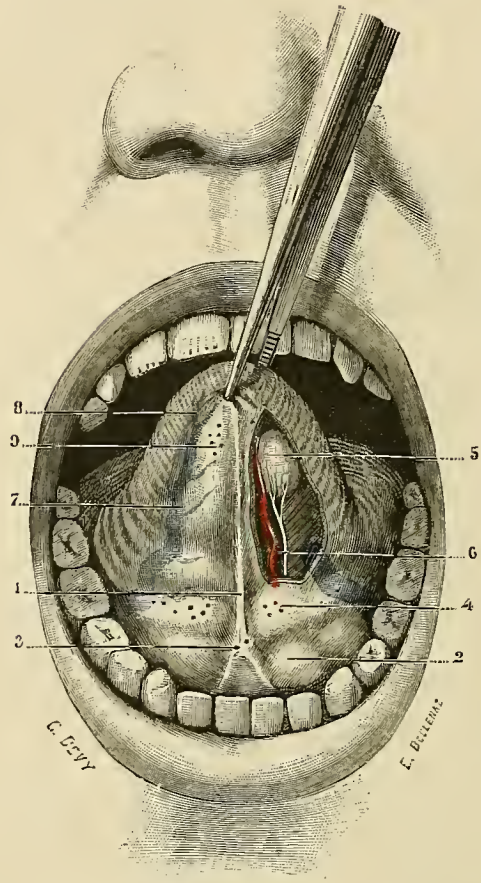

Fig. 650.

La langue fortement érignée en haut, pour montrer sa face inférieure et le plancher buccal.

(Du côté gauche, la muqueuse a été excisée, ainsi que les fibres musculaires les plus superficielles, pour mettre à découvert la glande de Nuhn.)

1, frein de la langue ou filet. — 2, muqueuse du plancher buccal, irrégulièrement soulevée par les lobules de la glande sublinguale. — 3, petite éminence où débouchent les conduits de Wharton. — 4, embouchures des conduits de la glande sublinguale. — 5, glande de Nuhn ou de Blandin. — 6, artère ranine et nerf lingual qui longent le bord interne de cet amas glandulaire. — 7, veine ranine. — 8, frange sublinguale ou plica fimbriata. — 9, conduits excréteurs de la glande de Nuhn.

A la partie inférieure du frein de la langue et de chaque côté de la ligne médiane, s'observent deux petits tubercules perforés à leur centre : ce sont les orifices des canaux de Wharton (3), qui apportent dans la cavité buccale, comme nous le verrons plus tard, la salive élaborée par la glande sous-maxillaire. Un peu au-dessus, se voient les orifices des canaux excréteurs de la glande sublinguale (4).

Nous signalerons encore, à la face inférieure de la langue et de chaque côté du frein, les deux veines ranines, se dessinant, au-dessous de la muqueuse, sous la forme de deux saillies longitudinales à reflet bleuâtre.

La muqueuse sublinguale diffère beaucoup d'aspect en dedans et en dehors de la veine ranine. En dedans, elle est plus mince, plus lisse, d'une coloration grisâtre ou légèrement rosée. En dehors, elle est plus épaisse, plus rouge et surtout beaucoup plus irrégulière : elle nous présente, en effet, au lieu d'une surface unie, un système de plis, de crêtes, de bosselures formant par leur ensemble une surface essentiellement raboteuse et comme déchiquetée. La limite entre la portion lisse et la portion raboteuse de la muqueuse sublinguale est une ligne irrégulièrement festonnée qui longe le côté externe de la veine ranine.

Chez le nouveau-né et chez l'enfant, la face inférieure de la langue nous présente, de chaque côté de la ligne médiane, un repli muqueux, qui commence un peu en avant de la base de la langue et qui, de là, se dirige obliquement d'arrière en avant et de dehors en dedans. Ce repli, dont le bord libre est plus ou moins frangé, a reçu le nom de *repli frangé* (*plica fimbriata.*) Le repli frangé s'atrophie au fur et à mesure que le sujet se développe, mais on en trouve toujours des traces chez l'adulte. D'après Gegenbaur, ce repli muqueux est l'homologue de la *langue accessoire inférieure* des singes, qui est elle-même le rudiment d'une langue plus ancienne, laquelle n'était pas encore musculaire (voy. à ce sujet Gegenbaur, *Beitr. zur Morphol. der Zunge*, Morphol. Jahrbuch, 1886).

3° Bords. — Les bords de la langue, libres et arrondis, répondent aux arcades

dentaires. Comme la langue elle-même, ils s'amincissent graduellement en se rapprochant de la pointe de cet organe.

4° Base. — La base de la langue, large et épaisse, répond successivement d'avant en arrière : 1° aux muscles mylo-hyoïdiens et génio-hyoïdiens; 2° à l'os hyoïde: 3° à l'épiglotte, à laquelle l'unissent les trois replis glosso-épiglottiques ci-dessus mentionnés.

5° Pointe. — La pointe, désignée encore sous le nom de sommet, est aplatie de haut en bas et fort mince. Sur sa partie médiane, viennent se réunir le sillon supérieur et le sillon inférieur de la langue. La continuité de ces deux sillons, plus ou moins accentuée suivant les sujets, partage la langue en deux moitiés symétriques, vestige évident de la bifidité de cet organe que nous présente normalement un grand nombre de vertébrés inférieurs.

ARTICLE II

CORPS MUSCULAIRE DE LA LANGUE

Le corps musculaire de la langue nous offre à considérer : 1° un squelette ostéo-fibreux; 2° des muscles, dits muscles de la langue; 1° des vaisseaux et des nerfs.

§ 1. — Squelette de la langue

Le squelette de la langue est constitué : 1° par un os, l'*os hyoïde*, déjà décrit (tome Ier, p. 228); 2° par deux lames fibreuses, la *membrane hyo-glossienne* et le *septum médian*.

1° Os hyoïde. — L'os hyoïde, situé au-dessous et en arrière de la langue, présente avec cet organe des connexions intimes.

Chez les poissons et chez les oiseaux, il envoie au milieu des faisceaux musculaires de la langue des prolongements, qui constituent pour ces parties molles une véritable charpente osseuse. Nous voyons encore, chez quelques mammifères, notamment chez le bœuf et le cheval, une apophyse médiane surgir du corps de l'hyoïde et pénétrer dans l'épaisseur de la langue.

Chez l'homme, la langue, plus mobile et plus indépendante en raison des fonctions plus élevées qui lui sont dévolues, n'est plus reliée à l'hyoïde que par les faisceaux musculaires qui prennent origine sur cet os et par les deux lames fibreuses mentionnées ci-dessus.

2° Membrane hyo-glossienne. — La membrane hyo-glossienne est une lame fibreuse, située à la partie postérieure de la langue et dirigée transversalement. Elle se détache du bord supérieur du corps de l'os hyoïde, dans l'intervalle compris entre la petite corne d'un côté et la petite corne du côté opposé. De là, elle se porte en haut et en avant et disparaît, après un parcours de 8 à 10 millimètres, au milieu des faisceaux musculaires. Sa face inférieure ou profonde recouvre les fibres postérieures du génio-glosse. Sa face supérieure ou superficielle répond à la partie la plus reculée de la muqueuse linguale, dont elle n'est séparée que par une nappe conjonctive, où se logent quelques glandules salivaires, quelques vaisseaux et le repli glosso-épiglottique médian.

3° **Septum médian.** — Le septum médian ou septum lingual est une lame fibreuse, d'une coloration blanc jaunâtre, placée de champ sur la ligne médiane entre les deux muscles génio-glosses.

Il revêt la forme d'une faux et présente, par conséquent, deux faces latérales, deux bords et deux extrémités. — Ses deux faces latérales, l'une gauche, l'autre droite, servent de surface d'implantation à de nombreux faisceaux musculaires que nous étudierons dans un instant. — Son bord supérieur, convexe, se dirige parallèlement à la face dorsale de la langue, dont il n'est séparé que par un intervalle de 3 ou 4 millimètres. — Son bord inférieur, concave, répond aux fibres les plus internes des deux génio-glosses, qui s'entre-croisent au-dessous de lui. — Son extrémité postérieure ou base se continue avec la membrane hyo-glossienne et, par son intermédiaire, avec l'os hyoïde. — Son extrémité antérieure s'effile en pointe et se perd insensiblement au milieu des faisceaux musculaires du sommet de la langue.

Considéré au point de vue de sa structure, le septum médian de la langue est formé exclusivement par du tissu fibreux et ne mérite en rien, du moins chez l'homme, la dénomination de *fibro-cartilage médian*, que lui avait donnée Blandin et que lui donnent encore certains anatomistes.

§ II. — Muscles de la langue

Pendant bien longtemps on a considéré la langue comme un organe fort complexe, dans l'épaisseur duquel les faisceaux musculaires s'enchevêtraient d'une façon absolument inextricable. Contrairement à cette opinion ancienne, les patientes recherches de Malpighi, de Sténon, de Baur, complétées à une époque plus récente par les travaux de Gerdy, de Blandin et de Kölliker, sont venues démontrer que les faisceaux en question se trouvent disposés suivant un plan systématique et forment même une série de muscles distincts, que l'on peut suivre, soit par la dissection, soit par le procédé des coupes méthodiques, depuis leur origine jusqu'à leur terminaison.

En considérant seulement leur insertion d'origine, ces muscles peuvent être divisés en trois groupes : 1° les muscles du premier groupe prennent origine sur des régions osseuses voisines de la langue : ce sont les muscles génio-glosse, hyo-glosse et stylo-glosse, dont le nom seul indique nettement les insertions ; 2° ceux du deuxième groupe prennent naissance sur des organes voisins de la langue : ce sont les muscles palato-glosse, pharyngo-glosse et amygdalo-glosse ; 3° ceux du troisième groupe, enfin, se détachent à la fois de parties molles et de parties osseuses voisines de la langue ; ils sont au nombre de deux seulement : le lingual supérieur et le lingual inférieur.

Indépendamment de ces huit muscles qui prennent origine en dehors de la langue et qui sont appelés pour cette raison muscles extrinsèques, il existe un muscle intrinsèque, le muscle transverse, qui appartient à la langue dans toute son étendue et qui s'insère par conséquent, par l'une et l'autre de ses deux extrémités, sur les éléments histologiques de cet organe.

Des neuf muscles que nous venons d'indiquer, le lingual supérieur est un muscle impair. Tous les autres sont pairs et disposés symétriquement de chaque côté de la ligne médiane.

Au total, la langue chez l'homme comprend dix-sept muscles, que nous résumons dans le tableau suivant :

A). M. EXTRINSÈQUES	Naissant des os voisins	*Génio-glosse*	2
		Hyo-glosse	2
		Stylo-glosse	2
	Naissant des organes voisins	*Palato-glosse*	2
		Pharyngo-glosse	2
		Amygdalo-glosse	2
	Naissant à la fois des os et des organes voisins	*Lingual supérieur*	1
		Lingual inférieur	2
B). M. INTRINSÈQUES		*Transverse*	2
		TOTAL	17

1° **Génio-glosse.** — Le génio-glosse (fig. 651,5), le plus volumineux des muscles de la langue, revêt la forme d'un large triangle dont le sommet se trouve situé derrière la symphyse mentonnière et dont la base, fortement convexe, répond à la face dorsale de la langue dans toute sa longueur.

a. *Insertions.* — Il s'insère en avant, à l'aide d'un court tendon, sur l'apophyse géni supérieure. De là, il se porte en haut et en arrière, en rayonnant à la manière d'un large éventail. Ses fibres suivent par conséquent les directions les plus diverses :

Les *fibres inférieures* ou *postérieures,* obliques en bas et en arrière, se portent vers l'os hyoïde et se fixent à la partie supérieure de cet os.

Les *fibres supérieures* ou *antérieures* se portent en haut et en avant, en décrivant une courbe à concavité antérieure, et viennent se terminer dans la pointe de la langue.

Les *fibres moyennes* enfin, de beaucoup les plus nombreuses, rayonnent vers la face dorsale de la langue et se terminent à la face profonde de la muqueuse, depuis la membrane hyo-glossienne jusqu'à la région de la pointe. De ces dernières fibres du génio-glosse, quelques-unes, celles qui sont le plus internes, s'entre-croisent sur la ligne médiane, immédiatement au-dessous du septum lingual, avec celles du côté opposé. D'autre part un certain nombre d'autres se continuent manifestement avec les fibres du pharyngo-glosse (fig. 652,8'), constituant ainsi de longs faisceaux qui s'étendent sans interruption depuis le pharynx jusqu'à la symphyse mentonnière (*muscle génio-pharyngien* de WINSLOW).

b. *Rapports.* — Le muscle génio-glosse est en rapport par sa face externe avec la glande sublingnale, le canal de Wharton, l'artère linguale, le nerf grand hypoglosse et les trois muscles hyo-glosse, stylo-glosse et lingual inférieur. — Par sa face interne, il répond au muscle génio-glosse du côté opposé. Il n'en est séparé que par une mince couche de tissu cellulo-adipeux et par le septum médian. — Son bord antérieur, concave en avant, regarde la symphyse mentonnière. Il est recouvert par la muqueuse de la face inférieure de la langue. — Son bord inférieur, sensiblement rectiligne, repose dans toute son étendue sur le muscle génio-hyoïdien, qui suit exactement la même direction.

c. *Action.* — Par leurs fibres inférieures, les muscles génio-glosses portent en haut et en avant l'os hyoïde sur lequel ils s'insèrent et, avec l'os hyoïde, la langue elle-même qui présente avec cet os des connexions intimes. — Les fibres moyennes, agissant directement sur la langue, l'attirent en avant et déterminent sa projection en dehors de la cavité buccale. — Les fibres supérieures au contraire, en raison de leur direction toute différente, portent la pointe de la langue en bas et en arrière. — Lorsque tous les faisceaux du muscle se contractent simultanément,

la langue se pelotonne sur elle-même, en s'appliquant fortement contre le plancher de la bouche et contre la face postérieure du maxillaire inférieur.

2° Stylog-losse. — Le stylo-glosse (fig. 651,1) est un muscle long et grêle qui s'étend de l'apophyse styloïde aux parties latérales de la langue.

a. *Insertions.* — Il s'insère en haut : 1° sur les côtés antérieur et externe de l'apophyse styloïde, au voisinage de la pointe ; 2° sur la partie la plus élevée du ligament stylo-maxillaire. De là, il se porte obliquement en bas et en avant, en s'élargissant et en se contournant légèrement sur lui-même, d'une façon telle que

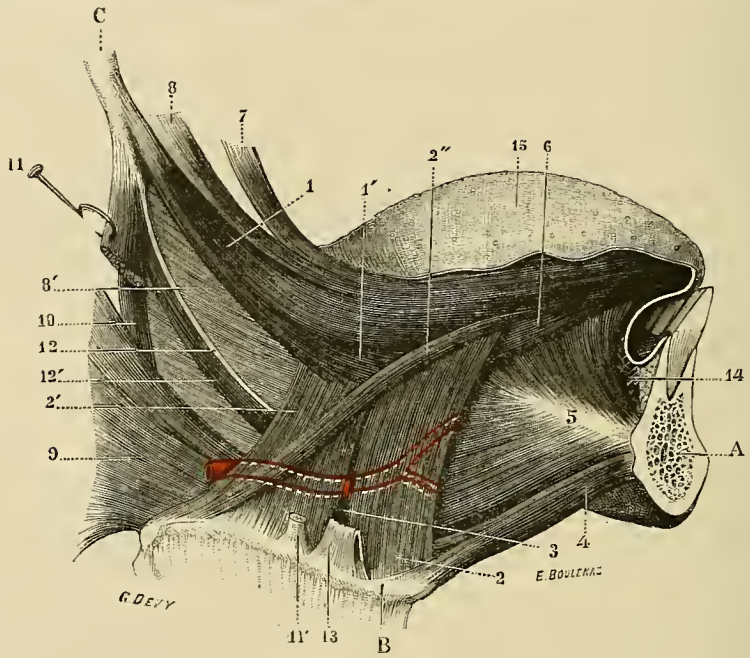

Fig. 651.

Muscles superficiels de la langue, vue latérale droite.

A, maxillaire inférieur, sectionné immédiatement en dehors des apophyses géni du côté droit. — B, os hyoïde. — C, apophyse styloïde.

1, muscle stylo-glosse, avec 1', son faisceau inférieur pénétrant dans la profondeur entre les deux portions du muscle hyo-glosse. — 2, 2', muscle hyo-glosse divisé en deux parties : le basio-glosse (2) et le cératoglosse (2'). — 2'', faisceau accessoire de l'hyo-glosse. — 3, interstice cellulo-graisseux séparant le basio-glosse du cératoglosse et à travers lequel on aperçoit l'artère linguale. — 4, muscle génio-hyoïdien. — 5, muscle génio-glosse. — 6, muscle lingual inférieur. — 7, muscle palato-glosse ou glosso-staphylin. — 8, muscle pharyngo-glosse (faisceaux supérieurs). — 8', muscle pharyngo-glosse (faisceaux inférieurs). — 9, constricteur moyen du pharynx. — 10, muscle stylo-pharyngien. — 11, 11', muscle stylo-hyoïdien, dont on a réséqué la partie moyenne et attiré en arrière le chef supérieur, pour découvrir : 12, le ligament stylo-hyoïdien et 12', le muscle stylo-hyoïdien profond. — 13, poulie du digastrique. — 14, bourse séreuse de Fleischmann. — 15, muqueuse du dos de la langue.

sa face antérieure tend à devenir externe. Parvenu sur les côtés de la langue, immédiatement en arrière du pilier antérieur du voile du palais, il se divise en trois ordres de faisceaux, que l'on distingue, d'après leur situation, en inférieurs, moyens et supérieurs :

Les *faisceaux inférieurs*, obliques en bas et en avant (fig. 651,1') s'engagent entre les deux portions de l'hyo-glosse et se continuent, au-dessous de ce muscle, en partie avec les faisceaux du lingual inférieur, en partie avec ceux du génio-glosse.

Les *faisceaux moyens* longent le bord correspondant de la langue, en décrivant comme ce bord lui-même une légère courbe à concavité interne. On peut les suivre jusqu'au niveau de la pointe.

Les *faisceaux supérieurs* ou *internes*, s'infléchissant en dedans, se portent horizontalement vers le septum lingual, sur lequel ils se terminent : les uns, les postérieurs, affectent une direction nettement transversale ; les autres suivent un trajet oblique, d'autant plus oblique qu'ils sont plus antérieurs.

b. *Rapports.* — Le stylo-glosse est en rapport : 1° en dehors, avec la glande parotide, le muscle ptérygoïdien interne, la muqueuse linguale et le nerf lingual ; 2° en dedans, avec le ligament stylo-hyoïdien, le constricteur supérieur du pharynx et l'hyo-glosse.

c. *Action.* — Il porte la langue en haut et en arrière et tend à l'appliquer fortement contre le voile du palais.

3° Hyo-glosse. — L'hyo-glosse (fig. 651, 2,2') est un muscle mince, aplati et quadrilatère, situé à la partie latérale et inférieure de la langue.

a. *Insertions.* — Il s'insère en bas : 1° sur le bord supérieur du corps de l'os hyoïde, dans la partie qui avoisine la grande corne ; 2° sur la lèvre externe de la grande corne dans toute son étendue. On désigne généralement sous le nom de *cérato-glosse* (de κέρας corne) la portion de ce muscle qui se détache de la grande corne, sous le nom de *basio-glosse* la portion qui répond au corps même de l'hyoïde ou basi-hyal.

Ces deux portions constitutives de l'hyo-glosse, le cérato-glosse et le basio-glosse, sont très souvent séparées l'une de l'autre, à leur partie inférieure, par un interstice cellulo-graisseux à travers lequel on aperçoit l'artère linguale. Plus haut, ils sont plus nettement séparés encore par les faisceaux inférieurs du stylo-glosse, qui sont situés tout d'abord sur la face superficielle du cérato-glosse et s'engagent ensuite au-dessous du basio-glosse.

Partis de l'hyoïde, les faisceaux de l'hyo-glosse se portent en haut et un peu en avant et gagnent tout d'abord le côté interne de la portion moyenne du stylo-glosse. Là, changeant brusquement de direction, ils s'infléchissent en dedans et en avant, et, de verticaux qu'ils étaient, deviennent horizontaux. Ils se mêlent alors aux faisceaux supérieurs du stylo-glosse, qui présentent la même direction, et, comme eux, ils viennent se terminer sur le septum médian depuis la base de la langue jusqu'à la pointe.

Au muscle hyo-glosse, tel que nous venons de le décrire, vient se joindre, sur bien des sujets, un faisceau additionnel ou accessoire, qui se détache en arrière, soit de l'extrémité de la grande corne, soit du constricteur moyen du pharynx. Quelle que soit son origine, ce faisceau accessoire (fig.651,2'), le plus souvent arrondi et toujours fort grêle, se dirige obliquement en haut et en avant ; il croise en écharpe la face superficielle de l'hyo-glosse, atteint le faisceau moyen du stylo-glosse et se joint à ce dernier faisceau pour gagner avec lui la pointe de la langue.

b. *Rapports.* — Le muscle hyo-glosse présente des rapports importants. — Sa face profonde répond successivement au constricteur moyen du pharynx, au pharyngo-glosse et au génio-glosse. Cette face est encore en rapport avec l'artère linguale, qui s'applique contre elle en la croisant un peu obliquement d'arrière en avant et de bas en haut. — Sa face superficielle est recouverte en grande partie par les muscles mylo-hyoïdien, stylo-hyoïdien et digastrique. Elle répond en outre : 1° à la glande sous-maxillaire, qui repose sur sa partie postérieure (voy. cette glande) ; 2° au canal de Warthon et aux nerfs lingual et grand hypoglosse, qui la croisent d'avant en arrière.

c. *Action.* — Les muscles hyo-glosses sont les muscles abaisseurs de la langue : ils la compriment transversalement et la rapprochent de l'os hyoïde. Lorsque la langue a été portée en avant par l'action des génio-glosses, la contraction des hyo-glosses la porte en arrière et la ramène dans la cavité buccale.

Chondro-glosse. — On a décrit sous ce nom et considéré comme une dépendance de l'hyo-glosse un petit faisceau musculaire, qui naît, en arrière, sur le côté interne de la petite corne de l'hyoïde et se porte ensuite en avant et en haut, pour venir se terminer, de chaque côté de la ligne médiane, à la face dorsale de la langue. Ce faisceau manque quelquefois, contrairement à l'assertion de Haller qui le regardait comme constant. En outre, il me paraît devoir être distingué de l'hyo-glosse, dont il est séparé à son origine hyoïdienne par l'artère linguale et par le muscle pharyngo-glosse.

4° **Palato-glosse.** — Le muscle palato-glosse, encore appelé *muscle glosso-*

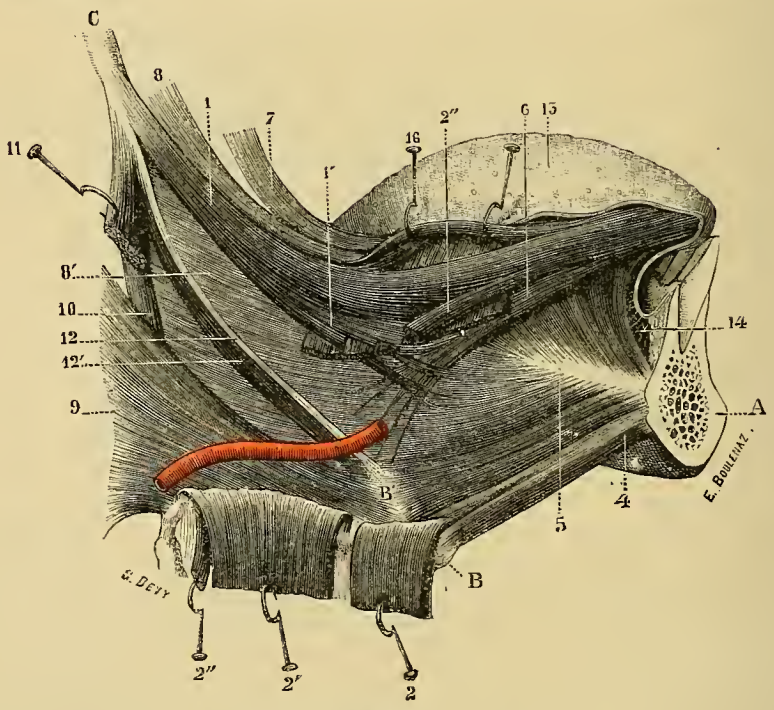

Fig. 652.

Muscles profonds de la langue, vue latérale droite.

(Le muscle hyo-glosse a été sectionné au-dessous de la pénétration de ses faisceaux par les fibres inférieures du stylo-glosse, et son chef inférieur a été rééliné en bas.)

A, maxillaire inférieur, sectionné immédiatement en dehors des apophyses géni du côté droit. — B, os hyoïde. — B′, sa petite corne. — C, apophyse styloïde.

De 1 à 15 inclusivement, comme dans la figure précédente. — 16, plan musculaire longitudinal, formé par la partie supérieure du pharyngo-glosse et le palato-glosse. Ce plan a été soulevé et érigné en haut, pour montrer les faisceaux sous-jacents à direction transversale qui proviennent du stylo-glosse, du cérato-glosse et du basio-glosse.

staphylin (fig. 651,7), est situé dans l'épaisseur du pilier antérieur du voile du palais. Il en constitue la portion centrale et pour ainsi dire le squelette.

a. *Insertions.* — Il s'insère en haut sur la face inférieure du voile du palais. De là il descend vers la base de la langue, en décrivant une courbe à concavité dirigée en avant et en haut, et vient s'épanouir sur le bord correspondant de la langue, en confondant ses fibres avec celles du pharyngo-glosse et de la portion moyenne du stylo-glosse.

b. *Rapports.* — Ce muscle répond à la muqueuse dans la plus grande partie de son étendue.

c. *Action.* — Quand il se contracte, il porte la langue en haut et en arrière.

5° Pharyngo-glosse. — On donne ce nom de muscle pharyngo-glosse (fig. 651 et 652,8,8') à un paquet de fibres musculaires que le constricteur supérieur du pharynx jette sur les côtés de la langue.

Ces faisceaux se distinguent en supérieurs et inférieurs. — Les premiers longent le bord correspondant de la langue, en se confondant avec les faisceaux du palato-glosse et les faisceaux moyens du stylo-glosse, qui présentent la même direction. — Les faisceaux inférieurs, obliques en bas et en avant, s'engagent au-dessous de l'hyo-glosse et se continuent là, en partie avec les fibres du génio-glosse, en partie avec les fibres du lingual inférieur.

Comme le précédent, ce muscle porte la langue en arrière et en haut.

6° Amygdalo-glosse. — L'amygdalo-glosse (fig.653,3), découvert et bien décrit par Broca, est un petit muscle aplati et mince, qui s'étend, comme son nom l'indique, de la région amygdalienne à la langue.

a. *Insertions.* — Il prend naissance en haut sur cette portion de l'aponévrose pharyngienne qui recouvre la face externe de l'amygdale. De là, il se porte verticalement en bas, entre le pharyngo-glosse et la muqueuse, et atteint bientôt la base de la langue. Changeant alors de direction pour devenir transversal, il gagne la ligne médiane et s'y termine en s'entre-croisant avec celui du côté opposé.

b. *Rapports.* — Dans cette dernière portion de son trajet, l'amygdalo-glosse se place immédiatement au-dessous du lingual supérieur et croise à angle droit la direction de ce dernier muscle.

c. *Action.* — Réunis l'un à l'autre, les deux amygdalo-glosses forment dans leur ensemble une espèce de sangle, qui répond aux amygdales par ses deux extrémités et à la base de la langue par sa partie moyenne. On conçoit alors que ces deux muscles, quand ils se contractent, portent en haut la base de la langue et tendent à l'appliquer contre le voile du palais.

7° Lingual supérieur. — Muscle impair et médian, le lingual supérieur est constitué par un système de fibres longitudinales et parallèles, qui s'étalent au-dessous de la muqueuse de la langue, depuis la base jusqu'à la pointe.

a. *Insertions.* — Ce muscle, à son origine postérieure, se divise en trois portions distinctes : une portion médiane et deux portions latérales. — La portion médiane s'attache sur ce repli fibro-muqueux qui relie, sur la ligne médiane, l'épiglotte à la base de la langue (*repli glosso-épiglottique médian*). — Les deux portions latérales prennent naissance, à droite et à gauche, sur les petites cornes de l'os hyoïde.

Parties de ces différents points, les trois portions du lingual supérieur se portent en haut et en avant en s'élargissant. Elles se rapprochent ainsi graduellement les unes des autres, arrivent au contact et finissent même par se confondre en une seule et même nappe musculaire, qui occupe la portion moyenne de la langue et que l'on peut suivre jusqu'à la pointe.

b. *Rapports.* — Par sa face inférieure, le lingual supérieur répond aux muscles sous-jacents. — Par sa face supérieure, il répond à la muqueuse de la face dorsale de la langue, à laquelle il adhère intimement : c'est un muscle peaucier de la langue. — Latéralement, il se confond avec les fibres longitudinales du palato-

glosse, du pharyngo-glosse et du stylo-glosse. Il en résulte que la face supérieure et les deux bords de la langue sont recouverts par une espèce de gouttière musculaire à concavité inférieure, gouttière absolument indivise et à la constitution de laquelle concourent les quatre muscles précités.

c. *Action.* — Quand il se contracte, le lingual supérieur élève la pointe de la langue, en même temps qu'il la porte en arrière : c'est un muscle *élévateur et rétracteur* de la pointe.

8° Lingual inférieur. — Le lingual inférieur, comme son nom l'indique, occupe la face inférieure de la langue. Il est situé au-dessous du stylo-glosse, entre le génio-glosse qui est en dedans et l'hyo-glosse qui est en dehors.

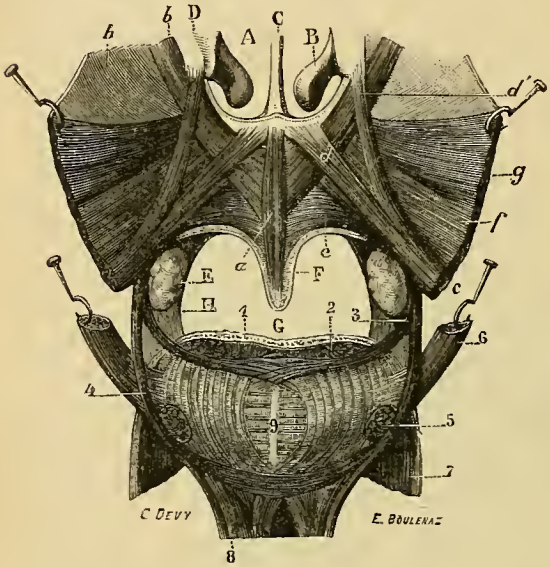

Fig. 653.

Coupe vertico-transversale de la langue pratiquée en arrière des amygdales, segment antérieur de la coupe.

En haut de la figure, les muscles du voile du palais et de la partie supérieure du pharynx ont été disséqués, divisés en arrière sur la ligne médiane et écartés en dehors.

A, cavité des fosses nasales. — B, cornets inférieurs. — C, cloison. — D, portion cartilagineuse de la trompe d'Eustache. — E, amygdales. — F, luette. — G, cavité buccale. — H, pilier antérieur du voile du palais.

1, muqueuse de la langue. — 2, coupe du muscle lingual supérieur. — 3, muscle amygdalo-glosse. — 4, muscle pharyngo-glosse. — 5, muscle lingual inférieur. — 6, muscle stylo-glosse. — 7, muscle hyo-glosse. — 8, muscle génio-glosse. — 9, septum lingual.

a, palato-staphylin. — *b*, péristaphylin interne. — *c*, pharyngo-staphylin, avec : *d*, son faisceau accessoire interne ; *d'* son faisceau accessoire externe. — *e*, fibres de ce muscle venant de la partie moyenne du voile du palais. — *f*, fibres internes s'entre-croisant en arrière avec celles du côté opposé. — *g*, constricteur supérieur du pharynx — *h*, membrane fibreuse du pharynx.

a. *Insertions.* — Il tire sa principale origine des petites cornes de l'os hyoïde. Mais il reçoit en même temps de nombreux faisceaux de renforcement du pharyngo-glosse et de la portion inférieure du stylo-glosse.

Quelle que soit leur provenance, les faisceaux constitutifs du lingual inférieur se portent tous en avant, en suivant une direction légèrement ascendante, et viennent se terminer à la face profonde de la muqueuse qui revêt la pointe de la langue.

b. *Rapports.* — Envisagé au point de vue de ses rapports, le lingual inférieur est situé au-dessous du stylo-glosse, entre le muscle génio-glosse, qui est en dedans, et le muscle hyo-glosse, qui est en dehors.

c. *Action.* — Par ses contractions, le muscle lingual inférieur raccourcit la langue dans son diamètre antéro-postérieur, en même temps qu'il attire sa pointe en bas et en arrière : c'est un muscle *abaisseur et rétracteur* de la pointe.

9° Transverse. — Le muscle transverse, ainsi appelé en raison de sa direction, est constitué par un ensemble de faisceaux qui se portent transversalement de la ligne médiane vers les bords de la langue.

a. *Insertions.* — Ces faisceaux s'attachent, en dedans, sur les deux faces du septum lingual et se terminent, en dehors, sur la muqueuse des bords de la langue.

b. *Rapports.* — Dans ce trajet, ils s'entre-croisent çà et là et d'une façon fort

irrégulière avec les fibres de direction différente qu'ils rencontrent, tout particulièrement avec celles qui ont une direction longitudinale.

c. *Action.* — Les fibres du muscle transverse, se contractant simultanément du côté gauche et du côté droit, rapprochent de la ligne médiane les bords de la langue sur lesquels elles s'insèrent et diminuent naturellement les dimensions transversales de cet organe. Comme conséquence, la langue s'arrondit et s'effile en projetant sa pointe hors de la cavité buccale.

En résumé, toutes les fibres musculaires de la langue, quels que soient leur origine, leur trajet et leur terminaison, peuvent être divisées, au point de vue de leur direction, en trois groupes : fibres longitudinales, fibres verticales, fibres transversales.

Les *fibres longitudinales* cheminent parallèlement à l'axe antéro-postérieur de la langue. Elles ont pour origine : 1° en haut, le lingual supérieur ; 2° en bas, le lingual inférieur, les faisceaux inférieurs du pharyngo-glosse et les faisceaux postérieurs du génio-glosse ; 3° sur les côtés, le pharyngo-glosse (faisceaux supérieurs), le palato-glosse et le stylo-glosse (faisceaux moyens).

Les *fibres verticales* proviennent également de plusieurs sources : 1° sur la ligne médiane, du génio-glosse : 2° sur les côtés, de la portion ascendante des hyo-glosses.

Les *fibres transversales*, enfin, ont pour type les fibres du muscle transverse, qui, comme nous l'avons vu, se portent horizontalement du septum médian aux bords de la langue. A ces fibres viennent se joindre : 1° les fibres de la portion horizontale de l'hyo-glosse ; 2° les faisceaux supérieurs du stylo-glosse ; 3° la portion horizontale de l'amygdalo-glosse.

Les trois ordres de fibres précités peuvent être mis en évidence par la dissection. Mais c'est surtout sur des coupes verticales, transversales ou antéro-postérieures, qu'ils apparaissent avec netteté, comme on le voit sur la figure 1033. Ces coupes nous montrent en même temps que les faisceaux musculaires en question s'entrecroisent et s'enchevêtrent sous les angles les plus divers et qu'ils sont séparés les uns des autres par un tissu adipeux mou et presque fluide.

§ III. — Vaisseaux et nerfs

1° Artères. — Les artères destinées à la portion musculeuse de la langue proviennent de la linguale, de la palatine inférieure et de la pharyngienne inférieure, branches immédiates ou médiates de la carotide externe.

2° Veines. — Les veines, ainsi que nous l'avons vu (t. Ier, p. 1106), se portent pour la plupart sur la face externe du muscle hyo-glosse et s'y réunissent en un tronc commun, la *veine linguale proprement dite*, laquelle se jette dans la jugulaire interne.

3° Nerfs. — Les nerfs des muscles de la langue émanent de deux sources : du facial et du grand hypoglosse.

Le *facial* fournit à la langue le rameau, dit *lingual*, qui s'anastomose constamment avec le glosso-pharyngien et vient se distribuer au stylo-glosse et au glosso-staphylin, quelquefois au lingual inférieur.

Le *grand hypoglosse* est essentiellement le nerf moteur de la langue : il fournit

des rameaux à chacun de ses muscles tant extrinsèques qu'intrinsèques. Ces rameaux se terminent, comme dans les autres muscles striés, par des plaques motrices, qui ne présentent ici aucune particularité nouvelle. LANNEGRACE (*Th. d'agr.*, 1878) croit devoir insister cependant sur la richesse des muscles de la langue en fibres nerveuses, richesse telle, dit-il, qu'aucun autre muscle de l'économie ne saurait lui être comparé.

Le grand hypoglosse n'est pas seulement, pour la langue, un nerf moteur, mais aussi un vaso-moteur. C'est lui, en effet, qui renferme la plus grande partie des éléments vaso-constricteurs de cet organe, tandis que le lingual possède les vaso-dilalateurs.

Les fibres vaso-motrices qui suivent le trajet de l'hypoglosse pour aller aux vaisseaux de la langue sont surtout des fibres d'emprunt : elles lui viennent du sympathique cervical par l'anastomose que le ganglion cervical supérieur fournit à la douzième paire (voy. NÉVROLOGIE). Pourtant, après avoir coupé le sympathique cervical et attendu le délai nécessaire pour que la dégénération soit complète dans l'extrémité terminale des fibres ainsi coupées, si on excite de nouveau le tronc de l'hypoglosse avec les précautions convenables, on voit qu'il agit encore partiellement sur les vaisseaux de la langue. Si, au contraire, au lieu de couper simplement le tronc du sympathique on résèque le ganglion cervical supérieur, la propriété vaso-motrice de l'hypoglosse disparaît entièrement. Ces résultats, fournis par l'expérimentation, peuvent admettre une double interprétation : ou bien les fibres vaso-motrices ont un centre trophique dans le ganglion cervical supérieur ; ou bien ces fibres proviennent partiellement d'une source autre que le sympathique cervical, soit d'un des nerfs voisins, soit des origines mêmes de l'hypoglosse (MORAT).

ARTICLE III

MUQUEUSE LINGUALE

La muqueuse linguale nous présente à étudier : 1° sa *conformation extérieure* : 2° ses *papilles* ; 3° sa *structure* ; 4° ses *vaisseaux et nerfs*.

§ I. — CONFORMATION EXTÉRIEURE

1° Disposition générale. — La muqueuse linguale est jetée sur le corps musculaire de la langue à la manière d'un étui. Elle en recouvre toutes les régions à l'exception de la base, sur le pourtour de laquelle on la voit se réfléchir pour se continuer avec les muqueuses voisines. C'est ainsi qu'en arrière elle se confond avec les muqueuses du pharynx et du larynx, en formant en avant de l'épiglotte les trois replis dits glosso-épiglottiques (p. 855). Sur les côtés, elle se continue avec la muqueuse du voile du palais et de l'amygdale. En avant et en bas, elle se continue de même avec la muqueuse du plancher de la bouche, en formant sur la ligne médiane ce repli semi-lunaire que nous avons décrit plus haut sous le nom de frein ou filet.

2° Épaisseur. — L'épaisseur de la muqueuse linguale est loin d'être uniforme : mince et transparente sur la face inférieure de la langue, cette membrane s'épaissit légèrement en atteignant les bords. Elle présente son maximum d'épaisseur à la partie moyenne de sa face dorsale, entre le foramen cæcum et la pointe.

3° Consistance. — La consistance de la muqueuse linguale varie, comme son épaisseur, suivant les régions que l'on examine. C'est encore sur le tiers moyen de la face dorsale que cette consistance est la plus grande. Elle est plus faible sur la face inférieure, plus faible encore au niveau des bords, à la base et à la pointe. Sur ces derniers points, l'enveloppe muqueuse de la langue se laisse facilement déchirer.

4° Coloration. — Quant à sa coloration, elle est presque toujours rosée sur la face inférieure. Sur la face supérieure et sur les bords, elle est également rosée ou même rouge immédiatement après le repas: mais après une abstinence de quelques heures et principalement le matin à jeun, elle est plus ou moins blanche, quelquefois même jaunâtre. On sait l'importance clinique que les médecins attachent à cette coloration blanchâtre de la langue (*langue saburrale*, *langue chargée*).

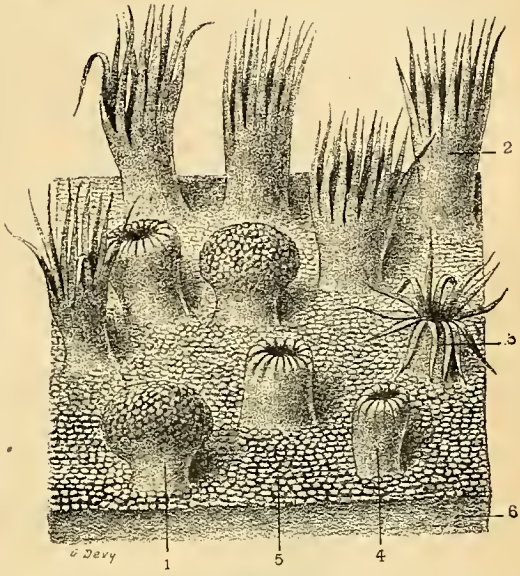

Fig. 654.

Une portion de la muqueuse linguale considérablement grossie, pour montrer l'aspect des papilles (*schématique*).

1, 1, deux papilles fongiformes, avec leur tête et leur pédicule. — 2, papille corolliforme dont les prolongements se portent en haut. — 3, papille corolliforme dont les prolongements se renversent en dehors. — 4, papille corolliforme dont les prolongements se renversent en dedans. — 5, papilles hémisphériques. — 6, coupe de la muqueuse.

§ II. — Papilles de la langue

La surface libre de la muqueuse linguale nous présente sur tous ses points une multitude de petites élevures, appelées *papilles*. Découvertes en 1665 par Malpighi, minutieusement étudiées plus tard par Ruysch en 1721 et par Albinus en 1754, ces papilles ont été parfaitement décrites depuis par tous les anatomistes au point de vue de leur répartition topographique et de leur configuration extérieure. Mais ce n'est que dans ces dernières années que les travaux de Lovén et de Schwalbe, en nous faisant connaître le corpuscule du goût, nous ont nettement fixés sur leur structure intime.

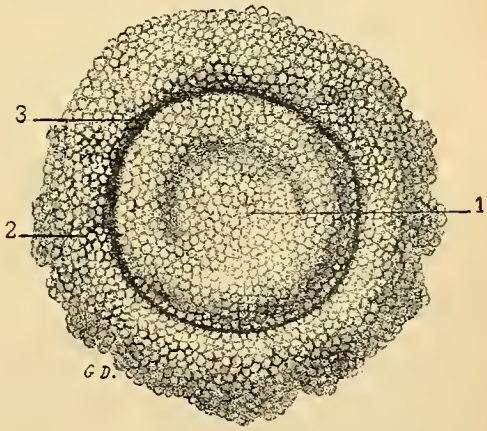

Fig. 655.

Une papille caliciforme, vue d'en haut.

1, mamelon central ou papille proprement dite. — 2, bourrelet circulaire ou *vallum*. — 3, rigole circulaire ou fossé.

1° Forme et division. — Parfaitement visibles à la loupe, ou même à l'œil nu, les papilles de la langue nous présentent de nombreuses variations de forme et de volume. Nous pouvons à ce sujet, les diviser en cinq groupes, savoir : les papilles caliciformes, les papilles fongiformes, les papilles liliformes, les papilles foliées et les papilles hémisphériques. Les papilles hémisphériques sont des *papilles simples*. Les quatre autres groupes comprennent des papilles d'une structure plus complexe et sont formées chacune par la réunion de plusieurs papilles plus petites : on pourrait les appeler *papilles composées*.

a. *Papilles caliciformes.* — Les papilles caliciformes (fig. 655), qui sont à la fois les plus volumineuses et les plus importantes de toutes les papilles, se composent chacune d'une saillie centrale, *papille proprement dite,* qu'entoure un repli de la muqueuse affectant la forme d'un bourrelet circulaire ou *calice.* Entre la papille proprement dite et son bourrelet périphérique est creusée une dépression également circulaire : c'est le *fossé* ou la *rigole* de la papille caliciforme. Ces divers éléments se voient très nettement sur une coupe vertico-transversale de la papille (fig. 663, p. 874).

Au total, les papilles caliciformes se composent essentiellement d'une espèce de mamelon central entouré d'un fossé et d'un rempart (*vallum*), d'où le nom de *papillæ circumvallatæ* (papilles entourées d'un rempart) que lui donnaient avec raison les anciens anatomistes et sous lequel on les désigne encore aujourd'hui dans certains traités classiques.

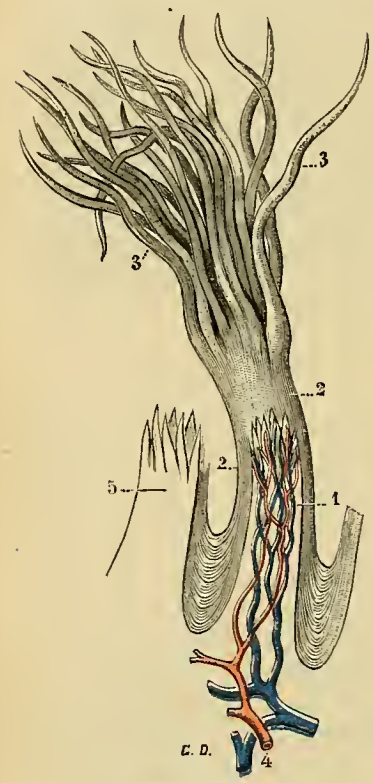

Fig. 656.
Papilles corolliformes (d'après Todd et Bowman).

1, papille proprement dite. — 2, son revêtement épithélial, d'où s'échappent 3, 3, des prolongements filiformes. — 4, vaisseaux de la papille. — 5, une papille corolliforme dépourvue de son revêtement épithélial.

Le mamelon central de la papille caliciforme mesure de 1 millimètre à 1mm,5 de hauteur. Légèrement étranglé à son extrémité adhérente, il s'élargit plus ou moins à son extrémité libre : cette extrémité libre est régulièrement circulaire, aplatie ou convexe, plus rarement déprimée en forme de cupule.

b. *Papilles fongiformes* — Les papilles fongiformes (fig. 654,1), ainsi appelées en raison de leur ressemblance avec un champignon (*fungus*), sont renflées à leur extrémité libre, rétrécies au contraire à leur extrémité adhérente. Elles se composent ainsi d'une tête plus ou moins volumineuse et arrondie, que supporte un pédicule plus ou moins long et plus ou moins grêle. Leur longueur mesure de 0mm,7 à 1mm,8 ; leur largeur, de 0mm,8 à 1 millimètre.

c. *Papilles filiformes.* — Les papilles filiformes (fig. 654 et 656) se présentent à l'œil sous la forme de petites élevures cylindriques ou coniques du sommet desquelles s'échappe un bouquet de prolongements filiformes. Ce sont les *papilles corolliformes* de Sappey. Elles mesurent de 1/3 de millimètre à 3 millimètres de longueur.

d. *Papilles foliées.* — Les papilles foliées sont constituées par une série de plis verticaux que l'on observe sur les bords de la langue, au voisinage de la base. Chacun de ces plis est séparé des plis voisins par un petit sillon de même direction, qui est d'autant plus profond que les plis en question sont plus développés.

e. *Papilles hémisphériques.* — Beaucoup plus nombreuses, mais aussi beaucoup plus petites que les précédentes, les papilles hémisphériques ne diffèrent pas des papilles dermiques que nous présente la peau. Comme ces dernières, elles occupent la face superficielle du chorion muqueux et affectent les formes les plus diverses : une forme conique, une forme hémisphérique, une forme mame-

lonnée, etc. Les papilles hémisphériques sont d'une extrême petitesse et rarement visibles à l'œil nu.

2° Répartition topographique des papilles linguales. — Les différents ordres de papilles que nous venons de décrire occupent à la surface de la langue une situation déterminée, qu'il est important de bien connaître pour établir ensuite quelles sont les régions de la muqueuse où s'exerce le sens du goût.

a. *Situation des papilles caliciformes.* — Les papilles caliciformes, tout d'abord, sont au nombre de 9 ou de 11 et sont situées exclusivement sur la face dorsale de la langue, à la réunion de son tiers postérieur avec ses deux tiers antérieurs. Elles se disposent là, de chaque côté de la ligne médiane (fig. 649,8), en une série linéaire, qui se dirige obliquement de dedans en dehors et d'arrière en avant. En se réunissant par leur extrémité interne, ces deux séries de papilles caliciformes forment par leur ensemble une figure géométrique qui rappelle très exactement un V majuscule : c'est le *V lingual.* La papille qui en occupe le sommet (9) est la plus volumineuse du groupe ; le bourrelet qui l'entoure et qui, lui aussi, est très développé, la dépasse ordinairement en hauteur, de telle sorte qu'elle semble surgir du fond d'une cavité : cette cavité, naturellement impaire et médiane, constitue le *trou borgne de la langue* ou *foramen cæcum.* Les deux branches du V lingual se dirigent l'une et l'autre vers le bord correspondant de la langue : mais, comme nous le montre la figure 649, elles s'arrêtent constamment à quelque distance de ce bord. Nous ajouterons que les papilles caliciformes sont inégales en volume et que ce volume diminue graduellement, en allant de la ligne médiane vers le bord libre de la langue.

b. *Situation des papilles fongiformes.* — Les papilles fongiformes, au nombre de 150 à 200 (Sappey), sont irrégulièrement disséminées à la face dorsale de la langue, en avant du V lingual, principalement au niveau des bords et de la pointe. On en rencontre bien encore en arrière du V ; mais elles y sont en très petit nombre et elles se trouvent toujours immédiatement en arrière des papilles caliciformes.

c. *Situation des papilles filiformes.* — Les papilles filiformes occupent toute la portion de la face dorsale de la langue qui est située en avant du V lingual. En se juxtaposant les unes à la suite des autres, elles forment des séries linéaires qui se dirigent obliquement du sillon médian de la langue vers ses bords, parallèlement aux deux branches du V.

d. *Situation des papilles foliées.* — Les papilles foliées s'observent seulement, ainsi que nous l'avons dit plus haut, sur la partie postérieure des bords de la langue. Ces papilles foliées sont rudimentaires chez l'homme : mais elles présentent un développement remarquable chez certains animaux. Chez le lapin notamment, ainsi que chez le lièvre, elles forment de chaque côté de la langue une saillie ovalaire, comprenant de 10 à 15 plis parallèles, dont l'ensemble constitue pour ces espèces animales, les *organes foliés* de Mayer ou *organes latéraux du goût.*

e. *Situation des papilles hémisphériques.* — Quant aux papilles hémisphériques ou papilles simples, on les rencontre sur toute l'étendue de la muqueuse linguale. Elles existent non seulement dans les régions où les autres papilles font défaut, mais encore sur le sommet des papilles caliciformes, fongiformes, filiformes, ainsi que sur les plis foliés.

§ III. — Structure de la muqueuse linguale

Envisagée au point de vue de sa constitution anatomique, la muqueuse linguale nous offre à considérer, outre ses vaisseaux et ses nerfs, qui feront l'objet du para-

graphe suivant : 1° la muqueuse proprement dite ; 2° ses glandes ; 3° des formations spéciales, appelées *bourgeons du goût*.

1° Muqueuse proprement dite. — La muqueuse linguale, analogue en cela à toutes les muqueuses, est formée de deux couches : une couche profonde ou chorion, une couche superficielle ou épithéliale.

A. Chorion. — Le chorion de la muqueuse linguale se compose essentiellement, comme le derme cutané, de faisceaux de tissu conjonctif diversement entre-croisés, auxquels viennent s'ajouter de nombreuses fibres élastiques.

Les rapports de la face profonde du chorion avec les muscles sous-jacents varient suivant les régions. — Sur la face dorsale de la langue, les faisceaux musculaires venant s'implanter en masse sur le chorion muqueux, le tissu cellulaire y fait défaut en tant que couche isolable. Il en est à peu près de même au niveau des bords. — Sur la face inférieure, au contraire, où les muscles, tout en restant en rapport avec la muqueuse, ne s'insèrent nullement sur elle, une nappe celluleuse sépare les deux couches et leur permet ainsi de glisser l'une sur l'autre. Cette nappe celluleuse sous-dermique se retrouve encore dans toute la portion de la muqueuse qui est placée en arrière du V lingual ; elle est particulièrement développée dans le voisinage de l'épiglotte.

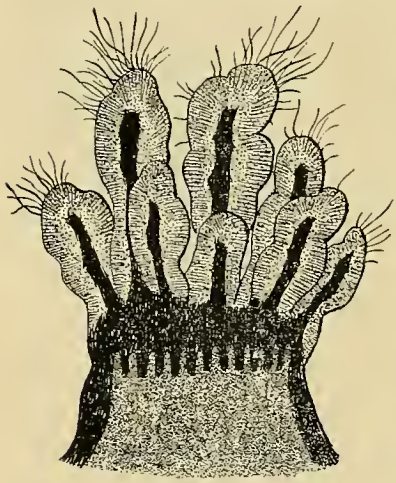

Fig. 657.
Une papille filiforme dont les prolongements épithéliaux sont recouverts par le leptotrix buccalis (d'après Kölliker).

B. Couche épithéliale. — La couche épithéliale de la muqueuse linguale ne diffère en rien du revêtement épithélial de la muqueuse buccale. Elle représente le corps muqueux du tégument externe et, comme ce dernier, a une origine ectodermique. Elle comprend donc trois groupes de cellules, qui sont, en allant des parties profondes vers les parties superficielles : 1° une couche de cellules prismatiques, verticalement implantées sur le chorion et séparées de ce dernier par une membrane basale ou vitrée ; 2° une couche de cellules polyédriques, finement dentelées sur leur pourtour ; 3° une couche de cellules aplaties et lamelliformes. Toutes ces cellules, à quelque couche qu'elles appartiennent, sont nettement nucléées.

L'épithélium lingual forme au-dessus des papilles un revêtement partout continu, mais un peu différent pour les papilles simples et pour les papilles composées. — Il s'étale sur les papilles simples en les dissimulant, c'est-à-dire en nivelant la surface qu'elles occupent. — Au niveau des autres papilles, au contraire, les assises épithéliales se redressent avec elles et leur forment une enveloppe qui est à peu près uniforme sur toute leur surface. Loin de les masquer, elles exagèrent plutôt leur relief. — Les cellules épithéliales revêtent, sur les papilles filiformes, un aspect tout particulier : ce sont elles, en effet, qui, en s'aplatissant et en s'allongeant, donnent naissance à ces longs filaments qui couronnent le sommet de ces papilles singulières (fig. 656,3). Nous rappellerons, en passant, que c'est sur ces prolongements épithéliaux que se développe un cryptogame, comme eux allongé et filiforme, le *leptotrix buccalis* de Ch. Robin (fig. 657).

On ne trouve dans l'épithélium de la langue aucune couche que l'on puisse comparer au stratum granulosum de l'épiderme. Ce n'est que sur quelques papilles de dimensions moyennes qui avoisinent le V lingual, que l'on rencontre au-dessus des cellules dentelées deux ou trois rangées de cellules polyédriques renfermant de grosses gouttes d'éléidine et surmontées à leur tour d'un véritable stratum lucidum (Ranvier). L'évolution épithéliale s'effectue donc sur ces points de la même façon que dans l'épiderme cutané. S'il ne se forme pas ici de cellules cornées, c'est apparemment, comme le fait remarquer Ranvier, à cause de la desquamation rapide qui se produit sur la muqueuse linguale sous l'influence des aliments et du liquide buccal.

2° Glandes. — Les glandes de la muqueuse linguale sont de deux sortes : les glandes folliculeuses et les glandes muqueuses ou séreuses.

A. Glandes folliculeuses. — Les glandes folliculeuses sont situées sur le dos de la langue, en arrière du V lingual, où elles forment une traînée continue de l'épi-

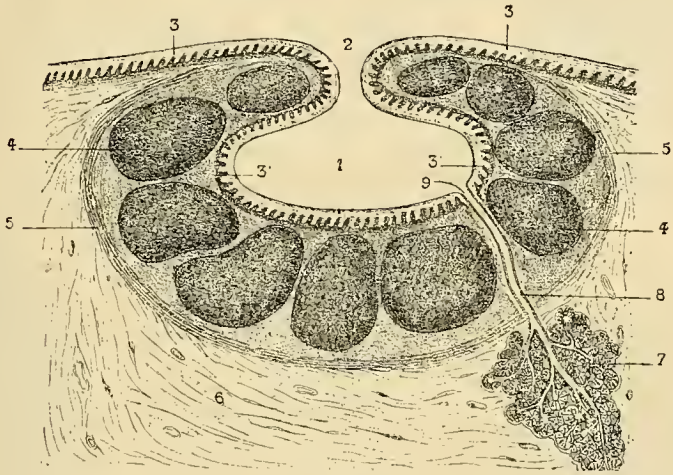

Fig. 658.

Une glande folliculeuse de la langue, vue en coupe verticale.

1, cavité du follicule. — 2, son canal excréteur. — 3, muqueuse linguale. — 3', muqueuse du follicule. — 4, 4, follicules clos. — 5, tissu cellulaire enveloppant le follicule. — 6, tissu cellulaire sous-muqueux. — 7, glande muqueuse. — 8, son canal excréteur. — 9, orifice de ce canal s'ouvrant dans la cavité de la glande folliculeuse.

glotte aux papilles caliciformes et d'une amygdale à l'autre. Ces glandes se présentent sous la forme de petites saillies, irrégulièrement hémisphériques ou lenticulaires, de 1 à 4 millimètres de diamètre (fig. 649,11). Elles soulèvent la muqueuse à leur niveau et présentent à leur point culminant un petit orifice, facile à distinguer même à l'œil nu, qui conduit dans une cavité centrale.

En étudiant les glandes folliculeuses sur une coupe verticale (fig. 658), on constate que leur cavité centrale est formée par une dépression ou plutôt par une involution de la membrane muqueuse. Sur la face profonde de cette portion de muqueuse, ainsi réfléchie, se trouve appliquée une couche toujours unique de follicules clos, qui rappellent exactement par leur structure ceux de l'amygdale : ils sont arrondis ou ovalaires, ont de 200 à 500 μ de diamètre et reposent au sein d'un tissu conjonctif lâche, dont les travées servent de support à un riche réseau capillaire. Enfin la glande folliculeuse se trouve limitée du côté des organes sous-jacents par une enveloppe conjonctive ou même fibreuse, laquelle se continue, sur le pourtour de son orifice, avec le chorion de la muqueuse linguale.

B. Glandes muqueuses. — Les glandes muqueuses ou séreuses sont des glandes en

grappe, en tout semblables aux glandes en grappe qui se trouvent disséminées sur les parois de la cavité buccale. Considérées dans leur ensemble, elles sont disposées en une espèce de fer à cheval, dont la partie moyenne répond au tiers postérieur de la langue et dont les branches longent d'arrière en avant les bords de cet organe, pour venir se terminer sur sa face inférieure, de chaque côté de la pointe. On les divise d'ordinaire en trois groupes : un groupe postérieur, un groupe latéral et un groupe antéro-inférieur.

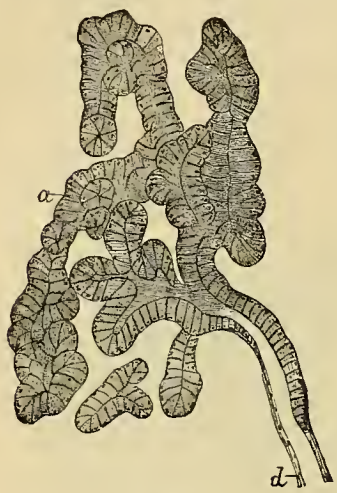

Fig. 659.
Lobule d'une glande muqueuse de la langue (Klein).

a, tubes glandulaires (alvéoles), vus dans des directions diverses et tapissés par des cellules transparentes. — *d*, conduit excréteur, tapissé par de petites cellules polyédriques.

a. *Groupe postérieur.* — Le groupe postérieur, impair et médian, comprend toutes les glandes qui se trouvent situées en arrière du V lingual, entre une amygdale et l'amygdale du côté opposé. Ces glandes, remarquables par leur nombre et par leur volume, sont situées au-dessous de la couche des glandes folliculeuses, dans le tissu cellulaire sous-muqueux. Leur corps ou partie sécrétante repose exactement sur le muscle lingual supérieur. Leur canal excréteur vient s'ouvrir à la surface libre de la muqueuse, soit entre les glandes folliculeuses, soit dans la cavité même de ces glandes (fig. 658,7). Cette dernière disposition est même la plus commune.

b. *Groupe latéral.* — Le groupe latéral ou groupe des bords de la langue forme une traînée continue, qui s'étend depuis les papilles caliciformes jusqu'à la pointe. Ces glandes présentent cette particularité qu'elles reposent par leur base, non plus sur le muscle sous-jacent comme tout à l'heure, mais dans l'épaisseur même de ce muscle : elles sont intra-musculaires. Constamment, les glandes muqueuses latérales constituent à la partie postérieure des bords de la langue, juste au niveau du point où se trouvent les papilles foliées, un petit groupe distinct, que l'on désigne improprement sous le nom de *glande de Weber*. Ce n'est pas, en effet, une glande unique, mais un groupe de plusieurs petites glandes massées sur le même point. Leurs canaux excréteurs viennent s'ouvrir à la face inférieure de la langue.

c. *Groupe antéro-inférieur.* — Le groupe antéro-inférieur ou groupe de la pointe forme de même, à la face inférieure de la langue et de chaque côté de la ligne médiane, un autre petit groupe distinct qui a été signalé pour la première fois par Blandin, en 1823, et décrit à nouveau en 1845 par Nühn. On le désigne indistinctement sous les noms de *glande de Blandin* ou de *glande de Nühn*. La glande de Blandin, constituée comme la glande de Weber par la réunion sur un même point de plusieurs glandes distinctes, se présente à l'œil sous la forme d'une petite masse oblongue, mesurant de 15 à 20 millimètres de longueur, 7 à 8 millimètres de largeur, 5 ou 6 millimètres de hauteur. Elle est située dans l'épaisseur des muscles stylo-glosse et lingual inférieur. Ses conduits excréteurs, au nombre de cinq ou six, s'ouvrent perpendiculairement sur la face inférieure de la langue de chaque côté du frein (fig. 650,5 et 9).

3° Bourgeons du goût. — Les bourgeons du goût, encore appelés bourgeons

gustatifs ou corpuscules du goût, sont particuliers à la muqueuse de la langue : ils constituent les organes essentiels du goût. Découverts presque en même temps, en 1868, par Lovén et par Schwalbe, ils ont été étudiés à nouveau de 1868 à 1872 par von Vyss, par Krause, par Dittlevsen. En 1872, Engelmann, résumant les connaissances jusque-là acquises, nous en donne, dans le *Manuel de Stricker*, une description minutieuse, à laquelle on a peu ajouté depuis.

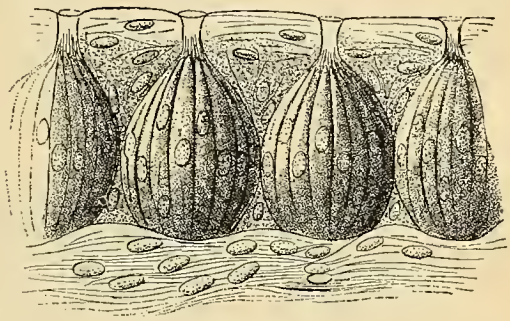

Fig. 660.
Bourgeons du goût de l'organe latéral du lapin (d'après Engelmann).

A. Situation et forme. — Les bourgeons du goût sont situés dans la couche épithéliale de la langue, immédiatement au-dessus du chorion. Ils ressemblent assez exactement (fig. 660) à des ballons ou à des bouteilles légèrement renflées : le fond de la bouteille répond au chorion, tandis que son col traverse perpendiculairement les assises superficielles de l'épithélium et débouche à la surface libre de la muqueuse par un petit orifice circulaire, appelé *pore gustatif*. Par cet orifice s'échappe (fig. 661) un petit bouquet de prolongements filiformes, les *cils gustatifs*. Nous verrons tout à l'heure quelle est leur provenance.

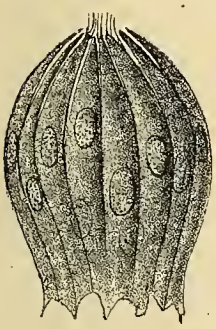

Fig. 661.
Un bourgeon du goût, vu latéralement (d'après Engelmann.)

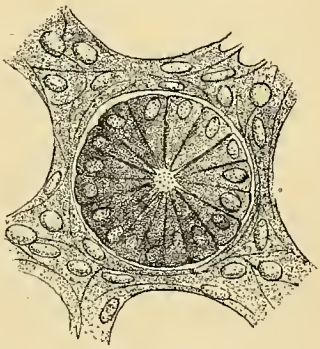

Fig. 662.
Un bourgeon du goût, vu par en haut (d'après Engelmann).

B. Dimensions. — Les dimensions des bourgeons du goût sont les suivantes : leur hauteur est de 70 à 80 μ ; leur largeur, de 35 à 50 μ ; le diamètre de l'ouverture extérieure ou pore gustatif ne dépasse pas 3 ou 4 μ.

C. Répartition topographique. — Envisagés au point de vue de leur répartition topographique, les bourgeons du goût se rencontrent chez l'homme, en deux points seulement : sur les papilles caliciformes et sur les papilles fongiformes. Ces bourgeons étant les organes essentiels du goût, leur répartition sur ces deux ordres de papilles nous permet de conclure que le sens du goût se trouve localisé chez l'homme aux régions qu'occupent ces papilles, c'est-à-dire aux bords de la langue, aux deux tiers antérieurs de sa face dorsale et à la région du V lingual, où il présente bien certainement son maximum d'activité. — Sur les papilles caliciformes (fig. 663,4) les bourgeons gustatifs occupent les faces latérales de ces papilles, qu'ils entourent comme d'une espèce de ceinture. On les trouve encore, mais en petit nombre, sur la circonférence interne du bourrelet de la papille. — Sur les papilles fongiformes, elles se montrent seulement au niveau de l'extrémité libre ou tête de ces papilles.

Chez les animaux, les corpuscules du goût ont leur siège de prédilection sur les plis foliés. Engelmann a pu en compter 7 400 pour chacun des organes foliés du lapin, soit en chiffres ronds 15 000 pour les deux côtés.

Suivant la remarque d'Ebner, des glandes muqueuses viennent s'ouvrir dans l'intervalle des plis foliés, ainsi que dans la rigole circulaire qui entoure les papilles caliciformes (fig. 663,5). Ces glandes muqueuses, en projetant sur les bour-

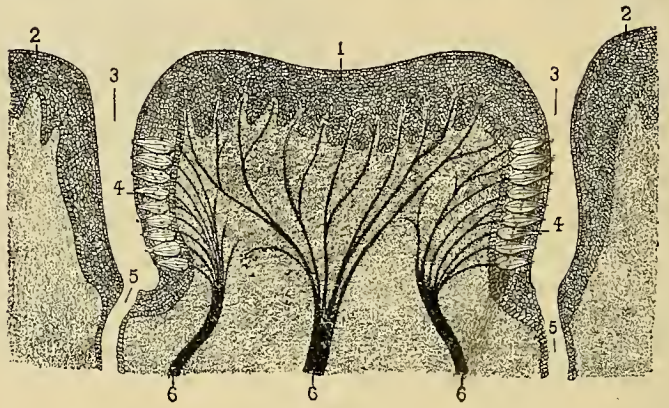

Fig. 663.

Coupe verticale d'une papille caliciforme pour montrer la disposition des bourgeons du goût.

1, extrémité supérieure de la papille. — 2, son bourrelet. — 3, sa rigole circulaire. — 4, 4, corpuscules du goût. — 5, orifice glandulaire. — 6, nerfs de la papille.

geons du goût le liquide sécrété par elles, semblent avoir pour fonction de laver le champ gustatif après chaque sensation pour assurer ainsi la pureté de la sensation suivante.

D. Structure. — Les bourgeons du goût se composent essentiellement de cellules épithéliales, hautement différenciées en vue de la fonction spéciale qui leur est dévolue. On les distingue en cellules de soutènement et cellules gustatives :

a. *Cellules de soutènement.* — Les cellules de soutènement (fig. 664, A) forment pour la plupart la paroi extérieure du corpuscule, d'où le nom de *cellules recouvrantes* que leur donne Lovén. Un certain nombre d'entre elles, cependant, se disposent au centre même de l'organe, en se mêlant, comme l'ont fait remarquer Merkel et Ranvier, aux cellules gustatives proprement dites. Les cellules de soutènement sont fortement allongées, ellipsoïdes, en forme de tranches de melon. Elles se terminent en pointe à leur extrémité libre, tandis qu'à leur extrémité opposée, elles se divisent ou se renflent pour former une sorte de pied (Ranvier). Leur protoplasma, légèrement granuleux, renferme à son centre un gros noyau de forme lenticulaire.

b. *Cellules gustatives.* — Les cellules gustatives ou sensorielles (fig. 664, B) se trouvent incluses dans l'espèce d'enveloppe que leur forment par leur ensemble les cellules de soutènement. A la fois longues et minces, elles présentent à leur centre un noyau volumineux de forme ovoïde, qui les divise chacune en deux portions, l'une périphérique, l'autre centrale. — La portion périphérique se dirige vers la surface libre de la muqueuse, en s'amincissant de plus en plus, et se termine par un prolongement filiforme ou cil, lequel s'échappe, ainsi que nous l'avons vu plus haut, par le pore gustatif. — La portion centrale descend vers le chorion et se

termine d'ordinaire à la limite profonde de l'épithélium par une extrémité libre. Cette extrémité, du reste, est fort variable: tantôt elle est coupée carrément; tantôt elle est élargie en pied ou renflée en massue; il n'est pas rare de la voir bifurquée, constituant alors ce qu'on appelle les *cellules en fourchette* (fig. 664, C).

Par leur forme, par leurs prolongements, par leurs réactions histo-chimiques, les cellules gustatives présentent les plus grandes analogies avec les cellules ner-

Fig. 664.

Cellules du bourgeon du goût à l'état d'isolement (d'après Engelmann).

A, cellules de revêtement. — B, quatre cellules sensorielles ou gustatives, avec leur noyau, leur prolongement central et leur prolongement périphérique pourvu d'un cil. — C, une cellule de revêtement et deux cellules gustatives, isolées des autres cellules du corpuscule, mais conservant encore leurs rapports réciproques.

veuses et, pendant longtemps, on les a considérées comme de véritables neurones périphériques, de tous points comparables aux neurones olfactifs de la pituitaire. Cette opinion n'est pas admissible aujourd'hui, depuis que les recherches de Retzius, de Lenhossék et autres nous ont appris que les cellules en question ne se continuent pas avec les fibrilles nerveuses du bourgeon, mais ne présentent avec elles que des rapports de contiguïté. Ce sont, comme nous l'avons dit plus haut, de simples cellules épithéliales, hautement différenciées, en vue de l'importante fonction qui leur est dévolue de faciliter et, peut-être aussi, de perfectionner l'impression gustative sur les fibrilles terminales des nerfs du goût.

§ IV. — Vaisseaux et nerfs

1° Artères. — Les artères destinées à la muqueuse de la langue proviennent des mêmes sources que celles qui se rendent à sa portion musculaire. Elles sont fournies principalement par la dorsale de la langue et par la ranine. Ces artères, après avoir jeté de nombreux ramuscules tout autour des glandes muqueuses et des glandes folliculeuses, viennent former dans la couche superficielle du chorion un riche réseau d'où s'échappent les vaisseaux des papilles : une anse simple pour les papilles hémisphériques; des anses toujours multiples et plus ou moins ramifiées pour les grosses papilles, notamment pour les papilles fongiformes et caliciformes. De son côté, chaque bourgeon gustatif possède à sa base un réseau capillaire spécial exceptionnellement riche (Ranvier).

2° Veines. — Les veinules qui descendent des papilles se réunissent, au-dessous de la muqueuse linguale, avec les veines issues des formations glandulaires et viennent finalement aboutir à la jugulaire interne, ainsi que nous l'avons déjà vu (t. Ier, p. 1106). Ranvier, en se basant sur certaines dispositions spéciales que

présente la circulation veineuse dans l'organe folié du lapin, pense que, dans cet organe, ainsi que dans les papilles caliciformes et fongiformes de l'homme, il pourrait bien se produire des phénomènes de turgescence vasculaire, qui seraient analogues aux phénomènes érectiles et ne seraient pas sans influence sur la gustation.

3° Lymphatiques. — Les lymphatiques de la muqueuse linguale ont été découverts, en 1847, par Sappey, qui nous en a donné une description aussi exacte que détaillée. Comme sur la plupart des surfaces libres, ils prennent ici naissance dans l'épaisseur même des papilles où ils constituent un fin réseau capillaire, le *réseau intra-papillaire*.

Les canaux qui descendent de ce réseau intra-papillaire, au nombre d'un seul pour les petites papilles, de deux ou trois pour les grosses, forment dans la zone sous-papillaire du chorion un réseau continu d'une extrême richesse, remarquable à la fois par le nombre et par la ténuité de ses mailles. Ce réseau, dit *sous-papillaire*, occupe toute la portion de la muqueuse linguale qui est située en avant du V lingual. Les canaux qui la constituent sont d'une finesse extrême à la pointe de la langue. Si, de là, on les suit d'avant en arrière, on les voit se réunir les uns aux autres et augmenter progressivement de calibre au fur et à mesure qu'on se rapproche des papilles caliciformes.

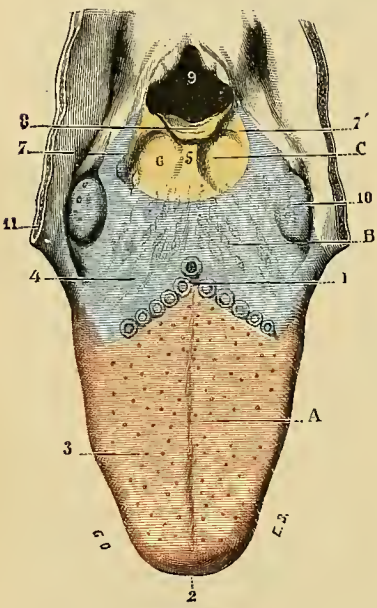

Fig. 665.
Schéma montrant les territoires nerveux de la muqueuse de la langue.

A, zone innervée par le nerf lingual (*en rouge*). — B, zone innervée par le glosso-pharyngien (*en bleu*). — C, zone innervée par le nerf laryngé supérieur, branche du pneumogastrique (*en jaune*).

1, V lingual. — 2, pointe de la langue. — 3, sa face dorsale. — 4, sa base. — 5, repli glosso-épiglottique médian. — 6, fossettes glosso-épiglottiques. — 7, 7', replis glosso-épiglottiques latéraux. — 8, épiglotte. — 9, ouverture supérieure du larynx. — 10, amygdales — 11, piliers antérieurs du voile du palais.

Les troncules et les troncs qui émanent du réseau sous-papillaire suivent une double voie : les uns se dirigent en arrière ; les autres se portent en avant et en bas. — Les *troncs lymphatiques postérieurs*, au nombre de quatre à six, se dirigent, les uns vers l'épiglotte, les autres vers les amygdales. Ils traversent ensuite, soit la membrane thyro-hyoïdienne, soit le constricteur supérieur du pharynx, et viennent se terminer dans deux ou trois ganglions, qui sont situés en avant de la jugulaire interne, dans le voisinage du larynx. — Les *troncs lymphatiques antérieurs*, au lieu de ramper sous la muqueuse, descendent dans l'épaisseur de la langue. Après un trajet plus ou moins long au sein de la masse musculaire, ils traversent de haut en bas, soit l'hyo-glosse, soit le mylo-hyoïdien, arrivent ainsi à la région sus-hyoïdienne et se jettent, comme les précédents, dans les ganglions de la partie moyenne du cou.

4° Nerfs et terminaisons nerveuses. — Les filets nerveux destinés à la muqueuse linguale proviennent de deux sources principales : du lingual et du glosso-pharyngien. — Le *nerf lingual*, branche du trijumeau, se ramifie dans les deux tiers antérieurs de la muqueuse de la langue. — Le *nerf glosso-pharyngien* se distribue aux papilles caliciformes et à la portion de la muqueuse linguale

qui se trouve située immédiatement en arrière du V. — A ces deux nerfs, nerfs principaux, il convient d'ajouter le laryngé supérieur, branche du pneumogastrique, qui envoie quelques fibres à la portion toute postérieure de la muqueuse linguale, à cette portion qui avoisine l'épiglotte et les replis glosso-épiglottiques.

Remak a signalé depuis longtemps déjà (1852) la présence de petits ganglions microscopiques, disséminés le long des ramifications du glosso-pharyngien et du lingual. L'existence de ces ganglions périphériques a été confirmée presque immédiatement après par Kölliker et par Schiff. Mais ce n'est que dans ces derniers temps que le microscope, à l'aide des méthodes de colorations nouvelles, est venu nous fournir des notions précises sur le mode de terminaison de ces nerfs.

Nous examinerons successivement ces terminaisons nerveuses : 1° en dehors des bourgeons; 2° au niveau des bourgeons; 3° sur les glandes.

A. En dehors des bourgeons du goût. — Dans les régions de la muqueuse où il n'y a pas de bourgeons du goût, les filets nerveux de sensibilité générale se terminent, non seulement dans les papilles dermiques, mais aussi dans la couche épithéliale, comme le démontrent les recherches déjà anciennes de Billroth (1851), d'Axel Key (1861) et les travaux plus récents de Krohn, de Sertoli, de Ranvier, de Rosenberg. D'après ce dernier histologiste, les fibrilles nerveuses intra-épithéliales cheminent, comme dans l'épiderme cutané, dans l'intervalle des cellules. Elles se divisent ici en deux groupes : les unes, verticales, s'élèvent jusque dans les couches superficielles de l'épithélium et s'y terminent en une série de grains isolés, qui ressemblent à des gouttelettes (*Tröpfchen*); les autres, horizontales, s'arrêtent dans les couches profondes de l'épithélium et s'y terminent par des renflements ou boutons de forme variable.

On trouve dans l'épithélium de la langue quelques corpuscules de Langherans (p. 822) : ces corpuscules ne sont ici, comme dans l'épiderme cutané, que des cellules lymphatiques, émigrées du derme.

Il existe encore dans la muqueuse linguale des corpuscules de Pacini et de Krause. Les corpuscules de Pacini ont été rencontrés par Ditlevsen et Aspet en 1876. Quant aux corpuscules de Krause, ils ont été signalés depuis longtemps déjà dans les papilles hémisphériques et aussi dans la partie supérieure ou extrémité libre des papilles caliciformes et fongiformes.

B. Au niveau des bourgeons du goût. — Dans les régions occupées par les bourgeons gustatifs, les filets nerveux du lingual et du glosso-pharyngien pénètrent les papilles par leur base (663.6), se ramifient dans leur épaisseur et viennent former à leur surface, immédiatement au-dessous de l'épithélium, un riche plexus qui, en raison de sa situation, a reçu le nom de *plexus sous-épithélial*. Ce plexus, formé par des fibres plus ou moins variqueuses et entremêlées dans tous les sens, laisse échapper une multitude de fibrilles destinées à la couche épithéliale. Nous les distinguerons, avec Jacques, en trois groupes : fibres intergemmales, fibres périgemmales, fibres intragemmales.

a. *Fibres intergemmales.* — Les fibres intergemmales ou interbulbaires (de *gemma*, bourgeon ou *bulbus*, bulbe) cheminent, comme leur nom l'indique, dans l'intervalle des bourgeons du goût (fig. 666, 6). Les unes se terminent dans la masse épithéliale, à des hauteurs diverses, par un petit renflement arrondi ou ovalaire. Les autres vont jusqu'à la surface, où elles se terminent de même par un renflement en bouton : il en est parmi ces dernières qui, au niveau de leur terminaison, s'incurvent sur elles-mêmes comme le fait un hameçon (*terminaison en*

hameçon de Lenhossék). Au cours de leur trajet, les fibres intergemmales se divisent dichotomiquement ou se résolvent en touffes plus ou moins fournies ; ou bien encore, elles émettent des collatérales, qui, comme la fibre-mère, se terminent chacune par un petit renflement.

b. *Fibres périgemmales.* — Les fibres périgemmales ou péribulbaires (fig. 666,6) s'étalent à la surface extérieure des bourgeons, qu'elles enveloppent comme dans un filet. Elles se terminent, toujours par un petit bouton, les unes à la partie moyenne du bourgeon, les autres à son extrémité supérieure, autrement dit au

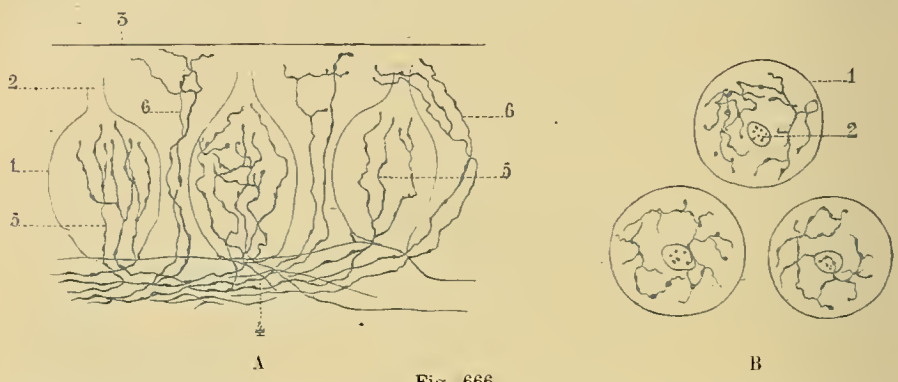

Fig. 666.

Terminaisons nerveuses dans les bourgeons gustatifs du lapin : A, les bourgeons vus en long ; B, les bourgeons vus en coupe transversale.

(Préparation au bleu de méthylène, d'après Retzius.)

1, bourgeons du goût. — 2, pore gustatif. — 3, surface libre de la muqueuse. — 4, plexus sous-épithélial. — 5, fibrilles intragemmales. — 6, fibrilles péri- et intergemmales.

voisinage du pore gustatif. Par leur face externe, les fibrilles périgemmales émettent de fines collatérales, qui pénètrent dans l'épithélium intergemmal pour s'y terminer à la manière des fibrilles du premier groupe. D'autres collatérales, également très fines, paraissent naître de leur face interne pour passer dans les couches les plus superficielles des cellules recouvrantes et s'y terminer après un court trajet (Jacques).

c. *Fibres intragemmales.* — Les fibres intragemmales ou intrabulbaires (fig. 666, 5) sont ainsi appelées parce qu'elles sont contenues, durant tout leur trajet, dans l'épaisseur même du bourgeon. Elles s'insinuent entre les cellules gustatives, s'accolent à elles, les enlacent plus ou moins et entrent ainsi en relations intimes avec elles. On a admis pendant quelque temps que les fibrilles nerveuses, issues du plexus sous-épithélial, se continuaient directement avec le prolongement central des cellules gustatives, qui, de ce fait, acquéraient la signification de véritables cellules nerveuses. Cette opinion a été soutenue, tout récemment encore, par Fusari et Panasci, à la suite de recherches entreprises à l'aide de la méthode de Golgi sur la muqueuse linguale de plusieurs mammifères. Nous avons déjà dit plus haut que cette continuité de la fibrille nerveuse avec le prolongement central de la cellule gustative n'est qu'apparente. Les recherches récentes de Retzius, de Lenhossék, d'Arnstein, confirmées dans ce qu'elles ont d'essentiel par celles de Jacques et de van Gehuchten, s'accordent à établir que les fibrilles intragemmales se terminent toutes, comme les fibres précédentes, par des extrémités libres renflées en bouton, les unes à des hauteurs diverses dans l'épaisseur des bourgeons, les autres au voisinage du pore gustatif.

C. Sur les glandes. — Les glandes de la face dorsale de la langue, préparées en même temps que la muqueuse linguale par la méthode de Golgi, ont montré à Fusari et Panasci des faits intéressants relativement à leur innervation. Ces deux histologistes ont constaté à leur niveau de riches plexus nerveux, formant autour des acini glandulaires un véritable réseau de fibres nerveuses, sur le trajet desquelles se voyaient des renflements (fig. 667,2) répondant vraisemblablement à des cellules nerveuses. De ces fibres ou de ces cellules se détachent de fines fibrilles (3) qui traversent la membrane propre de l'acinus et se mettent en contact direct avec les cellules glandulaires. Ces fibrilles, se divisant fréquemment à l'intérieur de l'acinus, forment un réseau avec des points nodaux ou des renflements terminaux de grandeur variable (4), réseau dont chaque maille renferme en quelque sorte une cellule glandulaire, avec le protoplasma de laquelle les éléments nerveux contractent des rapports très étroits, surtout au niveau de petits renflements qui se fondent plus ou moins avec le protoplasma de la cellule.

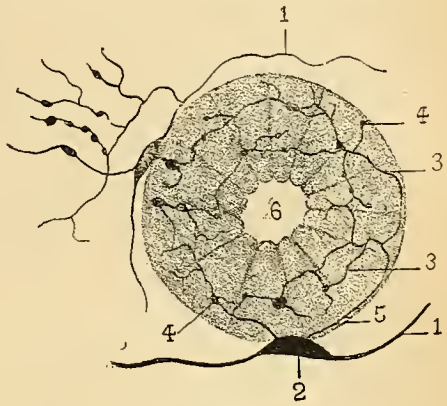

Fig. 667.

Coupe d'un acinus de glande muqueuse de la langue (d'après Fusari et Panasci).

1, 1, fibres nerveuses autour de l'acinus. — 2, cellules nerveuses. — 3, 3, fibres nerveuses dans l'acinus. — 4, 4, grains ou renflements sur le trajet des fibres nerveuses. — 5, limite de l'acinus. — 6, lumière de l'acinus.

Voyez, au sujet des terminaisons nerveuses dans la muqueuse linguale : Loven, *Beitrag. zur Kenntniss v. Bau d. Geschmackswürzchen der Zunge*, Arch. f. mikr. Anat., 1868, t. IV, p. 96 ; — Schwalbe. *Ueber die Geschmacksorgane der Saügethiere u. der Menschen*, ibid., 1868, p. 154 ; — Engelmann, in Stricker's Handbuch, 1872 ; — Ebner, *Die acinösen Drüsen u. ihre Beziehungen zu den Geschmacksorganen*, Graz, 1873 ; — Krhon, Thèse de Copenhague, 1875 ; — Lannegrace, *Terminaisons nerveuses dans la langue*, Thèse d'agrég. Paris, 1878 ; — Sertoli, *Osservazioni sulle terminazioni dei nervi del gusto*, in Centralblatt, 1874 ; — Wintschau, *Beobacht. über die Veränderungen der Schmeckbecher nach Durchschneidung der N. glosso-pharyngeus*, Arch. de Pflüger, 1880 ; — Merkel, *Ueber die Endigung der sensiblen Nervenfasern*, Rostock, 1880 ; — Ranvier, Techn. histol., 2e édit., 1889 ; — Rosenberg (L.), *Ueber die Nervenendigungen in der Schleimhaut u. im Epithel der Saügethierezunge*, Sitz. d. k. Akad. d. Wiss. zu Wien, 1886 ; — Drasch *Untersuch. über die Papillæ foliatæ u. circumvallatæ der Kaninchen und Feldhasen*, Leipzig, 1887 ; — Herrmann, *Studien über den feineren Bau des Geschmacksorgans*, Erlangen, 1887 ; — Honigschmied, *Kleine Beitr. betreffend die Anordnung des Geschmacksknospen bei den Säugethieren*, Zeitschr. f. Wiss. Zoologie, 1888 ; — Tuckerman, *Anatomy of the papilla foliata of the human infant*, Journ. of Anat., vol. XVII, 1888 ; — Du même, *The development of the gustatory organs in Man*, ibid., 1889 ; — Du même, *On the gustatory organs of some of the mammalia*, Journ. of Morphology, 1890 ; — Fusari et Panasci, *Sulle terminazioni nervose nella mucosa e nelle ghiandole sierose della lingua dei mammiferi*, Alli della R. Acad. delle Sc. di Torino, t. XXV, 1890 ; — Retzius, *Die Nervenendigungen in dem Geschmacksorgan der Säugethiere und Amphibien*, Biol. Untersuch., 1892 ; — Niemack, *Der nervöse Apparat in den Endscheiben der Froschzunge*, Anat. Hefte, 1892 ; — Lenhossek, *Die Nervenendigungen in den Endknospen der Mundschleimhaut der Fische*, Verh. d. Naturforsch. Gesellsch., Bâle, 1892 ; — Du même, *Der feinere Bau u. d. Nervenendigungen den Geschmacksknospen*, Anat. Anz., 1893 ; — Lenhossek, *Die Geschmacksknospen in den blattförmigen Papillen der Kaninchenzunge*, Würzburg, 1894 ; — Gmelin, *Zur Morphol. den Pap. vallata u. foliata*, Arch. f. mikr. Anat., 1893 ; — Arnstein, *Die Nervenendigungen in den Schmeckbechern der Säuger.*, Arch. f. mikr. Anat., 1893 ; — Jacques, *Terminaisons nerveuses dans l'organe de la gustation*, Th. Nancy, 1894.

CHAPITRE III

SENS DE L'OLFACTION

FOSSES NASALES ET PITUITAIRES

Les terminaisons nerveuses, destinées à recueillir les sensations odorantes, sont disséminées chez l'homme, comme chez tous les mammifères, sur les parois de deux cavités appelées *fosses nasales*.

Ces cavités sont creusées, de chaque côté de la ligne médiane, dans le massif osseux de la face, au-dessus de la cavité buccale qui renferme l'organe du goût, au-dessous de l'orbite où se loge l'appareil de la vision. Elles occupent, comme on le voit, la portion la plus élevée du long conduit que parcourt la colonne d'air de la respiration, s'ouvrant en avant en pleine atmosphère et débouchant en arrière dans le pharynx.

Considérées sur le sujet revêtu de ses parties molles, les fosses nasales sont protégées en avant par une saillie considérable, le *nez*, qui se dispose en manière d'auvent au-dessus de son orifice antérieur. C'est par lui que nous allons commencer notre description. Nous étudierons ensuite les *fosses nasales* proprement dites et la membrane muqueuse qui s'étale sur ses parois, la *pituitaire*.

A consulter : ZUCKERKANDL (E.), *Normale u. pathologische Anatomie der Nasenhöhle*. Wien. 1882 ; — DU MÊME, *Das periphere Geruchorgan der Säugethiere*, Stuttgart. 1887 : — DISSE, *Die Ausbildung der Nasenhöhle nach Geburt*, Arch. f. Anat. u. Phys., 1889 ; — FRANKEL, *Gefrierdurchschnitte z. Anat. der Nasenhöhle*, Berlin. 1890 ; — SEIDEL, *Ueber die Nasenhohle der höhern Säugethiere u. der Menschen*, Morph. Jahrb., 1891.

ARTICLE I

DU NEZ

Le nez est cette saillie volumineuse, impaire et médiane qui se dispose, à la manière d'un auvent, au-dessus de l'entrée des fosses nasales. Il nous présente à étudier : 1° sa *conformation extérieure ;* 2° sa *constitution anatomique ;* 3° ses *vaisseaux et nerfs*.

§ 1. — CONFORMATION EXTÉRIEURE

Placé au milieu du visage, entre les deux joues, au-dessous du front et au-dessus de la lèvre supérieure, le nez représente une pyramide triangulaire à base inférieure, dont le grand axe se dirigerait obliquement de bas en haut et d'avant en arrière. On lui considère, en conséquence, trois faces, trois bords, un sommet et une base :

1° **Faces**. — Des trois faces de la pyramide nasale, deux sont latérales ; la troisième est postérieure :

a. *Faces latérales.* — Les deux faces latérales sont planes, triangulaires et inclinées vers la région des joues. Fixes dans leur moitié supérieure, où elles reposent sur un squelette osseux, elles deviennent très mobiles dans leur moitié inférieure, où elles sont exclusivement formées par des parties molles et où elles prennent le nom d'*ailes du nez*.

b. *Face postérieure.* — La face postérieure de la pyramide fait pour ainsi dire défaut : elle est, en effet, représentée par deux gouttières longues et profondes, qui se confondent chacune avec la fosse nasale correspondante. Ces deux gouttières sont séparées l'une de l'autre par la cloison des fosses nasales, laquelle est osseuse en haut, cartilagineuse en bas.

2° **Bords**. — Les trois bords du nez se distinguent en bords latéraux et en bord antérieur :

a. *Bords latéraux.* — Les bords latéraux forment avec le plan de la face un sillon longitudinal, qui prend successivement, en allant de haut en bas, les noms de sillon *naso-palpébral*, sillon *naso-génien*, sillon *naso-lobial*, dénominations assez expressives par elles-mêmes pour n'avoir pas besoin d'une définition plus étendue.

b. *Bord antérieur.* — Le bord antérieur, constitué par l'adossement des deux faces latérales, porte le nom de *dos du nez*. Il forme une ligne plus ou moins

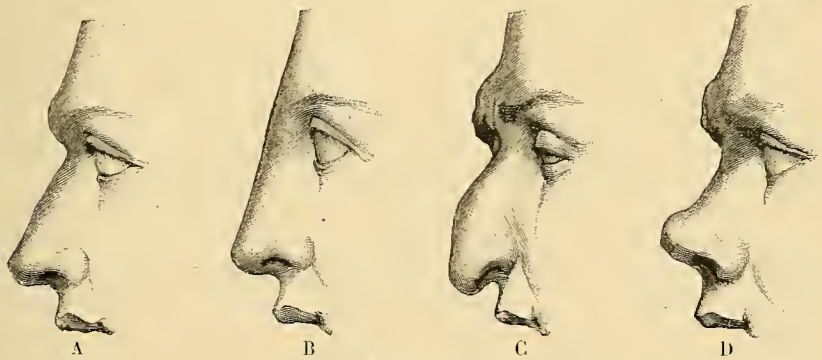

Fig. 668.

Différents types de nez vus de profil.

A, nez droit (Auguste). — B, nez grec (Vénus de Milo). — C, nez busqué (Dante). — D, nez retroussé (Socrate).

inclinée en avant et se termine inférieurement par une saillie arrondie, appelée *lobe* ou *lobule du nez*. Le dos du nez présente, suivant les sujets, de nombreuses variétés de longueur et de direction. Au point de vue de la direction, ces variétés peuvent être ramenées à trois principales : le dos du nez peut être rectiligne, concave ou convexe. De là, les trois types classiques du nez chez l'homme : 1° le *nez droit* (fig. 668, A), dont les Kymris nous offrent le type le mieux accusé ; 2° le *nez retroussé* (D), qu'on rencontre chez les Celtes et chez les peuples du bassin méditerranéen, principalement chez la femme ; 3° le *nez aquilin* (A), recourbé en bas comme le bec de l'aigle (*aquila*), qui est essentiellement sémite ou aryen. Le *nez busqué* (C) et le *nez sinueux* ne sont que des variétés de ce dernier type.

3° Sommet. — Le sommet ou racine du nez répond à l'espace intersourcilier. Il est convexe dans le sens transversal, concave verticalement. Une dépression plus ou moins profonde sépare nettement la racine du nez de la région frontale. Cette dépression manque, comme on le sait, sur les statues antiques de la Grèce (fig. 668, B) d'où le nom de *nez grecs*, donné aujourd'hui aux nez qui présentent cette dernière disposition, je veux dire, à ceux dont le dos se continue directement avec la ligne du front.

4° Base. — La base du nez est horizontale dans le type que nous avons désigné sous le nom de nez droit. Elle est, au contraire, plus ou moins oblique dans les deux autres types : elle regarde en bas et en avant pour le nez retroussé, en bas et en arrière pour le nez aquilin.

Quelle que soit son orientation par rapport au plan horizontal, la base du nez nous présente toujours les deux éléments suivants : 1° sur la ligne médiane, une

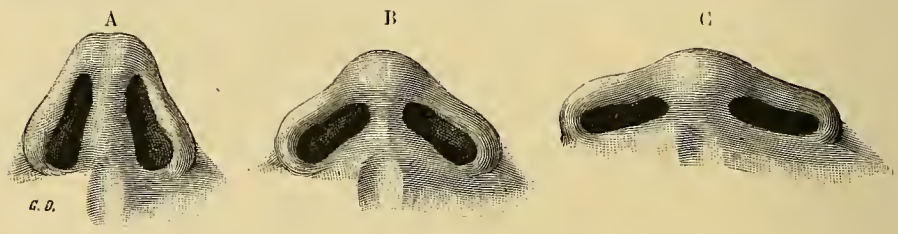

Fig. 669.
Orifices des narines.
A, type européen. — B, type des races jaunes. — C, type nègre.

cloison antéro-postérieure, la *sous-cloison ;* 2° sur les côtés, deux ouvertures symétriquement placées, les *orifices inférieurs des narines.*

La sous-cloison, relativement mince à sa partie moyenne, beaucoup plus large à ses deux extrémités, rappelle assez bien par son aspect la forme d'un sablier : comme ce dernier, elle est formée (fig. 669, A) par deux troncs de cône adossés par leur petite base. Quant à sa longueur, la sous-cloison varie beaucoup suivant les types ethniques : très longue dans les races européennes, elle diminue considérablement dans les races jaunes (fig. 669, B) et plus encore chez les nègres (fig. 669, C).

Les orifices inférieurs des fosses nasales varient beaucoup, eux aussi, suivant les races. Dans les races européennes (fig. 669, A), ils sont généralement elliptiques et leur grand axe se dirige plus ou moins d'arrière en avant. Dans les races jaunes (B), ils sont le plus souvent arrondis ; s'ils conservent la forme elliptique, leur grand axe se trouve dirigé, non plus d'arrière en avant, mais obliquement d'arrière en avant et de dehors en dedans. Dans les races nègres enfin (C), que caractérise un nez large plus ou moins aplati d'avant en arrière, les orifices des narines reprennent la forme allongée, mais leur grand axe se dirige transversalement.

Indice nasal céphalométrique. — Nous avons déjà vu, à propos de l'étude du squelette (t. Ier, p. 213), que la forme générale du nez était assez bien indiquée par l'*indice nasal*, c'est-à-dire par un chiffre qui représente le rapport de sa largeur à sa hauteur. A côté de cet indice pris sur le squelette et appelé *indice nasal craniométrique*, il existe un deuxième indice nasal pris sur le vivant et appelé *indice nasal céphalométrique*. Du reste, il comporte la même définition que le premier : comme lui, il représente la rapport centésimal de la largeur maxima du nez à sa hauteur.

$$\text{Indice nasal céphalométrique} = \frac{\text{larg. max.} \times 108}{\text{Hauteur.}}$$

La largeur maxima du nez est ici la plus grande distance transversale comprise entre les ailes du nez au niveau de leur insertion. Quant à sa hauteur, elle n'est autre que la distance verticale qui sépare l'attache de la sous-cloison de la racine du nez.

L'indice nasal céphalométrique présente, suivant les sujets et suivant les races, des variations fort étendues. Il oscille d'ordinaire (Topinard) entre le chiffre 109,8 observé chez les Tasmaniens, et le chiffre 63, qui se rapporte aux Français Kymris. Entre ces deux indices maximum et minimum il existe, comme on le voit, un écart de 47 unités. Nous ferons remarquer que les chiffres précités ne sont que des moyennes et qu'ils peuvent être dépassés : c'est ainsi qu'on a observé 50 chez un Galtcha (Ujfalvy) et 153 chez un Australien. Sur ce dernier sujet, véritablement remarquable, l'élargissement du nez était tellement prononcé que son diamètre transversal à la base était d'une moitié plus étendu que sa hauteur.

Sur le vivant, comme sur le squelette, les individus et les races se divisent, d'après leur indice nasal, en trois catégories : 1° les *leptorhiniens* ou à petits indices ; 2° les *platyrhiniens* ou à grands indices ; 3° les *mésorhiniens* ou à indices moyens, tenant le milieu entre les deux groupes précédents. Voici quels sont les chiffres qui correspondent à chacun de ces trois types de conformation générale du nez :

Sont *leptorhiniens*,	les individus dont l'indice	égale	68,9 et au-dessous
— *mésorhiniens*,	—	—	69 à 84,9
— *plathyriniens*,	—	—	85 et au-dessus.

Les deux indices nasal craniométrique et nasal céphalométrique sont bien loin de se correspondre : le second est toujours plus fort que le premier, de 18 à 20 unités (Broca, Topinard). Cet écart est, comme on le voit, considérable. De plus, il ne se fait pas suivant un rapport constant, de telle sorte qu'on ne peut, sans s'exposer à de graves erreurs, passer d'un indice à l'autre, je veux dire transformer, sur un individu ou sur un groupe ethnique, son indice craniométrique en indice céphalométrique ou vice versa.

Au point de vue anthropologique, l'indice nasal céphalométrique est un caractère de grande valeur. Il permet en effet, bien mieux que l'indice nasal pris sur le squelette, de répartir les races humaines entre les trois grands embranchements ou types primordiaux admis par tous les anthropologistes : en effet, toutes les races blanches appartiennent au groupe leptorhinien : le groupe mésorhinien comprend toutes les races jaunes asiatiques et, de plus, les Esquimaux et les Peaux-Rouges de l'Amérique ; dans le groupe platyrhinien, enfin, viennent se ranger toutes les races nègres, soit de l'Afrique, soit de l'Océanie. Voici, à ce sujet, le tableau dressé par Topinard :

CLASSIFICATION DES RACES D'APRÈS L'INDICE NASAL CÉPHALOMÉTRIQUE

Leptorhiniens.	Races blanches.	Indice très faible		Kymris.
		Indice plus fort	non aquilin	Celtes.
			aquilin	Sémites.
Mésorhiniens.	Races jaunes.	Nez aplati		Esquimaux.
				Jaunes d'Asie.
		Nez saillant		Peaux-Rouges.
Platyrhiniens.	Races noires.	Nez relativement fin		Nègres d'Afrique.
		Nez grossier avec ailes énormes		Mélanésiens.
				Australiens

§ II. — Constitution anatomique du nez

Considéré au point de vue de sa constitution anatomique, le nez se compose : 1° d'un squelette ; 2° d'une couche musculaire ; 3° d'un revêtement extérieur ou cutané ; 4° d'un revêtement intérieur ou muqueux.

1° Squelette du nez. — A la constitution du squelette du nez concourent à la fois des os, des cartilages et une membrane fibreuse :

A. Os. — Les os qui entrent dans la constitution anatomique du nez sont : d'une part, les deux os propres du nez ; d'autre part, la branche montante du maxillaire supérieur et le bord antérieur de son apophyse palatine. Nous avons déjà étudié en ostéologie ces différentes pièces osseuses ; nous croyons inutile d'y revenir ici.

B. Cartilages. — Trois cartilages principaux contribuent à former le squelette du nez, savoir : le cartilage de la cloison, les cartilages latéraux et les cartilages

de l'aile du nez. Il existe, en outre, un certain nombre de cartilages moins importants, que nous désignerons sous le nom de cartilages accessoires :

a. *Cartilage de la cloison.* — Le cartilage de la cloison (fig. 670.5), ainsi appelé parce qu'il complète la cloison osseuse des fosses nasales, remplit l'espace angulaire compris entre la lame perpendiculaire de l'ethmoïde et le vomer. Exactement situé sur la ligne médiane, dont il se dévie plus ou moins cependant chez quelques sujets, il présente deux faces et quatre bords. — Chacune des faces répond à la fosse nasale correspondante. — Des quatre bords, deux sont antérieurs, deux postérieurs. Le bord postéro-supérieur fait suite à la lame perpendiculaire de l'ethmoïde. Le bord postéro-inférieur se soude au bord antérieur du vomer et envoie entre les deux lames de cet os un prolongement aplati et mince, qui arrive parfois jusqu'au sphénoïde. Le bord antéro-supérieur répond au dos du nez. Le bord antéro-inférieur, enfin, est logé dans la sous-cloison et s'étend de l'épine nasale antérieure au lobule du nez.

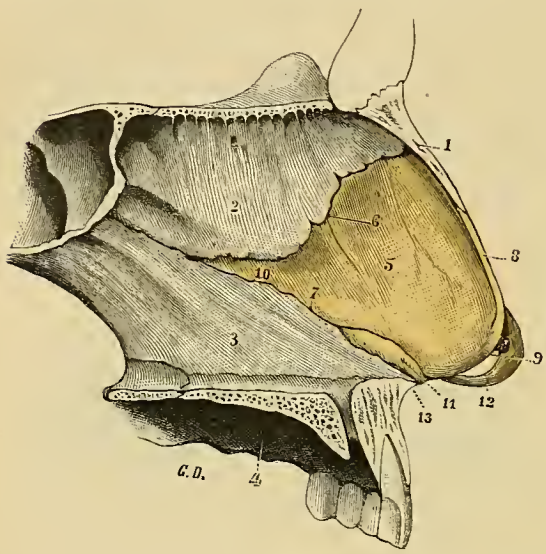

Fig. 670.

Cartilage de la cloison, vu sur une coupe sagittale de la fosse nasale droite.

1, os propre du nez. — 2, lame perpendiculaire de l'ethmoïde. — 3, vomer. — 4, maxillaire supérieur. — 5, cartilage de la cloison, avec : 6, son bord postéro-supérieur ; 7, son bord postéro-inférieur ; 8, son bord antéro-supérieur ; 9, son bord antéro-inférieur. — 10, prolongement que le cartilage de la cloison envoie entre le vomer et l'ethmoïde. — 11, cartilage vomérien de Huschke. — 12, branche interne du cartilage de l'aile du nez (côté gauche). — 13, épine nasale antérieure et inférieure.

b. *Cartilages latéraux.* — Les cartilages latéraux (fig. 671 et 672.2), au nombre de deux, l'un droit, l'autre gauche, revêtent chacun la forme d'une lamelle triangulaire, dont la base, située sur la ligne médiane, se confond en partie avec le cartilage précédent et dont la pointe, plus ou moins arrondie, se dirige en arrière et en dehors vers le sillon naso-génien. Son bord supérieur, irrégulier et comme dentelé, s'unit intimement avec le bord inférieur des os propres du nez. Son bord inférieur est relié au cartilage suivant par une membrane fibreuse que nous décrirons tout à l'heure.

c. *Cartilages de l'aile du nez.* — Les cartilages de l'aile du nez (fig. 671.3 et 672.4) sont au nombre de deux également, un pour le côté droit, l'autre pour le côté gauche. Chacun d'eux se contourne sur lui-même de façon à former une espèce de fer à cheval, dont la partie moyenne répond au lobule et dont les deux branches circonscrivent par leur écartement l'orifice elliptique des fosses nasales. De ces deux branches, l'interne s'adosse sur la ligne médiane, en partie au cartilage de la cloison, en partie à la branche similaire du cartilage du côté opposé : elle est logée dans la sous-cloison. La branche externe, à la fois plus large et plus longue, s'étale dans l'aile du nez dont elle forme le squelette.

d. *Cartilages accessoires.* — Les cartilages accessoires (fig. 671.4 et 671.5) sont situés dans les intervalles qui séparent les cartilages précédents. Ce sont : les cartilages carrés, les cartilages sésamoïdes et les cartilages vomériens de Huschke.

Les *cartilages carrés* sont de petites lamelles, irrégulièrement quadrilatères, situées à la partie postérieure et inférieure de l'aile du nez. Ils sont au nombre de deux ou trois de chaque côté et prolongent vers le sillon naso-labial la branche externe du cartilage de l'aile du nez, décrit ci-dessus.

Les *cartilages sésamoïdes* occupent l'espace compris entre le cartilage latéral et

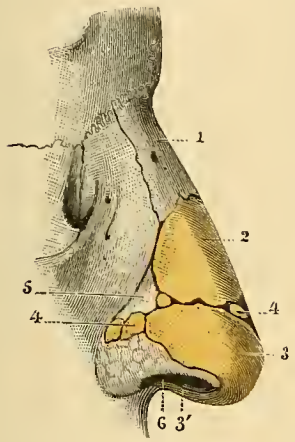

Fig. 671.

Squelette du nez, vu de profil.

1, os propres du nez. — 2, cartilage latéral. — 3, cartilage de l'aile du nez (branche externe). — 3', branche interne du même cartilage. — 4, cartilages accessoires. — 5, lame fibreuse, complétant le squelette du nez et reliant les cartilages au bord du maxillaire supérieur; — 6, narines.

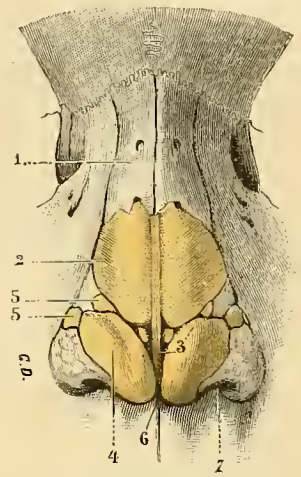

Fig. 672.

Squelette du nez, vu de face.

1, os propres du nez. — 2, cartilage latéral. — 3, cartilage de la cloison. — 4, cartilage de l'aile du nez (branche externe). — 5, 5, cartilages accessoires. — 6, dépression située entre les branches internes des deux cartilages de l'aile du nez. — 7, narines.

le cartilage de l'aile du nez. Très variables en nombre, ils le sont aussi en volume, les uns affectant encore la forme de petites lamelles, les autres réduits aux dimensions minuscules de simples grains cartilagineux. On les a comparés, non sans raison, aux os wormiens qui se développent entre les os du crâne.

Les *cartilages vomériens* ou *cartilages de* Huschke, décrits pour la première fois par Huschke, sont de petites lamelles longitudinales, qui occupent le bord postéro-inférieur du cartilage de la cloison (fig. 670, 11). Ils commencent au niveau de l'épine nasale et de là se dirigent en arrière et en haut, en longeant le cartilage de la cloison d'abord et puis le vomer. Le cartilage vomérien est encore appelé *cartilage de Jacobson*, en raison de ses rapports fréquents (mais non constants) avec un organe qui est absent ou rudimentaire chez l'homme, mais qui est très développé chez certains mammifères, l'organe de Jacobson (voy. plus loin, p. 895).

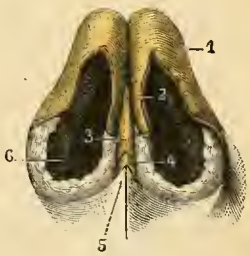

Fig. 673.

Squelette du nez, vu par sa face inférieure.

1, branche externe du cartilage de l'aile du nez. — 2, branche interne de ce même cartilage. 3, partie inférieure du cartilage de la cloison. — 4, cartilage de Huschke. — 5, épine nasale inférieure. — 6, narines.

C. Membrane fibreuse. — Tous les espaces laissés libres par les différents cartilages que nous venons de décrire sont comblés par une membrane fibreuse, ordinairement très résistante, qui unit les uns aux autres les différents cartilages d'abord, puis ceux-ci et les os voisins. Considérée au point

de vue de sa signification anatomique, cette membrane est une dépendance du périoste et du périchondre qui revêtent les os et les cartilages voisins.

2° **Couche musculaire.** — Les muscles qui entrent dans la constitution anatomique du nez ont été déjà étudiés (t. Ier, p. 653) à propos de la face. Nous ne saurions les décrire ici de nouveau sans tomber dans des redites inutiles. Nous nous contenterons de rappeler que, à l'exception du pyramidal qui est couché sur la racine du nez et agit exclusivement sur la peau de la région intersourcilière, tous ces muscles agissent sur l'aile du nez, qu'ils rapprochent ou écartent de la ligne médiane : dans le premier cas, ils rétrécissent l'orifice antérieur des fosses nasales : dans le second cas, ils l'agrandissent. Sont constricteurs : le triangulaire du nez et le myrtiforme. Sont dilatateurs : le dilatateur propre des narines et le releveur commun de l'aile du nez et de la lèvre supérieure.

3° **Revêtement extérieur ou couche cutanée.** — La peau qui recouvre la pyramide nasale en reproduit fidèlement toutes les formes. Elle se continue en haut, avec la peau du front ; en bas, avec la peau de la lèvre inférieure ; latéralement, avec la peau des joues et des deux paupières. Au niveau des orifices antérieurs des fosses nasales, elle se réfléchit sur le pourtour de ces orifices pour aller tapisser les narines (voy. plus loin).

Dans la région de la racine, la peau du nez est mince et doublée, sur sa face profonde, d'une couche de tissu cellulo-graisseux, disposition anatomique qui permet aux doigts de la faire glisser dans tous les sens et qui en rend la dissection relativement facile. Sur le lobule au contraire, ainsi que sur l'aile du nez et sur la sous-cloison, elle est excessivement épaisse et adhère intimement à la couche sous-jacente.

Ce qui caractérise essentiellement la peau du nez, c'est sa richesse en glandes sébacées. Ces appareils glandulaires s'accusent principalement sur le lobule et sur les ailes. On en trouve de toutes les dimensions et de toutes les formes, depuis le simple follicule jusqu'à ces glandes gigantesques dont les nombreux lobules s'étalent au-dessous du derme. Les unes s'ouvrent dans les follicules pileux ; les autres versent directement leur contenu à la surface de la peau. La matière sébacée se fige parfois à l'orifice extérieur de la glande et se montre alors sous l'aspect d'un petit point noirâtre (*nez piqueté de noir*). Une simple pression exercée dans ce cas sur le pourtour de l'orifice ainsi oblitéré suffit généralement pour en faire sortir un petit cylindre de matière sébacée qui ressemble à un petit ver. De là cette locution vulgaire, *tirer les vers du nez* à une personne, c'est-à-dire l'interroger adroitement de façon à lui arracher ses secrets.

4° **Revêtement intérieur ou couche muqueuse.** — Sur sa face postérieure, le nez est revêtu : 1° tout à fait en bas, au niveau des narines, par la peau, qui, comme nous l'avons vu, s'est réfléchi de bas en haut au niveau de l'orifice antérieur des fosses nasales ; 2° dans tout le reste de son étendue, par une muqueuse. Le revêtement muqueux est une dépendance de la pituitaire, que nous décrirons en détail dans l'article suivant.

§ III. — Vaisseaux et nerfs

1° **Artères.** — Les artères du nez proviennent de l'ophthalmique et principalement de la faciale, qui jette sur la face latérale du nez l'artère dorsale et sur sa base l'artère de la sous-cloison.

2° **Veines.** — Les veines suivent un trajet indépendant des artères. Elles se ettent, soit dans la veine angulaire, soit dans la veine faciale.

3° **Lymphatiques.** — Les lymphatiques forment un riche réseau sur la peau de l'aile du nez, sur le lobule et sur la sous-cloison. Les troncs qui en émanent descendent obliquement sur les parties latérales de la face et viennent, finalement, aboutir aux ganglions sous-maxillaires.

4° **Nerfs.** — Les nerfs sont de deux ordres, moteurs et sensitifs. — Les *filets moteurs*, destinés aux muscles, proviennent du facial. — Les *filets sensitifs*, qui se ramifient dans la peau, émanent du trijumeau, par l'intermédiaire : 1° du nasal externe (577), qui se distribue à la racine du nez ; 2° du sous-orbitaire (587), qui jette de nombreux rameaux sur ses faces latérales ; 3° du naso-lobaire enfin (578), branche du nasal interne, qui sort des fosses nasales entre l'os propre du nez et le cartilage latéral correspondant et couvre de ses fines ramifications la région du lobule.

ARTICLE II

FOSSES NASALES ET PITUITAIRE

Au nombre de deux, l'une droite, l'autre gauche, les fosses nasales représentent deux couloirs longs et anfractueux, dirigés d'avant en arrière et séparés l'un de l'autre par une cloison médiane fort mince. On les divise d'ordinaire en trois parties qui sont, en allant d'avant en arrière :

1° Les *narines ;*
2° Les *fosses nasales proprement dites :*
3° L'*arrière-cavité des fosses nasales.*

§ I. — Narines

Les narines, qu'on désigne encore, en raison de leur situation, sous le nom de *vestibule des fosses nasales*, occupent la partie la plus antérieure de ces cavités. Elles s'en distinguent nettement par leur revêtement intérieur qui est formé par la peau, tandis que les fosses nasales proprement dites sont tapissées par une véritable muqueuse, la pituitaire.

1° **Configuration et rapports.** — Envisagées à un point de vue purement descriptif, les narines nous offrent à considérer : 1° deux parois, l'une interne, l'autre externe ; 2° deux extrémités, que l'on distingue en antérieure et postérieure ; 3° deux orifices, l'un inférieur, l'autre supérieur.

a. *Paroi interne.* — La paroi interne mesure en moyenne de 10 à 14 millimètres de hauteur. Elle répond dans son tiers supérieur au cartilage de la cloison, et, dans ses deux tiers inférieurs, à la branche interne du cartilage de l'aile du nez. Le bord supérieur de ce dernier cartilage soulève le revêtement cutané, en formant une saillie antéro-postérieure souvent très marquée. Elle est concave, rugueuse et garnie de poils dans toute la partie qui correspond au cartilage de l'aile. Au-dessus de ce cartilage, elle est lisse et entièrement glabre.

b. *Paroi externe.* — La paroi externe est généralement un peu plus étendue que l'interne ; sa hauteur est de 14 à 16 millimètres. Elle répond, dans la plus

grande partie de son étendue, à la branche externe du cartilage de l'aile du nez et forme, dans son ensemble, une petite voûte (Sappey) dont la concavité regarde en bas et en dedans. De longs poils végètent à sa surface. Mais ici, comme sur la paroi interne, ils occupent exclusivement la partie inférieure ; la partie supérieure en est complètement dépourvue.

c. *Extrémité postérieure.* — L'extrémité postérieure des narines, régulièrement arrondie, est séparée de celle du côté opposé par la base de la sous-cloison.

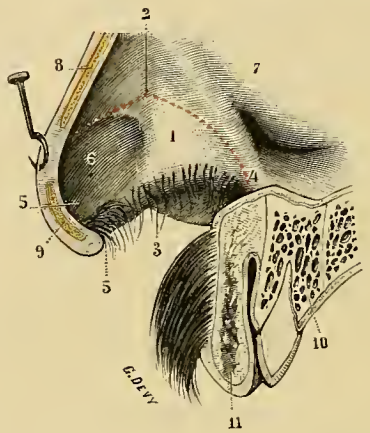

Fig. 674.

Narines, paroi externe (côté droit).

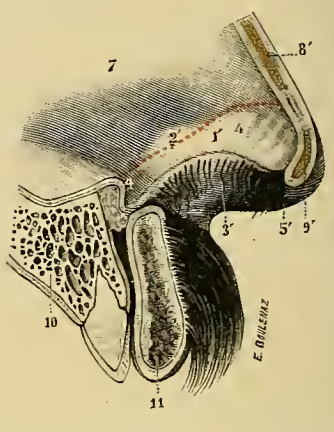

Fig. 675.

Narines, paroi interne (côté droit).

1, 1'. paroi externe et paroi interne de la narine droite. — 2, 2', bord supérieur de ces deux parois, formant l'orifice supérieur des narines et établissant les limites respectives du revêtement cutané et de la muqueuse. — 3, 3', bord inférieur de ces deux mêmes parois, formant l'orifice inférieur des narines. — 4, 4, extrémité postérieure des narines. — 5, 5', leur extrémité antérieure ou ventricule du lobe du nez. — 6, 6', saillie formée par le cartilage de l'aile du nez. — 7, 7, muqueuse des fosses nasales. — 8, 8, coupe du cartilage latéral droit. — 9, 9', coupe du cartilage de l'aile du côté droit. — 10, 10, coupe du maxillaire supérieur du côté droit. — 11, 11, coupe de la lèvre supérieure.

d. *Extrémité antérieure.* — L'extrémité antérieure se prolonge dans le lobule, sous la forme d'une petite cavité en cul-de-sac, que l'on désigne quelquefois, en raison de sa forme et de sa situation, sous le nom de *ventricule du lobe du nez.* Comme les parois interne et externe, le ventricule du lobule est garni de poils tout au moins dans sa partie inférieure : car sa partie supérieure est ordinairement glabre.

e. *Orifice inférieur.* — L'orifice inférieur, ouvert en pleine atmosphère, a déjà été décrit plus haut (p. 882) à propos de la base du nez.

f. *Orifice supérieur.* — L'orifice supérieur, qui fait communiquer la narine avec la fosse nasale proprement dite, est relativement fort étroit. Il affecte la forme d'une fente, ou plutôt d'un triangle très allongé, dont le sommet se dirige en avant et en dedans. On a comparé cette fente, non sans raison, à l'orifice glottique. Son bord interne est sensiblement rectiligne. Quant à son bord externe, il décrit une courbe à concavité inférieure. Un peu au-dessous de ce bord, à l'union de ses deux tiers antérieurs avec son tiers postérieur, on rencontre parfois une saillie de forme pyramidale, dont le sommet regarde en bas et qui est formée par la branche externe du cartilage de l'aile, soulevant à ce niveau le revêtement cutané. Est-il besoin d'ajouter que le bord interne et le bord externe de l'orifice supérieur des narines, que nous venons de décrire, forment sur l'une et l'autre face les limites respectives de la peau et de la muqueuse. Ces deux membranes diffèrent très nettement, du reste, par leur aspect extérieur : sur les narines, c'est

une surface lisse, sèche, de coloration grisâtre ; sur les fosses nasales, au contraire, c'est une surface irrégulière, tomenteuse, humide, de coloration rosée.

2° Revêtement cutané. — Le repli cutané qui tapisse les narines ne diffère en rien de la peau des autres régions du corps. Ce n'est qu'au voisinage de la pituitaire qu'elle subit les modifications profondes qui doivent la transformer en muqueuse : c'est ainsi qu'elle se dépouille de son tissu adipeux et de ses poils : avec les poils disparaissent les glandes sébacées : quant aux glandes sudoripares, elles se modifient pour devenir, dans la pituitaire, de véritables glandes en grappe. Cette transition de la peau à la muqueuse s'effectue d'une façon très brusque : les travées fibreuses qui constituent la partie profonde et résistante de la peau disparaissent subitement et l'on voit la substance plus molle de la couche sous-papillaire s'épaissir et former à elle seule le chorion de la muqueuse (Rémy). De même pour l'épithélium, les cellules cornées disparaissent, tandis que les cellules profondes du stratum malpighien s'allongent et deviennent superficielles pour constituer les cellules cylindriques à cils vibratiles qui caractérisent la pituitaire.

3° Poils ou vibrisses. — Les poils des narines, que l'on désigne ordinairement sous le nom de *vibrisses*, ne présentent, eux non plus, aucune particularité structurale qui leur soit propre. Au point de vue de leur signification, ils sont analogues à la double rangée de cils qui sont disposés en avant du globe oculaire, et à cet autre bouquet de poils qui se dresse à l'entrée du conduit auditif externe : les uns et les autres semblent avoir pour rôle de tamiser l'air et d'arrêter ainsi, à l'entrée de nos appareils sensoriels, les corpuscules étrangers qui, sans cela, pourraient les atteindre et les troubler dans leur fonctionnement.

4° Vaisseaux et nerfs. — Les *artères* des narines proviennent des ethmoïdales, de la sphéno-palatine et de l'artère de la sous-cloison. — Les *veines*, se dirigeant en bas, arrivent à la face par l'orifice inférieur des narines et se jettent dans la veine faciale. — Les *lymphatiques* se mêlent de même aux lymphatiques de la face et aboutissent aux ganglions sous-maxillaires. — Les *nerfs* proviennent du trijumeau par l'intermédiaire du nasal interne.

§ II. — Fosses nasales proprement dites, pituitaire

Nous avons déjà décrit longuement (voy. Ostéologie, t. Ier, p. 209) les fosses nasales sur le squelette. Ces longues cavités osseuses, prolongées sur le vivant par les cartilages du nez, sont tapissées immédiatement par le périoste (périchondre au niveau des cartilages) et, plus superficiellement, par une membrane fort importante, que l'on désigne indistinctement sous les noms de *muqueuse nasale*, *muqueuse pituitaire*, *membrane de Schneider*, *muqueuse olfactive*. Cette dernière dénomination, toutefois, doit être abandonnée, les terminaisons olfactives ne se rencontrant pas uniformément sur toute l'étendue de la muqueuse des fosses nasales, mais sur sa partie supérieure seulement. Nous étudierons successivement, en ce qui concerne la pituitaire : 1° son *mode d'étalement dans les fosses nasales* ; 2° ses *caractères physiques* ; 3° sa *structure* ; 4° ses *glandes* ; 5° ses *vaisseaux et nerfs*.

A. — Mode d'étalement de la pituitaire dans les fosses nasales

La pituitaire revêt sans s'interrompre les différentes parois des fosses nasales. En s'étalant sur elles, elle en reproduit assez exactement toutes les saillies et

toutes les dépressions. Elle les modifie cependant dans certains détails et, cela, d'une façon suffisante pour que les fosses nasales, vues sur le sujet revêtu de ses parties molles, se présentent sous un aspect un peu différent de celui qu'elles ont sur le squelette. Pour se rendre un compte exact de ces modifications, il importe, tout d'abord, de suivre méthodiquement la muqueuse sur chacune des quatre parois des fosses nasales et de voir ensuite comment elle se comporte au niveau de l'orifice antérieur et de l'orifice postérieur de ces cavités.

1° Sur la paroi supérieure. — Sur la paroi supérieure ou voûte des fosses nasales, la pituitaire tapisse, en allant d'arrière en avant (fig. 676) : 1° le corps

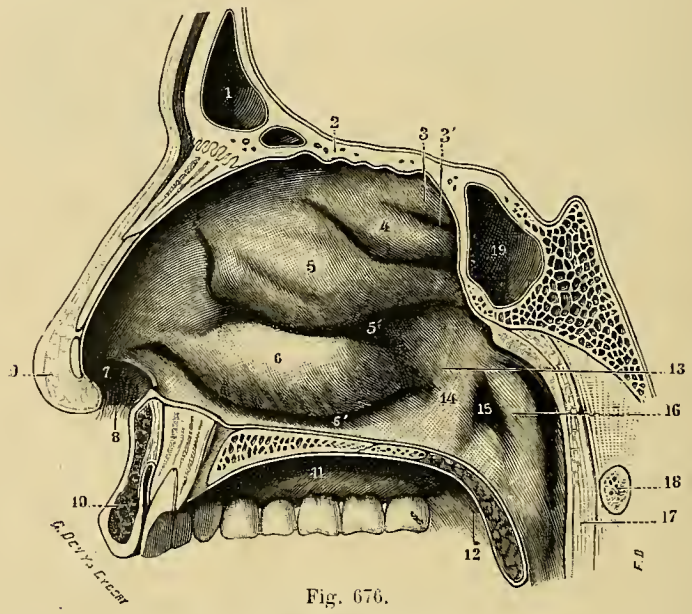

Fig. 676.

Paroi externe des fosses nasales (côté droit).

1, sinus frontal. — 2, lame criblée de l'ethmoïde. — 3, cornet de Santorini, avec 3' la dépression située au-dessous (*recessus spheno-ethmoidalis*). — 4, cornet supérieur, avec 4', méat supérieur. — 5, cornet moyen, avec 5', méat moyen. — 6, cornet inférieur, avec 6' méat inférieur. — 7, vestibule des fosses nasales ou narines. — 8, vibrisses. — 9, lobule du nez. — 10, lèvre supérieure. — 11, voûte palatine. — 12, voile du palais. — 13, gouttière naso-pharyngienne. — 14, repli salpingo-palatin. — 15, orifice pharyngien de la trompe d'Eustache. — 16, repli salpingo-pharyngien. — 17, paroi postérieure du pharynx. — 18, arc antérieur de l'atlas. — 19, sinus sphénoïdal. — 20, fossette de Rosenmüller.

du sphénoïde ; 2° la lame criblée de l'ethmoïde ; 3° les parties latérales de l'épine nasale du frontal ; 4° la face profonde des os propres du nez ; 5° enfin, l'angle dièdre que forment les cartilages latéraux du nez avec le cartilage de la cloison.

Au niveau de l'orifice du sinus sphénoïdal, la muqueuse pénètre dans ce sinus et en revêt régulièrement les parois. Cet orifice, sensiblement rétréci par elle, est tantôt arrondi, tantôt disposé en forme de fente verticale. Il est exactement situé (fig. 677, 6') à la partie antéro-supérieure du corps du sphénoïde, sur un point qui est un peu plus rapproché de la paroi externe des fosses nasales que de sa paroi interne.

Au niveau de la lame criblée de l'ethmoïde, la pituitaire ferme tous les trous qui sont creusés dans l'épaisseur de cette lame osseuse. Il en résulte que les vaisseaux et les nerfs, auxquels ces trous livrent passage, rencontrent immédiatement au-dessous d'eux la face profonde de la muqueuse et pénètrent alors dans l'épaisseur de cette membrane.

2° Sur la paroi externe. — Sur la paroi externe des fosses nasales, la pituitaire, suivie de haut en bas, revêt tout d'abord la face interne du cornet supérieur et, en avant de lui, la surface plane et quadrilatère qui répond aux cellules ethmoïdales postérieures. Puis, se réfléchissant le long du bord inférieur du cornet précité, elle tapisse de bas en haut sa face externe et descend alors sur la paroi externe du méat supérieur. A la partie moyenne de ce dernier, elle envoie un prolongement dans les cellules ethmoïdales postérieures : l'orifice qui fait communiquer ces cellules avec le méat est souvent multiple (fig. 677, 7,7'); on observe sur certains sujets quatre et même cinq ouvertures. Tout à fait à la partie postérieure du méat supérieur, la pituitaire rencontre le trou sphéno-palatin; elle passe au-

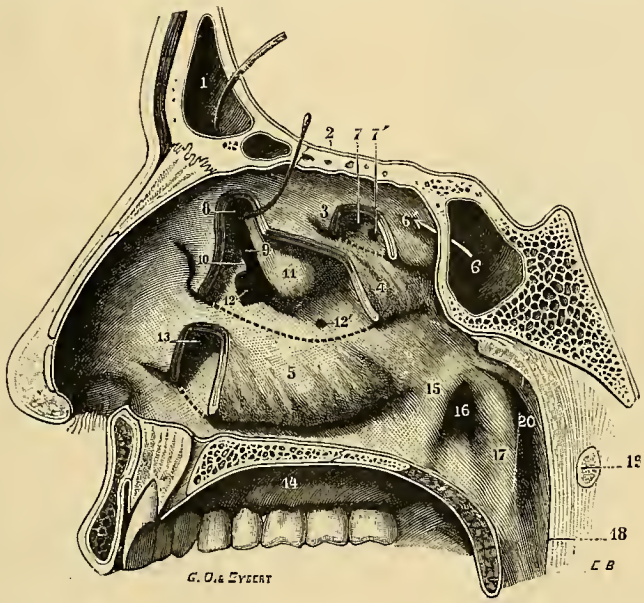

Fig. 677.

La même, après résection des trois cornets pour montrer les différents orifices qui viennent s'ouvrir dans les méats.

1, sinus frontal. — 2, lame criblée de l'ethmoïde. — 3, cornet supérieur. — 4, cornet moyen. — 5, cornet inférieur. — 6, sinus sphénoïdal, avec 6', flèche passant dans l'ouverture qui fait communiquer ce sinus avec les fosses nasales. — 7, 7', orifice des cellules ethmoïdales postérieures. — 8, orifice inférieur de l'infundibulum. — 9, gouttière de l'infundibulum. — 10, repli unciforme, formant le rebord interne de cette gouttière. — 11, promontoire ou *bulla ethmoidalis* — 12, orifice principal du sinus maxillaire. — 12', orifice accessoire de ce sinus. — 13, orifice inférieur du canal nasal — 14, voûte palatine. — 15, gouttière naso-pharyngienne. — 16, trompe d'Eustache. — 17, repli salpingo-pharyngien. — 18, paroi postérieure du pharynx. — 19, arc antérieur de l'atlas. — 20, fossette de Rosenmüller.

devant de lui et le ferme entièrement comme elle l'a déjà fait pour les trous olfactifs.

Du méat supérieur, la muqueuse se jette sur le cornet moyen. Elle en revêt successivement les deux faces, en voilant leurs aspérités, et arrive ensuite dans le méat moyen. Là, elle trouve deux orifices : l'un, qui est l'orifice du sinus maxillaire ; l'autre, qui répond à l'infundibulum. La muqueuse s'engage dans ces deux orifices et va tapisser dans toutes leurs anfractuosités, d'une part le sinus maxillaire, d'autre part les cellules ethmoïdales antérieures et le sinus frontal. Ces cavités deviennent ainsi, au même titre que les cellules ethmoïdales postérieures et le sinus sphénoïdal, de véritables diverticulums des fosses nasales.

L'orifice par lequel l'infundibulum s'ouvre dans les fosses nasales occupe la partie antérieure et supérieure du méat moyen (fig. 677, 8). Il est arrondi ou ovalaire et se continue, du côté du méat, par une gouttière profonde, qui se dirige

obliquement en bas et en arrière. Cette gouttière, que je désignerai sous le nom de *gouttière de l'infundibulum*, est formée en bas et en dedans par un repli de la muqueuse, véritable cornet retourné, qui répond au bord postéro-supérieur de l'apophyse unciforme et que j'appellerai pour cette raison *repli unciforme*. Au-dessus d'elle, et la limitant en haut, se trouve une saillie plus ou moins volumineuse, mais constante (fig. 677, 11), qui a été particulièrement bien décrite en 1870 par Zoja, sous le nom de *promontoire des fosses nasales*, et en 1882 par Zuckerkandl sous le nom de *bulla ethmoïdalis*. La gouttière de l'infundibulum, à son extrémité antérieure, se continue, comme cela a été dit plus haut, avec l'infundibulum de l'ethmoïde. A son extrémité postérieure, immédiatement en arrière de la *bulla ethmoïdalis*, elle s'élargit en même temps qu'elle devient moins profonde, et se confond insensiblement avec la partie correspondante de la paroi des fosses nasales, qui, à ce niveau, est remarquablement unie et régulière.

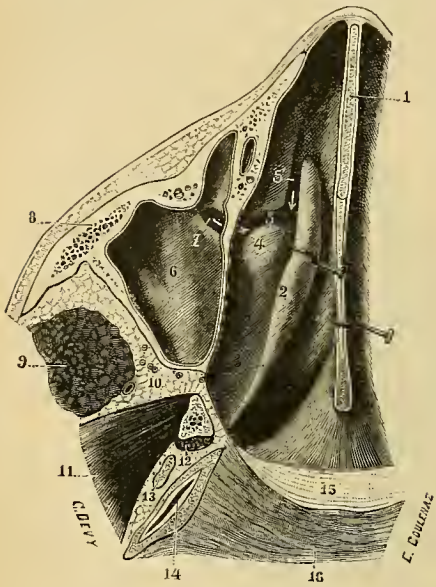

Fig. 678.

Le méat moyen du côté droit, vu d'en bas (coupe transversale de la face passant par le bord libre du cornet moyen, sujet congelé).

1, cloison des fosses nasales. — 2, bord inférieur du cornet moyen. — 3, méat moyen. — 4, promontoire. — 5, gouttière de l'infundibulum, avec 5', orifice du sinus frontal. — 6, sinus maxillaire. — 7, son orifice dans la gouttière de l'infundibulum. — 8, os malaire. — 9, muscle temporal. — 10, couche cellulo-adipeuse. — 11, muscle ptérygoïdien externe. — 12, muscle péristaphylin externe. — 13, nerf maxillaire inférieur. — 14, trompe d'Eustache. — 15 et 16, coupe très oblique de la fibro-muqueuse qui recouvre la surface basilaire de l'occipital.

Quant aux relations du sinus maxillaire avec le méat moyen, elles sont bien différentes sur le squelette et sur le vivant. Si nous examinons sur une tête sèche le méat moyen des fosses nasales (fig. 679), nous constatons que l'orifice du sinus maxillaire, rétréci par tous les os qui s'attachent sur son pourtour, mais relativement fort large encore, se trouve croisé en diagonale par l'apophyse unciforme de l'ethmoïde (t. Ier, p. 107), laquelle se détache en haut de la partie antérieure du méat moyen et vient s'articuler en bas avec l'apophyse ethmoïdale du cornet inférieur (t. Ier, p. 191). Cette apophyse unciforme, dont la direction est oblique de haut en bas et d'avant en arrière, divise l'ouverture du sinus maxillaire en deux parties : l'une antéro-inférieure placée au-dessous d'elle : l'autre, postéro-supérieure, placée au-dessus. Cette dernière partie est elle-même subdivisée, sur bien des sujets, en deux orifices distincts par le fait de l'articulation de l'extrémité de l'apophyse unciforme avec le rebord supérieur de l'orifice du sinus maxillaire, comme le montre la figure ci-contre. Au total, l'apophyse unciforme, quand elle s'articule à la fois par son extrémité inférieure avec le cornet inférieur et avec le rebord supérieur de l'ouverture du sinus divise cette ouverture en trois orifices distincts : 1° un *orifice antéro-inférieur* (a), qui est placé au-dessous de l'apophyse : 2° un *orifice postérieur* (b), qui est placé en arrière de l'apophyse : 3° un *orifice antéro-supérieur* (c), qui est placé au-dessus de l'apophyse, en avant et en haut du précédent. Eh bien, la muqueuse nasale, en s'étalant dans le méat moyen, ferme complètement les deux premiers de ces orifices. Elle ne res-

pecte que le dernier, l'orifice antéro-supérieur (fig. 677, 12). C'est à son niveau que la muqueuse se réfléchit pour aller tapisser le sinus et c'est lui qui, sur le sujet revêtu de ses parties molles, établit une communication entre le sinus et le méat. Du reste, il est arrondi ou ovalaire, mesure 3 ou 4 millimètres de diamètre et s'ouvre dans la gouttière de l'infundibulum, au-dessous du promontoire de Zoja, qui le surplombe, un peu au-dessous et en arrière de l'orifice du sinus frontal. Il est presque toujours caché par la lèvre interne de la gouttière de l'infundibulum et il est nécessaire alors, pour bien le mettre en lumière, de réséquer cette lèvre, comme cela a été fait sur les figures 677 et 680, B.

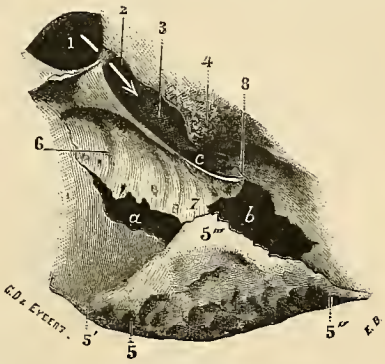

Fig. 679.

L'apophyse unciforme de l'ethmoïde sur le squelette, dans ses rapports avec l'orifice du sinus maxillaire.

1, sinus frontal et infundibulum. — 2, son ouverture dans le méat moyen. — 3, gouttière de l'infundibulum. — 4, promontoire. — 5, cornet inférieur, avec : 5', son extrémité antérieure ; 5'', son extrémité postérieure ; 5''', son apophyse ethmoïdale. — 6, apophyse unciforme, avec : 7, son articulation avec le cornet inférieur ; 8, son articulation avec le rebord supérieur de l'ouverture du sinus. — *a*, *b*, c, les trois orifices par lesquels le sinus maxillaire s'ouvre dans le méat moyen.

L'orifice que nous venons de décrire est généralement le seul qui fasse communiquer la cavité du sinus maxillaire avec les fosses nasales. Exceptionnellement, il en existe un second, beaucoup plus petit et situé un peu en arrière. Cet orifice accessoire, qui répond à l'orifice postérieur signalé tout à l'heure sur la tête sèche, s'ouvre encore dans le méat moyen un peu au-dessus de l'insertion du cornet inférieur (fig. 680, 10'). On le rencontre une fois environ sur 10 ou 15 sujets.

Après avoir tapissé le méat moyen, la pituitaire descend sur la face interne

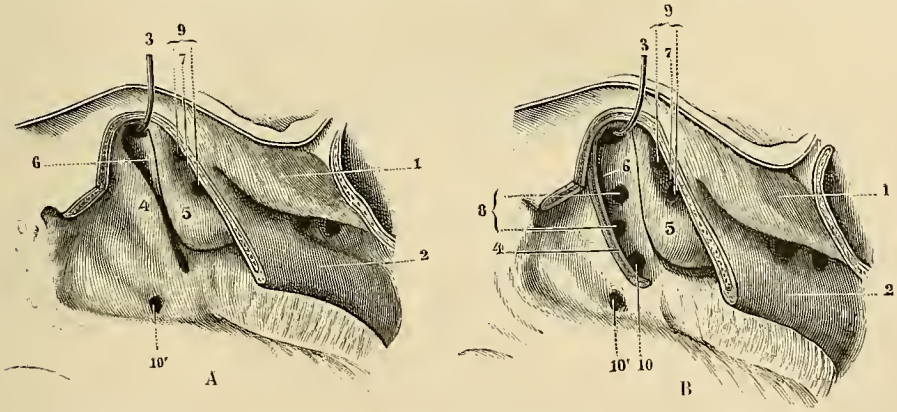

Fig. 680.

Gouttière de l'infundibulum (côté droit) : A, le repli falciforme étant en place ; B, le repli falciforme étant réséqué.

(Même orientation que dans la figure 677.)

1, cornet supérieur. — 2, cornet moyen, en grande partie réséqué. — 3, orifice de l'infundibulum. — 4, repli falciforme, en place dans la figure A, réséqué sur la figure B à son insertion sur la paroi. — 5, bulla ethmoïdalis — 6, gouttière de l'infundibulum ou sulcus infra-bullaris — 7, sulcus supra-bullaris. — 8, orifices des cellules ethmoïdales antérieures. — 9, orifices des cellules ethmoïdales moyennes. — 10, orifice du sinus maxillaire, avec 10', orifice accessoire de ce sinus.

ou convexe du cornet inférieur, contourne son bord libre, remonte sur sa face externe ou concave et arrive ainsi sur la paroi externe du méat inférieur, qu'elle tapisse de haut en bas jusqu'au plancher des fosses nasales.

A la partie antérieure et supérieure du méat inférieur, la muqueuse rencontre l'orifice du canal nasal. Elle s'y engage et se continue là avec la muqueuse du conduit lacrymo-nasal et, par son intermédiaire, avec la conjonctive. L'orifice du canal nasal s'ouvre, sur certains sujets, dans l'angle même que forme le cornet avec la paroi externe des fosses nasales : il est alors arrondi ou ovalaire et mesure en moyenne 2 ou 3 millimètres de diamètre. Mais, le plus souvent cependant, la

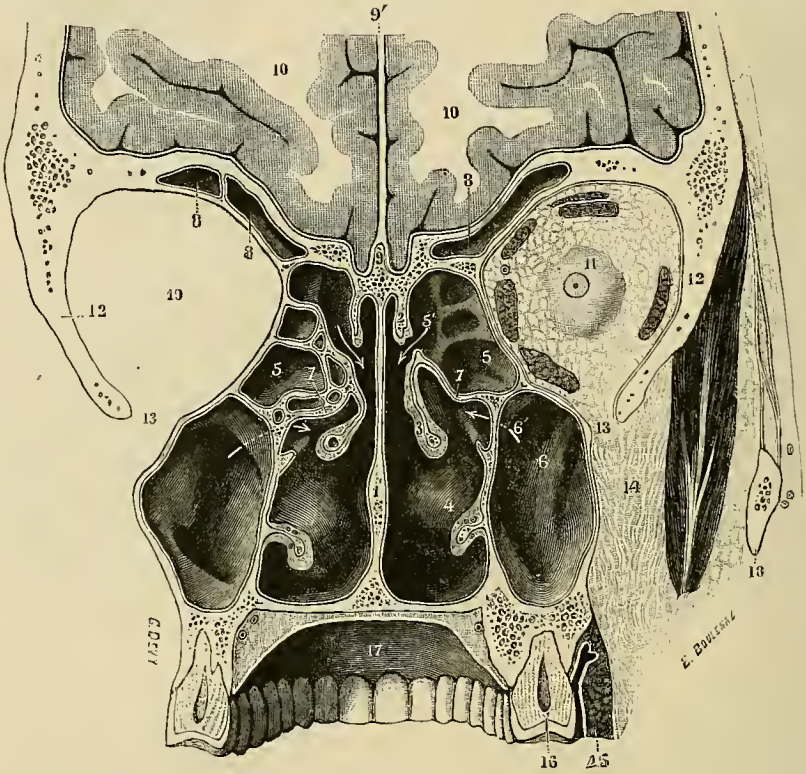

Fig. 681.

Coupe vertico-transversale des fosses nasales, passant par la dernière molaire : (sujet congelé, segment antérieur de la coupe).

1, cloison des fosses nasales. — 2, cornet supérieur. — 3, cornet moyen. — 4, cornet inférieur. — 5, cellules ethmoïdales postérieures, avec 5', leur abouchement dans le méat supérieur. — 6, sinus maxillaire, avec 6', son ouverture dans le méat moyen. — 7, promontoire des fosses nasales ou bulla ethmoidalis. — 8, sinus frontal. — 9, apophyse crista galli, avec 9', faux du cerveau. — 10, cerveau. — 11, globe de l'œil et ses muscles. — 12, grande aile du sphénoïde. — 13, fente sphéno-maxillaire. — 14, tissu graisseux de la fosse zygomatique. — 15, muscle buccinateur. — 16, troisième molaire. — 17, voûte palatine. — 18, apophyse zygomatique. — 19, orbite gauche.

pituitaire forme au niveau de l'orifice nasal un repli valvulaire qui a pour effet de l'abaisser et de le rétrécir : il s'ouvre, dans ce cas, non plus dans l'angle du méat, mais sur sa paroi externe et se dispose alors en forme de fente verticale ou oblique, souvent peu visible. Nous aurons l'occasion de revenir sur ce sujet, à propos des voies lacrymales (voy. *Œil*).

3° Sur le plancher. — Sur le plancher des fosses nasales, la pituitaire revêt d'une façon très régulière les os qui la constituent. Arrivée au niveau du conduit palatin antérieur, elle s'y engage et forme là une espèce de cul-de-sac qui n'occupe en général que le tiers ou même le quart supérieur de ce conduit (fig. 682, 7). Un grand nombre de mammifères, notamment les ruminants, possèdent à ce niveau un

véritable canal, *canal incisif* ou *canal de Stenson*, à travers lequel la muqueuse des fosses nasales se continue avec la muqueuse palatine. Chez l'homme, les deux cavités nasale et buccale sont également en communication jusqu'à la fin du deuxième mois de la vie intra-utérine. Mais, à partir de ce moment, le conduit naso-palatin se rétrécit peu à peu et s'oblitère même complètement. Chez le fœtus à terme et à fortiori chez l'adulte, son occlusion est la règle, sa perméabilité l'exception, comme le démontrent surabondamment les recherches de Leboucq (*Arch. de Biologie*, 1881), qui, sur 28 fœtus à terme qu'il a examinés à ce sujet, n'a trouvé que deux fois le conduit naso-palatin perméable.

4° Sur la paroi interne. — Comme sur le plancher, la muqueuse s'étale régulièrement et sans les modifier dans leur aspect extérieur, sur les différentes pièces

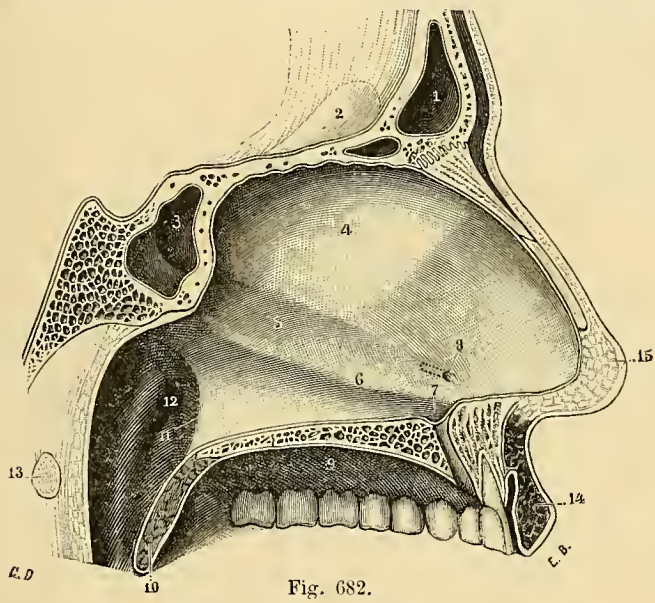

Fig. 682.

Paroi interne des fosses nasales (côté droit).

1, sinus frontal. — 2, apophyse crista galli. — 3, sinus sphénoïdal. — 4, paroi interne de la fosse nasale droite. — 5, gouttière répondant à une saillie du côté opposé. — 6, saillie à direction oblique répondant au cartilage vomérien de Huschke. — 7, cul-de-sac naso-palatin. — 8, orifice de l'organe de Jacobson. — 9, voûte palatine. — 10, voile du palais. — 11, bord postérieur du vomer. — 12, trompe d'Eustache. — 13, arc antérieur de l'atlas. — 14, lèvre supérieure. — 15, lobule du nez.

osseuses et cartilagineuses qui forment la paroi interne ou cloison. Nous noterons cependant, à la partie antérieure et inférieure de cette paroi, l'existence d'un petit orifice circulaire qui s'ouvre un peu en avant et au-dessus du conduit naso-palatin (fig. 682, 8). Cet orifice nous conduit dans une petite cavité en forme de tube, de 2 à 7 millimètres de longueur seulement, lequel se dirige obliquement en arrière et un peu en haut : c'est le *tube de Ruysch* (*Ruysch'scher Gang*). Cette formation tubulaire, qui est peu apparente chez l'adulte, mais que j'ai toujours vue très nettement chez le fœtus, doit être considérée comme étant l'homologue rudimentaire d'un organe qui se trouve très développé chez beaucoup de mammifères et en particulier chez les rongeurs, l'*organe de Jacobson*.

Organe de Jacobson. — Chez les mammifères, l'organe de Jacobson est une espèce de sac long et étroit, occupant la partie antérieure et inférieure de la cloison. Son orifice, dirigé en avant, s'ouvre, tantôt dans les fosses nasales (rat, lapin, cobaye), tantôt dans le canal de Stenson (chien).

Envisagé au point de vue de sa structure, l'organe de Jacobson se compose essentiellement d'une enveloppe cartilagineuse, que tapisse à son intérieur une couche muqueuse. La gaine cartilagineuse est vraisemblablement l'homologue de notre cartilage vomérien, et, si la formation tubulaire que nous présente la cloison des fosses nasales chez l'homme n'est pas le représentant atrophié de l'organe de Jacobson, la persistance du cartilage vomérien nous montre, comme le fait remarquer fort justement Wiedersheim, que les ancêtres de l'homme ont dû posséder jadis un organe de Jacobson. Quant au revêtement muqueux, il résulte d'une simple invagination de la pituitaire et possède tous les caractères histologiques de cette dernière membrane : sur sa moitié externe, en effet, nous rencontrons des cellules ciliées parfaitement analogues à celles que nous présente la portion respiratoire des fosses nasales, tandis que sa moitié interne nous montre de véritables cellules sensorielles rappelant exactement par leur nature les cellules sensorielles de la portion olfactive. Enfin, pour compléter l'analogie entre les deux muqueuses, nous trouvons dans l'organe de Jacobson des glandes en grappe fort nombreuses et deux ordres de nerfs : des nerfs de la sensibilité générale, qui proviennent du ganglion sphéno-palatin et des nerfs de la sensibilité spéciale, que l'on peut suivre jusqu'au bulbe olfactif. Du reste, ces fibres olfactives, comme l'ont établi les recherches de von Brünn, se continuent directement, ici comme dans la portion olfactive de la pituitaire, avec le prolongement central des cellules olfactives (fig. 683).

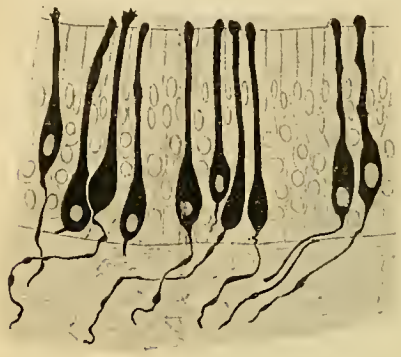

Fig. 683.
Terminaisons olfactives dans l'organe de Jacobson du mouton (d'après von Brunn).

L'organe de Jacobson paraît donc devoir se rattacher à la fonction olfactive, et comme son orifice extérieur s'ouvre, chez un grand nombre d'animaux, dans le conduit naso-palatin, on a émis l'hypothèse qu'il avait pour rôle spécial de recueillir les émanations odorantes des substances qui sont introduites dans la bouche. Quelque séduisante que puisse être au premier abord une pareille interprétation, il ne faudrait pas l'admettre sans réserve. Elle est en opposition formelle, en effet, avec ce double fait anatomique : 1° que l'organe de Jacobson ne s'ouvre pas toujours dans le conduit naso-palatin ; 2° que le conduit palatin lui-même est complètement obstrué dans certaines espèces, notamment chez les solipèdes.

Chez l'homme, l'organe de Jacobson, organe inutile et par conséquent atrophié, est représenté, comme nous l'avons dit plus haut, par le tube de Ruysch. Dans un mémoire publié en 1886, Gegenbaur s'élève contre cette opinion et croit devoir homologuer la formation en question à une glande acineuse (*glande septale*), qu'il a trouvée, chez les prosimiens, dans la cloison du nez et sur un point qui correspond exactement à celui qu'occupe le tube de Ruysch. L'un des principaux arguments de Gegenbaur pour repousser l'assimilation de l'organe de Jacobson et du tube de Ruysch, c'est que cette dernière formation n'est pas en relation avec le cartilage de Jacobson, lequel cartilage entoure l'organe de Jacobson dans les espèces animales qui les possèdent.

Les conclusions de Gegenbaur ont été vivement combattues dans ces dernières années par Harzfeld, par Merkel et, plus récemment (1895), par Mathias Duval et Garnault. Il a été démontré tout d'abord que les cartilages de Huschke, appelés à tort cartilages de Jacobson, sont avant tout des organes de soutien pour la cloison nasale et n'ont avec l'organe de Jacobson que des relations contingentes et accidentelles. D'autre part, l'analogie de développement que présentent l'organe de Jacobson et le tube de Ruysch, leur analogie de structure, la présence dans le tube de Ruysch (du moins chez le fœtus), comme dans l'organe de Jacobson, de filets nerveux provenant de l'olfactif, établissent surabondamment que les deux formations sont morphologiquement homologues : la première est, chez l'homme, le représentant atrophié de la seconde.

Voyez, au sujet de l'organe de Jacobson, Kölliker, *Ueber die Jacobson'schen Organ der Menschen*, Leipzig, 1877 ; — Fleischer, Sitz. d. Phys. med. Soc., Erlangen, 1877 : — Remy (Ch.), *La membrane muqueuse des fosses nasales*, Th. d'agrég., Paris, 1878 ; — Klein, *Divers mémoires*, dans le Quarterly Journal of microsc. Sciences de 1881 et de 1882 ; — Kölliker, *Zur Entwick. des Auges u. Geruchsorganes menschl. Embryonen*, Wurzburg, 1883 ; — Gegenbaur, *Ueber das Rudiment einer septalen Nasendrüse beim Menschen*, Morph. Jahrb., 1886 ; — Herzfeld, *Ueber das Jacobson'sche Organ des Menschen u. d. Säugethiere*, Zool. Jahrb., 1888 : — Beard, *The Nose and Jacobson's organe*, Zool. Jahrb., 1889 : — von Brünn, *Die Endigung d. Olfactoriusfasern u. Jacobson'schen Organe des Schafes*, Arch. f. mikr. Anat., 1892 : — Merkel, *Ueber das Jacobson'sche Organ des Erwachsenen*, Wiesbaden. 1892 ; — Garnault, *Contribut. à l'étude de la morphologie des fosses nasales, l'organe de Jacobson*, Soc. Biol., 1895 ; — Mathias Duval et Garnault, *L'organe de Jacobson des Chéiroptères*, Soc. Biol., 1895.

5° Au niveau des orifices antérieur et postérieur. — L'orifice antérieur des

fosses nasales n'est autre, comme nous l'avons déjà vu, que l'orifice postérieur des narines. A son niveau, la muqueuse pituitaire se continue avec la peau. Au niveau de l'orifice postérieur, la pituitaire se confond de même avec les muqueuses voisines: en dedans, avec la pituitaire du côté opposé; en haut et en dehors, avec la muqueuse du pharynx et de la trompe d'Eustache; en bas, avec la muqueuse qui revêt la face dorsale du voile du palais.

B. — Caractères physiques de la pituitaire

1° Épaisseur. — Au cours de son étalement sur les différentes régions des fosses nasales, la muqueuse pituitaire varie beaucoup dans son épaisseur : dans les fosses nasales proprement dites, cette épaisseur mesure de 1 à 3 millimètres; dans les sinus, elle descend jusqu'à un tiers, un quart et même un dixième de millimètre.

2° Consistance. — Sa consistance est molle et, par suite, sa résistance très faible. On sait avec quelle facilité la muqueuse nasale se laisse déchirer.

3° Adhérence. — Son adhérence au squelette sous-jacent est partout intime. On peut cependant l'isoler sur certains points, en particulier sur la cloison et sur le plancher.

4° Coloration. — Quant à sa coloration, la pituitaire est rosée sur le vivant, rouge ou même violacée sur le cadavre. Dans sa partie toute supérieure, c'est-à-dire dans sa portion olfactive, elle présente un léger reflet jaunâtre, qui a été signalé depuis déjà longtemps par Todd et Bowmann, ainsi que par Ecker. Cette teinte jaunâtre (*locus luteus* d'Ecker) répond bien évidemment à la *tache jaune* ou *tache olfactive* de la grenouille.

C. — Structure de la pituitaire

Envisagée au point de vue de sa structure, la muqueuse pituitaire se compose, comme toutes les muqueuses, de deux couches: l'une profonde ou chorion, l'autre superficielle de nature épithéliale.

1° Chorion. — Le chorion est formé par les différents éléments du tissu conjonctif, avec prédominance des éléments cellulaires et de la matière amorphe. Les fibres conjonctives sont relativement rares et s'enchevêtrent de loin en loin avec des fibres élastiques fines et onduleuses. Zuckerkandl a décrit dans la muqueuse nasale un véritable tissu adénoïde, se présentant, soit sous forme d'infiltration diffuse, soit sous forme de follicules. Ce tissu se rencontre surtout dans le méat inférieur et spécialement à la partie la plus reculée de ce méat. La région olfactive de la pituitaire est entièrement dépourvue de follicules et ne renferme même qu'une faible quantité de cellules lymphoïdes.

La *face profonde* du chorion est nettement distincte (Ch. Rémy) du périoste sous-jacent : la dénomination de fibro-muqueuse, employée encore par quelques anatomistes pour désigner la pituitaire confondue avec le périoste, consacre une erreur et doit être rejetée.

Sur sa *face superficielle* s'étale une mince couche hyaline ou *membrane basale* qui la sépare de l'épithélium.

2° Couche épithéliale. — L'épithélium de la pituitaire, plus épais dans la por-

tion olfactive que sur tous les autres points de la muqueuse, comprend trois ordres de cellules : les cellules épithéliales proprement dites, les cellules basales et les cellules olfactives.

a. *Cellules épithéliales proprement dites.* — Les cellules épithéliales proprement dites (fig. 685, *b*) sont des cellules cylindriques à cils vibratiles, implantées verticalement sur le chorion muqueux. Elles sont essentiellement constituées par un protoplasma finement strié en long et possédant, à sa partie moyenne, un noyau ovalaire, très volumineux, renfermant lui-même à son centre un ou deux nucléoles. De fines granulations, jaunes ou brunes, se trouvent disséminées un peu partout dans le corps cellulaire ; mais elles se condensent très nettement vers son extrémité libre ou périphérique.

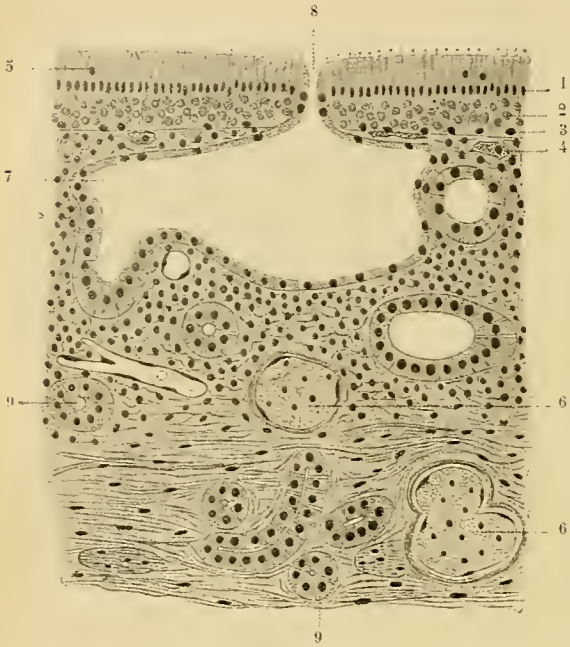

Fig. 684.

Coupe transversale de la muqueuse olfactive de l'homme (d'après von Brunn).

1, noyaux des cellules épithéliales. — 2, noyaux des cellules olfactives. — 3, cellules basales. — 4, cellules conjonctives pigmentées. — 5, cellules olfactives atypiques. — 6, 6, faisceaux nerveux coupés en travers. — 7, dilatation vésiculeuse sous-épithéliale (*Blase* de l'auteur). — 8, orifice extérieur du canal excréteur. — 9, 9, glandes de Bowman.

L'extrémité centrale de la cellule épithéliale donne naissance à un prolongement, relativement grêle, plusieurs fois ramifié, qui descend jusqu'à la membrane basale. Ce prolongement est essentiellement irrégulier dans sa direction et dans sa forme : ses bords, comme nous le montre la figure 685, nous présentent une série d'encoches ou de dépressions, que séparent des saillies en forme d'épines : ces dépressions répondent aux cellules basales, que nous décrirons tout à l'heure.

Les cellules épithéliales proprement dites se rencontrent indistinctement dans toute l'étendue de la pituitaire, avec cette particularité cependant que, dans la partie supérieure de la muqueuse, les cellules en question sont dépourvues de cils, du moins chez l'homme, car on retrouve ces cils sur les cellules épithéliales de la tache olfactive des animaux. Schultze (et Kölliker partage son opinion) incline à penser que la disparition des cils chez l'homme doit être attribuée aux inflammations de la muqueuse pituitaire, qui sont, chez nous, particulièrement fréquentes.

Il convient d'ajouter qu'aux cellules épithéliales se mêlent, dans la région non olfactive de la pituitaire, un grand nombre de cellules caliciformes.

Von Brunn a signalé (*Arch. f. mikr. Anat.*, 1875, t. XIX, p. 141) à la surface libre de l'épithélium pituitaire une membrane mince et hyaline à laquelle il a donné le nom de *membrane limitante externe*. Cette membrane, directement appliquée sur la base des cellules cylindriques, présenterait de loin en loin un double système d'orifices circulaires, dont les uns laisseraient passer les prolongements périphériques des cellules olfactives, et dont les autres correspondraient à

l'ouverture des glandes. La plupart des histologistes allemands ont accepté la membrane cuticulaire de Von Brunn. Ranvier (*Technique*, 1889, p. 717) rejette complètement son existence, d'accord en cela avec Exner et Lowe, qui, eux aussi, considèrent cette membrane comme un produit artificiel.

b. *Cellules basales.* — Les cellules basales (fig. 684,3), situées au-dessous des précédentes, reposent, comme leur nom l'indique, sur la membrane hyaline (membrane basale) qui sépare le chorion muqueux de la couche épithéliale. Elles sont toujours fort nombreuses et disposées en rangées multiples. Au point de vue de leur forme, elles sont irrégulièrement étoilées et, sur leurs prolongements, on ne distingue aucune ligne de séparation qui pourrait correspondre à la limite des cellules, ce qui conduit à penser qu'elles sont fondues les unes avec les autres pour constituer un réseau protoplasmique (Ranvier). La signification des cellules basales n'est pas encore nettement élucidée. La plupart des histologistes, Krause entre autres, les considèrent comme de simples cellules de remplacement, destinées à prendre la place des cellules épithéliales ordinaires, quand celles-ci sont arrivées au dernier stade de leur évolution. Ranvier ne croit pas devoir accepter cette manière de voir et il considère les cellules en question comme des cellules spéciales, qu'il rapproche de certains éléments cellulaires situés dans la rétine. Quoi qu'il en soit, les cellules basales n'ont aucune relation directe avec les éléments nerveux : ce sont, au même titre que les cellules épithéliales ci-dessus décrites, de simples éléments de soutien.

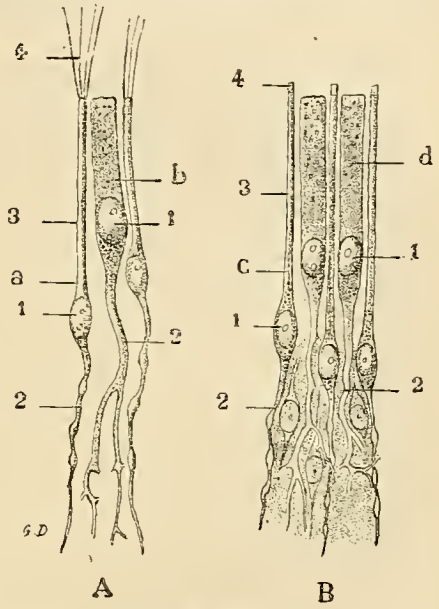

Fig. 685.

Cellules de la région olfactive : A, chez la grenouille : B, chez l'homme (d'après Schultze).

a, cellule sensorielle, avec : 1 son noyau ; 2, son prolongement central ; 3, son prolongement périphérique ; 4, ses cils. — *b*, cellule épithéliale, avec : 1, son noyau ; 2, son prolongement central. — *c*, cellule sensorielle de l'homme, avec : 1, son noyau ; 2, son prolongement central ; 3, son prolongement périphérique ; 4, son petit bâtonnet terminal. — *d*, cellule épithéliale de l'homme, avec : 1, son noyau ; 2, son extrémité centrale.

c. *Cellules olfactives* (*neurones olfactifs périphériques*). — Les cellules olfactives ou *cellules de Schultze* sont les véritables éléments sensoriels de la pituitaire. Vues en place ou à l'état d'isolement (fig. 685,1), elles nous apparaissent sous la forme d'un gros noyau sphérique ou légèrement ovalaire, autour duquel se dispose une mince couche de protoplasma. Ce protoplasma, à peine visible sur les parties latérales du noyau, s'accumule à l'une et à l'autre de ses extrémités ou pôles ; il forme là deux petits amas coniques, qui donnent à la cellule un aspect plus ou moins fusiforme.

Les deux extrémités de la cellule de Schultze donnent naissance à deux prolongements, qui se dirigent, l'un vers le chorion (prolongement central), l'autre vers la surface libre de la muqueuse (prolongement périphérique). — Le *prolongement périphérique* se présente sous la forme d'un bâtonnet irrégulier, relativement épais, mesurant 1 millimètre de largeur. Il se termine à la surface libre de la pituitaire par un ou plusieurs cils, qui flottent librement dans la cavité des fosses

nasales. — Le *prolongement central*, beaucoup plus grêle encore que le précédent et légèrement flexueux, présente de loin en loin sur son trajet de petits renflements ovoïdes : il rappelle nettement par son aspect extérieur les ramifications terminales des fibres nerveuses et, de fait, il se continue avec l'une des fibres nerveuses qui constituent les filets olfactifs.

Les cellules olfactives acquièrent ainsi la signification de véritables cellules nerveuses (*neurone olfactif périphérique*), cellules bipolaires, dont le prolongement périphérique représente le prolongement protoplasmique, dont le prolongement central constitue le prolongement cylindraxile. Nous avons déjà insisté sur ce fait à propos des terminaisons réelles du nerf olfactif et, à ce sujet, nous avons établi que, malgré leur forme bipolaire et leur situation à la périphérie, l'ensemble des cellules olfactives, véritable ganglion étalé en surface, était l'homologue d'un ganglion spinal. Nous n'y reviendrons pas ici (voy. p. 414).

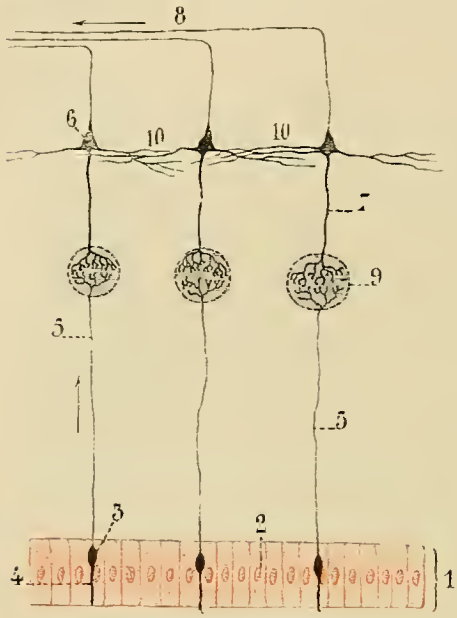

Fig. 686.

Schéma représentant les relations du neurone olfactif périphérique avec le neurone central.

1, muqueuse olfactive. — 2, cellules épithéliales. — 3, cellule olfactive périphérique, avec : 4, son prolongement périphérique ; 5, son prolongement central. — 6, cellule mitrale, avec : 7, son prolongement protoplasmique ; 8, son prolongement cylindraxile. — 9, glomérule olfactif, où entrent en relation l'arborisation cylindraxile du neurone périphérique et l'arborisation protoplasmique du neurone central. — 10, prolongements transversaux des cellules mitrales.

(Les flèches indiquent la direction que suivent les impressions olfactives.)

Envisagées maintenant au point de vue de leur répartition topographique, les cellules olfactives ne se rencontrent que dans la partie supérieure des fosses nasales, qui devient ainsi la portion véritablement olfactive de la pituitaire. On a cru pendant longtemps que cette région olfactive avait pour limite inférieure le bord libre du cornet moyen, pour la paroi externe des fosses nasales, et, pour la cloison, une ligne conventionnelle à direction antéro-postérieure située à la même hauteur que le bord libre du cornet précité. Les recherches récentes de von Brunn nous apprennent qu'elle est beaucoup plus restreinte. Elle serait cantonnée à la partie toute supérieure des fosses nasales, sur les points suivants : 1° sur la partie moyenne de la voûte ; 2° sur la partie moyenne du cornet supérieur, depuis son bord adhérent jusqu'à 7 millimètres environ de son bord libre ; 3° sur la partie correspondante de la cloison. Sa superficie serait, en moyenne, de 240 millimètres carrés, dont 120 pour le cornet et 130 pour la cloison.

D. — Glandes de la pituitaire

La muqueuse nasale possède de nombreuses glandes, qui sont disséminées, avec une profusion variable, sur la portion non olfactive ou respiratoire de cette muqueuse, sur sa portion olfactive et dans les sinus. Sappey en a compté de 30 à 50 par centimètre carré.

1° Glandes de la portion non olfactive. — Sur la portion respiratoire, ces glandes appartiennent à la classe des glandes en grappe et, comme telles, possèdent un canal excréteur, dans lequel vient s'ouvrir un nombre plus ou moins considérable de lobules. SAPPEY, qui les a étudiées avec le plus grand soin (*C. R. Soc. biologie*, 1853, p. 29), les divise d'après leur forme extérieure en deux groupes : les *glandes en épi* et les *glandes globuleuses*. Les premières sont caractérisées par un long conduit dans lequel viennent s'ouvrir successivement les lobules isolés ou même de simples culs-de-sac. Les secondes sont constituées, au contraire, par un conduit fort court, autour duquel se pressent de nombreux lobules, tassés les uns contre les autres et formant par leur ensemble une masse unique plus ou moins sphérique.

2° Glandes de la portion olfactive. — Sur la portion olfactive existent encore de nombreuses glandes. Tous les anatomistes sont d'accord sur ce point. Mais le désaccord commence quand il s'agit d'établir leur nature. Tandis que SAPPEY, ROBIN et RÉMY considèrent ces glandes comme des glandes en grappe, RANVIER, revenant à l'opinion déjà ancienne de TODD et BOWMAN, n'hésite pas à les rattacher à la classe des glandes en tube. « Chez les mammifères et chez l'homme, dit-il (*Technique*, p. 720), ces glandes sont franchement tubulaires ; elles n'ont pas d'autre canal excréteur que leur tube cellulaire intra-épithélial. Elles s'enfoncent d'abord directement dans la muqueuse. Puis, arrivées dans ses couches profondes, elles s'incurvent afin de pouvoir se loger dans l'espace restreint qui leur est réservé. Elles sont tapissées d'une seule couche de cellules, dans l'intérieur desquelles se trouvent des granulations pigmentaires, qui concourent pour la plus large part à donner à la muqueuse olfactive sa coloration caractéristique. Ces glandes se terminent par un seul cul-de-sac, au fond duquel sont accumulées des cellules plus petites que les autres, qui se colorent d'une manière plus vive sous l'influence du picrocarminate, de la purpurine ou de l'hématoxyline et forment là un groupe qui n'est pas sans analogie avec le croissant de Gianuzzi des glandes salivaires à mucus. »

3° Glandes des sinus. — Dans les sinus, les glandes muqueuses appartiennent en partie à la classe des glandes en tubes (PAULSEN), en partie à celle des glandes en grappe. Ces dernières reproduisent les deux formes déjà décrites sur la portion respiratoire de la muqueuse, la forme en épi et la forme globuleuse. A ces deux formes, SAPPEY en ajoute une troisième constituant ce qu'il appelle les *glandes rameuses :* ce sont de simples glandes en épi dont le canal central se bifurque et se ramifie sur un ou plusieurs points, à la manière des branches d'un arbre.

Voyez au sujet des glandes du sinus maxillaire. PAULSEN, *Ueber die Schleimhaut, besonders die Drüsen, der Oberkieferhöhle*, Arch. f. mikr. Anat., 1888.

E. — VAISSEAUX ET NERFS DE LA PITUITAIRE

1° Artères. — Les artères de la muqueuse pituitaire se disposent en trois réseaux (SIDKY, *Th. Paris*, 1877) : un réseau profond, un réseau moyen, un réseau superficiel. Le réseau profond appartient au périoste : le réseau moyen occupe la portion moyenne du chorion muqueux ; le réseau superficiel enfin s'étale au-dessous de l'épithélium ou plus exactement au-dessous de la membrane basale. Ces divers réseaux sont alimentés par des sources nombreuses, savoir : 1° les artères ethmoï-

dales antérieure et postérieure, branches de l'ophthalmique : 2° la sphéno-palatine, branche terminale de la maxillaire interne, qui arrive à la pituitaire par le trou sphéno-palatin ; 3° la nasale postérieure, rameau de la palatine supérieure, qui se

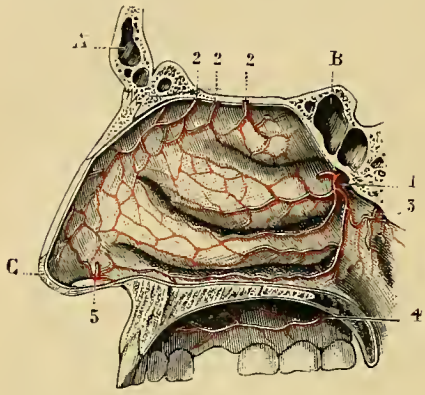

Fig. 687.

Artères des fosses nasales, paroi externe.

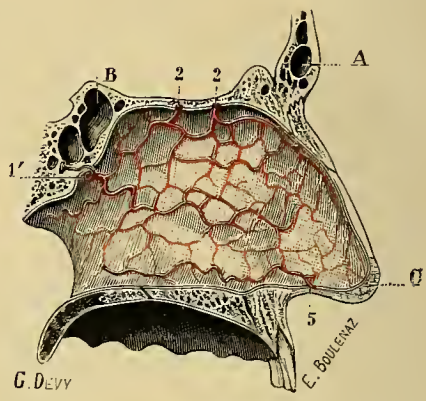

Fig. 688.

Artères des fosses nasales, paroi interne.

1, artère sphéno-palatine. — 2, artères ethmoïdales antérieure et postérieure — 3, ptérygo-palatine. — 4, palatine descendante. — 5, anastomose avec les artères sous-orbitaire et faciale. — A, sinus frontal. — B, sinus sphénoïdal. — C, lobule du nez.

distribue plus spécialement au cornet inférieur : 4° la sous-orbitaire qui envoie quelques rameaux au sinus maxillaire ; 5° la ptérygo-palatine, qui se ramifie à la face inférieure du sphénoïde ; 6° la faciale, enfin, qui envoie quelques rameaux à l'orifice antérieur des fosses nasales. Toutes ces artères ont été déjà étudiées, et il est inutile de revenir ici sur leur description (voy. Angéiologie).

2° Veines. — Les veines qui émanent de la muqueuse pituitaire suivent trois voies différentes et forment ainsi trois groupes : un groupe antérieur, un groupe postérieur, un groupe supérieur. — Les *veines antérieures* s'échappent des fosses nasales par leur orifice antérieur et viennent se jeter dans la veine faciale. — Les *veines postérieures* traversent le trou sphéno-palatin et aboutissent au plexus veineux maxillaire interne. — Les *veines supérieures*, enfin, se réunissent en deux petits troncs qui constituent les veines ethmoïdales antérieure et postérieure. Elles suivent en sens inverse le trajet des artères homonymes et viennent s'ouvrir dans la veine ophthalmique.

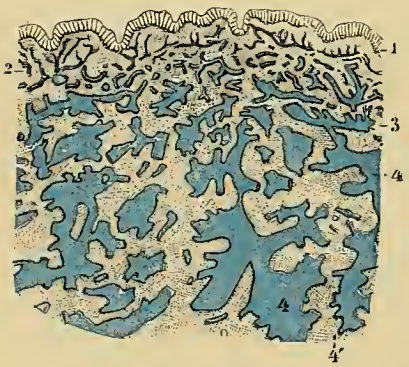

Fig. 689.

Coupe transversale du cornet inférieur pour montrer le tissu érectile et ses lacunes vasculaires (d'après Zuckerkandl).

1, épithélium. — 2, veines superficielles. — 3, chorion muqueux. — 4, 4', lacunes vasculaires.

Les réseaux sanguins de la pituitaire présentent sur les trois cornets, principalement sur le moyen et sur l'inférieur, un développement remarquable. Lorsqu'on examine, après injection, une coupe transversale de ces cornets, on constate que le chorion muqueux est beaucoup plus épais que sur les autres points des fosses nasales et, d'autre part, qu'il est occupé presque tout entier par des dilatations vasculaires dont les dimensions (fig. 689) augmentent progressivement des couches superficielles vers les couches profondes. Celles qui avoisinent la lamelle osseuse atteignent des dimensions considérables.

Le chorion de la pituitaire se trouve ainsi transformé en une espèce de tissu caverneux spécial,

qui a été particulièrement bien décrit par Toynbee et par Zuckerkandl. Son épaisseur atteint 2, 3 et même 4 millimètres.

L'accord n'est pas encore complet entre les anatomistes, touchant la nature de ce tissu. Tandis que certains auteurs ne voient dans les vaisseaux précités qu'un simple plexus veineux, d'autres n'hésitent pas à les assimiler aux cavités vasculaires qui caractérisent les organes érectiles. Ils élèvent ainsi la couche en question à la hauteur d'un véritable organe érectile, le *corps caverneux de la pituitaire*. On y a même décrit des *nervi erigentes*, émanant du ganglion sphéno-palatin. Il est de fait que les larges vaisseaux que nous présente la muqueuse des cornets possèdent chacun une double couche musculaire : une couche interne, formée par des fibres longitudinales, qui dessinent des reliefs dans la lumière du vaisseau; une couche externe, concentrique à la précédente et constituée par des fibres circulaires ou spiroïdes (Pilliet). Ces deux couches sont l'une et l'autre très développées et l'on conçoit que les faisceaux musculaires qui les constituent puissent parfaitement, dans certains cas donnés, déterminer dans la muqueuse des cornets une sorte de *turgescence active* par un mécanisme analogue à celui qui amène l'érection.

Au sujet de la circulation de la pituitaire et de son tissu érectile, lisez parmi les travaux récents : Zuckerkandl, *Ueber den Circulationsapparat in der Nasenschleimhaut*, Denkschr. d. k. Akad. d. Wissensch., Wienn, 1886 ; — Isch Wall, *Du tissu érectile des fosses nasales*, Progrès médical, 1887 ;— Herzfeld, *Beitrag. zur Anat. des Schwellkörpers der Nasenschleimhaut*, Arch. f. mikrosk. Anat., XXXIV, 1889, p. 197 ; — Pillet, *Note sur le tissu érectile des fosses nasales*, Bull. Soc. anat., Paris, 1891 ; — Boulai, *Vaisseaux veineux de la muqueuse nasale*, Th. Paris, 1896.

3° Lymphatiques. — Les lymphatiques de la pituitaire, parfaitement connus depuis les recherches de Simon (Paris, 1859) et de Panas (Th. Paris, 1860), forment dans les couches les plus superficielles du chorion un réseau d'une extrême ténuité, à grandes mailles irrégulières. Les nombreux canaux qui en émanent se dirigent en arrière vers l'orifice de la trompe d'Eustache et s'y réunissent en deux troncs principaux : le premier aboutit à un ganglion volumineux situé au-devant du corps de l'axis ; le second se dirige en bas et vient aboutir à un ou deux ganglions situés dans le voisinage de la grande corne de l'os hyoïde.

A la suite d'injections poussées dans les espaces sous-arachnoïdiens du cerveau, Schwalbe (tout d'abord et, après lui, Axel Key et Retzius (*Studien in der Anat. des Nervensystems*, etc., Stockolm, 1876) ont signalé dans la pituitaire tout un système de canaux lymphatiques, qui se continueraient en haut, à travers les trous de la lame criblée, soit avec la cavité arachnoïdienne, soit avec les espaces sous-arachnoïdiens. Ces canaux lymphatiques, véritables diverticulums des cavités arachnoïdienne et sous-arachnoïdienne, suivent pour la plupart les filets du nerf olfactif, autour desquels ils forment des gaines analogues à celles que nous présente le nerf optique dans sa portion orbitaire (563). Mais il en existe aussi qui sont complètement indépendants des nerfs et qui remplissent à eux seuls certains trous de la lame criblée. Quoi qu'il en soit, qu'ils soient indépendants ou disposés autour des filets nerveux sous forme de *gaines périneurales*, les canaux d'Axel Key et de Retzius se ramifient dans le chorion de la muqueuse en un réseau serré et, finalement, viennent s'ouvrir à la surface libre de la muqueuse par des canalicules très fins, cylindriques ou cratériformes. Ces milliers d'orifices, qui déversent à la surface de la pituitaire le liquide céphalo-rachidien, nous ramènent, on le voit, d'une façon bien inattendue, à cette opinion surannée, d'après laquelle les nerfs olfactifs auraient pour fonctions de transporter dans les fosses nasales les humeurs du cerveau.

4° Nerfs. — La muqueuse des fosses nasales reçoit deux ordres de nerfs, des nerfs de sensibilité générale et des nerfs de sensibilité spéciale :

a. *Nerfs de sensibilité générale.* — Les nerfs de sensibilité générale émanent du trijumeau par l'intermédiaire des cinq branches suivantes : 1° le *nasal interne*, branche de l'ophthalmique, qui se ramifie dans la partie antérieure de la muqueuse, tant sur la paroi interne que sur la paroi externe des fosses nasales ; 2° le *sphéno-palatin interne* et le *sphéno-palatin externe*, branches du ganglion de Meckel, qui se distribuent, le premier à la muqueuse de la cloison, le second à la région des deux cornets supérieurs ; 3° le *nasal postérieur*, rameau du palatin antérieur, qui se perd sur le cornet inférieur ; 4° le *ptérygo-palatin*, branche postérieure du ganglion de Meckel, qui se distribue à la partie postérieure et supérieure de la pituitaire, au voisinage de la trompe d'Eustache. Les fibres nerveuses qui proviennent de ces différentes branches se terminent par des extrémités libres, en

partie dans le chorion muqueux, en partie dans l'épaisseur même de la couche épithéliale (von Brunn, Lenhossék, Cajal, Retzius, Callius). Ces terminaisons libres

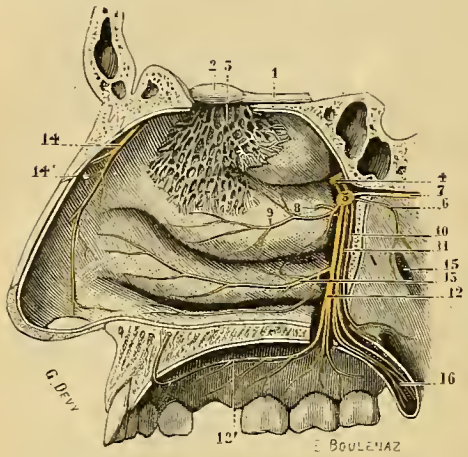

Fig. 690.

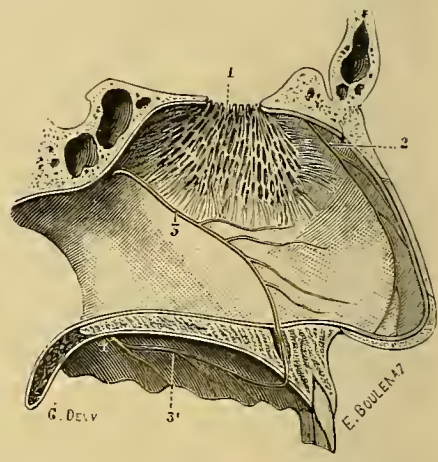

Fig. 691.

Fig. 690. — Paroi externe des fosses nasales pour montrer les rameaux externes du nerf olfactif.

1, bandelette olfactive. — 2, bulbe olfactif. — 3, ramifications externes du nerf olfactif. — 4, nerf maxillaire supérieur. — 5, ganglion sphéno-palatin. — 6, nerf ptérygo-palatin. — 7, nerf vidien. — 8, nerf sphéno-palatin interne, sectionné près de son origine. — 9, nerf sphéno-palatin externe. — 10, nerf palatin postérieur. — 11, nerf palatin moyen. — 12, nerf palatin antérieur, avec 12', son anostomose avec le sphéno-palatin externe. — 13, nerf nasal postérieur. — 14, rameau externe du nasal interne, avec 14', naso-lobaire. — 15, orifice de la trompe d'Eustache. — 16, branches terminales du nerf palatin moyen.

Fig. 691. — Paroi interne des fosses nasales, pour montrer les rameaux internes du nerf olfactif.

1, ramifications du nerf olfactif dans la pituitaire. — 2, filet interne du nasal interne. — 3, nerf sphéno-palatin interne sectionné en arrière. — 3' son astomose avec le nerf palatin antérieur 4.

inter-épithéliales se rencontrent même dans la partie olfactive de la muqueuse, tout à côté des cellules olfactives (fig. 692, *b*, *c*).

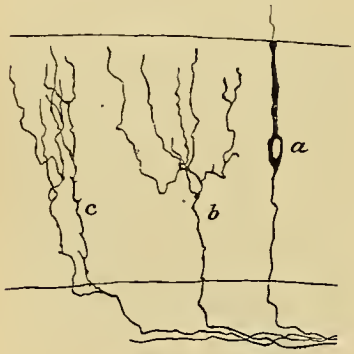

Fig. 692.

Muqueuse olfactive d'une souris de huit jours (Lenhossék).

a, cellule nerveuse olfactive (neurone olfactif périphérique), constituant par son prolongement central une fibre du nerf olfactif. — *b*, *c*, arborisations nerveuses libres, provenant vraisemblablement du trijumeau.

b. *Nerfs de sensibilité spéciale.* — Les nerfs de sensibilité spéciale proviennent de l'olfactif. Nous les avons déjà décrits à propos des nerfs craniens (p. 557), et nous avons vu alors que ces nerfs, issus du bulbe olfactif, traversent les trous de la lame criblée de l'ethmoïde et se distribuent exclusivement, tant sur la paroi interne que sur la paroi externe des fosses nasales à la portion toute supérieure ou portion olfactive de la pituitaire. Nous rappellerons en passant que les fibres olfactives, dépourvues de myéline, présentent de ce fait une grande analogie avec les fibres de Remak et nous rappellerons aussi que les prétendues anastomoses, décrites par Fischer entre les filets de l'olfactif et les ramifications du trijumeau, n'existent pas.

Envisagées au point de vue de leur trajet et de leur mode de terminaison, les fibres olfactives cheminent tout d'abord dans le chorion parallèlement à la surface de la muqueuse. Puis, se redressant, elles se dirigent vers la membrane vitrée, la

traversent et arrivent alors dans la couche épithéliale, où elles se continuent avec le prolongement central des cellules olfactives. Ce fait essentiel de la continuité du prolongement central des cellules sensorielles avec les fibrilles terminales de l'olfactif, simplement pressenti par Max Schultze, a été constaté depuis par de nom-

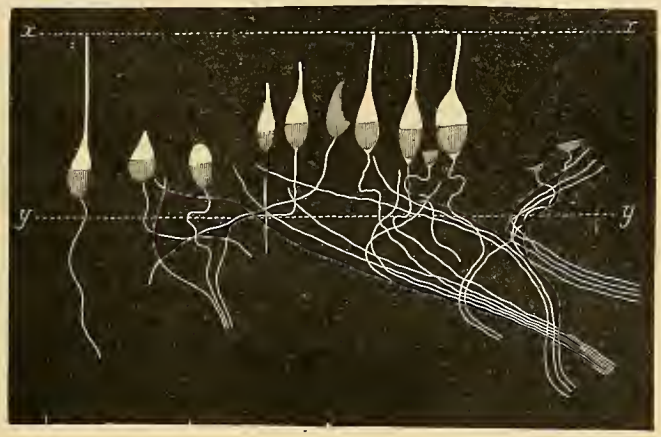

Fig. 693.

Coupe verticale de la muqueuse olfactive, montrant la continuité des fibrilles nerveuses avec le prolongement central des cellules de Schultze (d'après van Gehuchten).

Préparation d'après la méthode de Golgi. — On voit des faisceaux de fibres nerveuses se diriger vers l'épithélium et se diviser, au-dessous de la vitrée, en un certain nombre de fibrilles terminales, lesquelles traversent cette dernière membrane, entrent dans l'épithélium en suivant un trajet divergeant et, finalement, vont se continuer directement avec le prolongement central des cellules sensorielles. — *xx*, surface libre de la muqueuse. — *yy*, limite de l'épithélium et de la couche dermique.

breux observateurs, parmi lesquels nous citerons Ch. Rémy (1880), Ehrlich (1886), Arnstein (1887), Grassi et Castronovo (1889), Ramon y Cajal (1890), van Gehuchten (1890), Retzius 1891, etc. Ces trois derniers observateurs ont employé pour leurs recherches la méthode de Golgi et les préparations ainsi obtenues (je représente l'une d'elles dans la figure 693) ne laissent aucun doute sur la continuité immédiate des terminaisons nerveuses avec le prolongement central des cellules olfactives.

Nous devons ajouter que Ramon y Cajal et van Gehuchten n'ont pas retrouvé sur leurs préparations le plexus nerveux qui a été signalé par Exner immédiatement au-dessus de la membrane vitrée et par Ranvier au-dessus des cellules basales. Ils rejettent donc l'existence de ce plexus et Ramon y Cajal est très affirmatif sur ce point : pour lui, chaque fibre olfactive conserve son indépendance absolue depuis son émergence du bulbe olfactif jusqu'à son entrée dans la cellule olfactive à laquelle il appartient ; elle ne se divise en aucun point de son trajet et, d'autre part, ne s'anastomose jamais avec les fibres voisines.

Lisez au sujet de la pituitaire et en particulier au sujet des terminaisons nerveuses dans l'epithélium olfactif, outre les travaux déjà indiqués (p. 880, 896, 901 et 903) : Schultze (M.). *Untersuch. über den Bau der Nasenschleimhaut*, etc., Halle, 1872 : — Sidky, *Rech. anatomo-microscopiques sur la muqueuse olfactive*, Thèse de Paris, 1877 ; — Rémy (Ch.), Thèse d'agrég., Paris, 1880 : — Loewe, *Contrib. à l'anatomie du nez*, Berlin. Klin. Woch., 1886 ; — Kaufmann, *Ueber die Bedeutung der Reich. u. Epithelzellen der Regio olfactoria*, Wien. Méd. Jahrb., 1886 : — Ehrlich, *in* Deutsche medicin. Wochenschr., 1886 ; — Arnstein, in Anatom. Anzeiger, 1887, p. 125 ; — Gaupp, *Anatom. Untersuch. über die Nervenversorgung des Mund- u. Nasenhöhlendrüsen des Wirbelthiere*, Morph. Jahrb., 1888 ; — Paulsen, *Ueber die Schleimhaut besonders die*

Drüsen der Oberkieferhöhle. Arch. f. mikr. Anat., 188 : — Grassi u. Castronovo, *Beitrag. zur Kenntniss d. Geruchorgans des Hundes*, Arch. f. mikr. Anatomie. 1889. t. XXXIV, p. 385 : — Ramon y Cajal, *Originen y terminacion de las fibras nervosias olfatorias*, Barcelone. 1890 ; — van Gehuchten. *Contribution à l'étude la muqueuse olfactive chez les mammifères*. La Cellule, t. VI, 1890, p. 395 ; — Suchannek. *Beiträge zur feineren Anatomie des menschl. Geruchorganes*, Arch. f. mikr. Anat., 1890 : — von Brunn, *Die Nervenendigung im Riechepithel*, Naturforsch. Gesellschaft, Rostock, 1891 : — Du même, *Beitrage zur mikr. Anat. der menschl. Nasenhöhle*, Arch. f. mikr. Anat., 1892 et 1893 : — Retzius, *Die Endigungsweise des Riechnerven*, Biol. Untersch., 1891 et 1892 : — Du même. *Die Riechzellen der Ophidien in der Riechschleimhaut*, u. in Jacobson'schen Organ, ibid., 1894 ; — Lenhossek, *Die Nervenendigungen in der Riechschleimhaut*, in Beitr. z. Hist. d. Nervensystems u. d. Sinnesorgan. 1894 ; — Raugé, *L'infundibulum et les orifices des sinus*, Ann. des mal. de l'Oreille, 1894 : — Disse, *Ueber Epithelknospen in der Regio olfactoria der Säuger*. Anat. Heft., 1895.

§ III. — Arrière-cavité des fosses nasales

L'arrière-cavité des fosses nasales fait suite aux fosses nasales proprement dites. Elle n'est autre que la portion toute supérieure du pharynx et sera décrite à propos de cet organe (voy. t. III, Appareil de la digestion).

CHAPITRE IV

SENS DE LA VUE

(ŒIL ET SES ANNEXES)

Le sens de la vue a pour organe essentiel le *globe oculaire* et plus spécialement l'une de ses membranes, la *rétine*, où se trouvent réunis les appareils nerveux terminaux destinés à percevoir les impressions lumineuses.

Le globe oculaire, organe pair et symétriquement placé de chaque côté de la ligne médiane, s'abrite dans la portion antérieure de la cavité orbitaire, au-dessous du cerveau, au-dessus et en dehors des fosses nasales. Protégé en arrière par les différents plans osseux qui constituent l'*orbite*, il est recouvert en avant par deux voiles membraneux et mobiles, les *paupières*, qui deviennent à son égard de nouveaux appareils de protection. Une glande volumineuse, la *glande lacrymale*, déverse continuellement sur sa partie antérieure un liquide transparent et incolore, qui, en s'étalant à sa surface, favorise ses glissements et balaie, au fur et à mesure qu'elles s'y déposent, les particules solides charriées par l'atmosphère. Enfin, un groupe varié de *muscles striés*, tous logés dans l'orbite, permettent à la volonté de diriger le globe de l'œil, suivant les besoins, vers les différents points du champ visuel.

Nous classerons ces derniers organes parmi les annexes de l'œil et décrirons successivement, dans trois articles distincts :

1° L'*orbite* et son *périoste*;

2° L'*œil* ou *globe oculaire*;

3° Les *annexes de l'œil*.

ARTICLE I

ORBITE ET PÉRIOSTE ORBITAIRE

Nous avons déjà décrit longuement la cavité osseuse, connue sous le nom d'orbite (voy. Ostéologie, t. I, p. 204). Nous avons vu qu'elle affectait la forme d'une pyramide quadrangulaire à sommet postérieur et qu'elle possédait par conséquent quatre parois, une base, un sommet. Nous avons vu encore qu'elle était reliée par de nombreux orifices (*trous* ou *fentes*) : 1° avec la cavité cranienne ; 2° avec les fosses nasales ; 3° avec les fosses temporale, zygomatique et ptérygo-maxillaire. Nous ne saurions revenir ici sur ces détails sans tomber dans des redites.

Etudiée non plus sur le squelette, mais bien sur le sujet revêtu de ses parties molles, l'orbite, tout en conservant sa configuration générale ci-dessus décrite, présente quelques modifications de détails, dues à l'étalement du périoste sur sa surface interne.

Le périoste de l'orbite (*périorbite* de quelques auteurs) tapisse régulièrement les quatre parois de la cavité orbitaire. Solidement fixé à la surface osseuse au niveau du rebord de l'orbite et au niveau des sutures, il ne lui adhère que faiblement sur tous les autres points, d'où son décollement facile dans les dissections et dans les opérations chirurgicales. En abordant les différents orifices, fentes ou canaux, qui aboutissent à l'orbite ou qui en partent, le périoste respecte les uns et passe au-devant des autres en les faisant disparaître. C'est ainsi que la fente sphéno-maxillaire est complètement fermée par lui ; il en est de même de la plus grande partie de la fente sphénoïdale. Au niveau du trou optique et des canaux ethmoïdaux, au contraire, le périoste se réfléchit sur lui-même pour les traverser et se confondre au delà avec la première des méninges cérébrales, la dure-mère. De même, au niveau du canal nasal, il s'engage dans ce conduit, le tapisse dans toute son étendue et se continue dans le méat inférieur, avec le périoste des fosses nasales. Au niveau de la gouttière sous-orbitaire, le périoste de l'orbite se dédouble et forme deux feuillets : un feuillet profond, qui descend dans le fond de la gouttière ; un feuillet superficiel, qui passe horizontalement d'un de ses bords à l'autre. Il résulte d'une pareille disposition : 1° que la gouttière sous-orbitaire est transformée en un véritable canal ostéo-fibreux, qui continue en arrière le canal osseux de même nom ; 2° que le nerf sous-orbitaire auquel elle livre passage ne traverse pas l'orbite, mais se trouve placé en réalité au-dessous de cette cavité.

Le périoste de l'orbite est fort mince et présente, à peu de chose près, la même structure que dans les autres régions. Chez un grand nombre de mammifères, notamment chez le mouton (Turner), il renferme une grande quantité de fibres musculaires lisses, dont l'ensemble constitue le *muscle orbitaire ;* ces fibres se contractent sous l'influence de l'excitation du sympathique cervical et c'est par ce mécanisme, comme l'a établi Müller (*Journ. de la physiologie*, 1861), que les parties contenues dans l'orbite, et notamment le globe de l'œil, sont refoulées en avant. Cet appareil musculaire a presque entièrement disparu chez l'homme où les parois osseuses de l'orbite sont plus développées et plus complètes que chez les autres mammifères. On rencontre encore cependant, chez ce dernier, une mince couche de fibres musculaires lisses au niveau de la fente sphéno-maxillaire, dans toute la portion de cette fente comprise entre son extrémité antérieure et le commencement de la gouttière sous-orbitaire.

Nous avons déjà dit qu'au niveau du trou optique et des canaux ethmoïdaux la lame périostale de l'orbite se continuait avec la dure-mère cranienne. Nous la voyons de même, au niveau de la base de l'orbite, se confondre sans ligne de démarcation aucune avec le périoste du crâne et de la face.

ARTICLE II

ŒIL OU GLOBE OCULAIRE

L'œil ou globe oculaire est l'organe essentiel de l'appareil de la vision. C'est, comme nous l'avons vu plus haut, un organe pair et symétriquement placé de chaque côté de la ligne médiane, à la partie toute supérieure de la face, au-dessous du cerveau, au-dessus et en dehors des fosses nasales.

1° Forme et dimensions. — Le globe de l'œil, comme son nom l'indique, affecte la forme d'une sphère. Toutefois la sphère oculaire n'est pas entièrement

régulière, n'est pas exactement géométrique : elle est légèrement aplatie de haut en bas et, d'autre part, sa partie antérieure, sous le nom de cornée transparente, fait une saillie très manifeste sur le reste de la surface de l'œil. Cette double disposition entraîne naturellement comme conséquence une inégalité plus ou moins prononcée, mais constante, des trois principaux diamètres du globe oculaire : le diamètre transversal mesure $23^{mm},5$; le diamètre vertical, 23 millimètres ; le diamètre antéro-postérieur, le plus long des trois, 25 millimètres. Ce dernier diamètre peut même aller jusqu'à 26 millimètres, en dehors de toute anomalie.

2° Poids et consistance. — Le poids de l'œil varie de 7 grammes à 7 grammes et demi. Sa consistance, très ferme sur le vivant, donne au doigt qui l'explore la sensation d'un corps dur et solide. Cette consistance est due moins à la résistance des membranes qui l'entourent, qu'à la pression des liquides qu'il renferme, pression qui atteint jusqu'à 15 millimètres de mercure.

3° Topographie oculaire. — On distingue au globe oculaire, comme au globe terrestre, auquel on l'a comparé, deux pôles un équateur et des méridiens :

a. *Pôles.* — Les pôles sont les deux points de la surface extérieure de l'œil que traverse le diamètre antéro-postérieur de cet organe : le *pôle antérieur* correspond au centre de la cornée transparente ; le *pôle postérieur* est situé au point diamétralement opposé, un peu en dehors de l'orifice d'entrée du nerf optique.

b. *Equateur.* — L'équateur de l'œil n'est autre que le grand cercle qui est perpendiculaire à l'axe antéro-postérieur et dont chacun des points est également distant des deux pôles. L'équateur divise le globe de l'œil en deux segments sensiblement égaux (l'un antérieur, l'autre postérieur) appelés *hémisphères.*

c. *Méridiens.* — Enfin on désigne sous le nom de méridiens tous les grands cercles, quel que soit le plan par lequel ils sont menés, qui passent à la fois par l'un et l'autre pôle. Chaque méridien, on le conçoit, est parallèle à l'axe antéro-postérieur et, d'autre part, coupe perpendiculairement le cercle équatorial. On distingue un méridien vertical, un méridien horizontal et, entre les deux, une série indéfinie de méridiens obliques.

4° Situation et rapports. — Le globe de l'œil occupe la partie antérieure de l'orbite. Il est contenu presque tout entier dans cette cavité. Seule sa partie antérieure la déborde un peu en avant, comme nous le verrons tout à l'heure.

a. *Rapports de l'axe oculaire avec l'axe orbitaire.* — Les deux axes antéro-postérieurs des yeux, celui de l'œil droit et celui de l'œil gauche, sont pour ainsi dire parallèles. Ils divergent bien d'arrière en avant, mais cette divergence est légère : elle est représentée par un angle à sommet postérieur, dont l'ouverture est en moyenne de 10 degrés. Si l'on veut bien se rappeler maintenant (Ostéologie, t. I, p. 204) que les axes des deux orbites se portent obliquement en dehors, de façon à intercepter entre eux un angle de 46 degrés, on voit tout de suite que l'axe de l'œil est bien loin de coïncider avec celui de la cavité qui le contient : les deux axes oculaire et orbitaire s'inclinent l'un sur l'autre sous un angle de 18 degrés.

b. *Rapports de l'œil avec les parois orbitaires.* — D'un autre côté, le globe oculaire n'est pas exactement situé sur l'axe antéro-postérieur de l'orbite, je veux dire à égale distance de ses quatre parois. L'observation démontre qu'il est plus rapproché de la paroi externe que de la paroi interne, un peu plus rapproché aussi de la paroi supérieure que de la paroi inférieure. Sur une coupe verticotransversale d'orbite congelé, passant par l'équateur de l'œil, j'ai trouvé,

comme intervalle oculo-orbitaire : en haut 9 millimètres ; en bas 11 millimètres ; en dedans 11 millimètres : en dehors 6 millimètres seulement.

c. *Rapports de l'œil avec la base de l'orbite.* — En ce qui concerne les rapports de l'œil avec la base de l'orbite, nous pouvons les résumer comme suit. Le sommet de la cornée transparente est situé à peu de chose près sur la ligne droite qui join-

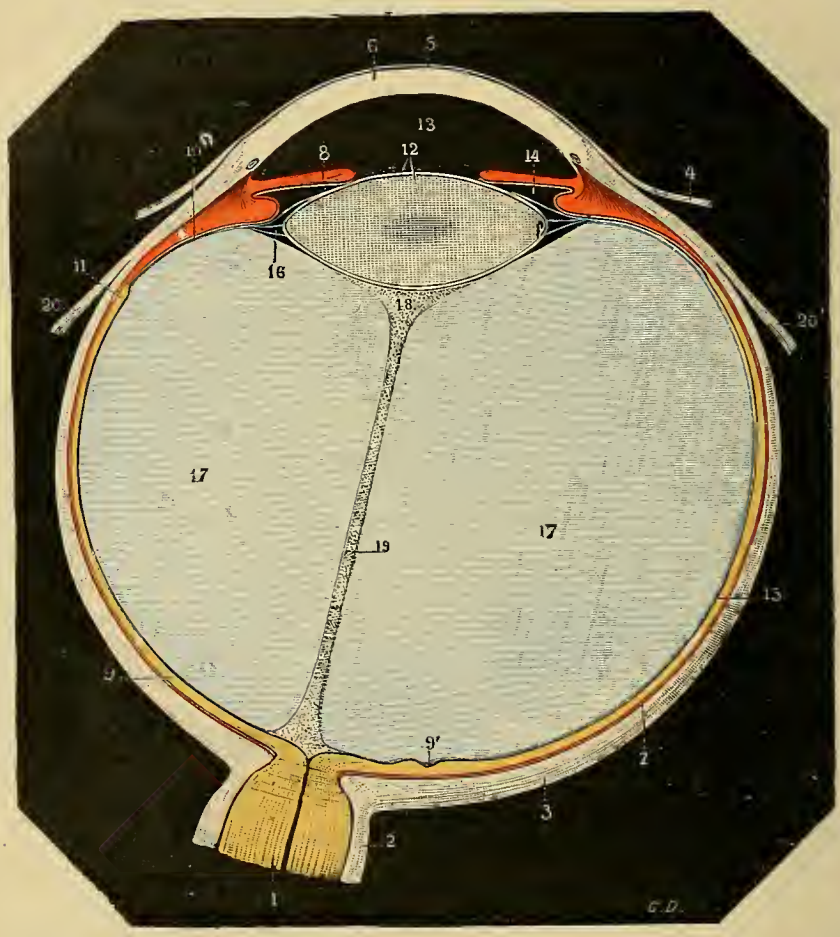

Fig. 694.

Coupe horizontale de l'œil droit, segment inférieur de la coupe (*schématique*).

(La membrane fibreuse de l'œil est représentée en blanc ; sa membrane vasculaire, en rouge ; sa membrane nerveuse, en jaune.)

1, nerf optique (*en jaune*). — 2, sa gaine fibreuse ou durale. — 3, sclérotique. — 4, conjonctive scléroticale. — 5, conjonctive cornéenne. — 6, cornée. — 7, choroïde (*en rouge*), avec 7', zone ciliaire (*en rouge*). — 8, iris (*en rouge*). — 9, rétine (*en jaune*), avec : 9', région de la macula ; 10, sa portion ciliaire (*pars ciliaris retinæ*). — 11, ora serrata. — 12, cristallin et cristalloïde. — 13, chambre antérieure. — 14, chambre postérieure. — 15, membrane hyaloïde (*en bleu plein*). — 16, canal godronné de Petit. — 17, corps vitré (*en bleu quadrillé*). — 18, fovea patellaris. — 19, canal hyaloïdien. — 20, 20', insertion des tendons des muscles droit interne et droit externe sur la sclérotique.

drait les points les plus saillants des rebords orbitaires supérieur et inférieur (fig. 695, A). Sur une coupe horizontale, au contraire (fig. 695, B), la ligne qui réunit le bord interne au bord externe de la base de l'orbite passe très en arrière de la cornée. Cette ligne, comme nous l'avons déjà vu en ostéologie, est fortement oblique de dedans en dehors et d'avant en arrière : en dedans, elle rencontre la partie antérieure du corps ciliaire ; en dehors, elle passe un peu en arrière de l'ora serrata.

Nous voyons donc, par ce simple exposé, que si le rebord supérieur de l'orbite dépasse et surplombe le globe oculaire, celui-ci à son tour déborde en avant les trois autres bords, le bord externe plus que les deux autres. C'est donc par son côté externe que l'œil est le moins protégé contre les violences extérieures et que, d'autre part, il est le plus accessible aux instruments du chirurgien.

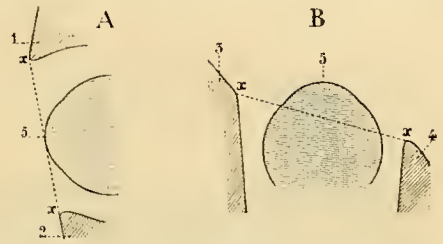

Fig. 695.

Rapports du globe de l'œil avec la base de l'orbite, vus : A, sur une coupe sagittale : B, sur une coupe horizontale.

1, rebord supérieur de l'orbite. — 2, rebord inférieur. — 3, rebord interne. — 4, rebord externe. — 5, pôle antérieur de l'œil.

Les deux axes *xx* indiquent : dans la figure A, la ligne qui unit les points les plus saillants des deux rebords supérieur et inférieur ; dans la figure B, la ligne qui unit les points les plus saillants des deux bords interne et externe.

Il convient d'ajouter que les rapports du globe oculaire avec la base de l'orbite présentent, suivant les sujets, des variations souvent fort étendues. Abstraction faite des variations dites individuelles, qui existent ici comme partout ailleurs, ces rapports sont influencés par ce qu'on pourrait appeler l'*état de réplétion de la cavité orbitaire*, je veux dire le développement plus ou moins considérable de la masse adipeuse rétro-oculaire et la distension plus ou moins grande des vaisseaux artériels ou veineux. Or, ces conditions anatomiques sont susceptibles de varier, sur un même sujet, suivant les conditions pathologiques ou physiologiques dans lesquelles il se trouve. Chacun sait, par exemple, qu'à la suite de maladies longues, entraînant après elles un amaigrissement général, les yeux sont plus ou moins rentrés dans l'orbite (*yeux caves*). Des observations nombreuses nous démontrent d'autre part, que toutes les fois que la cavité orbitaire est le siège d'une circulation plus active ou d'une stase veineuse, l'œil se projette en avant et arrive plus ou moins *à fleur de tête*.

d. *Rapports de l'œil avec les paupières et avec l'aponévrose de Tenon.* — Quelle que soit sa situation dans la cavité orbitaire, le globe oculaire n'est jamais en rapport immédiat avec les os. Recouvert en avant par les paupières (voy. *Paupières*, p. 1010), il est reçu en arrière dans une espèce de cupule fibreuse ou simplement conjonctive que lui forme l'aponévrose orbito-oculaire ou aponévrose de Tenon. Comme nous le verrons plus loin (voy. *Annexes de l'œil*), cette aponévrose recouvre les cinq sixièmes postérieurs du globe de l'œil et sépare cet organe de toutes les autres parties molles qui sont contenues dans la cavité orbitaire.

5° Constitution anatomique : membranes enveloppantes et milieux transparents. — Envisagé au point de vue de sa constitution anatomique, le globe oculaire nous présente tout d'abord trois membranes ou tuniques, qui sont en allant de dehors en dedans : 1° une *tunique externe*, de nature fibreuse ; 2° une *tunique moyenne*, qui est à la fois vasculaire, musculeuse et riche en pigment ; 3° une *tunique interne*, nerveuse, formée par l'épanouissement du nerf optique. Ces trois tuniques sont concentriques et régulièrement superposées les unes aux autres. Leur ensemble constitue ce qu'on appelle les parois du globe oculaire.

L'espace intérieur que circonscrivent les trois tuniques précitées se trouve comblé par des milieux liquides ou solides, à la fois transparents et réfringents, que doivent traverser les rayons lumineux pour se rendre des objets éclairés aux

appareils nerveux terminaux destinés à les recueillir. Ces milieux transparents sont ordinairement disposés d'une façon telle que les rayons lumineux qui partent d'un objet éclairé placé à l'infini, viennent se réunir et former leur foyer sur la rétine : c'est là l'œil normal, l'*œil emmétrope* (fig. 696, A). Anormalement, le pouvoir convergent des milieux de l'œil peut être diminué ou augmenté ; ou bien, ce qui revient au même, le diamètre antéro-postérieur de l'œil peut être raccourci ou agrandi. Dans le premier cas, les rayons lumineux, provenant d'un objet placé à grande distance, formeront leur foyer au delà de la rétine : l'œil qui présente cette anomalie est dit *hypermétrope* (fig. 696, B). Dans le second cas, ces

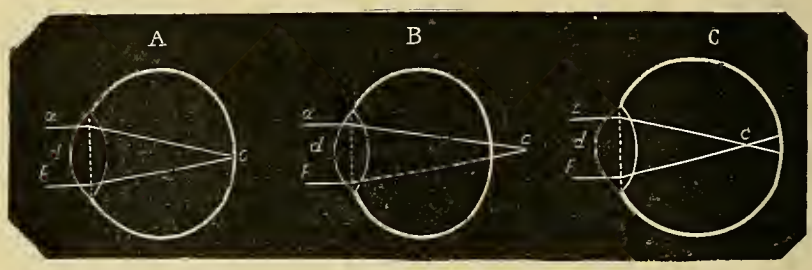

Fig. 696.

Rapport entre les dimensions du globe de l'œil et la fonction visuelle.

A, œil emmétrope (normal). — B, œil hypermétrope (trop court). — C, œil myope (trop long).

Les deux rayons lumineux *a* et *b*, venus de l'infini, après avoir traversé le dioptre *d*, qui représente les milieux réfringents de l'œil, donnent un cône dont le sommet tombe *sur la rétine* dans l'œil *emmétrope* (A), *en arrière de la rétine* dans l'œil *hypermétrope* (B), *en avant de la rétine* dans l'œil *myope* (C).

mêmes rayons lumineux formeront leur foyer en avant de la rétine : l'œil qui est ainsi constitué a reçu le nom d'*œil myope* (fig. 696, C). Quoi qu'il en soit, les *milieux transparents de l'œil*, abstraction faite de la cornée qui fait partie des parois de l'œil, sont au nombre de trois, savoir : 1° immédiatement en arrière de la cornée, l'*humeur aqueuse*, qui est contenue dans ce qu'on appelle les *chambres de l'œil ;* 2° en arrière de l'humeur aqueuse, le *cristallin ;* 3° en arrière du cristallin, le *corps vitré*.

Nous avons donc à étudier, à propos de la constitution anatomique de l'œil, les six formations suivantes :

1° Sa *tunique fibreuse ;*
2° Sa *tunique vasculaire ;*
3° Sa *tunique nerveuse ;*
4° Le *cristallin ;*
5° Le *corps vitré ;*
6° Les *chambres de l'œil et l'humeur aqueuse*.

Chacune d'elles fera l'objet d'un paragraphe spécial.

§ I. — Tunique fibreuse de l'œil

La tunique fibreuse de l'œil a pour caractères principaux d'être très épaisse, très résistante et à peu près inextensible. Elle a pour rôle de contre-balancer la pression qu'exercent sur sa face intérieure les liquides intra-oculaires et d'assurer à l'œil la forme globuleuse qui le caractérise. La tunique externe de l'œil

constitue ainsi pour ce dernier organe un important appareil de protection. On la divise en deux portions fort inégales :

1° Une portion postérieure, plus étendue, la *sclérotique ;*

2° Une portion antérieure, beaucoup plus petite, la *cornée transparente.*

A. — Sclérotique

La sclérotique (de σκληρὸς, dur) est une membrane fibreuse, représentant environ les cinq sixièmes postérieurs de la tunique externe de l'œil. Elle diffère essentiellement de la cornée transparente, qui lui fait suite en avant, en ce qu'elle n'est pas traversée par les rayons lumineux : c'est la *cornée opaque* de certains auteurs.

1° Forme et dimensions. — Envisagée tout d'abord au point de vue de sa forme, la sclérotique est un segment de sphère creuse, dont le rayon serait égal à 11 ou 12 millimètres. Traversée en arrière par le nerf optique, cette membrane présente en avant une large ouverture dans laquelle vient se loger la cornée transparente. Son épaisseur, très variable suivant les régions où on la considère, est de 1 millimètre en arrière, de $0^{mm},6$ à $0^{mm},8$ en avant, de $0^{mm},4$ ou $0^{mm},5$ à sa partie moyenne.

2° Poids. — Le poids de la sclérotique représente le quart du poids total de l'œil d'après Huschke, tandis que, pour Sappey, il n'en représenterait que le neuvième. Frappé d'un écart aussi considérable entre les résultats obtenus par ces deux anatomistes, j'ai pesé moi-même, sur cinq sujets adultes, le globe oculaire et la sclérotique, après l'avoir soigneusement détachée du nerf optique et de la cornée. Je résume les résultats de mes recherches dans le tableau suivant :

POIDS DE LA SCLÉROTIQUE DANS SES RAPPORTS AVEC LE POIDS TOTAL DE L'ŒIL

OBSERVATIONS	SEXE	AGE	CÔTÉ	POIDS TOTAL DE L'ŒIL	POIDS DE LA SCLÉROTIQUE	RAPPORT
I	♂	62 ans.	Œil droit.	6,950	1,255	5,55
			— gauche.	6,825	1,250	5,45
II	♂	61 ans.	Œil droit.	7,250	1,170	6,19
			— gauche.	7,430	1,170	6,35
III	♂	31 ans.	Œil droit.	6,910	1,070	6,46
			— gauche.	6,900	1,020	6,76
IV	♂	25 ans.	Œil droit.	6,575	1,035	6,36
			— gauche.	6,800	1,055	6,44
V	♂	50 ans.	Œil droit.	7,900	1,325	5,97
			— gauche.	7,900	1,325	5,97

Si nous prenons la moyenne de ces différents chiffres, nous voyons : 1° que le poids total de l'œil est de $7^{gr},14$; 2° que celui de la sclérotique est de $1^{gr},167$; 3° que le poids de la sclérotique est à celui de l'œil : 1 :: 6,15. En chiffres ronds, le poids de la sclérotique représente le sixième du poids total de l'œil.

3° Rapports. — La sclérotique, avons-nous dit plus haut, est un segment de sphère creuse, traversé en arrière par le nerf optique et largement ouvert en

avant pour recevoir la cornée. Nous pouvons donc lui considérer deux surfaces, l'une extérieure, l'autre intérieure et deux ouvertures, l'une postérieure, l'autre antérieure :

A. Surface extérieure. — La surface extérieure, convexe, répond à la surface antérieure ou concave de la capsule de Tenon, dont elle est séparée par une séreuse cloisonnée où circule la lymphe. Bleuâtre chez l'enfant, elle est d'un blanc nacré chez l'adulte, d'une coloration terne et légèrement jaunâtre chez le vieillard. Cette surface donne insertion, en des points que nous indiquerons ultérieurement (voy. *Muscles de l'œil*), aux tendons des quatre muscles droits et des deux obliques. Elle est, en outre, traversée par tous les vaisseaux et nerfs de l'œil. De là une série nombreuse d'orifices que l'on peut, d'après leur situation, distinguer en trois groupes, postérieur, moyen et antérieur :

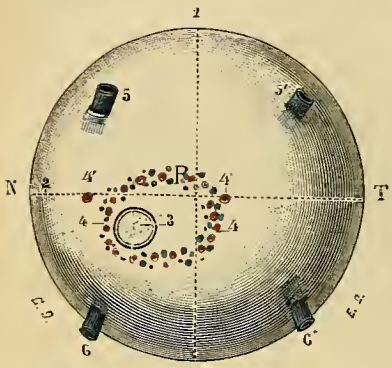

Fig. 697.

Le globe de l'œil vu par son hémisphère postérieur (*demi-schématique*).

P, pôle postérieur de l'œil. — N, côté interne ou nasal. — T, côté externe ou temporal. 1, méridien vertical. — 2, méridien horizontal. — 3, nerf optique. — 4, 4, vaisseaux et nerfs ciliaires. — 4', 4', les deux artères ciliaires longues. — 5, 5', les deux vasa vorticosa supérieurs. — 6, 6', les deux vasa vorticosa inférieurs.

Les *orifices postérieurs* (fig. 697, 4.4'), au nombre de quinze à vingt, sont disposés tout autour du nerf optique : ils livrent passage aux artères ciliaires postérieures et aux nerfs ciliaires. De ces orifices, il en est deux (4') qui sont placés un peu en avant des autres, l'un en dedans (du côté nasal), l'autre en dehors (du côté temporal) : ils sont destinés aux deux artères ciliaires longues postérieures.

Les *orifices antérieurs* sont également disposés en cercle autour de la cornée. Ils sont plus petits que les orifices postérieurs et livrent passage aux artères ciliaires antérieures, ainsi qu'à un certain nombre de veinules et de canaux lymphatiques.

Les *orifices moyens* (fig. 697) sont situés un peu en arrière de l'équateur de l'œil. Ils sont au nombre de quatre seulement : deux supérieurs, dont l'un est externe (5'), l'autre interne (5); deux inférieurs, qui, comme les précédents, se disposent l'un en dehors (6'), l'autre en dedans (6). Ces quatre orifices sont traversés par les veines de la choroïde ou *vasa vorticosa* et par des canaux lymphatiques qui font communiquer l'espace supra-choroïdien avec l'espace supra-sclérotical ou espace de Tenon.



Fig. 698.

Coupe sagittale de la sclérotique pour montrer ses deux orifices (*schématique*).

a, ouverture antérieure, pour la cornée. — *b*, ouverture postérieure, pour le nerf optique

B. Surface intérieure. — La surface intérieure de la sclérotique est concave et présente une coloration brunâtre qui tranche nettement sur celle de la surface précédente. Elle répond dans toute son étendue à la choroïde, à laquelle elle est unie : 1° par les vaisseaux et nerfs qui la traversent ; 2° par une couche de tissu cellulaire lâche, appelée *lamina fusca* (voy. *Choroïde*).

C. Ouverture postérieure, lamina cribrosa. — L'ouverture postérieure (fig. 698,*b*), destinée à livrer passage au nerf optique, n'occupe pas exactement le pôle postérieur de l'œil : elle est située (fig. 697) à 3 millimètres en dedans et à 1 millimètre au-dessous de ce pôle. Cet orifice ou plutôt ce canal est taillé en biseau aux dépens des couches extérieures de la sclérotique ; il n'est donc pas cylindrique, mais affecte la forme d'un tronc de cône à base postérieure. En d'autres termes, son diamètre diminue d'arrière en avant, comme l'indique nettement la figure ci-dessus : ce diamètre, qui mesure 3 ou 5 millimètres à l'extrémité postérieure du canal, n'est plus, à son extrémité antérieure, que de 1 millimètre et demi à 1 millimètre.

Il convient d'ajouter que le canal sclérotical du nerf optique n'est pas librement ouvert. Il se trouve fermé au contraire, à sa partie antérieure tout au moins, par

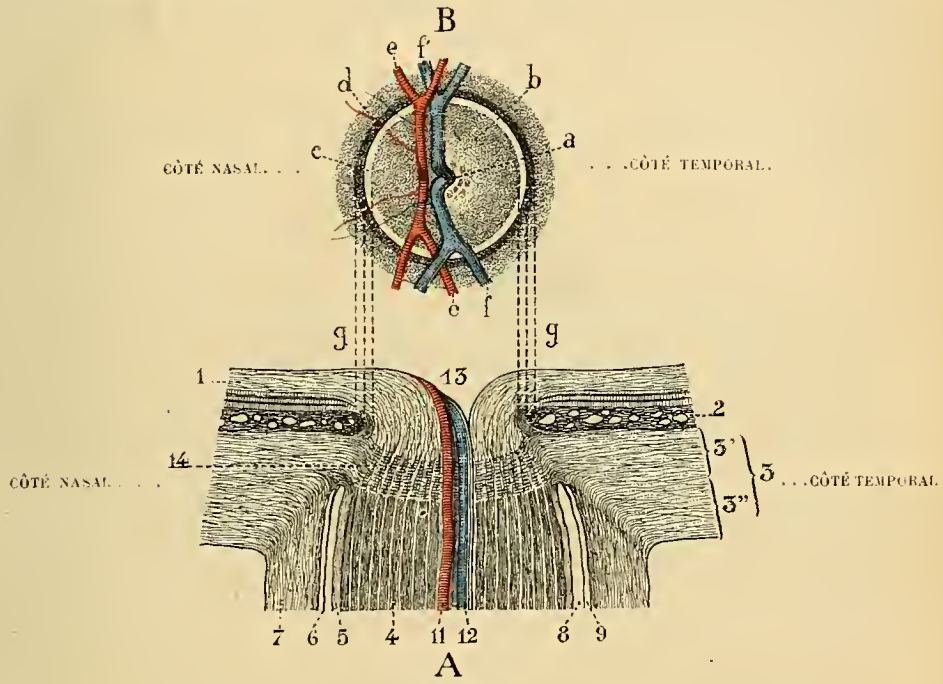

Fig. 699.

Terminaison antérieure du nerf optique.

A, Portion sclérale du nerf optique, vue en coupe horizontale. — 1, rétine. — 2, choroïde. — 3, sclérotique, avec : 3', ses lamelles internes formant la lamina cribrosa ; 3" ses lamelles externes, se réfléchissant en arrière pour se continuer avec la gaine durale du nerf optique. — 4, nerf optique (les faisceaux noirs sont les faisceaux nerveux ; les espaces clairs sont les espaces interfasciculaires). — 5, gaine piale. — 6, gaine arachnoïdienne. — 7, gaine durale. — 8, espace sous-arachnoïdien. — 9, espace subdural. — 11, artère centrale de la rétine. — 12, veine centrale. — 13, excavation physiologique de la papille. — 14, lamina cribrosa.

B, Papille du nerf optique, vue a l'examen ophthalmoscopique. — *a*, excavation physiologique. — *b*, pointillé grisâtre, répondant à la lame criblée. — *c*, anneau clair, répondant à la sclérotique (anneau sclérotical). — *d*, anneau foncé, répondant à la choroïde (anneau choroïdien). — *e*, artères. — *f*, veines. — *g*, *g*, lignes de concordance entre les figures A et B.

une membrane fibreuse (fig. 699,14), qui est placée de champ et percée d'une série innombrable de petits trous : c'est la *lame criblée* ou *lamina cribrosa*, à travers laquelle se tamisent les faisceaux, également innombrables du nerf optique.

Les coupes longitudinales du nerf optique, pratiquées au niveau de sa portion intra-oculaire (fig. 699,4), nous indiquent nettement quelle est la nature de la lamina cribrosa. Cette membrane est formée par les lamelles les plus internes de la sclérotique, auxquelles viennent se joindre, à sa partie tout antérieure, un cer-

tain nombre de faisceaux provenant de la choroïde. Quant aux lamelles externes de la sclérotique, elles ne prennent aucune part à la constitution de la lamina cribrosa : comme nous le montre la figure 699, elles se réfléchissent en arrière et se continuent directement avec la gaine durale du nerf optique. Il n'est donc pas exact de dire que le nerf optique, pour gagner la rétine, traverse la sclérotique ; il ne fait que traverser les lamelles les plus internes de cette membrane, lesquelles lamelles internes ne sont autre chose que la lamina cribrosa.

Nous avons déjà vu, à propos du nerf optique (p. 565), que les fibres constitutives de ce nerf abandonnent leur myéline en arrière de la lamina cribrosa, ce qui nous explique : 1° le changement de couleur que nous présente à ce niveau le nerf optique qui, de blanc et opaque qu'il était, devient grisâtre et translucide ; 2° la réduction graduelle que subit son volume dans le canal sclérotical ; 3° la possibilité pour ses faisceaux (grâce à cette réduction) de traverser en totalité les étroits pertuis de la lame criblée.

D. Ouverture antérieure, canal de Schlemm. — L'ouverture antérieure (fig. 698,*a*), destinée à recevoir la cornée transparente est taillée en biseau comme la postérieure, mais en sens inverse, aux dépens des couches intérieures de la sclérotique par conséquent. De plus, le biseau n'est pas uniforme : il est plus accentué en haut et en bas qu'en dehors et en dedans. Il résulte de cette disposition irrégulière du biseau que l'ouverture antérieure de la sclérotique présente un aspect différent suivant qu'on la regarde par sa face postérieure ou par sa face antérieure. Vue en arrière, cette ouverture représente une circonférence régulière, dont tous les diamètres sont égaux et mesurent chacun 13 millimètres. Vue en avant, elle revêt, au contraire, la forme d'un ovale à grand diamètre dirigé transversalement : ce diamètre transversal est de 12 millimètres, tandis que le diamètre vertical n'est que de 11.

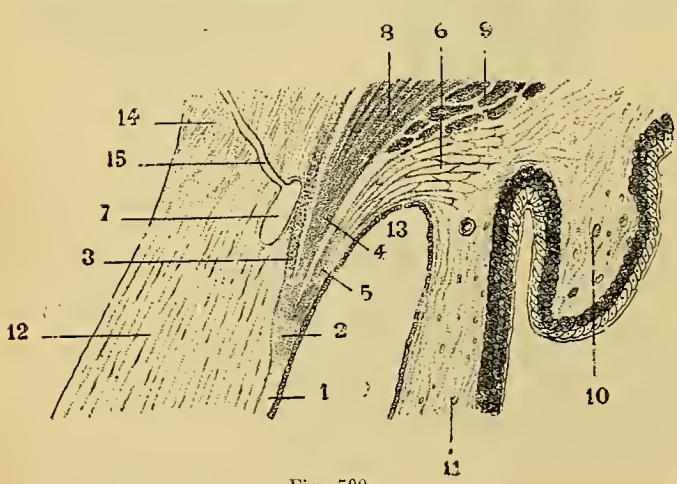

Fig. 700.

L'angle irido-cornéen et le ligament pectiné de Hueck.

1, lame élastique postérieure de la cornée. — 2, anneau tendineux de Döllinger, avec les trois plans de fibres qui en partent : 3, fibres sclérales, chargées de granulations ; 4, fibres moyennes ou ciliaires ; 5, fibres postérieures, formant le ligament pectiné de Hueck. — 6, espaces de Fontana. — 7, canal de Schlemm. — 8, fibres radiées du muscle ciliaire. — 9, fibres annulaires de ce muscle. — 10, procès ciliaires. — 11, iris. — 12, cornée. — 13, angle irido-cornéen. — 14, sclérotique. — 15, une veine sclérale.

On trouve encore dans quelques traités classiques que la cornée transparente est reçue dans l'ouverture antérieure de la sclérotique comme un verre de montre dans sa rainure métallique : une pareille comparaison est en contradiction formelle avec les faits anatomiques, la cornée transparente et la sclérotique étant toutes les deux des membranes fibreuses et se réunissant l'une à l'autre par une véritable fusion de tissus. Le verre et la rainure métallique qui le reçoit sont de

nature différente et simplement *contigus ;* la sclérotique et la cornée sont de même nature et *continus*.

Au niveau de la ligne de soudure scléro-cornéenne et sur la portion toute postérieure de cette ligne, se trouve un petit canal connu sous le nom de *canal de Schlemm*. Ce canal, vu sur une coupe méridienne de l'œil, revêt le plus souvent la forme d'un ovale très allongé, aplati parallèlement à la surface de la sclérotique. Du reste, son contour est extrêmement irrégulier. Des saillies lamelleuses hérissent sa paroi interne, s'avançant plus ou moins dans la limite du canal et allant parfois d'un côté à l'autre : le canal de Schlemm nous présenterait ainsi une sorte de cloisonnement, que Rochon-Duvignaud compare à celui des sinus de la dure-mère. D'après ce dernier auteur, le canal se subdiviserait même par places en des canaux multiples, lesquels se reconstitueraient un peu plus loin en un canal unique.

On considère au canal de Schlemm une paroi externe et une paroi interne. — La *paroi externe* (ou antérieure) répond au tissu propre de la sclérotique, tissu fibreux et compact. — La *paroi interne* (ou postérieure) est en rapport avec un tissu trabéculaire qui est une dépendance du ligament pectiné et que nous décrirons plus loin, à propos de l'angle irido-cornéen. D'après Rochon-Duvignaud, il existe, entre ce tissu trabéculaire et le canal, une mince couche de tissu compact riche en fibrilles élastiques et c'est cette lame compacte, plutôt que le tissu trabéculaire précité, qui formerait la paroi interne du canal de Schlemm.

Un peu en avant du canal de Schlemm et communiquant avec lui se trouvent quelques autres petits vaisseaux que Schwalbe et Waldeyer considèrent comme des veines : leur ensemble constitue le *plexus veineux* de Leber. Ces veines, issues du canal de Schlemm, cheminent quelque temps dans l'épaisseur même de la sclérotique (*veines intra-sclérales*), puis s'échappent de cette membrane au niveau de sa surface externe pour devenir épisclérales (*veines épisclérales*) et s'aboucher alors dans les veines musculaires.

Le canal de Schlemm a soulevé dans ces derniers temps de nombreuses controverses et l'accord n'est pas encore fait, parmi les anatomistes, sur sa véritable signification morphologique. Un certain nombre de faits, cependant, paraissent définitivement acquis. Schwalbe, tout d'abord, a reconnu dans ce canal un revêtement de cellules endothéliales plates, présentant un dessin chagriné particulier. Puis, le canal de Schlemm communique en avant, comme nous l'avons déjà indiqué plus haut, avec les veines sclérales. Enfin, il communique en arrière, à travers le tissu trabéculaire qui double sa paroi interne, avec la chambre antérieure de l'œil, ce que démontre sa réplétion par une injection colorante poussée dans l'intérieur de cette chambre.

Ces trois ordres de faits établissent nettement que le canal de Schlemm est un vaisseau, mais est-ce un vaisseau veineux ou un canal lymphatique ? La question n'est pas résolue. Waldeyer nous déclare que, malgré ses nombreuses recherches, il n'a jamais pu, sur des yeux humains ou des yeux d'animaux, rencontrer de corpuscules sanguins dans la lumière de ce canal. Complètement d'accord sur ce point avec le savant histologiste allemand, Rochon-Duvignaud nous apprend, à son tour, que sur des yeux humains énucléés pour des lésions non inflammatoires et éloignées du canal de Schlemm, il a trouvé constamment le canal vide de sang. Il est donc très probable, et ce sont là les conclusions de Schwalbe et de Waldeyer, que le canal de Schlemm appartient réellement au système lymphatique et que le cours de la lymphe s'effectue dans cette région : 1° de la chambre antérieure dans le canal de Schlemm ; 2° du canal de Schlemm dans les veines sclérales. Nous reviendrons sur cette question à propos de la chambre antérieure.

Il doit exister vraisemblablement des appareils valvulaires destinés à empêcher le retour de la lymphe et du sang veineux dans le canal de Schlemm. Car, si ce canal se remplit toujours, ainsi que les veines sclérales qui sont en rapport avec lui, par une injection poussée dans la chambre antérieure, il ne se remplit jamais à la suite d'une injection poussée par les veines. Toutefois, les tentatives faites par Schwalbe et par Waldeyer pour découvrir ces valvules sont jusqu'ici restées infructueuses.

4° Structure. — La sclérotique est essentiellement composée de faisceaux de tissu conjonctif, les uns antéro-postérieurs, les autres transversaux, d'autres obliques, qui s'entre-croisent dans tous les sens. Il en résulte un vrai feutrage,

tant dans le sens de l'épaisseur que dans le sens de la surface : la sclérotique, quoi qu'on en ait dit, ne peut se décomposer en lamelles horizontales superposées les unes aux autres. Aux faisceaux de tissu conjonctif se mêlent, sur tous les points de la sclérotique, un réseau de fibres élastiques excessivement fines.

En se réunissant entre eux, les faisceaux conjonctifs de la sclérotique ménagent de loin en loin des espaces ou lacunes, qui sont reliés les uns aux autres par un système de canalicules anastomosés. Ces espaces lacunaires renferment de la lymphe et deux ordres de cellules : des *cellules fixes* et des *cellules migratrices*, ces dernières peu nombreuses.

On observe encore dans le tissu scléral quelques cellules étoilées fortement pigmentées, entièrement analogues à celles de la choroïde. Mais ces cellules sont extrêmement rares et ne se rencontrent chez l'homme que sur deux points, près de l'entrée du nerf optique et au voisinage de la cornée, dans les couches les plus profondes de la sclérotique.

5° Vaisseaux sanguins. — Les *artères* propres de la sclérotique proviennent des ciliaires courtes postérieures et des ciliaires antérieures ; elles forment au milieu des faisceaux conjonctifs un réseau capillaire à larges mailles. De ce réseau naissent les *veinules*, qui vont se jeter, en partie dans les veines ciliaires antérieures, en partie dans les veines choroïdiennes.

6° Voies lymphatiques. — La sclérotique ne possède pas de *vaisseaux lymphatiques* proprement dits : la lymphe y circule dans le système lacunaire que nous avons signalé plus haut, système lacunaire qui est en relation à la fois avec l'espace lymphatique supra-choroïdien et avec l'espace lymphatique supra-sclérotical.

7° Nerfs. — Les nerfs de la sclérotique ont été décrits par Helfreich (1870). Ils proviennent des nerfs ciliaires et sont formés tout d'abord de fibres à double contour qui, après de nombreuses divisions successives, se réduisent à leur cylindraxe. Le cylindraxe, à son tour, se résout en fibrilles, lesquelles se terminent, après un trajet souvent fort long et après s'être fréquemment entre-croisées, dans l'intervalle des faisceaux conjonctifs. Il est à remarquer qu'elles ne se renflent jamais à leur extrémité libre ; elles s'effilent, au contraire, de plus en plus, de manière à se terminer en pointe.

B. — Cornée

La cornée est une membrane transparente, enchâssée dans l'ouverture antérieure de la sclérotique et complétant en avant la tunique fibreuse de l'œil. Bien qu'elle soit sphérique comme la sclérotique, elle fait saillie en avant de cette dernière membrane, ce qui indique nettement que son rayon de courbure est plus petit que celui de la sclérotique. La cornée représente donc un segment de sphère d'un rayon plus petit, qui s'ajoute à un deuxième segment de sphère d'un rayon plus grand, la sclérotique. Son épaisseur n'est pas entièrement uniforme ; elle atteint, chez l'adulte, 1 millimètre pour la région périphérique, $0^{mm},8$ seulement pour la région centrale. L'indice de réfraction de la cornée transparente est de 1,33, d'après Chossat, de 1,35, d'après W. Krause.

1° Configuration extérieure et rapports. — On considère à la cornée deux faces, l'une antérieure, l'autre postérieure, et une circonférence.

A. Face antérieure. — La face antérieure, convexe, répond à l'atmosphère quand les paupières sont écartées, à la conjonctive palpébrale quand ces voiles membra-

neux se sont rapprochés l'un de l'autre et ont pris contact. Elle est légèrement ovalaire à grand diamètre transversal. Comme l'orifice antérieur de la sclérotique qu'elle ferme très exactement, elle mesure 12 millimètres dans le sens transversal, 11 millimètres seulement dans le sens vertical. Le rayon de courbure de cette face est de 7 ou 8 millimètres.

Quoique convexe, la cornée n'est pas nettement sphérique, je veux dire qu'elle ne représente pas exactement un segment de sphère régulière. Il résulte, en effet, des recherches de Leroy (*C. R. Académie des Sciences*, 1888) que sa surface antérieure peut, à l'état normal, être assimilée à un ellipsoïde déformé. La courbure diminue du centre à la périphérie; encore cette diminution n'est-elle pas la même pour tous les méridiens : c'est ainsi que, l'aplatissement temporal étant pris pour unité, les aplatissements du méridien vertical en haut et en bas sont égaux sensiblement à 2, tandis que l'aplatissement du côté nasal est égal à 4. La configuration de la cornée est donc essentiellement asymétrique. Leroy incline à penser que les muscles moteurs du globe oculaire sont les agents principaux de cette asymétrie et que la situation de l'aplatissement maximum sur le côté interne de l'œil est due à l'action du muscle droit interne, dont l'importance fonctionnelle est prépondérante à un si haut degré.

B. Face postérieure. — La face postérieure, concave, limite en avant la chambre antérieure de l'œil et, de ce fait, se trouve continuellement baignée par l'humeur aqueuse. Elle est régulièrement circulaire et mesure 13 millimètres dans tous ses diamètres. Son rayon de courbure moyen est de $7^{mm},5$.

C. Circonférence. — La circonférence de la cornée (*limbe cornéen* de quelques auteurs), enchâssée dans l'ouverture antérieure de la sclérotique, présente exactement la même configuration que cette dernière. Elle est taillée en biseau aux dépens de ses lames antérieures. De plus, ce biseau, ainsi que nous l'avons vu pour l'ouverture scléroticale, est plus prononcé en haut et en bas qu'en dehors et en dedans. Il résulte de cette disposition : 1° que la sclérotique empiète sur la face antérieure de la cornée sur tout son pourtour ; 2° que cet empiétement est plus prononcé aux deux extrémités de l'axe vertical qu'aux deux extrémités de l'axe transversal. On conçoit sans peine que c'est en raison de cet empiétement inégal de la sclérotique sur la cornée que cette dernière membrane revêt une forme circulaire quand on la regarde par sa face postérieure, une forme ovalaire quand on la regarde par sa face antérieure.

Nous rappellerons, en passant, que la cornée n'est pas isolable de la sclérotique. Ces deux membranes, en effet, ne sont pas simplement juxtaposées comme le seraient deux organes de nature différente. Mais elles sont intimement unies l'une à l'autre par fusion de tissus : il y a à la fois, entre elles, contiguïté et continuité.

La cornée, avons-nous dit plus haut, est essentiellement transparente. Chez les sujets âgés, cependant, on voit apparaître en dehors de toute influence pathologique, dans la région circonférentielle de la membrane, une ligne étroite, de coloration grisâtre, que l'on désigne sous le nom d'*arc sénile* (*arcus senilis corneæ*, *gerontoxon*, de γέρων, vieillard et τόξον, arc). Cette ligne grisâtre se montre d'abord à la partie supérieure de la cornée, puis à sa partie inférieure, sous forme de deux arcs se regardant par leur concavité. Les deux arcs, s'étendant graduellement, arrivent réciproquement au contact sur les côtés interne et externe de la cornée et constituent alors un anneau complet. Du côté externe, l'arc sénile a une limite nettement tranchée : il est séparé du limbe conjonctival par une bande de tissu cornéen parfaitement transparent. Du côté interne, au contraire, c'est-à-dire du côté qui regarde le centre de la cornée, la zone trouble se perd peu à peu dans la cornée transparente.

2° Structure. — Envisagée au point de vue de sa constitution anatomique, la cornée transparente se compose de cinq couches, qui sont, en procédant d'avant

en arrière (fig. 701) : 1° la couche épithéliale antérieure ; 2° la lame élastique antérieure ; 3° le tissu propre de la cornée ; 4° la lame élastique postérieure; 5° la couche épithéliale postérieure.



Fig. 701.
Coupe verticale de la cornée, pour montrer ses différentes couches.

1, couche épithéliale antérieure. — 2, lame élastique antérieure. — 3, tissu propre de la cornée. — 4, lame élastique postérieure. — 5, couche épithéliale postérieure.

A. Couche épithéliale antérieure. — La couche épithéliale antérieure (fig. 701, 1) se continue sur son pourtour avec la couche épithéliale de la conjonctive et est formée, comme cette dernière, par de l'épithélium pavimenteux, qui présente les plus grandes analogies avec l'épiderme de la peau. Il comprend sept à huit rangées de cellules, lesquelles diffèrent d'aspect suivant le niveau où on les considère. — Les *cellules superficielles* sont aplaties, lamelleuses et possèdent à leur centre un noyau aplati comme elles et dans le même sens. — Les *cellules moyennes* sont sphéroïdales, ou plutôt polyédrique par pression réciproque. Leur noyau est arrondi. Leur contour, irrégulièrement dentelé, est hérissé de nombreux prolongements en forme de piquants ou de crêtes fortement aiguës. — Les *cellules profondes* sont cylindriques, à grand axe perpendiculaire à la surface de la cornée. Elles s'élargissent fréquemment à leur extrémité profonde et reposent alors sur la lame élas-

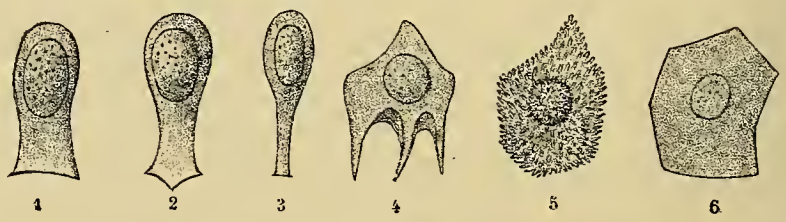

Fig. 702.
Cellules de l'épithélium antérieur de la cornée, vues isolément.

1, 2, 3, trois cellules pédales provenant des couches profondes. — 4, une cellule des couches moyennes avec des prolongements digités. — 5, une cellule dentelée. — 6, une cellule plate de la couche superficielle.

tique antérieure par une espèce de pied ou de plaque plus ou moins étendue : de là, le nom de *cellules-pédales* (fig. 702, 1, 2 et 3) sous lequel les a désignées Rollet.

B. Lame élastique antérieure. — La lame élastique antérieure (*membrane basale*

antérieure de Ranvier), que l'on appelle encore *couche limitante antérieure, membrane de Bowman*, se présente sur les coupes (fig. 701, 2) sous la forme d'une mince bande hyaline, mesurant de 8 à 12 μ d'épaisseur. Elle est complètement amorphe et constituée par une substance qui, quoique très élastique, se distingue cependant du tissu élastique vrai des formations conjonctives. Elle n'en a pas, en effet, toutes les réactions : elle ne résiste pas à l'action de la potasse et ne se colore pas en jaune par le picro-carmin. La lame élastique antérieure se continue, à la circonférence de la cornée, avec la membrane basale de la conjonctive : elle a, du reste, la même signification anatomique que cette dernière.

C. Tissu propre de la cornée. — Le tissu propre de la cornée est bien certainement la couche la plus intéressante de cette membrane. C'est malheureusement aussi celle qui a suscité le plus de controverses et sur laquelle les anatomistes sont le moins d'accord.

a. *Fibres de la cornée.* — La cornée est une membrane fibreuse au même titre que la sclérotique, avec laquelle elle présente les plus grandes analogies. Elle a pour éléments fondamentaux des *fibrilles* de tissu conjonctif, remarquables par leur excessive ténuité. Ces fibrilles s'ajoutent les unes aux autres pour constituer des *faisceaux*, dont le volume varie, on le conçoit, avec le nombre des fibrilles constituantes. Les faisceaux, à leur tour, se réunissent entre eux pour donner naissance à des *lamelles* (*lamelles cornéennes*) qui sont aplaties d'avant en arrière, dans le même sens par conséquent que la cornée elle-même.

Ces différents éléments morphologiques, *fibres*, *faisceaux* et *lamelles*, sont unis ensemble par un ciment interstitiel, complètement amorphe, qui prend les noms de *ciment interfibrillaire* entre les fibrilles, de *ciment interfasciculaire* entre les faisceaux, de *ciment interlamellaire* entre les lamelles. On rencontre encore dans le tissu cornéen quelques fibres élastiques fines, mais seulement (Henle, Waldeyer) dans le voisinage de la sclérotique.

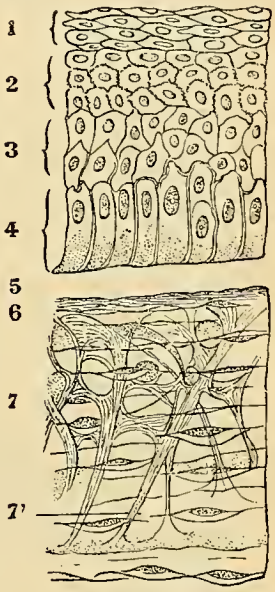

Fig. 703.

Coupe méridienne à travers la cornée du veau (d'après von Brunn).

1, cellules épithéliales plates. — 2, cellules dentelées. — 3, cellules polymorphes. — 4, cellules cylindriques. — 5, lame élastique antérieure. — 6, couche la plus antérieure du tissu cornéen proprement dit. — 7, couches profondes, avec 7', fibres descendantes ou suturales.

Considérés dans leurs rapports réciproques, les faisceaux conjonctifs de la cornée suivent, comme ceux de la sclérotique, une triple direction : les uns sont méridiens; les autres, équatoriaux; d'autres, enfin, plus ou moins obliques. Ces différents faisceaux s'entre-croisent et s'enchevêtrent dans tous les sens, non seulement dans le même plan, mais aussi dans les plans sus- ou sous-jacents : on voit même un certain nombre de fibres, dites *fibres suturales* (fig. 703, 7'), qui, se dirigeant d'avant en arrière, de la membrane de Bowmann à la lame de Descemet par conséquent, traversent un nombre variable de lamelles cornéennes, en établissant entre elles de nouvelles relations verticales. Toutefois, ces relations verticales entre une couche quelconque de la cornée et les couches sus- ou sous-jacentes sont relativement peu intimes. On peut, en effet, par une dissociation qui ne présente pas grande difficulté, décomposer la cornée en une série de couches successives (*la-*

melles cornéennes), qui se superposent régulièrement d'avant en arrière. Il est à remarquer que pour une lamelle quelconque, les fibres qui la constituent sont orientées d'une façon telle qu'elles sont à peu près perpendiculaires à celles des lamelles sus- ou sous-jacentes.

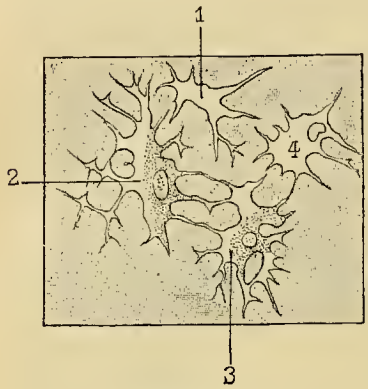

Fig. 704.

Cornée humaine, examinée dans l'humeur aqueuse une heure après la mort (d'après WALDEYER).

1, 2, 3, 4, quatre des plus grandes lacunes anastomosés : deux d'entre elles (2 et 3) contiennent des cellules cornéennes qui ne remplissent pas entièrement la lacune.

b. *Système lacunaire de la cornée.* — Les lamelles cornéennes ne sont pas contiguës avec les lamelles voisines par tous les points de leur surface. En se superposant, elles ménagent entre elles des espaces, qui sont aplatis comme elles et dans le même sens : ce sont les *espaces* ou *lacunes de la cornée*. De ces lacunes partent en rayonnant des prolongements canaliculés, *canaux* ou *canalicules de la cornée*, qui s'anastomosent avec les prolongements similaires des lacunes voisines. Les lacunes et les canaux de la cornée ne paraissent pas avoir de parois propres ; tout au moins n'a-t-on pas encore démontré leur existence. Il est vraisemblable qu'ils n'ont d'autres limites que celles que leur forment les éléments conjonctifs et le ciment qui les unit.

c. *Cellules de la cornée : cellules fixes et cellules migratrices.* — Le système lacunaire de la cornée sert de réservoir à la lymphe. Il renferme, en outre, deux espèces de cellules, les unes fixes, les autres mobiles :

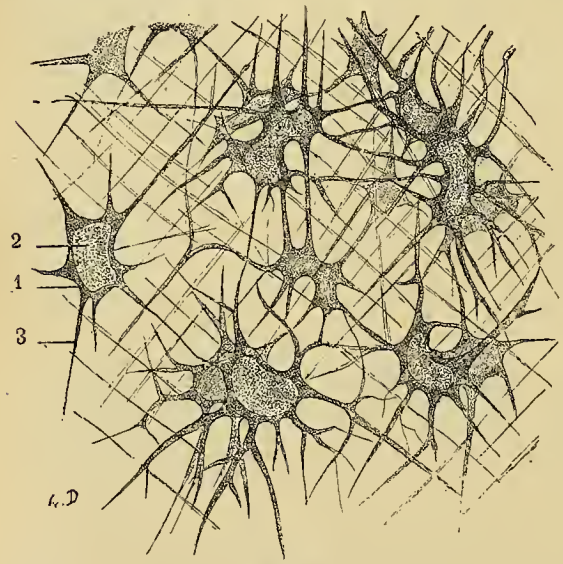

Fig. 705.

Cellules fixes de la cornée d'une grenouille, traitées par le chlorure d'or, vues de face (d'après ROLLET).

1, une cellule cornéenne. — 2, son noyau. — 3, ses prolongements.

Les *cellules fixes, cellules cornéennes proprement dites*, occupent les lacunes cornéennes ci-dessus indiquées, sans toutefois les remplir entièrement : le reste de la cavité est occupé par la lymphe. Elles sont aplaties comme les espaces qui les renferment et, de ce fait, se présentent sous un aspect différent suivant qu'elles sont vues de face ou de côté. Vues de côté, sur des coupes perpendiculaires aux faces de la cornée (fig. 701), elles sont fusiformes et dirigées transversalement. Vues de face, sur des coupes tangentielles aux faces cornéennes (fig. 705), elles ont la forme de cellules étoilées, dont les prolongements, plus ou moins nombreux et plus ou moins ramifiés, s'engagent dans les canalicules de la cornée et s'anastomosent avec les prolongements de même

nature des cellules voisines. L'ensemble de ces anastomoses forme un élégant réseau dont la figure 705 donne une idée très nette. Les cellules fixes de la cornée sont constituées par une masse protoplasmique finement granuleuse, possédant à son centre un noyau arrondi à un ou deux nucléoles [1]. Au point de vue de leur nature, elles ne sont autre chose que des cellules du tissu conjonctif.

Les *cellules mobiles* ou *migratrices* de la cornée sont de vraies cellules de la lymphe ou leucocytes. Elles se distinguent des cellules fixes par leur volume moins considérable, par leur forme constamment variable, par leur éclat brillant et avant tout par leurs propriétés locomotrices (Waldeyer). Elles sont douées en effet de vrais mouvements amiboïdes, en vertu desquels elles voyagent de lacune en lacune dans toute l'étendue de la cornée. On les voit même, abandonnant le système lacunaire, pénétrer jusque dans l'épaisseur des lamelles cornéennes en écartant les fibres qui les constituent.

Quoique stables dans leur position, les cellules fixes de la cornée peuvent se modifier dans leur forme et leurs contours à la suite de phénomènes dits de contractilité. Cette contractilité des cellules fixes de la cornée, tour à tour admise et rejetée par les histologistes, semble avoir pour elle aujourd'hui un bon nombre de faits décisifs. Waldeyer l'admet pleinement et il n'est même pas très éloigné de conclure à une similitude complète entre les cellules migratrices et les cellules fixes, celles-ci n'étant primitivement que des cellules mobiles qui se sont fixées à la longue à l'état de cellules stables. Quelques observations de Recklinghausen, de Stricker, de Norris et de Rollet paraissent même établir la possibilité, pour ces *cellules ainsi fixées*, de reconquérir dans certaines conditions, sous l'influence d'un processus inflammatoire par exemple, leurs propriétés perdues : on les verrait alors présenter de nouveau des mouvements amiboïdes et reprendre leurs migrations à travers le système canaliculaire de la cornée.

D. Lame élastique postérieure. — La lame élastique postérieure, plus connue sous le nom de *membrane de Descemet* ou de *membrane de Demours* (*membrane basale postérieure* de Ranvier), nous apparaît sur des coupes verticales (fig. 701,4) sous la forme d'une mince bande hyaline, placée en arrière du tissu propre de la cornée. Elle mesure de 10 à 12 μ d'épaisseur. Elle est fortement élastique : on la voit, en effet, s'enrouler sur elle-même quand on l'a isolée des couches voisines, soit en totalité, soit seulement par fragments. La membrane de Descemet présente sur sa face postérieure, chez l'adulte, mais surtout chez le vieillard, des saillies verruqueuses, isolées ou disposées par groupes : Leber considère ces excroissances comme une production des cellules épithéliales qui revêtent cette membrane.

Au voisinage de la circonférence de la cornée, la membrane de Descemet, d'anhiste qu'elle était, devient manifestement fibrillaire. Elle vient se placer alors sur le côté interne du canal de Schlemm et s'épaissit à ce niveau, pour constituer tout autour de la circonférence cornéenne un anneau élastique, l'*anneau tendineux* de Döllinger (fig. 706, 2). Puis, ces fibrilles constitutives, divergeant en éventail, se disposent en trois plans, antérieur, moyen et postérieur. — Les *fibrilles antérieures* (3), auxquelles viennent se joindre de nombreuses granulations irrégulières, pénètrent dans la sclérotique et se confondent peu à peu avec les fibres élastiques que nous avons déjà signalées dans cette membrane. Elles passent en arrière du canal de Schlemm et doublent ainsi la paroi postérieure de ce canal. — Les *fibrilles moyennes* (4) se terminent, en rayonnant, sur les faisceaux du muscle ciliaire. — Les *fibrilles postérieures* (5), enfin, se réfléchissent d'avant en

[1] Deux méthodes principales sont employées par les histologistes pour rendre apparentes les cellules fixes de la cornée : le chlorure d'or et le nitrate d'argent. Le chlorure d'or colore directement la cellule. Le nitrate d'argent se dépose sur les lames cornéennes qui entourent la cellule; la cellule elle-même est complètement respectée et apparaît alors en blanc dans l'espace ménagé par le dépôt du métal.

arrière et viennent se perdre sur la face antérieure de l'iris. C'est à l'ensemble de ces dernières fibres élastiques réfléchies, qui se portent de l'anneau de Döllinger sur l'iris en contournant l'angle irido-cornéen, qu'on donne, depuis Hueck, le nom de *ligament pectiné*.

Examiné sur des coupes méridiennes de l'œil, le ligament pectiné de Hueck s'élargit progressivement au fur et à mesure qu'il s'éloigne de la cornée, de telle sorte qu'il représente dans son ensemble, comme nous le montre la figure 706, une sorte de triangle curviligne, dont le sommet est dirigé en avant, la base en arrière. — Son *sommet* se confond tout naturellement avec l'anneau de Döllinger dont il émane. — Sa *base* répond à la circonférence de l'iris ou, si l'on veut, à la ligne de réunion de cette circonférence avec la zone ciliaire. — Sa *face externe*, convexe, répond tout d'abord aux fibres radiées du muscle ciliaire et, plus loin, aux faisceaux annulaires de ce muscle. — Sa *face interne*, concave, forme l'angle irido-cornéen, ou angle de la chambre antérieure. Sur cette face, le ligament pectiné se trouve tapissé par une couche de cellules épithéliales qui se continuent, d'une part avec les cellules postérieures de la cornée, d'autre part avec les cellules antérieures de l'iris.

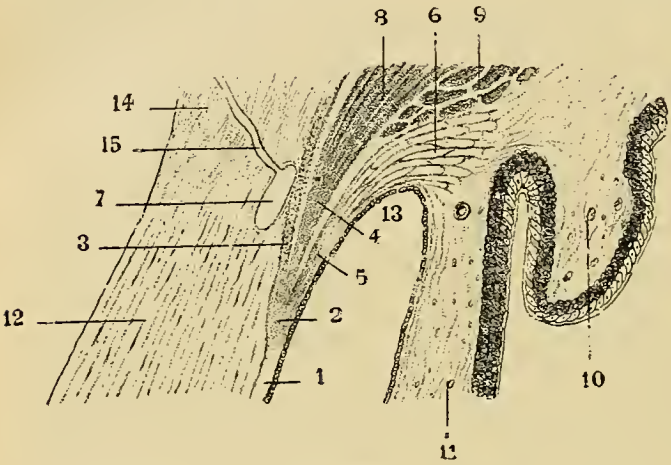

Fig. 706.

Coupe méridienne de l'angle irido-cornéen pour montrer le ligament pectiné de Hueck.

1, lame élastique postérieure de la cornée. — 2, anneau tendineux de Döllinger, avec les trois plans de fibres qui en partent ; 3, fibres sclérales chargées de granulations ; 4, fibres moyennes ou ciliaires ; 5, fibres postérieures formant le ligament pectiné de Hueck. — 6, espaces de Fontana. — 7, canal de Schlemm. — 8, fibres radiées du muscle ciliaire. — 9, fibres annulaires de ce muscle. — 10, procès ciliaires. — 11, iris. — 12, cornée. — 13, angle irido-cornéen ou angle de la chambre antérieure. — 14, sclérotique. — 15, une veine sclérale.

Envisagé au point de vue de sa structure, le ligament pectiné de Hueck se compose essentiellement de faisceaux fibrillaires, s'anastomosant entre eux suivant les modalités les plus diverses et formant ainsi un vaste réseau (fig. 707), à mailles très irrégulières dans leur forme et dans leurs dimensions. Entre les travées constitutives de ce réseau se trouvent des espaces, eux aussi fort irréguliers, auxquels on donne le nom d'*espaces de Fontana*. Ces espaces, du reste, sont tapissés par une couche endothéliale, continuation de celle qui revêt en arrière la membrane de Descemet.

Les espaces de Fontana s'ouvrent, en avant, dans le canal de Schlemm. En arrière, ils communiquent largement, d'une part avec les espaces lymphatiques de l'iris, d'autre part avec la chambre antérieure. Leur signification devient ainsi on ne peut plus nette : ce sont des espaces lymphatiques et, comme ils sont toujours pleins, le ligament pectiné, dans son ensemble, peut être considéré comme une sorte d'éponge, disposée en anneau tout autour de la chambre antérieure et constamment imbibée de lymphe ou, si l'on veut, d'humeur aqueuse.

Le système trabéculaire qui constitue le ligament pectiné est très développé chez les quadrupèdes, notamment chez le bœuf, le chat, le porc, le lapin, etc. Dans l'espèce humaine, on le rencontre encore à un état de développement relativement considérable chez l'embryon et le fœtus; mais, plus tard, il s'atrophie graduellement (Rochon-Duvignaud) et on ne le trouve plus, chez l'adulte, qu'à l'état rudimentaire. Très développé (quadrupèdes) ou peu développé (homme), un réseau de fines trabécules se dispose toujours en arrière du canal de Schlemm et, si l'on veut bien se rappeler que dans cette région la lymphe circule d'arrière en avant, de l'iris et de la chambre antérieure vers le canal de Schlemm, on sera naturellement porté à voir dans le réseau en question comme un grillage à plusieurs plans, paraissant avoir pour résultat, sinon pour fonction, de faire subir au liquide qui circule une sorte de filtration.

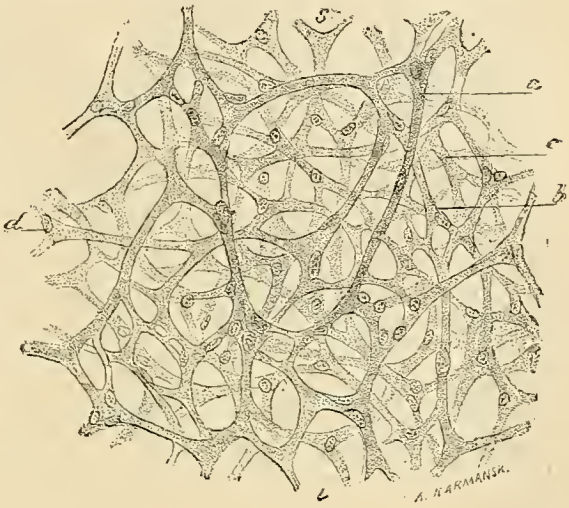

Fig. 707.

Un fragment du système trabéculaire de l'angle irido-cornéen (d'après Rochon-Duvignaud).

a, une trabécule du premier plan, celui tourné vers l'humeur aqueuse. — *b*, une trabécule du deuxième plan. — *c*, une trabécule du troisième plan. — *d*, noyaux des cellules endothéliales appliquées à la surface des trabécules. — *f*, côté du tendon ciliaire. — *i*, côté de la membrane de Descemet.

E. Couche épithéliale postérieure. — La couche épithéliale postérieure est formée par une seule rangée de cellules aplaties et parfaitement transparentes, dont les contours polyédriques dessinent dans leur ensemble une belle mosaïque.

Ces cellules, larges de 20 à 25 μ, épaisses de 4 à 6 μ, possèdent à leur centre un noyau arrondi ou ovalaire, autour duquel se disposent quelques granulations excessivement ténues. Sous l'influence d'une faible solution d'argent, on voit apparaître entre elles des lignes séparatives nettement accusées et çà et là de petits espaces clairs, qui ne sont vraisemblablement que des stomates établissant des communications entre la chambre antérieure et les espaces lymphatiques de la cornée.

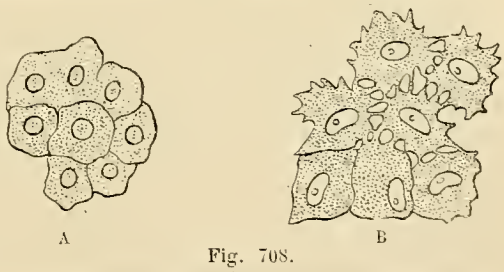

Fig. 708.

Cellules épithéliales de la membrane de Descemet (d'après Waldeyer).

A, chez l'homme, cornée fraîche examinée dans l'humeur aqueuse. B, chez la grenouille, préparation à l'argent.

A la circonférence de la cornée, les cellules de la couche épithéliale postérieure se continuent, sans ligne de démarcation aucune, avec l'épithélium qui revêt la face antérieure de l'iris. D'après Klebs, elles seraient contractiles et présenteraient, chez la grenouille tout au moins, des mouvements d'expansion et de retrait, rappelant exactement ceux des cellules amiboïdes.

3° Vaisseaux sanguins. — Les vaisseaux sanguins font complètement défaut dans la cornée de l'adulte. Müller et Henle ont bien signalé, chez le fœtus, un réseau vasculaire situé dans la conjonctive cornéenne et s'arrêtant à quelque distance du centre de cette membrane. Mais ces vaisseaux s'atrophient et disparaissent vers la fin de la vie fœtale. On n'observe plus, chez le nouveau-né et chez l'adulte, que quelques capillaires très fins formant sur le bord de la cornée, entre la couche élastique antérieure et le tissu cornéen, une zone de 1 à 2 millimètres de largeur et disposés en anses. Indépendamment de ce réseau péricornéen, Kölliker décrit dans le tissu propre de la cornée quelques capillaires qui proviendraient de la sclérotique et descendraient jusque dans la cornée elle-même en suivant le trajet des branches nerveuses : l'existence de ces capillaires est formellement rejetée par Leber.

4° Voies lymphatiques. — La cornée est également dépourvue de véritables vaisseaux lymphatiques, c'est-à-dire de canaux présentant un revêtement endothélial continu. La lymphe y circule dans le système de lacunes et de canalicules que nous avons décrits ci-dessus. Une injection poussée dans ce système lacunaire s'étend jusque dans les couches superficielles de l'épithélium antérieur (Gutmann), en suivant très probablement le même trajet que les nerfs. Nous devons ajouter que les voies lymphatiques de la cornée communiquent en arrière avec la chambre antérieure et, d'autre part, viennent s'ouvrir, en avant, dans le réseau lymphatique de la conjonctive.

5° Nerfs. — Les nerfs de la cornée sont fort nombreux. Découverts en 1832 par Schlemm, ils ont pu être suivis par Hoyer, en 1865, et par Conheim, en 1866, jusque dans la couche épithéliale antérieure. Kölliker, Rollet, Lighbody, Ranvier nous ont donné de ces nerfs une excellente description. Vingt ou vingt-cinq troncs, provenant des nerfs ciliaires et constitués encore par des fibres à myéline, sortent de la sclérotique au niveau de la ligne de soudure scléro-cornéenne et pénètrent immédiatement dans la cornée par sa circonférence. Arrivés à 2 ou 4 millimètres au delà du bord cornéen, les fibres nerveuses se dépouillent de leur myéline et, réduites alors à l'état de cylindraxes, se partagent en deux groupes, l'un antérieur, l'autre postérieur :

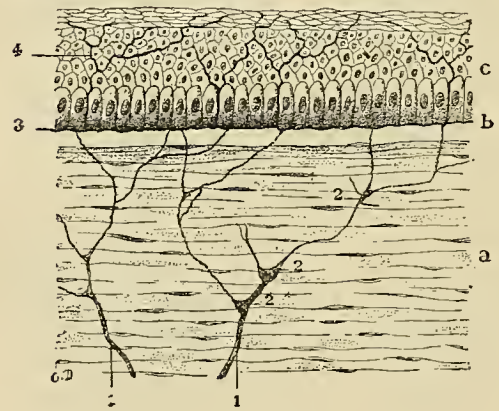

Fig. 709.

Coupe transversale de la cornée, pour montrer les trois plexus nerveux (*demi-schématique*).

1, deux rameaux afférents. — 2, réseau sous-basal. — 3, réseau sous-épithélial. — 4, réseau intra-épithélial. — 5, boutons terminaux. — *a*, tissu cornéen. — *b*, lame élastique antérieure. — *c*, couche épithéliale antérieure.

a. *Nerfs cornéens antérieurs.* — Les nerfs cornéens antérieurs (fig. 709) se dirigent vers la lame élastique antérieure et forment au-dessous de cette lame un riche réseau plexiforme, appelé *plexus sous-basal.* De ce plexus partent des fibres droites, qui traversent la lame élastique pour former au-devant d'elle un deuxième plexus, le *plexus sous-épithélial.* Ce plexus fournit à son tour de nouvelles fibres droites, qui pénètrent dans la couche épithéliale et s'y anastomosent

de nouveau en donnant naissance à un troisième plexus, le *plexus intra-épithélial* (fig. 710). De ce plexus, enfin, s'échappent une multitude de filaments extrêmement grêles, qui vont se terminer entre les cellules épithéliales par une extrémité libre pourvue d'un léger renflement en forme de bouton. Les boutons terminaux s'avancent très loin du côté de la surface libre de la cornée ; mais quelque voisins qu'ils soient de cette surface libre, ils sont toujours recouverts au moins par une ou deux cellules lamelleuses de l'épithélium. Dans aucun cas, ils ne dépassent cet épithélium pour flotter librement dans le liquide des larmes, comme l'avait prétendu Conheim.

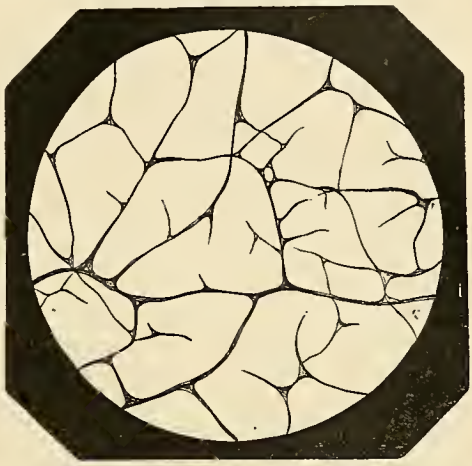

Fig. 710.
Le plexus intra-épithélial, vu de face (cornée de lapin traitée par le chlorure d'or).

b. *Nerfs cornéens postérieurs.* — Les nerfs cornéens postérieurs se portent en arrière vers la membrane de Descemet et se perdent, en partie dans cette membrane, en partie dans le tissu cornéen. Ces nerfs sont remarquables en ce qu'ils poursuivent un trajet rectiligne sur une étendue souvent fort longue et qu'ils se coudent fréquemment à angle droit quand ils changent de direction.

A consulter, parmi les travaux récents sur la cornée et la sclérotique : Ranvier, *Leçons sur la cornée*, Paris, 1878-1879 ; — Renaut, *Sur les confluents linéaires du tissu conjonctif dans la cornée*, C. R. Acad. des Sc., 1880 ; — Elout, Th. de Paris, 1881 ; — Virchow, *Ueber d. verschiedenen Formen d. Ligam. pectinatum iridis*, Arch. f. Anat. u. Phys., 1885 ; — Prenant, *Membrane épithéliale de Descemet*, Journ. de l'Anatomie, 1886 ; — Straub, *Die Lymphbahnen der Hornhaut*, Arch. f. Anat. u. Phys., 1887 ; du même, *Notiz über das Ligam. pectinatum u. die Endigung der Membrana Descemeti*, Græfe's Arch., XXXIII, 1888 ; — Bourgeois et Tscherning, *Rech. sur les relations qui existent entre la courbure de la cornée, la circonférence de la tête et de la taille*, Ann. d'oculistique, 1887 ; — Gutmann, *Ueber die Lymphbahnen der Cornea*, Arch. f. mikr. Anat., t. XXXII, 1888 ; — Schneller, *Ueber Formenveränderung des Auges durch Muskeldruck*, Arch. f. Ophthalmol., 1889 ; — Meyer, *De la forme de l'hémisphère antérieur de l'œil, déterminée par la mensuration des courbures de la cornée et de la sclérotique*, Rev. gén. d'Ophth., année VIII, 1889 ; — Dogiel, *Die Nerven der Cornea der Menschen*, Anat. Anzeiger, 1890, p. 483 ; — Brand, *The nerve terminations in the Cornea*, Arch. of Ophthalmol., New-York, vol. XVIII, 1890 ; — Dogiel, *Die Nerven der Cornea des Menschen*, Anat. Anzeiger, 1890 ; — Sulzer, *La forme de la cornée humaine et son influence sur la vision*, Arch. d'ophtalm., 1890 ; — Heitzmann, *The minute structure of the Cornea*, The Microscope, 1890 ; — Rochon-Duvignaud, *Recherches sur l'angle de la chambre antérieure et le canal de Schlemm*, Th. Paris, 1892 ; — Gruber, *Ueber Hornhautcirculation*, Verh. der Ges. deutsch. Naturforscher, 66 Vers. in Wien, 1894 ; — Leber, *Der circulus venosus Schlemmii steht nicht in offener Verbindung, mit der vorderen Augenkammer*, Græfe's Arch., 1895 ; — Gutmann, *Ueber die Natur des Schlemm' schen Canal u. seine Beziehungen zur vorderen Augenkammer*, Græfe's Arch., t. XLI, 1895.

§ II. — Tunique vasculaire de l'œil

La tunique moyenne de l'œil, encore appelée *uvée*, *tractus uvéal*, *membrane irido-choroïdienne*, est une membrane de couleur sombre, située entre la tunique fibreuse ci-dessus décrite et la tunique nerveuse que nous décrirons dans le paragraphe suivant. Elle a pour caractère essentiel d'être très vasculaire, ce qui lui a valu de la part de quelques auteurs le nom de *membrane nourricière de l'œil*. Grâce à ses nombreux vaisseaux et à la circulation toujours très active dont ils

sont le siège, cette membrane tient, tout d'abord, sous sa dépendance la pression des liquides intra-oculaires. Elle constitue, en outre, pour la rétine une véritable chambre chaude, entretenant autour des cônes et des bâtonnets une température constante, éminemment favorable à leur fonctionnement.

En la suivant d'arrière en avant, on voit la tunique vasculaire de l'œil s'appliquer directement contre la sclérotique, jusqu'à un millimètre ou un demi-millimètre du bord de la cornée. Là, au lieu de s'appliquer de la même façon contre la cornée, elle se réfléchit en arrière de cette membrane, pour se diriger verticalement vers l'axe antéro-postérieur de l'œil : elle forme ainsi avec la face postérieure de la cornée un angle circulaire, auquel nous donnerons le nom d'*angle irido-cornéen*. C'est l'*angle de la chambre antérieure* de quelques auteurs.

Cette disposition de la tunique vasculaire de l'œil, bien différente, comme on le voit, en avant et en arrière, nous permet déjà de diviser cette membrane en deux portions : une portion postérieure, la *choroïde*, qui est en rapport avec la sclérotique et lui adhère ; une portion antérieure, l'*iris*, qui répond à la cornée, tout en étant séparée d'elle par un espace considérable qui constitue la chambre antérieure de l'œil. La choroïde elle-même comprend deux parties : une partie postérieure, mince et uniforme, qui s'étend depuis le nerf optique jusqu'à quelques millimètres en avant de l'équateur de l'œil, c'est la *choroïde* proprement dite ; une partie antérieure, beaucoup plus épaisse, que nous appellerons la *zone ciliaire*. Une ligne festonnée, à laquelle on donne le nom d'*ora serrata*, sépare nettement ces deux parties.

Nous décrirons donc successivement, dans la tunique vasculaire de l'œil :

1° La *choroïde proprement dite ;*

2° La *zone ciliaire ;*

3° L'*iris*.

Nous terminerons cette étude de la membrane irido-choroïdienne par la description de ses *vaisseaux* et de ses *nerfs*.

A. — Choroïde proprement dite

La choroïde proprement dite, ou simplement la choroïde, représente un segment de sphère creuse, intercalé entre la sclérotique et la rétine. Elle présente dans son ensemble une teinte sombre tirant sur le brun ou sur le noir. Son épaisseur, égale à $0^{mm},4$ ou $0^{mm},5$ à sa partie postérieure, descend, à sa partie antérieure, jusqu'à $0^{mm},3$ et même $0^{mm},2$. Sa consistance est faible et rappelle celle de la pie-mère cérébrale, dont la choroïde peut être considérée comme un prolongement.

1° Configuration extérieure et rapports. — La choroïde nous présente, comme la sclérotique, deux surfaces, l'une extérieure, l'autre intérieure et deux ouvertures, l'une postérieure, l'autre antérieure :

A. Surface extérieure. — La surface extérieure, convexe, répond dans toute son étendue à la surface intérieure de la sclérotique, à laquelle elle est unie par les vaisseaux et les nerfs ciliaires, ainsi que par une nappe de tissu conjonctif lâche, appelée *lamina fusca*.

B. Surface intérieure. — La surface intérieure, concave, est en rapport avec la rétine, sur laquelle elle se moule, sans toutefois lui adhérer : il est, en effet, relativement facile de séparer l'une de l'autre les deux membranes. Chez certains animaux, cette face présente à sa partie postéro-externe une tache brillante, à reflets

irisés, qui fait office de miroir, c'est le *tapis*. Il est d'un vert doré chez le mouton et chez le bœuf, d'un bleu argenté chez le cheval, d'un blanc pur bordé de bleu chez le chien, d'un jaune doré pâle chez le chat. Le tapis fait défaut chez l'homme.

C. Ouverture postérieure. — L'ouverture postérieure, destinée à livrer passage au nerf optique, fait suite à l'ouverture postérieure de la sclérotique. La choroïde est véritablement interrompue à ce niveau et forme au nerf optique un véritable canal. Il convient d'ajouter, cependant, qu'un certain nombre de ses éléments contribuent à former le plan antérieur de la lamina cribrosa (voir p. 915).

D. Ouverture antérieure. — L'ouverture antérieure, que l'on désigne encore sous le nom de bord antérieur de la choroïde, est située un peu en avant de l'équateur de l'œil. Elle est indiquée par une ligne circulaire et régulièrement festonnée, à laquelle nous avons déjà donné le nom d'*ora serrata*. Là, la choroïde proprement dite se continue avec la zone ciliaire.

2° **Structure**. — Considérée au point de vue de sa structure, la choroïde se compose de quatre couches concentriques, qui sont, en allant de dehors en dedans : 1° la *lamina fusca ;* 2° la *couche des gros vaisseaux ;* 3° la *couche des capillaires ;* 4° la *lame vitrée*. La couche de cellules pigmentaires, qui est située au-dessous de la lame vitrée, et que la plupart des auteurs classiques décrivent aujourd'hui encore comme une cinquième couche de la choroïde, appartient manifestement à la rétine et sera décrite avec cette dernière membrane.

A. Lamina fusca. — On désigne sous ce nom la nappe de tissu conjonctif qui se trouve située entre la sclérotique et la choroïde (fig. 711,2). Elle est constituée par un système de travées ou de lamelles conjonctives, s'entre-croisant dans tous les sens et interceptant entre elles des espaces libres, que nous devons considérer, avec Schwalbe, comme de vrais espaces lymphatiques. Du reste, une couche endothéliale, plus ou moins continue, tapisse les parois de ces différents espaces. D'autre part, les cloisons qui les séparent étant toujours incomplètes, les espaces lymphatiques de la lamina fusca communiquent tous entre eux. Ils constituent par leur ensemble l'*espace supra-choroïdien* de Schwalbe. On rencontre encore, sur les lamelles conjonctives de la lamina fusca, de nombreuses cellules étoilées remplies de granulations pigmentaires.

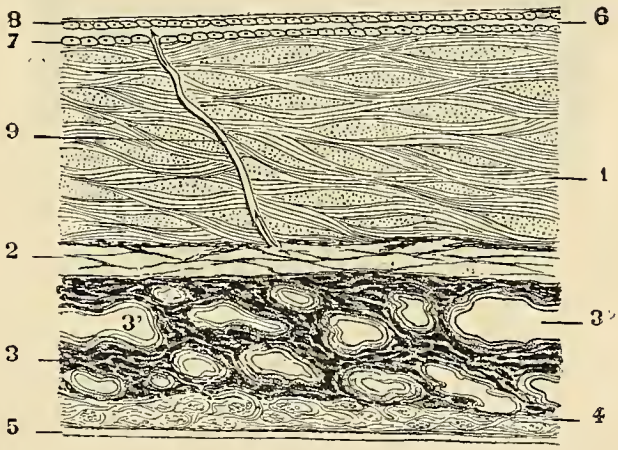

Fig. 711.

Coupe transversale de la sclérotique et de la choroïde (*demi-schématique*).

1, sclérotique. — 2. lamina fusca et espace lymphatique supra-choroïdien. — 3, tissu propre de la choroïde, avec 3', ses vaisseaux, — 4, couche chorio-capillaire. — 5, lame vitrée. — 6, espace lymphatique supra-sclérotical ou espace de Tenon, avec : 7, sa couche endothéliale interne ; 8, sa couche endothéliale externe. — 9, canal lymphatique faisant communiquer les deux espaces supra-choroïdien et supra-sclérotical. — 10, tissu conjonctif de la membrane de Tenon.

Les cellules pigmentaires de la lamina fusca, récemment étudiées par Hache (*C. R. Acad. des Sc.*, 1887), sont situées, non pas dans l'épaisseur des lamelles conjonctives, mais bien sur une

de leurs faces, où elles rappellent assez bien, par leur disposition en plaques larges et étalées régulièrement, la disposition des cellules endothéliales. Toutefois, les cellules pigmentaires diffèrent de l'endothélium des séreuses, en ce qu'elles ne se touchent pas et ne forment par conséquent pas un revêtement continu. Il résulte encore des recherches de Hache que la face de la lamelle conjonctive où se trouvent les cellules pigmentaires est dépourvue d'endothélium : celui-ci n'existe que sur la face opposée. Comme conséquence, les espaces lymphatiques ci-dessus décrits sont délimités, sur une de leurs faces, par un revêtement endothélial, sur l'autre par des cellules pigmentaires. Enfin, toujours d'après Hache, l'orientation des lamelles de la lamina fusca est telle que leur face à revêtement endothélial est tournée du côté de la sclérotique, tandis que la face à cellules pigmentaires regarde les vaisseaux choroïdiens.

B. Couche des gros vaisseaux. stroma choroïdien. — La couche des gros vaisseaux (fig. 711,3) comprend deux plans : un plan profond formé par les artères, un plan superficiel formé par les veines.

Les *artères de la choroïde* proviennent des ciliaires courtes postérieures, branches de l'ophthalmique. Ces artères cheminent d'arrière en avant, parallèlement aux méridiens de l'œil, jetant latéralement de nombreux rameaux et ramuscules, dont les dernières divisions aboutissent à la couche choriocapillaire. Elles se font remarquer par le développement considérable de leur tunique musculaire.

Fig. 712.

Les veines en tourbillons de la choroïde, d'après Arnold.

1, une grosse branche veineuse. — 2, 2, 2, 2; 2, veines d'un plus petit calibre. — 3, 3, 3, 3, petites veines recevant une foule de ramifications curvilignes, lesquelles se groupent autour d'elles en formant des tourbillons.

Les *veines de la choroïde* présentent dans leur trajet et leur mode de terminaison une disposition vraiment caractéristique : elles forment des *tourbillons*, d'où les noms de *vasa vorticosa*, de *veines vorticineuses*, de *veines vorticillées* que lui donnent indistinctement la plupart des anatomistes. Voici en quoi consistent ces tourbillons (fig. 712) : un certain nombre de veinules, 10 à 15, convergent vers un même point, en suivant chacune une direction curviligne et, là, se réunissent en un seul troncule ; ce troncule et l'ensemble de ses affluents, tous plus ou moins contournés en arc, constituent un tourbillon. Les troncules, à leur tour, forment de nouveaux tourbillons, disposés suivant la même modalité que le précédent et aboutissant à un seul tronc, etc., etc. Finalement, les divers canaux veineux de la choroïde aboutissent à quatre tourbillons principaux, qui occupent le plan le plus superficiel de la couche des gros vaisseaux. Ces quatre tourbillons, que l'on voit très nettement sur la figure 712, ont leur centre placé un peu en arrière de l'équateur de l'œil : deux sont supérieurs et se distinguent en interne et externe : les deux autres, inférieurs, se distinguent de même en interne et externe. Chacun d'eux donne naissance à une grosse veine, laquelle, se portant en arrière, perfore la sclérotique (fig. 677),

pour aller se jeter dans l'ophthalmique. Morano (*Med. Centralbl.*, 1874) a décrit, autour des veines choroïdiennes, un système de gaines lymphatiques, qui les enveloppent à la manière de manchons et dans lesquelles circule la lymphe.

Les gros vaisseaux de la choroïde baignent dans une atmosphère conjonctive, le *stroma choroïdien*, lequel comprend : 1° des fibres du tissu conjonctif ; 2° de fines fibres élastiques ; 3° des fibres musculaires lisses (Müller) ; 4° de nombreux éléments cellulaires, dits *cellules de la choroïde*. Ces cellules, aplaties et étoilées, laissent échapper de nombreux prolongements, qui s'anastomosent avec les prolongements des cellules voisines, de manière à dessiner par leur ensemble un riche réseau. Chacune d'elles, prise à part, mesure de 20 μ à 40 μ de diamètre et présente, tant dans son noyau que dans son protoplasma, des amas plus ou moins considérables de granulations pigmentaires. A côté de ces cellules fortement pigmentées, on en trouve un certain nombre d'autres, dépourvues de pigment, qui ne sont vraisemblablement que des cellules lymphatiques.

C. Couche des capillaires. — La couche des capillaires, désignée généralement sous le nom de *couche chorio-capillaire* ou de *membrane de Ruysch* (fig. 711, 4), est essentiellement composée par un réseau de fins capillaires, dont les mailles, irrégulièrement arrondies au voisinage du nerf optique, s'allongent et s'élargissent d'autant plus qu'on se rapproche de l'ora serrata. Ces capillaires ont 9 μ de diamètre (Kölliker). Quant aux mailles qu'ils circonscrivent, elles mesurent de 10 μ à 20 μ en arrière, de 15 μ à 30 μ dans la région équatoriale, de 25 μ à 35 μ au voisinage de l'ora serrata. Les interstices des vaisseaux capillaires sont comblés par une matière amorphe finement granuleuse.

D. Membrane vitrée. — La membrane vitrée (fig. 711, 5) a été décrite pour la première fois par Bruch en 1844, d'où les noms de *membrane de Bruch*, de *vitrée de Bruch*, sous lesquels on la désigne quelquefois. C'est une membrane transparente, excessivement mince, épaisse seulement de 1 μ à 3 μ. Celle de ses faces qui est dirigée vers la rétine est lisse et complètement anhiste. La face opposée, en rapport avec la couche chorio-capillaire, présente au contraire un aspect finement fibrillaire.

Sattler (*Arch. f. Ophth.*, t. XXII) a décrit en 1876, entre les capillaires et les gros vaisseaux de la choroïde, une couche intermédiaire formée par un fin réseau de fibres élastiques. Ces fibres élastiques se disposent en une série de lamelles, que tapisse du côté des capillaires un revêtement continu de cellules endothéliales. Cette *couche intervasculaire* ou *couche de Sattler*, qui porte en réalité à cinq le nombre des couches de la choroïde, s'étend sans interruption depuis le nerf optique jusqu'à la zone ciliaire. On n'y rencontre jamais de cellules pigmentaires. Elle est l'homologue du tapis chez l'homme et chez les animaux dont la choroïde est dépourvue de cette tache brillante : c'est un tapis rudimentaire.

On a décrit, au point de vue de leur constitution histologique, deux espèces de tapis : le *tapis fibreux*, constitué par des éléments fibrillaires très fins ; le *tapis celluleux*, comprenant plusieurs rangées de cellules particulières, dites cellules irisantes, cellules à contours polygonaux qui mesurent de 30 à 40 μ de diamètre. Pour Sattler, le premier type de tapis, le tapis fibreux, serait formé par les fibres élastiques de son stratum intervasculaire, tandis que le tapis celluleux résulterait de l'accumulation des cellules endothéliales ci-dessus décrites, qui, en se modifiant dans leur protoplasma, se seraient transformées en cellules irisantes.

Voyez au sujet du tapis, Tourneux, *Contribution à l'étude du tapis chez les mammifères* (*Journ. de l'Anatomie*, 1878).

B. — Zone ciliaire

La zone ciliaire, intermédiaire à la choroïde proprement dite et à l'iris, comprend deux parties plus ou moins distinctes, qui sont superposées dans le sens antéro-postérieur : le *muscle ciliaire* en avant, les *procès ciliaires* en arrière.

1° Muscle ciliaire. — Le muscle ciliaire (fig. 713, 7 et 8), encore appelé *muscle de Brücke, muscle tenseur de la choroïde*, occupe le plan antérieur ou superficiel de la zone ciliaire.

A. Forme et dimensions. — Vu en avant (fig. 717, *b*), il revêt la forme d'une bande ou plutôt d'un anneau aplati, d'une coloration blanc grisâtre, dont la largeur, d'après Warlomont, atteint 7 millimètres sur le côté temporal du globe de

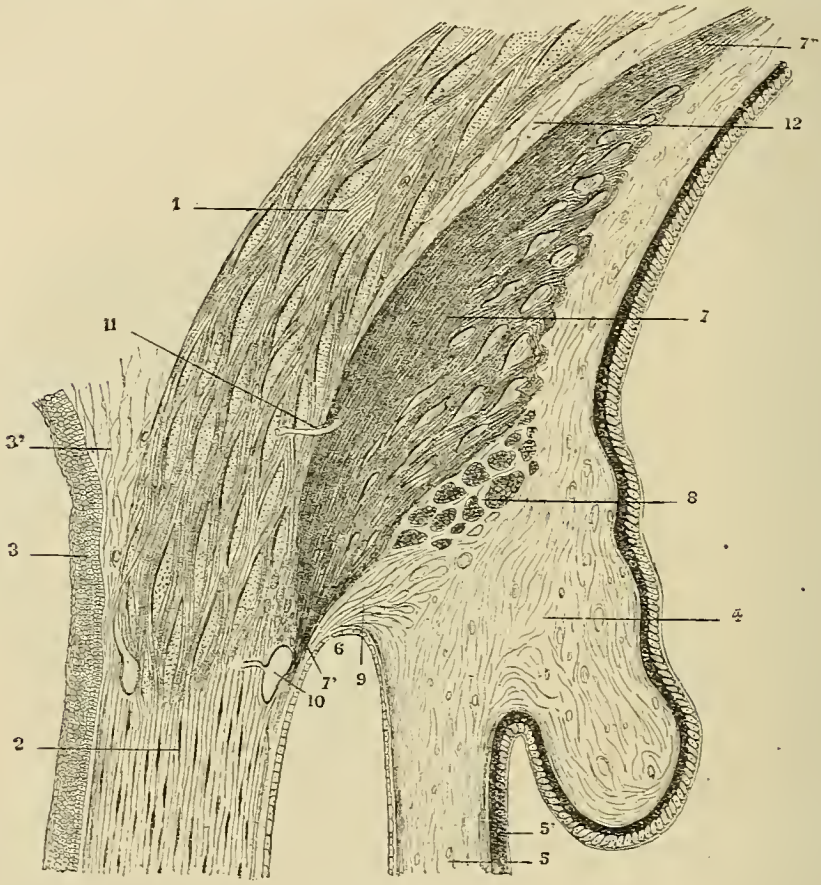

Fig. 713.
Coupe méridienne de l'œil pour montrer les deux portions du muscle ciliaire.

1, sclérotique. — 2, cornée. — 3, conjonctive, avec 3', le tissu sous-conjonctival. — 4, procès ciliaires. — 5, iris, avec 5', son revêtement pigmentaire. — 6, angle irido-cornéen. — 7, portion radiée du muscle ciliaire, avec : 7' son tendon antérieur ; 7", son tendon postérieur. — 8, portion circulaire du muscle ciliaire. — 9, ligament pectiné et espaces de Fontana. — 10, canal de Schlemm. — 11, une veine ciliaire antérieure traversant la sclérotique. — 12, espace lymphatique supra-choroïdien.

l'œil, 6 millimètres seulement sur le côté nasal. Son épaisseur augmente considérablement d'arrière en avant : elle mesure 0.2 de millimètre environ à sa partie postérieure, tandis qu'elle atteint au voisinage de l'iris 0.6 et 0.8 de millimètre. Le muscle ciliaire nous apparaît, par conséquent, sur des coupes méridiennes de l'œil (fig. 713), sous l'aspect d'un triangle dont le sommet répond à l'ora serrata et dont la base regarde la pupille ou, si l'on veut, l'axe antéro-postérieur de l'œil.

B. Rapports. — Ainsi entendu, le muscle ciliaire nous présente deux faces, l'une antérieure, l'autre postérieure. La *face antérieure* s'applique contre la sclé-

rotique, dont elle n'est séparée que par un mince prolongement de la lamina fusca. La *face postérieure* répond aux procès ciliaires, que nous décrirons dans un instant.

C. Constitution anatomique. — Au point de vue de sa constitution anatomique, le muscle ciliaire se compose de deux ordres de fibres ; des fibres radiées et des fibres circulaires. Les unes et les autres appartiennent, chez l'homme tout au moins, à la variété des fibres lisses.

a. *Fibres radiées.* — Les fibres radiées (fig. 713, 7), encore appelées *fibres antéro-postérieures* ou *fibres méridiennes*, prennent naissance sur cet anneau (*anneau tendineux* de Döllinger) que nous avons décrit (p. 923) en arrière du canal de Schlemm et qui est une dépendance de la membrane de Descemet. Cet anneau devient ainsi, pour le muscle ciliaire, un véritable tendon annulaire. De là, les fibres méridiennes se portent en arrière, en divergeant. Dans ce trajet, elles sont d'abord nettement parallèles aux plans méridiens de l'œil. Mais, après un certain parcours elles s'infléchissent sur elles-mêmes, pour cheminer alors obliquement ou même en sens équatorial et s'anastomoser les unes avec les autres : il en résulte un plexus à mailles très irrégulières. Finalement, les fibres méridiennes du muscle ciliaire se terminent, les superficielles dans le stroma choroïdien, les profondes dans le tissu conjonctif des procès ciliaires.

b. *Fibres circulaires.* — Les fibres circulaires (fig. 713, 8), que l'on désigne encore sous le nom de *fibres orbiculaires*, *fibres annulaires*, *fibres équatoriales*, occupent la partie postéro-interne du muscle ciliaire. Elles se présentent, sur les coupes méridiennes, sous la forme de deux ou trois gros faisceaux, irrégulièrement arrondis et séparés les uns des autres par une couche fort épaisse de tissu conjonctif. Leur ensemble constitue un véritable muscle annulaire, parallèle à la grande circonférence de l'iris. Nous l'appellerons du nom de l'anatomiste français qui l'a découvert en 1856, le *muscle de Rouget*. Les anatomistes allemands lui donnent le nom de *muscle de Müller*, bien que Müller ne l'ait décrit qu'en 1857, un an après Rouget.

D. Nature des fibres constitutives du muscle ciliaire. — Considérées isolément, les fibres constituantes du muscle ciliaire, qu'elles appartiennent à la portion radiée ou à la portion circulaire, sont des fibres lisses, mesurant en moyenne de 50 à 75 μ de longueur sur 6 μ de largeur.

E. Développement comparatif des fibres radiées et des fibres circulaires. — Quant au développement comparatif des deux ordres de fibres, fibres radiées et fibres circulaires, il présente des variations individuelles aussi fréquentes qu'étendues. Il résulte des recherches d'Iwanoff et de Arlt, entreprises sur ce sujet : 1° que les fibres circulaires sont peu nombreuses ou même complètement absentes chez les sujets atteints de myopie ; 2° qu'elles sont très développées, au contraire, chez certains hypermétropes; elles peuvent atteindre, dans ce dernier cas, jusqu'au tiers de la masse totale du muscle ciliaire. On admet généralement que, pour l'œil normal, les fibres radiées représentent les neuf dixièmes de la masse totale du muscle ciliaire ; les fibres circulaires n'en représenteraient par conséquent qu'un dixième.

2° Procès ciliaires. — On donne le nom de procès ciliaires à une série de replis disposés en sens méridien, qui se trouvent situés à la partie postérieure du muscle ciliaire. Pour bien les voir et pour prendre en même temps une notion exacte de

leur disposition et de leurs rapports, l'un des meilleurs procédés consiste à sectionner le globe oculaire au niveau de son équateur et à examiner l'hémisphère antérieur par sa face postérieure. On constate alors (fig. 714, 2) que les plis en question commencent un peu en avant de l'ora serrata et s'étendent de là jusqu'au cristallin, en formant autour de ce dernier organe une élégante collerette : c'est la *couronne ciliaire* ou, tout simplement, le *corps ciliaire*.

A. Forme et rapports. — Chacun des procès ciliaires a la forme d'une pyramide triangulaire de 3 à 5 millimètres de longueur, dont le sommet dirigé en arrière se confond avec la choroïde au niveau de l'ora serrata, tandis que la base, plus ou moins arrondie et plus ou moins renflée, remplit l'espace qui sépare la face postérieure de l'iris de la face antérieure du cristallin (*chambre postérieure de l'œil*).

Des trois faces que présente chacun des procès ciliaires, l'une, dirigée en avant, est en rapport avec la face postérieure du muscle ciliaire; les deux autres, latérales, répondent aux faces similaires des procès ciliaires voisins, mais sans entrer en contact avec elles. Tous les procès ciliaires sont en effet séparés de leurs voisins par des sillons plus ou moins profonds, qui se dirigent comme eux en sens méridien et que l'on désigne communément sous le nom de *vallées ciliaires*. Dans ces vallées ciliaires s'insinuent les replis de la zone de Zinn, qui, comme nous le verrons plus loin (voy. *Corps vitré*), séparent le corps ciliaire de l'humeur vitrée.

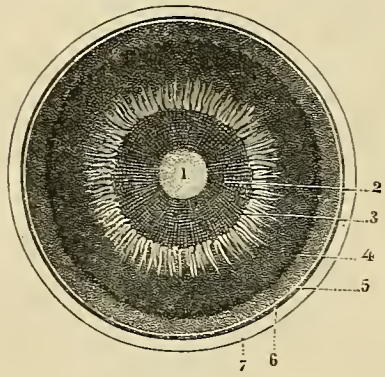

Fig. 714.

L'hémisphère antérieur de l'œil, vu par sa face postérieure (d'après Zinn).

1, cornée transparente. — 2, iris. — 3, couronne ciliaire. — 4, ora serrata. — 5, rétine. — 6, choroïde. — 7, sclérotique.

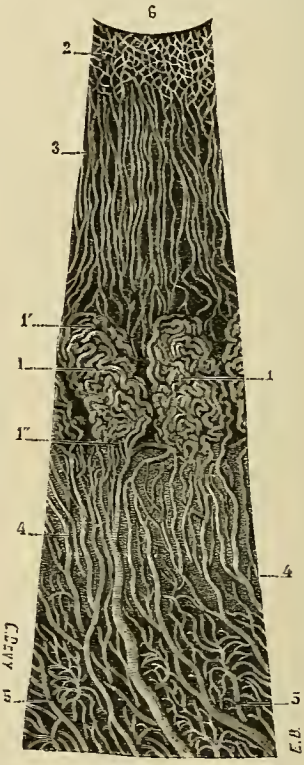

Fig. 715.

Un segment de l'iris, du corps ciliaire et de la choroïde, vu par leur face postérieure.

1, 1, procès ciliaires, avec : 1', leur base; 1", leur sommet. — 2, petit cercle de l'iris. — 3, vaisseaux de l'iris cheminant en sens radiaire. — 4, veines efférentes des procès ciliaires, au niveau de l'ora serrata. — 5, veines et tourbillons secondaires de la choroïde, allant former les vasa vorticosa. — 6, orifice pupillaire.

B. Volume et nombre. — Les procès ciliaires varient légèrement, quant à leur longueur et à leur volume. Leur nombre, au contraire, présente une constance

remarquable : on en compte, chez l'homme 70, très rarement un de plus ou un de moins (Nuel).

C. Constitution anatomique. — Envisagés au point de vue de leur structure, les procès ciliaires sont essentiellement constitués par des paquets de vaisseaux qui s'anastomosent et se ramifient jusqu'à production de capillaires (fig. 715,1). Les veines prédominent de beaucoup sur les artères et se caractérisent par une disposition fortement flexueuse. Le tout est plongé dans une trame conjonctive où l'on distingue, au milieu d'une grande quantité de substance amorphe, des cellules étoilées plus ou moins chargées de pigment. Les procès ciliaires sont revêtus, en arrière, par un prolongement de la lame vitrée de la choroïde et par une couche régulière de cellules épithéliales pigmentées qui dépendent de la rétine (voy. *Portion ciliaire de la rétine*).

Accommodation. — L'œil est comparable à l'appareil de physique appelé chambre obscure. L'iris, avec son orifice central, est un diaphragme, réglant suivant les besoins la quantité de lumière qui pénètre dans l'appareil. La rétine est un écran sensibilisé sur lequel vient se former l'image des objets extérieurs. Le cristallin enfin est une lentille biconvexe, qui fait converger les rayons émanés de chaque point de l'objet sur un point défini de l'écran de manière à former sur celui-ci une image réelle et renversée, d'après les lois de la réfraction dans les ménisques convergents.

Dans l'appareil physique qui nous sert de comparaison, la position respective de la lentille et de l'écran étant une fois réglée et fixe, l'objet doit être à une distance également déterminée de la lentille pour que l'image soit nette sur l'écran. Plus loin ou plus près, les rayons lumineux émanant de sa surface auraient, après leur réfraction dans la lentille, leur point de convergence en deçà ou au delà de l'écran et l'image serait alors diffuse.

Or, il n'en est pas de même pour l'œil humain. Nous apercevons en effet d'une façon également distincte tous les objets éclairés, quelle que soit leur situation dans l'espace, depuis l'infini jusqu'à une distance de quelques centimètres au-devant de la cornée. L'appareil biologique a donc sur l'appareil physique cette grande supériorité de ne pas être fixe, mais de se modifier suivant les besoins et de se disposer toujours d'une façon telle que les objets, quelle que soit leur distance, viennent toujours former leur image sur la rétine. Cette fonction remarquable, que possède l'œil, de *s'accommoder* ainsi à toutes les distances a reçu le nom d'*accommodation*. Elle réside, comme l'a démontré Helmholtz, dans le cristallin qui, sans se déplacer, modifie ses deux courbures, l'antérieure principalement : c'est ainsi que, lorsqu'on fixe un objet rapproché, le cristallin bombe en avant, pendant que son diamètre équatorial diminue ; inversement, quand on porte le regard sur un objet éloigné, le cristallin s'aplatit, pendant que le diamètre équatorial augmente. L'expérience bien connue des *images de Purkinje* (voy. les *Traités de physiologie*) nous démontre ce double fait d'une façon aussi élégante que précise.

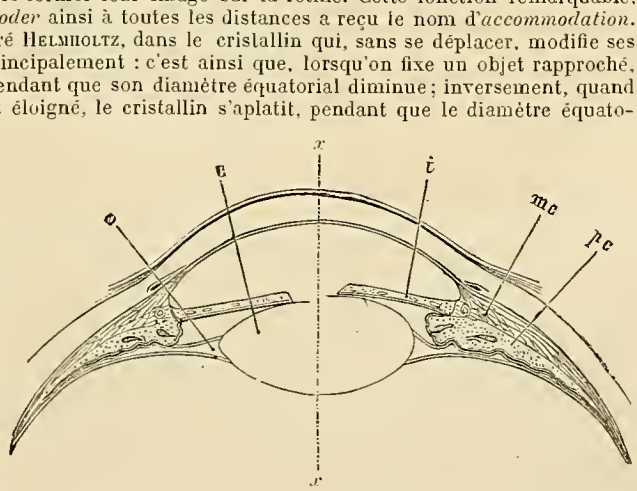

Fig. 716.

Mécanisme de l'accommodation oculaire. Dans la moitié gauche de la figure, le cristallin aplati est accommodé pour la vision des objets éloignés. Dans la moitié droite, le cristallin, par suite de la contraction du muscle ciliaire et du relâchement de la zonula, bombe fortement en avant en repoussant l'iris : il est accommodé pour la vision des objets rapprochés.

m c, muscle ciliaire. — *p c*, procès ciliaires. — *i*, iris. — *c*, cristallin. — *z*, zonula. *x.x.* axe antéro-postérieur.

Ces changements de courbure du cristallin dans l'accommodation sont passifs, en ce qui concerne la lentille elle-même qui, ne possédant pas de fibres musculaires, ne présente aucun mouvement qui lui appartienne en propre. L'agent direct, l'agent immédiat de la déformation cristallinienne est le muscle ciliaire et en particulier sa portion radiée. A l'état de repos du muscle, le cristallin est soumis à l'action d'une membrane annulaire que nous étudierons plus tard, la *zonula*, laquelle en s'insérant sur l'équateur, attire cet équateur dans un sens excentrique et aplatit par conséquent la lentille. Lorsque le muscle ciliaire se contracte, ses fibres radiées, prenant leur point fixe au niveau de l'angle irido-cornéen, por-

tent en avant le bord antérieur de la choroïde et, du même coup, relâchent la zonula qui adhère intimement à ce bord. Comme conséquence de ce relâchement, le cristallin, qui n'est plus soumis maintenant à l'influence de la zonula, revient en vertu de son élasticité à ce que j'appellerai sa *position de repos*, sa *configuration propre :* son diamètre équatorial diminue, en même temps que son diamètre antéro-postérieur augmente, entraînant nécessairement le bombement de ses faces (voy. fig. 716).

Le muscle ciliaire devient aussi le *muscle de l'accommodation*, le *muscle accommodateur*. Ce muscle est sous la dépendance d'un centre ganglionnaire, le *plexus ciliaire* (p. 945), dans lequel viennent se terminer deux ordres de fibres motrices : des fibres du moteur oculaire commun et des fibres du grand sympathique. — Les premières, celles qui émanent du moteur oculaire commun, agissent à la manière d'un nerf moteur ordinaire. Leur excitation fait contracter le muscle ciliaire et détermine, comme une conséquence de cette contraction, le relâchement de la zonula et le bombement du cristallin. — Les autres, celles qui proviennent du sympathique, agissent aussi sur le cristallin, mais par un mécanisme tout différent. A ce sujet, Morat et Doyon (*C. R. Acad. des Sc.*, 1891) ont établi par des expériences sur le chat, le chien et le lapin : 1° que la section du sympathique amène une exagération légère de la courbure du cristallin; 2° que son excitation, au contraire, détermine une diminution de cette courbure, un aplatissement de la lentille par conséquent. Comme il n'existe pas dans l'œil d'appareil anatomique permettant d'expliquer ce double phénomène par une contraction musculaire, Morat et Doyon admettent que le sympathique se comporte ici comme un nerf d'arrêt et agit par un phénomène d'inhibition sur le plexus ciliaire.

Quoi qu'il en soit de l'explication, il est de fait que le moteur oculaire commun et le grand sympathique, en ce qui concerne l'accommodation, sont réciproquement antagonistes : l'un fait bomber le cristallin, l'autre l'aplatit. Le premier est le *nerf accommodateur pour la vision des objets rapprochés ;* le second, le *nerf accommodateur pour les objets éloignés*.

C. — Iris

L'iris est le segment le plus antérieur de la tunique vasculaire de l'œil. Placé de champ en avant du cristallin, de forme régulièrement circulaire et percé à son centre d'un orifice également circulaire, la pupille, il représente exactement un de ces diaphragmes que l'on emploie dans les instruments d'optique. Comme la choroïde, l'iris est d'une consistance faible. Il mesure de 12 à 13 millimètres et présente une épaisseur moyenne de $0^{mm},3$,

1° Conformation extérieure et rapports. — On considère à l'iris deux faces, l'une antérieure, l'autre postérieure, et deux circonférences que l'on distingue en grande et petite :

A. Face antérieure. — La face antérieure, légèrement convexe, limite en arrière la chambre antérieure de l'œil et répond, par conséquent, à l'humeur aqueuse. Elle est diversement colorée suivant les sujets. Mais sa coloration est généralement en harmonie avec celle des cheveux : c'est ainsi que les iris d'une teinte claire s'observent chez les sujets à cheveux blonds ; les iris d'une teinte foncée caractérisent, au contraire, les sujets à cheveux bruns ou noirs. Chacun sait que, chez les albinos, l'iris nous présente une coloration rouge diffuse.

Topinard admet cinq tons fondamentaux pour désigner la coloration des yeux : *noir*, *foncé*, *marron*, *gris* et *bleu*. Voici, sur 100 sujets, la répartition de ces différents tons pour trois pays qui correspondent aux trois principales latitudes d'Europe :

	Scandinavie (lat. septentrionale)	France (lat. moyenne)	Espagne (lat. méridionale)
Yeux noirs	2,1	4,5	21,5
Yeux foncés	6	14,1	19,7
Yeux marrons	6,3	10,7	16,4
Yeux gris	17,2	26,2	18,5
Yeux bleus	68,4	44,5	23,9
	100,0	100,0	100,0

On voit par ce tableau que les nuances foncées augmentent en passant des latitudes septentrionales aux latitudes méridionales ; qu'au contraire les nuances claires, relativement rares chez les peuples méridionaux, atteignent leur maximum chez les peuples du Nord. En France, les yeux bleus se présentent avec une proportion de 44,5 p. 100, les yeux franchement noirs avec une proportion de 4,5 p. 100 seulement.

Quel que soit le ton fondamental de l'iris, la coloration de la face antérieure de cette membrane n'est jamais uniforme, mais forme deux zones concentriques ordinairement très distinctes ; l'une, plus petite, large de 1 ou 2 millimètres, entoure la pupille, c'est l'*anneau coloré interne* ; l'autre, plus grande, large de

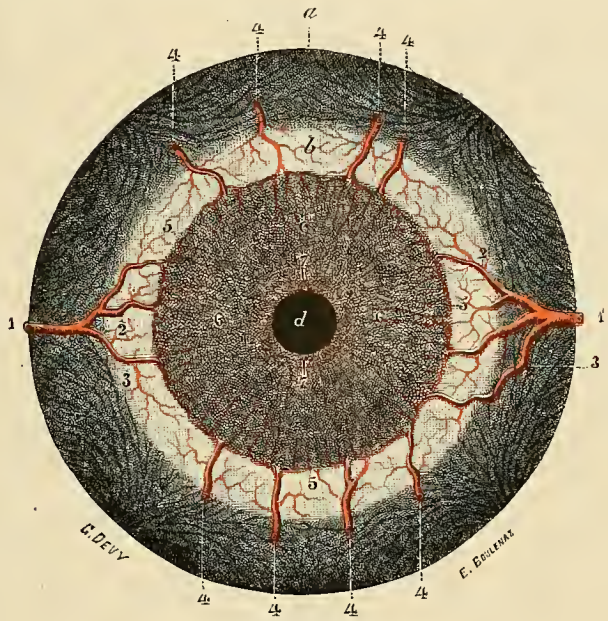

Fig. 717.

L'iris, vu par sa face antérieure avec son grand cercle artériel et son petit cercle artériel.

a, choroïde. — *b*, muscle ciliaire. — *c*, iris. — *d*, pupille.
1, et 1', les deux artères ciliaires longues, avec : 2, leur branche de bifurcation ascendante ; 3, leur branche de bifurcation descendante. — 4, 4, 4, artères ciliaires antérieures. — 5, grand cercle artériel de l'iris. — 6, 6, ses branches iriennes cheminant en sens radiaire. — 7, petit cercle artériel de l'iris, disposé tout autour de la papille.

3 ou 4 millimètres, est placée tout autour de cette dernière dans la région de la grande circonférence de l'iris, c'est l'*anneau coloré externe*. On rencontre en outre çà et là, même sur des iris normaux, quelques taches irrégulières brunes ou noires, tranchant nettement sur la coloration des parties voisines ; elles sont dues à des dépôts accidentels de pigment. Quand ces taches sont nombreuses et répandues sur toute la surface de l'iris, cette membrane prend comme un aspect tigré.

La face antérieure de l'iris est parcourue par des stries, plus ou moins visibles suivant les sujets, lesquelles partent de la petite circonférence et se portent vers la grande circonférence à la manière de rayons. Ces stries répondent aux vaisseaux de l'iris. Comme on le conçoit sans peine, elles sont rectilignes quand la pupille est rétrécie et que la membrane irienne présente son plus grand développement ; elles sont plus ou moins flexueuses, au contraire, quand la pupille est dilatée et l'iris fortement réduit en surface.

B. Face postérieure. — La face postérieure de l'iris, légèrement concave, présente chez tous les sujets, les albinos exceptés, une coloration noir foncé. Elle répond par sa partie centrale à la face antérieure du cristallin. Par sa partie excentrique, elle est contiguë aux procès ciliaires, auxquels l'unissent quelques vaisseaux : ces procès ciliaires déterminent sur elle des sillons d'empreinte plus ou moins marqués.

C. Grande circonférence. — La grande circonférence de l'iris répond à la zone ciliaire et à la ligne de jonction de la sclérotique avec la cornée (*ligne sclérocornéenne*). Elle est maintenue en position : 1° par la continuité de son tissu conjonctif avec celui qui entre dans la constitution du muscle ciliaire ; 2° par les nombreux vaisseaux qui, de la face postérieure du muscle ciliaire, pénètrent dans le tissu propre de l'iris ; 3° enfin, par les prolongements du ligament pectiné de Hueck (p. 923), qui se portent de l'anneau tendineux de Döllinger, sur la face antérieure de l'iris.

D. Petite circonférence. — La petite circonférence, encore appelée bord pupillaire, circonscrit un orifice arrondi, la *pupille* (fig. 717, *d*). Cette petite circonférence est représentée par un fort liséré de coloration noirâtre qui est particulièrement visible sur des yeux atteints de cataracte.

L'orifice pupillaire, essentiellement mobile, a pour destination de doser pour ainsi dire, suivant les circonstances, la quantité de rayons lumineux qui pénètrent dans l'œil. C'est ainsi qu'il se rétrécit sous l'influence d'une vive lumière, qu'il s'élargit au contraire dans un milieu faiblement éclairé, ne laissant jamais arriver à la rétine que la quantité de lumière nécessaire pour la production d'une impression normale. A l'état de dilatation moyenne, la pupille mesure 3 ou 4 millimètres de diamètre.

Il est à remarquer que la pupille n'occupe pas toujours exactement le centre de l'iris : sur 161 individus examinés par Foucher, elle a été trouvée centrale sur 98, portée en dedans sur 12, portée en haut sur 15, en haut et en dedans sur 31, en haut et en dehors sur 5.

De plus, la pupille n'est pas toujours exactement circulaire : sur 154 sujets examinés par le même observateur, elle ne présentait cette disposition que sur 120 ; sur tous les autres, elle était plus ou moins elliptique, à grand diamètre transversal sur 6, à grand diamètre vertical sur 6, à grand diamètre oblique externe sur 14, à grand diamètre oblique interne sur 8.

Membrane pupillaire. — Pendant la plus grande partie de la vie fœtale, la pupille est fermée par une membrane circulaire, mince et transparente, qui se continue par sa circonférence avec la petite circonférence de l'iris : c'est la *membrane pupillaire* ou *membrane de Wachendorf*, du nom de l'anatomiste qui, le premier, l'a bien décrite en 1738.

La membrane pupillaire est parcourue par de nombreux vaisseaux, lesquels viennent de deux sources : les uns, situés sur le prolongement de ceux de l'iris, appartiennent manifestement à la tunique vasculaire de l'œil ; les autres abordent la membrane par sa face postérieure et proviennent du réseau vasculaire qui entoure le cristallin pendant la période fœtale (voy. *Cristallin*).

Ces vaisseaux, cheminant en sens radiaire, se dirigent vers le centre de la membrane pupillaire. Au moment de l'atteindre, ils s'infléchissent sur eux-mêmes et se terminent en formant des anses, dont la concavité regarde la grande circonférence de l'iris. Il existe donc toujours, à la partie centrale de la membrane pupillaire, un petit espace qui se trouve dépourvu de vaisseaux et qui est justement circonscrit par ces anses terminales.

La membrane pupillaire reste entière jusqu'à la fin du septième mois de la vie fœtale. A cette époque, on la voit s'amincir à son centre et présenter même bientôt un tout petit orifice, premier rudiment de la pupille. Dans les huitième et neuvième mois, cet orifice s'agrandit graduellement par suite de la résorption progressive de la membrane de Wachendorf, laquelle a entiè-

rement disparu chez l'homme, sauf quelques cas exceptionnels, dans les derniers jours qui précèdent la naissance.

2° Structure. — L'iris est constitué par cinq couches superposées, qui sont en procédant d'avant en arrière : 1° l'épithélium antérieur ; 2° la membrane basale antérieure ; 3° le tissu propre de l'iris ; 4° la membrane basale postérieure ; 5° l'épithélium postérieur.

A. Couche épithéliale antérieure. — La couche épithéliale antérieure (fig. 719,6) est constituée par une rangée unique de cellules aplaties, à contours polygonaux, dépourvues de pigment. Elle se continue, au niveau de l'angle irido-cornéen, avec la couche épithéliale qui tapisse la face postérieure de la cornée. Fuchs en 1885 et après lui Nuel et Cornil (1890) ont décrit sur la face antérieure de l'iris des dépressions ou *cryptes*, au fond desquelles les cellules épithéliales et même la membrane basale font entièrement défaut. Il existerait donc au fond des cryptes de véritables stomates, établissant une libre communication entre les espaces lymphatiques de l'iris et la chambre antérieure. Les *stomates iriens* de Fuchs, dont on comprendra toute l'importance au point de vue de la circulation de la lymphe et de l'absorption des substances injectées dans la chambre antérieure sont arrondis ou allongés en forme de fente (fig. 718,2). Leurs dimensions sont très variables : les plus grands, d'après Nuel et Cornil, ont un dixième et même deux dixièmes de millimètre ; les plus petits mesurent de 20 μ à 8 μ seulement. De plus, l'observation démontre qu'ils ne sont pas uniformément répandus sur toute la face antérieure de l'iris : on ne les rencontre, en effet, que dans le voisinage de sa grande circonférence et sur sa portion juxta-pupillaire. Entre ces deux régions, se trouve une zone intermédiaire qui en est totalement dépourvue.

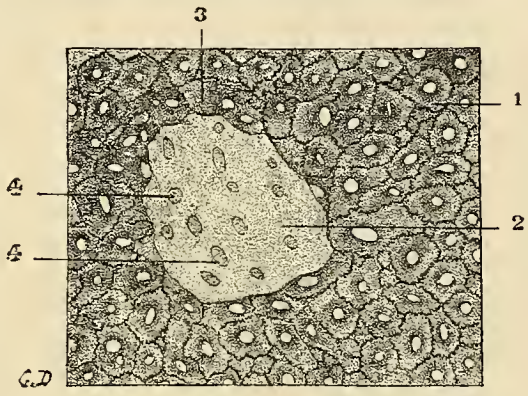

Fig. 718.
Épithélium antérieur de l'iris (d'après Nuel et Cornil).
1, cellules épithéliales avec leurs noyaux. — 2, un stomate de Fuchs. — 3, une cellule épithéliale qui se renverse vers le stomate. — 4, 4, noyaux apparaissant dans le fond du stomate.

B. Membrane basale antérieure. — La membrane basale antérieure (fig. 719,7) est située immédiatement en arrière de l'épithélium, où elle se présente sous la forme d'une lame hyaline excessivement mince et sans structure apparente. Comme la couche épithéliale, elle se continue, au niveau de l'angle irido-cornéen, avec la lame élastique postérieure de la cornée ou membrane de Descemet.

C. Tissu propre de l'iris. — Le tissu propre de l'iris (fig. 719,8) est essentiellement formé par des fibres musculaires lisses et par des vaisseaux baignant dans un stroma conjonctif :

a. *Fibres musculaires lisses.* — Les fibres musculaires se disposent en cercle autour de la pupille. Elles forment ainsi, tout autour de cet orifice, une espèce d'anneau aplati, de 1 millimètre à $1^{mm},3$ de largeur. Son épaisseur mesure $0^{mm},1$ au niveau du bord pupillaire, $0^{mm},25$ au niveau du bord opposé. Quand elles se

contractent, les fibres iriennes rétrécissent la pupille et constituent pour cet orifice un véritable sphincter, le *sphincter pupillaire.*

Indépendamment de ces fibres circulaires, sur l'existence desquelles l'accord est complet, un grand nombre d'anatomistes, parmi lesquels il convient de citer Henle Kölliker, Iwanoff, Merkel, ont décrit dans l'iris des fibres radiées, qui s'étendraient à la manière de rayons de la grande circonférence à la petite. Pour Iwanoff, qui nous a donné de ces fibres une description fort détaillée, elles prendraient naissance, tout autour de la pupille, dans un plexus fort irrégulier, dont les travées seraient situées, en partie dans l'épaisseur même des fibres circulaires, en partie en arrière d'elles, immédiatement en avant de la membrane basale postérieure. Puis, arrivées au voisinage de la grande circonférence, elles s'enchevêtreraient de nouveau en décrivant des anses à concavité dirigée vers la pupille et, finalement, viendraient s'insérer soit sur l'anneau tendineux de Döllinger, soit sur le ligament pectiné de Hueck, qui, comme on le sait (p. 923), prolonge cet anneau du côté de l'iris.

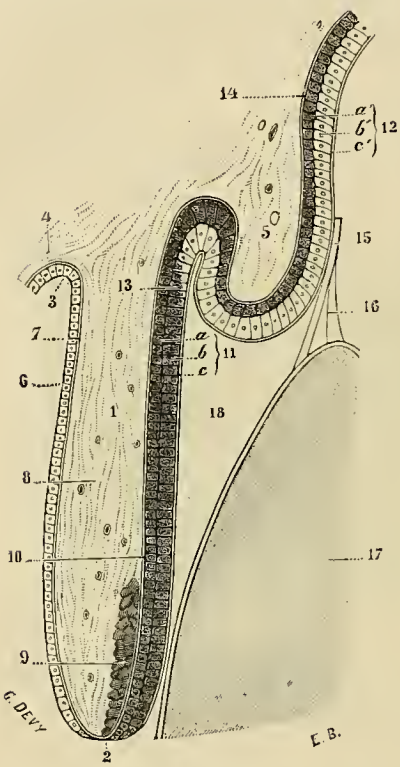

Fig. 719.

Coupe méridienne de l'iris et d'un procès ciliaire (*demi-schématique*).

1, iris. — 2, son bord pupillaire, — 3, angle irido-cornéen. — 4, ligament pectiné de Hueck. — 5, un procès ciliaire. — 6, couche épithéliale antérieure de l'iris. — 7, membrane basale antérieure. — 8, stroma irien, avec 9, faisceaux du sphincter pupillaire coupés en travers. — 10, membrane basale postérieure ou membrane de Bruch. — 11, couche épithéliale postérieure (portion irienne de la rétine), avec : *a*, sa couche épithéliale antérieure ; *b*, sa couche épithéliale postérieure ; *c*, la limitante interne. — 12, portion ciliaire de la rétine, avec : *a'*, pigment rétinien ; *b'*, couche de cellules cylindriques ; *c'*, limitante interne. — 13, point où les cellules de la couche *a'* se chargent de pigment. — 14, lame vitrée de la choroïde. — 15, zonula. — 16, canal de Petit. — 17, cristallin. — 18, chambre postérieure.

Au point de vue physiologique, ces fibres radiées, prenant leur point fixe du côté de la grande circonférence de l'iris, rapprocheraient de cette dernière la petite circonférence. Elles dilateraient ainsi l'orifice pupillaire et formeraient pour cet orifice un muscle antagoniste du sphincter, un véritable *muscle dilatateur de la pupille.* Malheureusement pour la théorie, les fibres radiées de l'iris, si elles existent chez quelques animaux, notamment chez le lapin et chez la loutre ne sont pas encore, chez l'homme, admises sans conteste.

La question de l'existence ou de la non-existence d'un *muscle dilatateur de la pupille* chez l'homme est certainement l'un des points les plus controversés de l'anatomie oculaire. Comme nous l'avons dit plus haut, des anatomistes éminents tels que Henle, Kölliker, Iwanoff, Luschka, Merkel admettent ce muscle et le décrivent avec beaucoup de détails. Mais leur opinion a rencontré de nombreux adversaires. Le premier en date, comme aussi le plus acharné, a été Grünhagen. Dès 1864 (in *Virchow's Archiv.*, t. XXX), cet histologiste s'élève contre la description de Henle relative au dilatateur de la pupille et, depuis cette époque, il n'a cessé de combattre les arguments et les faits qui ont été produits en faveur de son existence. Pour lui, les fibres radiées qui ont été vues en avant de la couche épithéliale postérieure de l'iris ne seraient pas des fibres musculaires, mais bien des fibrilles élastiques provenant de la membrane basale postérieure, laquelle aurait été artificiellement dissociée. Du reste, les noyaux caractéristiques des cellules musculaires feraient défaut sur ces fibres et ceux qu'on a décrits comme ayant cette signification appartiendraient réellement à la couche des cellules pigmentaires qui revêt la face postérieure de l'iris.

De 1885 à 1888, la littérature médicale relative à cette question s'est enrichie de trois mémoires, dus à Boé, à Koganeï et à Retterer. Tous les trois sont entièrement favorables aux conclusions de Grünhagen. C'est ainsi que Boé (*Arch. d'Ophtalmol.*, 1885), qui a écrit son mémoire sous les yeux du professeur Schwalbe, rejette complètement le muscle dilatateur de Henle, les noyaux qu'on avait pris pour des noyaux de fibres musculaires appartenant manifestement aux cellules pigmentaires de l'iris (fig. 720). Koganeï (*Arch. f. mikr. Anat.*, 1885), qui a étudié comparativement l'iris de l'homme et celui de trente vertébrés différents, résout comme suit la question du dilatateur : ce muscle n'existe pas chez l'homme, le gorille, l'orang, le chien, le chat, le rat, le porc, le cheval, le bœuf, les reptiles et les poissons qu'il a examinés ; par contre, il y en a un, mais peu développé, chez le lapin, assez fort chez les oiseaux, plus fort encore chez la loutre. Retterer, à son tour (*Bull. Soc. de Biologie*, 1888), en est arrivé, après de longues et patientes recherches sur un grand nombre de vertébrés, à n'admettre, en fait de fibres musculaires dans le stroma irien, que celles qui forment le sphincter pupillaire. Il rejette donc formellement, comme le fait Grünhagen, l'existence d'un dilatateur et il estime que les auteurs qui décrivent dans l'iris des fibres radiées ont dû souvent prendre comme telles les éléments cellulaires des cordons nerveux, dont la direction est en sens radiaire.

La question paraissait donc définitivement jugée quand, en 1895, Gabrielides, en se débarrassant du pigment irien par la méthode de Griffith, a reconnu la nature musculaire de la couche de Henle et, de nouveau, a affirmé l'existence d'un muscle dilatateur de la pupille. Ce muscle, dit-il, composé d'une double et triple assise de cellules, part du tissu conjonctif du corps ciliaire. De là, il chemine, en diminuant d'épaisseur, vers le bord pupillaire, appliqué toujours contre l'épithélium pigmentaire. En atteignant la périphérie du sphincter, le muscle y prend une première insertion ; puis, continuant son parcours, passe derrière le sphincter et atteint le bord pupillaire. Dans son trajet, il prend quelques insertions sur le sphincter. J'ajouterai que, dans un travail récent (encore inédit), Viallefon a confirmé de tous points les conclusions de Gabrielides.

Les mouvements de l'iris, déterminant le rétrécissement ou la dilatation de la pupille, sont sous la dépendance des deux nerfs moteur oculaire commun et grand sympathique, qui envoient l'un et l'autre des rameaux au plexus ciliaire. Or, la physiologie expérimentale nous enseigne : 1° que l'excitation du moteur oculaire commun se traduit par un rétrécissement de l'orifice pupillaire : 2° que l'excitation du grand sympathique, au contraire, amène une dilatation de ce même orifice. — Avec la théorie ancienne (laquelle pourrait bien, si les recherches de Gabrielides sont confirmées, devenir la théorie nouvelle), qui admettait dans l'iris deux ordres de fibres, des fibres circulaires formant un muscle sphincter et des fibres radiées formant un dilatateur, l'explication de ces deux faits expérimentaux était des plus faciles : le moteur oculaire commun se rendait au sphincter et son excitation amenait une contraction de ce muscle et, par suite, un rétrécissement de la pupille ; d'autre part, le sympathique innervait le dilatateur et son excitation avait pour conséquence une contraction de ce muscle, entraînant à sa suite un agrandissement de l'orifice pupillaire. — Cette dernière conclusion, pour les physiologistes qui n'admettent pas l'existence d'un muscle dilatateur, est naturellement sans valeur. Pour eux, le phénomène de dilatation pupillaire qui suit l'excitation du sympathique serait attribuable à une action d'arrêt ou d'inhibition exercée par le sympathique sur le plexus ciliaire, plexus d'où émanent les nerfs destinés à l'iris.

b. *Vaisseaux de l'iris.* — Les vaisseaux iriens comprennent des artères, des veines et des lymphatiques. — Les *artères* émanent d'un cercle artériel, le *grand cercle artériel de l'iris* (voyez plus loin), qui est situé tout autour de la grande circonférence de cette membrane. Suivant dans leur trajet une direction radiaire, elles se portent vers la pupille et se résolvent autour de cet orifice en un riche plexus à mailles très étroites, le *petit cercle artériel de l'iris.* — Les *veines* suivent en sens inverse le trajet des artères et aboutissent aux veines des procès ciliaires. — Nous décrirons ultérieurement les *lymphatiques* et les *nerfs* de l'iris (voy. p. 944 et 945).

c. *Stroma conjonctif.* — Le stroma au sein duquel se trouvent les fibres musculaires et les vaisseaux que nous venons de décrire, comprend : 1° des fibres de tissu conjonctif ; 2° des fibres élastiques excessivement ténues ; 3° des cellules lymphatiques ; 4° des cellules étoilées, peu ou point pigmentées sur les yeux clairs, fortement pigmentées au contraire sur les yeux bruns ou noirs ; 5° enfin, des granulations pigmentaires libres. C'est de la proportion et probablement aussi de la nature variables de ce pigment que dépendent les teintes si variées que nous présente l'iris.

D. Membrane basale postérieure. — La membrane basale postérieure (fig. 719,10)

plus connue sous le nom de *couche de Bruch* ou *couche de Henle*, est une lame transparente, fort mince, de nature élastique, limitant en arrière le tissu propre de l'iris. Son épaisseur est de 3 à 4 μ. Vue de face, elle a un aspect vaguement fibrillaire ; mais elle ne possède ni cellules ni noyaux qui lui appartiennent en propre. La membrane basale de Bruch se continue avec la lame similaire qui tapisse la face postérieure des procès ciliaires et, par l'intermédiaire de cette dernière, avec la lame vitrée de la choroïde.

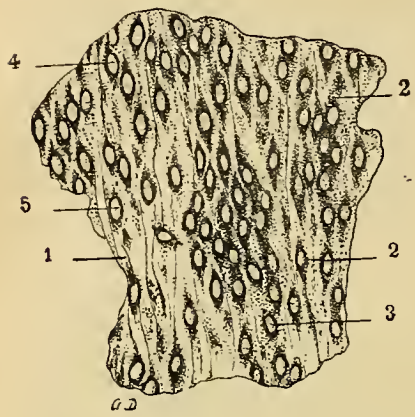

Fig. 720.

La membrane basale postérieure de l'iris, vue en arrière (d'après Koganeï).

1, membrane basale postérieure, finement striée. — 2, 2, cellules de la couche antérieure de la portion irienne de la rétine, débarrassées d'une partie de leur pigment. — 3, 4, 5, leurs noyaux allongés en sens radiaire et pris, par certains auteurs, comme les noyaux des fibres musculaires du muscle dilatateur.

E. Couche épithéliale postérieure. — Elle est formée (fig. 719, 11) par des cellules pigmentées qui se disposent en une double rangée à la face postérieure de l'iris. Cette couche, que certains auteurs désignent à tort sous le nom d'*uvée*, ne fait nullement partie de la tunique vasculaire de l'œil. Par son développement comme par ses connexions, elle appartient manifestement à la tunique nerveuse et sera décrite à propos de cette dernière membrane (voy. plus loin, *Portion irienne de la rétine*, p. 967).

D. — Vaisseaux et nerfs de la membrane irido-choroïdienne

1° Artères. — Les artères de la membrane irido-choroïdienne proviennent de trois sources différentes : des ciliaires courtes postérieures, des ciliaires longues postérieures et des ciliaires antérieures.

a. *Artères ciliaires courtes postérieures.* — Les artères ciliaires courtes postérieures (t. Ier, p. 980), en nombre indéterminé, mais toujours fort nombreuses, traversent la sclérotique sur le pourtour du nerf optique et viennent se ramifier dans la choroïde, depuis sa partie postérieure jusqu'à l'ora serrata. Elles forment, ainsi que nous l'avons vu plus haut, un plan intermédiaire à la couche des capillaires qui sont situés au-dessous d'elles et à la couche des veines qui sont plus superficiellement placées. Des rameaux anastomotiques, particulièrement bien décrits par Wolfring (*Arch. f. Ophtalmol.*, Bd. XVIII, 1872), réunissent le réseau choroïdien au niveau de la *lame criblée* de la sclérotique, d'une part avec le réseau du nerf optique, d'autre part avec le réseau de la rétine.

b. *Artères ciliaires longues postérieures.* — Les ciliaires longues postérieures (t. Ier, p. 980), au nombre de deux seulement, l'une interne ou nasale, l'autre externe ou temporale, traversent la sclérotique un peu en avant de l'orifice qui livre passage au nerf optique. Puis elles cheminent d'arrière en avant au-dessus de la choroïde, sans lui abandonner un seul rameau, et, arrivées au-devant du muscle ciliaire, se (fig. 717, 3 et 4) divisent chacune en deux branches : une branche ascendante et une branche descendante. Ces branches de bifurcation s'anastomosent deux à deux, les ascendantes en haut, les descendantes en bas, de façon à former autour de la grande circonférence de l'iris un cercle complet, c'est le *grand cercle artériel de l'iris* (fig. 117, 5).

c. *Artères ciliaires antérieures.* — Les artères ciliaires antérieures (t. Ier, p. 981), en nombre variable, proviennent des artères musculaires. Elles traversent la sclérotique dans le voisinage des muscles droits, arrivent sur le muscle

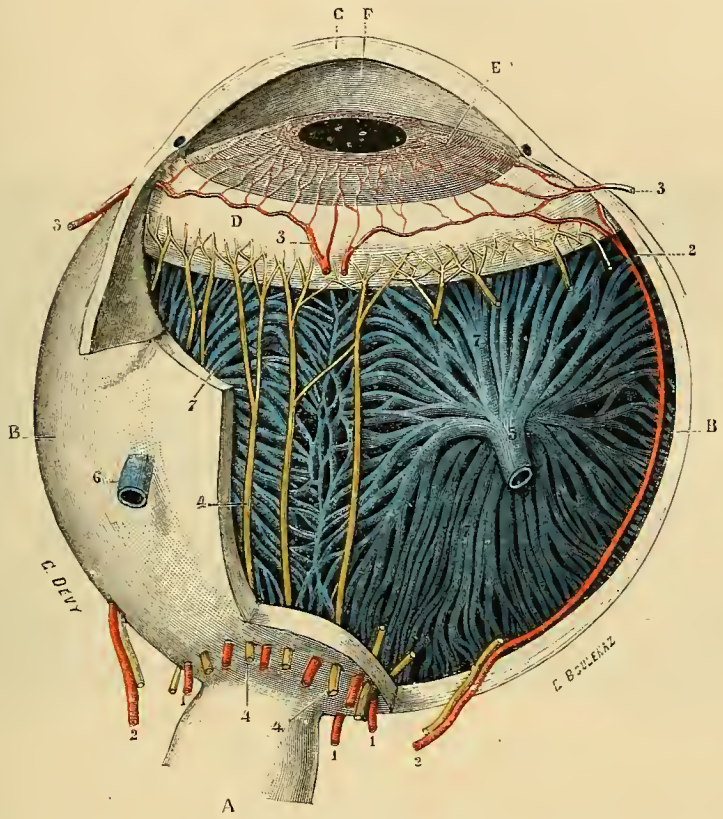

Fig. 721.

Vaisseaux et nerfs de la membrane irido-choroïdienne, vus d'en haut.

(La sclérotique et la cornée ont été réséquées dans la plus grande partie de l'hémisphère supérieur de l'œil, pour mettre à découvert la choroïde, la zone ciliaire et l'iris.)

A, nerf optique. — B, sclérotique. — B', la même, vue en coupe au niveau du méridien horizontal. — C, coupe de la cornée. — D, muscle ciliaire. — E, iris. — F, chambre antérieure de l'œil.

1, 1, artères ciliaires courtes postérieures. — 2, 2, artères ciliaires longues postérieures. — 3, 3, artères ciliaires antérieures. — 4, 4, nerfs ciliaires. — 5, grosse veine (veine vorticineuse supéro-externe), recevant les vasa vorticosa du quart supérieur et externe de la choroïde et des procès ciliaires. — 6, veine vorticineuse supéro-interne, sortant de la sclérotique. — 7, vasa vorticosa de la choroïde.

ciliaire et viennent se jeter alors dans le cercle artériel précité (fig. 717,4), prenant ainsi une large part à sa constitution.

d. *Grand cercle artériel de l'iris.* — Le grand cercle artériel de l'iris (fig. 717,5) est situé tout autour de la grande circonférence de l'iris, entre la sclérotique et le muscle ciliaire. Il est dirigé parallèlement à l'équateur de l'œil ou, autrement dit, à la ligne de jonction scléro-cornéenne. Du grand cercle artériel s'échappent, comme artères collatérales, trois ordres de rameaux, savoir : 1° des *rameaux postérieurs* ou *ciliaires*, qui se distribuent au muscle ciliaire et aux procès ciliaires ; 2° des *rameaux iriens*, qui se portent dans l'iris, en suivant une direction radiaire, se ramifient dans leur trajet à travers cette membrane et, finalement, viennent former autour de la pupille, ainsi que nous l'avons vu plus haut (p. 941), le petit *cercle artériel de l'iris* ; 3° des *rameaux choroïdiens*, généralement peu nom-

breux et très grêles qui cheminent sur la face antérieure du muscle ciliaire, en se dirigeant vers l'ora serrata, et viennent s'anastomoser à ce niveau avec l'extrémité antérieure du réseau choroïdien. De ce côté-là encore, le réseau artériel de la choroïde n'est pas complètement indépendant (voy. fig. 722).

2° Veines. — Nous les considérons successivement sur l'iris, sur le muscle ciliaire et sur la choroïde :

a. *Veines de l'iris.* — Les veines de l'iris suivent en sens inverse le trajet des artères homonymes. Arrivées à la grande circonférence de l'iris, elles s'unissent

Fig. 722.

Schéma de la circulation de l'œil, vue sur une coupe horizontale (imité de Leber).

1, artères ciliaires courtes postérieures. — 2, artères ciliaires longues postérieures. — 3, artères et veines ciliaires antérieures. — 4, vaisseaux antérieurs de la conjonctive bulbaire. — 5, ses vaisseaux postérieurs. — 6, artère et veine centrales de la rétine. — 7, vaisseaux sous-duraux du nerf optique. — 8, vaisseaux duraux du nerf optique. — 9, vasa vorticosa. — 10, artère et veine épisclérales. — 11, artère choroïdienne récurrente. — 12, capillaires de la choroïde. — 13, anastomoses des artères ciliaires courtes avec l'artère centrale de la rétine. — 14, anastomoses des vaisseaux choroïdiens avec les vaisseaux rétiniens. — 15, vaisseaux des procès ciliaires. — 16, vaisseaux de l'iris. — 17, grand cercle de l'iris. — 17', petit cercle de l'iris. — 18, canal de Schlemm.

a, nerf optique et sa gaîne. — *b*, sclérotique. — *c*, choroïde. — *d*, rétine. — *e*, iris. — *f*, procès ciliaires. — *g*, conjonctive. — *h*, cornée. — *i*, cristallin.

aux *paquets veineux des procès ciliaires* et vont, avec ces derniers, grossir le réseau veineux de la choroïde, qu'elles rejoignent au niveau de l'ora serrata.

b. *Veines du muscle ciliaire.* — Les veines du muscle ciliaire se jettent en partie dans le réseau choroïdien. En partie aussi elles traversent la sclérotique d'arrière en avant pour venir déverser leur contenu dans les veines musculaires. On donne à ce dernier groupe le nom de *veines ciliaires antérieures;* elles suivent, comme on le voit, le même trajet que les artères homonymes.

c. *Veines de la choroïde.* — Les veines choroïdiennes, plus connues sous le nom de *vasa vorticosa* (voy. p. 930) en raison de leur disposition caractéristique en tourbillon, forment ainsi que nous l'avons dit, un riche réseau situé immédiatement au-dessous de la lamina fusca. Ce réseau veineux de la choroïde aboutit à quatre canaux volumineux, deux supérieurs et deux inférieurs, qui traversent la sclérotique un peu en arrière du plan équatorial de l'œil et viennent s'ouvrir finalement, ainsi que nous l'avons déjà vu (t. Ier, p. 1094), dans les veines ophthalmiques. Il en résulte que, abstraction faite des quelques veines ciliaires antérieures

qui sont tributaires des veines musculaires, ces quatre canaux résument toute la circulation veineuse de la membrane irido-choroïdienne.

3° Lymphatiques. — La membrane irido-choroïdienne paraît dépourvue, chez l'homme tout au moins, de véritables vaisseaux lymphatiques. La lymphe y circule dans un système lacunaire qui a été particulièrement bien décrit par Schwalbe.

La lymphe de l'iris et des procès ciliaires se déverse dans la chambre antérieure à travers un système de fentes, qui existent non seulement sur le pourtour de l'iris entre les faisceaux du ligament pectiné, mais encore, comme l'a démontré Fuchs, au niveau de son bord pupillaire. De la chambre antérieure, la lymphe passe dans le canal de Schlemm et, de ce canal, dans les veines musculaires.

En ce qui concerne la choroïde, la lymphe y chemine dans des fentes lymphatiques et dans les gaines périvasculaires qui ont été signalées autour des veines par Morano et par Schwalbe. Elle aboutit tout d'abord à l'*espace supra-choroïdien* de la lamina fusca; puis, elle passe dans l'espace *supra-sclérotical* ou *espace de Tenon*, par quatre canaux qui traversent la sclérotique exactement sur les mêmes points que les vasa vorticosa signalés ci-dessus, lesquels, on le sait, amènent à la veine ophthalmique le sang veineux de la choroïde, du corps ciliaire et de l'iris.

Les véritables vaisseaux lymphatiques, avons-nous dit plus haut, n'existent pas dans la choroïde de l'homme. Mais ils se rencontrent sur les yeux pourvus d'un tapis, où ils ont été signalés en 1879 par Altmann et bien étudiés, en 1889, par Alexander. Ce dernier observateur a même pu voir, à la limite du tapis, les fentes conjonctives s'ouvrir directement dans les capillaires lymphatiques. Si les faits énoncés par Alexander étaient confirmés, il n'y aurait plus aucun doute à avoir sur les relations étroites qui existent entre les simples lacunes du tissu conjonctif et les canaux lymphatiques vrais, que caractérisent leur forme cylindrique et leur revêtement endothélial continu.

4° Nerfs. — Les rameaux nerveux destinés à la tunique vasculaire de l'œil proviennent des nerfs ciliaires, dont le plus grand nombre émanent du ganglion ophthalmique, deux ou trois seulement provenant directement du nasal (voy. p. 582). D'après les recherches déjà anciennes de Müller, contrôlées plus récemment par Jeropheef, ces nerfs, après avoir traversé la sclérotique, forment à la face externe de la choroïde un riche plexus, le *plexus choroïdien*, dont les ramuscules efférents viennent se perdre dans la tunique musculaire des vaisseaux de la choroïde. Ce plexus est remarquable par la présence d'un grand nombre de cellules ganglionnaires, disposées le long de ses travées (fig. 723).

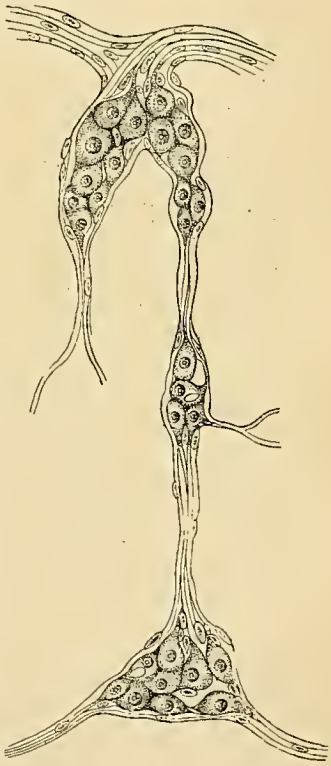

Fig. 723.
Groupe ganglionnaire du réseau nerveux de la choroïde d'un adulte (d'après Iwanoff).

Au-devant du muscle ciliaire, les nerfs précités forment un deuxième plexus, le *plexus ciliaire*, très riche, lui aussi, en cellules ganglionnaires et se terminant dans les faisceaux musculaires du muscle de Brücke.

Enfin, les nerfs ciliaires, considérablement amoindris par suite des rameaux abandonnés sur leur parcours, pénètrent dans l'iris. Après s'être divisés dicholo-

miquement dans l'épaisseur de cette membrane, ils se résolvent en un troisième plexus, le *plexus irien*, d'où l'on voit partir (Arnold et Iwanoff) trois ordres de fibres : 1° des fibres pâles, qui se portent sur la face postérieure de l'iris et dont la terminaison n'est pas encore connue ; 2° des fibres à myéline, qui se dirigent en avant et se résolvent, vers la face antérieure de l'iris, en un réseau de fibrilles excessivement ténues (*fibres sensitives*) ; 3° des fibres très fines, qui se distribuent aux fibres musculaires du sphincter (*fibres motrices*). Il existe enfin des fibrilles terminales pour les vaisseaux de l'iris ; ces *fibres nerveuses vaso-motrices*, véritables régulateurs de la circulation irienne, ont été décrites en détail, en 1878, par Meyer. Contrairement à l'opinion émise par Arnold, Meyer, n'a pu rencontrer de cellules nerveuses dans l'iris du lapin. Ses conclusions concordent en cela avec les recherches antérieures de Pause, de Formad et de Fürst, qui rejettent eux aussi l'existence de cellules ganglionnaires sur le trajet des nerfs de l'iris.

A consulter parmi les travaux récents sur la tunique vasculaire de l'œil : Pause, *Ueber die Nerven der Iris*, Arch. f. Ophthalm., 1877 ; — Formad, *The distribution of nerves in the iris*, Americ. Journ. of med. Sc., 1878 ; — Fürst, *Om nerverna i iris*, Nord. med. Arkiv., 1880 : — Meyer, *Die Nervenendigungen in der Iris*, Arch. f. mikr. Anatomie, 1879 : — Fuchs, *Zur Anatomie der Iris*, Klin. Monatsbl., 1885 : — Boé, *Quelques recherches sur la couche pigmentaire de l'iris et sur le soi-disant muscle dilatateur de la pupille*, Arch. d'Ophthalm., 1885 ; — Koganeï, *Untersuch. über den Bau der Iris des Menschen u. der Wirbelthiere*, Arch. f. mikr. Anat., 1885 : — Dastojewski, *Ueber d. Bau des Carpus ciliare u. der Iris von Säugethieren*, Arch. f. mikr. Anat., XXVIII, 1886 : — Dogiel, *Neue Untersuch. ü. d. pupillenerweiternden Muskeln*, etc., Arch. f. mikr. Anat., XXVII, 1886 : — Ewing, *Ueber ein Bauverhältniss des Irisumfanges beim Menschen*, Arch. f. Ophthalm., Bd. XXXIV, 1888 ; — Hache, *Sur la structure de la choroïde*, etc., C. R. Acad. des Sciences, 1887 : — Würdinger, *Ueber die vergl. Anatomie des Ciliarmuskel*, Zeitschr. f. vergl. Augenheilk., IV, 1887 : — Leydig, *Pigment der Hautdecke u. der Iris*, Verhandl. d. phys. medicin. Gesellsch. z. Wurzburg, 1888 : — Retterer, *Note sur la structure de l'iris chez les mammifères*, Bull. Soc. de biologie, 1888 : — Grünhagen, *Ueber die Muskulatur u. die Bruch'sche Membran der Iris*, Anat. Anz., III, 1888 : — Lang, *The ciliary processes and the suspensory ligament*, Ophth. Review, décembre 1888 : — Czermak, *Beitrag zur kenntniss der sog. cilioretinalen gefässe*, Wiener Klin. Wochenschr., 1888 : — Alexander, *Ueber die Lymphcapillären der Choroïdea*, Arch. f. Anat. u. Phys., 1889 : — Rumschewitsch, *Ueber die Anastomosen der hinteren Ciliargefässe mit denen des Opticus und der Retina*, Klinische Monatsblätter f. Augenheilk, 1889 : — Alexander, *Ueber die Lymphcapillüre der Choroidea*, Arch. f. Anat. u. Physiol., 1889 ; — Nuel et Cornil, *Endothélium de la chambre antérieure de l'œil*, Arch. d'Ophthalm., 1890, p. 409 ; — Nicati, *La glande de l'humeur aqueuse*, Arch. d'Ophthalm., 1890, p. 281 : — Boucheron, *Nerfs de l'hémisphère antérieur de l'œil*, Bull. Soc. de biol., 1891 : — Hocquard, *Recherches sur l'Anat. et la phys. de l'appareil accommodateur*, Paris, 1891 ; — Morat et Doyon, *Le grand sympathique nerf de l'accommodation pour la vision des objets éloignés*, C. R. Acad. des Sciences, 1891 ; — Doyon, même sujet, Th. Lyon, 1891 ; — Langer, *Beitrag z. normalen Anatomie des menschl. Auges*, Sitz. d. k. d. Wiss. Wien, 1890 ; — Marian, *Versuche über die Lymphwege des Auges*, Arch. f. Anat. u. Physiol., 1890 : — Collins, *The glands of the ciliary body in the human eye*, Transact. of the ophthalmol. Society of the United Kingdom, London, 1890-91 ; — Rieke, *Ueber Formen u. Entwickl. der Pigmentzellen der Choroïdea*, Arch. f. Ophth., XXVII, 1891 : — Nuel, *De la vascularisation de la choroïde et de la nutrition de la rétine*, Arch. d'Opht., 1892 : — Kirschbaumer, *Ueber Altersveränderungen der Uvea*, Arch. f. Ophth., XXXVIII, 1892 ; — Retzius, *Zur Kenntniss vom Bau der Iris*, Unters., Bd. V, 1893 ; — Arnstein u. Agabow, *Die Innervation des Celiarkörpers*, Anat. Anz., 1893 : — Griffith, *Criticism concerning recent views as to secretory function of the ciliary body*, Ophth. Rev., 1894 : — Tscherning, *Étude sur le mécanisme de l'accommodation*, Arch. de Physiol., 1894 : — Sattler, *Rech. sur l'accommodation par les muscles extrinsèques*, Græfe's Arch., t. XL, 1895 : — Bietti, *Sulla distribuzione e terminazione delle fibre nervose nella coroïdea*, Ann. di ottalm., 1895 : — Gabrielidès, *Rech. sur l'embryogénie et l'anatomie comparée de l'angle de la chambre antérieure chez le poulet et chez l'homme, muscle dilatateur de la pupille*, Th. Paris, 1895.

§ III. — Tunique nerveuse de l'œil

La tunique interne de l'œil est une membrane nerveuse, la rétine. Elle s'applique régulièrement contre la tunique précédente et s'étend en réalité depuis le nerf optique, dont elle n'est que l'épanouissement, jusqu'à l'orifice pupillaire. Mais,

dans ce long trajet, la membrane nerveuse de l'œil est loin d'être partout uniforme : elle subit dans sa texture, au niveau de l'ora serrata, des modifications profondes qui nous permettent de la partager en deux moitiés tout à fait dissemblables. En effet, tandis que la moitié postérieure présente les caractères d'un organe complètement développé, la moitié antérieure est restée à l'état embryonnaire, et il faut les avoir suivies l'une et l'autre dans leurs diverses phases embryogéniques pour savoir que celle-ci est véritablement le prolongement de celle-là.

La moitié antérieure de la membrane nerveuse, à son tour, présente une structure un peu différente suivant qu'on la considère sur la zone ciliaire ou sur l'iris.

Nous pouvons donc, au point de vue descriptif, diviser la tunique nerveuse de l'œil en trois portions, qui correspondent chacune aux trois portions déjà étudiées de la tunique vasculaire, savoir :

1° Une portion postérieure répondant à la choroïde, c'est la *portion choroïdienne de la rétine* ou *rétine proprement dite :*

2° Une portion moyenne répondant à la zone ciliaire, c'est la *portion ciliaire de la rétine ;*

3° Une portion antérieure répondant à l'iris, c'est la *portion irienne de la rétine.*

A. — Rétine proprement dite

La rétine proprement dite s'étend du nerf optique à l'ora serrata, ligne festonnée située un peu en avant de l'équateur de l'œil, qui sépare, ainsi que nous l'avons déjà vu, la choroïde proprement dite de la zone ciliaire. Son épaisseur mesure $0^{mm},4$ en arrière. De là, elle va en diminuant insensiblement, descend à $0^{mm},2$ à sa partie moyenne et ne présente plus dans le voisinage de l'ora serrata que $0^{mm},1$. Abstraction faite de sa couche la plus externe qui est formée par des cellules pigmentaires et qui présente une belle coloration noire, la rétine à l'état physiologique est parfaitement transparente dans toute son étendue et dans toute son épaisseur. Incolore quand elle est éclairée, elle présente, sur des yeux maintenus dans l'obscurité, une coloration rougeâtre (Boll, Kühne), due à un pigment de même couleur, le *pourpre rétinien*, le *pourpre visuel* ou *rhodopsine*, qui se trouve dans les segments externes des bâtonnets. Après la mort, la rétine revêt une teinte opaline ou même légèrement grisâtre et s'altère très rapidement. Elle est, du reste, d'une consistance très délicate et se déchire à la moindre traction.

1° Conformation extérieure et rapport. — La rétine, comme la choroïde qui est placée en dehors d'elle, représente un segment de sphère creuse. Nous pouvons donc lui considérer, comme à la choroïde : 1° deux surfaces, qui se distinguent en extérieure et intérieure ; 2° un bord ou circonférence, qui est dirigée en avant.

A. Surface extérieure. — La surface extérieure, convexe, répond à la lame vitrée de la choroïde, mais sans lui adhérer. Les deux membranes sont simplement accolées l'une à l'autre ; il n'existe entre elles aucune trace d'un tissu connectif quelconque.

B. Surface intérieure. — La surface intérieure, concave, enveloppe le corps vitré, sur lequel elle se moule, mais avec lequel il ne présente non plus aucune adhérence. Cette face, régulière et parfaitement unie dans la plus grande partie de son étendue, nous présente, à sa partie postérieure, deux régions spéciales, mor-

phologiquement et physiologiquement très importantes : c'est la papille optique et la tache jaune.

a. *Papille optique.* — La papille optique (fig. 724, 2) répond au point où le nerf optique se continue avec la rétine : c'est le lieu d'épanouissement du nerf optique. Elle revêt l'aspect d'un petit disque de coloration blanchâtre, arrondi ou légèrement ovalaire, situé à 3 millimètres en dedans et à 1 millimètre au-dessous du pôle postérieur de l'œil. Elle mesure, chez l'adulte, de 1mm,5 à 1mm,8 de diamètre. Sa coloration blanchâtre est due vraisemblablement à la myéline que possèdent encore les fibres constitutives du nerf optique au moment où elles s'engagent dans les pertuis de la lamina cribrosa (voy. p. 915). La région de la papille n'est nullement saillante comme le laisserait supposer le mot de *papille*, qu'on emploie pour la désigner. A l'état normal, elle est plane et située exactement sur le même plan que la rétine, dont elle fait partie. Elle présente même, à son centre, une légère dépression en entonnoir : c'est l'*excavation centrale* ou *excavation physiologique de la papille*. Le mot de *cupule optique* lui conviendrait donc bien mieux que celui de papille. Mais l'usage a universellement consacré la dénomination de papille optique et longtemps encore nous devrons nous incliner devant lui. C'est au niveau de l'excavation centrale de la papille optique qu'apparaissent les vaisseaux destinés à la rétine. (Au point de vue de l'aspect que revêt la papille à l'examen ophthalmoscopique, voy. p. 966 et fig. 699.)

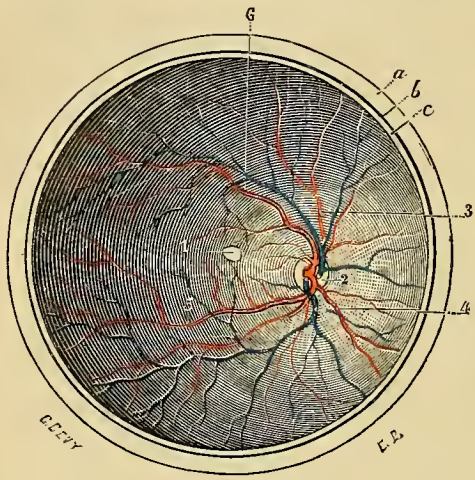

Fig. 724.

La rétine, vue par sa face concave (œil droit).

a, sclérotique. — *b*, choroïde. — *c*, rétine. — 1, macula lutea. — 2, papille optique. — 3, artère nasale supérieure. — 4, artère nasale inférieure. — 5, artère temporale inférieure. — 6, artère temporale supérieure. — T, côté temporal. — N, côté nasal.

b. *Tache jaune.* — La tache jaune (fig. 724, 1), qu'on appelle encore *macula lutea* ou tout simplement *macula*, occupe exactement le pôle postérieur de l'œil. Elle est située par conséquent un peu en dehors et un peu au-dessus de la papille optique. C'est une petite région d'une coloration jaune citron, affectant la forme d'un ovale à grand diamètre transversal et mesurant de 2 à 3 millimètres de largeur sur 1 millimètre à 1 millimètre et demi de hauteur. Elle doit sa coloration propre à la présence d'un pigment jaune, lequel, à son niveau, est uniformément répandu (Schwalbe) dans toutes les couches de la rétine qui sont situées en avant des cellules visuelles.

La tache jaune se déprime à son centre en une espèce de fossette appelée *fovea centralis*. La partie la plus profonde de la fovea se montre sous la forme d'un tout petit point noir, qu'on a pris pendant très longtemps pour un orifice arrondi, le *foramen centrale* de Sœmmering. Cet orifice, quand il existe sur des rétines détachées, est toujours artificiel. Quant à la teinte noirâtre que prend le fond de la fovea centralis, elle résulte de ce que, en ce point et par suite de l'amincissement considérable de la rétine, on aperçoit pour ainsi dire directement la couche de pigment qui revêt sa surface externe.

Les bords de la fovea répondent à la partie la plus épaisse de la rétine. Parfois même, ils sont en saillie sur le plan de la rétine, entourant alors la fovea à la manière d'un véritable bourrelet. Mais ici encore le repli transversal de la rétine, admis par la plupart des anatomistes pour expliquer la formation de la tache jaune, n'existe pas : il est le produit d'un phénomène d'imbibition cadavérique.

C. Bord antérieur. — Le bord antérieur ou circonférence de la rétine proprement dite répond à l'ora serrata de la choroïde. Il se continue directement, en se modifiant toutefois dans sa structure, avec la portion ciliaire de la rétine que nous étudierons plus loin (p. 967). Nous devons auparavant faire connaître la structure intime de la rétine proprement dite.

2° Structure. — Envisagée au point de vue de sa constitution anatomique, la tunique nerveuse de l'œil se compose essentiellement, comme le névraxe dont elle dérive, de deux ordres d'éléments : des éléments nerveux proprement dits et des éléments de soutien, ces derniers comprenant à la fois les fibres de Müller et des cellules névrogliques. Depuis les importants travaux de Müller et de Max Schultze, travaux qui sont restés classiques jusqu'au jour où la méthode de Golgi a été appliquée à l'étude de la rétine, on admet généralement que les différents éléments constitutifs de cette membrane se répartissent en dix couches régulièrement superposées, qui sont, en allant de dedans en dehors, du corps vitré à la choroïde par conséquent : 1° la *membrane limitante interne ;* 2° la *couche des fibres nerveuses ;* 3° la *couche des cellules nerveuses ;* 4° la *couche plexiforme interne ;* 5° la *couche granuleuse interne ;* 6° la *couche plexiforme externe ;* 7° la *couche granuleuse externe ;* 8° la *membrane limitante externe ;* 9° la *couche des bâtonnets et des cônes ;* 10° la *couche pigmentaire.* De ces dix couches, la plus superficielle, la couche pigmentaire, provient du feuillet externe de la vésicule oculaire secondaire. Toutes les autres, au nombre de neuf, se développent aux dépens du feuillet interne de cette même vésicule : les cinq premières constituent ce qu'on est convenu d'appeler la *portion cérébrale* de la rétine ; les quatre dernières forment sa *portion neuro-épithéliale.*

Nous croyons devoir placer ici, en regard de la nomenclature que nous avons adoptée et qui est à peu de chose près celle de Schultze, les divisions un peu différentes de Ranvier et de Schwalbe. Il sera facile de constater, par ce simple rapprochement, que les trois nomenclatures sont moins différentes dans le fond que dans la forme :

SCHULTZE	RANVIER	SCHWALBE
a. Feuillet interne de la vésicule oculaire secondaire.		
1° Membrane limitante interne. . .	Couche limitante interne.	Limitante interne.
2° Fibres du nerf optique.	Couche des fibres du nerf optique . .	Couche des fibres nerveuses.
3° Cellules ganglionnaires.	Couche des cellules multipolaires . .	Couche des cellules ganglionnaires.
4° Couche moléculaire	Plexus cérébral.	Couche réticulaire interne.
5° Couche granuleuse interne . .	Couche des cellules unipolaires. . . .	Couche des spongioblastes.
	Couche des cellules bipolaires	Couche du ganglion retinæ.
6° Couche intergranuleuse.	Couche basale	Couche réticulaire externe.
7° Couche granuleuse externe . . .	Corps des cellules visuelles	Couche des cellules visuelles.
8° Limitante externe	Membrane limitante externe	
9° Bâtonnets et cônes.	Cônes et bâtonnets	
b. Feuillet externe de la vésicule oculaire secondaire.		
10° Couche pigmentaire	Epithélium externe	Couche épithéliale.

A. Membrane limitante interne (épaiss. = 1 μ). — La membrane limitante interne apparaît sur des coupes transversales comme une mince membrane hyaline de 1 μ d'épaisseur. Sa face interne répond directement à la membrane hyaloïde du corps vitré. De sa face externe s'élève une série de colonnettes, qui ont été décrites

pour la première fois par Müller et qui sont appelées depuis les *fibres radiées de Müller*. On les désigne encore, en raison de leurs fonctions, sous le nom de *fibres de soutien*, de *fibres de soutènement*. Parties de la première couche de la rétine,

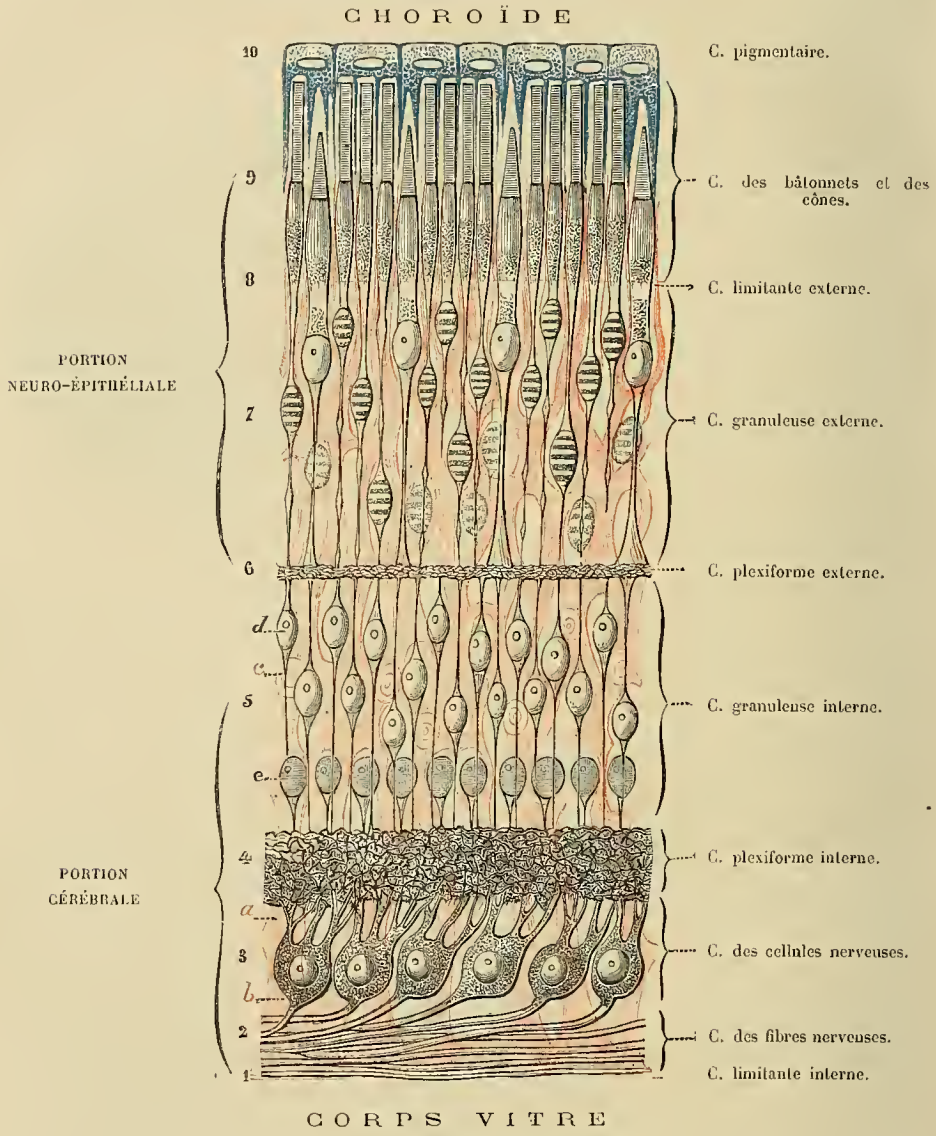

Fig. 725.

Couche transversale de la rétine pour montrer ses différentes couches (schéma de Schultze, légèrement modifié et colorié).

(Le système de soutien est teinté en rouge, le système optique en noir, la couche pigmentaire en bleu.)

1, 2, 3, 4, 5, 6, 7, 8, 9, 10, les dix couches de la rétine. — *a*, fibres de soutènement de Müller (*en rouge*), avec : *b*, leur base ou pied ; *c*, leur noyau. — *d*, cellules bipolaires et *e* spongioblastes de la couche granuleuse interne.

elles traversent successivement, à la manière de rayons, les cinq couches suivantes et arrivent ainsi à la membrane limitante externe, avec laquelle elles se confondent. Chacune des fibres de Müller, considérée isolément, commence en dedans par

une extrémité élargie en forme de cône, dont la base regarde le corps vitré. Cette extrémité élargie, *pied de la fibre de soutènement*, se relie intimement avec les extrémités similaires des fibres voisines et, pour certains histologistes, la membrane limitante interne serait exclusivement formée par l'ensemble de ces bases régulièrement juxtaposées suivant un même plan. Les fibres de soutien présentent en outre sur leur trajet, au niveau de la couche granuleuse interne, un noyau ovalaire (fig. 726, 7), qui leur appartient en propre et qui doit être soigneusement distingué des cellules nerveuses qui l'entourent.

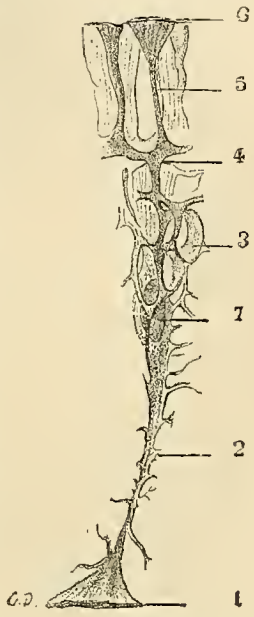

Fig. 726.

Cellules de soutènement (fibres de Müller) de la rétine du triton (d'après Ranvier).

1, base de la cellule répondant à la limitante interne. — 2, portion rétrécie répondant aux deux couches suivantes. — 3, portion répondant à la couche granuleuse interne. — 4, portion répondant à la couche intergranuleuse. — 5, portion répondant à la couche granuleuse externe (cellules visuelles). — 6, bord cuticulaire formant la limitante externe. — 7, noyau de la cellule de soutènement.

Max Schultze et, avec lui, la plupart des histologistes de son époque ont considéré les colonnettes radiées de Müller comme étant de nature conjonctive. Ces colonnettes enverraient latéralement, dans leur trajet à travers les différentes couches de la rétine, de nombreux prolongements, en forme de fibres ou de membranes, qui, en s'anastomosant avec les prolongements voisins, formeraient un stroma conjonctif, une véritable éponge, renfermant dans ses cavités les éléments plus nobles de la rétine, les éléments nerveux.

Contrairement à cette opinion qui est restée longtemps classique, Schwalbe refuse aux fibres radiées toute signification conjonctive. Pour lui, elles dérivent des cellules allongées qui existent dans la rétine embryonnaire et que nous retrouverons, arrêtées dans leur développement, dans la portion ciliaire de la rétine. Le noyau que nous avons vu annexé à chaque fibre de Müller, est le vestige significatif de la cellule primitive qui a formé cette fibre en s'allongeant.

Ranvier, à son tour, considère les prétendues fibres de Müller comme de véritables cellules dont le corps fortement allongé s'étend de la limitante interne à la limitante externe. Voici, du reste, la description qu'il en donne chez le triton : « Au delà de leur base, constituant la couche limitante interne, les cellules de soutènement s'amincissent et prennent la forme de fibres. Dans cette portion de leur trajet, elles sont munies d'expansions latérales, filamenteuses ou membraniformes, et correspondent à trois couches de la rétine, celle des fibres optiques, celle des cellules multipolaires (couche granuleuse interne) et celle du plexus cérébral (couche plexiforme interne). Elles s'élargissent ensuite d'une manière progressive et, dans un renflement protoplasmique marginal, contiennent un noyau ovalaire dont l'axe est parallèle au leur. A ce niveau, elles émettent dans toutes les directions un grand nombre de lames ou de crêtes, limitant des fossettes dans lesquelles sont logées les cellules unipolaires et bipolaires. Puis, elles se rétrécissent brusquement au niveau du plexus basal (couche plexiforme externe), s'épanouissent ensuite et se creusent des logettes dans lesquelles sont comprises les cellules visuelles. Elles se terminent par un bord réfringent, qui paraît être une formation cuticulaire et qui correspond à la membrane limitante externe. »

Cajal croit devoir considérer les fibres de Müller comme constituant un appareil isolateur des courants nerveux, car, dit-il, on remarque que leurs expansions latérales manquent seulement dans les zones rétiniennes où il y a des connexions de fibres, c'est-à-dire des passages de courants.

Outre les cellules épithéliales qui constituent les fibres de Müller, l'appareil de soutènement de la rétine nous présente encore des cellules névrogliques proprement dites : ce sont de véritables *cellules araignées*, disséminées en nombre plus ou moins considérable dans les deuxième et troisième couches (couche des fibres nerveuses et couche des cellules nerveuses).

B. Couche des fibres nerveuses (épaiss. moy. = 8 μ). — La couche des fibres nerveuses est formée par les fibres du nerf optique, que nous avons vues se réfléchir au niveau de la papille pour rayonner de là dans toutes les directions. Celles qui se portent en dehors décrivent au-dessus et au-dessous de la tache jaune deux courbes régulières (fig. 727) qui se regardent par leur concavité.

L'épaisseur de cette couche mesure 20 μ autour de la papille, 8 μ à la partie moyenne de la rétine, 3 μ seulement à l'ora serrata. Les fibres nerveuses qui la

constituent, sont de simples cylindraxes à trajet rectiligne ou plus ou moins brisé,



Fig. 727.

Mode d'irradiation des fibres du nerf optique à partir de la papille (d'après Kölliker).

1, papille optique. — 2, macula. — 3, faisceaux de fibres passant au-dessus de la macula. — 4, faisceaux de fibres passant au-dessous. — 5, fibres rayonnant en haut. — 6, fibres rayonnant en bas. — 7, fibres rayonnant en dedans. — N, côté interne ou nasal. — T, côté externe ou temporal.

présentant de distance en distance des varicosités ovales ou arrondies. Les fibres à myéline qui existent normalement, dans cette couche, chez le lièvre et le lapin, font complètement défaut chez l'homme.

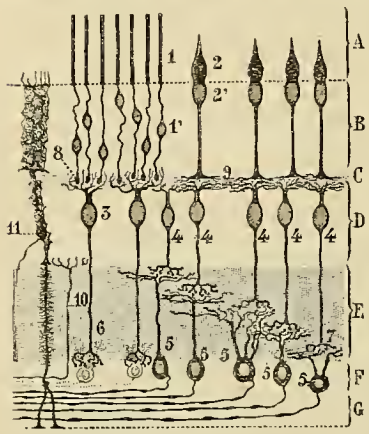

Fig. 728.

Coupe transversale de la rétine d'un mammifère (d'après Cajal).

A, couche des cônes et des bâtonnets. — B, couche granuleuse externe. — C, couche plexiforme externe. — D, couche granuleuse interne. — E, couche plexiforme interne. — F, couche des cellules ganglionnaires. — G, couche des fibres nerveuses.

1, bâtonnet, avec 1', grain de bâtonnet. — 2, cône, avec 2', grain de cône. — 3, cellule bipolaire pour bâtonnet. — 4, cellule bipolaire pour cône. — 5, 5, cellules ganglionnaires ramifiées dans les divers étages de la zone plexiforme interne. — 6, arborisation inférieure des cellules bipolaires pour bâtonnets, en connexion avec le corps des cellules ganglionnaires. — 7, arborisation inférieure des cellules bipolaires pour cônes, en connexion avec les ramifications protoplasmiques des cellules ganglionnaires. — 8, contact entre les bâtonnets et leurs cellules bipolaires. — 9, contact entre les cônes et leurs cellules bipolaires. — 10, fibre optique centrifuge. — 11, fibre de Müller.

Nous rappellerons en passant (voy. p. 440) qu'à côté de ces fibres optiques *à direction centripète* s'en trouve un certain nombre d'autres *à direction centrifuge*. Ces fibres optiques centrifuges, découvertes par Cajal et imprégnées à nouveau par van Gehuchten, ont leur origine dans les masses grises du névraxe. Elles arrivent à la rétine par le nerf optique et se terminent tout autour des spongioblastes que nous étudierons tout à l'heure dans la couche plexiforme interne.

C. Couche des cellules nerveuses (épaiss. = 30 μ). — Appelée encore *couche ganglionnaire*, cette couche est constituée par une rangée de cellules nerveuses multipolaires, analogues à celles qu'on rencontre dans l'axe cérébro-rachidien. Ces cellules (fig. 728, 5), très variables dans leur forme, sont, suivant les cas, globuleuses, ovoïdes, piriformes, semi-lunaires, etc. Leurs dimensions ne sont pas moins variables (de 15 à 30 μ en moyenne) et on peut, à cet effet, les diviser en cellules petites, cellules moyennes et cellules géantes. Histologiquement, elles se composent d'un protoplasma finement fibrillaire, renfermant à son centre un noyau arrondi ou ovalaire, pourvu lui-même d'un nucléole.

La partie inférieure de la cellule nerveuse laisse échapper un prolongement

cylindraxile, toujours unique, qui passe dans la couche des fibres nerveuses et qui n'est autre que l'une des fibres de cette couche.

La partie supérieure donne naissance à de nombreux prolongements protoplasmiques qui, suivant un trajet ascendant, pénètrent dans la couche plexiforme interne et s'y étalent en formant des plexus horizontaux (fig. 728, 5). La couche plexiforme interne, nous le verrons plus loin, est formée par plusieurs étages. Or, suivant les rapports que présentent avec ces étages les ramifications protoplasmiques des cellules nerveuses ganglionnaires, Cajal divise ces cellules en trois groupes, savoir : 1° *cellules unistratifiées* (fig. 731, *a* et *c*), celles dont la ramification protoplasmique n'occupe qu'un seul étage de la couche plexiforme interne ; 2° *cellules pluristratifiées* (fig. 731, *b* et *f*), celles dont la ramification protoplasmique forme deux ou plusieurs plexus superposés, correspondant à un nombre égal d'étages de la couche plexiforme interne ; 3° *cellules diffuses* (fig. 732, *i*), celles dont l'arborisation ascendante se distribue, sans donner de stratification, dans presque toute l'épaisseur de la couche plexiforme. Quelles que soient les variétés des cellules dont ils émanent, les prolongements protoplasmiques des cellules ganglionnaires se terminent tous, en pleine couche plexiforme, par des ramifications libres, qui entrent en relation (par contact bien entendu et non par anastomose) avec les prolongements cylindraxiles des cellules bipolaires de la couche granuleuse interne

D. Couche plexiforme interne (épaiss. = 35 μ). — La couche plexiforme interne (fig. 728. E), encore appelée couche moléculaire interne, est formée par un réticulum de fibrilles excessivement ténues, lequel est comme noyé dans une matière amorphe analogue à celle que renferme la substance grise cérébrale. Dans ce réticulum, au premier abord inextricable, la méthode de Golgi nous révèle les trois éléments suivants : 1° les ramifications ascendantes des cellules nerveuses ganglionnaires, ci-dessus décrites ; 2° les ramifications descendantes des spongioblastes, que nous étudierons tout à l'heure dans la couche granuleuse interne ; 3° les panaches inférieurs des cellules bipolaires pour cônes, qui occupent également la couche granuleuse interne. Toutes ces arborisations, quelle que soit leur provenance, se terminent dans la couche plexiforme interne et elles présentent ce caractère particulier qu'elles s'y terminent par des plexus disposés horizontalement, je veux dire parallèles à la surface de la rétine. Ces plexus horizontaux (fig. 728) se superposent les uns au-dessus des autres dans toute la hauteur de la couche plexiforme interne, de telle sorte que cette couche, vue en coupe transversale, nous apparaît comme formée par une série d'étages, dont le nombre est ordinairement de cinq chez les mammifères. Chez les oiseaux et les reptiles, où la couche plexiforme interne est très développée, on arrive à compter (Cajal) dans les points les plus épais de cette couche jusqu'à sept étages du plexus.

E. Couche granuleuse interne (épaiss. = 35 μ). — Indépendamment des fibres de Müller, qui présentent à ce niveau leur corps cellulaire et leur noyau, la couche granuleuse interne (fig. 728, D) renferme de nombreux éléments cellulaires, qui lui ont valu son nom. Ces éléments cellulaires sont de trois ordres : les cellules horizontales, les cellules bipolaires et les spongioblastes.

a. *Cellules horizontales.* — Les cellules horizontales occupent la partie la plus externe de la couche granuleuse, où elles se disposent en une ou plusieurs rangées. Comme leur nom l'indique, ce sont des cellules aplaties de haut en bas (fig. 729, 4 et 5), orientées par conséquent dans le même sens que la rétine elle-même. Cajal, d'après leurs dimensions et leur situation plus ou moins superficielle, les distingue

en *petites cellules horizontales ou externes* et *grandes cellules horizontales ou internes*. Mais ces deux variétés ont exactement les mêmes connexions et, partant, la même signification anatomique. — Leurs *prolongements protoplasmiques* (fig. 730) sont toujours très nombreux, très ramifiés, mais relativement très courts.

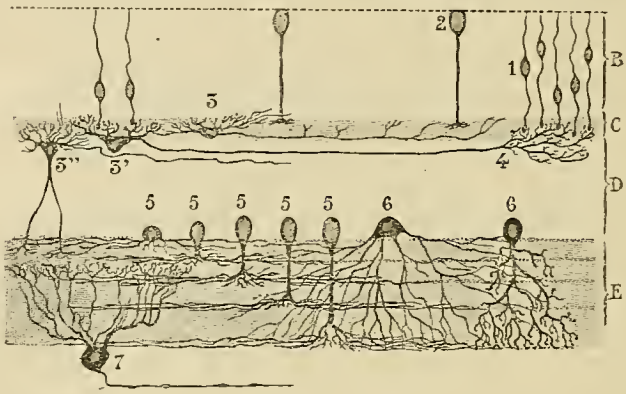

Fig. 729.

Coupe perpendiculaire d'une rétine de mammifère (d'après Cajal).

B, couche granuleuse externe. — C, couche plexiforme externe. — D, couche granuleuse interne. — E, couche plexiforme interne. — F, couche des cellules ganglionnaires.

1, grains externes ou corps des bâtonnets. — 2, corps des cônes. — 3, cellule horizontale externe petite. — 3', cellule horizontale interne grande. — 3'', cellule horizontale interne, avec des appendices protoplasmiques descendants. — 4, cylindraxe et arborisation aplatie d'une cellule horizontale. — 5, 5, spongioblastes ou cellules amacrines, ramifiées dans les divers étages de la zone plexiforme interne. — 6, 6, deux spongioblastes diffus. — 7, cellule ganglionnaire bi-stratifiée.

Quelques-uns descendent, comme on le voit pour la cellule 3'' de la figure 729, jusque dans la couche plexiforme interne. Mais la plupart d'entre eux, suivant un trajet ascendant, passent dans la couche plexiforme externe et s'y terminent librement autour des extrémités internes des cônes et des bâtonnets. — Leur *prolongement cylindraxile* (fig. 729, 4), assez fin pour les petites cellules, mais volu-

Fig. 730.

Cellules horizontales de la rétine du chien (d'après Cajal).

A, cellule horizontale externe. — B, cellule horizontale interne de grande taille dont les expansions protoplasmiques sont toutes ascendantes. — C, autre cellule horizontale interne, de dimensions plus réduites. — *a*, cylindraxe, courant en sens horizontal.

mineux pour les cellules de grandes dimensions, se dirige horizontalement dans la couche granuleuse interne et, après un certain parcours, se résout en une arborisation variqueuse, dont les ramifications ultimes entrent en connexion avec la base des cônes et les sphérules des bâtonnets (voy. plus loin). Chemin faisant, le prolongement cylindraxile des cellules horizontales émet des collatérales ascendantes, qui passent dans la couche plexiforme externe.

b. *Cellules bipolaires.* — Les cellules bipolaires (fig. 728, 3 et 4), situées au-dessous des cellules horizontales, sont légèrement allongées en sens radiaire, c'est-à-dire dans le sens de l'épaisseur de la rétine. Chacune d'elles émet deux prolongements, qui se dirigent en sens inverse : un prolongement externe ou périphérique, de nature protoplasmique; un prolongement interne ou central, ayant la valeur d'un

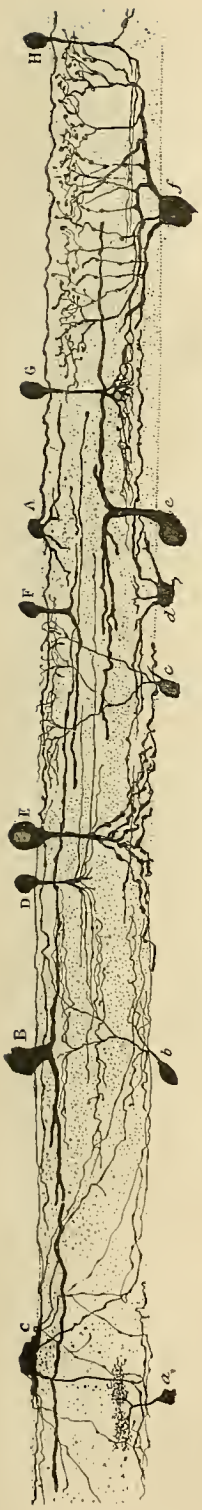

Fig. 731. — Spongioblastes ou cellules amacrines de la rétine du bœuf (d'après Cajal).

A, spongioblaste semi-lunaire, dont les branches, de longueur énorme, longent le premier étage. — B, spongioblaste, dont les branches épaisses s'étalent dans le second étage. — F, autre spongioblaste plus petit, destiné au second étage. — D, spongioblaste à panache rayonnant, destiné au troisième étage. — G, H, spongioblastes destinés au quatrième étage. — E, spongioblaste de grande taille destiné au cinquième étage. — C, spongioblaste spécial à branches très minces, qui s'étale de préférence dans le premier et le cinquième étage.
a, petite cellule ganglionnaire destinée au quatrième étage. — *b*, cellule ganglionnaire dont les branches constituent trois plexus superposés. — *c*, cellule ganglionnaire de petite dimension, dont les branches s'arborisent dans le premier étage. — *d*, cellule ganglionnaire de taille moyenne, dont les branches se rendent au quatrième étage. — *e*, cellule ganglionnaire géante destinée au troisième étage. — *f*, cellule ganglionnaire dont les branches constituent deux plexus, un dans le quatrième, l'autre dans le second étage.

Fig. 732. — Cellules ganglionnaires de la rétine du chien (d'après Cajal).

a, cellule ganglionnaire géante, qui étale son panache dans le premier étage et une partie du second. — *b*, cellule ganglionnaire de petite dimension, dont les prolongements multiples se perdent dans le cinquième étage. — *c*, cellule géante dont le panache semble se placer de préférence dans le second étage. — *d*, *f*, petites cellules ganglionnaires, à panache situé dans le quatrième étage. — *f*, cellule ganglionnaire de taille moyenne destinée au premier étage. — *h*, autre cellule ganglionnaire destinée au second étage et à une partie du premier. — *i*, cellule ganglionnaire non stratifiée.
A, B, C, spongioblastes. — L, L, prolongements descendants des cellules bipolaires se terminant sur les cellules ganglionnaires.

prolongement cylindraxile. — Le *prolongement périphérique* (fig. 728), tantôt simple, tantôt multiple, passe dans la couche plexiforme externe et s'y termine, après s'être plus ou moins ramifié, par des extrémités libres. Ces libres terminales entrent en relation, les unes avec l'extrémité interne des cônes (bases des cônes), les autres avec l'extrémité interne des bâtonnets (sphérules des bâtonnets). Les cellules, dont émane le prolongement, sont dites *cellules pour cônes* dans le premier cas (4), *cellules pour bâtonnets* dans le second (3). Il convient d'ajouter que, à côté des cellules pour cônes, qui entrent en relation avec les cônes, et des cellules pour bâtonnets, qui sont en rapport avec les bâtonnets, il existe des cellules mixtes, *cellules pour cônes et pour bâtonnets* (Cajal), qui entrent en connexion à la fois avec les bâtonnets et les cônes. — Le *prolongement central* (fig. 728), toujours unique, descend dans la couche plexiforme interne et se termine, à différentes hauteurs, par une sorte de panache aplati et disposé horizontalement. Ce panache terminal des cellules bipolaires présente des rapports différents, suivant qu'il provient d'une cellule pour cône ou d'une

cellule pour bâtonnet : s'il provient d'une cellule pour cône, il se termine dans l'un quelconque des cinq étages d'arborisations que nous présente la couche plexiforme interne ; s'il provient d'une cellule pour bâtonnet, il s'applique, en l'enlaçant plus ou moins, sur le corps des cellules nerveuses ganglionnaires (Cajal).

c. *Spongioblastes.* — Les spongioblastes (fig. 729, 5 et 6.) sont situés à la partie inférieure de notre couche granuleuse, tout à côté de la couche plexiforme interne. Ce sont des cellules nerveuses très variables par leur forme et leurs dimensions, mais présentant toutes ce caractère commun, bien mis en lumière par Dogiel, qu'elles sont dépourvues de cylindraxe. Cajal, pour cette raison, les désigne sous le nom de *cellules amacrines* (de α privatif, μακρός, long et ἴς, ἴνός, fibre, cellules sans prolongement long, c'est-à-dire sans cylindraxe). Leurs prolongements protoplasmiques plus ou moins ramifiés, plus ou moins touffus, descendent tous dans la couche plexiforme interne et s'y terminent en formant des plexus horizontaux, tout comme les panaches inférieurs des cellules bipolaires pour cônes et les prolongements protoplasmiques des cellules nerveuses ganglionnaires. Voilà leur disposition générale. Mais il s'en faut de beaucoup qu'ils présentent, par rapport aux cinq étages de la couche plexiforme, la même étendue et nous retrouvons ici, comme dans les groupes cellulaires de la deuxième couche : 1° des *spongioblastes unistratifiés* (fig. 731), dont l'arborisation terminale n'occupe qu'un seul des étages de la couche plexiforme ; 2° des *spongioblastes pluristratifiés*, dont l'arborisation s'étend sur plusieurs couches ; 3° enfin, des *spongioblastes diffus* (fig. 729, 6), dont les expansions occupent toute l'épaisseur de la couche et, par conséquent, entrent en connexion avec les éléments fibrillaires de tous les étages. Cajal, auquel nous devons une étude approfondie des différentes couches rétiniennes, est arrivé à considérer chaque étage de la couche plexiforme interne (fig. 733) comme composé de trois plans, tous les trois horizontaux : un plan externe, formé par les ramifications des spongioblastes unistratifiés ; un plan interne, constitué par les arborisations des cellules ganglionnaires unistratifiées ; un plan moyen, où s'étalent les panaches inférieurs des cellules bipolaires pour cônes et peut-être aussi un certain nombre d'autres panaches appartenant aux cellules bipolaires pour bâtonnets. Ces trois plexus de fibres, ajoute Cajal, ne sont pas rigoureusement séparés : mais les ramuscules de chacun d'eux montent ou descendent en différents points, en s'entrelaçant intimement et en formant ainsi une sorte de feutrage très serré.

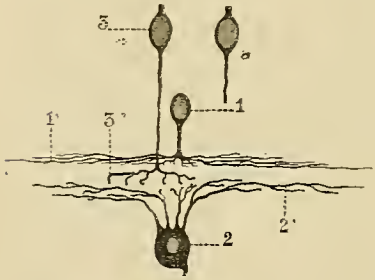

Fig. 733.

Les trois plans d'un étage quelconque de la couche plexiforme interne (schématique).

1, spongioblaste, avec 1', son plexus. — 2, cellule ganglionnaire, avec 2', son plexus. — 3, cellule bipolaire, avec 3', son panache terminal.

F. Couche plexiforme externe (épaiss. = 10 μ). — La couche plexiforme externe (fig. 728, *c*), encore appelée couche intergranuleuse parce qu'elle se trouve située entre la couche granuleuse interne et la couche granuleuse externe, ressemble beaucoup comme aspect et comme texture à la couche plexiforme interne. Comme elle, en effet, elle nous présente un fort réticulum de fibrilles nerveuses (*plexus basal* de Ranvier) baignant dans une substance amorphe. L'emploi de la méthode chromo-argentique nous apprend que c'est dans cette couche que prennent récipro-

quement contact les extrémités centrales des cellules visuelles et les prolongements ascendants des cellules de la couche précédente. A cet effet, il y a lieu de distinguer (Cajal), dans la couche plexiforme externe, un étage supérieur et un étage inférieur (fig. 728, 8 et 9) : l'étage inférieur est le point où les pieds des cônes se mettent en rapport avec l'expansion ascendante des cellules bipolaires pour cônes ; c'est dans l'étage supérieur que s'établissent, de même, les relations (relations par contact et non par anastomose) entre les sphérules terminales des bâtonnets et les expansions ascendantes des cellules bipolaires pour bâtonnets.

G. Couche granuleuse externe (épaiss. = 60 μ). — Indépendamment des fibres de soutien, qui existent ici comme dans les couches précédentes, la couche granuleuse externe se compose essentiellement d'un système de fibres qui se dirigent perpendiculairement à la surface de la rétine et à chacune desquelles est annexé un noyau. Ces fibres émergent de la couche plexiforme externe, traversent en ligne droite toute l'épaisseur de la couche granuleuse et se continuent au delà de la limitante externe, les unes avec les cônes, les autres avec les bâtonnets. De là une division toute naturelle de ces fibres en deux groupes : les *fibres de cônes* et les *fibres de bâtonnets*. Quant aux noyaux qui leur sont annexés, ils portent le nom de *grains de cônes* sur les fibres du premier groupe, celui de *grains de bâtonnets* sur le second.

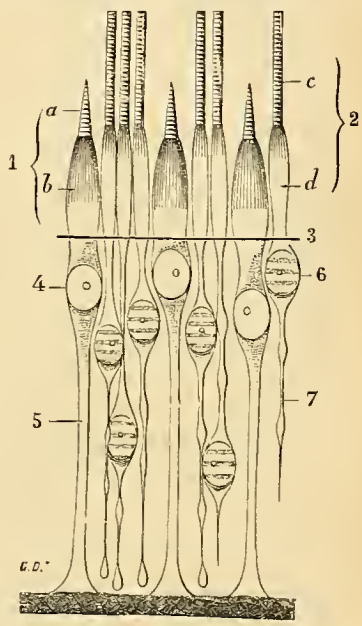

Fig. 734

Les grains de cône et les grains de bâtonnets (schéma de Schultze, légèrement modifié).

1, cône, avec : *a*, son article externe ; *b*, son article interne. — 2, bâtonnet, avec : *c*, son article externe ; *d*, son article interne. — 3, limitante externe. — 4, grains de cône, avec 5, leur prolongement interne se terminant par une base élargie (*pied du cône*). — 6, grains de bâtonnet, avec 7, leur prolongement interne se terminant par un petit renflement (*sphérule terminale du bâtonnet*). — 8, couche plexiforme externe.

a. *Grains de cônes.* — Les grains de cônes (*corps cellulaires des cônes* de Cajal) se présentent (fig. 734, 4) sous la forme de gros noyaux arrondis ou légèrement ovalaires, clairs et brillants, renfermant à leur centre un tout petit nucléole. Ils sont confinés dans la partie externe de la couche granuleuse, presque immédiatement au-dessous de la limitante. — Du côté externe, ils se continuent presque directement chacun avec le cône correspondant : un étranglement plus ou moins prononcé sépare seul ces deux éléments. — Du côté interne, au contraire, les noyaux de cône se prolongent en une longue fibre, la *fibre de cône*, laquelle descend du côté de la couche intergranuleuse et s'y termine en apparence par une espèce de renflement en forme de disque, appelé *pied de cône*. En réalité, le pied de cône donne naissance, par sa base, à des fibrilles horizontales (fig. 728) qui, toutes, se terminent librement dans l'étage inférieur de la couche plexiforme externe. — Envisagée au point de vue de sa structure intime, la fibre de cône, finement striée dans le sens longitudinal, peut être considérée comme un faisceau de fibrilles nerveuses cylindraxiles.

b. *Grains de bâtonnets.* — Les grains de bâtonnets (*corps cellulaires des bâtonnets* de Cajal) sont situés (fig. 728, 1') en dedans des grains de cônes, où ils

forment toujours des rangées multiples. Ce sont encore des noyaux arrondis ou ovalaires, munis d'un tout petit nucléole. Mais les grains de bâtonnets présentent cette particularité que leur contenu se trouve divisé par des stries transversales en trois ou quatre bandes, alternativement claires et foncées (fig. 734, 6). Ces noyaux occupent d'ordinaire la partie moyenne de la fibre de bâtonnet. Autrement dit, ils émettent, au niveau de leurs pôles, deux prolongements fins et variqueux, qui se dirigent en sens inverse et qui constituent l'un et l'autre la fibre de bâtonnet. De ces deux prolongements, l'un, externe ou périphérique (*segment externe de la fibre de bâtonnet*), se porte vers la limitante externe et, là, se continue avec un bâtonnet. L'autre, interne ou central (*segment interne de la fibre de bâtonnet*) descend vers la couche plexiforme externe, où il se termine par un petit renflement piriforme ou sphérique : c'est la *sphérule terminale* du bâtonnet. Cette sphérule, entièrement dépourvue de ramuscules lui appartenant en propre, est enlacée, comme nous l'avons déjà vu (p. 955), par les fibrilles terminales du prolongement ascendant des cellules bipolaires pour bâtonnet.

c. *Signification anatomique des grains de cônes et des grains de bâtonnets.* — Les grains de cônes et les grains de bâtonnets sont entourés d'une couche de protoplasma, qui, très mince sur leurs parties latérales, est particulièrement bien visible à leurs deux pôles, c'est-à-dire sur les deux points où viennent s'implanter les fibres de bâtonnets et de cônes auxquelles elles donnent naissance. Dès lors, les éléments globulaires en question peuvent être considérés comme de simples noyaux cellulaires et ces noyaux, réunis à la couche protoplasmique qui les entoure, acquièrent la signification de véritables cellules : ce sont les *cellules visuelles* de Müller, dénomination qui a été adoptée depuis par Schwalbe, par Ranvier et par Cajal. Comme conséquence, les fibres de cônes et les fibres de bâtonnets deviennent de simples expansions du protoplasma des cellules visuelles et il en est exactement de même des cônes et des bâtonnets, qui sont la continuation de ces fibres. L'histogénie de la rétine nous démontre nettement, du reste, que les cônes et les bâtonnets dérivent des cellules de la couche granuleuse externe et ne sont réellement, quel que soit leur degré de différenciation morphologique chez l'adulte, que de simples prolongements de ces cellules.

A côté des grains de bâtonnets et des grains de cônes, et entremêlés à eux, on trouve encore dans cette couche de petits corps allongés en forme de massue, les *massues de Landolt*, qui paraissent implantées par leur base, sur la couche intergranuleuse. Par la dissociation on peut arriver à isoler des éléments voisins les massues de Landolt. On voit alors que leur base ou leur pied traverse en réalité la couche intergranuleuse et aboutit à une cellule bipolaire de la couche granuleuse interne.

H. Membrane limitante externe (épaiss. = 1 μ). — La membrane limitante externe apparaît, sur des coupes transversales (fig. 725, 8), sous la forme d'une simple ligne fort mince, mais très nette. Sur sa face interne viennent se terminer les extrémités externes élargies ou têtes des fibres radiées de Müller. De sa face externe s'échappent de nombreux prolongements ou cils qui se dirigent en dehors et viennent s'appliquer à la surface de l'article interne des cônes et des bâtonnets, parallèlement à leur grand axe. D'après Ranvier, la membrane limitante externe, ainsi que les cils qui en émanent, sont de nature cuticulaire. Du reste, cette membrane n'est pas continue ; mais elle est percée d'une multitude d'orifices arrondis. Ces orifices sont destinés au passage des bâtonnets et des cônes, que nous allons maintenant décrire.

I. Couche des bâtonnets et des cônes (épaiss. = 50 μ). — La couche des

bâtonnets et des cônes (fig. 725, 9 et 728, A), qu'on désigne encore sous le nom de *membrane de Jacob*, se compose d'éléments allongés et implantés perpendiculairement sur la limitante externe. Ces éléments, d'après leur configuration extérieure, se divisent en deux groupes, morphologiquement et physiologiquement très distincts : les bâtonnets et les cônes.

a. *Description des bâtonnets.* — Les bâtonnets (fig. 735) sont des formations cylindriques, mesurant 40 μ de longueur sur 2 à 3 μ de largeur. Leur extrémité interne traverse la limitante pour se continuer directement avec la fibre de bâtonnet correspondante. Leur extrémité externe, coupée carrément, s'enfonce dans la couche pigmentaire de la rétine. Les bâtonnets, très fins chez les mammifères et les oiseaux nocturnes, sont très gros, au contraire, chez les batraciens, les oiseaux diurnes et les poissons ; ils font complètement défaut chez les reptiles (Cajal).

b. *Description des cônes.* — Les cônes (fig. 735) sont un peu plus courts que les bâtonnets, mais ils sont aussi beaucoup plus larges, surtout à leur partie moyenne qui mesure de 6 à 7 μ. On les a comparés, au point de vue de leur forme, à des bouteilles : leur extrémité interne ou base se continue, à travers la limitante externe, avec les grains de cônes que nous avons déjà décrits ; leur extrémité externe, affectant la forme d'une pointe plus ou moins effilée, répond à la couche pigmentaire. Les cônes existent exclusivement dans la rétine des reptiles ; ils sont très abondants chez les oiseaux diurnes, rares chez les oiseaux nocturnes et beaucoup moins fréquents que les bâtonnets dans la rétine des mammifères (Cajal), abstraction faite, bien entendu, de la fovea centralis qui, comme nous le verrons plus loin, ne nous présente que des cônes.

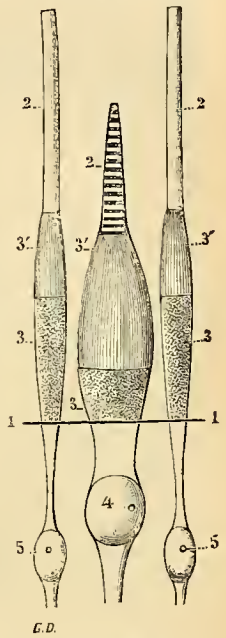

Fig. 735.

Article interne des cônes et des bâtonnets (*schéma*).

1, membrane limitante externe. — 2, article externe. — 3, article interne, avec 3', corps intercalaire filamenteux de Ranvier. — 4, grain de cône, — 5, 5, grains de bâtonnets.

c. *Structure des cônes et des bâtonnets. article externe et article interne.* — Les cônes et les bâtonnets sont transparents et homogènes, mais d'une constitution anatomique tellement délicate qu'ils s'altèrent très rapidement après la mort. Chacune de ces formations, qu'elle appartienne au groupe des cônes ou au groupe des bâtonnets, se compose de deux segments ou articles, l'un interne, l'autre externe :

L'*article externe* (fig. 735, 2), cylindrique pour les bâtonnets, conique pour les cônes, est fortement réfringent et se colore en noir par l'acide osmique. Après la mort et sous l'influence de certains réactifs, tels que l'iodo-sérum et les acides faibles, il se désagrège en une série de disques, épais de 3 à 4 μ environ et empilés les uns sur les autres (fig. 736). Ce mode de fragmentation répond vraisemblablement à des stries transversales et parallèles, que l'on observe parfois très nettement sur l'article externe des bâtonnets et des cônes. Indépendamment de ces stries transversales, on constate encore, sur cet article, l'existence de stries longitudinales qui s'élèvent régulièrement de sa base à son sommet. Quelques histologistes considèrent ces stries comme formées par des fibres de nature conjonctive ou élastique. Schultze a démontré depuis déjà longtemps qu'elles ne sont, en réalité, que des sillons linéaires, de simples cannelures creusées à la surface extérieure de l'article.

L'*article interne* (fig. 735, 3) des bâtonnets et des cônes ne se colore pas par l'acide osmique. Dans le picro-carminate, il prend une teinte rose, tandis que l'article externe se colore en jaune. Son contenu, parfaitement transparent pendant la vie, devient légèrement granuleux après la mort. Nous avons dit, à propos de la limitante externe, que cette membrane envoyait de nombreux prolongements en forme de cils entre les cônes et les bâtonnets : ces prolongements fibrillaires, dernières émanations du système de soutien, forment autour de chacun d'eux une véritable couronne, une espèce de *panier de fils* (*Faserkorb*) pour employer une expression de Max Schultze.

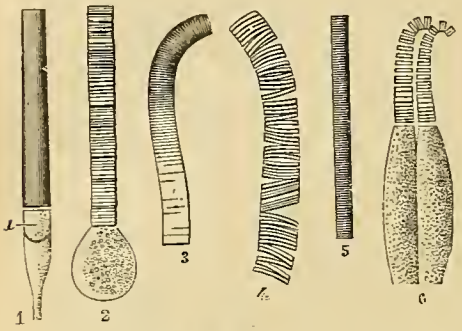

Fig. 736.

Articles externes des cônes et des bâtonnets (d'après Schultze).

1, article externe d'un bâtonnet de la grenouille, en connexion avec son article interne, avec *a*, corps intercalaire. — 2, 3, le même, strié transversalement après l'action des réactifs. — 4, le même, fragmenté en lamelles. — 5, article externe d'un bâtonnet de l'œil humain. — 6, cône gémellaire d'un œil de poisson (perche).

d. *Corps intercalaire.* — Chez un grand nombre de vertébrés, notamment chez les batraciens et chez les oiseaux, on rencontre à la limite de l'article interne et de l'article externe un corpuscule spécial, que Ranvier a désigné sous le nom de *corps intercalaire ;* il affecte, suivant les espèces animales où on le considère, la forme d'une lentille, d'une sphère ou seulement d'un segment de sphère (fig. 736, 1, *a*). Cet élément histologique, sur la nature duquel on n'est pas encore fixé, fait défaut chez l'homme et chez les singes, au moins en tant que masse homogène plus ou moins globuleuse. Il y est remplacé par un système de fils (*Fädenapparat* de Schultze), qui, naissant de la ligne de démarcation des deux articles, se portent vers la limitante et cessent brusquement avant d'atteindre cette membrane. Il est à remarquer que ce système fibrillaire descend plus bas sur les cônes que sur les bâtonnets, comme le montre nettement la figure 735 (3'). Ranvier estime que le *Fädenapparat* de Schultze n'est pas une formation nouvelle, mais l'homologue modifié du corps intercalaire : en conséquence il propose de lui donner le nom de *corps intercalaire filamenteux.*



Fig. 737.

Vue de la surface extérieure de la rétine de l'homme après l'ablation de la couche pigmentaire (d'après Schultze).

Répartition des cônes et des bâtonnets : A, dans la plus grande partie de la rétine : B, autour de la macula. — 1, cônes. — 2, bâtonnets.

e. *Fibre centrale.* — Quant à la fibre centrale décrite par Ritter, qui occuperait le centre des deux articles ou seulement l'article interne et qui prolongerait une des fibres optiques jusque dans les cônes et les bâtonnets, elle n'a pu être retrouvée ni par Schultze ni par Ranvier. Elle doit être considérée comme le résultat d'une altération cadavérique.

f. *Mode de répartition des cônes et des bâtonnets.* — La distribution des cônes et des bâtonnets à la surface de la rétine (fig. 737) est loin d'être uniforme : chez l'homme, le nombre des cônes diminue en allant du fond de l'œil vers l'ora serrata ; par contre, celui des bâtonnets augmente dans le même sens. Dans la région de l'ora serrata, on ne trouve pour ainsi dire que des bâtonnets ; les cônes y sont exces-

sivement rares. A la partie moyenne de la rétine, chaque cône est séparé des cônes voisins par une distance égale au diamètre de trois ou quatre bâtonnets. Enfin, au niveau de la fovea centralis, les bâtonnets disparaissent complètement et sont remplacés par les cônes, qui, sur ce point, constituent à eux seuls la membrane de Jacob.

J. Couche pigmentaire. — La couche pigmentaire (fig. 725, 10), *tapetum nigrum* de certains anatomistes, se compose de cellules épithéliales remplies de pigment, lesquelles se disposent en une seule rangée au-dessus des bâtonnets et des cônes. Vues de face (fig. 738, A), ces cellules sont polygonales à cinq ou six côtés ; elles mesurent de 14 à 18 μ de diamètre et dessinent par leur ensemble une belle mosaïque. Mais ce n'est que sur des coupes perpendiculaires à la surface de la rétine qu'on peut prendre une notion exacte de leur forme et de leurs rapports. On constate alors (fig. 738, B et C) : 1° que leur extrémité externe répond à la choroïde par une surface plane et que cette extrémité est entièrement dépourvue de pigment ; 2° que leur extrémité interne, au contraire, fortement pigmentée, se résout en une multitude de prolongements ou franges, qui s'insinuent entre les bâtonnets et les cônes, en comblant l'espace qui sépare ces éléments et en formant pour ainsi dire à chacun d'eux une enveloppe pigmentaire.

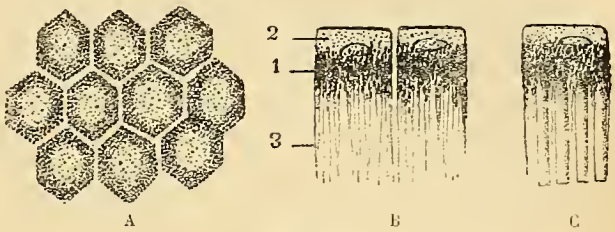

Fig. 738.

Cellules pigmentaires de la rétine (d'après Schultze).

A, dix cellules pigmentaires, vues de face et dans leurs connexions réciproques. — B, deux cellules, vues de profil, avec : 1, leur partie moyenne fortement pigmentée ; 2, leur partie externe dépourvue de pigment ; 3, leurs prolongements inférieurs. — C, une cellule pigmentaire emprisonnant encore les articles externes d'un certain nombre de bâtonnets.

Le noyau des cellules épithéliales pigmentaires de la rétine, légèrement aplati dans le sens transversal, est dépourvu de pigment et occupe toujours la partie externe ou partie non pigmentée du corps cellulaire. Autour de lui se disposent des gouttelettes graisseuses incolores ou colorées en jaune et, de plus, un certain nombre de granulations légèrement réfringentes (*granulations aleuronoïdes* de Boll).

Il résulte des intéressantes recherches d'Angelucci (*Atti della R. Accad. d. Lincei* 1877-1878) et de Kühne (*Zur Photochemie d. Netzhaut*, Heidelberg, 1877) que les grains de pigment qui remplissent les cellules que nous venons de décrire jouissent de la propriété fort curieuse de se mouvoir et d'occuper des positions différentes suivant qu'ils sont exposés à la lumière ou placés dans l'obscurité : sous l'influence de la lumière, ils s'avancent entre les cônes et les bâtonnets et descendent alors jusqu'à la limitante externe ; sous l'influence de l'obscurité, au contraire, ils se retirent dans le corps même de la cellule et ne recouvrent plus que l'article externe des bâtonnets et des cônes.

3° Structure spéciale de la papille optique et de la tache jaune. — Deux régions de la rétine méritent, au point de vue de la structure de cette membrane, une description spéciale : ce sont la *papille optique* et la *tache jaune*.

A. Papille optique. — Nous connaissons déjà (p. 948) sa situation, ses dimensions, sa configuration en entonnoir ou en cupule (*excavation physiologique de la papille*). Au point de vue de sa constitution histologique, elle est formée exclusi-

vement par les fibres du nerf optique, réduites à ce niveau à l'état de cylindraxes : ces fibres présentent un aspect grisâtre et translucide. Toutes les autres couches de la rétine font défaut au niveau de la papille, qui devient ainsi une région inapte à percevoir les rayons lumineux : c'est le *punctum cæcum* des physiologistes.

B. Tache jaune. — La tache jaune nous présente, comme nous l'avons déjà vu (p. 948), deux parties : une partie périphérique, *bord* ou *pourtour de la macula*, et une partie centrale fortement déprimée en cupule, la *fovea centralis :*

a. *Macula lutea.* — Au niveau de son pourtour (fig. 739), la tache jaune est formée par les dix couches rétiniennes, telles que nous venons de les décrire. Nous signalerons seulement comme dispositions particulières à cette région : 1° la multiplication des cellules ganglionnaires, qui se disposent ici en plusieurs couches; 2° un plus grand développement de la couche granuleuse externe, développement portant surtout sur ses fibres, fibres de bâtonnet et fibres de cône, qui suivent ici un trajet oblique et sont par conséquent plus longues que partout ailleurs ; 3° enfin, la disparition progressive des bâtonnets qui, comme nous l'avons déjà dit, sont remplacés par des cônes.

b. *Fovea centralis.* — Au niveau de la fovea centralis surviennent des modifications beaucoup plus importantes. C'est ainsi qu'au centre de cette dépression nous

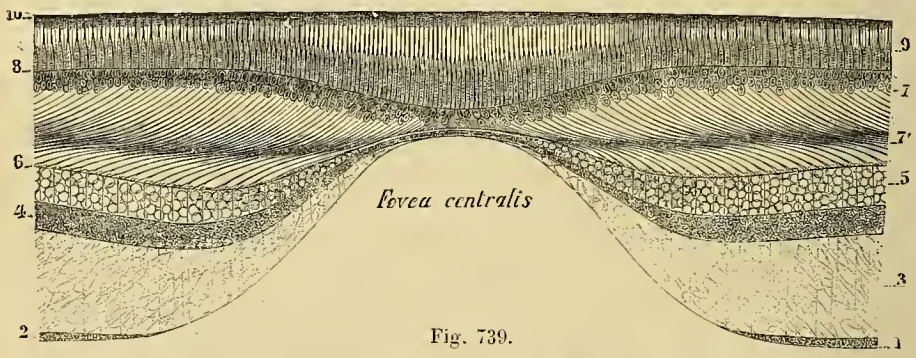

Fig. 739.

Coupe verticale de la macula et de la fovea centralis (d'après Schultze).

1, limitante interne. — 2, couche des fibres optiques. — 3, couche des cellules ganglionnaires. — 4, couche plexiforme interne. — 5, couche granuleuse interne. — 6, couche plexiforme externe. — 7, couche granuleuse externe, dont la partie interne 7', formée par de longues fibres obliques, porte le nom de couche des fibres externes. — 8, limitante externe. — 9, couche des cônes et des bâtonnets. — 10, pigment rétinien.

ne trouvons, ni fibres de soutènement, ni fibres nerveuses, ni cellules ganglionnaires. A leur tour, les deux limitantes, la couche plexiforme interne, la couche granuleuse interne et la couche plexiforme externe subissent un amincissement graduel qui les transforme en de simples pellicules transparentes. La couche granuleuse externe, quoique amincie, persiste encore avec deux ou trois rangées de granulations. La membrane de Jacob (9e couche) est exclusivement formée par des cônes, mais par des *cônes modifiés*, qui diffèrent des cônes des autres régions par deux caractères principaux. Tout d'abord, ils sont moins larges et beaucoup plus longs : ils mesurent, en effet, 2 à 3 μ de diamètre seulement et atteignent jusqu'à 100 μ de longueur. De plus, ils sont fortement tassés les uns contre les autres et forment par leur ensemble une saillie qui est convexe en avant. Il résulte d'une pareille disposition que la couche granuleuse externe, repoussée sur sa face antérieure par la dépression même de la fovea, repoussée d'autre part sur sa face postérieure par la saillie que forment les cônes, revêt la forme d'une lentille biconcave. Quant à la couche pigmen-

taire, qui s'étale en arrière des cônes, elle s'épaissit au niveau de la fovea et, d'autre part, les cellules qui la constituent semblent être plus foncées que partout ailleurs.

Au total, toutes les modifications que subit la rétine au niveau de la fovea centralis ont pour but évident de faire disparaître ou tout au moins d'atténuer les différentes couches histologiques que doivent traverser les rayons lumineux avant d'atteindre leur dernière étape. Ceux-ci, au sortir de l'humeur vitrée, arrivent directement pour ainsi dire sur les cellules visuelles et les impressionnent par conséquent d'une façon plus nette. La physiologie nous démontre que la sensibilité de la rétine, au niveau de la fovea centralis, est 150 fois plus grande que dans le voisinage de l'ora serrata. La tache jaune, et plus spécialement la fovea centralis, devient donc chez l'homme le *point essentiel de la vision distincte*. C'est pour cela que, instinctivement, nous dirigeons toujours notre œil d'une façon telle que les objets que nous voulons examiner viennent former image sur elle.

4° Marche des impressions lumineuses dans la rétine. — Nous venons, dans les pages qui précèdent, d'étudier une à une les dix couches constitutives de la rétine, telles que nous les ont fait connaître les recherches déjà anciennes de Müller et de Schultze et les travaux plus récents de Ranvier, de Schifferdecker, de Krause, de Dogiel, de Tartuferi, de Ramon y Cajal, etc. Nous pouvons, maintenant que la constitution anatomique de ces différentes couches nous est bien connue, nous faire une idée très nette de la marche des impressions lumineuses dans la tunique nerveuse de l'œil (voy. fig. 728 et 740).

Les impressions lumineuses, recueillies au-dessous de la couche pigmentaire par les bâtonnets et les cônes, sont transportées tout d'abord, par le prolongement central des cellules visuelles (fibres de bâtonnets et fibres de cônes) à la couche plexiforme externe. Là, elles sont reprises par les prolongements ascendants des cellules bipolaires et transmises par les prolongements descendants de ces mêmes cellules bipolaires aux cellules nerveuses de la couche ganglionnaire, lesquelles, par un trajet complexe mais étudié précédemment, les conduisent jusqu'aux centres corticaux de la vision.

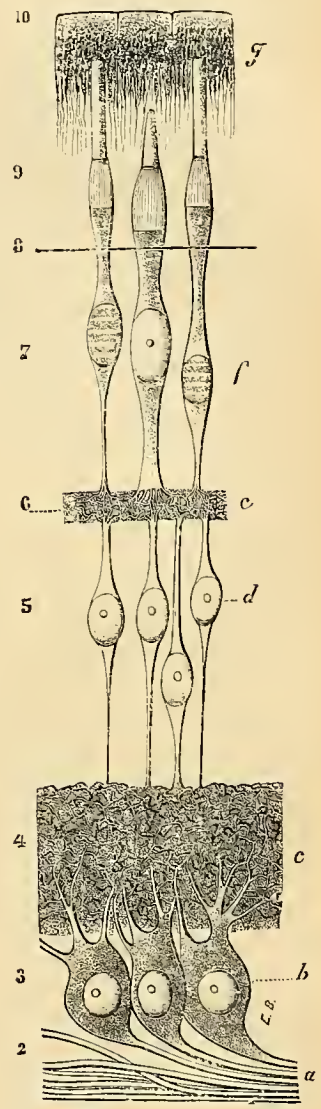

Fig. 740.

Schéma destiné à montrer le trajet des fibres optiques à travers la rétine.

1, 2, 3, 4, 5, 6, 7, 8, 9, 10, les dix couches de la rétine, en allant du corps vitré vers la choroïde.

a, fibres nerveuses. — *b*, cellules ganglionnaires. — *c*, couche plexiforme interne. — *d*, cellules bipolaires. — *e*, couche plexiforme externe. — *f*, cellules visuelles. — *g*, pigment rétinien.

Comme on le voit, la voie de conduction optique, abstraction faite des cellules visuelles (que l'on peut considérer comme des cellules neuro-épithéliales hautement différenciées) comprend au moins deux neu-

rones superposés : un neurone périphérique, homologue du neurone périphérique de la voie sensitive générale, qui est représenté par les cellules bipolaires ; un neurone central, qui est formé par les cellules nerveuses ganglionnaires et dont le prolongement cylindraxile s'étend, par le nerf optique, le chiasma, la bandelette optique et le faisceau optique intra-cérébral, jusqu'à la sphère visuelle (voy. *Voie optique* p. 427). Est-il besoin de rappeler qu'ici, comme pour les autres chaînes de neurones, la transmission se fait par contact et non par anastomoses ? C'est par simple contact que les sphérules des bâtonnets et les pieds des cônes transmettent les excitations lumineuses aux prolongements protoplasmiques des cellules bipolaires et c'est encore par simple contact que les panaches cylindraxiles de ces cellules bipolaires transmettent ces mêmes excitations aux cellules nerveuses ganglionnaires ou à leurs prolongements protoplasmiques.

Quel est, dans les phénomènes de la conduction optique, le rôle des cellules horizontales et des spongioblastes ?

Les cellules horizontales, tout d'abord, placées immédiatement au-dessous de la couche des cellules visuelles, paraissent remplir par rapport à ces cellules un rôle d'association.

Quant aux spongioblastes, qui, comme on le sait, sont dépourvus de cylindraxe et entrent en relation, par leurs expansions protoplasmiques, avec les cellules nerveuses ganglionnaires, leur signification morphologique est encore fort obscure. Il ne faudrait pas, toutefois, les considérer comme des formations physiologiquement inutiles ou indifférentes. Un certain nombre de faits, mis en lumière par Cajal, tendent à établir au contraire qu'il leur est dévolu un rôle d'une grande importance : tels sont la constance de ces éléments dans la rétine de tous les vertébrés, leur complexité dans les rétines les plus épaisses et les mieux développées, l'accroissement de leur nombre et de leurs variétés morphologiques, soit sur le bord de la fovea d'un grand nombre d'animaux (reptiles, oiseaux), soit dans les régions voisines (mammifères). Les spongioblastes étant les seuls des éléments rétiniens qui reçoivent les arborisations terminales des fibres optiques centrifuges, on est autorisé, ce semble, à penser qu'ils reçoivent, pour les transmettre ensuite aux cellules ganglionnaires, des incitations cérébrales, dont la nature nous est complètement inconnue, mais qui n'est pas sans influence sur le fonctionnement de ces dernières cellules.

5° Vaisseaux et nerfs. — *A.* Artères. — Les réseaux capillaires de la membrane nerveuse de l'œil sont alimentés par l'*artère centrale de la rétine*, branche de l'ophthalmique. Cette artère que nous avons déjà décrite en partie (t. I, p. 979) chemine dans l'épaisseur du nerf optique, arrive à la papille et s'y partage en deux branches, l'une ascendante, l'autre descendante (fig. 741). Chacune de ces artères se subdivise à son tour en deux branches secondaires, l'une interne ou nasale, l'autre externe ou temporale, lesquelles se ramifient dans toute l'étendue de la rétine, jusqu'à l'ora serrata.

Les artères rétiniennes se dirigent ainsi d'arrière en avant, en suivant la couche des fibres nerveuses. Au cours de leur trajet, elles émettent une multitude de ramuscules très fins, qui se portent en sens radiaire vers la surface externe de la rétine. Ces ramuscules peuvent être suivis jusqu'au-dessous de la couche plexiforme externe ; mais ils ne pénètrent jamais dans cette couche, de telle sorte que le plexus basal de Ranvier et les cellules visuelles, qui lui font suite, sont complètement dépourvus de vaisseaux sanguins.

Les artères rétiniennes forment deux réseaux principaux : l'un dans la couche des fibres nerveuses et des cellules ganglionnaires, l'autre dans la couche granuleuse interne. Ces deux réseaux sont à mailles arrondies et sont unis l'un à l'autre par de nombreuses anastomoses verticales, c'est-à-dire disposées en sens radiaire.

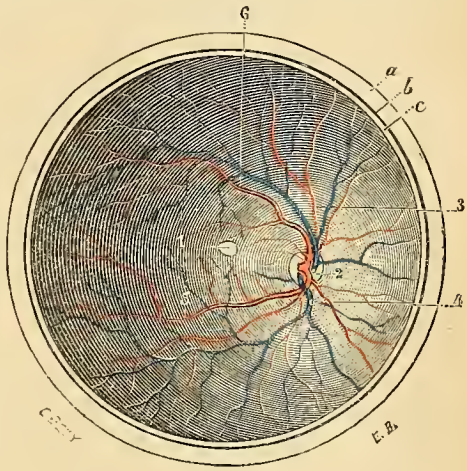

Fig. 741.

Les vaisseaux de la rétine, vus de face.

a, sclérotique. — *b*, choroïde. — *c*, rétine.
1, macula lutea. — 2, papille du nerf optique. — 3, rameau nasal supérieur. — 4, rameau nasal inférieur. — 5, rameau temporal inférieur. — 6, rameau temporal supérieur.
T, côté temporal. — N, côté nasal.

Le mode de division de l'artère centrale de la rétine au niveau de la papille présente, comme celui de toutes les artères, de nombreuses variations individuelles. Voici quelles sont, d'après Magnus (*Die mikrosk. Gefässe der menschl. Netzhaut*, Leipzig, 1873), les quatre formes principales que l'on peut observer chez l'homme :

1° L'artère centrale parcourt toute la papille sans se diviser ; puis, arrivée au niveau du bord, elle se partage en deux branches ; chacune de ces branches se subdivise à son tour en deux rameaux, un rameau temporal et un rameau nasal ;

2° Immédiatement à sa sortie du nerf optique, l'artère centrale se divise en deux rameaux, lesquels se subdivisent à leur tour comme d'habitude ; le point de division se montre sous la forme d'un petit point rouge foncé ;

3° L'artère centrale se divise déjà profondément dans le tronc même du nerf optique et sort de la papille en deux branches, qui se subdivisent elles-mêmes en rameau temporal et rameau nasal. Cette disposition est une des plus fréquentes ;

4° L'artère centrale se divise, dans le tronc même du nerf optique, en ses quatre rameaux qui, dans ce cas, apparaissent isolément à la surface de la papille.

B. Veines. — Les veines de la rétine suivent en sens inverse le trajet des artères. Elles convergent vers la papille et s'y réunissent en deux petits troncs, l'un supérieur, l'autre inférieur, qui pénètrent, avec l'artère centrale de la rétine, dans l'épaisseur du nerf optique. Ces deux troncules veineux se réunissent à leur tour en un vaisseau unique, lequel se dégage bientôt du cordon nerveux et vient s'ouvrir finalement, soit dans la veine ophthalmique supérieure, soit directement dans le sinus caverneux, ce dernier mode de combinaison étant le plus fréquent. D'après les recherches de Festal, la veine centrale de la rétine, au sortir du nerf optique contribuerait le plus habituellement à former un réseau, qui serait complété par les veinules propres du nerf optique et par celles du tissu celluto-adipeux ambiant. Ce réseau présenterait, d'autre part, de nombreuses communications avec la veine ophthalmique supérieure.

La région de la macula ne présente que des vaisseaux d'un tout petit calibre. Ces vaisseaux s'y résolvent en de fins capillaires qui s'arrêtent au pourtour de la fovea centralis, en formant des anses analogues à celles qu'on observe dans le limbe conjonctival tout autour de la cornée. La fovea elle-même, comme l'a formellement démontré Leber, est totalement dépourvue de vaisseaux.

Le réseau sanguin de la rétine est à peu près indépendant des réseaux voisins. Au niveau de la papille cependant, ou plus exactement au niveau de la lamina cribrosa, de fins rameaux anastomotiques, particulièrement bien décrits par Leber et par Wolfring (*Arch. f. Ophth.*, t. XVIII, 1872), relient le réseau rétinien, d'une part au réseau de la choroïde, d'autre part au réseau interstitiel du nerf

optique. Tout récemment, Rumczewicz (*Klin. Monatsbl.*, 1889) a pu voir à l'ophthalmoscope une grosse veine choroïdienne traverser la papille et se jeter dans la veine centrale de la rétine ; mais ce n'était là bien certainement qu'une disposition anormale.

C. Voies lymphatiques. — Comme la tunique externe et la tunique moyenne de l'œil, la rétine ne possède pas de véritables vaisseaux lymphatiques. La lymphe y circule : 1° dans un système de lacunes, qui occupent les interstices des éléments histologiques de cette membrane ; 2° dans les gaines périvasculaires, qui ont été signalées par His et par Schwalbe autour des artères, des veines et des capillaires. La lymphe rétinienne, suivant le même trajet que le sang veineux se porte vers la papille, traverse la lamina cribrosa à travers un système de fentes qui ont été décrites par Wolfring et se déverse ensuite dans les espaces lymphatiques du nerf optique (voy. *Nerf optique*, p. 563).

D. Nerfs. — Le filet nerveux, décrit par Tiedmann et par Langenbeck, autour de l'artère centrale de la rétine a été vainement cherché depuis par de nombreux anatomistes, qui, par suite, considèrent son existence comme fort douteuse. W. Krause (1875) a pourtant observé autour de l'artère centrale de la rétine un véritable plexus nerveux, dont les branches proviennent des nerfs ciliaires et qui s'étend jusque dans la rétine en suivant les branches de bifurcation du tronc artériel. Ces nerfs sont vraisemblablement des vaso-moteurs, ayant pour fonction de régulariser la circulation rétinienne.

Image ophthalmoscopique. — A l'état normal, le fond de l'œil, examiné à l'ophthalmoscope, offre une teinte rouge orangé, qui est plus claire chez les blonds, plus foncée chez les bruns par le fait d'une pigmentation plus ou moins abondante de l'épithélium rétinien et de la choroïde. Sur ce fond, se détache un disque circulaire d'un blanc rosé demi-transparent. C'est l'extrémité du nerf optique ou papille. L'aspect diaphane de ce disque est dû à la transparence des fibres nerveuses qui recouvrent sa surface. La couleur blanche est donnée par la myéline que possèdent encore les fibres optiques en abordant la lamina cribrosa ; la teinte rosée est due aux capillaires.

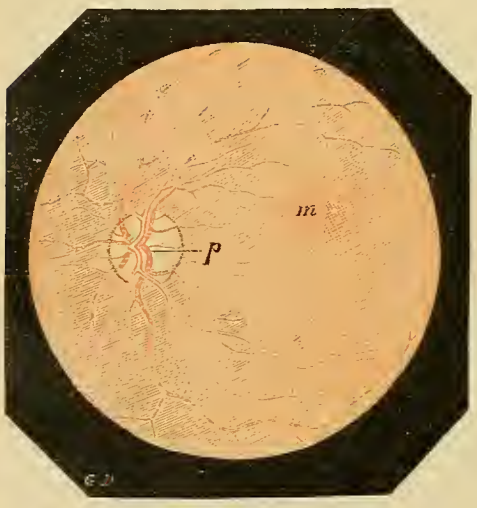

Fig. 742.
La rétine, vue à l'ophthalmoscope, œil gauche, image droite (en partie d'après Jeger).

p, papille optique. — *m*, macula lutea. — N, côté interne ou nasal. T, côté externe ou temporal.

A la périphérie de la papille, on aperçoit un cercle blanchâtre qui n'est autre chose que l'extrémité de la gaine interne du nerf optique, dont les fibres arrivent jusqu'au niveau de la chorio-capillaire. Dans la figure ci-contre (fig. 742), cet anneau se voit à peine. Généralement il est plus large, surtout du côté temporal, où la couche des fibres nerveuses est plus mince. En dehors de cet anneau et à sa partie temporale, il existe généralement un liséré noirâtre ayant le plus souvent la forme d'un croissant : ce liséré marque la séparation de la choroïde et du nerf optique (voy. fig. 699, p. 915).

La papille paraît ordinairement ronde, parfois ovale. Cette dernière forme peut être réelle ; mais le plus souvent ce n'est qu'une apparence, résultant d'une déformation engendrée dans l'image du fond de l'œil par l'astigmatisme. La grandeur apparente de la papille est variable. Elle se montre plus grande chez l'hypermétrope que chez le myope, plus grande aussi à l'image droite qu'à l'image renversée. La figure 742 a été dessinée à l'image droite chez un emmétrope : le disque a donc ici une grandeur moyenne.

Du centre de la papille émergent les vaisseaux de la rétine, présentant dans leur mode de ramescence les variations individuelles que nous avons indiquées plus haut (p. 965).

Les artères ont une coloration rouge clair, tandis que les veines sont d'un rouge sombre. Le calibre des artères est un peu moindre que celui des veines. Enfin, on aperçoit, le long du trajet des artères, une raie brillante blanchâtre qui n'existe pas dans les veines : c'est un effet de la réflexion directe de la lumière.

Chez les bruns, les vaisseaux rétiniens dont nous venons de parler sont les seuls visibles. Chez les blonds, on voit encore par transparence le réseau choroïdien sous forme de bandelettes colorées en orangé clair ou foncé.

Du côté temporal de la papille, et à une distance équivalente à deux diamètres de cette dernière, se trouve la macula. Elle apparaît sous la forme d'une tache obscure, pigmentaire. A son centre, on voit un point brillant, c'est la fovea centralis. Il est à remarquer qu'à la partie centrale de la macula, on n'observe aucune ramification vasculaire : ce dernier fait est en concordance parfaite avec les conclusions, énoncées ci-dessus, de Leber, qui a constaté l'absence complète de vaisseaux au niveau de la fovea centralis.

B. — Portion ciliaire de la rétine

En atteignant l'ora serrata, la rétine perd peu à peu tous ses éléments essentiels et se termine réellement à ce niveau en tant que membrane nerveuse susceptible d'être impressionnée par les rayons lumineux. Au delà de l'ora serrata, elle est complètement rudimentaire et inexcitable.

Au niveau de la zone ciliaire, qui fait suite immédiatement à l'ora serrata, la rétine (*pars ciliaris retinæ*) est réduite à une simple pellicule fort mince. Elle répond, en avant, à la partie postérieure et inférieure des procès ciliaires et adhère intimement, en arrière, à la zone de Zinn, qui, comme nous le verrons plus tard, est une dépendance de la membrane hyaloïde.

Au point de vue de sa constitution histologique, la portion ciliaire de la rétine se compose des deux couches extrêmes de la rétine proprement dite, la couche pigmentaire et la limitante interne, emprisonnant entre elles une rangée de cellules cylindriques. Ces cellules, longues de 40 à 50 μ au niveau de l'ora serrata, de 14 μ seulement sur les procès ciliaires, sont dirigées perpendiculairement à la membrane elle-même et forment une couche continue depuis l'ora serrata jusqu'à la grande circonférence de l'iris. Par leur extrémité interne, plus ou moins effilée (*sommet*), elles s'implantent sur la limitante : par leur extrémité externe, élargie et plane (*base*), elles sont en contact immédiat avec les cellules de la couche pigmentaire. Elles possèdent un noyau ovalaire, qui est toujours plus rapproché de sa base que de son sommet.

Pour Müller, dont l'opinion à cet égard a été adoptée par Kölliker et par Schultze, ces éléments cellulaires représentent ici les fibres et noyaux de soutien de la rétine réduits à leur plus simple expression. Il nous paraît plus exact de les considérer comme des cellules embryonnaires du feuillet interne de la vésicule oculaire secondaire, qui n'ont pas évolué et sont restées indifférentes.

C. — Portion irienne de la rétine

Au niveau de l'iris, la tunique nerveuse de l'œil (*pars iridica retinæ*) est représentée par la couche épithéliale postérieure de cette membrane (p. 942), que l'on désigne ordinairement sous le nom d'*uvée*.

Cette couche, qui est la continuation de la portion ciliaire de la rétine, se compose encore ici de deux assises de cellules. Mais ces cellules sont tellement chargées de pigment que leur contour et même leurs noyaux sont complètement masqués, de telle sorte que la couche tout entière se présente, sur les coupes, sous la forme

d'un liséré noir partout continu (fig. 719, 11). La double couche de cellules n'est pourtant pas douteuse et se voit manifestement, comme l'ont établi les recherches de Schwalbe et de Boé, sur les iris des animaux albinos le lapin, par exemple (fig. 743, 3).

La *couche antérieure* fait suite au pigment rétinien et répond au feuillet externe de la vésicule oculaire secondaire. Les cellules qui la constituent reposent directement sur la membrane basale postérieure de l'iris. Leurs noyaux sont allongés dans le sens radiaire et ce sont eux, rappelons-le en passant, qui ont été pris pour des noyaux de fibres musculaires par les partisans du muscle dilatateur de la pupille (voy. p. 940 et fig. 720).

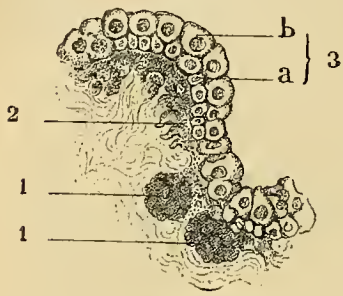

Fig. 743.

Coupe transversale de l'iris d'un lapin albinos, pour montrer les deux couches de son épithélium postérieur (d'après Koganeï).

1, 1, faisceaux du muscle dilatateur de la pupille. — 2, membrane basale postérieure, apparaissant comme finement ponctuée. — 3, épithélium postérieur, avec : *a*, sa couche profonde ; *b*, sa couche superficielle.

La *couche postérieure* correspond au feuillet interne de la vésicule oculaire secondaire et fait suite aux cellules cylindriques de la portion ciliaire de la rétine. Elle se compose de cellules à contours polygonaux, qui mesurent de 25 à 35 μ d'épaisseur. De même que les cellules de la couche précédente, elles sont entièrement remplies de granulations pigmentaires et leurs noyaux, comme leurs contours, ont entièrement disparu. Au niveau de la grande circonférence de l'iris, au voisinage par conséquent des procès ciliaires, les granulations pigmentaires se retirent peu à peu de la face libre de la cellule vers sa face profonde : elles dégagent d'abord la partie interne de la cellule, puis son noyau, et enfin sa partie externe (fig. 719). C'est donc par des transitions graduelles que l'on passe de la cellule pigmentée de la portion irienne de la rétine à la cellule non pigmentée de sa portion ciliaire, et il n'y a aucun doute à avoir touchant la parenté anatomique de ces deux ordres de cellules : elles ont exactement la même signification et les premières ne diffèrent des secondes que parce qu'elles se sont chargées de pigment, en vue d'une nouvelle adaptation fonctionnelle.

Nous devons ajouter, en terminant cette description, que les cellules de la couche postérieure sont recouvertes en arrière, du côté du centre de l'œil par conséquent, par une mince lamelle hyaline (fig. 719, *c*), laquelle représente la limitante interne de la rétine.

A consulter, parmi les travaux récents sur la rétine : Lemnox, *Beobacht. über die Histologie der Netzhaut*, etc. Arch. f. Ophthalm., XXXII, 1886 : — Peltesohn, *Zur Morphologie der Papilla optica*, Centr. f. praktische Augenheilk., XII, 1886 : — Cuccati, *Sur la structure rayonnée du segment externe des bâtonnets de la rétine*, Arch. ital. de Biol., VII, 1886 : — Tartuferi, *Sulla anatomia della Retina*, Internat. Monatsschr. f. Anat., 1887 ; — Schiefferdecker, *Studien zur vergl. Histol. der Retina*, Arch. f. mikr. Anatomie, 1887 ; — Szili, *Zur Morphologie des Papilla nervi optici*, Centralb. f. Augenheilk., 1887 ; — Stœhr, *Ueber die Netzhaut.*, Sitz. d. Phys. med. Gesellsch. in Wurzburg, 1888 ; — v. Genderen-Stort, *Ueber Form- und Ortsveränderungen der Netzhaut-Elemente unter Entfluss von Licht und Dunkel*, Arch. f. Ophth., Bd. XXXIII, 1888 ; — Wertheim, *Ueber die Zahl der Scheinheiten im mittleren Theile der Netzhaut*, Arch. f. Ophth., Bd. XXXIII, 1888 : — Falchi, *Ueber die Histogenese der Retina und des Nervus opticus*, Arch. f. Ophth., XXXIV, 1888 ; — Dogiel, *Ueber das Verhalten der nervosen Elemente in der Retina*, Anat. Anzeiger, 1888 ; — Weiss, *Zur Anat. der Eintrittstelle der Sehnerven*, Intern. opht. Congress, Heidelberg, 1888 ; — Rampoldi, *Sull'anatomia delle regione interne della retina dei mammiferi*, Annal. d'Ottalmologia, 1888 : — W. Krause, *Die Retina*, Intern. Monatsschr. f. Anatomie, 1889 : — Kuhnt, *Hist. Studien an der menschl. Netzhaut*, Jen. Zeitschr. f. Naturwiss. 1889 : — Dubois et Renaut, *Sur*

la continuité de l'épithélium pigmenté de la rétine avec les segments externes des cônes et des bâtonnets, C. R. Acad. des Sc., 1889; — Rumczewicz, *Zur Morphographie der papilla nervi optici*, Centr. f. Augenheilk., 1189; — Fick, *Ueber die Ursachen der Pigmentierung in der Netzhaut*, Vierteljahrsschrift d. naturf. Gesellsch. in Zurich., 1890; — Dogiel, *Ueber die nervosen Elemente in der Retina des Menschen*, Arch. f. mikr. Anat., 1891 et 1892; — Chievitz, *Untersuch. über die Area centralis retinæ*, Arch. f. Anat. u. Phys., 1889; — Du même, *Ueber das Vorkommen der Area centralis retinæ in den vier höheren Wirbelthierklassen*, Arch. f. Anat. u. Phys., 1891; — Martin, *Entwickl. der Netzhaut bei der Katze*, Zeitschr. f. vergleich. Augenheilk., VII, 1891; — Ucke, *Zur Entwickl. des Pigmentepithels der Retina*, Inaug.-Diss., Dorpat, 1891; — Fick, *Unters. über die Pigmenwanderung in der Netzhaut des Frosches*, Arch. f. Ophth., XXXVII, 1891; — Musgrave, *The blood-vessels of the retina*, The Journ. of Anat. and Phys., 1892; — Boden and Spbawson, *The pigment cells of the retina*, Quarterly Journ. of microsc. Science, XXXIII, 1892; — Johnson, Lindsay, *Observations on the Macula lutea*. Arch. Ophth. New-York, 1892; — Schaper, *Zur Histologie der menschl. Retina*, Arch. f. mikr. Anat., Bd. XL, 1893; — Ramon y Cajal, *Sur la morphologie et les connexions des éléments de la rétine des oiseaux*, Anat., Anz. Jahrg., IV, 1889; — Du même, *La rétine des vertébrés*, La Cellule, IX, 1893; — Colucci, *Sulla Nevroglia retinica*. Giorn. della assoz. napolit. dei med. e natur., Anno 5, 1894; — Golding-Bird and Schafer, *On the structure of the fovea centralis*, Proc. Phys. Soc. Journ. of Phys., 1894, and Inf. Monthly Journ. of Anat. and Phys., 1894; — Lindsay, Johnson, *Histol. of region of the Macula of the human eye*, Arch. of Ophthalm., 1895; — Dor, *Action de la lumière sur les noyaux des cônes et des bâtonnets*, Soc. des Sc. méd. de Lyon, 1896; — Hosch, *Structure de la rétine des mammifères*, Græfe's Arch., 1896.

§ IV. — Cristallin

Le cristallin, le plus important des milieux transparents de l'œil, est une lentille biconvexe, placée en arrière de la pupille, entre l'humeur aqueuse des chambres de l'œil, qui est en avant, et le corps vitré, qui est en arrière.

Son *axe* se confond à peu de chose près avec l'axe antéro-postérieur de l'œil. Il est à remarquer, cependant, que la coïncidence des deux axes, l'axe oculaire et l'axe cristallinien, n'est jamais parfaite. Il résulte des recherches récentes de Tscherning à ce sujet, que le cristallin est toujours plus ou moins dévié. La déviation principale est telle qu'elle serait si le cristallin avait subi une rotation autour d'un axe vertical, le côté externe se portant en arrière : dans les yeux examinés par Tscherning, cette déviation a varié de 3 à 7°. Indépendamment de cette déviation autour d'un axe vertical, on observe aussi, dans bien des cas, une légère rotation autour d'un axe horizontal et transversal; le plus souvent alors, c'est la partie supérieure du cristallin, qui s'incline en avant. Cette deuxième déviation est plus petite que la précédente : elle a constamment varié, dans les observations de Tscherning, entre 0 et 3°.

Les *dimensions* du cristallin sont les suivantes : son *diamètre*, c'est-à-dire la ligne droite qui réunit deux points de la circonférence, en passant par le centre, mesure de 9 à 10 millimètres; son *épaisseur*, représentée par la distance qui sépare le centre de la face antérieure du centre de la face postérieure, est en moyenne de 5 millimètres. Cette distance est, toutefois, fort variable : elle augmente dans la vision des objets rapprochés, diminue, au contraire, dans la vision des objets éloignés.

Le *poids* du cristallin, légèrement variable suivant les sujets, oscille d'ordinaire entre 20 et 25 centigrammes.

Envisagée au point de vue de ses *conditions d'équilibre*, la lentille cristallinienne est maintenue en position par une membrane élastique, appelée *zone de Zinn* ou *zonula*. Cette membrane, comme nous le verrons plus tard (p. 981), s'implante sur sa région équatoriale et la relie intimement à la partie postérieure de la région ciliaire. De là le nom de *ligament suspenseur du cristallin*, dont on se sert quelquefois pour désigner la zone de Zinn.

Nous considérerons au cristallin : 1° sa *conformation extérieure* et ses *rapports ;* 2° ses *propriétés physico-chimiques ;* 3° sa *constitution anatomique ;* 4° son *mode de nutrition.*

A. — Configuration extérieure et rapports

Le cristallin, véritable lentille biconvexe, nous présente, comme toutes les lentilles, deux faces, l'une antérieure, l'autre postérieure et une circonférence ou équateur.

1° Face antérieure. — La face antérieure, convexe, est un segment de sphère, dont le rayon de courbure est en moyenne de 9 millimètres. Lisse et unie, elle répond successivement, en allant de son centre vers l'équateur (fig. 744, A) : 1° à l'orifice pupillaire et, par conséquent, à la chambre antérieure de l'œil ; 2° à la

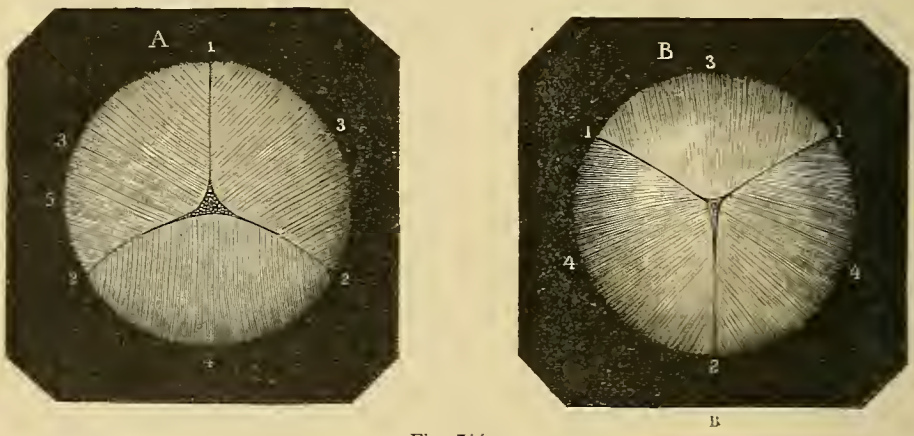

Fig. 744.

Cristallin, vu : A, par sa face antérieure ; B, par sa face postérieure.

Fig. A. — 1, rayon stellaire ascendant et vertical. — 2, rayons stellaires obliquement descendants et divergents sous un angle de 120°. — 3, 3, secteurs supérieurs. — 4, secteur inférieur.

Fig. B. — 1, 1, rayons stellaires obliquement ascendants et divergents sous un angle de 120°. — 2, rayon stellaire descendant et vertical. — 3, secteur supérieur. — 4, 4, secteurs inférieurs.

face postérieure de l'iris, ou, plus exactement, au liquide qui remplit la chambre postérieure de l'œil ; 3° aux procès ciliaires. Le centre de cette face, plus connue sous le nom de *pôle antérieur du cristallin,* est séparé de la face postérieure de la cornée par un intervalle de 2 millimètres à 2 millimètres et demi.

2° Face postérieure. — La face postérieure (fig. 744, B), également convexe, plus convexe même que la précédente, représente encore un segment de sphère, dont le rayon de courbure est de 5^{mm},5 à 6 millimètres. Elle répond directement et dans toute son étendue, au dernier des milieux réfringents de l'œil, le corps vitré. Le centre de cette face a reçu le nom de *pôle postérieur du cristallin :* un intervalle de 16 millimètres le sépare de la tache jaune.

3° Circonférence. — La circonférence ou équateur, exactement circulaire, résulte de la réunion angulaire de la face antérieure avec la face postérieure. Cet angle curviligne (fig. 745, C), qui mesure l'écartement réciproque des deux faces du cristallin, est aigu à sommet légèrement arrondi. Il est en rapport, sur tout son

pourtour, avec un petit canal que nous étudierons plus loin à propos de la zone de Zinn, le *canal godronné* de Petit.

B. — Propriétés physico-chimiques

1° Elasticité. — Le cristallin, dans son ensemble, peut être considéré comme un corps essentiellement élastique. Comme tel, il cède facilement à toute cause de déformation et reprend rapidement sa forme primitive, quand les circonstances qui l'avaient modifiée cessent d'agir.

2° Coloration. — Sa coloration varie suivant les âges. Chez le fœtus et chez l'enfant, le cristallin est incolore et complètement transparent, comme le serait un bloc de cristal. De trente à quarante ans, sa partie centrale revêt peu à peu une teinte jaune paille qui ne fait que s'accentuer plus tard, en même temps qu'elle s'étend en surface du côté de l'équateur. Chez les vieillards, enfin, le cristallin présente généralement une teinte ambrée, qui est plus ou moins prononcée suivant les sujets.

3° Consistance. — La consistance du cristallin varie également avec l'âge : mou et presque diffluent chez le fœtus et chez l'enfant, il devient ferme chez l'adulte et acquiert parfois chez le vieillard, en dehors de toute altération pathologique, une dureté considérable.

De plus, cette consistance n'est pas uniforme ; mais elle augmente graduellement, sur chacune des faces du cristallin, en allant de la périphérie au centre. De là, la division ancienne de la masse du cristallin en trois couches : 1° une *couche superficielle*, qui est relativement molle ; 2° une *couche moyenne*, qui est plus consistante ; 3° une *couche centrale*, qui est plus dure encore, et que l'on désigne ordinairement sous le nom de *noyau*.

Une pareille division, fort commode pour les descriptions pathologiques, ne répond à rien dans la nature : le changement de consistance des différentes régions du cristallin se fait, en effet, par gradation insensible et les limites que l'on établit d'ordinaire entre les trois couches précitées, sont purement arbitraires.

4° Indice de réfraction. — Comme sa consistance, l'indice de réfraction de la lentille cristallinienne s'accroît régulièrement de la périphérie au centre. D'après les recherches de Krause, cet indice serait de 1,405 pour les couches superficielles, de 1,429 pour les couches moyennes et de 1,454 pour le noyau. Helmholtz indique les chiffres de 1,419 à 1,440 comme représentant l'indice de réfraction totale chez l'adulte. La consistance du cristallin augmentant avec l'âge, l'indice de réfraction subit, dans les mêmes circonstances, un accroissement parallèle, comme le démontrent les recherches de Woinow : cet observateur a trouvé, en effet, pour l'indice de réfraction totale, 1,431 chez l'enfant, 1,436 chez un jeune homme de seize ans, 1,441 chez un adulte de quarante-sept ans.

5° Constantes optiques. — Voici, d'après les calculs d'Helmholtz, quelles sont les constantes optiques de la lentille cristallinienne, chez l'homme. Les chiffres expriment des millimètres :

1° Longueur focale	45.144 à 47.435
2° Distance du premier point principal à la surface antérieure	2.258 à 2.810
3° Distance du second point principal à la surface postérieure	1.546 à 1.499
4° Epaisseur du cristallin	4.2 à 4.314
5° Rayon de courbure au sommet de la surface antérieure	10.162 à 8.865
6° Rayon de courbure au sommet de la surface postérieure	5.890 à 5.889

Le cristallin, parfaitement transparent pour la lumière, se montre beaucoup moins perméable pour les rayons calorifiques, qu'il absorbe en grande partie. En outre, la substance du cristallin est légèrement fluorescente (voy. les *Traités de physique*) comme la cornée elle-même, condition heureuse qui fait de ces deux milieux réfringents de l'œil de véritables organes protecteurs pour la membrane visuelle.

6° Composition chimique. — D'après les analyses de Berzelius, la substance du cristallin comprend, pour 100 parties :

Matières albumineuses coagulées	35.9
Extrait alcoolique avec sels	2.4
Extrait aqueux avec traces de sels	1.3
Membranes et tubes cristalliniens	2.4
Eau	58
Total	100,0

Parmi les substances albuminoïdes qui entrent dans la composition du cristallin, la plus importante, celle qui le constitue en majeure partie, est la *cristalline* ou *phaco-globuline*. Elle coagule à 93° et se trouve toujours accompagnée d'une petite quantité d'albumine ordinaire.

C. — Constitution anatomique

Envisagé au point de vue de sa constitution anatomique, le cristallin se compose : 1° d'une enveloppe ou *capsule;* 2° d'un *épithélium;* 3° d'une *substance amorphe,* formant ciment; 4° d'un système de fibres rubanées, les *fibres du cristallin.*

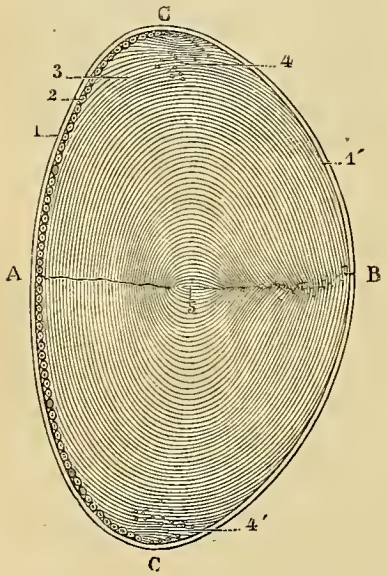

Fig. 745.
Section méridienne du cristallin (d'après Babuchin).
A, face antérieure. — B, face postérieure. — C, équateur.
1, cristalloïde antérieure. — 1', cristalloïde postérieure. — 2, couche épithéliale. — 3, masse des fibres cristalliniennes. — 4, noyaux des fibres disposées en S dans la région équatoriale. — 5, noyau du cristallin.

1° Capsule du cristallin. — La capsule du cristallin (fig. 745, 1 et 1') se présente sous la forme d'une membrane mince et transparente comme du verre, qui entoure le cristallin dans toute son étendue.

a. *Divisions et rapports.* — On la divise ordinairement en deux portions : l'une antérieure, l'autre postérieure. La portion antérieure (1), plus connue sous le nom de *cristalloïde antérieure,* recouvre la face antérieure du cristallin : elle répond aux chambres de l'œil et baigne, par conséquent, dans l'humeur aqueuse. La portion postérieure ou *cristalloïde postérieure* (2) s'étale sur la face postérieure du cristallin et répond à l'humeur vitrée. Les deux cristalloïdes se fusionnent ensemble, sans ligne de démarcation aucune, au niveau de l'équateur.

b. *Dimensions.* — La capsule du cristallin mesure de 10 à 15 μ d'épaisseur en avant, de 5 à 7 μ en arrière.

c. *Elasticité.* — Elle est fortement élastique : si on l'écarte du cristallin par l'insufflation, elle revient d'elle-même à sa position première au fur et à mesure que l'air insuf-

flé se retire. De même, si on la sectionne ou si on la déchire, on la voit, en vertu de son élasticité, se retourner en dehors et s'enrouler sur elle-même en forme de volute.

d. *Structure.* — Histologiquement, la capsule du cristallin est complètement amorphe et peut être comparée, à bien des points de vue, au sarcolemme et à la membrane propre des glandes. Elle a été considérée tour à tour comme un produit cuticulaire de l'épithélium sous-jacent (Kessler) et comme une formation de nature conjonctive (Babuchin, Arnold, Müller). Schwalbe, adoptant une opinion mixte, envisage les couches internes des deux cristalloïdes comme étant seules de nature cuticulaire, tandis qu'il considère les couches externes comme un reliquat de la couche vasculaire qui entoure le cristallin de l'embryon.

2° Epithélium du cristallin. — L'épithélium du cristallin (fig. 745,2) est formé par une seule couche de cellules pavimenteuses, qui tapissent, dans toute son étendue, la face postérieure de la cristalloïde antérieure. La cristalloïde postérieure en est totalement dépourvue, les cellules qui la revêtent chez l'embryon s'étant peu à peu allongées et différenciées en fibres cristalliniennes.

Les cellules épithéliales du cristallin, cubiques chez l'enfant, sont aplaties chez l'adulte et présentent chez ce dernier, quand on les voit de face, une configuration hexagonale. Elles sont légèrement granuleuses et possèdent à leur centre un noyau sphérique ou ovalaire. Elles s'engrèneraient réciproquement par leurs bords, d'après Gayet.

Lorsqu'on suit l'épithélium cristallinien du centre de la cristalloïde antérieure vers l'équateur, on voit, dans cette dernière région (fig. 746,2 et 3), les cellules s'al-

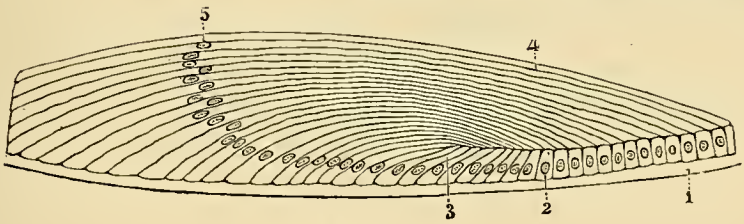

Fig. 746.

Section méridienne du cristallin du lapin, au niveau de l'équateur (d'après Babuchin).

1, cristalloïde antérieure. — 2, cellules de la couche épithéliale antérieure, se transformant, en 3, en fibres cristalliniennes. 4, fibres complètement développées, avec 5, leurs noyaux.

longer graduellement et finir par se transformer en fibres. Il existe là, comme le montre la figure précitée, entre la cellule pavimenteuse et la fibre cristallinienne complètement développée toutes les formes de transition.

Entre la couche épithéliale que nous venons de décrire et la masse des fibres cristalliniennes s'étale une couche albuminoïde, *couche albuminoïde sous-épithéliale,* qui agglutine ensemble les cellules épithéliales et les fibres (Schwalbe). Cette couche, qui occupe exactement la cavité centrale du cristallin embryonnaire, est toujours fort mince et on ne rencontre jamais à son niveau, du moins sur des cristallins normaux et à l'état frais, cette collection liquide que l'on y a décrite longtemps sous le nom d'*humeur de Morgagni.*

3° Substance amorphe. — Les différents éléments histologiques que renferme la capsule du cristallin et qui constituent le cristallin proprement dit, sont reliés les uns aux autres par une substance amorphe, faisant fonction de ciment. Cette

substance cimentaire forme tout d'abord la couche albuminoïde sous-épithéliale que nous venons de décrire en arrière de l'épithélium cristallinien. Elle constitue en outre (fig. 747) : 1° une lame très mince, située entre la cristalloïde antérieure et l'épithélium qui la tapisse ; 2° une lame analogue, qui s'étale entre la masse des fibres et la cristalloïde postérieure ; 3° enfin, une *masse centrale*.

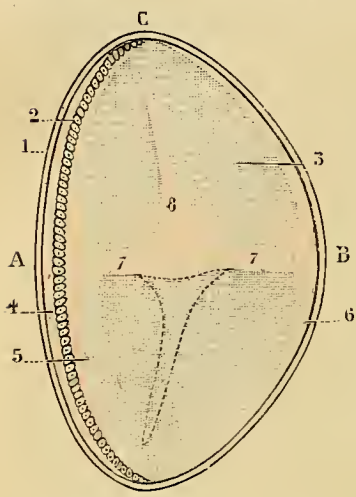

Fig. 747.

Schéma montrant, sur une coupe sagittale du cristallin, la disposition de la substance amorphe.

A, pôle antérieur. — B, pôle postérieur. — C, équateur.
1, capsule ou cristalloïde. — 2, couche des cellules. — 3, masse des fibres. — 4, couche amorphe sus-épithéliale. — 5, couche amorphe sous-épithéliale. — 6, couche postérieure. — 7, masse centrale, avec 8, le rayon stellaire supérieur.

Ce dernier amas de substance amorphe, le plus important de tous, occupe l'axe antéro-postérieur du cristallin et s'étend de l'un à l'autre pôle. Mais il ne se contente pas d'occuper toute la partie centrale de la lentille : de son pourtour se détachent trois prolongements qui, sous forme de rayons, se dirigent vers l'équateur. Il en résulte que lorsqu'on considère un cristallin durci ou macéré dans l'acide nitrique, on observe, sur l'une et l'autre de ses faces, une espèce d'étoile à trois rayons, séparés les uns des autres par un angle de 120°. — Pour l'*étoile antérieure* (fig. 744, A) l'un des rayons se dirige verticalement en haut. Des deux autres, l'un est oblique en bas et en dedans, l'autre oblique en bas et en dehors. — L'*étoile postérieure* (fig. 744, B) présente une orientation toute différente. Par suite de l'obliquité antéro-postérieure des plans qui passent par les rayons précités, elle a pour ainsi dire subi un mouvement de rotation de 60°, en vertu duquel chacun de ses rayons vient occuper exactement le milieu du secteur compris entre les deux rayons correspondants de l'étoile antérieure. En conséquence, des trois rayons de l'étoile postérieure, l'un est vertical et se dirige en bas, les deux autres sont obliques et dirigés en haut.

L'étoile à trois rayons, telle que nous venons de la décrire et qu'elle est représentée dans la figure 744, A et B, est particulière au fœtus et à l'enfant. Chez l'adulte, les rayons primitifs se sont plus ou moins bifurqués de manière à donner naissance à des rayons secondaires. Les étoiles revêtent alors, tant sur la face antérieure que sur la face postérieure du cristallin, une configuration un peu plus complexe : elles ont six, sept, huit ou même un plus grand nombre de rayons.

C'est sur la substance amorphe constituant les étoiles que viennent s'implanter les fibres du cristallin que nous allons maintenant décrire.

4° Fibres du cristallin. — Les fibres du cristallin dérivent par voie d'allongement des cellules épithéliales qui tapissent, à la période embryonnaire, la cristalloïde postérieure. Nous les étudierons tout d'abord à l'état d'isolement ; nous ferons connaître ensuite la modalité suivant laquelle elles se disposent pour former la lentille cristallinienne.

A. Fibres du cristallin considérées a l'état d'isolement. — Les fibres du cristallin se présentent sous la forme de rubans prismatiques à coupe hexagonale, avec deux faces larges et quatre côtés relativement étroits. Cette disposition apparaît très nettement sur des coupes transversales de ces fibres (fig. 748, C). Leur

largeur mesure de 10 à 15 μ, leur épaisseur de 3 à 5 μ. Quant à leur longueur, elle varie suivant les couches que l'on considère : les fibres sont plus longues dans les couches superficielles que dans les couches profondes; mais il est à remarquer que, pour une couche donnée, toutes les fibres qui constituent cette couche ont une longueur sensiblement égale. Schwalbe estime que les fibres des couches superficielles mesurent environ les deux tiers d'une ligne méridienne allant d'un pôle à l'autre. Cette ligne méridienne étant de 12 millimètres, on voit que les fibres superficielles du cristallin présentent une longueur moyenne de 8 millimètres.

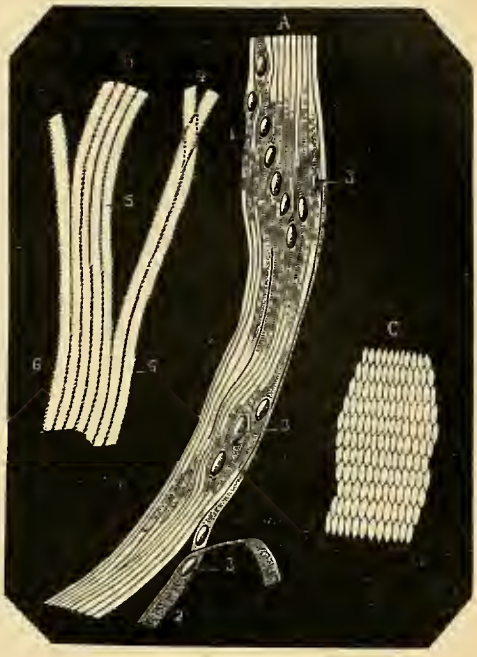

Fig. 748.

Fibres du cristallin à l'état d'isolement : A, fibres nucléées ; B, fibres dentelées ; C, fibres vues en coupe transversale, pour montrer leur forme hexagonale.

1, fibres nucléées, vues par leur bord. — 2, deux fibres nucléées, vues par leur face. — 3, noyau. — 4, fibres dentelées, en parties séparées les unes des autres. — 5, leur large face. — 6, leurs faces latérales, avec leurs prolongements en forme de dents, destinés à s'engrener dans les prolongements des fibres voisines.

Envisagées au point de vue histologique, les fibres du cristallin sont constituées par un liquide albumineux que l'on voit s'écouler par gouttelettes à travers les cassures artificielles de ces éléments. Ce liquide albumineux est donc réellement contenu dans une sorte de tube, d'où le nom de *tube cristallinien*, qui a été proposé par certains anatomistes pour désigner l'élément constitutif principal du cristallin. Nous ferons remarquer, toutefois, que les parois du tube ne sont pas constituées par une membrane propre et chimiquement différente du contenu, mais bien par la substance albumineuse elle-même formant à la périphérie une couche plus dense.

Les fibres du cristallin diffèrent sensiblement dans les couches superficielles et dans les couches profondes. — Les *fibres des couches profondes* (*fibres dentelées* de certains auteurs) sont plus petites, moins riches en eau, plus denses par conséquent et complètement dépourvues de noyaux (fig. 748, B). Elles présentent, en outre, le long de leurs arêtes, parfois même le long de leurs faces, des dentelures plus ou moins profondes, qui s'engrènent avec les dentelures similaires des fibres voisines et que l'on a comparées, dans ces derniers temps, aux piquants qui caractérisent les cellules épidermiques de la couche de Malpighi. — Les *fibres des couches superficielles* (*fibres nucléées* de certains auteurs) sont plus larges, plus riches en eau, plus molles par conséquent et complètement dépourvues de dentelures (fig. 748, A). De plus, elles possèdent chacune un noyau, indice manifeste de leur origine cellulaire. Ces noyaux sont ovalaires, granuleux et occupent la partie moyenne de la fibre à laquelle ils appartiennent. Sur des coupes méridiennes du cristallin, on les voit se masser dans le voisinage de l'équateur, d'où le nom de *zone des noyaux* donné à cette région. Ils se montrent là sous la forme d'une traînée linéaire qui descend vers le centre de la lentille, en décrivant

une double courbe : une courbe externe qui est concave en avant, une courbe interne qui est concave en arrière. Cette traînée de noyaux présente donc dans son ensemble la forme d'un S, comme l'indique nettement la figure 745 (4). Nous ajouterons que la zone des noyaux est d'autant plus développée que le sujet est plus jeune.

B. Agencement systématique des fibres du cristallin. — Étudiées en place et non plus à l'état d'isolement, les fibres du cristallin sont disposées d'une façon telle que leurs faces larges regardent toujours, soit en avant, soit en arrière, tandis que leurs côtés ou bords sont dirigés latéralement. Un ciment interstitiel, ainsi que nous l'avons dit plus haut, les unit les unes aux autres ; toutefois, nous ferons remarquer qu'elles adhèrent d'une façon moins intime par leurs faces larges que par leurs bords. Il en résulte que lorsqu'on fait macérer un cristallin dans de l'alcool faible, qui, comme on le sait, a la propriété de dissoudre le ciment, cet organe se décompose tout d'abord en une série de secteurs, dont les limites répondent exactement aux rayons des étoiles. Les secteurs à leur tour, se résolvent en une série de lamelles superposées, rappelant, suivant l'expression classique, les enveloppes concentriques d'un oignon (fig. 749).

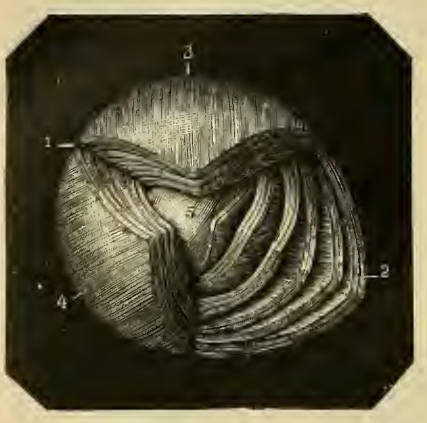

Fig. 749.
Segmentation de la face postérieure du cristallin.

1, rayon stellaire. — 2, un secteur du cristallin décomposé en lamelles. — 3, 4, deux autres secteur restés intacts. — 5, noyau.

Voyons maintenant quel est l'agencement systématique des fibres du cristallin. Nous devons, à ce point de vue, les distinguer en fibres centrales, fibres moyennes et fibres superficielles.

a. *Fibres centrales.* — Les fibres centrales se portent directement d'un pôle à l'autre. Leur trajet est pour ainsi dire rectiligne et parallèle à l'axe antéro-postérieur du cristallin.

b. *Fibres moyennes.* — Les fibres moyennes se dirigent également de pôle à pôle, mais en décrivant des arcades dont la concavité regarde l'axe cristallinien. Ces arcades sont naturellement d'autant plus grandes qu'elles se rapprochent davantage de l'équateur.

c. *Fibres superficielles.* — Les fibres superficielles qui sont les plus complexes, partent des branches d'une étoile pour aboutir aux branches les plus voisines de l'étoile du côté opposé ; elles se rendent ainsi de la face antérieure à la face postérieure en contournant l'équateur et chacune d'elles affecte dans son ensemble la forme d'une ogive. Leur trajet nous paraît être déterminé par les trois lois suivantes : 1° *aucune des fibres ne s'étend d'un pôle à l'autre ;* 2° *plus est long le trajet d'une fibre sur la face antérieure du cristallin, plus est court son trajet sur la face postérieure et vice versa ;* 3° *les fibres s'implantent toujours sur les rayons des étoiles, de façon à former avec ces rayons le plus grand angle possible.*

La *première loi* est une conséquence de la longueur même des fibres superficielles du cristallin. Chacune d'elles, avons-nous dit plus haut, ne représente que les deux tiers d'une ligne méridienne allant de pôle à pôle : par conséquent, les fibres qui partent du pôle antérieur doivent nécessairement se terminer sur la face postérieure, avant d'avoir atteint l'autre pôle.

La *deuxième loi* découle encore comme un corollaire du fait anatomique énoncé plus haut que toutes les fibres superficielles ont une même longueur, soit 8 millimètres. On conçoit en effet, qu'une fibre qui effectuera sur la face antérieure un parcours de 6 millimètres, n'aura à effectuer sur la face postérieure qu'un parcours de 2 millimètres; qu'une fibre au contraire, qui n'aura effectué sur la face antérieure qu'un parcours de 3 millimètres, devra parcourir encore 5 millimètres sur la face opposée. — La figure schématique ci-dessous (fig. 750. A) nous indique nettement

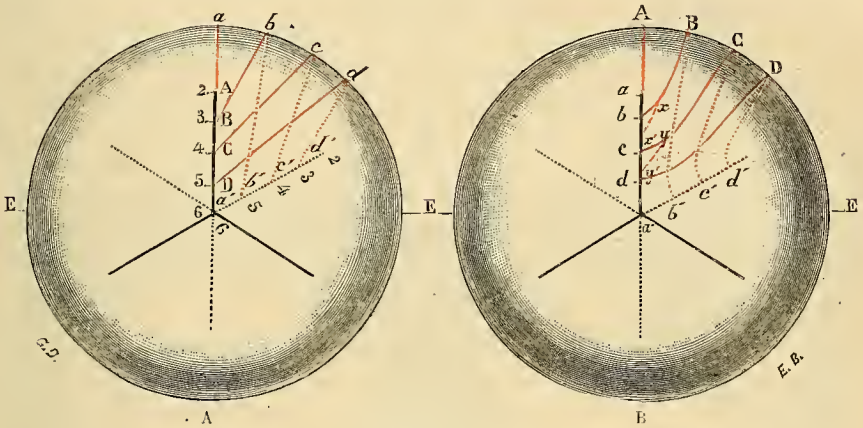

Fig. 750.

Schéma destiné à montrer le mode d'agencement des fibres cristalliniennes.

Les traits pleins représentent les trois rayons de l'étoile antérieure ; les traits pointillés les trois rayons de l'étoile postérieure. — E, E, équateur. — Pour les autres indications, soit en lettres, soit en chiffres, lire le texte.

quel est le trajet de ces fibres : les gros traits nous représentent les trois rayons de l'étoile antérieure; les traits pointillés figurent les trois rayons de l'étoile postérieure. Ne considérons pour le moment que le rayon vertical de l'étoile antérieure et le rayon oblique de l'étoile postérieure qui lui correspond à droite. Pour la commodité de la démonstration, nous avons partagé chacun de ces rayons en quatre divisions égales et placé en regard de chacune d'elles les chiffres qui expriment en millimètres sa distance à l'équateur. C'est ainsi que l'extrémité polaire du rayon est séparée de l'équateur par une distance de 6 millimètres, son extrémité opposée par un intervalle de 2 millimètres seulement. — Ceci posé, examinons les quatre fibres cristalliniennes A, B, C, D. La fibre A qui part du sommet de l'étoile antérieure rencontre l'équateur en *a* et vient se terminer en *a'* au pôle postérieur, parcourant ainsi un trajet de 8 millimètres, dont 2 sur la face antérieure du cristallin et 6 sur la face postérieure. A son tour, la fibre B, partant de la division 3 du rayon antérieur, contourne l'équateur en *b* et vient s'implanter en *b'*, sur la division 5 du rayon postérieur, un peu en dehors du pôle ; elle effectue elle aussi, un parcours de 8 millimètres, dont 3 sur la face antérieure et 5 sur la face postérieure. De même les fibres C et D, parties des divisions 4 et 5 du rayon antérieur, rencontrent l'équateur en *c* et en *d* et aboutissent aux divisions 4 et 3 du rayon postérieur en *c'* et *d'* ; la longueur de leur trajet (4 + 4 pour la première, 5 + 3 pour la seconde) atteint exactement, comme pour les fibres précédentes, 8 millimètres. La deuxième loi se trouve ainsi confirmée.

La *troisième loi* est relative au mode d'implantation des fibres cristalliniennes sur les branches des étoiles. Chacune d'elles, en atteignant la branche sur laquelle

elle se fixe, s'infléchit sur elle-même de façon à tomber presque verticalement sur cette branche et à circonscrire avec elle un angle (*angle d'implantation*) qui se rapproche beaucoup de l'angle droit. — Ainsi sur la figure 750, B, la fibre B, au lieu de suivre au voisinage du rayon antérieur sa direction première et de venir s'implanter en x', se coude en x et se fixe en b. De même la fibre C, au lieu de suivre la direction yy', s'infléchit en y et vient s'implanter en c. Il est facile de se rendre compte par une simple inspection de la figure précitée que ces fibres agrandissent ainsi leur angle d'implantation, lequel atteint bien près de 90°. Sur la face postérieure, les fibres cristalliniennes se comportent absolument de la même façon ; elles se coudent également en se rapprochant de la branche stellaire sur laquelle elles se fixent.

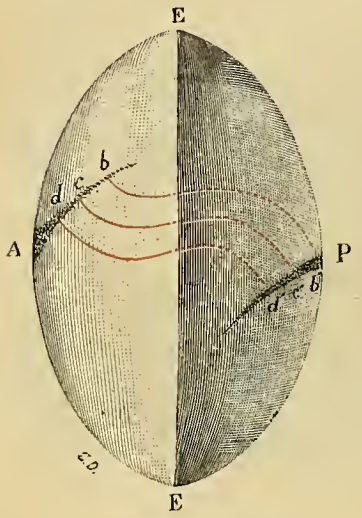

Fig. 751.

Le cristallin, vu par son équateur.

A, face antérieure avec un rayon stellaire. — P, face postérieure avec un autre rayon stellaire. — E, E, équateur.

Il résulte, on le conçoit, d'une pareille disposition : 1° que chacune des fibres cristalliniennes se contourne à ses deux extrémités et en sens inverse ; 2° qu'elle revêt, dans son ensemble, la forme d'un S, comme l'indique très nettement la figure 751, qui représente le cristallin vu par son équateur. Les fibres superficielles du cristallin décrivent ainsi des courbes concentriques et parfois élégantes, qui sont très visibles surtout dans la région équatoriale : c'est à l'ensemble de ces courbes qu'on a donné le nom de *tourbillon du cristallin* (*vortex lentis*, *Linsenwirbel* des anatomistes allemands).

Au moment de plonger dans la substance cimentaire des étoiles, les extrémités terminales des fibres cristalliniennes paraissent, d'après Schwalbe, plus molles, plus riches en eau et présentent un léger renflement en massue.

D. — Nutrition du cristallin, voies lymphatiques

Le cristallin, chez l'adulte, est entièrement dépourvu de nerfs et de vaisseaux, soit sanguins, soit lymphatiques. La circulation des liquides nutritifs s'y effectue dans les interstices des fibres et des cellules que nous venons de décrire, tout particulièrement le long du noyau central et des rayons stellaires.

1° Liquides afférents. — Les liquides afférents, apportant au cristallin les matériaux nécessaires à sa nutrition, proviennent des vaisseaux des procès ciliaires.

2° Liquides efférents. — Les liquides efférents, charriant à l'extérieur les matériaux de déchet, se déversent, à travers la capsule cristallinienne, dans le canal de Petit et dans la chambre postérieure de l'œil. Samelsohn et Fuchs, ayant introduit des paillettes de fer dans le cristallin du lapin, ont rencontré, quelque temps après l'expérience, des parcelles de rouille sur la cristalloïde antérieure en des points parfaitement déterminés : elles étaient situées au voisinage de l'équateur et formaient là, par leur ensemble, une sorte de couronne répondant assez exactement au bord antérieur de la zonula. Schlösser, qui a étudié tout récemment (1888) la

circulation des liquides dans le cristallin et auquel j'emprunte le résumé de ces expériences, en conclut que les points sus-indiqués, où s'étaient déposées les parcelles de rouille, répondent à de véritables orifices par lesquels s'effectue la sortie des liquides nutritifs. Ces orifices de sortie, comme les dépôts de rouille eux-mêmes, se déposent en couronne un peu en avant de l'équateur du cristallin, et s'ouvrent à la fois, comme nous l'avons dit plus haut, dans le canal de Petit et dans la chambre postérieure.

Durant la vie fœtale, le cristallin est entouré par un riche réseau vasculaire (*capsule vasculaire* de quelques auteurs), qui provient, en partie de l'artère centrale de la rétine, en partie des vaisseaux de l'iris.

L'artère centrale de la rétine, en débouchant au centre de la papille optique, fournit tout d'abord les artères de la rétine et se prolonge ensuite en avant sous la forme d'un tout petit vaisseau, *l'artère capsulaire* ou *hyaloïdienne*. Cette artère traverse d'arrière en avant toute l'épaisseur du corps vitré et se résout, à la partie antérieure de celui-ci, en un élégant pinceau de rameaux et de ramuscules, lesquels s'étalent à la face postérieure du cristallin et se dirigent en

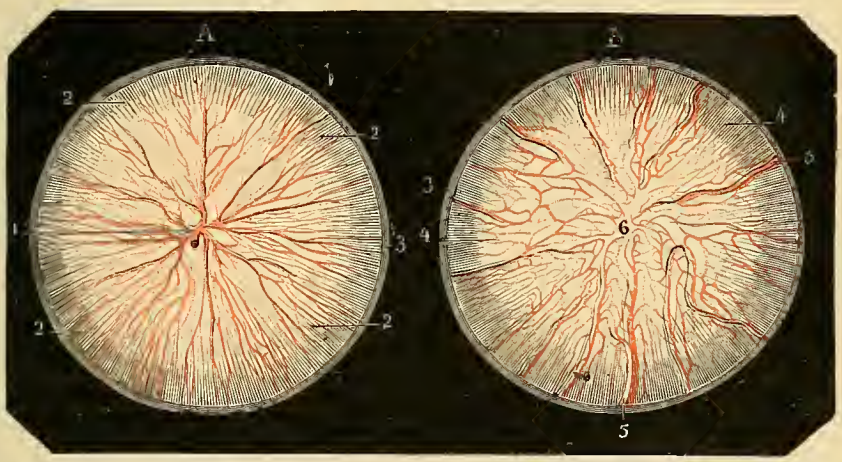

Fig. 752.

La capsule vasculaire du cristallin chez un chat nouveau-né : A, vue sur la face postérieure de l'organe ; B, vue sur sa face antérieure (d'après une injection de Thiersch).

1, artère hyaloïdienne sectionnée. — 2, vaisseaux radiés se dirigeant vers l'équateur. — 4, ces mêmes vaisseaux après avoir contourné l'équateur. — 5, vaisseaux veineux se rendant à l'iris. — 6, membrane capsulo-pupillaire.

sens radiaire vers l'équateur (fig. 752, A). Arrivés là, ils le contournent et descendent alors sur la face antérieure du cristallin, en se portant vers son centre (fig. 752, B). Avant de l'atteindre, ils sont rejoints par des vaisseaux provenant de l'iris, lesquels s'anastomosent avec eux pour former, en avant du pôle antérieur du cristallin, un réseau commun. La portion de la capsule vasculaire, où les vaisseaux iriens et les ramifications ultimes de l'artère hyaloïdienne sont ainsi mêlés et confondus, n'est autre que la *membrane pupillaire* ou *membrane de Wachendorff* que nous avons déjà décrite à propos de l'iris (p. 938).

Les rameaux anastomotiques que le réseau irien envoie à la capsule vasculaire du cristallin sont de deux ordres : les uns, relativement petits, sont des artérioles ou des capillaires ; les autres, plus volumineux, présentent tous les caractères extérieurs des veines et, comme l'artère hyaloïdienne n'est accompagnée dans la plupart des cas d'aucune veine satellite, il faut en conclure que le sang du réseau péricristallinien retourne au cœur par l'intermédiaire des veines de l'iris.

L'artère hyaloïdienne a pour destination d'apporter au cristallin les matériaux nécessaires à sa nutrition et surtout à son accroissement. Aussi voit-on ses ramifications s'atténuer peu à peu dans les derniers mois de la vie fœtale, quand le cristallin a atteint un développement à peu près complet. Chez le nouveau-né et, à fortiori, chez l'enfant et chez l'adulte, il ne reste aucune trace, soit du réseau péricristallinien, soit de l'artère hyaloïdienne. Des cas de persistance de cette artère ont été signalés par plusieurs observateurs, notamment par Meissner, par Liebreich, par Semisch, par Welcker, etc., mais ces faits sont anormaux et tout à fait exceptionnels.

Voyez, au sujet du cristallin, Samelsohn, Klin. Monatsbl., Bd. XIX, p. 265 : — Fuchs, *Wien. Klin. Wochenschr.*, 1888 ; — Schlösser, *Ueber die Lymphbahnen der Linse*, Münch. Medicin. Wochenschr., 1889 ; — Tscherning, *Sur la position du cristallin de l'œil humain*, C.-R. Acad. des

Sc., 1888 : — Robinsky, *Ein weiterer Beitrag zur Anat., Phys. und Pathol. der Augenlinse*, Berlin, 1889 ; — Collins, *The composition of the human lens in Health and in Cataract*, Illustr. med. News, London, 1889 ; — Fridenberg, *Ueber die Sternfigur der Kristall-Linse*, Th. Strasbourg, 1891 ; — Anderson, *The lens in an albino rat*, Int. Monatschr. f. Anat. u. Phys., X, 1893 ; — Bertin-Sans, *Variations que subissent pour l'influence de l'âge les rayons de courbure du cristallin*, Anal. in Arch. d'Opht., 1893 ; — Barabaschew, *Beitrag. z. Anat. der Linse*, Arch. f. Ophthalm., XXXVIII, 1892 ; — Du même, *Beitr. z. Anat. der Linse*, Græfe's Arch., 1893 ; — Duclos, *Étude sur les dimensions du cristallin*, Th. Bordeaux, 1895 ; — Fridenberg, *La forme étoilée du cristallin de l'homme et des vertébrés*, Arch. of Ophtalm., 1895.

§ V. — Corps vitré

On donne le nom de corps vitré à cette masse transparente et de consistance gélatineuse qui remplit tout l'espace compris entre la rétine et la face postérieure du cristallin (fig. 694, 17). Il occupe à lui tout seul les deux tiers postérieurs de la cavité oculaire et devient ainsi le plus considérable, sinon le plus important, des milieux réfringents de l'œil.

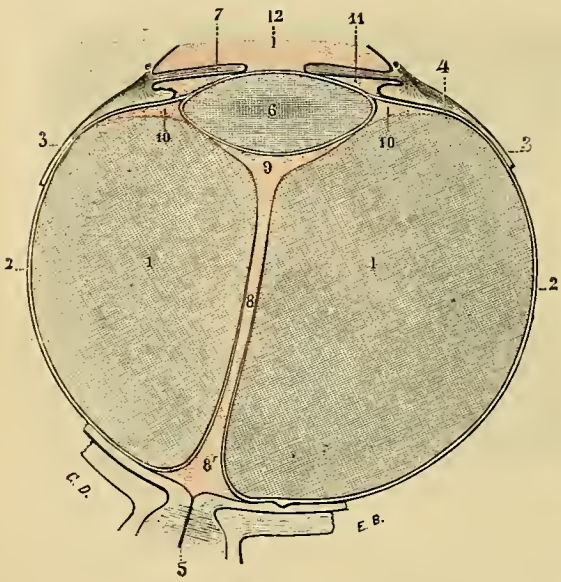

Fig. 753.

Le corps vitré et le canal hyaloïdien, vu sur une coupe horizontale passant par le nerf optique.

1, corps vitré. — 2, membrane hyaloïde. — 3, région de l'ora serrata. — 4, zone de Zinn ou zonula. — 5, nerf optique. — 6, cristallin. — 7, iris. — 8, canal hyaloïdien, avec 8' son extrémité postérieure évasée (*area Martegiani*). — 9, espace postlenticulaire. — 10, canal de Petit. — 11, chambre postérieure de l'œil. — 12, chambre antérieure.

Le corps vitré (fig. 753, 1) se présente sous la forme d'un sphéroïde, déprimé en cupule à sa partie antérieure (*fossa patellaris*) pour loger le cristallin. Il répond successivement en allant d'arrière en avant : 1° à la rétine proprement dite ; 2° à la portion ciliaire de la rétine ; 3° à la face postérieure du cristallin.

Au niveau de la rétine proprement dite, le corps vitré s'applique tout simplement contre la surface interne de cette membrane sans lui adhérer. Il en est de même au niveau du cristallin. Wieger et Berger ont bien décrit dans ces derniers temps (1889), sous le nom un peu prétentieux peut-être de ligament *hyaloïdéo-capsulaire*, un certain nombre de fibres conjonctives qui, partant de la face antérieure du corps vitré, viennent s'implanter circulairement sur la cristalloïde postérieure, à un millimètre en arrière de l'équateur. Mais la présence de ces fibres n'établit entre le corps vitré et le cristallin qu'une bien faible adhérence ; car ce dernier se détache sans difficulté et par son simple poids de la *fossa patellaris*, lorsqu'on a incisé circulairement son ligament suspenseur. Par contre, le corps vitré adhère d'une façon intime à l'ora serrata et à la zone ciliaire qui lui fait suite : il y a là, entre les deux formations, non pas seulement contiguïté, mais continuité.

Le poids spécifique du corps vitré est de 1,005 (Chenevix). Son pouvoir réfringent est de 1,339 d'après Brewster, de 1,338 d'après Helmholtz.

Envisagé au point de vue de sa constitution anatomique, le corps vitré se compose essentiellement de deux parties : 1° d'une membrane enveloppante, la *membrane hyaloïde*, dont la partie antérieure, considérablement modifiée dans sa structure, porte le nom de *zone de Zinn* ; 2° d'un contenu, qui est l'*humeur vitrée*. Nous étudierons successivement la membrane hyaloïde proprement dite, la zone de Zinn et l'humeur vitrée.

1° Membrane hyaloïde. — La membrane hyaloïde (de ὑαλός, verre et εἶδος, ressemblance), que quelques anatomistes ont eu le tort de nier ou de confondre avec la limitante interne de la rétine, est une pellicule mince et délicate (fig. 753, 2) qui enveloppe le corps vitré, non pas dans toute son étendue, mais seulement dans ses quatre cinquièmes postérieurs, depuis la papille optique jusqu'à l'équateur du cristallin. La face postérieure du cristallin, qui correspond à la *fossa patellaris*, en est dépourvue et, à ce niveau, l'humeur vitrée est directement en rapport avec la cristalloïde postérieure.

La membrane hyaloïde appartient en propre au corps vitré. Il résulte, en effet, des recherches de Lieberkühn (1872) sur l'œil des poissons, qu'elle se développe aux dépens du feuillet moyen du blastoderme, tandis que la rétine, y compris sa membrane limitante interne, provient de la vésicule oculaire, laquelle, on le sait, n'est qu'une expansion latérale de la vésicule cérébrale antérieure.

La membrane hyaloïde se présente, à l'examen microscopique, sous la forme d'une membrane complètement anhiste, du moins dans sa partie postérieure, car nous verrons tout à l'heure que sa partie antérieure se modifie dans sa structure pour constituer la *zone de Zinn*. Sur sa face interne se rencontrent, soit sous forme d'amas, soit à l'état de dissémination irrégulière, des éléments cellulaires à un ou deux noyaux : ce sont les *cellules subhyaloïdiennes* de Ciaccio. Ces cellules, tantôt arrondies, tantôt fusiformes, ou même étoilées, sont plus nombreuses (Schwalbe) au niveau de l'ora serrata et de la papille optique que sur tout autre point de la membrane hyaloïde ; leur nombre décroît progressivement de ces deux régions vers l'équateur. Les cellules subhyaloïdiennes ne paraissent être que des globules blancs, qui occupent les couches les plus externes de l'humeur vitrée et qui se sont échappés par diapédèse des réseaux vasculaires voisins.

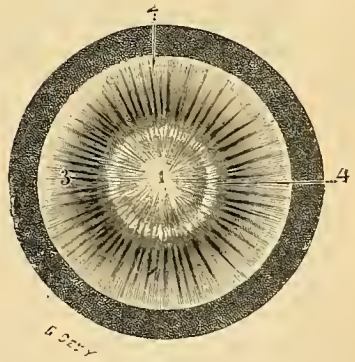

Fig. 754.

Le cristallin et son ligament suspenseur ou zonula, vus par leur face antérieure.

1, cristallin. — 2, partie postérieure de la zonula, lisse et unie. — 3, sa partie antérieure, plissée en sens radiaire. — 4, son insertion dans la région prééquatoriale. — Les rayons noirâtres sont des traînées de pigment arrachées aux procès ciliaires et appartenant réellement à la portion ciliaire de la rétine,

2° Zone de Zinn ou zonula. — A partir de l'ora serrata jusqu'au cristallin, la membrane hyaloïde s'épaissit et devient plus résistante. En même temps, on voit apparaître, au sein de la substance amorphe qui la constitue, tout un système de fibrilles, probablement de nature élastique, qui se dirigent d'arrière en avant parallèlement aux méridiens de l'œil. Très minces et très rares encore au niveau de l'ora serrata, ces fibrilles augmentent en nombre et en force au fur et à mesure qu'elles se rapprochent du cristallin, sur lequel elles se terminent. C'est à cette portion antérieure de la hyaloïde, située en avant de l'ora serrata et modifiée dans sa structure comme nous venons de le dire,

qu'on donne le nom de *zone de Zinn*, de *zonula ciliaris* ou, tout simplement, de *zonula* (fig. 754). Ainsi entendue, la zonula nous présente deux bords, l'un postérieur, l'autre antérieur, et deux faces que l'on distingue en externe et interne :

A. Bord postérieur. — Le bord postérieur répond à l'ora serrata. Ce bord se confond tout naturellement avec la membrane hyaloïde proprement dite, dont la zonula n'est qu'une dépendance.

B. Bord antérieur. — Le bord antérieur répond à la région équatoriale du cristallin et s'y termine en s'y continuant peu à peu avec les cristalloïdes. La plus grande partie des fibres zonulaires (fig. 755, 9) se fixent sur la cristalloïde antérieure, un peu en avant de l'équateur. D'autres (9'), mais en plus petit nombre, s'attachent sur l'équateur lui-même. Il en est quelques-unes enfin (9'') qui, se portant plus en arrière encore, viennent s'insérer sur la cristalloïde postérieure.

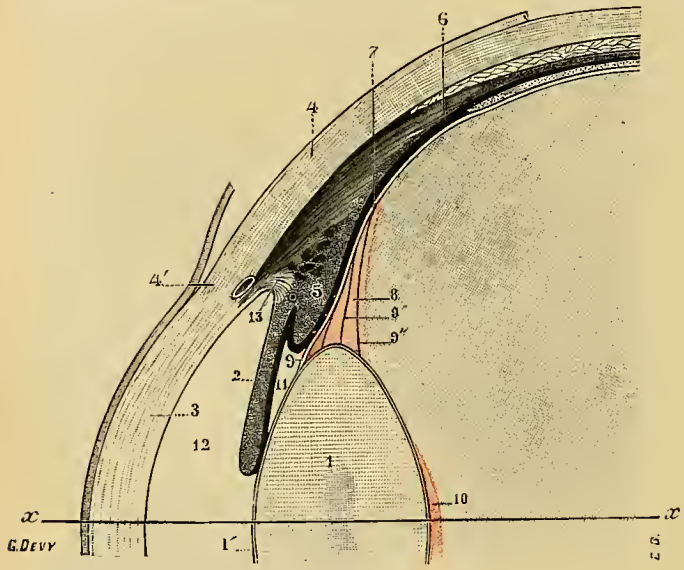

Fig. 755.
L'insertion cristallinienne de la zonula et le canal godronné de Petit, vus sur une coupe méridienne de l'œil.

x, *x*, axe antéro-postérieur de l'œil. — 1, cristallin, avec 1', sa capsule. — 2, iris. — 3, cornée. — 4, sclérotique. — 4', ligne de soudure scléro-cornéenne. — 5, procès ciliaires. — 6, portion ciliaire de la rétine. — 7, zonula. — 8, canal de Petit. — 9, fibres zonulaires à insertion préequatoriale. — 9', fibres zonulaires à insertion équatoriale. — 9'', fibres zonulaires à insertion postéquatoriale. — 10, espace postlenticulaire. — 11, chambre postérieure. — 12, chambre antérieure. — 13, ligament pectiné et espaces de Fontana.

Les fibres zonulaires divergent donc, au niveau de leur insertion antérieure, pour occuper, sur le cristallin, une zone bien plus étendue que l'épaisseur de la membrane dont elles émanent : il en résulte que leur ensemble, vu sur une coupe méridienne de l'œil (fig. 755), revêt l'image d'un triangle dont le sommet regarde l'ora serrata et dont la base, dirigée en sens opposé, répond à la fois à la cristalloïde antérieure, à la ligne équatoriale et à la cristalloïde postérieure.

Il résulte encore de cet éparpillement des fibres constitutives de la zonula, que cette formation n'est plus représentée, au voisinage du cristallin, par une membrane continue, mais par une multitude de petits cordages tendineux (fig. 758), suivant des directions différentes et séparés les uns des autres par des espaces en forme de fentes : c'est à travers ces fentes, comme nous le verrons plus tard, que circule la lymphe.

C. Face externe. — La face externe de la zonula répond à la zone ciliaire de la choroïde et de la rétine. Elle présente une disposition un peu différente suivant qu'on l'examine en arrière ou en avant :

a. *En arrière,* au voisinage de l'ora serrata, alors que la zone ciliaire est encore

lisse et unie, la zonula, lisse elle-même, s'applique immédiatement contre la limitante interne de la rétine et lui adhère d'une façon tellement intime qu'elle fait pour ainsi dire corps avec elle.

b. *En avant*, au niveau des procès ciliaires, la zonula se plisse exactement comme ces derniers, formant ainsi un système de crêtes et de sillons, qui se disposent en sens méridien et alternent régulièrement avec les vallées et les monticules ciliaires (fig. 754, 3). Ici encore, il y a non seulement contact, mais adhérence intime entre la zonula et la portion ciliaire de la rétine, ce qui fait que lorsqu'on enlève un cristallin avec sa zonula, on enlève en même temps une partie du pigment ciliaire, lequel se dessine en lignes noirâtres sur la face externe de la zonula. — Il est à remarquer, cependant, que si l'adhérence est intime entre les deux membranes au niveau des monticules ciliaires, il n'en est pas de même au niveau des vallées. Là, la membrane zonulaire n'arrive même pas au contact des procès ciliaires ; autrement dit, elle saute d'un procès sur l'autre (fig. 756, 5) sans atteindre le fond de la vallée intermédiaire : elle ménage ainsi, entre elle et la portion ciliaire de la rétine, de petits espaces libres qui ont été parfaitement décrits par Kuhnt sous le nom de *recessus cameræ posterioris* (prolongements de la chambre postérieure). Ces espaces, en effet, communiquent largement, au niveau de la base des procès ciliaires, avec la chambre postérieure de l'œil et ne sont en réalité que de simples diverticulums de cette cavité. Leur nombre est exactement égal à celui des vallées ciliaires, soit 70 environ : ils ont la même longueur que ces vallées et se terminent par conséquent un peu en avant de l'ora serrata par de simples culs-de-sac. Du reste, ils sont remplis, comme la chambre postérieure, par un liquide incolore, qui n'est autre chose que de la lymphe.

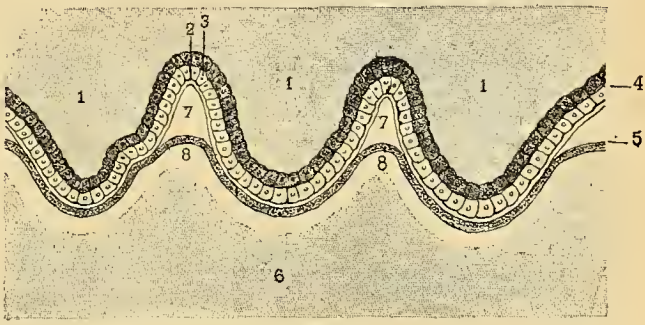

Fig. 756.

Coupe transversale des procès ciliaires et de la zonula un peu au-dessus de l'équateur cristallinien (*schématique*).

1, 1, procès ciliaires. — 2, couche pigmentaire. — 3, couche des cellules cylindriques. — 4, limitante interne. — 5, zonula, représentée schématiquement comme une membrane continue, mais en réalité constituée par des fibres qui, comme des cordages tendineux, vont s'insérer sur le cristallin. — 6, corps vitré. — 7, espaces prézonulaires de Kuhnt. — 8, espaces postzonulaires formant le canal de Petit.

D. Face interne, canal de Petit. — La face interne de la zonula est en rapport avec l'humeur vitrée. Celle-ci (si nous examinons la zonula en allant de l'équateur de l'œil vers le cristallin) est d'abord directement appliquée contre la zonula. Mais bientôt après, à 2 ou 3 millimètres en avant de l'ora serrata, elle s'en écarte graduellement pour se porter en arrière et gagner la face postérieure du cristallin. Il en résulte la formation, entre la masse liquide de l'humeur vitrée et la membrane zonulaire, d'un espace libre, qui affecte à son origine postérieure la forme d'une simple fente, mais qui s'élargit ensuite progressivement, de façon à atteindre, au niveau du cristallin, les proportions d'un véritable canal : c'est le *canal godronné* de Petit ou *espace lymphatique postzonulaire* (fig. 755, 8).

Ce canal, situé tout autour de l'équateur du cristallin, est prismatique triangu-

laire et se présente, par conséquent, sur des coupes méridiennes de l'œil, sous la forme d'un triangle dont la base répond au cristallin. Il est limité : 1° en dedans par la portion équatoriale du cristallin ; 2° en arrière, par l'humeur vitrée, dépourvue à ce niveau de toute enveloppe ; 3° en avant, par la zonula ou, plus exactement, par ses faisceaux d'insertion à la cristalloïde. Ces faisceaux rayonnés, auxquels viennent se joindre un certain nombre de fibres annulaires (Claeys), ne sont nullement accolés et réunis les uns aux autres, comme l'ont prétendu certains auteurs, par une substance cimentaire : comme nous l'avons déjà dit plus haut, ils sont isolés et plus ou moins indépendants. Ils ne forment donc pas une paroi continue, mais une paroi percée à jour, une paroi présentant une multitude de fentes interfasciculaires, qui deviennent autant de voies de communication entre le canal de Petit et la chambre postérieure.

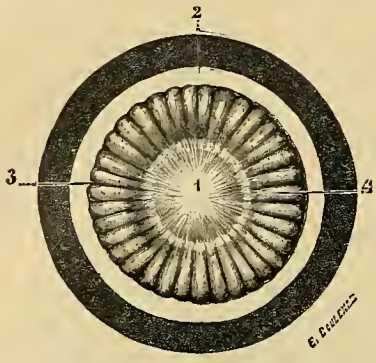

Fig. 757.

Le cristallin et son ligament suspenseur après insufflation du canal de Petit.

1, cristallin. — 2, partie postérieure de la zonula, lisse et unie. — 3, sa partie antérieure, soulevée par places et formant la paroi antérieure du canal de Petit. — 4, les renflements arrondis ou godrons de ce dernier canal.

Les parties renflées répondent aux vallées ciliaires, les parties rétrécies aux monticules.

Quand on insuffle le canal de Petit à l'aide d'un tube en verre soigneusement effilé, on le voit se distendre de proche en proche et présenter bientôt, dans toute son étendue, un système de bosselures arrondies ou godrons, qui lui ont valu son nom de *canal godronné*. Il représente assez bien alors un chapelet de bulles d'air disposé en collier autour du cristallin (fig. 757, 3). Ce fait s'explique nettement par la configuration même du canal de Petit. Ce canal, en effet, n'est pas uniforme dans son calibre et cela en raison même de l'insertion différente des faisceaux zonulaires. Il est rétréci, et cela se conçoit, sur tous les points où ces faisceaux, au lieu de s'insérer sur la cristalloïde antérieure, viennent s'attacher sur l'équateur, ou, plus en arrière, sur la cristalloïde postérieure. Or, comme ces faisceaux à insertion équatoriale ou postéquatoriale se trouvent au niveau des monticules ciliaires, il en résulte : 1° que le canal de Petit présente des parties rétrécies alternant régulièrement avec des parties plus larges ; 2° que les parties rétrécies sont en regard des monticules ciliaires, tandis que les parties plus larges répondent aux vallées. Ces dispositions, invisibles sur l'œil avant toute préparation, sont rendues très manifestes par l'injection d'air : l'air, en effet, en distendant le canal fait bomber ses parties larges, sans modifier beaucoup ses parties étroites, et le canal, dans son ensemble, revêt alors cette disposition en chapelet que nous avons signalée ci-dessus.

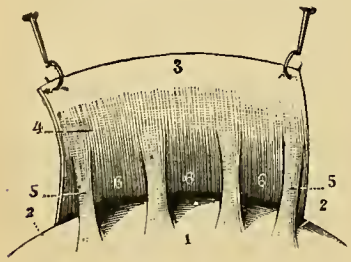

Fig. 758.

Insertion de la zonula sur le cristallin, vue postérieure (*schématique*).

1, face postérieure du cristallin. — 2, son équateur. — 3, zonula (sa partie lisse et homogène). — 4, faisceaux zonulaires antérieurs, insérés sur la cristalloïde antérieure. — 5, faisceaux postérieurs insérés sur la cristalloïde postérieure. — 3, parties larges du canal de Petit, celles qui se renflent en godrons par l'insufflation du canal.

Comme les *recessus prézonulaires* de Kuhnt, le canal de Petit renferme de la lymphe, laquelle s'écoule dans la chambre postérieure de l'œil à travers les fentes de sa paroi antérieure.

La question du canal de Petit a soulevé de nombreuses controverses et l'accord n'est pas encore fait, à son sujet, parmi les anatomistes. A côté des auteurs qui, comme Schwalbe, Iwanoff, Aeby, Ulrich, admettent son existence et le décrivent avec force détails, il y en a un certain nombre d'autres, Henle et Merkel par exemple, qui le rejettent formellement ; pour eux, le prétendu canal de Petit ne serait qu'un produit artificiel.

Les raisons mises en avant par ces derniers anatomistes peuvent se résumer en ce simple fait : c'est que, sur des coupes méridiennes de l'œil, sans injection préalable, le corps vitré se trouve en contact immédiat avec la zonula et qu'on n'observe sur ce point, entre les deux formations, aucun espace libre.

Cette objection, basée sur un fait d'observation purement négatif, ne me paraît pas avoir la valeur que lui attribuent les auteurs. Il ne faut pas oublier, en effet, que si les vrais canaux lymphatiques ont une membrane propre qui les rend facilement reconnaissables, il n'en est pas de même de ces espaces plus petits et moins nettement différenciés, qui, sous le nom de fentes lymphatiques, précèdent les vrais canaux. Ces espaces n'ont d'autres parois que les tissus même qui les délimitent et au sein desquels ils recueillent la lymphe. De plus, ils sont toujours très étroits et échappent naturellement à l'observation quand ils sont vides. Or, c'est vraisemblablement le cas quand on examine, sur des yeux préalablement durcis, la fente lymphatique postzonulaire : le séjour dans le liquide durcissant en a chassé la lymphe ; la pression du couteau à l'aide duquel la coupe a été pratiquée a fait le reste, et voilà pourquoi le corps vitré vient s'appliquer directement contre les fibres de la zonula.

Pour voir et étudier les fentes lymphatiques qui, comme le canal de Petit, n'ont pas de revêtement endothélial, il faut non pas les vider, mais au contraire les remplir par une injection. Or, les résultats des injections pratiquées dans la chambre antérieure sont admirablement concordants, quelle que soit la substance employée (bleu de Prusse, hématoxyline, albumine) : la substance injectée vient constamment se collecter tout autour de l'équateur cristallinien, dans un espace à coupe triangulaire qui est limité, d'une part par la zonula, d'autre part par l'humeur vitrée, et qui n'est autre que le canal de Petit que nous venons de décrire. L'existence de ce canal me paraît donc absolument certaine.

3° Humeur vitrée. — L'humeur vitrée est l'élément le plus considérable du corps vitré. Contenue dans la membrane hyaloïde, elle se présente sous la forme d'une substance gélatineuse, gluante, toujours plus consistante chez l'enfant que chez l'adulte.

A. Disposition. — L'humeur vitrée ne forme pas, comme on pourrait le penser au premier abord, un bloc compact et homogène ; mais elle est divisée en de nombreux segments par un système d'interstices ou fentes, qui jouent à leur égard le rôle de véritables cloisons séparatives.

Ces fentes affectent deux directions principales. A la périphérie du corps vitré, elles sont circulaires, concentriques, dirigées parallèlement aux membranes de l'œil. Au centre du corps vitré, au contraire, elles sont radiées et forment autant de cloisons antéro-postérieures qui tombent perpendiculairement, d'une part sur la membrane hyaloïde, d'autre part sur le canal hyaloïdien : Hannover a compté sur le corps vitré humain 180 rayons ; Schwalbe, 37 seulement. Cette double disposition des fentes du corps vitré, qui est très manifeste sur les coupes équatoriales (fig. 759), nous explique surabondamment le double mode de fragmentation de cet organe *en écailles d'oignon* et *en quartiers d'orange*, qui a été

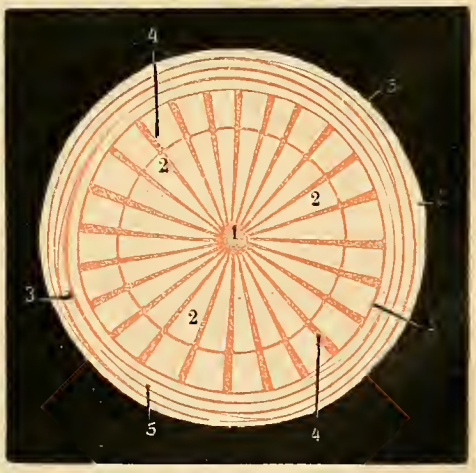

Fig. 759.

Schéma représentant, sur une coupe équatoriale du corps vitré, la double disposition de ses segments et des fentes qui les séparent.

1, canal central ou hyaloïdien. — 2, segments en quartiers d'orange. — 3, segments en écailles d'oignon. — 4, fentes radiaires. — 5, fentes circulaires.

observé par Demours, par Brücke, par Gerlach, par Hannover et autres sur des corps vitrés congelés ou simplement durcis dans l'acide chromique.

B. Composition chimique. — Les analyses de Berzélius attribuent à l'humeur vitrée la composition suivante :

Eau	98.50	p. 100
Albumine	0.16	—
Chlorure de sodium	1.42	—
Substance soluble dans l'eau	0.02	—
Total	100.00	

Lohmeyer signale en outre, dans l'humeur vitrée, l'existence d'une certaine quantité de mucine et de caséine, ainsi que quelques traces de graisse. Lorsqu'on dépose sur un filtre une certaine quantité d'humeur vitrée, la plus grande partie s'en écoule goutte à goutte sous forme d'un liquide transparent. Il ne reste sur le filtre qu'une faible proportion de substances solides, que l'on doit évaluer à 0,041, d'après Lohmeyer.

C. Structure. — Histologiquement, la masse gélatineuse du corps vitré comprend, au milieu d'une substance amorphe semi-liquide, deux ordres d'éléments figurés : des fibres et des cellules.

a. *Fibres de l'humeur vitrée.* — Les fibres sont des éléments du tissu conjonctif. Assez nombreuses chez l'embryon, où leur existence ne saurait être mise en doute, elles semblent disparaître avec les progrès du développement : elles sont, en effet, très minces et excessivement rares chez l'adulte, si tant est qu'elles existent. Indépendamment des fibrilles conjonctives, Lieberkühn mentionne encore dans l'humeur vitrée un autre genre d'éléments fibrillaires, qui seraient les reliquats des vaisseaux hyaloïdiens de l'embryon.

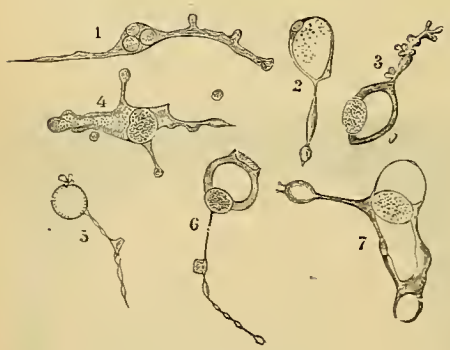

Fig. 760.

Cellules de l'humeur vitrée (d'après Schwalbe).

1 et 4, cellules sans vacuole. — 2, 3, 5, 6 et 7, cellules avec vacuoles, les cellules 3 et 4 avec des prolongements se terminant par des renflements protoplasmiques.

b. *Cellules de l'humeur vitrée.* — Les cellules disséminées dans l'humeur vitrée (fig. 760) forment trois types, d'après Ivanoff. Ce sont : 1° des cellules rondes à un ou plusieurs noyaux, rappelant par leur aspect les cellules subhyaloïdiennes, que nous avons décrites plus haut ; 2° des cellules munies de prolongements protoplasmiques, toujours fort variables en nombre et en dimensions ; ces prolongements se terminent fréquemment par de petits renflements sphériques susceptibles de s'isoler et de devenir libres ; 3° des cellules caractérisées par l'existence, dans leur protoplasma, d'une ou de plusieurs vésicules à contenu clair et homogène. Ces trois espèces de cellules sont reliées les unes aux autres par toute une série de formes intermédiaires, qui établissent nettement leur parenté et même leur identité. Les unes et les autres ne sont autre chose, en effet, que des cellules lymphatiques modifiées dans leur forme par l'influence du milieu où elles sont appelées à vivre. La preuve nous en est fournie par cette expérience intéressante de Schwalbe, qui, en emprisonnant un fragment de corps vitré dans le sac lymphatique d'une grenouille, a pu artificiellement

reproduire avec des cellules lymphatiques toutes les diversités d'aspect que présentent les cellules de l'humeur vitrée.

Quant aux cellules du tissu conjonctif que la plupart des auteurs décrivent dans le corps vitré, elles paraissent ne pas exister chez l'adulte. En anatomie générale, le corps vitré doit être considéré comme une formation conjonctive qui a perdu peu à peu, dans le cours du développement, ses éléments figurés, fibres et cellules, et dont la substance amorphe, devenue très riche en eau, se trouve constamment parcourue par des cellules lymphatiques.

D. Canal central du corps vitré ou canal hyaloïdien. — L'humeur vitrée est traversée d'arrière en avant par un canal central de 2 millimètres de diamètre. Ce canal, mentionné pour la première fois par Cloquet en 1818 et minutieusement décrit cinquante ans plus tard (1869) par Stilling, porte indifféremment le nom de *canal de Cloquet* ou celui de *canal de Stilling*. Il commence en arrière, au niveau de la papille, par une extrémité élargie en forme d'entonnoir, l'*area Martegiani* (fig. 753, 8'). D'autre part, il se termine en avant, au voisinage du pôle postérieur du cristallin, par une extrémité également évasée ; il se continue là avec un espace lymphatique qui répond à la cristalloïde postérieure et qui a reçu de Berger le nom d'*espace postlenticulaire* (fig. 753,9). Cet espace communique très probablement, dans la région équatoriale, avec le canal de Petit et je rappellerai à ce sujet l'expérience de Michel qui, par une injection dans la chambre antérieure, a obtenu à la fois le remplissage du canal de Petit et du canal hyaloïdien.

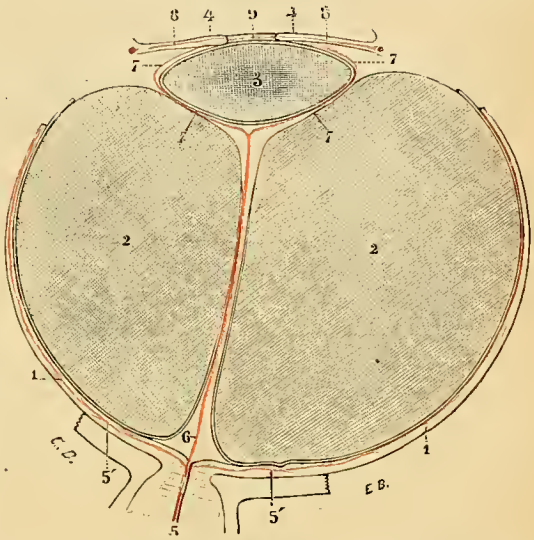

Fig. 761.

L'artère hyaloïdienne, vue sur une coupe horizontale du globe de l'œil.

1, rétine. — 2, corps vitré. — 3, cristallin. — 4, iris. — 5, artère centrale de la rétine, avec : 5', ses branches externes ou temporales ; 5'', ses branches internes ou nasales. — 6, artère hyaloïdienne. — 7, 7, ses ramifications sur les deux faces du cristallin. — 8, 8, artères iriennes. — 9, anastomoses des deux systèmes et membrane capsulo-pupillaire.

Une membrane vitrée, très délicate et dépendant de l'hyaloïde, tapisse dans toute leur étendue les parois du canal de Stilling. Çà et là, le long de sa surface, on rencontre des cellules aplaties, qui rappellent par leur aspect les cellules subhyaloïdiennes (p. 981) et qui ont vraisemblablement la même signification.

Durant la vie fœtale, le canal de Stilling livre passage à l'artère capsulaire, branche de l'artère centrale de la rétine (voy. p. 979). Chez l'adulte, par suite de la disparition de ce vaisseau, il ne renferme plus qu'un liquide transparent qui n'est bien certainement que de la lymphe : Schwalbe a pu, en effet, le remplir par une injection de matière colorante poussée dans les espaces lymphatiques du nerf optique.

Consultez, parmi les travaux récents au sujet du corps vitré et tout particulièrement au sujet de la zonula et du canal de Petit : Beauregard, *Etude du corps vitré*, Journ. de l'Anat., 1880 ; — Ulrich, *Zur. Anat. u. Phys. des Canalis Petiti, u. der anstossenden Gewebe*, Arch. f. Ophtalm., t. XXVI, 1880 ; — Younan, *On the histology of the vitreous humour*, Journ. of Anat. and Phys.,

1884 : — Virchow, *Ueber d. Glaskörpergewebe*. Ber. der opth. Gesellsch., 1885 : — Du même, *Ueber d. Form. u. Falten des corpus ciliare*. Morph. Jahrb., XI, 1885 : — Haensell, *Recherches sur le corps vitré*, Th. Paris, 1886 ; — Keibel, *Zur Entwickl. des Glaskörpers*. Arch. f. Anat. u. Phys., 1886 : — Schoen, *Zonula u. Grenzhaut des Glaskörpers*, Arch. f. Ophth., XXXII, 1886 : — Du même, *Die Konkavität des vorderen Zonablattes nach vorn*, Arch. f. Augenheilk., Bd. XXI, 1889-90 : — Hirschberg, *Blutgefässneubildung im Glaskörper, vor dem Sehnerveneintritt*. Centralbl. f. praktische Augenheilkunde, Jahrg. 1j. 1889 : — Claeys, *De la région ciliaire de la rétine et de la zonule de Zinn*, Arch. de Biol., t. VIII, 1888 : — Hache, *Sur la struct. et la signif. morphologique du corps vitré*. C. R. Acad. des Sc., 1877 : — Du même, *Sur l'hyaloïde et la zone de Zinn*. C. R. Soc. biol., 1889 ; — Straub, *Beitrag zur Kenntniss des Glasskörpergewebes*, Arch. f. Ophthalm., XXXIV, 1888 : — Haase, *Ueber den Canalis Petiti des Menschen*. Th. de Rostock, 1889 : — Berger, *Anat. norm. et path. de l'œil*, Paris, 1889 : — Stuart, Anderson, *On the connexion between the suspensory ligament of the crystalline lens and the lens capsule*. Proceedings of the Roy. Soc., XLIX, 1891 : — Des mêmes, *On a membrane lining the fossa patellaris of the corpus vitreum*, Proceedings of the Roy. Society, XLIX, 1891 : — V. Garnier, *Ueber den normalen und pathologischen Zustand der Zonula Zinnii*, Arch. f. Augenheilkunde, XXIV, 1891 ; — Topolanski, *Ueber den Bau der Zonula und Umgebung nebst Bemerkungen über das albinotische Auge*. Arch. f. Ophth., XXXVII, 1891 ; — Ovio, *Considerazioni sulla nutrizione del corpo vitreo*, Congr. med. intern. di Roma, 1894 : — Retzius, *Ueber den Bau des Glaskörpers und der Zonula Zinnii im Auge des Menschen und einiger Tiere*, Biol. Untersuch., Bd. VI, 1895 ; — Koster, *Ueber das Verhältniss des Druckes im Glaskörper zu dem in vorderen Augenkammer*, Græfe's Arch., 1895.

§ VI. — Chambres de l'œil, humeur aqueuse

On désigne sous le nom de chambres de l'œil tout l'espace qui se trouve compris entre le cristallin et la cornée. L'iris, placé en avant du cristallin, divise cet espace en deux parties : 1° une partie antérieure, plus grande, appelée *chambre antérieure* de l'œil ; 2° une partie postérieure plus petite, appelée *chambre postérieure*. Séparées l'une de l'autre, chez le fœtus, par la membrane de Wachendorff (p. 938), les deux chambres communiquent largement entre elles, chez l'enfant et chez l'adulte, par l'orifice central de l'iris, la pupille. Elles sont remplies l'une et l'autre par l'*humeur aqueuse*.

1° Chambre antérieure. — La chambre antérieure est placée en avant de l'iris. On lui considère une paroi antérieure, une paroi postérieure et une circonférence.

La *paroi antérieure* est formée par la face postérieure, concave, de la cornée transparente et, tout autour de la cornée, par la partie correspondante du limbe scléral. L'étendue de la portion de la sclérotique qui prend part ainsi à la constitution de la paroi antérieure de la chambre est de $2^{mm},25$ au niveau de l'extrémité supérieure de l'axe vertical, de 2 millimètres au niveau de l'extrémité inférieure de ce même diamètre vertical, de $1^{mm},25$ au niveau des deux extrémités nasale et temporale du diamètre horizontal (Rochon-Duvignaud).

La *face postérieure* est représentée par la face antérieure de l'iris et par la portion de la face antérieure du cristallin qui répond à la pupille.

La *circonférence* de la chambre antérieure, formée par la rencontre de ses deux parois, répond à un angle dièdre que l'on désigne indistinctement sous les noms de *angle irido-cornéen* ou *angle de la chambre antérieure*. Rappelons en passant qu'il existe là, entre la circonférence de l'iris et le limbe scléral un système trabéculaire qui constitue le ligament pectiné (p. 924).

Ainsi constituée, la chambre antérieure affecte dans son ensemble la forme d'une lentille, convexe en avant, légèrement concave en arrière. Son diamètre antéro-postérieur maximum, mesuré du centre de la cornée au pôle antérieur du cristallin, varie de 2 millimètres à 2 millimètres et demi.

2° Chambre postérieure. — La chambre postérieure (fig. 762, 13), rejetée à tort par quelques anatomistes, a la forme d'une cavité annulaire placée en arrière de l'iris. On peut lui considérer deux parois et deux circonférences :

a. *Parois.* — Des deux parois, l'une, *antérieure*, est constituée par la face postérieure de l'iris ; l'autre, *postérieure*, est formée par la face antérieure du cristallin

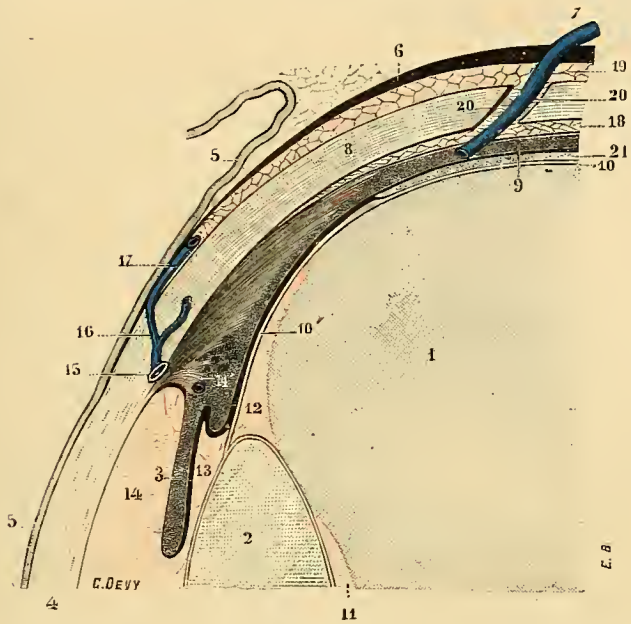

Fig. 762.

Schéma montrant les chambres de l'œil et la circulation de la lymphe sur une coupe méridienne de l'œil, passant par l'un des vasa vorticosa.

(Les flèches rouges indiquent le trajet suivi par la lymphe.)

1, corps vitré. — 2, cristallin. — 3, iris. — 4, cornée. — 5, conjonctive. — 6, capsule de Tenon. — 7, l'un des vasa vorticosa. — 8, sclérotique. — 9, choroïde. — 10, membre hyaloïde. — 10' zonula. — 11, espace postlenticulaire. — 12, canal de Petit. — 13, chambre postérieure. — 14, chambre antérieure. — 15, canal de Schlemm. — 16, une veine sclérale. — 17, une veine ciliaire antérieure. — 18, espace supra-choroïdien. — 19, espace supra-sclérotical ou espace de Tenon. — 20, canal réunissant ces deux espaces. — 21, rétine.

d'abord et, plus en dehors, par la portion libre de la zone de Zinn qui, comme nous l'avons vu (p. 982), vient s'insérer sur cette face.

b. *Circonférences.* — Les deux circonférences de la chambre postérieure se distinguent en grande et petite. — La *petite circonférence* résulte de la rencontre du bord pupillaire de l'iris avec la face antérieure du cristallin. Cette rencontre s'effectue sous un angle très aigu, que l'on pourrait appeler l'*angle irido-cristallinien*. — La *grande circonférence* est formée par la partie flottante ou base des procès ciliaires. Au niveau de la grande circonférence, la chambre postérieure présente, ainsi que nous l'avons dit plus haut, une série de diverticulums, qui s'enfoncent en sens radiaire entre les vallées ciliaires, qui sont en avant, et la zone de Zinn, qui est en arrière : ce sont les *recessus cameræ posterioris* de Kuhnt ou *recessus prézonulaires* (p. 983).

3° Humeur aqueuse. — Les deux chambres de l'œil sont remplies par un liquide incolore et d'une limpidité parfaite, l'humeur aqueuse.

a. *Caractères physiques.* — La pesanteur spécifique de l'humeur aqueuse, peu

différente de celle de l'eau, est de 1.005 d'après Brewster. Son pouvoir réfringent est de 1,338 d'après Chossat, de 1,336 seulement d'après Helmholtz.

b. *Composition chimique.* — Quant à sa composition chimique, elle est établie comme suit par les analyses de Berzélius :

Eau	98.10
Chlorure sodique avec une faible trace d'extrait alcoolique	1.15
Matière extractive soluble dans l'eau	0.75
Albumine	quelques traces
Total	100 00

c. *Structure et signification morphologique.* — Histologiquement, l'humeur aqueuse ne présente d'autres éléments figurés que des cellules de la lymphe ou leucocytes. Encore convient-il d'ajouter que ces éléments sont excessivement rares. L'humeur aqueuse doit être considérée au point de vue de l'anatomie générale comme un produit de filtration des vaisseaux de l'iris et des procès ciliaires.

d. *Circulation de l'humeur aqueuse.* — Des vaisseaux d'où elle émane, l'humeur aqueuse s'amasse tout d'abord dans la chambre postérieure (voy. fig. 762) où se déversent en même temps le liquide du canal de Petit et les liquides efférents du cristallin (voy. *Cristallin*).

De la chambre postérieure, l'humeur aqueuse passe dans la chambre antérieure, soit par l'orifice pupillaire, comme l'indiquent Schœler et Uthoff (1882), soit, comme le veut Ulrich (1883), par un système de fentes à direction postéro-antérieure qui occupent la grande circonférence de l'iris.

L'humeur aqueuse, enfin, s'écoule de la chambre antérieure en suivant une double voie. Tout d'abord, elle se jette dans le canal de Schlemm, comme nous avons déjà eu l'occasion de l'indiquer (p. 917) et, de là, dans les veines sclérales qui l'amènent dans les veines musculaires. Mais ce n'est pas là la seule voie d'écoulement de l'humeur aqueuse. Elle s'engage probablement aussi dans les stomates décrits par Fuchs sur la face antérieure de l'iris et gagne successivement par cette nouvelle voie les espaces lacunaires de l'iris, ceux de la région ciliaire, les gaines périvasculaires des vasa vorticosa et, finalement, l'espace lymphatique de Tenon. Lorsqu'on injecte, en effet, une substance colorante dans la chambre antérieure, comme l'ont fait Leber, Knies et tout récemment Nicati, on rencontre cette substance, peu de temps après l'injection, dans les espaces lymphatiques de l'iris, dans les espaces lymphatiques de la région ciliaire et jusque dans les vasa vorticosa.

Voyez, au sujet de la chambre antérieure et de la circulation de l'humeur aqueuse, parmi les travaux récents : Knies, Virchow's Arch., Bd. 65; — Heisrath, *Ueber den Zusammenhang der vorderen Augenkammer mit den vorderen Ciliarvenen*, Arch. f. mikr. Anat., 1878 ; — Ulrich, *Ueber die Ernahrung des Auges*, Græfe's Arch., 1880 ; — Weiss (L.), *Ueber der Abflusswege der intraocularen Flüssigkeit*, Græfe's Arch., 1879 ; — Morf, *Exper. Beitr. z. Lehre von den Abflusswege der vorderen Augenkammer*, Dissert. Zurich, 1888 ; — Ulrich, *Neue Untersuch. über die Lymphströmung im Auge*, Arch. f. Augenheilk. Bd. XX, 1889 : — Nicati, *La glande de l'humeur aqueuse, glande des procès ciliaires ou glande urée*, Arch. d'ophth., t. X, 1898 ; — Staderini, *Ueber die Abflusswege des Humor aqueus*, Arch. f. Ophth., XXXVII, 1891 ; — Mérian, *Versuche über die Lymphwege des Auges*, Arch. f. Anat. u. Phys., 1891 ; — Tuckermann, *Ueber die Vorgänge bei der Resorption in die vorder Augenkammer*, Græfe's Arch., 1892 ; — Gifford, *Weitere Versuche über die Lymphströme u. Lymphwege des Auges*, Arch. f. Augenheilk, 1893 ; — Knies, *Ueber die vorderen Abflusswege des Auges*, etc., Arch. f. Augenheilk, 1894 : — Pflüger, *Zur Lymphcirculation im Auge*, Arch. f. Augenheilk, 1894 : — Truc et Hédon, *Sur la présence du sucre dans les milieux de l'œil à l'état normal et path.*, Soc. franç. d'ophtalm., 1894 ; — Bellarminoff, *Rech. sur la résorption vers la chambre antérieure*, etc., Græfe's Arch., 1894 : — Koster, *Ueber den Lymphstrom aus der hinteren nach der vorderen Kammer*, Græfe's Arch. 1895 ; — Beutzen et Leber, *De la*

filtration hors de la chambre antérieure dans les yeux normaux et glaucomateux, Græfe's Arch., 1896; — JEANNULATOS, *Rech. embryologiques sur le mode de formation de la chambre antérieure*, etc. Th. Paris, 1896.

ARTICLE III

ANNEXES DE L'ŒIL

Les annexes de l'œil comprennent les formations suivantes : 1° les *muscles de l'orbite* et la *capsule de Tenon ;* 2° les *sourcils ;* 3° les *paupières ;* 4° la *conjonctive ;* 5° l'*appareil lacrymal.*

§ I. — MUSCLES DE L'ORBITE ET CAPSULE DE TENON

La cavité orbitaire renferme sept muscles, tous constitués par des fibres striées et soumis par conséquent à l'influence de la volonté. On les désigne parfois sous le nom de *muscles extrinsèques* de l'œil, par opposition aux muscles lisses, le muscle ciliaire et le muscle de l'iris, qui sont situés dans le globe oculaire lui-même et qui en constituent les *muscles intrinsèques.*

Des sept muscles de l'orbite, le plus élevé préside aux mouvements d'élévation de la paupière supérieure ; c'est le *muscle releveur de la paupière supérieure.* Les six autres sont spécialement destinés à l'œil lui-même et se divisent, d'après leur direction, en deux groupes, les *muscles droits* et les *muscles obliques.*

Le releveur de la paupière supérieure, les muscles droits et les muscles obliques présentent des rapports intimes avec une membrane fibreuse ou plutôt conjonctive, que l'on appelle *capsule de Tenon* et que nous allons tout d'abord décrire.

A. — CAPSULE DE TENON

La capsule de Tenon, ainsi appelée du nom de l'anatomiste qui l'a découverte, est une membrane de nature conjonctive qui recouvre toute la portion sclérotícale de l'œil en se moulant exactement sur elle. On la désigne encore sous le nom d'*aponévrose orbitaire*, d'*aponévrose orbito-oculaire*, d'*aponévrose oculo-palpébrale.* La description de TENON date de 1803 ; depuis cette époque, la membrane conjonctive rétro-oculaire a été étudiée à nouveau par BONNET, par HÉLIE et par FERRAL en 1841, par LENOIR en 1850 et plus récemment par SCHWALBE qui, reprenant une opinion déjà émise par BOGROS, nous a fait connaître, au-devant d'elle, la présence d'une véritable cavité séreuse. Nous étudierons successivement, dans la capsule de Tenon : 1° sa conformation générale et ses rapports : 2° les prolongements divers qu'elle jette sur les muscles qui la traversent : 3° sa signification morphologique.

1° Conformation générale et rapports. — Envisagée au point de vue de sa conformation générale, la capsule de Tenon (fig. 773, 3), disposée tout autour de la portion sclérotícale de l'œil, rappelle assez exactement la capsule qui enlace la base du jeune gland. Comme la sclérotique elle-même, sur laquelle elle se moule, elle a la forme d'un segment de sphère et nous présente une face antérieure, une face postérieure et une circonférence. — La *face antérieure*, concave et parfaitement lisse, est en rapport avec la sclérotique dans toute son étendue. — La *face postérieure*, convexe, répond, en arrière, à la masse cellulo-adipeuse de l'orbite. En avant, elle

est en rapport avec la conjonctive oculaire, dont la sépare une couche toujours fort mince de tissu conjonctif. Cette face postérieure est moins nettement limitée, moins bien isolée que l'antérieure : elle se confond insensiblement avec les parties environnantes. — La *circonférence* de la capsule de Tenon, enfin, s'amincit progressivement et se confond, sur le pourtour de la cornée, avec le chorion de la conjonctive.

Comme on le voit, la capsule de Tenon isole le globe oculaire de la partie postérieure de l'orbite. Elle est donc nécessairement traversée d'arrière en avant par

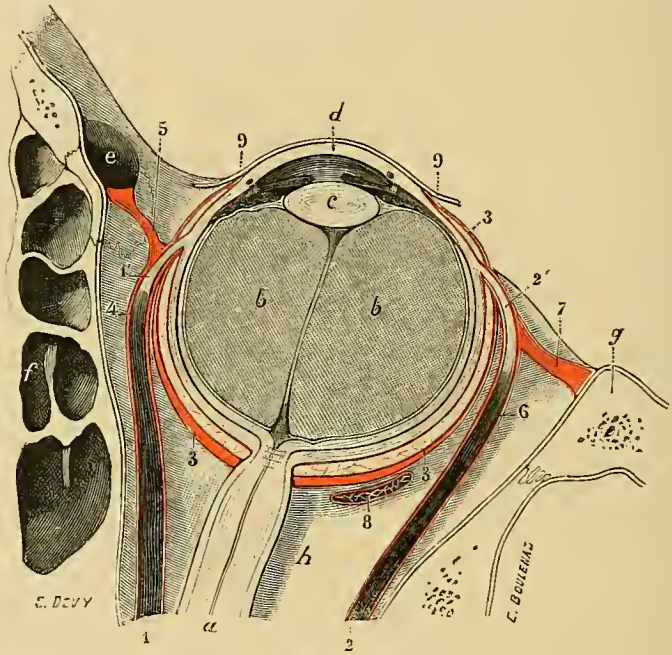

Fig. 763.

La capsule de Tenon, vue sur une coupe horizontale du globe de l'œil; œil droit, segment inférieur de la coupe (*demi-schématique*).

a, nerf optique. — *b*, corps vitré. — *c*, cristallin. — *d*, cornée. — *e*, coupe du sac lacrymal, — *f*, cellules ethmoïdales. — *g*, os malaire. — *h*, plancher de l'orbite.
1, droit interne, avec 1' son tendon. — 2, droit externe, avec 2' son tendon. — 3, capsule de Tenon. — 4, gaine musculaire du droit interne, avec 5, son prolongement orbitaire. — 6, gaine musculaire du droit externe, avec 7, son prolongement orbitaire. — 8, muscle petit oblique et sa gaine. — 9, conjonctive.

tous les organes qui, de cette portion de la cavité orbitaire, se rendent à l'œil. Ces organes sont nombreux : nous avons tout d'abord le nerf optique qui perfore la capsule de Tenon un peu en dedans du pôle postérieur de l'œil ; la capsule à ce niveau adhère intimement, d'une part à la sclérotique, d'autre part à la gaine fibreuse du cordon nerveux. Nous avons ensuite les nerfs ciliaires et les artères ciliaires postérieures, puis les vasa vorticosa qui traversent la capsule sur des points divers, un peu en avant du nerf optique (voy. p. 914). Enfin, dans une zone plus antérieure, notre membrane conjonctive est rencontrée par les six muscles moteurs de l'œil : les quatre muscles droits et les deux obliques.

2° Prolongements envoyés par la capsule de Tenon sur les muscles qui la traversent. — Devant chacun des muscles précités, la capsule de Tenon, au lieu de se laisser perforer, se déprime en doigt de gant et accompagne les tendons jus-

qu'à leur insertion sur la sclérotique. D'autre part, au moment où elle se déprime en avant sur les tendons, elle envoie en sens inverse sur les corps musculaires eux-mêmes des prolongements qui constituent les gaines de ces muscles. La capsule de Tenon jette donc sur les muscles qui la traversent deux ordres de gaines : des gaines antérieures, destinées au tendon, ce sont les *gaines tendineuses ;* des gaines postérieures, destinées au corps musculaire proprement dit, ce sont les *gaines musculaires.*

A. Gaines tendineuses. — Chacun des tendons des six muscles moteurs de l'œil possède donc une gaine conjonctive, en forme de doigt de gant, qui revêt toute sa portion comprise entre la capsule de Tenon et son insertion sclérale et qui lui adhère intimement dans toute son étendue.

Cette disposition est très manifeste pour les tendons des muscles droits, et le scalpel de l'anatomiste, comme le ténotome du chirurgien, rencontre successivement à leur niveau, en allant d'avant en arrière, les six plans suivants : 1° la conjonctive ; 2° la partie antérieure de la capsule de Tenon ; 3° la face externe de la gaine conjonctive du tendon ; 4° le tendon lui-même ; 5° la face postérieure de sa gaine ; 6° la sclérotique. Nous avons dit plus haut que la gaine du tendon adhérait à ce dernier d'une façon intime.

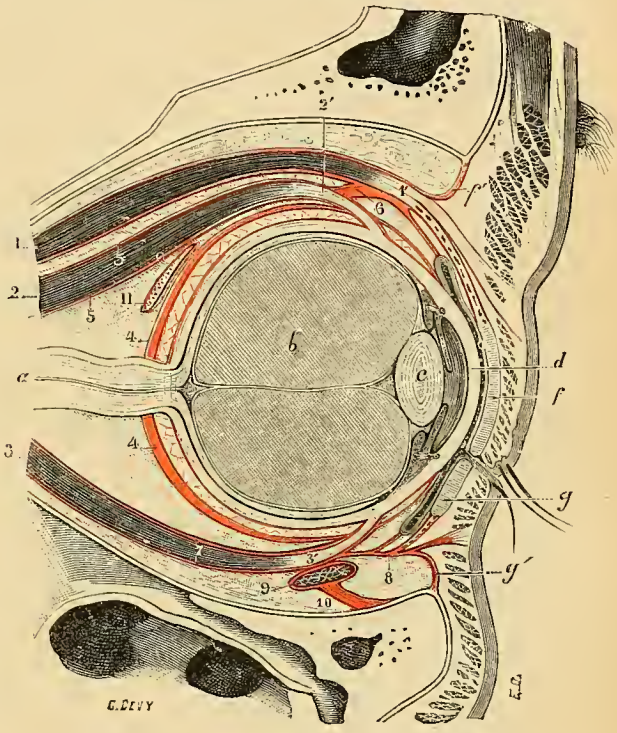

Fig. 764.

Capsule de Tenon, vue sur une coupe sagittale du globe de l'œil ; œil droit, segment interne de la coupe (*demi-schématique*).

a, nerf optique. — *b*, corps vitré. — *c*, cristallin. — *d*, cornée. — *f*, tarse supérieur, avec *f'*, son ligament large. — *g*, tarse inférieur, avec *g'*, son ligament large.

1, releveur de la paupière supérieure, avec 1', son tendon. — 2, droit supérieur, avec 2', son tendon. — 3, droit inférieur, avec 3', son tendon. — 4, capsule de Tenon. — 5, gaine musculaire du droit supérieur, avec 6, son prolongement orbitaire, — 7, gaine musculaire du droit inférieur, avec 8, son prolongement orbitaire. — 9, muscle petit oblique, avec 10, son prolongement orbitaire. — 11, tendon du grand oblique.

Mais ce n'est pas tout : les gaines tendineuses des quatre muscles droits sont reliées les unes aux autres par des expansions latérales, qui marchent en sens équatorial et qui, chemin faisant, contractent adhérence avec la capsule de Tenon. Il en résulte que, lorsqu'on vient à pratiquer sur le vivant la section d'un tendon quelconque, celui du droit interne par exemple, le corps musculaire qui lui fait suite ne subit qu'un retrait limité, en raison même des adhérences multiples que nous venons de décrire, et peut encore par ses contractions, toujours à cause de ces adhérences, agir sur le globe de l'œil.

B. Gaines musculaires. — Au nombre de six, quatre pour les muscles droits et deux pour les muscles obliques, les gaines musculaires se détachent du pourtour

même des six boutonnières qui livrent passage à ces muscles et s'étalent sur eux d'avant en arrière, en se dirigeant vers leurs insertions d'origine.

a. *Gaines des muscles droits.* — Les gaines des muscles droits revêtent successivement, pour chacun d'eux, la moitié postérieure du tendon scléral, puis le corps musculaire lui-même. Epaisses et résistantes à leur origine, elles s'amincissent peu à peu au fur et à mesure qu'elles s'éloignent de la capsule de Tenon et dégénèrent bientôt en une simple toile celluleuse, laquelle finit même par disparaître sur le tiers ou le quart postérieur du muscle. Nous ajouterons que ces gaines adhèrent intimement par leur face profonde avec leurs muscles respectifs.

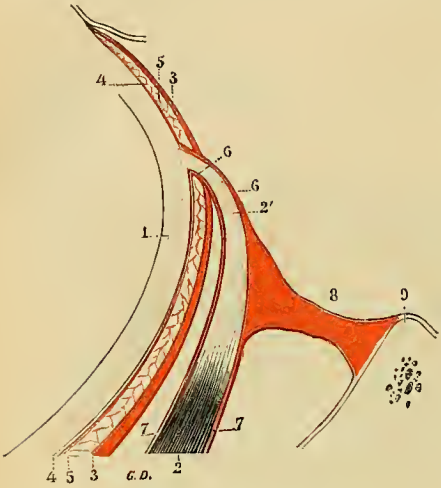

Fig. 765.

Schéma destiné à montrer, sur une coupe horizontale de l'œil, la capsule de Tenon et ses divers prolongements.

1, sclérotique. — 2, muscle droit externe, avec 2' son tendon scléral. — 3, feuillet externe de la capsule de Tenon. — 4, son feuillet interne. — 5, sa cavité centrale ou espace de Tenon. — 6, gaine du tendon. — 7, gaine musculaire. — 8, prolongement orbitaire de cette gaine. — 9, rebord orbitaire.

b. *Gaine du grand oblique.* — La gaine du grand oblique s'étend de la capsule de Tenon à la poulie de réflexion de ce muscle, avec laquelle elle se continue. Elle se termine là : la portion du muscle située en arrière est dépourvue de gaine et baigne, pour ainsi dire, à l'état nu dans le tissu graisseux de l'orbite. Comme pour les muscles droits, la gaine conjonctive du grand oblique adhère intimement au tendon de ce muscle, depuis son insertion à la sclérotique jusqu'à la petite synoviale qui favorise son glissement dans la poulie de réflexion.

c. *Gaine du petit oblique.* — Quant à la gaine du petit oblique, elle enveloppe le muscle dans toute son étendue et vient se fixer, comme lui, à la base de l'orbite, sur le rebord externe du canal nasal.

3° Prolongements orbitaires des gaines musculaires. — Toutes les gaines musculaires que nous venons de décrire, à l'exception de celle du grand oblique, envoient vers la base de l'orbite des expansions plus ou moins résistantes, que l'on décrit indistinctement sous les noms d'*ailes ligamenteuses*, d'*ailerons ligamenteux*, de *tendons orbitaires*, de *tendons d'arrêt* des muscles de l'œil. Du reste, ces prolongements varient, dans leur disposition, pour chaque muscle et méritent chacun une description particulière :

a. *Prolongement orbitaire des deux muscles droit interne et droit externe.* — Le prolongement orbitaire de la gaine du muscle droit interne se dirige obliquement d'arrière en avant et de dehors en dedans pour venir s'attacher à la paroi interne de l'orbite, sur la moitié supérieure de la crête de l'unguis, immédiatement en arrière du sac lacrymal et du tendon réfléchi de l'orbiculaire (fig. 763, 5).

Celui qui émane de la gaine du droit externe est beaucoup plus fort que le précédent, mais il présente une disposition analogue : comme lui, il se porte obliquement vers le côté externe de la base de l'orbite et s'y attache solidement un peu au-dessus et en arrière du ligament externe des paupières (fig. 763, 7).

Les deux prolongements orbitaires des muscles droit interne et droit externe sont manifestement fibreux à leur origine sur la gaine conjonctive du muscle. Mais,

au fur et à mesure qu'ils se rapprochent de l'orbite, ils se chargent peu à peu de fibres musculaires lisses, lesquelles dominent manifestement dans leur moitié externe. Leur prédominance est même telle, dans certains cas, que SAPPEY a cru devoir faire de l'ensemble de ces fibres musculaires deux petits muscles distincts, auxquels il a donné le nom de *muscle orbitaire interne* et de *muscle orbitaire externe*. Ces faisceaux musculaires, on le conçoit, renforcent les expansions fibreuses auxquelles elles se surajoutent et jouent à leur égard le rôle dévolu aux muscles tenseurs aponévrotiques.

b. *Prolongement orbitaire des deux muscles droit supérieur et droit inférieur.* — Les prolongements orbitaires des deux autres muscles droits, droit supérieur et droit inférieur, se dirigent obliquement, eux aussi, vers la base de l'orbite. Mais, au lieu de s'y arrêter et de s'y fixer en totalité comme les précédents, ils se contentent de jeter quelques fibres sur le rebord orbitaire (MOTAIS) et poursuivent leur trajet jusque dans les paupières.

Celui qui provient du droit inférieur (fig. 764,8), le plus simple des deux, envoie en passant une légère expansion au cul-de-sac de la conjonctive, se fixe ensuite par quelques fibres descendantes sur la partie moyenne du rebord orbitaire et vient se terminer sur le bord inférieur du tarse de la paupière inférieure.

Celui qui émane du droit supérieur (fig. 764,6 et 766,7) vient se placer au-dessous du large tendon du muscle releveur et se confond peu à peu avec lui pour venir prendre une insertion commune sur le bord supérieur du tarse de la paupière supérieure. Comme le précédent, au cours de son trajet, il jette un petit faisceau sur le cul-de-sac conjonctival, et se fixe à la partie moyenne du rebord orbitaire par un certain nombre de fibres ascendantes qui se confondent avec le ligament large des paupières. De plus, il laisse échapper deux expansions latérales qui se portent, l'une sur la poulie du grand oblique, l'autre sur le côté externe de l'orbite.

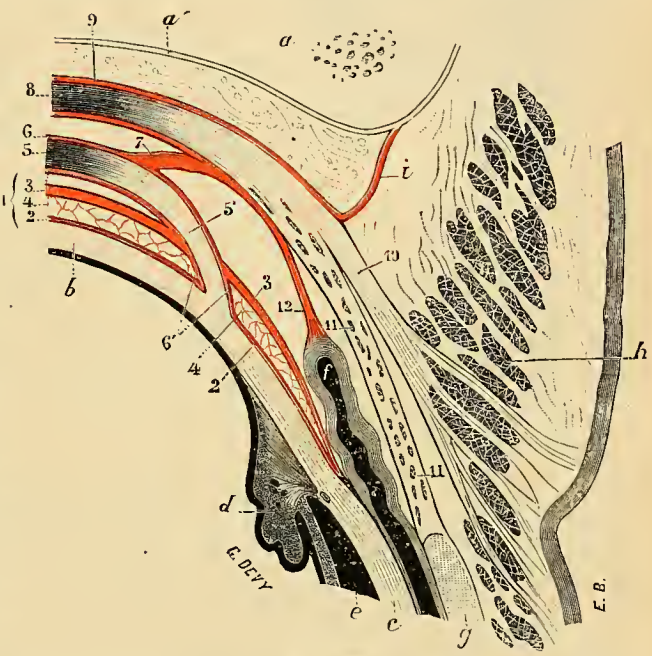

Fig. 766.

Rapports de la capsule de Tenon, avec les muscles supérieurs de l'orbite (*demi-schématique*).

a, os frontal, avec *a'*, son périoste. — *b*, sclérotique. — *c*, cornée. — *d*, procès ciliaire. — *e*, chambre antérieure de l'œil. — *f*, cul-de-sac supérieur de la conjonctive. — *g*, tarse supérieur. — *h*, muscle orbiculaire des paupières. — *i*, septum orbitale.

1, capsule de Tenon, avec : 2, son feuillet interne ; 3, son feuillet externe ; 4, sa cavité séreuse. — 5, muscle droit supérieur, avec : 5', son tendon ; 6, sa gaine ; 7, son prolongement orbitaire. — 8, muscle releveur de la paupière supérieure, avec : 9, sa gaine ; 10, son tendon conjonctif ; 11, son tendon musculaire ; 12, son expansion pour le cul-de-sac conjonctival.

c. *Prolongement orbitaire du petit oblique.* — Le petit oblique possède, lui aussi, son prolongement orbitaire, lequel présente la plus grande analogie avec

celui des muscles latéraux, le droit interne et le droit externe. Ce prolongement, bien décrit par Motais (1887), se détache du bord antérieur du petit oblique, ou plutôt de sa gaine, à 10 millimètres environ de l'insertion orbitaire de ce muscle (fig. 767.3). De là, il se porte obliquement en dehors et un peu en avant et vient se fixer sur le plancher de l'orbite au voisinage de son angle inféro-externe. Sa longueur est de 10 à 12 millimètres. Sa largeur, très variable suivant les points où on le considère, est de 8 millimètres à son origine sur le muscle, de 2 millimètres seulement à sa partie moyenne, de 6 millimètres à sa terminaison sur le plancher orbitaire. Comme on le voit, il est rétréci à sa partie moyenne, élargi à ses deux extrémités et présente, dans son ensemble, la forme de deux lames triangulaires qui seraient réunies par leur sommet.

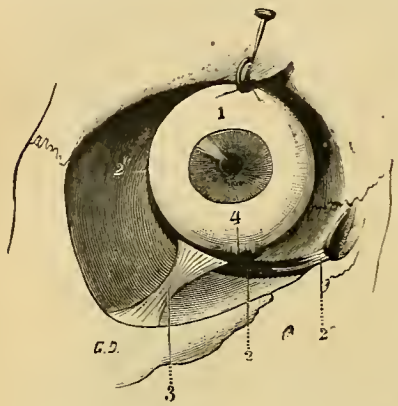

Fig. 767.

Schéma, montrant le prolongement orbitaire du petit oblique.

1. œil droit, fortement érigné en haut. — 2. petit oblique, avec : 2' son insertion orbitaire; 2'' son insertion sclérale. — 3, son prolongement orbitaire. — 4, muscle droit inférieur.

d. *Rôle des prolongements orbitaires.* — Les différents prolongements que nous venons de décrire et qui relient les muscles de l'œil, d'une part à l'orbite, d'autre part aux paupières, jouent dans la mécanique oculaire un rôle important, que nous ferons connaître dans le paragraphe suivant, en étudiant l'action des muscles droits et des muscles obliques (voy. p. 1005).

4° Signification anatomique de la capsule de Tenon. — Les recherches de Schwalbe sur les voies lymphatiques de l'œil (1869) nous démontrent que la capsule de Tenon est constituée, en réalité, par deux feuillets conjonctifs, concentriques l'un à l'autre : 1° un *feuillet postérieur* ou *externe*, relativement épais, qui n'est autre que la coque fibreuse qu'on a sous les yeux après l'énucléation de l'œil, qui n'est autre que la capsule de Tenon elle-même, telle que la décrivent les auteurs : 2° un *feuillet antérieur* ou *interne*, infiniment plus mince, qui recouvre la sclérotique et lui adhère intimement. Ces deux feuillets, à trajet parallèle et exactement contigus dans toute leur étendue, se fusionnent réciproquement sur le pourtour de la cornée, interceptant ainsi entre eux une cavité close, l'*espace supra-sclérotical* de Schwalbe ou tout simplement l'*espace de Tenon*.

Ainsi entendue, la capsule rétro-oculaire décrite par Tenon acquiert toute la valeur d'une membrane séreuse, avec son *feuillet pariétal*, son *feuillet viscéral* et sa *cavité centrale* où circule la lymphe.

Ces deux feuillets cependant ne sont pas isolés dans toute leur étendue. Ils sont reliés l'un à l'autre par de nombreuses travées du tissu conjonctif, à direction verticale ou oblique. Mais ces travées intermédiaires sont toujours assez minces, assez rares et assez lâches pour permettre au feuillet viscéral, intimement uni au globe de l'œil, de glisser librement sur le feuillet pariétal comme une sphère pleine dans une sphère creuse. C'est bien une séreuse, mais une séreuse cloisonnée. Du reste, sur l'un et l'autre des feuillets qui circonscrivent l'espace de Tenon, ainsi que sur les trabécules intermédiaires, s'étale une nappe continue de cellules endothéliales, caractéristiques des membranes séreuses.

Nous ajouterons en terminant que l'espace de Tenon est en communication, d'une part, avec l'espace supra-choroïdien par les gaines lymphatiques qui entourent les *vasa vorticosa*, d'autre part avec l'espace supra-vaginal du nerf optique, grâce à un système de fentes qui sont situées au niveau du point où le nerf précité traverse la capsule de Tenon. La lymphe circule donc librement de l'espace supra-choroïdien dans l'espace supra-sclérotical et, de ce dernier, dans les gaines lymphatiques du nerf optique (p. 563), lesquelles, on le sait, sont en continuité avec les espaces arachnoïdiens et sous-arachnoïdiens de l'encéphale.

B. — Muscle releveur de la paupière supérieure

Le muscle releveur ou élévateur de la paupière supérieure affecte la forme d'un long triangle dont le sommet correspond au fond de l'orbite et dont la base s'étale dans la paupière supérieure en arrière du ligament large. Il est charnu dans sa portion orbitaire, aponévrotique dans sa région palpébrale.

1° Insertions. — Le releveur de la paupière supérieure prend naissance, en arrière, sur la petite aile du sphénoïde, immédiatement en avant du trou optique, ainsi que sur la partie correspondante de la gaine fibreuse du nerf optique.

De là, il se porte en avant vers le rebord supérieur de l'orbite et dégénère, un peu en arrière de ce rebord, en une large aponévrose qui continue le trajet du corps musculaire et constitue son tendon antérieur. Ce tendon, qui s'étend en largeur d'un côté à l'autre de l'orbite, n'est formé tout d'abord que par des fibres conjonctives. Mais bientôt on voit apparaître sur sa face profonde une nappe de fibres musculaires lisses, qui le renforcent et l'accompagnent jusque dans la paupière (fig. 766,8). Il en résulte que le tendon antérieur du muscle releveur de la paupière supérieure se compose, en réalité, de deux couches distinctes : 1° une couche antérieure ou superficielle, de nature conjonctive ; 2° une couche postérieure ou profonde, formée par des fibres musculaires lisses.

La *couche antérieure*, en pénétrant dans la paupière, rencontre le ligament large ou septum orbitale ; elle se confond peu à peu avec lui et vient se placer à la face profonde de l'orbiculaire. Elle se résout alors en une multitude de faisceaux divergents, qui s'engagent entre les faisceaux de ces derniers muscles. Merkel a pu les suivre jusqu'à la face profonde du derme cutané (fig. 766, 10).

La *couche postérieure*, située entre la couche précédente et la conjonctive palpébrale (fig. 766, 11), se compose de fibres lisses à direction longitudinale. Leur ensemble constitue le *muscle palpébral supérieur* de Müller, que nous retrouverons plus tard à propos des paupières. Ces fibres viennent s'insérer, à l'aide de petits tendons élastiques, sur le bord supérieur du tarse.

Le muscle releveur se termine donc dans l'épaisseur de la paupière supérieure par deux tendons, qui diffèrent à la fois par leur situation, par leur structure et par leur mode d'insertion : un tendon antérieur, de nature conjonctive, qui s'insère à la face profonde de la peau ; un tendon postérieur, musculaire, qui se fixe au bord supérieur du tarse.

2° Rapports. — Le releveur de la paupière supérieure occupe successivement la cavité orbitaire et l'épaisseur de la paupière supérieure :

a. *Dans l'orbite*, le muscle releveur répond, en haut, à la paroi supérieure de cette cavité et au nerf frontal qui l'en sépare. En bas, il recouvre le muscle droit supérieur, qui le déborde légèrement en dehors. Enfin, sur le côté externe de

l'orbite, le tendon du muscle releveur sépare l'une de l'autre les deux portions de la glande lacrymale.

b. *Dans la paupière,* la face antérieure ou superficielle du releveur est située tout d'abord en arrière du ligament large, à laquelle l'unit une nappe cellulo-adipeuse plus ou moins épaisse. Plus loin, son tendon traverse obliquement la couche de tissu conjonctif située en arrière de l'orbiculaire et finalement disparaît dans l'épaisseur de ce muscle. Sa face postérieure ou profonde répond à la conjonctive palpébrale.

3° Action. — Le muscle releveur, prenant son point fixe dans le fond de l'orbite, agit sur la paupière supérieure qu'il porte en haut et en arrière : il découvre ainsi la cornée et une portion de la sclérotique. Il a pour antagoniste le muscle orbiculaire des paupières, dont la contraction ou la tonicité détermine, ainsi que nous l'avons déjà vu (t. I, p. 652), l'occlusion de la fente palpébrale.

Variétés. — Kelley a vu le muscle releveur de la paupière supérieure se détacher du bord postérieur du frontal. — Son absence a été constatée par Macalister. — Budge a décrit, sous le nom de *tensor trochleæ*, un petit faisceau musculaire que l'on voit, sur certains sujets, se détacher du bord interne de releveur et venir s'insérer sur la poulie de réflexion du grand oblique. — Le *transversus orbitis* de Bochdaleck est un faisceau surnuméraire qui s'étend transversalement de la paroi interne de l'orbite à sa paroi externe, en passant au-dessus du globe de l'œil et en se confondant plus ou moins avec le releveur. Macalister considère ce muscle comme un faisceau déplacé de l'orbiculaire. — Caldani a signalé un *depressor palpebræ inferioris* inséré sur le tarse inférieur. Ce n'était probablement, comme le fait remarquer Macalister, qu'un faisceau surnuméraire du peaucier de la face.

C. — Muscles droits de l'œil

Au nombre de quatre, les muscles droits de l'œil prennent tous naissance dans le fond de la cavité orbitaire, sur le pourtour du trou optique et en dedans de la grande fente sphénoïdale. De là, ils se portent en divergeant vers le globe oculaire et viennent s'insérer sur la sclérotique, un peu en avant de l'équateur. D'après la situation qu'ils occupent dans l'orbite et, aussi, sur le globe de l'œil, on distingue ces muscles en *droit supérieur*, *droit inférieur*, *droit interne* et *droit externe.*

1° Disposition générale des muscles droits. — Considérés dans leur ensemble, les quatre muscles droits représentent assez bien une pyramide creuse dont le sommet répond au trou optique et dont la base embrasse le globe de l'œil. Le nerf optique traverse cette pyramide d'arrière en avant et en occupe pour ainsi dire la ligne axiale.

Chacun des muscles droits est aplati et rubané, un peu plus large à son extrémité antérieure qu'à son extrémité postérieure. Si nous les suivons d'arrière en avant à partir de leur insertion osseuse, nous les voyons glisser tout d'abord le long de la paroi orbitaire correspondante ; puis, fuyant cette paroi pour se rapprocher de l'œil, s'incliner vers la capsule de Tenon, la traverser ou plutôt la déprimer en doigt de gant au voisinage de l'équateur et, finalement, venir s'insérer sur la sclérotique à 7 millimètres en moyenne de la circonférence de la cornée.

Au point de vue de leur constitution anatomique, ces muscles sont charnus dans la plus grande partie de leur étendue. Ils s'insèrent sur l'orbite, en arrière, par des fibres aponévrotiques toujours fort courtes et se terminent, en avant, par un tendon aplati dont la longueur varie de 4 à 8 millimètres.

Nous rappellerons, en passant, que chacun des muscles droits est enveloppé, dans la plus grande partie de son trajet, par une gaine fibreuse ou conjonctive,

dépendant de la capsule de Tenon, et que de cette gaine s'échappent des expansions plus ou moins résistantes qui se portent, d'autre part, les unes vers le rebord de l'orbite, les autres dans les paupières. Nous avons déjà étudié tous ces prolongements à propos de la capsule de Tenon (p. 994) et ne saurions, sans tomber dans des redites inutiles, revenir ici sur leur description.

2° Insertions, trajet et rapports des muscles droits. — Voyons maintenant les particularités anatomiques que présente, dans ses insertions, dans son trajet et dans ses rapports, chacun des quatre muscles droits :

A. Droit supérieur. — Le droit supérieur (fig. 768, 1) s'insère, en arrière : 1° sur la face supérieure de la gaine du nerf optique, tout près du trou optique ; 2° sur le rebord supérieur de cet orifice. En outre, ses faisceaux les plus externes se détachent de la branche supérieure du tendon du muscle droit externe, que nous décrirons dans un instant.

A son extrémité antérieure, le droit supérieur s'insère sur la partie antéro-supérieure de la sclérotique, un peu au-dessus de la circonférence de la cornée (voy. p. 1002).

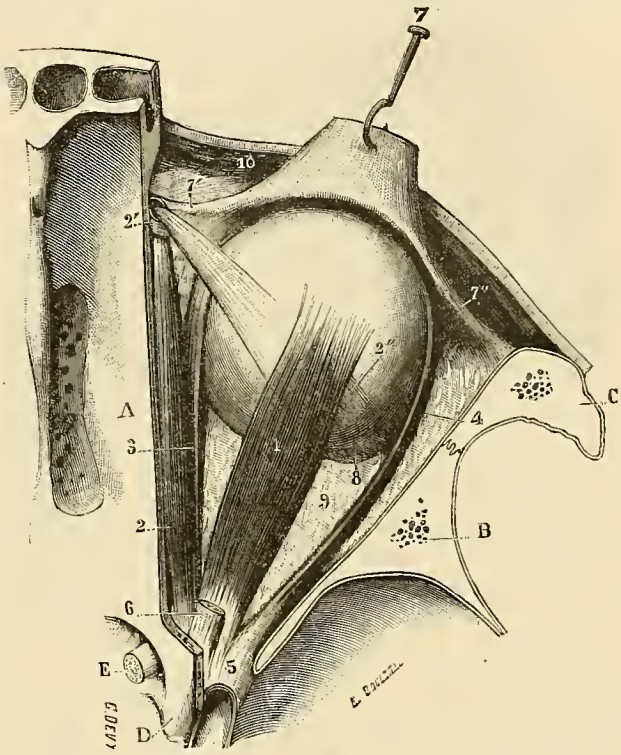

Fig. 768.

Muscles de l'œil, vus d'en haut (œil droit).

A, os frontal. — B, coupe de la grande aile du sphénoïde. — C, coupe de l'os malaire. — D, apophyse clinoïde antérieure. — E, nerf optique.

1, muscle droit supérieur. — 2, muscle grand oblique, avec : 2', sa poulie ; 2'', son insertion sur le globe de l'œil. — 3, muscle droit interne. — 4, muscle droit externe. — 5, tendon de Zinn. — 6, chef orbitaire du muscle releveur de la paupière supérieure réséqué. — 7, tendon palpébral de ce muscle, avec : 7', 7'', ses deux expansions latérales. — 8, insertion du petit oblique sur le globe oculaire. — 9, tissu graisseux de l'orbite (*pulvinar oculi*). — 10, orbiculaire des paupières doublant la peau.

Dans son trajet en arrière de la capsule de Tenon, le droit supérieur longe la paroi supérieure de l'orbite. Il en est séparé seulement par le releveur de la paupière et par le nerf sus-orbitaire, qui chemine tout d'abord le long du bord externe de ce dernier muscle, puis au-dessus de lui.

Inférieurement, le droit supérieur répond au nerf optique, dont il est séparé par une couche graisseuse, au milieu de laquelle cheminent l'artère et la veine ophthalmiques, les artères et les nerfs ciliaires. Plus en avant, il est en rapport encore avec la portion réfléchie du grand oblique, qui le croise obliquement et le sépare momentanément du globe de l'œil.

B. Droit inférieur, tendon de Zinn. — Ce muscle (fig. 770, 3) naît immédiate-

ment au-dessous du trou optique sur la partie la plus interne de la fente sphénoïdale, à laquelle il est relié par le *tendon de Zinn*. Pour la première fois nous rencontrons dans notre description le mot de tendon de Zinn et nous devons tout d'abord en donner une définition.

On donne le nom de *tendon de Zinn* ou de *ligament de Zinn* à un cordon fibreux, court mais très résistant, qui occupe la partie la plus large de la fente sphénoïdale. Il s'insère là sur le corps du sphénoïde, lequel, pour lui donner attache, présente une petite surface rugueuse qui est tantôt en saillie, tantôt déprimée en forme de fossette. Puis, il se porte en avant et se partage presque immédiatement après en trois faisceaux divergents, qui donnent naissance chacun à un muscle droit : 1° un *faisceau interne*, pour le muscle droit interne ; 2° un *faisceau externe*, pour le muscle droit externe ; 3° un *faisceau inférieur*, pour le muscle droit inférieur.

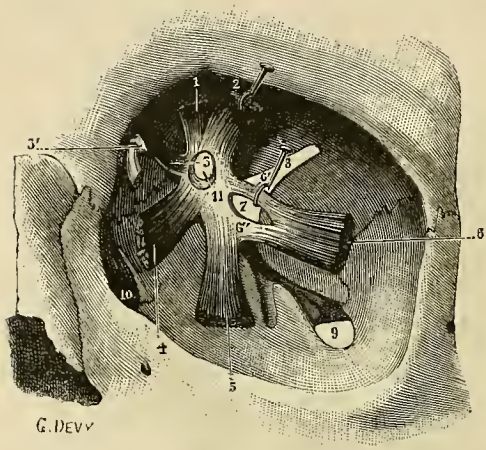

Fig. 769.

Les muscles de l'œil (côté gauche), vus de face dans le fond de l'orbite.

1, releveur de la paupière supérieure. — 2, droit supérieur. — 3, grand oblique, avec 3', sa poulie de réflexion. — 4, droit interne. — 5, droit inférieur. — 6, droit externe, avec 6' et 6'', son double tendon d'insertion. — 7, anneau de Zinn. — 8, fente sphénoïdale. — 9, fente sphéno-maxillaire. — 10, canal nasal. — 11, trou optique.

Ce dernier muscle est donc la continuation du faisceau inférieur du tendon de Zinn. Ainsi constitué, il se porte horizontalement en avant, entre le nerf optique, qui est placé au-dessus de lui, et le plancher de l'orbite, sur lequel il repose dans la plus grande partie de son étendue. A sa partie antérieure, cependant, il est séparé de ce plancher par la portion moyenne du muscle petit oblique (fig. 770, 6), qui le contourne et l'embrasse dans sa concavité.

Le muscle droit inférieur, après avoir contourné la face inférieure du globe oculaire, vient s'insérer sur la partie antéro-inférieure de la sclérotique, un peu au-dessous de la circonférence de la cornée (voy. p. 1002).

C. Droit interne. — Le muscle droit interne (fig. 770, 5) fait suite, en arrière, au faisceau interne du tendon de Zinn. Longeant ensuite la paroi interne de l'orbite, il gagne la partie interne du globe de l'œil, la contourne et vient se fixer sur le côté interne de la sclérotique, un peu en dedans de la circonférence de la cornée (voy. p. 1002). Sa face interne est directement appliquée contre la paroi orbitaire. Sa face externe regarde le nerf optique, dont elle est séparée par le tissu cellulo-adipeux de l'orbite. Son bord supérieur répond au muscle grand oblique ; son bord inférieur, au muscle droit inférieur.

D. Droit externe. — Le muscle droit externe (fig. 770, 4 et 4') fait suite au faisceau externe du tendon de Zinn, qui devient ainsi son tendon d'origine. Ce tendon se subdivise lui-même tout près de son insertion osseuse, en deux branches que l'on distingue, d'après leur situation, en supérieure et inférieure : la branche inférieure prend ordinairement une insertion supplémentaire sur une petite épine osseuse qui occupe le bord inférieur de la fente sphénoïdale.

Comme on le voit sur la figure ci-dessus (fig. 769), les deux branches du tendon

d'origine du droit externe (6' et 6") interceptent entre elles une espèce de boutonnière (7) : c'est l'*anneau de Zinn*, à travers lequel passent le nerf moteur oculaire commun, le nerf moteur oculaire externe, le nerf nasal et la veine ophthalmique.

Du faisceau externe du tendon de Zinn, où il prend son origine, le muscle droit externe se porte d'arrière en avant en longeant la paroi externe de l'orbite. Arrivé au globe de l'œil, il en suit la courbure et vient se terminer sur le côté externe de la sclérotique un peu en dehors du rebord cornéen (voy. p. 1002).

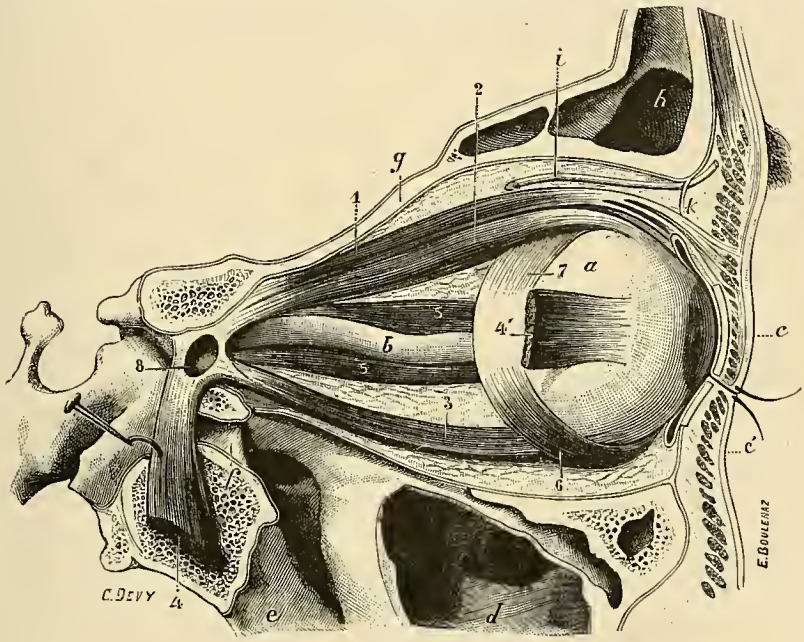

Fig. 770.

Muscles de l'œil, vus par leur face externe.

a, globe de l'œil. — *b*, nerf optique. — *c*, *c'*, paupières supérieure et inférieure. — *d*, sinus maxillaire. — *e*, apophyse ptérygoïde. — *f*, trou grand rond. — *g*, voûte de l'orbite. — *h*, sinus frontal. — *i*, nerf sus-orbitaire. — *k*, septum orbitale.

1, muscle releveur de la paupière supérieure. — 2, muscle droit supérieur. — 3, muscle droit inférieur. — 4, 4', muscle droit externe, réséqué à sa partie moyenne. — 5, muscle droit interne. — 6, muscle petit oblique. — 7, tendon oculaire du muscle grand oblique. — 8, anneau de Zinn.

Dans ce trajet, le muscle droit externe longe, comme nous l'avons dit, la paroi externe de l'orbite. Sa face externe est en rapport avec cette paroi dans ses deux tiers postérieurs et, dans son tiers antérieur, avec la portion orbitaire de la glande lacrymale. Sa face interne répond au nerf optique, dont elle est séparée, comme tous les autres muscles du reste, par la masse graisseuse de l'orbite ; elle en est séparée aussi par le ganglion ophthalmique, qui occupe, comme on le sait, le côté externe du nerf optique. Son bord supérieur répond au bord externe du droit supérieur ; son bord inférieur, au bord externe du droit inférieur.

3° Parallèle anatomique des quatre muscles droits. — Quoique conformés sur le même type, les quatre muscles droits diffèrent cependant sur certains points, notamment par leur longueur, leur épaisseur, la région précise où se fait leur insertion sclérale, l'étendue et la direction de cette insertion sclérale, etc. :

a. *Longueur du muscle et du tendon.* — Les muscles droits ont tous les quatre une longueur sensiblement égale : cette longueur mesure en moyenne pour chacun

d'eux 40 millimètres, y compris le tendon. La longueur de ce dernier, variable pour chaque muscle, atteint d'après Merkel :

Pour le droit externe	3,7	millimètres.
— droit inférieur	5,5	—
— droit supérieur	5,8	—
— droit interne	8,8	—

b. *Epaisseur des muscles droits.* — L'épaisseur des muscles droits varie également pour chacun d'eux. Si nous les sectionnons perpendiculairement à leur longueur, nous voyons la tranche de section mesurer en surface (Volkmann) :

Pour le droit interne	17,04	mill. carrés.
— droit externe	16,77	—
— droit inférieur	15,08	—
— droit supérieur	11,03	—

De la comparaison de ces chiffres, il résulte que le muscle droit interne est le plus fort des quatre muscles droits, le droit supérieur le plus faible. Entre les deux se placent, avec une force à peu près égale, le droit externe et le droit inférieur.

c. *Point précis de l'insertion sclérale.* — La distance respective qui sépare l'insertion sclérale de chaque muscle droit de la circonférence de la cornée est indiquée par les chiffres suivants, qui représentent des millimètres :

	MERKEL	SAPPEY	TILLAUX	FUCHS	TESTUT
Pour le droit interne	6,5	5,5	5	5,5	5,8
— droit inférieur	6,8	6,7	6	6,5	6,5
— droit externe	7,2	7,2	7	6,9	7,1
— droit supérieur	8	8,5	8	7,7	8

Les résultats obtenus dans cette quintuple série d'observations, quoique différant un peu dans les détails, concordent admirablement dans l'ensemble. Ils nous font connaître que le droit interne est celui des quatre muscles droits qui se rapproche le plus de la cornée ; vient ensuite le droit inférieur, puis le droit externe et, enfin, le droit supérieur. En conséquence, si nous réunissons par une ligne continue les quatre points d'insertion sclérale des muscles droits, nous voyons (fig. 771) que cette ligne n'est pas une ligne parallèle à la circonférence de la cornée, mais bien une ligne spirale qui, partant de l'insertion du droit interne, s'écarte de plus en plus du centre de la cornée, en passant successivement par les insertions du droit inférieur et du droit externe, et aboutit finalement à celle du droit supérieur.

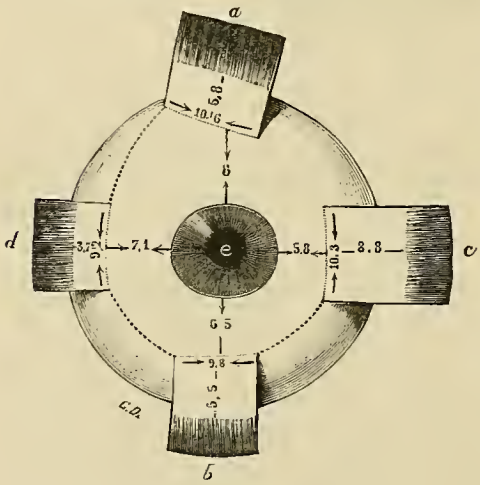

Fig. 771.

Insertions des muscles droits de l'œil sur la sclérotique (œil droit).

a, droit supérieur. — *b*, droit inférieur. — *c*, droit interne. — *d*, droit externe. — *e*, pupille. — Les chiffres représentent des millimètres.

d. *Etendue et direction de l'insertion sclérale.* — Quant à l'étendue linéaire de l'insertion sclérale de chacun des quatre muscles droits (fig. 777, *a*, *b*,

c, *d*), elle nous est nettement indiquée par les nombreuses mensurations de Fucus. Cette ligne d'insertion mesure :

Pour le droit supérieur	10,6	millimètres
— droit interne	10,3	—
— droit inférieur	9,8	—
— droit externe	9,2	—

Les recherches de Fucus nous apprennent en même temps que la ligne d'insertion sclérale des quatre muscles droits n'a pas une direction quelconque, mais une

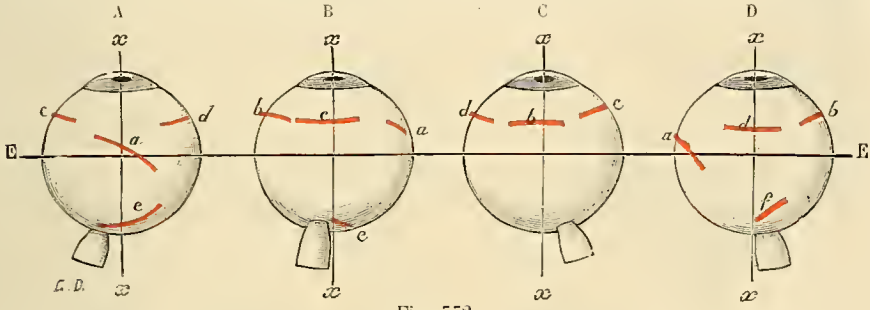

Fig. 772.

Représentation schématique de l'insertion des muscles de l'œil sur la sclérotique, d'après les recherches de Fucus (œil droit).

A, le globe de l'œil, vu par sa face supérieure. — B, le globe, vu par sa face interne. — C, le globe, vu par en bas. D, le globe, vu en dehors.
xx, axe antéro-postérieur. — EE, équateur. — *a*, muscle droit supérieur. — *b*, droit inférieur. — *c*, droit interne. *d*, droit externe. — *e*, grand oblique. — *f*, petit oblique.

direction qui est fixe, quoique différente pour chacun d'eux. C'est ainsi (fig. 771 et 772) qu'elle est à peu près parallèle à l'équateur pour le muscle droit interne : oblique en arrière et en dehors pour le droit supérieur ; légèrement oblique en avant et en bas pour le droit externe ; légèrement oblique en arrière et en dehors pour le droit inférieur.

4° Action des muscles droits. — Il est universellement admis aujourd'hui, en mécanique oculaire, que l'œil n'exécute aucun mouvement de translation dans son ensemble, mais bien des mouvements de rotation sur place autour d'un centre qui reste toujours fixe, quel que soit le mouvement exécuté. Ce centre de rotation est situé, non pas sur le milieu de l'axe antéro-postérieur de l'œil, mais bien à 2 millimètres en arrière, comme l'a établi Donders. Il se trouve en moyenne à 13^{mm},60 en arrière du sommet de la cornée et à 10 millimètres en avant de la surface postérieure de la sclérotique. Ceci posé, on conçoit sans peine que l'action qu'exerce l'un quelconque des muscles droits sur la sphère oculaire dépend à la fois de sa direction et de son point d'insertion sur la sclérotique et, à ce propos, quelques définitions nous paraissent nécessaires.

On désigne, sous le nom de *plan d'action du muscle*, le plan qui passe par les trois points suivants : le centre de rotation de l'œil, l'insertion orbitaire du muscle, son insertion sclérale. Une perpendiculaire, abaissée sur ce plan au centre de rotation, nous donne l'axe autour duquel se meut le globe oculaire quand le muscle en question se contracte, ou autrement dit son *axe de rotation*. Or, les recherches de Fick, de Rüte et de Wolkmann nous démontrent que chacun des muscles droits (nous verrons plus tard qu'il en est de même pour les obliques) possède un axe de rotation qui lui est propre et, d'autre part, que ces divers axes de rotation ne coïncident jamais exactement avec les coordonnées de l'œil, c'est-à-dire avec l'un de

ses axes antéro-postérieur, vertical ou transversal. L'action des muscles droits est donc fort complexe et sa détermination soulève des difficultés nombreuses, si, du moins l'on veut arriver à des formules rigoureusement exactes.

Dans la pratique ordinaire, on considère l'axe de rotation du droit interne comme coïncidant exactement avec celui du droit externe et l'on admet de même que le droit supérieur et le droit inférieur agissent l'un et l'autre sur le globe de l'œil, suivant un seul et même axe de rotation. On voit déjà, en se rappelant la disposition respective de ces différents muscles, que le droit interne et le droit externe d'une part, le droit supérieur et le droit inférieur, d'autre part, font rouler l'œil en sens inverse, autrement dit, sont réciproquement antagonistes.

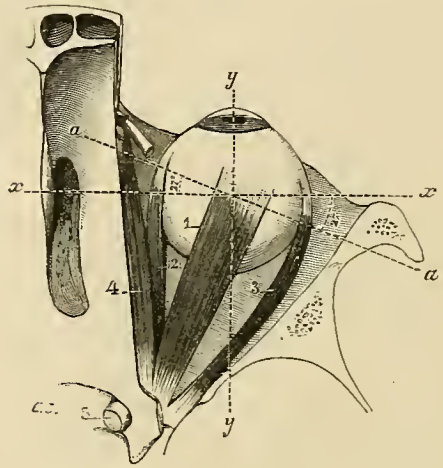

Fig. 773.

L'orbite vue d'en haut, pour montrer le mode d'action des quatre muscles droits.

1, droit supérieur. — 2, droit interne. — 3, droit externe. — 4, grand oblique, dont le tendon a été coupé à sa sortie de la poulie de réflexion. — 5, nerf optique. *yy*, axe antéro-postérieur de l'œil. — *xx*, axe transversal. — *aa*, axe de rotation des muscles droit interne et droit externe, s'inclinant de 27° sur l'axe transversal *xx*.

Quant à la direction exacte de l'axe de rotation de chacune de ces deux paires musculaires, elle est établie comme suit, à la fois par le calcul et par l'expérience : 1° l'axe de rotation de la première paire musculaire (droit interne et droit externe) coïncide à peu de chose près avec le diamètre vertical de l'œil ; 2° l'axe de rotation de la seconde paire musculaire (droit supérieur et droit inférieur) est situé à peu près dans le plan horizontal et se dirige obliquement de dedans en dehors et d'avant en arrière, formant avec l'axe transversal du globe oculaire un axe de 27° (fig. 773).

Nous avons en mains maintenant tous les éléments nécessaires pour établir l'action respective de chacun des muscles droits sur le globe de l'œil. Si nous voulons bien nous rappeler, d'une part, ce principe de mécanique, que les mouvements exécutés par une sphère sont toujours déterminés par le mode de déplacement de deux points de sa surface et que, d'autre part, l'usage a prévalu de prendre pour ces deux repères dans la sphère oculaire le centre de la cornée et la partie supérieure du méridien vertical, nous pouvons établir les quatre formules suivantes :

1° *Le droit interne porte la cornée en dedans dans le plan horizontal, le méridien vertical conservant sa position verticale.*

2° *Le droit externe porte la cornée en dehors, toujours dans le plan horizontal et le méridien vertical restant encore dans sa position verticale.*

3° *Le droit supérieur porte la cornée en haut et un peu en dedans et, de plus, il incline légèrement en dedans la partie supérieure du méridien vertical.*

4° *Le droit inférieur porte la cornée en bas et un peu en dedans et, de plus, il incline légèrement en dehors la partie supérieure du méridien vertical.*

Avons-nous besoin d'ajouter que dans ces différents mouvements et en raison même de la situation à peu près centrale du centre de rotation, les deux hémisphères de l'œil se déplacent constamment en sens inverse, l'hémisphère postérieur se portant en haut quand l'hémisphère antérieur se porte en bas, le premier se portant en dedans quand le second se déplace en dehors, etc., etc.

Volkmann estime que le muscle, pendant sa contraction, se raccourcit environ d'un quart. Tandis que le muscle antagoniste s'allonge et s'enroule de plus en plus autour du globe de l'œil, le muscle qui se contracte se déroule successivement de telle sorte que, lorsque la contraction est effectuée et que le raccourcissement est à son maximum, son tendon n'est plus en rapport de contact avec l'œil que par sa ligne d'insertion sclérale. Ce *déroulement* complet du muscle en contraction limite lui-même le mouvement : en effet un nouveau raccourcissement du muscle ne pourrait avoir d'autre résultat que de rapprocher le globe de l'œil du fond de l'orbite ; or nous avons vu que ce mouvement de translation totale est impossible. Le muscle limite donc lui-même son degré de contraction et *devient ainsi son propre frein.* Mais les mouvements de l'œil ont encore d'autres régulateurs : ce sont les prolongements, décrits ci-dessus (p. 995), que leurs gaines conjonctives envoient vers l'orbite et les paupières.

Il suffit de jeter les yeux sur la figure 774, A et B, pour comprendre quel est le rôle de ces prolongements orbitaires pour les deux muscles droit interne et droit externe.

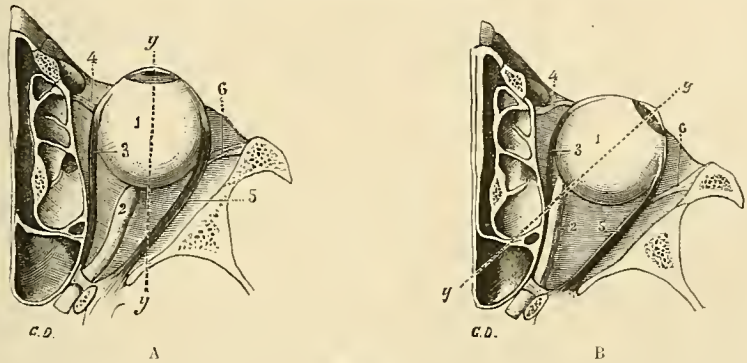

Fig. 774.

Schémas destinés à montrer l'action des ligaments d'arrêt sur les muscles droit interne et droit externe : A, ligaments d'arrêt à l'état de repos ; B, les mêmes pendant la contraction du droit externe.

yy, axe optique. — 1, globe de l'œil. — 2, nerf optique. — 3, muscle droit interne, avec 4, son prolongement orbitaire ou ligament d'arrêt. — 5, muscle droit externe, avec 6, son ligament d'arrêt.

On voit que, pendant la contraction du droit externe (fig. B), le ligament d'arrêt 6 qui lui correspond est fortement tendu, tandis que le ligament d'arrêt 4 du droit externe est relâché.

Quand l'un de ces muscles se contracte, le droit externe par exemple, son prolongement orbitaire est naturellement tendu. Or, cette tension amène un double résultat : tout d'abord, elle écarte le muscle contracté de l'équateur de l'œil et protège ainsi ce dernier contre les effets d'une compression latérale, qui ne serait probablement pas sans influence sur la fonction visuelle. En second lieu, elle retient le muscle en avant et l'empêche ainsi de se raccourcir davantage, d'où le nom significatif de *tendons d'arrêt,* que l'on donne encore à ces prolongements orbitaires. Une pareille dénomination est parfaitement juste au point de vue physiologique ; mais elle est manifestement inexacte au point de vue de l'anatomie générale, les prolongements en question étant de nature conjonctive, dépendant de la gaine des muscles et n'ayant rien de commun avec leur tendon. Nous leur substituerons celle, plus juste, de *ligaments d'arrêt.*

En ce qui concerne le droit supérieur et le droit inférieur, nous avons vu que leurs prolongements orbitaires, au lieu de s'arrêter sur les os de l'orbite comme les précédents, allaient en grande partie se terminer dans les paupières sur les

deux lamelles fibreuses appelées tarses. Il résulte d'une pareille disposition : 1° que le droit supérieur, quand il se contracte, élève légèrement la paupière supérieure en même temps qu'il porte la cornée en haut ; 2° que le droit inférieur, en abaissant la cornée, détermine en même temps un léger abaissement de la paupière inférieure. Pour constater ce double fait, il suffit de se placer devant une glace et de porter alternativement la tête dans la flexion et dans l'extension, tout en fixant les deux yeux dans la glace. Lorsque la tête s'abaisse (flexion), on voit, sous l'influence de la contraction du droit supérieur, la cornée se porter en haut et la paupière supérieure se relever sur elle. De même, quand la tête s'élève (extension), on voit la contraction du droit inférieur porter la cornée en bas en même temps qu'elle abaisse légèrement la paupière inférieure.

Variétés. — Le droit interne et le droit inférieur peuvent être réunis dans tout le tiers postérieur de l'orbite (Macalister). — Schlemm a signalé un faisceau anastomotique entre le droit externe et le droit inférieur. — Le droit externe peut être divisé en deux faisceaux. — Dans un cas de Curnow, le droit externe envoyait deux faisceaux sur le tarse de la paupière inférieure. — Le droit interne et le droit externe peuvent faire défaut dans des cas de strabisme — Tous les muscles de l'œil étaient absents dans un cas de Klincosh. — Sous le nom de *gracillimus orbitis*, Albinus et, après lui, Bochdaleck ont signalé un faisceau surnuméraire qui longeait le bord supérieur du grand oblique et venait s'attacher sur sa poulie de réflexion. — Moseley a rencontré un faisceau anormal, qui se détachait de la paroi externe de l'orbite au voisinage de la suture sphéno-malaire, et se perdait dans le tissu cellulaire de l'angle externe de l'œil.

D. — Muscles obliques de l'œil

Les muscles obliques de l'œil, ainsi appelés parce que leur direction croise obliquement l'axe antéro-postérieur du globe oculaire, sont au nombre de deux : le *grand oblique* et le *petit oblique*.

1° Muscle grand oblique. — Le muscle grand oblique ou oblique supérieur, le plus long de tous les muscles de l'orbite, s'étend du sommet de cette cavité osseuse au côté postéro-externe du globe oculaire.

a. *Insertions et trajet.* — Ce muscle prend naissance, comme les muscles droits, à la partie la plus reculée de la pyramide orbitaire. Il s'y insère (fig. 768,2) par un tendon très court, à la fois sur la gaine du nerf optique et sur la partie interne et supérieure du trou optique, entre le muscle droit supérieur et le muscle droit interne.

De là il se porte directement en avant, en suivant l'angle dièdre que forment par leur réunion la paroi supérieure et la paroi interne de l'orbite. Un peu avant d'atteindre le rebord orbitaire, ce muscle, jusque-là charnu, se jette sur un tendon cylindrique, lequel s'engage bientôt dans un anneau fibro-cartilagineux (2'), qui est implanté dans une petite dépression de l'os frontal au niveau de son apophyse orbitaire interne : cet anneau, qui est susceptible de s'ossifier en partie ou en totalité, porte le nom de *poulie de réflexion* du grand oblique. Au sortir de cet anneau, en effet, le tendon du grand oblique, changeant brusquement de direction, *se réfléchit* en dehors et en arrière, contourne la partie supérieure du globe de l'œil et vient se fixer, par une extrémité élargie en éventail, sur la partie supéro-externe de l'hémisphère postérieur. Sa ligne d'insertion est légèrement courbe, à concavité dirigée en avant et en dedans (fig. 768 et 769) ; son étendue linéaire mesure de 10 à 12 millimètres.

Comme on le voit par cette description, le muscle grand oblique se compose de deux portions : une portion charnue et une portion tendineuse, ou bien encore une *portion directe* et une *portion réfléchie*. La portion réfléchie ou prétrochléenne fait avec la portion directe ou rétro-trochléenne un angle de 45° environ.

Les auteurs ne sont pas d'accord sur l'orientation de la poulie de réflexion du grand oblique : les uns la considèrent comme étant verticale ; les autres la représentent avec une direction horizontale. En réalité, elle est oblique et son obliquité est telle que son orifice supérieur, celui par lequel s'échappe le tendon du grand oblique, regarde à la fois en haut, en dehors et un peu en avant (Giacomini).

b. *Rapports.* — Envisagé au point de vue de ses rapports, le corps musculaire du grand oblique est exactement situé entre le droit supérieur et le droit interne. Sa face externe est en rapport avec le périoste orbitaire. Sa face interne répond au tissu adipeux qui entoure le nerf optique.

Quant au tendon du grand oblique, il se moule sur la partie correspondante du globe de l'œil, en passant au-dessous du droit supérieur.

Nous ajouterons que, à la poulie de réflexion, se trouve annexée une synoviale parfaitement différenciée, qui favorise le glissement du tendon dans cet anneau fibro-cartilagineux. Elle tapisse régulièrement les parois de la poulie et s'étend de là sur le tendon lui-même, dans une étendue qui varie, suivant les sujets, de quelques millimètres à 1 et même 2 centimètres.

2° Muscle petit oblique. — Contrairement à tous les autres muscles de l'œil, le petit oblique (fig. 775,7) ne se détache pas du fond de l'orbite, mais bien de la partie antérieure et interne de cette cavité.

a. *Insertions et trajet.* — Mince et rubané, comme tous ceux que nous venons de décrire, il s'insère par de courtes fibres aponévrotiques sur le rebord osseux de l'orifice supérieur du canal nasal, immédiatement en arrière et en dehors du sac lacrymal. De là il se dirige obliquement en dehors et en arrière, contourne de bas en haut le globe de l'œil et vient s'attacher sur son hémisphère postérieur, à 6 ou 8 millimètres au-dessous de l'insertion sclérale du grand oblique. Sa ligne d'insertion est légèrement courbe, à concavité tournée vers son insertion fixe; elle mesure, d'après Fuchs, sur des yeux emmétropes, de 7 à 11 millimètres.

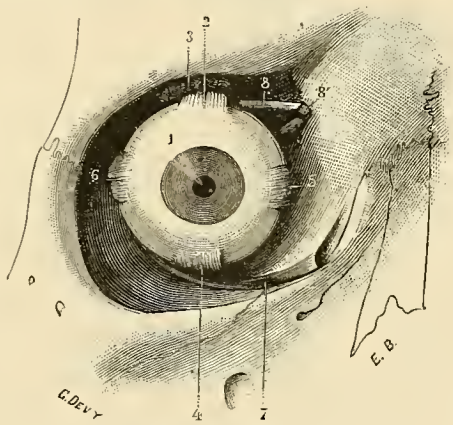

Fig. 775.
Le globe de l'œil et son appareil moteur, vus de face.

1, globe de l'œil. — 2, droit supérieur. — 3, releveur de la paupière supérieure. — 4, droit inférieur. — 5, droit interne. — 6, droit externe. — 7, petit oblique. — 8, grand oblique, avec 8', sa poulie de réflexion.

b. *Rapports.* — Les rapports du petit oblique sont les suivants. — Sa face inférieure, convexe, répond tout d'abord au plancher de l'orbite et, plus loin, au muscle droit externe. — Sa face supérieure, concave, est en rapport avec le globe de l'œil autour duquel elle s'enroule : elle en est séparée cependant, au niveau du méridien vertical, par le muscle droit inférieur (fig. 775,4), dont la direction croise obliquement celle du petit oblique.

3° Action des deux obliques. — Le muscle grand oblique agit sur le globe de l'œil comme s'il s'insérait au niveau de sa poulie de réflexion, laquelle, on le sait, se trouve située dans l'angle supéro-interne du rebord orbitaire. Le *plan d'action* de ce muscle (voy. p. 1003) passe donc par les trois points suivants : la poulie de

réflexion, le centre de rotation de l'œil, le milieu de sa ligne d'insertion sclérale. Son *axe de rotation*, comme pour les muscles droits, sera la perpendiculaire qui sera abaissée sur ce plan par le centre de rotation du globe oculaire.

Bien que le plan d'action du petit oblique soit un peu différent de celui du grand oblique, on peut, dans la pratique ordinaire, négliger cette différence, qui est légère. Dès lors, les deux obliques, comme le droit interne et le droit externe d'une part, le droit supérieur et le droit inférieur de l'autre, constituent une troisième paire

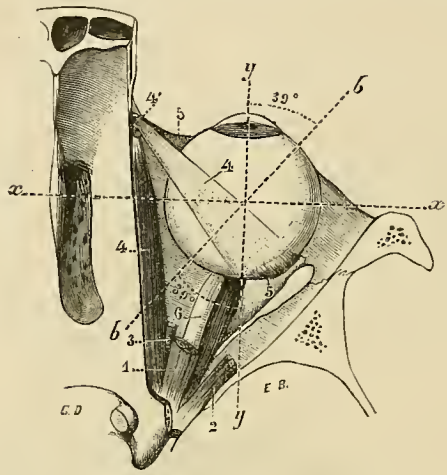

Fig. 776.

L'orbite vue d'en haut, pour montrer le mode d'action des deux obliques.

1, 2, 3, muscles droit supérieur, droit interne et droit externe, coupés dans le fond de l'orbite. — 4, grand oblique, avec 4', sa poulie de réflexion. — 5, petit oblique. — 6, nerf optique. — *yy*, axe antéro-postérieur de l'œil. — *xx*, axe transversal. — *bb*, axe de rotation des deux obliques, s'inclinant de 39° sur l'axe antéro-postérieur *yy*.

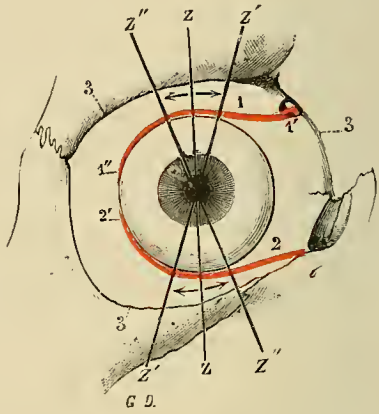

Fig. 777.

Schéma destiné à montrer l'action des deux obliques sur le méridien vertical de l'œil.

1, grand oblique, avec : 1' sa poulie de réflexion; 1'' son insertion à la sclérotique. — 2, petit oblique, avec 2', son insertion à la sclérotique. — 3, rebord orbitaire. — *zz*, axe passant par le méridien vertical. — *z'z'*, ce même axe, après la contraction du grand oblique. — *z''z''*, ce même axe, après la contraction du petit oblique.

de muscles antagonistes, déplaçant l'œil en sens inverse, mais toujours autour d'un même axe de rotation.

Cet axe de rotation des deux obliques, comme le montre la figure 1140, se dirige obliquement d'avant en arrière et de dehors en dedans, formant avec l'axe antéro-postérieur de l'œil un angle de 39°. De plus, il n'est pas situé exactement dans le plan horizontal, mais forme en avant, au-dessus de ce plan, un angle de 8°. De ces notions nous pouvons déduire les deux formules suivantes, qui résument le mode d'action des deux obliques :

1° *Le grand oblique déplace la cornée en dehors et en bas ; de plus, il incline en dedans la partie supérieure du méridien vertical ;*

2° *Le petit oblique déplace la cornée en dehors et en haut ; de plus, il incline en dehors la partie supérieure du méridien vertical.*

A consulter, à propos des muscles de l'œil et de la capsule de Tenon : Sappey, *Recherches sur quelques muscles lisses qui sont annexés à l'appareil de la vision*, C. R. Acad. des Sc., 1867 ; — Schwalbe, *Unters. über die Lymphbahnen des Auges und ihre Begrenzungen*, Arch. f. mikr. Anat., 1870 ; — Boucheron, *Sur les adhérences aponévrotiques des muscles droits avec la capsule de Tenon*, Ann. d'oculist., 1879 ; — Gerlach, *Beiträge z. normalem Anatomie des menschl. Auges*, Leipzig, 1880 : — Fuchs, *Beiträge z. normalem Anatomie des Augapfels*, Arch. f. Ophthalm, 1884 ; — Lockwood, *The anatomy of the muscles, ligaments and fasciæ of the orbit.*, etc., Journ. of Anatomy and Physiology, t. XX, 1886 ; — Giacomini, *Ossificazione della troclea del muscolo grande obliquo dell' occhio*, Giorn. della R. Accad. di medicina, Torino, 1886 ; — Motais, *Anatomie de*

l'appareil moteur de l'œil de l'homme et des vertébrés, Paris, 1887 ; — French, *Anomalies of the ocular muscles*, Journ. of Ophthalm., New-York, 1889 ; — Stevens, *Anomalies of the ocular muscles*, Arch. of Ophthalm., New-York, 1889 ; — Le Double, *Variations des muscles de l'œil, des paupières et des sourcils*, Arch. d'Opht., 1894.

§ 11. — Sourcils

On donne le nom de sourcils à deux saillies, arquées et garnies de poils, qui, de chaque côté de la ligne médiane, surmontent les paupières. Ils répondent au rebord supérieur de l'orbite et ont exactement pour limites les limites mêmes des poils qui les recouvrent.

1° Conformation extérieure et rapports. — Situés à la limite de la paupière supérieure et de la région frontale, les sourcils revêtent la forme d'un arc dirigé transversalement et à concavité regardant en bas.

Chacun d'eux, envisagé à un point de vue purement descriptif, nous présente trois portions, assez mal délimitées du reste : 1° une extrémité interne, arrondie, la *tête ;* 2° une extrémité externe, plus ou moins effilée, la *queue;* 3° une portion moyenne, le *corps*, comprise entre la tête et la queue.

Les têtes des deux sourcils sont généralement séparées l'une de l'autre, sur la ligne médiane, par une surface à peu près glabre, la *région intersourcilière*, qui correspond à la racine du nez et qui mesure, suivant les sujets, de 10 à 20 millimètres. On voit dans certains cas, cependant, les deux sourcils arriver au contact l'un de l'autre sur la ligne médiane. Il est même quelques sujets où ils se confondent entièrement, disposition anatomique qui est relativement rare, et qui donne à la physionomie un certain caractère de dureté.

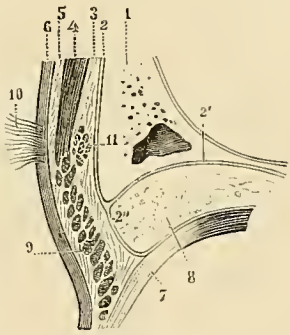

Fig. 778.

Coupe verticale et antéro-postérieure de la région des sourcils (*demi-schématique*).

1, frontal, avec : 2, son périoste ; 2', périoste orbitaire ; 2'', septum orbitale. — 3, couche celluleuse sous-musculaire. — 4, faisceaux du frontal. — 5, couche celluleuse sous-cutanée. — 6, peau. — 7, tendon du releveur. — 8, tissu adipeux de l'orbite. — 9, faisceau de l'orbiculaire. — 10, sourcils. —11, faisceaux du sourcilier.

2° Constitution anatomique. — Les sourcils se composent de cinq couches régulièrement superposées, qui sont, en allant des parties superficielles vers les parties profondes (fig. 778) : 1° la peau ; 2° une couche de tissu cellulaire ; 3° une couche musculaire ; 4° une deuxième couche de tissu cellulaire ; 5° le périoste.

a. *Peau.* — La peau des sourcils se continue, d'une part avec celle du front, d'autre part avec celle de la paupière sous-jacente. Elle est épaisse, fortement adhérente, très riche en glandes sébacées et recouverte d'une nappe de poils, *poils des sourcils*. Les poils des sourcils présentent ordinairement la même coloration que les cheveux. Ils sont raides, soyeux, inclinés d'arrière en avant, et de dedans en dehors. Leur longueur, très variable suivant les sujets, mesure de 5 à 20 millimètres. Nous ferons remarquer, à ce sujet, que les poils des sourcils sont généralement plus développés chez les peuples méridionaux que dans les races du Nord.

b. *Couche celluleuse sous-cutanée.* — La couche celluleuse sous-cutanée ne renferme qu'une petite quantité de graisse. Elle est essentiellement constituée par des travées conjonctives, plus ou moins denses, qui émanent de la couche musculaire et qui viennent s'implanter, d'autre part, à la face profonde du derme. Quoi qu'en

disent certains anatomistes, cette couche celluleuse ne forme en aucun point de la région un véritable fascia superficialis.

c. *Couche musculaire.* — Elle est formée par trois ordres de faisceaux, qui s'entre-croisent les uns avec les autres sous les angles les plus divers. Ce sont : 1° les faisceaux du frontal, qui se dirigent verticalement de haut en bas ; 2° les faisceaux de l'orbiculaire, qui suivent une direction horizontale ; 3° les faisceaux du sourcilier, enfin, qui se portent obliquement de bas en haut et de dedans en dehors. Ces différents muscles nous sont déjà connus et nous devons nous contenter ici de cette mention sommaire (voir Myologie).

d. *Couche celluleuse sous-musculaire.* — Cette couche est formée par une nappe continue et très distincte du tissu conjonctif lâche, permettant aux sourcils un glissement facile sur la couche sous-jacente.

e. *Périoste.* — Le périoste se continue en haut avec le périoste du crâne, en bas avec le périoste de l'orbite et le ligament large de la paupière supérieure. Il repose directement sur l'arcade orbitaire, dont le développement, fort variable suivant les sujets, détermine, bien plus encore que l'ensemble des parties molles que nous venons de décrire, la saillie de la région sourcilière.

3° Vaisseaux et nerfs. — a. *Artères.* — Les artères de la région sourcilière proviennent de deux sources principales : de la sus-orbitaire, branche de l'ophtalmique, et de la temporale superficielle, branche de la carotide externe.

b. *Veines.* — Les veines se divisent en deux groupes : un groupe interne, qui se dirige vers la racine du nez et qui se jette, soit dans la veine sus-orbitaire, soit dans la veine angulaire ; un groupe externe, qui se porte en dehors, longe l'arcade zygomatique et aboutit finalement à la veine temporale superficielle.

c. *Lymphatiques.* — Les lymphatiques suivent, de même, une double direction : ceux de la moitié interne des sourcils se réunissent aux lymphatiques frontaux et, côtoyant la veine faciale, viennent se jeter dans les ganglions sous-maxillaires ; ceux de la moitié externe se portent en dehors et aboutissent aux ganglions parotidiens.

d. *Nerfs.* — Les nerfs des sourcils sont de deux ordres : sensitifs et moteurs. Les rameaux sensitifs sont fournis par le frontal interne et le frontal externe, branches de l'ophthalmique ; les rameaux moteurs, destinés aux muscles, émanent du facial.

§ III. — Paupières

Les paupières sont des voiles musculo-membraneux, qui se développent au devant de la base de l'orbite. Elles recouvrent, en partie ou en totalité, le segment antérieur du globe de l'œil et protègent ainsi l'organe de la vision contre les agents extérieurs et contre les effets nocifs d'une lumière trop vive.

Au nombre de deux pour chaque œil, les paupières se distinguent en *paupière supérieure* et *paupière inférieure.* La paupière supérieure, remarquable par sa mobilité (clignement), est beaucoup plus étendue que la paupière inférieure. Cette prédominance en surface de la paupière supérieure sur l'inférieure, déjà très nettement marquée à l'état de veille quand nous regardons un objet placé directement devant nous, devient plus prononcée quand nous regardons en bas, et s'exagère encore durant le sommeil quand la paupière supérieure se déroule de haut en bas pour descendre au contact de la paupière inférieure et recouvrir alors la plus grande partie du globe de l'œil.

Malgré quelques différences de détails que nous ferons connaître au fur et à mesure qu'elles se présenteront à nous, les deux paupières se prêtent assez bien à une description générale. Nous étudierons successivement :

1° Leur *conformation extérieure ;*

2° Leur *constitution anatomique ;*

3° Leurs *glandes ;*

4° Leurs *vaisseaux* et leurs *nerfs.*

A. — Conformation extérieure

Les paupières nous présentent chacune deux faces, l'une antérieure, l'autre postérieure ; deux extrémités, l'une interne, l'autre externe ; et enfin deux bords, que l'on distingue en bord libre et bord adhérent.

1° Face antérieure. — La face antérieure, encore appelée face cutanée, est régulièrement convexe dans tous les sens pour la paupière inférieure, qui répond dans toute son étendue, au globe de l'œil.

En ce qui concerne la paupière supérieure, la face cutanée se présente sous un aspect tout différent suivant que cette paupière est abaissée ou relevée :

a. *Quand la paupière est abaissée* et l'œil fermé (fig. 780), sa partie inférieure, exactement moulée sur le globe oculaire, est, comme ce dernier, fortement convexe. Sa partie supérieure, qui est en rapport, non plus avec l'œil, mais avec la masse cellulo-graisseuse de l'orbite, se déprime vers cette cavité et forme dans son ensemble un sillon curviligne, à fond large et arrondi, qui se dirige de dedans en dehors parallèlement au rebord orbitaire : c'est le *sillon orbito-palpébral supérieur.* Ce sillon est très marqué dans le jeune âge et chez les sujets amaigris. Chez les sujets, au contraire, qui ont le système adipeux très développé, la graisse s'accumule en arrière du sillon orbito-palpébral supérieur. Celui-ci se comble peu à peu et se trouve même remplacé, dans bien des cas, par un véritable bourrelet transversal qui surplombe la partie inférieure ou convexe de la paupière.

b. *Quand la paupière se relève,* la peau qui recouvre sa partie inférieure, accompagnant dans son mouvement d'ascension le cartilage tarse, s'insinue en arrière de celle qui répond au sillon orbito-palpébral, et cette dernière retombe alors en une espèce de bourrelet flaccide et ridé qui s'avance jusqu'au voisinage des cils. Ce mode de plissement des téguments détermine l'apparition, sur la face antérieure de la paupière, d'un sillon profond, dont le bourrelet précité forme la lèvre antérieure (fig. 779). Ce sillon est curviligne et à peu près parallèle au bord libre de la paupière supérieure. Il commence, en dedans, à 4 ou 5 millimètres au-dessus de l'angle interne de l'œil ; en dehors, il passe obliquement un peu au-dessus de l'angle externe et vient se perdre peu à peu sur l'apophyse orbitaire de l'os malaire.

2° Face postérieure. — La face postérieure des paupières, encore appelée face muqueuse ou face conjonctivale, est concave et se moule exactement sur le globe de l'œil. Elle a pour limites, sur l'une et l'autre paupière, le repli que forme la conjonctive en passant de la paupière sur la sclérotique.

3° Extrémités. — La paupière supérieure et la paupière inférieure se réunissent à leurs extrémités, en formant ce qu'on appelle les *commissures.* Il existe ainsi deux commissures, l'une interne, l'autre externe :

a. *Commissure interne.* — La commissure interne est indiquée d'ordinaire par

une petite saillie à direction transversale, résultant du soulèvement de la peau, à ce niveau, par le tendon du muscle orbiculaire, qui est situé au-dessous.

b. *Commissure externe.* — La commissure externe se présente au contraire sous la forme d'une légère dépression linéaire, qui se dirige obliquement en bas et en dehors. Au-dessus d'elle, se trouve un certain nombre de plis cutanés qui s'exagèrent peu à peu avec les progrès de l'âge. Artl a fait remarquer que, chez les personnes au teint coloré, le rouge de la joue s'arrête ordinairement un peu au-dessous de la commissure externe ; au-dessus de la commissure, la coloration des téguments serait à la fois plus pâle et plus tendre.

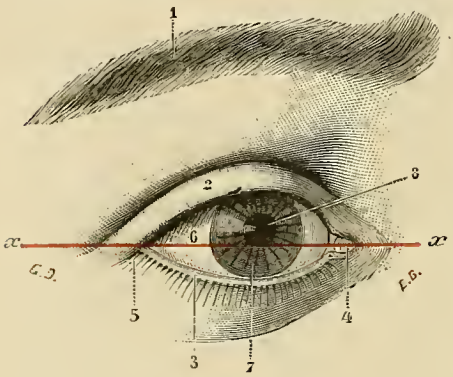

Fig. 779.

Œil ouvert, vu de face.

xx, ligne horizontale.
1, sourcil. — 2, paupière supérieure relevée. — 3, paupière inférieure. — 4, angle interne de l'œil et caroncule lacrymale. — 5, angle externe de l'œil. — 6, sclérotique. — 7, cornée transparente. — 8, pupille.

4° Bord adhérent. — Le bord adhérent des paupières regarde le pourtour de l'orbite, d'où le nom de *bord orbitaire*, sous lequel le désignent encore certains anatomistes. Celui de la paupière supérieure répond au bord antérieur de l'os frontal, dont le sépare un sillon transversal, précédemment indiqué, le *sillon orbito-palpébral supérieur*. Celui de la paupière inférieure répond au rebord inférieur de l'orbite. Il se trouve, lui aussi, séparé de ce rebord par un sillon transversal appelé *sillon orbito-palpébral*. Ce sillon est ordinairement peu profond, souvent à peine visible, quelquefois même remplacé par une sorte de bourrelet plus ou moins large et plus ou moins saillant.

Au delà des deux sillons précités, les paupières se continuent sans ligne de démarcation bien nette avec les régions voisines : la paupière supérieure avec la région des sourcils, la paupière inférieure avec la région de la joue. Profondément, entre le rebord orbitaire et le cul-de-sac oculo-conjonctival, le bord adhérent de chacune des deux paupières répond aux parties molles de l'orbite.

5° Bord libre. — Les bords libres des deux paupières, rapprochés quand l'œil est fermé, écartés au contraire quand l'œil est ouvert, interceptent entre eux, dans ce dernier cas, une ouverture plus ou moins considérable : c'est l'*ouverture palpébrale*, dont les deux extrémités, interne et externe, sont connues sous le nom d'*angles de l'œil*. Nous décrirons donc cette ouverture et ces deux angles à propos du bord libre des paupières (fig. 779).

A. Description du bord libre. — Le bord libre des paupières mesure, en moyenne, 2 millimètres d'épaisseur. Une petite saillie, située à sa partie interne, le *tubercule lacrymal*, divise ce bord en deux portions fort inégales : une portion située en dehors du tubercule lacrymal ou portion ciliaire, une portion située en dedans de ce tubercule ou portion lacrymale.

a. *Portion lacrymale.* — La portion lacrymale des paupières représente le huitième seulement de la longueur totale du bord libre. Elle est arrondie, lisse, complètement dépourvue de cils. Elle renferme dans son épaisseur les conduits lacrymaux, d'où le nom qu'on lui a donné.

b. *Portion ciliaire.* — La portion ciliaire, ainsi appelée parce qu'elle porte les cils, comprend les sept huitièmes environ du bord libre. Elle est régulièrement plane et nous présente deux lèvres et un interstice.

La *lèvre antérieure* sert de surface d'implantation aux *cils*, poils raides et soyeux, qui prolongent les paupières du côté de l'extérieur et, comme elles, jouent le rôle d'appareil protecteur pour l'organe de la vision. Bien que les cils paraissent se disposer en une rangée unique pour chaque paupière, ils s'implantent à des niveaux différents, les uns sur la lèvre antérieure du bord libre, les autres un peu en avant ou un peu en arrière de cette lèvre. Il en résulte que leur surface d'implantation considérée dans son ensemble, analogue en cela à la surface d'implantation des racines motrices rachidiennes, revêt la forme non pas d'une simple ligne, mais d'une bande dont la largeur est de 2 millimètres pour la paupière supérieure, de 1 millimètre seulement pour la paupière inférieure. Les cils sont à la fois plus nombreux et plus longs sur la paupière supérieure que sur l'inférieure : sur la supérieure, ils mesurent de 8 à 12 millimètres de longueur et sont au nombre de 100 à 150 ; sur la paupière inférieure, leur longueur n'est que de 6 à 8 millimètres et leur nombre dépasse rarement 70 à 75. Au point de vue de leur direction, ceux de la paupière supérieure se recourbent en avant et en haut, ceux de la paupière inférieure en avant et en bas, de telle sorte que, dans l'état de rapprochement des deux paupières, les cils de l'une et l'autre rangée entrent en contact par leur convexité, sans toutefois se pénétrer et s'entre-croiser.

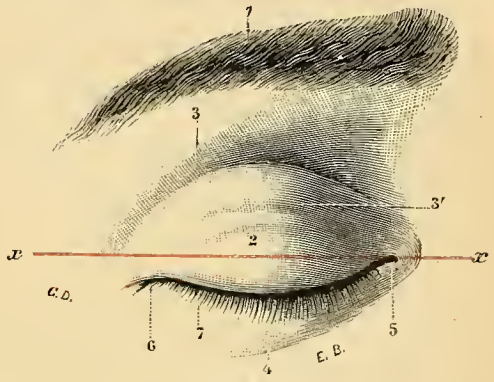

Fig. 780.
Œil fermé, vu de face.

x x, ligne horizontale.

1, sourcil. — 2, paupière supérieure. — 3, rebord de l'orbite, avec 3', sillon orbito-palpébral supérieur. — 4, paupière inférieure. — 5, angle interne de l'œil. — 6, angle externe. — 7, bord ciliaire des paupières.

La *lèvre postérieure* nous présente une série régulière de 25 à 30 petits pertuis, qui sont les orifices des glandes de Meibomius. Nous les décrirons plus loin.

Sur l'*interstice*, enfin, viennent se confondre sans ligne de démarcation bien nette la peau et la muqueuse, qui forment l'une le revêtement antérieur, l'autre le revêtement postérieur de la paupière.

B. Orifice palpébral et fente palpébrale — Les bords libres de la paupière supérieure et de la paupière inférieure, en s'unissant l'un à l'autre au niveau des commissures, interceptent entre eux une ouverture ovalaire, à grand axe transversal, que l'on désigne indistinctement sous les noms d'*ouverture palpébrale* ou d'*orifice palpébral*. Cet orifice, qui délimite exactement la partie visible du globe de l'œil, varie beaucoup en étendue suivant les races, suivant les sujets et aussi suivant les états pathologiques. C'est aux dimensions variables de l'orifice palpébral qu'il faut rattacher les variations apparentes du volume de l'œil, bien plutôt qu'à un agrandissement réel des diamètres de cet organe : à un orifice palpébral largement ouvert correspondent de *gros yeux* ; les *petits yeux* coïncident, au contraire, avec un orifice palpébral faiblement ouvert. On admet généralement que l'axe transversal de l'orifice palpébral, mesuré de l'angle interne à l'angle

externe, est de 30 millimètres. Sa plus grande hauteur est de 12 à 15 millimètres.

Pendant le sommeil ou même à l'état de veille, quand le muscle orbiculaire est contracté, les bords libres des paupières arrivent au contact l'un de l'autre. L'ouverture palpébrale de tout à l'heure a totalement disparu. A ses lieu et place existe maintenant une simple fente, la *fente palpébrale;* encore cette fente est-elle entièrement fermée, constituée qu'elle est par la simple ligne de contact des deux paupières. La fente palpébrale, rectiligne et à peu près transversale dans sa partie interne ou lacrymale, est représentée, dans sa partie externe ou ciliaire, par une ligne régulièrement courbe dont la concavité est dirigée en haut (fig. 780).

Nous ferons remarquer ici, à propos de la fente palpébrale, que, dans l'état d'occlusion des paupières, les bords libres de celles-ci sont en contact, non seulement par leur lèvre antérieure, mais aussi par leur interstice et par leur lèvre postérieure. Il en résulte que le prétendu canal prismatique et triangulaire, qui a été décrit par Boerhave et quelques autres anatomistes, entre le globe oculaire et les deux bords libres des paupières taillées en biseau aux dépens de leur face postérieure, canal qui aurait servi à l'écoulement des larmes pendant le sommeil (*rivus lacrymalis*), n'existe même pas à l'état de vestige.

C. Angle de l'œil. — En se réunissant l'un à l'autre en dedans et en dehors, les bords libres des deux paupières interceptent entre eux deux espaces angulaires, connus sous les noms d'angle externe et d'angle interne de l'œil. — L'*angle externe* (fig. 779,5), encore appelé *petit angle de l'œil* (*canthus minor*), est franchement aigu. Il est situé à 10 ou 12 millimètres de la cornée, à 5 ou 6 millimètres du rebord orbitaire et à 10 millimètres environ au-dessous de la suture fronto-malaire. — L'*angle interne* (fig. 779,4) ou *grand angle de l'œil* (*canthus major*) a son sommet arrondi. Il se trouve séparé du globe oculaire par un intervalle de 5 à 7 millimètres.

Les rapports respectifs que présentent les deux angles de l'œil avec le plan horizontal varient suivant que la paupière supérieure est relevée ou abaissée. — L'observation démontre que, lorsque la paupière supérieure est relevée, l'angle externe est situé à 4 millimètres au-dessus d'une ligne horizontale qui serait menée par l'angle interne. L'axe transversal de cet orifice n'est donc pas exactement horizontal, mais un peu oblique de dehors en dedans et de haut en bas (fig. 779). — Quand la paupière supérieure s'abaisse, l'angle interne reste fixe en raison de ses relations intimes avec le ligament palpébral interne. L'angle externe, au contraire, se porte en bas et en dedans et descend à 5 millimètres au-dessous de sa position initiale. Il en résulte que, dans cette nouvelle position, l'axe transversal des paupières est encore oblique, mais oblique en sens inverse, c'est-à-dire de haut en bas et de dedans en dehors (fig. 780).

D. Rapports du bord libre des paupières avec le globe oculaire. — Il nous reste à indiquer quels sont les rapports des bords libres des paupières avec le globe de l'œil. Ici encore, on le conçoit, ces rapports sont différents suivant que l'œil est ouvert ou fermé.

Dans le premier cas, la paupière supérieure descend jusqu'au bord supérieur de la cornée ou même recouvre ce bord d'un demi-millimètre à un millimètre. La paupière inférieure est en rapport seulement avec la sclérotique : elle est séparée de la cornée, en effet, par un intervalle de 1 ou 2 millimètres.

Lorsque l'œil se ferme, la paupière inférieure, se portant en haut, arrive jusqu'à la cornée et la recouvre même dans une étendue d'un millimètre. Quant à la paupière supérieure, elle se déroule de haut en bas et, comme elle descend jusqu'au

contact de la paupière inférieure, elle arrive à recouvrir la cornée dans presque toute son étendue.

L'œil mongol. — Les variations ethniques de l'ouverture palpébrale sont encore mal étudiées et, à ce sujet, nous ne connaissons véritablement bien que l'œil mongol, lequel présente un aspect tout particulier. L'œil mongol diffère de l'œil européen par les quatre caractères suivants : il est *petit, oblique, boursouflé, bridé.*

1° Au premier abord, l'œil mongol est tout petit : il paraît être dans un état de clignement permanent, comme s'il voulait éviter une lumière trop vive. Toutefois, cette petitesse est simplement apparente. Elle dépend, en effet, non pas d'une diminution volumétrique de l'œil lui-même, mais de l'étroitesse relative de l'ouverture palpébrale, qui, comme nous le verrons tout à l'heure, est rétrécie à la fois dans le sens de la largeur et dans le sens de la hauteur.

2° Dans les races mongoliques, le grand axe de l'ouverture palpébrale se dirige obliquement de haut en bas et de dehors en dedans. Son obliquité est donc de même sens que chez l'Européen : elle est seulement plus prononcée. Mondière (*Mém. Soc. d'Anthrop.*, 1875, t. II, p. 451), qui a mesuré cette obliquité sur plus de trois cents sujets appartenant aux populations annamite, chinoise, minh-huong et cambodgienne, est arrivé aux résultats suivants, où le chiffre représentant les degrés indique l'angle d'inclinaison que forme sur l'horizontale l'axe de l'ouverture des paupières.

	INDICE CÉPHALIQUE	OBLIQUITÉ DE L'OUVERTURE PALPÉBRALE
Femmes annamites	81.23	4°,99
— chinoises	81.50	4°,61
— minh-huongs	83.52	4°,90
— cambodgiennes	85.11	5°,39

On voit par ce tableau que l'angle d'inclinaison de l'ouverture palpébrale, sur les sujets examinés, est en moyenne de 4°,97. Mondière a observé comme extrêmes 10° et 0°. — Pour expliquer ce *relèvement de l'angle externe de l'œil* chez les peuples mongols, on a invoqué tour à tour l'obliquité particulière des orbites et le développement exagéré de l'os malaire, qui repousserait en haut l'apophyse orbitaire du frontal et le ligament palpébral externe. Ce sont là de simples suppositions, attendant encore l'appui de preuves anatomiques.

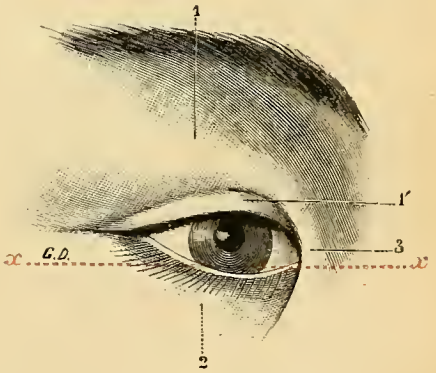

Fig. 781.

Œil mongol, vu de face.

xx, horizontale.

1, partie supérieure de la paupière supérieure, avec 1', sa partie inférieure ou mobile. — 2, paupière inférieure. — 3, bride semi-lunaire de l'angle interne.

3° Le troisième caractère de l'œil mongol est une espèce de boursouflure des paupières, laquelle a pour effet de renverser en dedans leur bord libre et de les rapprocher l'une et l'autre du centre de la cornée. La boursouflure en question s'observe sur les deux paupières ; mais elle est toujours plus prononcée sur la supérieure. Cette dernière se compose en réalité de deux parties : 1° une *partie inférieure*, mobile, qui se relève et s'abaisse sous l'influence alternative des deux muscles releveur et orbiculaire : 2° une *partie supérieure*, fixe, qui répond à notre sillon orbito-palpébral et qui surplombe la précédente. Entre les deux s'étend un sillon transversal, toujours très profond.

4° La *bride*, qui constitue le trait le plus caractéristique de l'œil mongol, est un repli cutané, de forme semi-lunaire et à direction verticale, qui occupe l'angle interne de l'œil et le masque en partie. Il fait suite en haut, dans la paupière supérieure, au repli de la peau que nous avons déjà signalé. De là, il se porte en bas en longeant les tubercules lacrymaux et vient se perdre insensiblement sur la partie interne de la paupière inférieure (fig. 781, 3). Ce repli est exclusivement cutané et n'a aucun rapport avec les os ou les ligaments de la région. Il se tend quand la paupière s'élève et présente alors son maximum de développement. Au contraire, il se détend et s'atténue quand la paupière s'abaisse et disparaît même d'une façon complète quand on tire en dedans la peau de l'angle interne de l'œil.

Dans son mémoire sur les paupières des Mongols inséré dans le *Zeitschrift für Ethnologie* de 1874, Metchnikoff considère les dispositions anatomiques précitées, qui caractérisent l'œil mongol, comme étant la persistance d'un état fœtal, qui s'atténuerait avec les progrès de l'âge et disparaîtrait même chez le vieillard. Mais comment concilier cette hypothèse avec les observations de Deniker (*Rev. d'Anthropologie*, 1883), qui, sur les Kalmouks du jardin d'acclimatation, a constaté l'absence de bride chez le nouveau-né, l'absence de bride encore chez les enfants, alors que, chez les sujets adultes, ce pli était nettement formé !

Quoi qu'il en soit, l'œil mongol est un caractère anatomo-ethnique de premier ordre, s'observant, à des degrés de développement divers, sur la plupart des races altaïques. Il existe encore, mais à l'état sporadique, dans quelques races sauvages, notamment chez les Peaux-Rouges, les Galibis, les Fuégiens et les Hottentots. On le rencontre enfin, mais beaucoup plus rarement, dans nos races européennes, et le repli, plus ou moins développé et plus ou moins pathologique, que les oculistes désignent sous le nom d'*épicanthis*, n'est bien certainement qu'une disposition homologue de la bride mongole.

B. — Constitution anatomique des paupières

Envisagées au point de vue de leur constitution anatomique, les paupières se composent d'un certain nombre de plans ou couches, qui se superposent régulièrement comme les feuillets d'un livre. Ces différents plans organiques sont au nombre de sept. Ils se succèdent dans l'ordre suivant, en allant d'avant en arrière (fig. 782) : 1° la peau ; 2° une couche de tissu cellulaire ; 3° une couche musculaire à fibres striées ; 4° une deuxième couche de tissu cellulaire ; 5° une couche fibreuse ; 6° une couche musculaire à fibres lisses ; 7° une couche muqueuse.

1° Peau. — La peau des paupières, remarquable par sa finesse et par sa minceur, est parcourue par des plis ou rides, à direction transversale, dont le nombre et la profondeur s'accroissent avec l'âge. Elle nous présente, en outre, à sa surface extérieure, de nombreux poils de duvet, auxquels se trouvent annexées des glandes sébacées généralement peu développées. Les glandes sudoripares y sont très nombreuses, mais de petit volume.

Waldeyer a signalé dans l'épaisseur de la peau des paupières, au milieu des tractus conjonctifs qui accompagnent les vaisseaux et les follicules pileux, la présence de grosses cellules pigmentaires, munies çà et là de prolongements isolés. Ces cellules existent normalement dans les autres régions de la peau chez l'homme ; mais elles y sont très rares, tandis qu'on les trouve d'une façon très régulière sur la peau des paupières. Elles sont toujours plus nombreuses chez les bruns que chez les blonds et renferment un pigment dont la nuance varie entre le jaune d'or et le brun.

2° Couche celluleuse sous-cutanée. — La couche celluleuse sous-cutanée est encore fort mince. Elle est formée par un tissu conjonctif lâche, réunissant les faisceaux musculaires sous-jacents au derme cutané. Ce tissu conjonctif ne renferme jamais qu'une petite quantité de graisse. Par contre, il se laisse facilement infiltrer et distendre par les liquides de l'organisme, soit normaux, soit pathologiques : on connaît le gonflement, parfois si considérable, que présentent les paupières dans les contusions (épanchement de sang), dans les hydropisies (épanchement de sérosité), et dans les abcès (épanchement de pus).

3° Couche musculaire à fibres striées. — Cette couche est constituée par la portion palpébrale d'un muscle aplati et semi-annulaire, que nous avons déjà étudié à propos de la face, l'*orbiculaire des paupières* (voy. ce muscle, t. I, p. 650). On donne généralement le nom de *muscle de Riolan* aux faisceaux les plus internes de l'orbiculaire, c'est-à-dire à ceux qui avoisinent la fente palpébrale. Si nous examinons ces derniers faisceaux sur des coupes sagittales (fig. 782), nous les voyons occuper toute l'épaisseur du bord libre de la paupière depuis la peau jusqu'à la conjonctive. Nous constatons, en outre, qu'ils sont traversés successivement par les follicules des cils, par les glandes de Moll et par le canal excréteur des glandes de Meibomius.

4° Couche celluleuse sous-musculaire. — Assez analogue à la couche celluleuse sous-cutanée, cette couche est formée par un tissu conjonctif lâche, dont les

aréoles se laissent également distendre avec la plus grande facilité par le sang, la sérosité, le pus, l'air atmosphérique

5° Couche fibreuse. — La couche fibreuse (*fibro-cartilagineuse* de quelques auteurs), qu'on considère avec raison comme constituant le squelette des paupières, comprend deux portions : une portion marginale, qui répond au bord libre des paupières et qui est formée par les *tarses ;* une portion périphérique, qui répond au rebord orbitaire et qui prend le nom de *ligaments larges* des paupières.

Fig. 782.

Coupe sagittale de la paupière supérieure, pour montrer les différentes couches (d'après une coupe de MERKEL).

1, peau. — 2, tissu cellulaire sous-cutané. — 3, faisceaux de l'orbiculaire coupés en travers. — 4, tissu cellulaire sous-musculaire. — 5, tarse, avec 5', glandes de Meibomius. — 6, ligament large (*septum orbitale*). — 7, conjonctive palpébrale, avec : 7', sa portion plissée ; 7'', son cul-de-sac. — 8, rebord supérieur de l'orbite. — 9, paquet cellulo-adipeux de la cavité orbitaire. — 10, muscle releveur de la paupière, avec 11, son tendon conjonctif, 12, son tendon musculaire (*muscle palpébral* de MÜLLER). — 13, arc artériel externe. — 14, arc artériel interne. — 15, poils. — 16, glandes sudoripares. — 17, bord libre des paupières, avec : 18, cils ; 19, une glande de Moll ; 20, muscle de Riolan.

A. TARSES DES PAUPIÈRES. — Au nombre de deux, un pour chaque paupière, les tarses sont des lamelles fibreuses, très épaisses et très résistantes, qui occupent le bord libre des paupières. On les distingue, d'après leur situation, en tarse supérieur et tarse inférieur.

a. *Parallèle anatomique des deux tarses.* — Comparés l'un à l'autre, les deux tarses sont un peu différents par leur forme et par leur étendue. — Le *tarse supérieur* (fig. 783, 1) a la forme d'un croissant à convexité dirigée en haut. Il mesure 10 ou 11 millimètres de hauteur à sa partie moyenne. — Le *tarse inférieur* (fig. 783, 2) revêt la forme d'un long rectangle, dirigé transversalement. Sa hauteur atteint en moyenne 5 millimètres, la moitié seulement de celle du tarse supérieur.

b. *Conformation extérieure et rapports.* — Comme les paupières elles-mêmes, les tarses nous présentent deux faces, deux bords et deux extrémités :

Des deux faces, l'une, la face postérieure, est concave et se moule sur le globe de l'œil, dont elle n'est séparée que par la conjonctive. L'autre, la face antérieure, est convexe et répond au muscle orbiculaire.

Des deux bords, l'un, le bord libre ou bord ciliaire, est remarquable par son épaisseur et répond au bord libre de la paupière elle-même. L'autre, le bord adhé-

rent ou bord orbitaire, est beaucoup plus mince et se continue (voy. fig. 784), en partie avec le ligament large correspondant, en partie avec le tendon du releveur pour la paupière supérieure et, pour la paupière inférieure, avec le prolongement orbitaire du muscle droit inférieur.

Les extrémités, enfin, se distinguent en externe et interne. — Les extrémités externes des deux tarses sont reliées l'une à l'autre par un ligament puissant, qui vient s'attacher d'autre part sur le côté externe de la base de l'orbite, un peu au-dessous de l'articulation fronto-malaire : on lui donne le nom de *ligament externe des tarses* ou *ligament palpébral externe* (fig. 783,7). — De même, à leur extrémité interne, le tarse supérieur et le tarse inférieur donnent naissance à deux languettes fibreuses, qui convergent l'une vers l'autre en se portant en dedans et se réunissent bientôt en une bandelette unique, laquelle vient s'insérer, sur le côté interne de la base de l'orbite, à la branche montante du maxillaire supérieur : cette bandelette constitue le *ligament interne des tarses* ou *ligament palpébral interne* (fig. 783,6); il n'est autre que le tendon direct de l'orbiculaire.

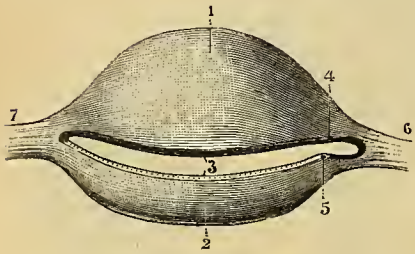

Fig. 783.

Les deux tarses, isolés et vus par leur face antérieure (œil droit).

1, tarse supérieur, — 2, tarse inférieur, — 3, leurs bords libres, avec les orifices des glandes de Meibomius. — 4, 5, points lacrymaux. — 6, 7, ligaments interne et externe des tarses.

c. *Structure.* — Envisagés au point de vue de leur structure, les tarses sont essentiellement formés par des éléments conjonctifs, qui se sont condensés ici d'une façon toute particulière. A ces éléments conjonctifs viennent se joindre, d'après W. Krause, un certain nombre de fibres élastiques. Waldeyer n'a pu rencontrer dans les bandelettes tarses la moindre trace de cellules cartilagineuses : la dénomination de cartilages tarses, dont se servent encore la plupart des auteurs pour désigner les bandelettes en question, consacre donc une erreur et doit être abandonnée.

B. Ligaments larges des paupières. — Au nombre de deux, l'un pour la paupière supérieure, l'autre pour la paupière inférieure, les ligaments larges sont des membranes fibreuses qui se détachent du bord orbitaire des bandelettes tarses et continuent pour ainsi dire ces bandelettes. De là, leurs faisceaux se portent en rayonnant sur tout le pourtour de la base de l'orbite et s'y insèrent en se confondant à ce niveau avec le périoste (fig. 784). — En haut et en bas, cette insertion se fait sur le rebord orbitaire lui-même. — En dehors, au niveau de l'angle externe de l'œil, les faisceaux constitutifs des ligaments larges suivent une direction horizontale et se confondent peu à peu avec le ligament palpébral externe, qui, de ce fait, est souvent peu distinct. — En dedans, du côté de l'angle interne de l'œil, les ligament larges se séparent au contraire du ligament palpébral interne, pour se porter en arrière et venir prendre insertion sur la crête de l'unguis, immédiatement en arrière du sac lacrymal : il en résulte que le sac lacrymal (fig. 784,7), y compris les conduits lacrymaux et le muscle de Horner, ne font pas partie du contenu de l'orbite, mais se trouvent réellement logés dans l'épaisseur des paupières.

Ainsi entendus, les deux ligaments larges et le ligament palpébral externe qui les renforce en dehors constituent par leur ensemble une espèce de cloison, qui s'applique contre la base de l'orbite à la manière d'un diaphragme. De là le nom

de *septum orbitale*, que Zinn et Henle ont donné à cette formation fibreuse et que lui a conservé Merkel. Tout en reconnaissant la justesse d'une pareille appellation, nous devons faire remarquer que la cloison en question n'est pas partout continue, mais présente au contraire de nombreuses solutions de continuité pour livrer passage à des organes qui, primitivement situés dans l'orbite, sortent de cette cavité pour se rendre dans les paupières ou dans les régions voisines. A sa partie supérieure tout d'abord, le long de son insertion sur le frontal, nous rencontrons un certain nombre d'orifices, destinés à des vaisseaux et à des nerfs. Ce sont, en allant de dehors en dedans (fig. 784) : 1° l'orifice (9) qui livre passage aux vaisseaux et nerf lacrymaux ; 2° l'orifice (8) des vaisseaux et nerf sus-orbitaires ; 3° l'orifice (10) du nerf frontal interne ou sus-trochléaire ; 4° l'orifice (11) destiné au nerf nasal ou sous-trochléaire et à l'artère nasale ; 5° enfin, l'orifice de la veine angulaire (12) ou, si l'on veut, de l'anastomose jetée entre l'angulaire et la faciale.

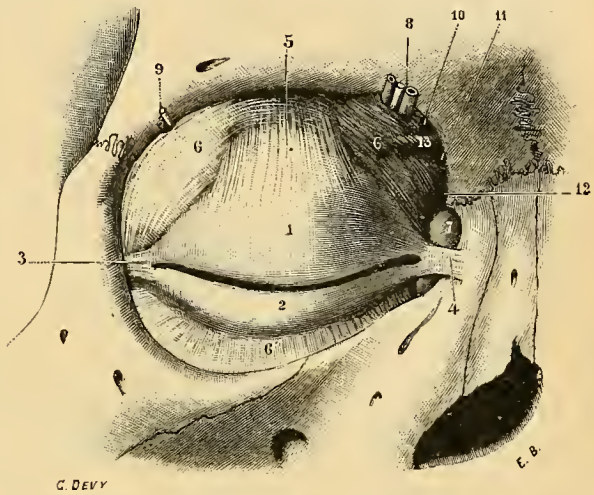

Fig. 784.

Les tarses et leurs ligaments, vus de face (œil droit).

1, tarse supérieur. — 2, tarse inférieur — 3, ligament latéral externe. — 4, ligament latéral interne. — 5, tendon du releveur de la paupière. — 6, 6', septum orbitale. — 7, sac lacrymal. — 8, vaisseaux et nerf sus-orbitaires. — 9, artère lacrymale et nerf lacrymal. — 10, trou livrant passage au nerf frontal interne ou sus-trochléaire. — 11, trou pour le nerf nasal externe ou sous-trochléaire et l'artère nasale. — 12, trou pour la veine angulaire. — 13, tendons du grand oblique.

Mais ce n'est pas tout : à sa partie moyenne et un peu au-dessous du rebord supérieur de l'orbite, le septum orbitale se confond avec le tendon antérieur du releveur ou, plus exactement, disparaît devant lui, de telle sorte que les faisceaux tendineux viennent se mettre directement en contact avec le muscle orbiculaire, comme le montre nettement la figure 782. De même, sur la paupière inférieure et en un point exactement symétrique, nous voyons le septum orbitale perdre son individualité anatomique et se confondre insensiblement avec le prolongement orbitaire du muscle droit inférieur (p. 995), qui vient, lui aussi, se perdre au milieu des faisceaux de l'orbiculaire.

6° Couche musculaire à fibres lisses. — La couche musculaire à fibres lisses, sous-jacente aux ligaments larges, constitue le *muscle palpébral supérieur* et le *muscle palpébral inférieur*. Ces deux muscles, découverts par Müller en 1858 (*Wurzb. Sitzungsb.*) et décrits à nouveau par Turner en 1862 (*Nat. Hist. Review*) et par Sappey en 1867 (*C. R. de l'Académie des Sciences*), sont formés par un plan de fibres lisses, qui occupent en largeur presque toute l'étendue transversale de l'orbite et qui s'étendent en hauteur : 1° pour la paupière inférieure, depuis le tarse inférieur jusqu'au voisinage de l'arcade orbitaire ; 2° pour la paupière supérieure, depuis le tarse supérieur jusqu'au cul-de-sac oculo-conjonctival correspondant. Leur hauteur varie de 10 à 12 millimètres.

Les faisceaux constitutifs des deux muscles palpébraux ont pour la plupart une direction verticale. Du côté du tarse, ils s'insèrent sur le bord orbitaire de ces bandelettes à l'aide de petits tendons élastiques, affectant la même direction (fig. 764 et 766). Du côté de l'orbite, ils se confondent, pour la paupière supérieure avec le tendon du releveur, pour la paupière inférieure avec le prolongement orbitaire du muscle droit inférieur.

A ces faisceaux verticaux des muscles palpébraux supérieur et inférieur viennent s'ajouter, d'après Henle et Merckel, un certain nombre de fibres à direction transversale, qui se portent de dehors en dedans parallèlement au bord adhérent des tarses.

7° Couche muqueuse. — La couche muqueuse, la plus profonde des couches de la paupière, est formée par la conjonctive. Cette membrane, après avoir tapissé les paupières, se replie sur elle-même pour revêtir le segment antérieur du globe de l'œil. La conjonctive n'appartient donc aux paupières que par une partie de son étendue. Pour cette raison, et aussi à cause de son importance, nous lui consacrerons un paragraphe à part (voy. p. 1026).

C. — Glandes des paupières

Indépendamment des glandes cutanées, qui ne présentent ici aucune particularité importante, et des glandes de la conjonctive qui seront décrites avec cette

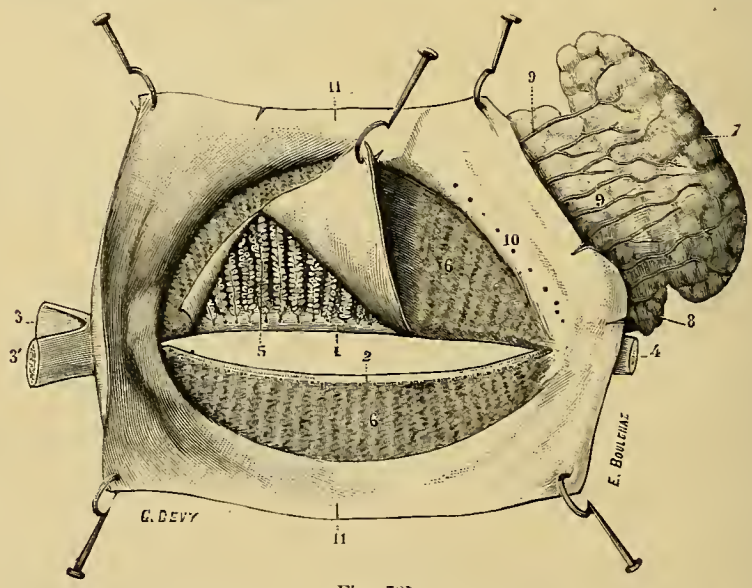

Fig. 785.

Les glandes de Meibomius, vues sur la face postérieure des paupières.

(Sur la paupière supérieure, la conjonctive a été incisée et érignée en haut pour mettre à découvert les glandes situées au-dessous d'elle.)

1, bord libre de la paupière supérieure, avec les orifices des glandes de Meibomius. — 2, bord libre de la paupière inférieure. — 3, 3', tendon direct et tendon réfléchi de l'orbiculaire. — 4, ligament externe des tarses. — 5, les glandes de Meibomius mises à découvert. — 6, les mêmes glandes, vues à travers la conjonctive palpébrale. — 7, portion orbitaire de la glande lacrymale. — 8, sa portion palpébrale. — 9, canaux excréteurs. — 10, orifices de ces canaux excréteurs dans le cul-de-sac conjonctival. — 11, conjonctive.

membrane, les paupières possèdent trois ordres de glandes qui leur appartiennent en propre, savoir : les glandes de Meibomius, les glandes ciliaires et les glandes de

Moll. Ces trois ordres de glandes sont situés sur les bords libres des paupières.

1° Glandes de Meibomius. — Les glandes de Meibomius sont de petites glandes en grappe, qui se disposent parallèlement les unes aux autres dans l'épaisseur des tarses, en se dirigeant de leur bord libre vers leur bord adhérent (fig. 785, 5). Elles se voient très nettement, sans préparation aucune, sur des paupières que l'on a simplement renversées en dehors. On en compte de 25 à 30 pour la paupière supérieure, de 20 à 25 pour l'inférieure.

Chacune d'elles (fig. 786) est constituée par un canal central, rectiligne ou légèrement flexueux, dans lequel viennent s'ouvrir une série toujours très nombreuse de culs-de-sac glandulaires, sphériques ou piriformes, isolés ou réunis en grappe. Le canal central, véritable canal excréteur, mesure de 90 à 110 μ de largeur (Kölliker) ; les culs-de-sac ou acini qui s'y rendent et y déversent leur contenu atteignent de 90 à 220 μ de diamètre.



Fig. 786.
Trois glandes de Meibomius de la paupière supérieure, à l'état d'isolement.

1, acini contenus dans l'épaisseur du tarse. — 2, canal excréteur. — 3, son orifice sur la partie postérieure du bord libre de la paupière. — 4, cils.

Considérées au point de vue de leur structure et de leur mode de fonctionnement, les glandes de Meibomius sont analogues de tous points aux glandes sébacées. Leur canal excréteur est constitué par une membrane propre, sur la face interne de laquelle s'étend en une nappe continue l'épithélium pavimenteux qui revêt le bord libre des paupières. Quant aux culs-de-sac eux-mêmes, ils sont tapissés par des cellules cubiques qui, au cours de leur évolution, se chargent de gouttelettes graisseuses, se détachent de la paroi sur laquelle elles étaient primitivement fixées et, finalement, se rompent pour déverser leur contenu, soit dans le cul-de-sac, soit dans le canal excréteur. Dans un travail qui date déjà de plus de vingt ans, Colasanti (*La terminazione d. nervi nelle ghiand sebacee*, Roma, 1873) a décrit autour des acini des glandes de Meibomius une couche de fibres musculaires lisses et un riche réseau de fibrilles nerveuses dépourvues de myéline, lesquelles sont destinées peut-être aux cellules sécrétantes de la glande.

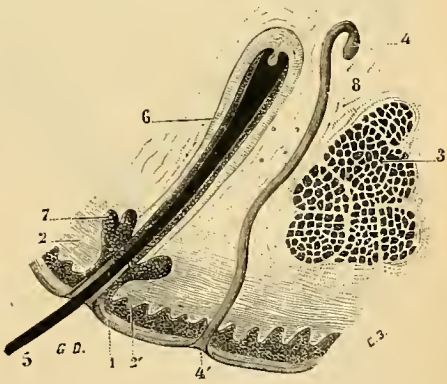

Fig. 787.
Coupe sagittale du bord libre de la paupière supérieure.

1, épiderme, — 2, derme, avec 2', ses papilles. — 3, un faisceau du muscle de Riolan coupé en travers. — 4, une glande sudoripare, avec 4', son orifice extérieur. — 5, un cil, avec : 6, son follicule pileux ; 7, ses glandes sébacées. — 8, couche de tissu conjonctif.

2° Glandes ciliaires. — Les glandes ciliaires sont encore des glandes sébacées, annexées aux follicules pileux des cils. Généralement peu développées, elles présentent un ou deux lobules, trois au plus ; elles sont réduites parfois à de simples culs-de-sac ou cæcums. On en compte d'ordinaire deux pour chaque cil, cent cinquante à deux cent cinquante par conséquent pour chaque paupière. Elles s'ou-

vrent constamment sur un point très rapproché de l'extrémité libre des follicules (fig. 787, 7). C'est le produit mixte des glandes ciliaires et des glandes de Meibomius qui, en se concrétant dans certains cas le long du bord libre des paupières, constitue cette matière onctueuse et agglutinante, connue sous le nom de *chassie*.

3° Glandes sudoripares modifiées ou glandes de Moll. — Les glandes sudoripares modifiées de Moll (fig. 787, 4) sont des glandes tubuleuses, qui comme les précédentes occupent le bord libre des paupières et viennent s'ouvrir entre les cils. Nous les avons déjà décrites à propos de la peau (p. 829) et nous avons admis alors, avec la plupart des histologistes, que les glandes de Moll n'étaient que des glandes sudoripares ordinaires arrêtées dans leur développement.

D. — Vaisseaux et nerfs des paupières

1° Artères. — Les paupières reçoivent leur sang de sources fort nombreuses. En haut la sus-orbitaire, en bas la sous-orbitaire, en dedans la nasale, en dehors la lacrymale, la temporale superficielle et la transversale de la face jettent sur les paupières des ramifications plus ou moins nombreuses, qui, partant de tout le pourtour de l'orbite, se portent en convergeant vers le bord orbitaire des tarses et s'y anastomosent avec les artères palpébrales que nous allons tout à l'heure décrire. Ce sont là ce qu'on pourrait appeler les *artères palpébrales accessoires* ; elles n'irriguent, en effet, que la partie périphérique des paupières, celle qui est en rapport avec le rebord de l'orbite. Les *artères principales* des paupières, celles qui alimentent les réseaux capillaires de sa portion tarsienne y compris la conjonctive, se séparent de l'ophthalmique dans la région du grand angle de l'œil : ce sont les artères palpébrales.

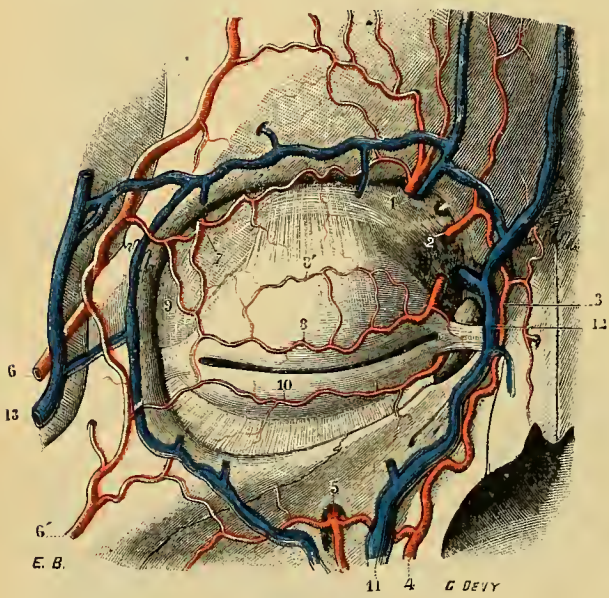

Fig. 788.
Vaisseaux des paupières, vus de face.

1, artère et veine sus-orbitaires. — 2, artère nasale. — 3, artère angulaire, branche terminale de 4, l'artère faciale. — 5, artère sous-orbitaire. — 6, branche antérieure de l'artère temporale superficielle. — 6', rameau malaire de l'artère transversale de la face. — 7, artère lacrymale. — 8, artère palpébrale supérieure, avec 8', son arc externe. — 9, anastomoses de la palpébrale supérieure avec la temporale superficielle et la lacrymale. — 10, artère palpébrale inférieure. — 11, veine faciale. — 12, veine angulaire. — 13, branche de la veine temporale superficielle.

A. Artères palpébrales. — Au nombre de deux, les artères palpébrales se distinguent, d'après leur situation, en palpébrale supérieure et en palpébrale inférieure. — L'*artère palpébrale supérieure* (fig. 788, 8) traverse le septum orbitale un peu au-dessous de la nasale. Puis, s'infléchissant en dehors, elle se porte vers l'angle externe de l'œil, en longeant, horizontale et flexueuse, le bord libre de la paupière supérieure. Dans ce long trajet, elle est constamment située entre le muscle orbiculaire et le tarse. — L'*artère*

palpébrale inférieure (fig. 788, 10) s'échappe de l'orbite en passant au-dessous du ligament palpébral interne, immédiatement en dehors du sac lacrymal. Comme la précédente, elle se porte vers l'angle externe de l'œil en longeant le bord libre de la paupière inférieure. — Arrivées dans la région de l'angle externe, les deux artères palpébrales s'anastomosent entre elles soit directement, soit par l'intermédiaire des artères voisines, la lacrymale, la temporale superficielle et la transversale de la face. Comme, d'autre part, elles sont réunies à leur origine sur un tronc commun, il en résulte que l'ouverture palpébrale est entourée, comme l'orifice buccal, d'un cercle artériel complet, que l'on pourrait appeler *cercle palpébral.*

B. Arc interne et arc externe. — C'est de ce cercle artériel que proviennent, comme nous l'avons dit plus haut, toutes les artères destinées à la portion tarsienne des paupières. Ce mode de distribution n'est pas quelconque comme on pourrait le penser en lisant les descriptions trop sommaires de certains auteurs. Il s'effectue au contraire suivant un type régulier et présente une espèce de systématisation, qui a été parfaitement mise en lumière, en 1878, par les recherches, à la fois contemporaines et exactement concordantes, de Langer et de Fuchs. Chaque paupière nous présente deux arcs artériels, que nous désignerons, en les rapportant non pas à la ligne médiane, mais au centre de la cornée, sous le nom d'arc interne et d'arc externe.

L'arc interne (fig. 788, 8 et 10) n'est autre que l'artère palpébrale ci-dessus décrite, artère palpébrale supérieure pour la paupière supérieure, artère palpébrale inférieure pour la paupière inférieure. Il repose immédiatement en avant du tarse et longe le bord libre de la paupière, dont il est séparé par un intervalle de 3 millimètres pour la paupière inférieure de 2 millimètres seulement pour la paupière supérieure.

L'arc externe, plus petit que le précédent (fig. 788, 8'), répond au bord orbitaire des tarses. Sur la paupière supérieure, il est situé exactement entre les deux tendons d'insertion du muscle releveur et se trouve formé par un rameau ascendant de la palpébrale supérieure venant s'anastomoser avec un rameau de la lacrymale. Sur la paupière inférieure, l'arc externe n'est pas constant : quand il existe, il est formé par un rameau descendant de la palpébrale inférieure, qui vient s'anastomoser en dehors avec un rameau de la temporale superficielle ou de la transversale de la face. Il occupe, du reste, la même situation que l'arc homonyme de la paupière supérieure : il est placé immédiatement en avant de la couche de fibres musculaires lisses que nous avons décrite sous le nom de muscle palpébral inférieur.

Voyons maintenant quel est le mode de distribution de ces deux arcs artériels, l'arc interne et l'arc externe.

C. Mode de distribution de l'arc interne. — L'arc interne (fig. 789, 1) fournit trois ordres de rameaux, que nous distinguerons en antérieurs, externes et internes :

Les *rameaux antérieurs* ou *cutanés* se portent en avant et viennent se distribuer aux faisceaux du muscle orbiculaire et aux téguments.

Les *rameaux externes* ou *prétarsiens,* ascendants pour la paupière supérieure, descendants pour l'inférieure, s'étalent sur la face antérieure du tarse en formant un riche réseau, le *réseau prétarsien.* De ce réseau partent deux ordres de ramuscules : des ramuscules antérieurs, qui se perdent dans le muscle orbiculaire et dans la peau ; des ramuscules postérieurs ou glandulaires, qui se portent vers les glandes de Meibomius et forment autour de chacune d'elles un réseau capillaire spécial d'une extrême richesse.

Les *rameaux internes* ou *marginaux,* descendants pour la paupière supérieure,

ascendants pour l'inférieure, sont destinés, comme leur nom l'indique, au bord libre des paupières. Les uns, restant en avant du tarse, se distribuent au muscle de Riolan, aux follicules pileux, aux glandes ciliaires et aux glandes de Moll. Les autres traversant le tarse d'avant en arrière (*rameaux perforants internes*), arrivent à la face profonde de la conjonctive et se distribuent à la portion de cette muqueuse qui avoisine le bord libre de la paupière.

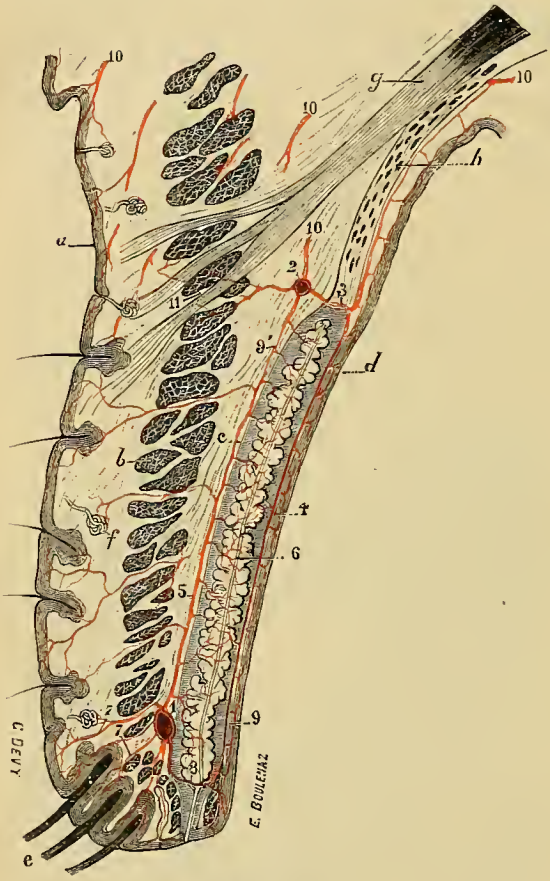

Fig. 789.

Schéma, montrant sur une coupe sagittale la circulation artérielle des paupières.

a, peau. — *b*, orbiculaire. — *c*, tarse. — *d*, conjonctive. — *e*, cils. — *f*, glande sudoripare. — *g*, tendon conjonctif du releveur. — *h*, son tendon musculaire (*muscle palpébral* de Müller).

1, arc artériel interne. — 2, arc artériel externe. — 3, artère perforante externe. — 4, réseau rétro-tarsien. — 5, réseau prétarsien. — 6, réseau des glandes de Meibomius. — 7, artères du bord libre. — 8, artère perforante interne. — 9, 9', anastomoses interne et externe entre les deux réseaux prétarsien et rétro-tarsien. — 10, 10, 10, rameaux descendants provenant de la lacrymale et de la sus-orbitaire. — 11, anastomoses entre le réseau prétarsien et ces dernières artères.

D. Mode de distribution de l'arc externe. — L'arc externe (fig. 789, 2) envoie tout d'abord au-devant du tarse quelques fins rameaux qui s'anastomosent avec les rameaux prétarsiens de l'arc interne. Il jette aussi quelques ramuscules sur la face profonde du muscle orbiculaire.

Mais le plus grand nombre, comme aussi les plus importants de ses rameaux traversent d'avant en arrière le bord correspondant du tarse (*rameaux perforants externes*) et arrivent ainsi au-dessous de la conjonctive. Là ils se divisent en deux groupes : les uns se dirigent vers la cavité orbitaire ou plus exactement vers le cul-de-sac oculo-conjonctival ; les autres, cheminant en sens inverse, se portent vers le bord libre des paupières et s'étalent à la face postérieure du tarse en un riche réseau, le *réseau rétro-tarsien* ou *réseau sous-conjonctival*.

Ce réseau qui s'anastomose, au voisinage du bord libre avec les rameaux marginaux de l'arc interne, est spécialement destiné à la conjonctive : il n'envoie, en effet, vers le tarse et les glandes de Meibomius que quelques ramuscules à la fois très fins et très rares. Quant aux rameaux de la conjonctive, ils se ramifient dans le derme de la muqueuse et se résolvent en capillaires au-dessous de l'épithélium. Ces capillaires d'après Langer ont un aspect moniliforme tout spécial (fig. 790) : ils présentent par places des renflements irréguliers, qui tantôt se développent sur un côté des vaisseaux, tantôt en occupent tout le pourtour. On dirait de véritables dilatations anévrysmales. Du reste, ces

dispositions ne sont pas des produits artificiels de l'injection : on les retrouve, chez la grenouille et le crapaud, sur les capillaires du pharynx et de la voûte palatine.

E. Résumé. — En résumé, chaque paupière possède deux réseaux artériels : l'un *prétarsien,* dépendant de l'arc interne; l'autre *rétro-tarsien,* alimenté par des rameaux issus de l'arc externe. Le premier apporte le liquide nourricier à tous les tissus et organes qui sont situés en avant du tarse et dans le tarse lui-même : la peau, le muscle orbiculaire, les follicules pileux, les glandes ciliaires, les glandes de Moll et les glandes de Meibomius ; de plus, par les rameaux perforants internes, il se distribue à la portion de la conjonctive qui avoisine le bord libre des paupières. Quant au réseau rétro-tarsien, il est spécialement destiné à la conjonctive. Les deux réseaux sont nettement séparés l'un de l'autre dans presque toute la hauteur des tarses. Par contre, ils communiquent largement entre eux, au voisinage des deux bords du tarse, par les rameaux dits perforants et peuvent ainsi, suivant les circonstances, se suppléer mutuellement.

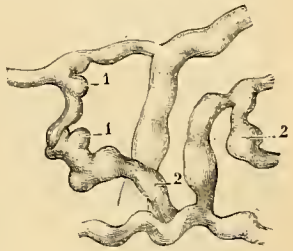

Fig. 790.
Vaisseaux capillaires de la conjonctive (Langer).
1, 1, dilatations latérales — 2, 2, dilatations circulaires.

2° Veines. — Les veines des paupières forment, comme les artères, un double réseau, l'un en avant du tarse, l'autre en arrière de cette bandelette fibreuse :

A. Réseau rétro-tarsien. — Le réseau rétro-tarsien ou sous-conjonctival provient presque exclusivement de la conjonctive ; il reçoit quelques veines seulement des glandes de Meibomius. Ce réseau communique largement, du côté de l'orbite, avec les veines musculaires et le sang qu'il contient gagne, par cette voie, la veine ophthalmique.

B. Réseau prétarsien. — Le réseau prétarsien, répondant au territoire de l'arc interne, reçoit les veines des glandes de Meibomius, les veines du bord libre de la paupière et les veines de la portion de la conjonctive qui avoisine ce bord. Les branches veineuses qui émanent de ce réseau se portent en avant, traversent le muscle orbiculaire et viennent former dans le tissu cellulaire sous-cutané un plexus à mailles larges et irrégulières. Puis, elles se dirigent vers le rebord de l'orbite et finalement viennent se jeter, celles du côté externe dans la veine temporale superficielle, celles du côté interne dans la veine faciale ou dans l'anastomose qui unit ce dernier vaisseau à la veine ophthalmique.

3° Lymphatiques. — Les lymphatiques des paupières, parfaitement étudiés par Fuchs, forment, comme les artères et les veines, deux réseaux distincts : 1° un *réseau superficiel* ou *prétarsien,* auquel se rendent les vaisseaux lymphatiques issus des organes placés en avant du tarse ; 2° un *réseau profond* ou *rétro-tarsien,* auquel aboutit la lymphe qui provient de la conjonctive et des glandes de Meibomius. Les lymphatiques des glandes de Meibomius suivent, comme on le voit, un trajet inverse à celui des vaisseaux sanguins, lesquels appartiennent au territoire du réseau prétarsien. D'après les recherches de Fuchs, les vaisseaux lymphatiques de la conjonctive possèdent de nombreuses valvules, tandis que les lymphatiques placés en avant du tarse en sont complètement dépourvus.

Les deux réseaux lymphatiques prétarsien et rétro-tarsien sont reliés l'un à l'autre par des canaux anastomotiques, qui traversent le tarse d'avant en arrière, en suivant le même trajet que les artères et les veines profondes ci-dessus décrites. Ces anastomoses, très manifestes sur la paupière supérieure, semblent faire défaut

sur la paupière inférieure. Sur cette dernière, les deux réseaux ne sont mis en relation, d'une façon indirecte, que par les réseaux lymphatiques des glandes de Meibomius, qui, tout en déversant la plus grande partie de leur contenu dans le réseau sous-conjonctival, communiquent çà et là par des canalicules très fins avec le réseau prétarsien,

Envisagés au point de vue de leurs relations ganglionnaires, les lymphatiques des paupières, qu'ils soient profonds ou superficiels, se comportent comme ceux des sourcils et se partagent en deux groupes : un groupe externe et un groupe interne. — Les *lymphatiques internes* convergent vers la racine du nez et, là, se réunissent aux canaux qui descendent des régions sourcilière et frontale, pour suivre la veine faciale et aboutir finalement aux ganglions sous-maxillaires. — Les *lymphatiques externes* se dirigent en dehors et en arrière, pour venir se jeter dans le ganglion préauriculaire et dans les ganglions parotidiens.

4° Nerfs. — Les nerfs qui se rendent aux paupières sont de trois ordres : moteurs, sensitifs, sympathiques.

a. *Rameaux moteurs.* — Les rameaux moteurs proviennent de la branche supérieure du facial, abordent obliquement les paupières par leur partie inféro-externe et se distribuent aux faisceaux du muscle orbiculaire.

b. *Rameaux sensitifs.* — Les rameaux sensitifs émanent de cinq troncs nerveux : du nasal externe, du frontal interne, du frontal externe, du lacrymal et du sous-orbitaire. — Le *nasal externe* tient sous sa dépendance l'extrémité interne des deux paupières, la paupière supérieure principalement. — Le *lacrymal* innerve la région de la commissure externe. — Les rameaux palpébraux du *frontal interne* et du *frontal externe* se distribuent à la partie moyenne de la paupière supérieure. — Les rameaux palpébraux du *sous-orbitaire* se ramifient, de même, dans la partie moyenne de la paupière inférieure.

Ces différents rameaux sont situés primitivement au-devant du tarse, entre cette bandelette et le muscle orbiculaire. De là, ils envoient des rameaux antérieurs, qui se terminent dans la peau, et des rameaux postérieurs, qui se rendent à la conjonctive en traversant le tarse sur les mêmes points que les artères perforantes (von Mises).

Au niveau du bord libre des paupières, les rameaux sensitifs destinés à cette région forment, en arrière du muscle orbiculaire, un riche plexus qui a été désigné par von Mises sous le nom de *plexus bordant*. C'est de ce plexus que partent les ramuscules terminaux destinés aux différents organes du bord libre de la paupière : la peau, la conjonctive, les follicules pileux et les glandes.

c. *Rameaux sympathiques.* — Les rameaux sympathiques, encore mal connus, se rendent aux vaisseaux et aux muscles palpébraux. R. Wagner et H. Müller expliquent par la contraction de ces muscles lisses l'écartement des deux paupières qui se produit à la suite de l'excitation du sympathique cervical.

Voyez, au sujet des vaisseaux et des nerfs des paupières : Langer, *Ueber die Blutgefässe im Augenlider*, Med. Jahrb., Wien, 1878 ; — Fuchs, *Die Lymphgefässe der Lider*, Med. Centralbl., 1878 ; — Du même, *Zur Anatomie der Blut- und Lymphgefässe der Augenlider*, Arch. f. Ophthalm., Abth. 3, 1878 ; — von Mises, *Ueber die Nerven der menschl. Augenlider*, Sitz. der Wiener Akad., 1882 ; — Bach, *Die Nerven der Augenlider und der Sklera beim Menschen*, etc., Græfe's Arch., 1896.

§ IV. — Conjonctive

La conjonctive (de *conjungere*, réunir), ainsi appelée parce qu'elle réunit le globe de l'œil aux paupières, est une membrane muqueuse, dépendance du tégument

externe, qui revêt à la fois la face postérieure des deux paupières et la partie antérieure ou partie libre du globe de l'œil. Elle nous présente à étudier :

1° Sa *configuration extérieure* ;

2° Sa *structure* ;

3° Ses *glandes* ;

4° Ses *vaisseaux* et *ses nerfs*.

A. — Configuration extérieure

Après avoir tapissé la face postérieure des paupières, comme nous l'avons vu dans le paragraphe précédent, en allant de leur bord libre à leur bord adhérent, la conjonctive se réfléchit sur elle-même pour s'étaler à la surface antérieure du globe oculaire et le recouvrir, sans interruption, depuis le voisinage de l'équateur jusqu'au centre de la cornée. Elle forme ainsi dans son ensemble une sorte de sac (*sac conjonctival*, *conjunctivalsack* des anatomistes allemands), qui est ouvert en avant au niveau de la fente palpébrale et dont les parois antérieure et postérieure s'adossent exactement l'une à l'autre à la manière des membranes séreuses. Bien que la conjonctive forme un tout partout continu, on la divise d'ordinaire, et cela uniquement pour la commodité de la description, en trois portions, savoir : une première portion, qui est en rapport avec les paupières, c'est la *conjonctive palpébrale* ; une deuxième portion, qui répond à l'œil, c'est la *conjonctive oculaire* ou *bulbaire* ; une troisième portion, intermédiaire aux deux précédentes et formée par le repli qui les unit l'une à l'autre : c'est la *conjonctive du cul-de-sac* (*conjonctive du fornix* des anatomistes allemands).

1° Conjonctive palpébrale. — La conjonctive palpébrale adhère intimement à la face postérieure des tarses et répond, au delà de ces bandelettes fibreuses, à cette couche de fibres musculaires lisses, qui forme les muscles palpébraux de Müller (p. 1019). Elle est mince et transparente, d'une coloration rouge ou simplement rosée.

Elle s'unit à la peau sur le bord libre des paupières, et présente, au voisinage de son cul-de-sac, une série de plis transversaux que délimitent des sillons dirigés dans le même sens.

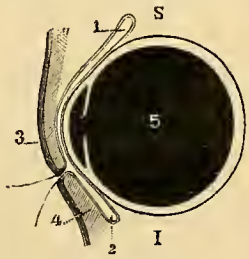

Fig. 791.

Fig. 792.

Fig. 791. — Coupe sagittale de l'œil pour montrer les culs-de-sac supérieur et inférieur de la conjonctive.

S, côté supérieur. — I, côté inférieur. — 1, cul-de sac supérieur. — 2, cul-de-sac inférieur. — 3, paupière supérieure. — 4, paupière inférieure. — 5, corps vitré.

Fig. 792. — Coupe horizontale de l'œil pour montrer les culs-de-sac interne et externe.

N, côté nasal. — T, côté temporal. — 1, cornée. — 2, cul-de-sac interne — 3, cul-de-sac externe. — 4, caroncule lacrymale. — 5, commissure externe des paupières. — 6, corps vitré.

Ces plis et ces sillons commencent à se montrer au niveau du bord orbitaire du tarse et s'étendent de là jusqu'à la conjonctive du cul-de-sac. Absents chez le fœtus, ils se développent seulement après la naissance, quand les paupières commencent à remplir leur fonction, qui est de découvrir et de recouvrir alternativement le globe de l'œil : ce sont de simples plis de

locomotion, apparaissant comme conséquence de la mobilité des paupières, qui, occupant une étendue différente, suivant qu'elles sont rapprochées ou écartées, doivent naturellement être tendues dans le premier cas et se plisser plus ou moins dans le second.

2° Conjonctive du cul-de-sac. — Le repli que forme la muqueuse conjonctivale en passant de la paupière sur le globe de l'œil forme, tout autour de celui-ci, un cul-de-sac irrégulièrement circulaire (*fornix*), qui répond successivement : en haut, au sillon orbito-palpébral supérieur ; en bas, au sillon orbito-palpébral inférieur ; en dedans et en dehors, aux régions des commissures interne et externe.

Ce cul-de-sac, appelé *oculo-conjonctival* ou *oculo-palpébral*, est plus profond à sa partie supérieure qu'à sa partie inférieure, plus profond aussi à sa partie externe qu'à sa partie interne. Il est même presque effacé dans l'angle interne de l'œil, comblé qu'il est à ce niveau par la caroncule lacrymale. Il résulte d'une pareille irrégularité du cul-de-sac conjonctival que sa ligne de contact avec la sclérotique n'est nullement parallèle à la circonférence de la cornée et qu'elle s'éloigne plus ou moins de cette circonférence suivant les points que l'on considère. J'ai mesuré sur un certain nombre de sujets la profondeur du cul-de-sac conjonctival et j'ai obtenu les chiffres suivants comme représentant, sur les différents points indiqués, la distance moyenne qui sépare le cul-de-sac de la circonférence de la cornée :

En haut	10 millimètres.
En bas	8 —
En dehors	14 —
En dedans	7 —

Les replis et les sillons que nous avons signalés sur la conjonctive palpébrale, dans sa portion comprise entre le tarse et le cul-de-sac, se prolongent sur la conjonctive de ce cul-de-sac : ils sont même, sur ce dernier point, plus nombreux et plus profonds.

3° Conjonctive oculaire ou bulbaire. — Plus mince encore que les deux portions précédentes, la conjonctive oculaire revêt la partie libre du globe de l'œil. Elle répond successivement à la sclérotique (*conjonctive sclérale*) et à la cornée (*conjonctive cornéenne*).

A. Portion sclérale. — Sur la sclérotique, la conjonctive passe en avant des tendons des quatre muscles droits. Mince et transparente, elle laisse voir, dans toute son étendue, la coloration blanche de la membrane sous-jacente (*blanc de l'œil*). Elle est unie à la sclérotique par une couche de tissu cellulaire lâche, qui se confond insensiblement avec la partie antérieure de la capsule de Tenon (p. 991). Dans cette couche cellulaire sous-conjonctivale ou épisclérale apparaissent presque toujours, chez l'adulte, une certaine quantité de vésicules adipeuses. Ces petits amas graisseux, qui donnent à la région qu'ils occupent une coloration jaunâtre, se déposent avec une sorte de prédilection le long du méridien horizontal, autrement dit au côté interne et au côté externe de l'œil.

B. Portion cornéenne. — Arrivée à la cornée, la conjonctive adhère intimement au pourtour de cette membrane et forme là, sur la ligne de soudure sclérocornéenne, une zone circulaire, d'une structure un peu particulière et à réaction pathologique spéciale, que l'on désigne sous le nom de *limbe conjonctival* ou

d'*anneau conjonctival*. En deçà du limbe, sur la cornée elle-même, la conjonctive perd son chorion : elle n'est autre que la couche épithéliale antérieure de la cornée, doublée de la lame élastique antérieure (voy. p. 920).

C. Portion de l'angle interne. — Dans la région de l'angle interne de l'œil, la conjonctive bulbaire présente deux formations qui, par leur structure et par leur signification anatomique, méritent de nous arrêter un instant. Ce sont la caroncule lacrymale et le repli semi-lunaire.

a. *Caroncule lacrymale*. — La caroncule lacrymale (fig. 793,1) est une petite saillie rougeâtre, en forme de mamelon, occupant l'espace qu'interceptent entre elles les portions lacrymales des deux paupières. Sa base repose sur la conjonctive et fait corps avec elle. Sa partie libre est en partie recouverte par la paupière inférieure et elle n'est bien visible que lorsqu'on attire celle-ci en bas et en dehors.

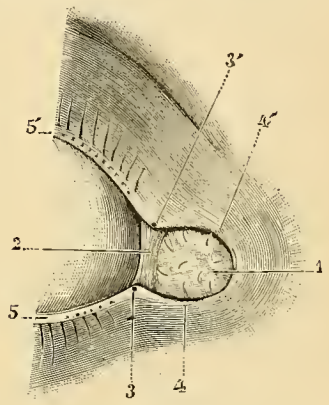

Fig. 793.

Angle interne de l'œil.

1, caroncule lacrymale. — 2, repli semi-lunaire de la conjonctive. — 3, point lacrymal inférieur. — 3', point lacrymal supérieur. — 4, 4', bord libre des paupières inférieure et supérieure (*portion lacrymale*). — 5,5', bord libre des paupières inférieure et supérieure (*portion ciliaire*), avec les orifices des glandes de Meibomius et les cils.

Au point de vue de sa structure, la caroncule lacrymale est essentiellement constituée par un amas de 10 à 12 follicules pileux, qui sont munis de glandes sébacées et d'où s'échappent des poils rudimentaires, rarement visibles à l'œil nu.

A côté de ces glandes pileuses se trouve un certain nombre d'autres glandes, que l'on décrit généralement comme des glandes sudoripares et qui, d'après les dernières recherches de Stieda, ne seraient que des glandes acineuses, analogues à celles de la conjonctive. On rencontre encore dans la caroncule lacrymale des traînées de libres musculaires lisses et quelques fibres musculaires striées. Enfin, le tout est recouvert par une mince membrane que la plupart des histologistes considèrent comme un îlot de peau.

b. *Repli semi-lunaire*. — Le repli semi-lunaire (fig. 793,2) est un repli de la conjonctive bulbaire, qui est placé un peu en dehors de la caroncule et qui affecte, chez l'homme, la forme d'un croissant vertical à concavité dirigée en dehors. Ce repli, quoique constant, est plus ou moins développé suivant les sujets. Il devient plus prononcé quand l'œil se porte en dedans et s'atténue, au contraire, quand l'œil se déplace en dehors. Le repli semi-lunaire n'est, chez l'homme, qu'un organe rudimentaire, représentant la troisième paupière ou membrane clignotante des oiseaux. Tel qu'il est, il se compose de deux feuillets muqueux qui se confondent au niveau de leur bord libre et qui sont séparés l'un de l'autre par une mince lame de tissu conjonctif. Dans ce tissu conjonctif se trouvent des vaisseaux et quelques fibres musculaires, rudiment du muscle moteur de la membrane clignotante chez les animaux qui possèdent la troisième paupière à un état de développement parfait.

Chez un grand nombre d'animaux, notamment chez nos animaux domestiques (bœuf, mouton), la charpente du repli semi-lunaire est formée, non pas seulement par du tissu conjonctif, mais par une épaisse plaque de cartilage hyalin. Giacomini (*Annotazioni sopra l'anatomia del negro*, Torino, 1878, 1882, 1884) a trouvé des traces de cette plaque cartilagineuse dans le repli semi-

lunaire de l'homme ; et, tandis qu'il n'a rencontré cette disposition, dans nos races européennes, que 5 fois sur 1,096 yeux examinés à ce sujet, il déclare ne l'avoir jamais vue manquer chez les nègres.

B. — Structure de la conjonctive

La conjonctive se compose, comme toutes les muqueuses, de deux couches : une couche profonde, le *chorion* ou *derme ;* une couche superficielle ou *couche épithéliale.*

1° Derme ou chorion. — Le derme de la conjonctive est hérissé de papilles qui donnent à sa surface libre un aspect veloulé. Ces papilles sont toujours plus développées sur la conjonctive palpébrale que sur la conjonctive bulbaire. Sur cette dernière, elles diminuent en nombre et en volume au fur et à mesure qu'on se rapproche de la cornée.

Au point de vue de sa constitution histologique, le derme conjonctival se compose essentiellement d'un stroma conjonctif, dans les mailles duquel se trouvent des amas de cellules lymphatiques. Cette infiltration lymphatique de la conjonctive, très variable suivant les sujets, toujours plus considérable dans les couches superficielles de la muqueuse que dans les couches profondes, a été signalée pour la première fois par Bendz et par Henle. Elle a été décrite à nouveau, comme une disposition constante et normale, par un grand nombre d'histologistes, parmi lesquels je citerai W. Krause, Stieda, Waldeyer. Ce n'est, toutefois, qu'une infiltration diffuse de cellules lymphatiques. Les vrais follicules lymphatiques, qui sont si nombreux chez les animaux où ils forment les *plaques de Bruch*, sont excessivement rares chez l'homme, d'après les recherches de Stieda et de Ciaccio, tellement rares que Waldeyer n'a jamais pu en rencontrer un seul sur les différentes conjonctives qu'il a examinées à ce sujet.

Le chorion de la conjonctive est séparé de l'épithélium, ici comme dans toutes les muqueuses, par une mince couche hyaline (*membrane basale* de quelques auteurs), qui, au niveau du limbe, se continue directement avec la lame élastique de la cornée.

2° Couche épithéliale. — L'épithélium de la conjonctive varie dans sa constitution anatomique suivant les régions que l'on considère :

a. *Conjonctive palpébrale.* — Sur les portions de la conjonctive qui sont en rapport avec le tarse, cet épithélium se compose de deux couches : l'une superficielle, formée par une seule rangée de cellules cylindriques ; l'autre, profonde, formée également par une seule rangée, rarement par deux, de cellules plus petites et plus ou moins aplaties. Les cellules cylindriques ont de 10 à 25 μ de longueur. Leur surface libre présente une espèce de disque ou plateau cuticulaire, qui se distingue nettement du reste du corps cellulaire, en ce qu'il est moins granuleux et qu'il réfracte plus fortement la lumière. Ces disques se réunissent latéralement avec ceux des cellules voisines

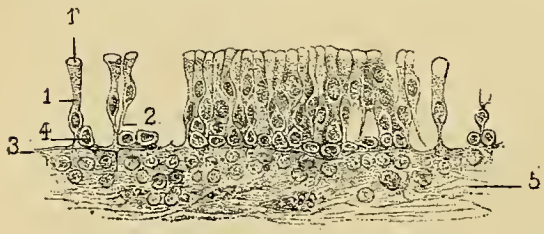

Fig. 794.
Épithélium de la conjonctive du cul-de-sac (d'après Reich).

1, cellules de la couche superficielle, avec 1', le disque moins granuleux qui termine leur base. — 2, prolongement central de ces cellules, allant jusqu'à la membrane basale 3. — 4, cellules de la couche profonde. — 5, derme muqueux avec infiltration lymphoïde.

et, par leur ensemble, simulent assez bien une membrane limitante hyaline (fig. 794, l').

Quelques histologistes rejettent l'existence de cellules cylindriques à la surface libre de la conjonctive et décrivent, à leur lieu et place, un épithélium pavimenteux. Les coupes transversales, pratiquées et figurées par Ciaccio et par Reich, ne laissent pourtant aucun doute à cet égard : elles nous montrent une couche continue de belles cellules cylindriques. Tartuferi, à son tour, qui a soigneusement étudié cet épithélium sur la portion tarsienne de trente conjonctives normales, a constamment rencontré une couche de cellules cylindriques et il pense que les auteurs qui décrivent encore un épithélium pavimenteux n'ont examiné que des conjonctives altérées, ayant perdu leurs cellules superficielles et mettant alors sous les yeux de l'observateur les cellules de la couche profonde.

On a signalé, dans la couche épithéliale superficielle, l'existence d'un certain nombre de cellules ayant subi la dégénérescence muqueuse et rappelant par leur aspect les cellules caliciformes de la muqueuse intestinale. Ces cellules s'observent principalement sur les yeux des vieillards ou sur ceux qui sont affectés d'un catarrhe chronique ; de là l'opinion, généralement admise, que leur présence pourrait bien n'être qu'un fait pathologique. Il est bon de se rappeler cependant que les cellules caliciformes existent normalement chez les animaux, notamment chez le chien, le chat, le lapin et, d'autre part, qu'elles ont été observées (Green, Villard), en dehors de toute influence pathologique, chez le fœtus et chez de jeunes enfants.

b. *Conjonctive du cul-de-sac et partie externe de la conjonctive bulbaire.* — Sur la conjonctive du cul-de-sac (fig. 793) et même sur la portion externe de la conjonctive bulbaire, nous retrouvons encore la couche des cellules cylindriques avec les mêmes caractères. Quant à la couche épithéliale profonde, elle est plus épaisse et comprend maintenant deux ou trois assises de cellules arrondies ou rendues polyédriques par pressions réciproques.

c. *Partie interne de la conjonctive bulbaire.* — Dans le voisinage du limbe conjonctival, l'épithélium revêt peu à peu les caractères de l'épithélium pavimenteux stratifié que nous avons décrit sur la face antérieure de la cornée.

d. *Partie limitante de la conjonctive palpébrale.* — De même, au voisinage du bord libre des paupières, l'épithélium conjonctival subit des transformations analogues, qui se rattachent par gradation insensible à la couche épidermique du tégument externe. Quoique graduelle, cette transformation d'un épithélium cylindrique en épithélium pavimenteux, s'effectue toujours rapidement : la zone de transition ne mesure guère, en effet, que $0^{mm},5$ ou $0^{mm},6$.

C. — Glandes de la conjonctive

1° Glandes acineuses. — Les glandes propres de la conjonctive sont des glandes acineuses, disséminées sur la moitié interne du cul-de-sac : leur ensemble forme donc une espèce de courbe ou de fer à cheval à concavité dirigée en dehors.

On en compte de 35 à 40 pour la paupière supérieure, de 6 à 8 seulement pour la paupière inférieure. Elles sont généralement arrondies ou ovalaires et leur diamètre mesure en moyenne de 2 à 5 dixièmes de millimètre.

Envisagées au point de vue de leur structure, les glandes acineuses de la conjonctive se composent, comme les glandes en grappe, d'un canal central ou canal excréteur, ayant la forme d'un long tube, sur les parois duquel viennent s'ouvrir un nombre plus ou moins considérable d'acini : de là, le nom de *glandes acino-*

tubuleuses, qui leur a été donné par Krause. Ces glandes sont situées dans le tissu cellulaire sous-conjonctival et occupent, pour la plupart, l'espace compris entre le cul-de-sac de la conjonctive et le bord orbitaire des tarses. Un certain nombre d'entre elles, particulièrement bien décrites par Wolfring, descendent même plus bas et viennent se placer sur la face antérieure des tarses ou même dans l'épaisseur de leur bord orbitaire. Ces dernières glandes pré- ou intra-tarsiennes, sont en général plus petites que les autres et leur canal excréteur, on le conçoit, doit nécessairement, pour se rendre à la conjonctive, traverser le tarse d'arrière en avant.

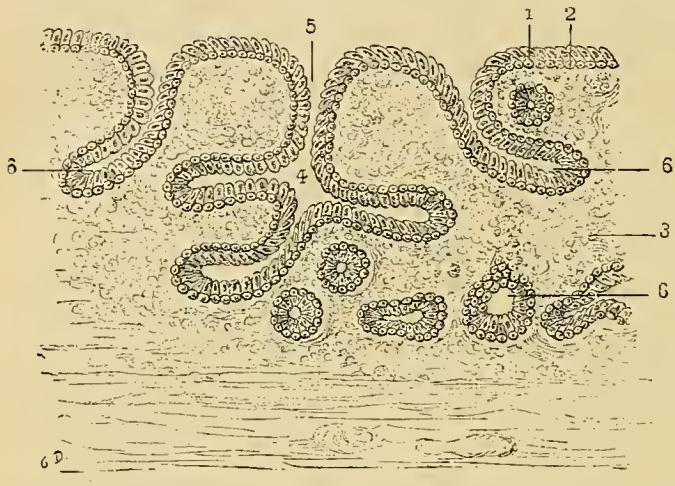

Fig. 795.

Coupe transversale de la portion sus-tarsale de la conjonctive d'un homme adulte (d'après Reich).

1 et 2, couche superficielle et profonde de l'épithélium. — 3, derme muqueux avec infiltration lymphoïde. — 4, une glande tubuleuse, avec trois prolongements plus ou moins cylindriques. — 5, son canal excréteur. — 6, 6, autres glandes tubuleuses coupées transversalement ou obliquement.

2° Glandes tubuleuses. — Indépendamment des glandes acineuses que nous venons de décrire, Henle a encore signalé, dans la portion de la conjonctive comprise entre le bord orbitaire des tarses et le cul-de-sac, des *glandes tubuleuses* (*glandes de Henle*), lesquelles viendraient s'ouvrir dans le fond des sillons transversaux que présente cette portion de la muqueuse (p. 1027).

Mais si les histologistes sont d'accord pour admettre les glandes de Krause, il n'en est pas de même au sujet des glandes de Henle : tandis que certains d'entre eux, notamment Ciaccio et Reich, les décrivent avec force détails, d'autres, parmi lesquels je citerai Waldeyer, les rejettent complètement en tant qu'organes glandulaires et les considèrent comme de simples cellules de l'épithélium conjonctival amassées dans les sillons précités.

Dans un travail récent, publié dans les *Arch. für mikr. Anatomie,* de 1887, Zaluskowski, adoptant une opinion mixte, décrit à la fois des amas épithéliaux et des glandes tubuleuses. Il admet, en outre, que ces deux formations, ayant la même origine, peuvent se substituer l'une à l'autre dans une certaine mesure. Pour lui, ces glandes appartiennent à la classe des glandes muqueuses : elles renferment même, dans leur épithélium sécréteur, un certain nombre de cellules caliciformes.

3° Glandes utriculaires ou glandes de Manz. — Quant aux glandes utriculaires de Manz, que cet auteur a signalées chez les animaux tout près de la circonférence de la cornée et qui ont été retrouvées, chez l'homme, par Stromeyer, par Kleinschmidt, par Henle, par Ciaccio, elles ne sont encore pour Waldeyer que de simples paquets de cellules épithéliales, qui se sont amassées dans l'une des rainures que présente la conjonctive au voisinage du limbe.

Glande de Harder. — La plupart des vertébrés possèdent, dans l'angle interne de l'œil, une

glande spéciale, connue sous le nom de *glande de Harder*, du nom de l'anatomiste suisse qui l'a découverte en 1693. Cette glande présente tous les caractères des glandes en grappe et vient s'ouvrir au-dessous de la membrane clignotante. Elle manque chez les poissons, mais elle est généralement bien différenciée à partir des amphibiens anoures jusqu'aux primates. Du reste, quel que soit le groupe zoologique où on la considère, la glande de Harder est intimement liée, quant à son développement, à la membrane clignotante : toute petite chez les animaux qui n'ont qu'une membrane clignotante rudimentaire, elle acquiert des proportions considérables chez ceux où cette dernière membrane est bien développée. C'est ainsi que, chez les oiseaux, la glande de Harder l'emporte de volume sur la glande lacrymale elle-même. Au point de vue de sa valeur morphologique, la glande de Harder diffère de la glande lacrymale : tandis que cette dernière sécrète un liquide très pauvre en matières organiques, le produit de sécrétion de la glande de Harder est une matière plus ou moins épaisse. La première de ces glandes est une glande séreuse ; la seconde appartient à la classe des glandes muqueuses. On admet généralement que la glande de Harder fait complètement défaut chez l'homme et chez les singes. Giacomini, cependant, en a rencontré des vestiges sur un certain nombre de nègres de l'Afrique centrale.

D. — Vaisseaux et nerfs de la conjonctive

1° Artères. — Les artères de la conjonctive palpébrale ont été longuement décrites à propos de celles des paupières (p. 1022). Nous n'y reviendrons pas ici ; nous nous contenterons de rappeler qu'elles proviennent principalement des palpébrales et, accessoirement, des nombreuses branches qui avoisinent le rebord de l'orbite, la lacrymale, la sus-orbitaire, la nasale, la sous-orbitaire et la temporale superficielle.

La conjonctive du cul-de-sac et la plus grande partie de la conjonctive bulbaire reçoivent leur sang des mêmes sources. De la région du cul-de-sac, on voit partir un grand nombre de rameaux, qui se dirigent en sens radiaire vers le pourtour de la cornée : ce sont les *artères conjonctivales postérieures* de certains auteurs. Irrégulières et flexueuses, elles se divisent et s'anastomosent au cours de leur trajet et s'arrêtent à 3 ou 4 millimètres en dehors de la circonférence de la cornée.

Le mode de distribution des artères conjonctivales est assez uniforme. Elles forment tout d'abord, dans le tissu cellulaire sous-conjonctival, un premier réseau à mailles larges et irrégulières. De ce réseau, *réseau sous-conjonctival*, se détachent une multitude de ramuscules ascendants, qui pénètrent dans l'épaisseur du chorion et y forment un deuxième réseau, *réseau terminal*, à mailles excessivement ténues. C'est de ce réseau terminal que se détachent, pour les portions de la muqueuse munies de papilles, les anses vasculaires destinées à ces éminences dermiques.

Nous venons de voir tout à l'heure que les artères conjonctivales postérieures n'arrivaient pas jusqu'à la circonférence de la cornée, mais s'arrêtaient à une certaine distance de cette circonférence. Il existe là, au niveau du limbe, une petite zone circulaire de 3 ou 4 millimètres de largeur qui est respectée par elles : cette zone est irriguée par les ciliaires antérieures.

Les artères ciliaires antérieures proviennent, comme on le sait (p. 943), des artères musculaires destinées aux quatre muscles droits. On compte d'ordinaire deux artères ciliaires pour chacun des muscles droit supérieur, droit inférieur et droit interne, une seulement pour le droit externe. Ces artères se séparent des musculaires au niveau des tendons des muscles précités et se portent ensuite vers la cornée en suivant la même direction que les artères conjonctivales postérieures (fig. 796,9). Elles sont, toutefois, plus profondément situées que ces dernières et cheminent directement sur la face externe de la sclérotique. Arrivées à 1 ou 2 millimètres de la ligne de soudure scléro-cornéenne, les artères ciliaires perforent la sclérotique et viennent se jeter dans le grand cercle artériel de l'iris, qu'elles contribuent ainsi à former. Mais, au moment de disparaître dans l'épais-

seur de la sclérotique, elles envoient vers la conjonctive un certain nombre de branches, auxquelles on pourrait donner le nom d'*artères conjonctivales antérieures*. Ces artères, suivant à partir de leur origine un trajet récurrent, se portent en arrière à la rencontre des artères conjonctivales postérieures, avec lesquelles elles s'anastomosent par quelques-uns de leurs rameaux. Le plus grand nombre d'entre eux se ramifient et s'épuisent dans l'anneau conjonctival, qui est placé immédiatement en arrière de la circonférence de la cornée.

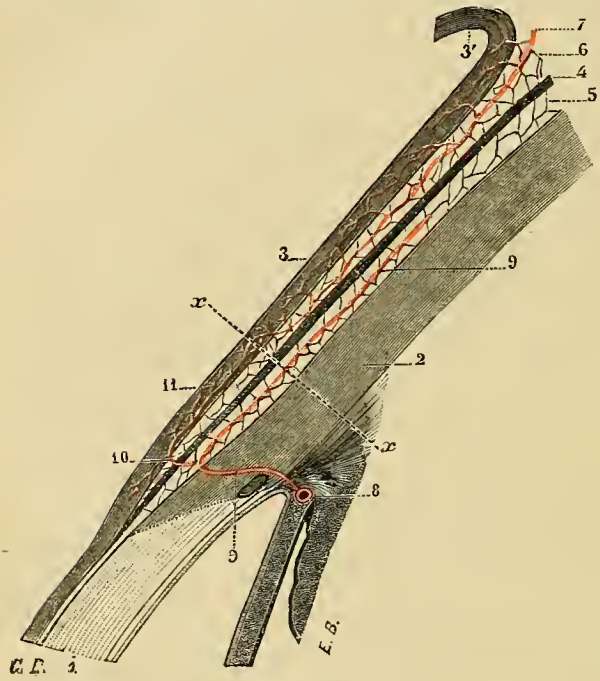

Fig. 796.

Schéma représentant la circulation de la conjonctive bulbaire.

1, cornée. — 2, sclérotique. — 3, conjonctive bulbaire, avec 3', son cul-de-sac. — 4, capsule de Tenon. — 5, espace supra-sclérotical. — 6, tissu cellulaire sous-conjonctival. — 7, artère conjonctivale postérieure, irriguant la plus grande partie de la conjonctive bulbaire. — 8, grand cercle artériel de l'iris. — 9, une artère ciliaire antérieure. — 10, une collatérale de ce dernier vaisseau destiné à 11, territoire ciliaire de la conjonctive. — *xx*, limite des deux territoires vasculaires de la conjonctive.

En résumé, la conjonctive possède deux territoires vasculaires (fig. 796) :

1° Un grand territoire, qui comprend à la fois sa portion palpébrale, son cul-de-sac et la plus grande partie de sa portion bulbaire. Ce territoire est alimenté par les différentes artères qui se distribuent aux paupières : nous l'appellerons le *territoire palpébral ;*

2° Un territoire plus petit, qui répond à la circonférence de la cornée et qui comprend la portion de la conjonctive située en dehors de cette circonférence, dans une hauteur de 3 ou 4 millimètres : c'est le *territoire ciliaire*. Il est alimenté, en effet, par les artères ciliaires antérieures et, s'il n'a que des relations indirectes avec les paupières, il est, par contre, étroitement lié au muscle ciliaire et à l'iris dans lesquels se terminent les ciliaires antérieures.

Quoique reliés à leurs confins par des anastomoses, les deux territoires précités conservent dans les processus pathologiques une certaine indépendance. C'est ainsi que les régions de la conjonctive qui appartiennent au territoire palpébral sont influencées par les affections des paupières et que, d'autre part, le réseau péricornéen ou périkératique, qui est peu visible dans les conditions ordinaires, s'injecte presque toujours dans les affections inflammatoires de la cornée et de l'iris, revêtant alors l'aspect d'une bandelette rosée (*cercle périkératique*) qui se dispose tout autour de la cornée transparente.

2° Veines. — Dans le *territoire palpébral* de la conjonctive, c'est-à-dire sur la conjonctive palpébrale, sur la conjonctive du cul-de-sac et sur la partie postérieure de la conjonctive bulbaire, chaque branche artérielle est accompagnée d'une ou de

deux branches veineuses, qui vont se jeter, en partie dans les troncs veineux tributaires de l'ophthalmique, en partie dans les veines des paupières et de là dans la faciale et la temporale superficielle. Quant aux veines issues du *territoire ciliaire*, elles viennent s'ouvrir dans les veines ciliaires antérieures et aboutissent finalement, par l'intermédiaire de ces dernières, à la veine ophthalmique.

3° Lymphatiques. — Les lymphatiques de la conjonctive, injectés par Teichmann et Sappey, forment dans toute l'étendue de la muqueuse un double réseau : un *réseau superficiel*, qui est placé immédiatement au-dessous des capillaires sanguins ; un *réseau profond*, qui occupe le tissu conjonctif sous-muqueux et se

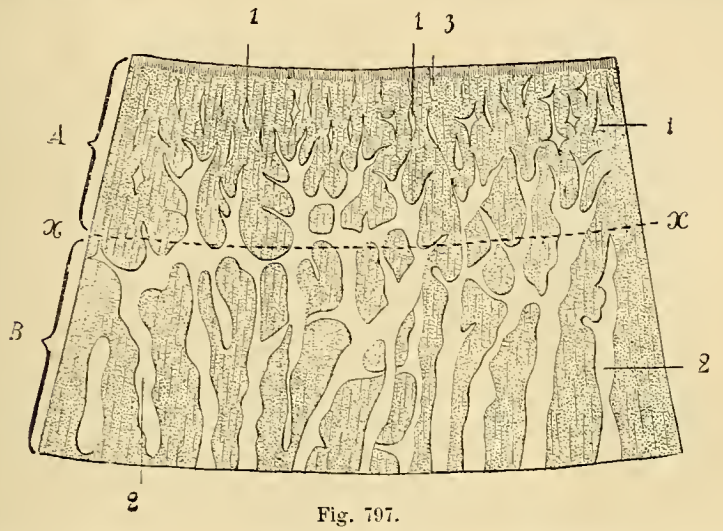

Fig. 797.
Vaisseaux lymphatiques de la conjonctive sclérale et cornéenne injectés, par la cornée (d'après Waldeyer).

A, cornée. — B, sclérotique. — *x x*, ligne qui limite approximativement la sclérotique et la cornée. — 1 1, espaces lacunaires de la cornée, remplis par l'injection. — 2, vaisseaux lymphatiques. — 3, lacunes unies entre elles d'abord, puis à l'origine d'un vaisseau lymphatique par un prolongement.

trouve relié au précédent par de nombreuses anastomoses à direction verticale ou oblique. Ces vaisseaux lymphatiques se dirigent les uns vers l'angle interne, les autres vers l'angle externe de l'œil. Là, ils se mêlent aux lymphatiques des paupières et aboutissent finalement, ceux de l'angle externe aux ganglions parotidiens, ceux de l'angle interne aux ganglions sous-maxillaires.

Le réseau lymphatique du limbe conjonctival est formé par des capillaires à la fois plus ténus et plus serrés que ceux que l'on observe sur les autres régions de la conjonctive. Ils sont en outre en relation directe avec les lacunes et les canaux interstitiels de la cornée, comme le montre la figure ci-dessus que j'emprunte à Waldeyer. On les voit, en effet, se remplir avec la plus grande facilité (Recklinghausen, Leber, Waldeyer) à la suite d'injections poussées dans le tissu propre de cette dernière membrane. A la périphérie du territoire ciliaire, les lymphatiques de cette région se confondent avec les lymphatiques de la conjonctive bulbaire et présentent le même mode de terminaison que ces derniers.

4° Nerfs. — Les rameaux nerveux sensitifs destinés à la conjonctive proviennent de plusieurs sources : en dehors, du nerf lacrymal ; en dedans, du nerf nasal externe ; pour la partie centrale ou cornéenne de la conjonctive bulbaire, des nerfs

ciliaires. Ces derniers nous sont déjà connus ; ils ont été décrits à propos de la cornée (p. 926). Les rameaux issus du lacrymal et du nasal externe se terminent suivant deux modes distincts : 1° par des *extrémités libres ;* 2° par des renflements spéciaux, dits *corpuscules de Krause.* On a signalé encore, dans la conjonctive, un certain nombre de corpuscules de Pacini et de corpuscules de Meissner, qui ne présentent ici rien de particulier.

a. *Terminaisons par extrémités libres.* — Arrivés dans les couches les plus superficielles du derme, les tubes nerveux perdent leur myéline et forment un premier plexus, le *plexus sous-épithélial,* d'où s'échappent des fibrilles très fines. De ces fibrilles, les unes se distribuent vraisemblablement au derme ; les autres, franchissant la membrane basale, viennent se terminer dans la couche épithéliale, où ils forment un deuxième plexus, le *plexus interépithélial.* Les fibrilles interépithéliales se terminent probablement ici, comme dans l'épiderme, par de petits renflements en forme de boutons, qui se rapprochent plus ou moins de la surface libre de la muqueuse. On rencontre même entre les cellules épithéliales de la conjonctive (Poncet) des corpuscules étoilés, qui rappellent par leur aspect les cellules intra-épidermiques de Langherans et qui ont certainement la même signification : ce ne sont pas des cellules nerveuses, comme on l'a cru longtemps, mais de simples cellules de la lymphe qui ont émigré dans l'épithélium en traversant la membrane basale.

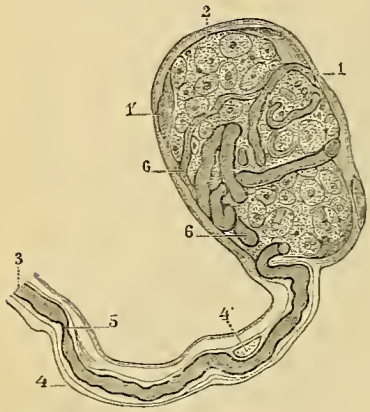

Fig. 798.

Corpuscules nerveux de la conjonctive (d'après A. Key et Retzius).

1, enveloppe du corpuscule, avec 1', son noyau. — 2, éléments cellulaires du corpuscule. — 3, nerf afférent. — 4, périnèvre, avec 4', ses noyaux. — 5, un étranglement annulaire. — 6, terminaisons nerveuses dans le corpuscule.

b. *Terminaisons par corpuscules de Krause.* — Découverts en 1858 par W. Krause et décrits à nouveau à une époque plus récente par Ciaccio, par Longworth, par Poncet et par Suchard, les corpuscules nerveux de la conjonctive (*Endkolben* de W. Krause) sont situés dans les couches superficielles du derme muqueux et se présentent à l'œil sous la forme de petites masses sphériques, ovoïdes ou piriformes (fig. 798). On les rencontre sur plusieurs points de la conjonctive ; mais les recherches de Ciaccio, confirmées par celles de Poncet, établissent qu'ils se développent de préférence à la partie supéro-externe de la muqueuse sur le territoire du nerf lacrymal. On en compte en moyenne 5 ou 6 par 40 millimètres carrés de surface (Poncet, Longworth, Waldeyer). Les plus petits mesurent de 25 à 30 μ ; les plus grands présentent 50 μ de hauteur sur 60 μ de largeur.

Comme les corpuscules de Meissner, les corpuscules de Krause sont en relation chacun avec une ou deux fibres nerveuses, *fibres afférentes du corpuscule,* qui l'abordent par l'un de ses pôles, s'enroulent plus ou moins autour de sa surface extérieure et, finalement, le pénètrent.

Envisagés au point de vue de leur structure intime, les corpuscules nerveux de la conjonctive de l'homme se composent d'une enveloppe conjonctive, parsemée de noyaux et renfermant à son centre des amas de cellules qui ont vraisemblablement la même valeur morphologique que les *cellules interstitielles* ou *cellules tactiles* des corpuscules de Meissner (voy. p. 821).

Quant à la fibre nerveuse elle-même, elle se dépouille de sa myéline en pénétrant dans le corpuscule (voy. p. 820). Puis, elle se divise en un certain nombre de fibrilles, qui viennent se terminer entre les cellules précitées par de petits renflements arrondis ou ovalaires. Ces fibrilles terminales sont au nombre de deux ou trois seulement dans les petits corpuscules en voie de développement. Dans les corpuscules volumineux, elles forment de riches arborisations, qui parfois sont embrouillées au point de figurer un véritable lacis (Suchard). Mais, quels que soient leur nombre et leur degré de complexité, ces fibres nerveuses se terminent toujours, comme dans les corpuscules à forme simple, par des renflements en bouton qui occupent les interstices des cellules tactiles.

A consulter, au sujet de la conjonctive : Krause (W.), *Ueber die Drüsen der Conjunctiva*, Zeitschr. f. rat. Medic., 1854; — Kleinschmidt, *Ueber die Drüsen der Conjunctiva*, Arch. f. Ophthalm., 1863 ; — Waldeyer, *In Græfe-Sæmisch'Handbuch* ; — Wolfring, *Untersuch. über die Drüsen der Bindehaut des Auges*, Med. Centralbl., 1872; — Du même, *Contribution à l'étude des glandes du cartilage des paupières*, Westnik ophthalmogii, 1885 ; — Ciaccio, *Osservazioni intorno alla struttura della conjunctiva umana*, Bologne, 1874 ; — Reich, *Zur histologie der Conjunctiva des Menschen*, Arch. f. Ophthalm., 1875 ; — Poncet, *Rech. critiques et histologiqaes sur les terminaisons des nerfs dans la conjonctive*, Arch. de physiol., 1875 ; — Longworth, *Ueber die Endkolben der Conjunctiva*, Arch. f. mikrosk. Anat., 1875 ; — Tartuferi, *Sulle forme cellulari che compongono l'epitelio delle porzione tarsea della congiuntiva umana*, Giorn. internat. delle Sc. med., 1879 ; — Suchard, *Rech. sur la structure des corpuscules nerveux terminaux de la conjonctive*, Arch. de physiol., 1884 : — Probsting, *Ein Beitrag zur feineren Anatomie des Lides u. der Conjunctiva des Menschen u. des Affen*, Zeitschr. f. vergleich. Augenheilk, IV, 1886 ; — Zaluskowsky, *Bemerk. über den Bau der Bindehaut*, Arch. f. mikrosk. Anat., 1887 ; — Stieda, *Ueber die Caruncula lacrymalis der Menschen*, Arch. f. mikr. Anat., 1890 ; — Dogiel, *Die Nervenendkörperchen in der Cornea und Conjunctiva bulbi des Menschen*, Arch. f. mikrosk. Anat., XXXVII, 1891 ; — Bajardi, *Examen microsc. de la circulation dans les vaisseaux de la conjonctive humaine*. Ann. di ottalmologia, 1893 ; — Leedham Green, *Ueber die Bedeutung der Becherzellen d. Conjunctiva*, Diss. Heidelberg, 1894 ; — Theodoroff, *Ueber die Balgdrüsen (sogen. Manz'schen) in der normalen Conjunctiva des Menschen*, C. für Augenheilkund. Jg. 19, 1895 ; — Villard, *Considérations sur l'histologie normale de la conjonctive*, in Thèse de l'auteur, Montpellier, 1896.

§ V. — Appareil lacrymal

La conjonctive, que nous venons de décrire, est constamment lubréfiée chez l'homme par les *larmes*, liquide aqueux qui se répand à sa surface et semble avoir pour fonctions : 1° de favoriser le glissement l'un sur l'autre des deux organes en contact, les paupières et le globe de l'œil : 2° de prévenir les conséquences de l'évaporation qui s'exerce sur la partie du globe oculaire exposée à l'air et d'assurer ainsi une réplétion toujours égale de la chambre antérieure et des espaces lymphatiques de la cornée.

Cette double fonction est naturellement remplie, chez les animaux qui vivent dans l'eau, par le liquide ambiant. Aussi voyons-nous l'appareil producteur des larmes faire complètement défaut chez les poissons. Son apparition au cours du développement phylogénique est la conséquence de l'abandon, par les animaux, des milieux liquides et de leur passage à la vie aérienne. C'est ainsi qu'il commence à se montrer chez certains batraciens (urodèles) et qu'il persiste ensuite, à des degrés de développement divers, chez les reptiles, chez les oiseaux et chez les mammifères.

Considéré dans la série, l'appareil sécréteur des larmes comprend deux glandes distinctes : 1° une glande externe, qui se développe sur le côté externe de l'œil et qui constitue la *glande lacrymale proprement dite;* 2° une glande interne, qui est

intimement liée à la membrane clignotante et qui n'est autre que la *glande de Harder*. La glande de Harder, ainsi que nous l'avons déjà vu (p. 1033), a disparu chez l'homme et chez les singes et, dans ces deux groupes zoologiques, la production des larmes est exclusivement dévolue à la glande lacrymale proprement dite.

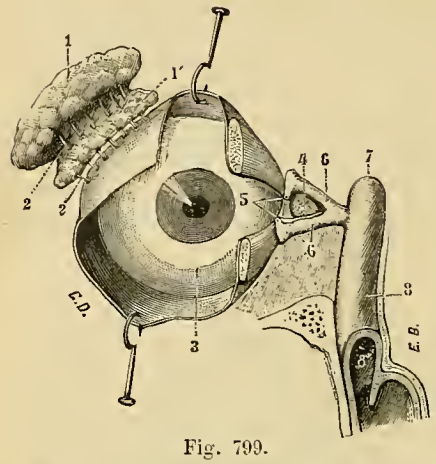

Fig. 799.

Vue d'ensemble de l'appareil lacrymal.

1, 1', glande lacrymale (portion orbitaire et portion palpébrale). — 2, 2, ses canaux excréteurs. — 3, face antérieure de l'œil, recouverte par la conjonctive. — 4, lac lacrymal. — 5, points lacrymaux. — 6, conduits lacrymaux. — 7, sac lacrymal. — 8, canal nasal, avec 8', son ouverture dans les fosses nasales.

Chez l'homme, par conséquent, l'appareil lacrymal se compose :

1° D'un organe producteur unique, la *glande lacrymale*, qui sécrète les larmes et les déverse sur la conjonctive ;

2° D'un ensemble de conduits, les *voies lacrymales proprement dites*, qui recueillent les larmes sur cette dernière membrane et les transportent jusque dans les fosses nasales.

A. — Glande lacrymale

La glande lacrymale (fig. 800, 1 et 2) est une glande en grappe, ayant pour fonction de sécréter les larmes et de les déverser à la surface de la conjonctive.

1° Conformation extérieure et rapports. — Située à la partie supérieure, antérieure et externe de l'orbite, la glande lacrymale se divise, chez l'homme, en deux portions : une portion principale ou orbitaire et une portion accessoire ou palpébrale. Les deux portions sont séparées l'une de l'autre par le muscle releveur de la paupière supérieure et par une expansion fibreuse qui, du bord externe de ce muscle et de son tendon, se rend au côté externe du rebord orbitaire : elle se fixe là, (fig. 800, 8 et 8'), en partie sur ce rebord, en partie à la face profonde de la peau qui recouvre la commissure externe des paupières.

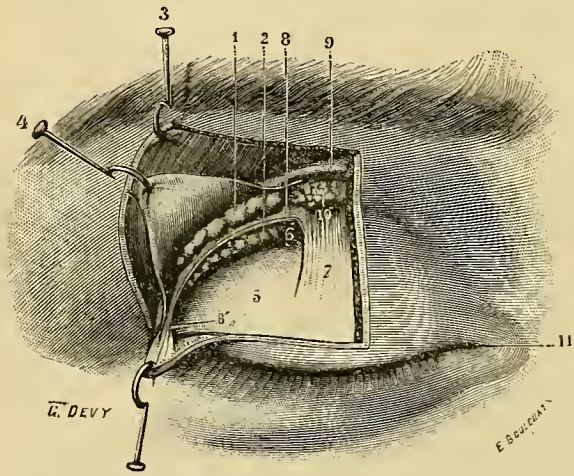

Fig. 800.

Les deux portions de la glande lacrymale, vues en avant, après dissection de la paupière (œil droit).

1, portion orbitaire de la glande lacrymale. — 2, sa portion palpébrale. — 3, peau doublée du muscle orbiculaire. — 4, septum orbitale. — 5, tarse supérieur. — 6, conjonctive. — 7, tendon du releveur. — 8, expansion latérale de ce tendon, séparant les deux portions de la glande lacrymale. — 8', attaches latérales de cette expansion sur le rebord orbitaire et à la face profonde des téguments. — 9, rebord de l'orbite. — 10, paquet graisseux. — 11, angle interne de l'œil.

A. Portion orbitaire. — La portion orbitaire de la glande lacrymale (*glande innominée* de Galien) est logée dans cette fossette que présente l'orbite au niveau de la partie supéro-externe de sa base,

et que nous avons déjà décrite (t. I, p. 206) sous le nom de *fossette lacrymale*.

Aplatie de haut en bas, allongée dans le sens transversal, elle affecte la forme d'une amande dont le grand diamètre se dirigerait obliquement en dehors et en bas. Elle nous présente ainsi : 1° deux faces, l'une supéro-externe, l'autre inféro-interne ; 2° deux bords, que l'on distingue en antérieur et postérieur ; 3° deux extrémités, l'une interne, l'autre externe. — La *face supéro-externe*, convexe, répond à la voûte orbitaire ou, plus exactement, au périoste, auquel elle est reliée par un certain nombre de travées conjonctives, généralement peu résistantes. — La *face inféro-interne*, légèrement concave, repose à la fois sur le releveur de la paupière supérieure, sur l'expansion latérale de ce muscle et sur le droit externe. — Le *bord antérieur*, mince et tranchant, se dirige parallèlement à l'arcade orbitaire et arrive au contact du ligament large des paupières ou septum orbitale. — Le *bord postérieur*, un peu plus épais que l'antérieur, répond au tissu cellulo-graisseux de l'orbite. Il reçoit l'artère lacrymale et le nerf de même nom. — Les deux *extrémités*, plus ou moins arrondies, reposent, l'interne sur le releveur de la paupière supérieure, l'externe sur le muscle droit externe. Cette dernière descend d'ordinaire jusqu'à la suture fronto-malaire.

Envisagée au point de vue de ses dimensions, la portion orbitaire de la glande lacrymale présente des variations individuelles très étendues. Merkel donne, à ce sujet, les chiffres suivants :

Longueur (diamètre transversal)	20 millimètres.
Largeur (diamètre antéro-postérieur)	12 —
Epaisseur (diamètre vertical).	5 —

Ce ne sont là, bien entendu, que des moyennes et il n'est pas rare de rencontrer, en dehors de tout état pathologique, pour la largeur comme pour la longueur, 3 ou 4 millimètres en plus ou en moins.

B. Portion palpébrale. — Située au-dessous de la portion orbitaire, la portion palpébrale de la glande lacrymale (*glande accessoire* de Rosenmüller) occupe la partie externe de la paupière supérieure. Elle est constituée par un amas de petits lobules, dont le nombre varie, d'après Sappey, de quinze à quarante. Considérée dans son ensemble, elle est aplatie de haut en bas et a une forme irrégulièrement quadrilatère. — Sa *face supérieure* est en rapport avec le tendon du releveur et avec l'expansion fibreuse, ci-dessus indiquée, qui la sépare de la portion orbitaire. — Sa *face inférieure* répond, en partie au tissu cellulo-adipeux de l'orbite, en partie à la conjonctive. — Son *bord postérieur*, contournant l'expansion fibreuse qui le sépare de la portion orbitaire de la glande lacrymale, se confond en partie avec cette dernière portion. — Son *bord antérieur*, parallèle au bord supérieur du tarse, repose sur le cul-de-sac oculo-conjonctival, auquel l'unissent intimement les canaux excréteurs de la glande. — Son *extrémité interne* s'arrête ordinairement au même niveau que l'extrémité interne de la portion orbitaire. — Quant à son *extrémité externe*, elle s'étend jusqu'à la commissure des paupières et empiète même parfois, par un ou deux de ses lobules, sur la paupière inférieure.

C. Canaux excréteurs de la glande lacrymale. — Les canaux excréteurs de la glande lacrymale ont été minutieusement étudiés en 1843 par Gosselin, en 1853 par Sappey, et en 1859 par Tillaux.

Sappey les divise en canaux principaux et canaux accessoires. Les *canaux principaux* (fig. 801, 9), au nombre de trois à cinq, proviennent de la portion orbitaire de la glande et émergent soit de sa face inférieure, soit de son bord antérieur. De

là, ils se dirigent obliquement en bas et en avant, traversent la portion palpébrale et reçoivent latéralement les canaux excréteurs de cette dernière portion. Seuls les canaux qui émanent des régions extrêmes de la glande palpébrale conservent leur indépendance et restent isolés : ce sont les *canaux accessoires*. Leur nombre varie de deux à cinq.

La description donnée par Gosselin ne diffère que légèrement de celle de Sappey. D'après Gosselin, deux conduits seulement naîtraient de la portion orbitaire, six à huit proviendraient de la portion palpébrale et ces deux sortes de conduits (c'est là le point qui sépare les deux anatomistes) resteraient indépendants dans tout leur

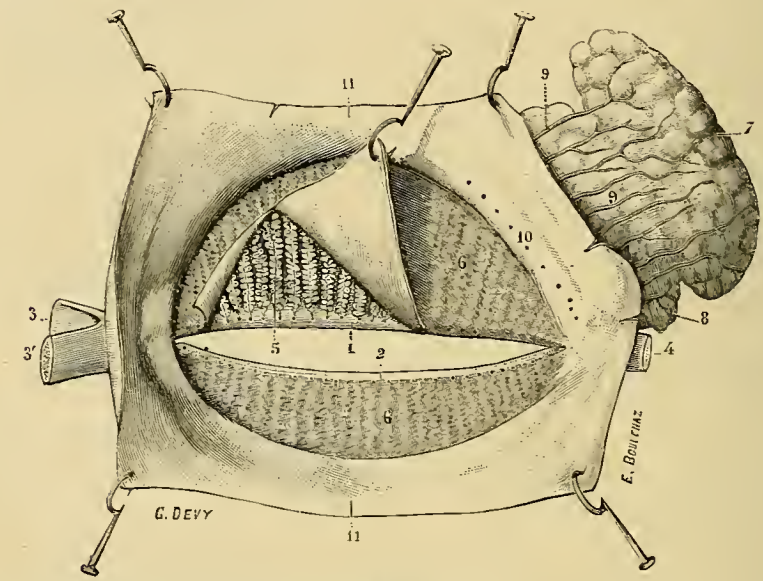

Fig. 801.

Les deux portions de la glande lacrymale et leurs canaux excréteurs, vus en arrière (œil droit).

La conjonctive oculaire a été disséquée et érignée en haut pour montrer le cul-de-sac oculo-conjonctival, tout particulièrement la partie supéro-externe de ce cul-de-sac où s'ouvrent les conduits excréteurs de la glande lacrymale.

1, bord libre de la paupière supérieure avec les orifices des glandes de Meibomius. — 2, bord libre de la paupière inférieure. — 3, 3', tendon direct et tendon réfléchi de l'orbiculaire. — 4, ligament externe des tarses. — 5, les glandes de Meibomius, mises à découvert. — 6, les mêmes glandes vues, à travers la conjonctive palpébrale. — 7, portion orbitaire de la glande lacrymale. — 8, sa portion palpébrale. — 9, canaux excréteurs. — 10, orifices de ces canaux excréteurs dans le cul-de-sac conjonctival. — 11, conjonctive.

parcours. Tillaux, dans ses propres recherches, a rencontré les deux dispositions que nous venons de décrire, mais dans une proportion fort inégale : sur quinze sujets examinés, il a observé treize fois celle qui a été signalée par Gosselin, deux fois seulement celle qui est considérée comme normale par Sappey.

Quoi qu'il en soit, que les canaux excréteurs de la glande palpébrale restent indépendants ou se jettent en partie dans les canaux issus de la glande orbitaire, il existe chez l'homme de six à dix canaux chargés de déverser à la surface de la conjonctive le liquide sécrété par les deux portions de la glande lacrymale. Ces canaux, larges chacun de trois ou quatre dixièmes de millimètre, ont une forme cylindrique et un trajet sensiblement rectiligne. Ils cheminent parallèlement les uns aux autres et viennent s'ouvrir, par des orifices distincts et plus ou moins rapprochés, dans la partie supérieure et externe du cul-de-sac oculo-conjonctival. L'ensemble de ces orifices se dispose toujours suivant une rangée régulière, qui a la forme d'une courbe à concavité dirigée en bas et en dedans (fig. 801, 10). Du reste,

elle est à peu près parallèle au bord supérieur du tarse et n'est séparée de ce bord que par un intervalle de 4 ou 5 millimètres.

2° Structure de la glande lacrymale. — Envisagée au point de vue de sa structure, la glande lacrymale, comme nous l'avons dit plus haut, appartient à la classe des glandes en grappe. Nous examinerons séparément la glande proprement dite et ses canaux excréteurs.

A. Structure de la glande proprement dite. — La glande lacrymale présente la plus grande analogie avec les glandes salivaires et tout particulièrement avec la parotide. Comme cette dernière, elle se décompose en lobes, les lobes en lobules et ceux-ci en acini. Les acini sont constitués par une membrane propre, tapissée sur sa face interne par une couche épithéliale.

a. *Membrane propre.* — La membrane propre n'est pas une membrane amorphe, comme on l'a cru pendant longtemps. Elle est formée, d'après les recherches de Franz Boll, par des cellules aplaties, étroites et réunies les unes aux autres par les nombreux prolongements qu'elles émettent. Ces cellules possèdent à leur centre un noyau arrondi et sont vraisemblablement de nature conjonctive.

b. *Epithélium.* — La couche épithéliale qui revêt la membrane propre est constituée par une seule rangée de cellules cubiques, qui sont tassées les unes contre les autres et nous présentent deux extrémités : une extrémité externe, plus large (*base*), répondant à la membrane propre ; une extrémité interne ou centrale, plus petite (*sommet*), répondant à la lumière de l'acinus. Ces cellules possèdent un noyau sphérique, baignant dans un protoplasma légèrement granuleux et occupant de préférence le voisinage de la base. Enfin, on rencontre parfois à la périphérie de l'acinus, entre l'épithélium et la membrane propre, des éléments en forme de croissants ou *lunules*, analogues à ceux que l'on observe dans les glandes salivaires.

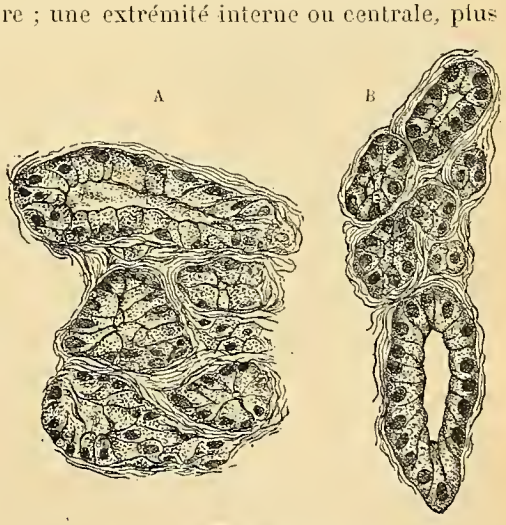

Fig. 802.
Épithélium sécréteur de la glande lacrymale : A, à l'état de repos ; B, à l'état d'activité (d'après Reichel).

L'épithélium sécréteur de la glande lacrymale diffère sensiblement, comme l'a établi Reichel (*Arch. f. mikr. Anat.*, 1880), sur la glande à l'état de repos et sur la glande fatiguée par une sécrétion prolongée. Dans le premier cas (fig. 802, A), les cellules sont plus transparentes et nettement séparées les unes des autres. Dans le second (fig. 802, B), elles sont plus petites, relativement sombres et fortement granuleuses ; de plus, leurs limites respectives se sont en partie effacées et elles semblent maintenant, principalement du côté de leur base, plus ou moins confondues en une masse unique.

B. Structure des canaux excréteurs. — Quant aux canaux excréteurs de la glande lacrymale, ils sont formés d'une couche externe de nature conjonctive et d'une couche interne épithéliale. Les cellules de l'épithélium, disposées partout en

une rangée unique, sont aplaties dans le voisinage de l'acinus, cylindriques ou prismatiques dans tout le reste de l'étendue du canal.

3° Vaisseaux et nerfs. — a. *Artères.* — Les artères de la glande lacrymale proviennent de l'artère de même nom. Elles cheminent entre les lobules de la glande, en se divisant en branches de plus en plus petites, et viennent former autour de chaque acinus un réseau capillaire à mailles très étroites, lâchement appliqué contre la face externe de la membrane propre.

b. *Veines.* — Les veines issues de la glande lacrymale se portent en arrière vers le fond de l'orbite et viennent se jeter dans l'ophthalmique.

c. *Lymphatiques.* — Les lymphatiques de la glande lacrymale sont encore mal connus. Jusqu'ici on n'a pu constater, soit à sa surface, soit dans son épaisseur, de canaux lymphatiques vrais. La lymphe circule ici, comme dans les glandes acineuses en général, dans un système de fentes qui entourent les acini (*espaces lymphatiques périacineux*) et qui ont été parfaitement décrits par Boll et par Ranvier. Ces espaces sont revêtus par places de cellules endothéliales et ne diffèrent probablement pas, au point de vue de leur signification anatomique, de ceux que l'on observe en général entre les faisceaux du tissu conjonctif.

d. *Nerfs.* — Les nerfs destinés à la glande lacrymale émanent de la branche lacrymale de l'ophthalmique et suivent, dans la masse glandulaire, le trajet des vaisseaux et des canaux excréteurs. Ils sont constitués en majeure partie (F. Boll) par des fibres de Remak. Leur mode de terminaison reste encore à élucider.

4° Larmes. — L'humeur sécrétée par la glande lacrymale a reçu le nom de *larmes.* C'est un liquide clair, limpide, légèrement salé, à réaction alcaline. Sur un jeune sujet atteint de fistule lacrymale, Arlt (*Arch. für Augenheilk.*, t. II, p. 137) a pu recueillir des larmes à l'état de pureté, c'est-à-dire débarrassées des autres produits de sécrétion provenant des glandes de la conjonctive et des paupières. Ces larmes, analysées par Lerch, ont présenté la composition suivante :

Eau	98,223 p. 100.
Chlorure de sodium	1,257 —
Albumine	0,504 —
Parties salines	0,016 —
Matières grasses	des traces.
Total	100,000

B. — Voies lacrymales proprement dites

De la partie supérieure et externe du cul-de-sac oculo-conjonctival où les déversent les canaux excréteurs de la glande lacrymale, les larmes s'étalent uniformément sur toute la surface de la conjonctive, en se dirigeant en dedans. Elles s'amassent tout d'abord dans l'angle interne de l'œil, d'où le nom de *lac lacrymal* donné à cette région. Là, elles sont reprises par deux petits pertuis, appelés *points lacrymaux.* Aux points lacrymaux font suite deux petits canaux les *conduits lacrymaux,* lesquels aboutissent, tout à fait à la partie interne et inférieure de l'orbite, à un réservoir plus considérable, le *sac lacrymal.* Les larmes, enfin, au sortir du sac lacrymal, s'engagent dans un dernier canal, le *canal nasal,* qui les amène dans le méat inférieur des fosses nasales. Le lac lacrymal, les points lacrymaux, les conduits lacrymaux, le sac lacrymal et le canal nasal constituent les différentes portions de ce qu'on est convenu d'appeler les voies lacrymales. Nous étudierons tout d'abord ces différentes formations au triple point de vue de leur

conformation extérieure, de leur conformation intérieure et de leurs rapports. Nous décrirons ensuite leur structure, leurs valvules, leurs vaisseaux et leurs nerfs.

1° Conformation extérieure et intérieure. rapports. — Le lac lacrymal et les points lacrymaux sont tout extérieurs et sont parfaitement visibles en dehors de toute préparation. Mais il n'en est pas de même des autres portions des voies lacrymales : celles-ci sont masquées, soit par des parties molles, soit par des parties osseuses et ne peuvent être bien étudiées qu'après avoir été isolées par la dissection.

A. Lac lacrymal. — On donne le nom de lac lacrymal à ce petit espace triangulaire qui se trouve compris entre la partie interne des deux paupières, plus exactement, entre cette portion des deux bords libres qui est dépourvue de cils. Borné en dedans par l'angle de réunion des deux paupières, cet espace est limité en dehors d'une façon tout à fait conventionnelle par les deux tubercules lacrymaux et par la ligne verticale qui les unit l'un à l'autre. Dans l'aire du lac lacrymal se trouve, comme on le sait, la caroncule lacrymale et, en dehors d'elle, le repli semi-lunaire.

B. Points lacrymaux. — Les points lacrymaux (fig. 793, 3, 3') sont deux petits orifices circulaires, occupant le sommet des tubercules lacrymaux. On les distingue, comme les tubercules eux-mêmes, en supérieur et inférieur. Le premier, large de 1/4 de millimètre, regarde en arrière et en bas. Le second, large de 1/3 de millimètre, un peu plus grand par conséquent que le précédent, regarde en arrière et en haut.

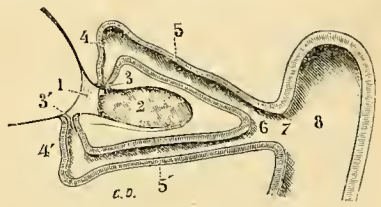

Fig. 803.

Les points lacrymaux, les conduits lacrymaux et l'abouchement de ces derniers dans le sac lacrymal.

1, pli semi-lunaire. — 2, caroncule lacrymale et lac lacrymal. — 3, 3', points lacrymaux. — 4, 4', portion verticale des conduits lacrymaux. — 5, 5', leur portion horizontale. — 6, portion commune des deux conduits. — 7, son abouchement (*sinus de Maier*) dans 8, le sac lacrymal.

De plus, le point lacrymal supérieur est situé un peu en dedans de l'inférieur : tandis que le supérieur est placé à 6 millimètres du ligament palpébral interne, l'inférieur est séparé de ce ligament par un intervalle de 6 millimètres et demi. Il résulte d'une pareille disposition que, lorsque les paupières sont rapprochées, comme dans le sommeil, les deux points lacrymaux ne sont pas superposés, mais seulement juxtaposés.

Les deux points lacrymaux plongent donc constamment dans le lac lacrymal, que les paupières soient rapprochées ou écartées. D'autre part, ils sont toujours béants, grâce à un tissu conjonctif dur et serré qui les entoure à la manière d'un anneau.

C. Conduits lacrymaux. — Les conduits lacrymaux (fig. 803, 5 et 5') occupent la partie la plus interne du bord libre des paupières. Ils font suite aux points lacrymaux et se distinguent, comme eux, en supérieur et inférieur. — Le *conduit lacrymal supérieur* se dirige d'abord verticalement en haut, dans une étendue de 2 millimètres environ. Puis, il se coude brusquement et se porte obliquement en bas et en dedans vers le sac lacrymal. — Le *conduit lacrymal inférieur*, analogue au précédent, se porte de même verticalement en bas. Puis, s'infléchissant en dedans, il se dirige vers le sac lacrymal, en suivant, dans cette deuxième partie de son trajet, une direction presque horizontale. Les deux conduits lacrymaux nous présentent donc chacun deux portions, une portion verticale et une portion horizontale :

a. *Portion verticale.* — La portion verticale, longue de 2 millimètres à 2 millimètres et demi, continue directement le point lacrymal. Si nous l'examinons sur

une coupe faite suivant sa longueur (fig. 804), nous constatons tout d'abord que le point lacrymal a la forme d'un petit entonnoir dont la base regarde l'extérieur, et dont le sommet est tourné du côté du conduit lacrymal. Ce sommet répond à la partie la plus rétrécie des voies parcourues par les larmes (*angustia* de Gerlach) : il mesure à peine 0mm,1 de diamètre. Au delà, le conduit lacrymal s'élargit progressivement jusqu'au niveau du point où il change de direction, de telle sorte que, dans son ensemble, la portion verticale revêt la forme d'une ampoule, dont le sommet répond au point lacrymal et dont la base se dirige vers le bord adhérent des paupières. Si nous nous en rapportons aux figures données par Heinlein et par Gerlach, cette dilatation progressive ne s'effectuerait pas d'une façon régulière et la portion verticale du conduit lacrymal présenterait à sa partie moyenne un petit rétrécissement, comme le montre la figure ci-contre que j'ai fait dessiner d'après une préparation d'Heinlein. Il en résulte que, au lieu de former une dilatation ampullaire simple, le conduit lacrymal, dans sa portion verticale, nous présenterait en réalité deux dilatations séparées l'une de l'autre par une partie rétrécie : une première dilatation fusiforme ou piriforme située immédiatement au delà de l'angustia ; une deuxième dilatation, celle-là plus large et en forme de cul-de-sac, répondant à la base du tubercule lacrymal. C'est au niveau de cette deuxième dilatation que commence la portion horizontale du canal.

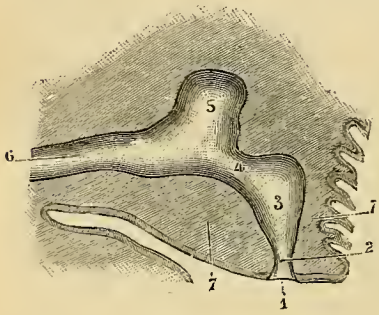

Fig. 804.
Portion verticale du conduit lacrymal supérieur.

1, point lacrymal. — 2, angustia. — 3, première dilatation piriforme. — 4, rétrécissement moyen. — 5, deuxième dilatation en cul-de-sac. — 6, portion horizontale du conduit lacrymal. — 7, paupière supérieure.

b. *Portion horizontale.* — La portion horizontale des conduits lacrymaux est régulièrement cylindrique et mesure en moyenne 5 à 7 millimètres de longueur sur 1/2 millimètre de diamètre. Elle est longée sur sa face postérieure par les faisceaux du muscle de Horner qui, comme on le sait (t. I, p. 652), est une dépendance de l'orbiculaire. Ces fibres musculaires ont une direction longitudinale parallèle à la direction même du canaticule. D'après Krehbiel, cependant, elles suivraient un trajet flexueux et légèrement spiroïde. Arrivées à la base du tubercule lacrymal, là où le conduit lacrymal se coude et change de direction, les fibres précitées se disposent d'une façon un peu spéciale : elles forment des anses, dont la concavité embrasse la base de l'ampoule que forme la portion verticale du conduit. Comme ces anses sont multiples et se disposent sur tout le pourtour du conduit lacrymal, elles forment par leur ensemble une sorte de sphincter (Merkel, Walzberg) qui, lors des contractions de l'orbiculaire, amènera le rétrécissement et même l'occlusion complète de la portion du conduit lacrymal située au-dessous de lui.

c. *Réunion des deux conduits, leur abouchement dans le sac lacrymal.* — Les deux conduits lacrymaux, marchant obliquement à la rencontre l'un de l'autre, se réunissent d'ordinaire un peu avant d'atteindre le sac lacrymal et s'ouvrent alors dans ce réservoir par un orifice commun. L'indépendance réciproque de ces deux conduits et leur abouchement dans le sac lacrymal par deux orifices distincts est une disposition plus rare. Le canal unique, résultant de la réunion des deux conduits lacrymaux, présente, comme ces derniers, une direction horizontale : il mesure, suivant les sujets, de 1 à 3 millimètres de longueur, chemine en arrière

du ligament palpébral interne et s'abouche dans le sac lacrymal, non pas exactement sur son côté externe, mais un peu en arrière, comme l'ont établi les observations de LESSHAFT.

D. SAC LACRYMAL. — Le sac lacrymal (fig. 805, 1) est un réservoir membraneux situé sur le côté interne de la base de l'orbite.

a. *Forme, direction, dimensions.* — Il affecte la forme d'un cylindre dont le grand axe, tout en se rapprochant beaucoup de la direction verticale, est cependant un peu oblique de haut en bas, d'avant en arrière et de dedans en dehors. De plus, il n'est pas complètement rectiligne, mais décrit une légère courbe à concavité postérieure. Sa hauteur atteint de 12 à 15 millimètres ; son diamètre antéro-postérieur est de 6 ou 7 millimètres ; son diamètre transversal, un peu plus petit, mesure 4 ou 5 millimètres seulement. Le cylindre auquel nous avons comparé le sac lacrymal est donc légèrement aplati dans le sens transversal.

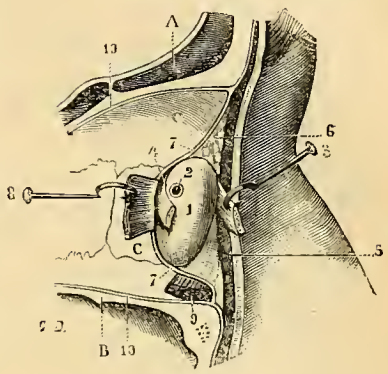

Fig. 805.

Le sac lacrymal injecté et vu par son côté externe (œil droit).

A, os frontal. — B, maxillaire supérieur. — C, unguis. — 1, sac lacrymal. — 2, orifice des conduits lacrymaux (enlevés dans la préparation). — 3, tendon direct de l'orbiculaire, érigné en avant. — 4, son tendon réfléchi. — 5, fibres de l'orbiculaire doublant la peau. — 6, tissu cellulaire placé en arrière de l'orbiculaire. — 7, septum orbitale, s'insérant sur la crête de l'unguis. — 8, muscle de Horner. — 9, muscle petit oblique coupé en travers. — 10, périoste orbitaire.

b. *Conformation extérieure et rapports.* — Au point de vue de sa configuration extérieure et de ses rapports, le sac lacrymal nous offre à considérer deux extrémités et quatre faces.

De ses deux extrémités, la *supérieure* est fermée en forme de cul-de-sac : c'est le fond du sac lacrymal. L'*inférieure* s'ouvre dans le canal nasal, qui continue directement le sac lacrymal sans qu'aucun caractère extérieur ne révèle à l'œil les limites respectives de ces deux portions des voies lacrymales.

Les quatre faces se distinguent en antérieure, postérieure, interne et externe. — La *face antérieure* (fig. 806) est en rapport immédiat avec le tendon direct de l'orbiculaire et avec les faisceaux d'origine de ce muscle. Sur ce premier plan vient s'étaler une couche du tissu cellulaire, généralement fort mince, et, sur cette couche cellulaire, la peau de la commissure interne des paupières. Le tendon direct de l'orbiculaire répond à la partie supérieure du sac et divise ce dernier en deux portions fort inégales : au-dessus de lui, et ne le dépassant que de 2 millimètres, se dresse le cul-de-sac terminal ; au-dessous, se trouve une bonne moitié, la moitié inférieure, du sac lacrymal. Cette moitié inférieure est libre et, comme elle n'est soutenue par aucun plan résistant, elle se distend et bombe en avant toutes les fois qu'une circonstance quelconque (accumulation de larmes, production de pus, injection artificielle) vient accroître la pression intérieure au delà des limites normales. — La *face postérieure* du sac lacrymal (fig. 806) répond au tendon réfléchi de l'orbiculaire, doublé du muscle de Horner. Au-dessus et au-dessous de ce tendon, le sac entre en contact avec le septum orbitale, qui s'insère, comme nous l'avons vu (p. 1018) sur la crête de l'unguis et qui le sépare ainsi du tissu cellulo-adipeux de l'orbite. — La *face externe* est située dans l'angle dièdre que forment, en s'écartant l'un de l'autre, le tendon direct et le tendon réfléchi de l'orbiculaire. Cette face répond, à l'union de son tiers supérieur avec son tiers moyen, à la portion commune des conduits lacrymaux (fig. 805,2), qui la

perfore pour s'ouvrir dans la cavité du sac. A sa partie tout inférieure, elle entre en rapports avec le muscle petit oblique, qui prend fréquemment sur elle un certain nombre de ses insertions. — La *face interne*, enfin (fig. 806), est couchée dans la gouttière lacrymo-nasale et répond, par conséquent, à la branche montante du maxillaire supérieur et à l'unguis. Ces parties osseuses sont naturellement recouvertes par le périoste et nous ferons remarquer qu'une couche de tissu plus ou moins dense unit à ce niveau le sac lacrymal et la lame périostale.

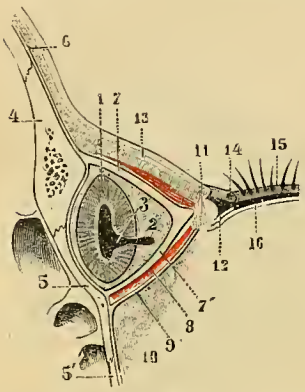

Fig. 806.

Coupe transversale du sac lacrymal passant par le tendon de l'orbiculaire (*schématique*).

1, sac lacrymal. — 2, conduits lacrymaux. — 3, sinus de Maier. — 4, maxillaire supérieur. — 5, unguis. — 5', os planum de l'ethmoïde. — 6, périoste. — 7 et 7', tendon direct et tendon réfléchi de l'orbiculaire. — 8, muscle de Horner. — 9, septum orbitale. — 10, tissu cellulo-adipeux de l'orbite. — 11, caroncule lacrymale. — 12, pli semi-lunaire. — 13, peau. — 14, point lacrymal inférieur. — 15, bord libre de la paupière inférieure. — 16, conjonctive oculaire.

c. *Conformation intérieure.* — Vu intérieurement, le sac lacrymal nous apparaît avec une coloration franchement rougeâtre ou simplement rosée. Il nous présente un peu partout, mais principalement sur son côté interne, un certain nombre de replis muqueux, qui sont éminemment variables par leur situation, par leur direction, par leur forme et surtout par leur développement ; ces replis sont, du reste, sans importance.

Nous devons signaler encore, sur la surface intérieure du sac lacrymal, l'ouverture de la portion commune des conduits lacrymaux. Cette ouverture, dont la situation nous est déjà connue, a une forme arrondie ou très légèrement ovalaire. A son niveau, la paroi du sac lacrymal se déprime en une petite fossette infundibuliforme, connue sous le nom de *sinus de Maier*. Il n'existe, du reste, autour de l'orifice en question aucune valvule.

Tout à fait à la partie inférieure du sac lacrymal, nous rencontrons une nouvelle dépression ou fossette, qui se dirige en avant et en dehors : c'est le *sinus* ou *recessus de Arlt*. Cette dernière dépression n'est pas constante et se trouve formée bien plus par le développement d'un repli muqueux sous-jacent que par la projection en dehors de la paroi du sac.

E. Canal nasal. — Le canal nasal (fig. 807,7) que nous avons déjà étudié sur le squelette (t. Ier, p. 212) est pour ainsi dire creusé dans la paroi externe des fosses nasales. A sa constitution concourent à la fois le maxillaire supérieur, l'unguis et le cornet inférieur.

a. *Forme et dimensions.* — Sur le sujet revêtu de ses parties molles, il fait suite au sac lacrymal et vient s'ouvrir, d'autre part, dans le méat inférieur des fosses nasales. Sa longueur totale, variable suivant que sa partie inférieure s'arrête au sommet du méat ou se prolonge quelque temps au-dessous de la muqueuse, oscille d'ordinaire entre 12 et 16 millimètres. Comme le sac lacrymal, il a une forme à peu près cylindrique. Il est à remarquer, cependant, qu'il est légèrement aplati de dehors en dedans et, d'autre part, qu'il est un peu plus large en bas qu'en haut. Son diamètre mesure en moyenne de 2 millimètres et demi à 3 millimètres.

b. *Direction.* — Au point de vue de sa direction, le canal nasal continue d'abord celle du sac lacrymal. Puis, il s'infléchit peu à peu sur lui-même pour se porter en bas, en arrière et en dedans, en décrivant dans son ensemble une légère courbe, dont la convexité regarde en avant, en bas et un peu en dehors. Le canal

nasal présente donc avec la verticale un double écartement, l'un dans le sens transversal ou latéral, l'autre dans le sens antéro-postérieur.

L'écartement dans le sens transversal est très faible et on est, pour ainsi dire, autorisé par les observations à considérer le canal comme suivant un trajet parallèle au plan médian. Cet écartement se fait, suivant les sujets, tantôt en dedans, tantôt en dehors, c'est-à-dire que l'orifice inférieur du canal est, par rapport à son orifice supérieur, tantôt interne, tantôt externe. Les variations individuelles que l'on rencontre à ce sujet dépendent du rapport variable qui existe entre la largeur de l'espace interorbitaire et la largeur des fosses nasales mesurée au niveau du méat inférieur.

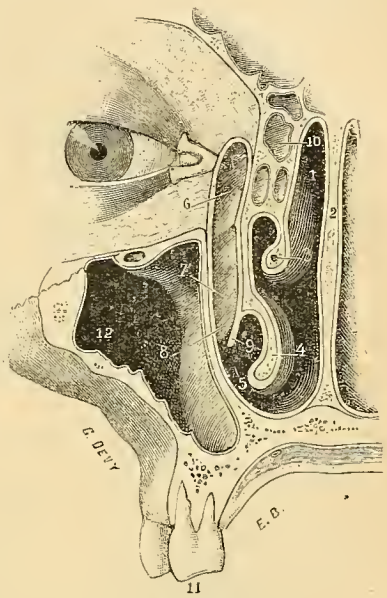

Fig. 807.

Coupe verticalo-transversale du sac lacrymal et du canal nasal, vue antérieure.

1, fosse nasale droite. — 2, cloison — 3, cornet moyen. — 4, cornet inférieur. — 5, méat inférieur. — 6, sac lacrymal, avec 6', orifice des conduits lacrymaux. — 7, canal nasal. — 8, son orifice inférieur. — 9, valvule de Hasner — 10, cellules ethmoïdales. — 11, deuxième prémolaire. — 12, sinus maxillaire.

L'écartement dans le sens antéro-postérieur est toujours plus prononcé ; mais il présente, lui aussi, des variations individuelles fort étendues. L'angle qui le mesure et qui est formé, d'une part par la verticale, d'autre part par l'axe du canal, oscille d'ordinaire entre 15 et 25°. Sur le vivant, la direction du canal nasal est assez bien indiquée par une ligne qui, partant du milieu de la commissure interne des paupières, viendrait aboutir à la partie antérieure de la première molaire supérieure.

c. *Orifice inférieur.* — L'orifice inférieur du canal nasal, très important à connaître au point de vue du cathétérisme de ce conduit par le procédé de Laforest, est malheureusement sujet à des variations de situation et de forme qui sont fort nombreuses, et je ne peux oublier, à cet égard, qu'Osborne a examiné plus de cent cinquante fosses nasales sans pouvoir dégager de ses observations une formule générale. On admet ordinairement que le canal nasal s'ouvre dans le méat inférieur à la réunion de son quart antérieur avec ses trois quarts postérieurs, à 30 millimètres environ de l'aile du nez correspondante. Mais ces données, fussent-elles constantes, ne seraient pas toujours suffisantes pour permettre l'introduction facile d'une sonde dans l'orifice en question : car cet orifice s'ouvre, suivant les cas, tantôt au sommet du méat, tantôt (et c'est là la disposition la plus fréquente) au-dessous de ce sommet, sur la paroi externe des fosses nasales. Or, dans ce dernier cas, il peut s'écarter du sommet du méat, dans le sens vertical, de 1 à 12 millimètres. Je l'ai vu, sur plusieurs sujets, descendre jusqu'à quelques millimètres seulement du plancher des fosses nasales.

Quant à sa forme, l'orifice inférieur du canal nasal est ordinairement circulaire lorsqu'il occupe le sommet du méat inférieur (fig. 677,13). Quand, au contraire, il s'ouvre sur la paroi externe des fosses nasales, il est ovalaire, à grand axe vertical ou oblique, et se prolonge ordinairement, sur cette paroi, en une gouttière plus ou moins profonde, *sillon lacrymal* de Verga, qui se dirige verticalement en bas ou

bien obliquement en bas et en arrière (fig. 808, A et B). A un degré d'allongement vertical plus prononcé, l'orifice ovalaire devient une simple fente, avec une lèvre antérieure et une lèvre postérieure souvent très rapprochées ou même juxtaposées (fig. 808, D). Il n'est même pas rare de voir dans ce cas une nappe de mucus, plus ou moins concrété, réunir l'une à l'autre les deux lèvres et masquer ainsi complètement l'étroite fente qui les sépare. Sappey rapporte que, sur les différentes fosses nasales qu'il a examinées sur les cadavres, il lui est arrivé quatre fois de ne pouvoir découvrir l'orifice inférieur du canal nasal, ni à la vue, ni à

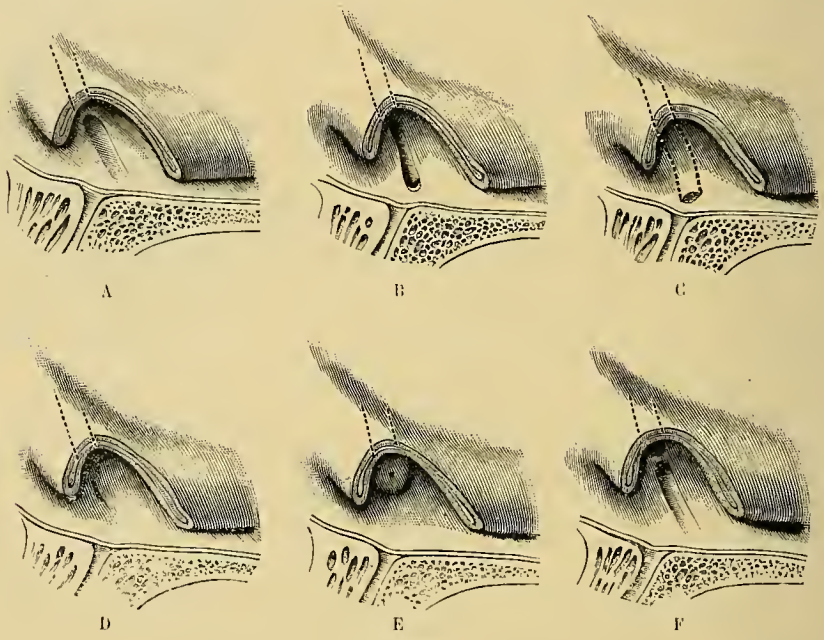

Fig. 808.

Différentes formes de l'orifice inférieur du canal nasal.

A, orifice prolongé par une gouttière. — B, gouttière se terminant en bas par un petit cul-de-sac. — C, orifice situé très bas, presque sur le plancher. — D, orifice en forme de fente. — E, valvule en forme de diaphragme, percée à son centre d'un tout petit orifice circulaire. — F, double orifice, l'un supérieur arrondi, l'autre inférieur ovalaire et suivi d'une petite gouttière.

l'aide du stylet. Il n'est pas un anatomiste, pour peu qu'il se soit occupé du canal nasal, qui n'ait dans ses souvenirs un ou plusieurs faits analogues et qui, de guerre lasse, n'ait eu recours, pour découvrir un orifice qu'il avait vainement cherché dans le méat, à l'injection d'un liquide dans le sac lacrymal. On conviendra sans peine que les difficultés n'eussent pas été moindres si les sujets, qui présentaient de telles dispositions, eussent été vivants et s'il se fût agi, non pas seulement de trouver l'orifice du canal nasal, mais encore d'y introduire un cathéter.

La description que nous venons de donner de l'orifice inférieur du canal nasal se rapporte aux formes les plus fréquentes. Mais il s'en faut de beaucoup qu'elles conviennent à tous les cas. Tels sont ceux où le canal nasal s'ouvre sur la paroi externe du méat par une fente antéro-postérieure, dont les lèvres rectilignes ou convexes, peuvent être régulières ou déchiquetées. On rencontre parfois un orifice arrondi, presque microscopique, au-dessus duquel l'extrémité du canal est dilatée en forme d'ampoule (fig. 808, E) ; j'ai observé deux faits de ce genre et j'ose affirmer que le canal et son orifice n'étaient dans ces cas le siège d'aucune altération pathologique. J'ai rencontré tout récemment (juin 1891) un canal nasal qui possédait deux orifices distincts : l'un d'eux, le supérieur, était arrondi et occupait l'angle d'implantation du cornet sur la paroi de la fosse nasale ; au-dessous de lui, le canal se prolongeait sur la muqueuse dans une étendue de 5 ou 6 millimètres et se terminait par un deuxième orifice de forme ovalaire, auquel faisait suite une

gouttière oblique en bas et en dehors (fig. 808, F). Une pareille disposition doit être fort rare : je n'en connais que deux autres faits qui ont été rapportés l'un par WALZBERG, l'autre par SCHWALBE.

2° Structure des voies lacrymales. — Les voies lacrymales ne sont en réalité constituées que par une seule tunique, une tunique muqueuse. Cette muqueuse, que l'on pourrait appeler *muqueuse lacrymale,* se continue en haut, au niveau des points lacrymaux, avec la conjonctive ; d'autre part, elle se confond en bas, au niveau de l'orifice inférieur du canal nasal, avec la portion de la membrane pituitaire qui revêt le méat inférieur. Elle est renforcée, sur les conduits lacrymaux, par le tissu conjonctif du bord des paupières et par les faisceaux du muscle de Horner, qui, comme nous l'avons déjà vu (p. 1044), forment à la base du tubercule lacrymal une sorte de sphincter. La paroi du sac lacrymal est renforcée, elle aussi, au niveau de la gouttière lacrymo-nasale, par le périoste orbitaire, qui lui adhère à l'aide d'un tissu conjonctif lâche. Cette couche de tissu conjonctif sous-muqueux se prolonge ensuite sur toute la surface du sac qui n'est pas en rapport avec le périoste, en prenant toutefois une plus grande épaisseur et une texture beaucoup plus serrée (ROBIN et CADIAT). Même disposition dans le canal nasal : la muqueuse lacrymale y est doublée, sur tout son pourtour, par le périoste qui tapisse le canal osseux. Ici encore, une nappe de tissu conjonctif, partout bien distincte par sa texture (ROBIN et CADIAT), s'interpose entre la muqueuse et la lame périostale, et il est inexact de dire, avec certains auteurs, que les deux formations, muqueuse et périoste, se trouvent confondues en une membrane unique et fort épaisse, que l'on désigne alors sous le nom de fibro-muqueuse.

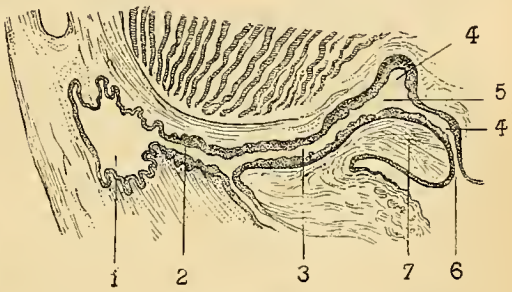

Fig. 809.

Coupe longitudinale des conduits lacrymaux (d'après GERLACH).

1, sac lacrymal. — 2, canal commun aux deux conduits lacrymaux. — 3, portion horizontale du conduit lacrymal. — 4, 4', sa portion verticale. — 5, point de réunion des deux portions. — 6, point lacrymal. — 7, tubercule lacrymal ou papille lacrymale. — 8, faisceaux de l'orbiculaire.

Histologiquement, la muqueuse des conduits lacrymaux se compose d'un chorion très riche en fibres élastiques (*tunica propria* de SCHWALBE), que tapisse à son intérieur un épithélium pavimenteux stratifié. Le chorion présente de 50 à 60 μ d'épaisseur ; l'épithélium, de 120 à 130 μ. Cet épithélium se compose (SCHWALBE) de dix à douze couches de cellules superposées les unes aux autres : les plus profondes, celles qui reposent directement sur le chorion, sont cylindriques comme dans l'épiderme ; les moyennes sont sphériques ; les superficielles, plus ou moins aplaties.

La muqueuse du sac lacrymal et du canal nasal, bien différente de celle des conduits lacrymaux, revêt brusquement les caractères histologiques de la pituitaire : sa couche profonde ou chorion est fortement infiltrée de corpuscules lymphoïdes ; sa couche superficielle ou épithéliale est formée de cellules cylindriques à cils vibratiles. Ces cellules s'amincissent à leur extrémité basale et interceptent ainsi entre elles des espaces libres, où s'amassent des cellules plus petites et de forme sphérique (*cellules basales*) dont la signification est encore mal connue. Elles sont vraisemblablement de même nature que les cellules basales de la pituitaire.

3° Glandes des voies lacrymales. — Tous les histologistes sont d'accord pour

admettre dans la muqueuse lacrymo-nasale des glandes muqueuses analogues à celles de la pituitaire. Mais il existe les plus grandes divergences au sujet de leur répartition topographique. Maier décrit des glandes à la fois dans le sac lacrymal et dans le canal nasal. Sappey rejette formellement les glandes du sac lacrymal et n'en décrit que dans la moitié inférieure du canal nasal. Enfin Walzberg, Robin et Cadiat, restreignant encore le domaine de ces glandes, n'admettent leur existence que sur la partie tout inférieure du canal nasal, au voisinage de la pituitaire par conséquent.

4° **Valvules.** — Contrairement à certaines muqueuses, qui sont lisses et unies, la muqueuse lacrymo-nasale présente de loin en loin des replis transversaux, qui font saillie en dedans et rétrécissent d'autant la lumière du canal parcouru par les larmes. Ces replis muqueux, comme cela a été déjà dit à propos du sac lacrymal, sont très variables par leur forme et par leur développement. Le plus souvent ils sont peu marqués, semi-lunaires, n'occupant qu'une partie de la circonférence du canal. D'autres fois, cependant, ils en occupent tout le pourtour, affectant alors la forme d'une sorte de diaphragme percé à son centre.

Les replis de la muqueuse lacrymo-nasale ont été pompeusement décorés du nom de valvules, et à ces prétendues valvules ont été attribuées l'importante fonction de régler le cours des larmes, tout comme les valvules veineuses règlent le cours du sang des capillaires vers le cœur. Parmi les nombreuses valvules qui ont été décrites depuis les points lacrymaux jusqu'à l'orifice inférieur du canal nasal, il y en a cinq principales qui sont, en allant de haut en bas : 1° la *valvule de Bochdaleck*, située au niveau du point lacrymal ou, plus exactement, dans le fond du petit entonnoir que présente cet orifice, au niveau de cette partie rétrécie qui a été désignée par Gerlach sous le nom d'angustia ; 2° la *valvule de Rosenmüller*, encore appelée *valvule de Huschke*, située au point d'abouchement des conduits lacrymaux dans la partie externe du sac ; 3° la *valvule de Béraud* ou *valvule de Krause*, qui se développe à la limite du sac lacrymal et du canal nasal ; 4° la *valvule de Taillefer*, qui occupe la portion moyenne de ce dernier conduit ; 5° enfin, la *valvule de Hasner*, située à l'orifice inférieur du canal nasal. Ce dernier repli s'observe dans les cas où le canal nasal, se prolongeant au-dessous de la muqueuse pituitaire, vient s'ouvrir sur la paroi externe du méat. Elle est constituée, sur la plupart des sujets, de la façon suivante (fig. 810, 6) : la muqueuse de la paroi interne du canal nasal, arrivée au niveau de l'orifice, se réfléchit en dedans et se continue avec la muqueuse du méat. De cette union résulte un voile membraneux, qui retombe, plus ou moins long et plus ou moins flaccide, sur l'orifice en question et le dissimule plus ou moins à l'œil de l'observateur qui explore la paroi externe des fosses nasales. Mais, comme on le conçoit sans peine, le rétrécissement n'est qu'apparent : si on introduit, en effet, dans le sac lacrymal et de là dans le canal nasal une masse liquide ou un simple stylet, on voit le voile membraneux précité se soulever du côté de la cavité des fosses nasales et, du même coup, l'ori-

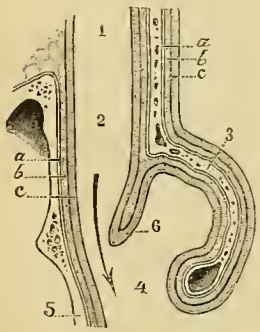

Fig. 810.

Coupe vertico-transversale du canal nasal pour montrer la valvule de Hasner (*schématique*).

1, sac lacrymal. — 2, canal nasal. — 3, cornet inférieur. — 4, méat inférieur. — 5, paroi externe de ce méat. — 6, valvule de Hasner.

a, périoste. — *b*, tissu sous-muqueux. — *c*, muqueuse.

On voit que la valvule 6 est formée par une couche moyenne de tissu conjonctif, tapissée sur ses deux faces par la muqueuse.

fice qu'il recouvrait prendre une forme et des dimensions qui sont, dans la plupart des cas, peu différentes de celles du canal nasal lui-même. Nous avons vu plus haut, et nous le rappellerons en passant, que le canal nasal présente parfois à son extrémité inférieure un véritable diaphragme, percé à son centre d'un tout petit orifice arrondi. Mais cette disposition, que j'ai représentée dans la figure 808 (E), est tout à fait exceptionnelle.

Les prétendues valvules que nous venons de décrire ont bien perdu aujourd'hui de l'importance que leur accordaient autrefois les anatomistes et les chirurgiens, et ce n'est que justice. Ces replis muqueux, en effet, n'ont rien de fixe dans leur situation, dans leur forme, dans leur direction. De plus, ils ne sont pas constants et, quand ils existent, ils se présentent avec des proportions tellement rudimentaires qu'ils ne sauraient, dans aucun cas, acquérant la valeur des valvules veineuses, remplir le rôle qu'on leur a gratuitement attribué d'appareils régulateurs du cours des larmes.

5° Vaisseaux et nerfs des voies lacrymales. — a. *Artères.* — Les artères destinées au sac lacrymal et au canal nasal proviennent de la palpébrale inférieure et de la nasale, deux branches de l'ophthalmique.

b. *Veines.* — Les veines diffèrent sur le sac lacrymal et sur le canal nasal. Sur le sac lacrymal, ce sont de simples veinules sans importance. Sur le canal nasal, ce sont au contraire de nombreuses et grosses veines, apparaissant très nettement sur des coupes transversales entre la couche épithéliale et le périoste. Cet amas de canaux veineux, toujours béants et gorgés de sang, très rapprochés les uns des autres et reliés entre eux par de nombreuses anastomoses, rappelle exactement par sa disposition le tissu érectile que nous avons déjà décrit (p. 903) sur le cornet inférieur des fosses nasales et avec lequel, du reste, il se continue et se confond au niveau de l'orifice inférieur du canal nasal. Au point de vue de ses relations, le réseau veineux du conduit lacrymo-nasal communique, en bas avec le réseau de la pituitaire, en haut avec celui de l'ophthalmique et de la faciale.

c. *Nerfs.* — Quant aux nerfs des voies lacrymales, ils sont constitués par des filets extrêmement ténus et d'une dissection difficile. Ils proviennent du nasal externe, branche de l'ophthalmique.

Consultez, au sujet de l'appareil lacrymal : Gosselin, *Arch. génér. de médecine*, 1843 ; — Sappey, Soc. de biologie, Paris, 1855 : — Arlt, *Ueber die Thränenlauch*, Arch. f. ophthalm., 1855 ; — Maier, *Ueber den Bau der Thränenorgane*, Freiburg, 1859 ; — Tillaux, *Note sur la structure de la glande lacrymale chez l'homme et chez quelques vertébrés*, Gaz. médicale, 1860 ; — Verga, *Dello sbocco dei condotti nasali e del solco lagrimale*, Annali univ. di medic., 1872 ; — Boll, *Die Thränendrüse*, in Stricker's Handbuch, 1872 ; — Heinlein, *Zur makrosk., Anatomie der Thränenröhrchen*, Arch. der Ophthalm., 1875 ; — Robin et Cadiat, *Note sur la structure du sac lacrymal et de ses conduits*, Journ. de l'Anatomie, 1875 ; — Walzberg, *Ueber den Bau der Thränenwege der Haussaügethiere. u. der Menschen*, Rostock, 1876 ; — Krehbiel, *Die Muskulatur der Thränenwege und Augenlider*, Stuttgard, 1878 ; — Reichel, *Ueber die morphol. Veränderungen der Thränendrüsen bei ihrer Thätigkeit*, Arch. f. mikrosk. Anat., 1879 ; — Sardemann, *Zur Anatomie der Thränendrüse*, Zool. Anzeiger, 1884 ; — Crincione, *Sulla struttura delle vie lagrimali dell'uomo*, Riforma medica, 1890 ; — Loewenthal, *Ueber d Harder'sche Drüse des Igels*. Anat. Anz., VII, 1892 ; — Du même, *Beitr. z. Kenntn. d. Harder'sche Drüse bei d. Säugethieren*, Anat., Anz., VII, 1892 ; — Terson, *Les glandes lacrymales conjonctivales et orbito-palpébrales*, Th. Paris, 1892 : — Tepliachine, *Rech. sur les nerfs sécrétoires de la glande lacrymale*, Arch. d'opht., 1894.

CHAPITRE V

SENS DE L'OUÏE

(OREILLE)

L'ouïe est celui de nos cinq sens qui nous fait percevoir les sons, avec leurs caractères variables d'intensité, de hauteur et de timbre L'appareil anatomique qui lui est destiné a reçu, dans son ensemble, le nom d'*oreille* ou d'*organe de l'ouïe*.

L'organe de l'ouïe présente dans la série animale des variations profondes qui, ici comme ailleurs, sont la conséquence d'une adaptation aux milieux extérieurs.

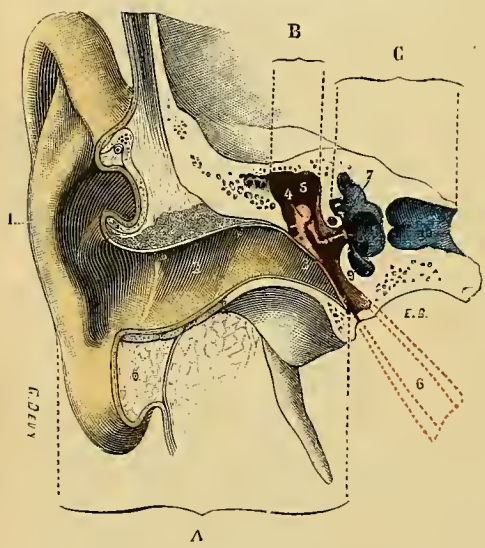

Fig. 811.

Coupe vertico-transversale de l'appareil auditif, pour montrer ses trois portions.

(L'oreille externe (A) est colorée *en jaune*, l'oreille moyenne (B) *en rouge*, l'oreille interne (C) *en bleu*.)

1, pavillon de l'oreille. — 2, conduit auditif externe. — 3, membrane du tympan. — 4, caisse du tympan avec la chaîne des osselets. — 5, orifice d'entrée des cavités mastoïdiennes. — 6, trompe d'Eustache, située sur un plan antérieur à celui de la coupe. — 7, oreille interne. — 8, fenêtre ovale. — 9, fenêtre ronde. — 10, conduit auditif interne.

Chez un grand nombre d'invertébrés aquatiques (mollusques) ainsi que chez quelques poissons inférieurs, cet organe est fort simple : il se compose essentiellement d'une poche membraneuse (*otocyste*), remplie de liquide, dans l'intérieur de laquelle les filets terminaux du nerf auditif viennent se mettre en relation avec un système de cellules épithéliales garnies de cils vibratiles. Une pareille simplicité morphologique est en rapport, sans doute, avec le peu de développement que présente chez ces animaux le sens de l'ouïe. Mais elle résulte aussi et surtout de la facilité avec laquelle les ondes sonores se transmettent du liquide ambiant au liquide de la poche auditive, les deux milieux ayant l'un et l'autre une densité à peu près identique.

Chez les animaux à vie aérienne, et tout particulièrement chez les mammifères, l'appareil auditif se complique tout en se perfectionnant. Ce perfectionnement était rendu nécessaire par la faible conductibilité de l'air pour les ondes sonores et par la difficulté qu'éprouvent ces dernières à passer d'un milieu gazeux dans un milieu liquide. La poche primitive de tout à l'heure persiste, avec son rôle élevé d'appareil récepteur des sons ; mais elle s'est transformée en des

vésicules multiples et de structure fort complexe qui, sous le nom de *labyrinthe* ou d'*oreille interne*, sont profondément situées dans l'épaisseur du rocher. Puis, à cette partie essentielle est venu s'ajouter, à titre de partie accessoire, un long conduit qui, s'ouvrant en pleine atmosphère par son extrémité externe plus ou moins évasée, a pour destination de recueillir les ondes sonores et de les conduire jusqu'à l'oreille interne. Ce conduit surajouté a donc la signification d'un appareil de transmission. Un diaphragme membraneux, le tympan, le partage en deux parties fort inégales : 1° une portion externe, beaucoup plus grande, en rapport immédiat avec l'atmosphère, c'est l'*oreille externe ;* 2° une portion interne, fort étroite et directement appliquée contre le labyrinthe, c'est l'*oreille moyenne* ou *caisse du tympan*. Dans cette caisse, qui est remplie d'air comme le conduit de l'oreille externe, se développent un certain nombre d'osselets qui se disposent régulièrement les uns à la suite des autres. Ils forment ainsi, comme nous le verrons plus tard, une chaîne non interrompue, dont l'une des extrémités, l'externe, est intimement liée à la membrane du tympan et dont l'extrémité opposée se trouve en rapport immédiat avec le liquide labyrinthique.

Nous pouvons donc, au point de vue descriptif, diviser l'appareil de l'ouïe, chez l'homme, en trois segments :

1° L'*oreille externe ;*
2° L'*oreille moyenne ;*
3° L'*oreille interne* ou *labyrinthe*.

Nous allons étudier séparément chacun de ces segments, en allant du milieu extérieur où se forme le son vers l'appareil destiné à le recevoir et à être impressionné par lui, en suivant par conséquent le même trajet que le son lui-même.

ARTICLE I

OREILLE EXTERNE

L'oreille externe comprend à son tour deux parties : 1° une partie externe, plus ou moins évasée en forme de cornet, le *pavillon ;* 2° une partie interne, qui fait suite à la précédente et affecte la forme d'un canal plus ou moins cylindrique, le *conduit auditif externe*.

§ I. — Pavillon de l'oreille

Le pavillon de l'oreille, vulgairement appelé oreille, est une expansion lamelleuse située sur les parties latérales de la tête, en avant de l'apophyse mastoïde, en arrière de l'articulation temporo-maxillaire, à une distance à peu près égale du petit angle de l'œil et de la protubérance occipitale externe. Il est compris d'ordinaire entre deux horizontales, dont l'une, la supérieure, serait menée par la queue des sourcils et dont l'inférieure passerait un peu au-dessous de la sous-cloison. Sa hauteur est, en moyenne, de 60 à 65 millimètres ; sa largeur, de 25 à 35 millimètres.

Libre dans ses deux tiers postérieurs, le pavillon est solidement fixé à la tête par son tiers antérieur, qui se continue sans ligne de démarcation bien nette avec

le conduit auditif externe. Son mode d'implantation est tel qu'il forme avec la surface latérale de la tête un angle à sinus dirigé en arrière. Cet angle, que j'appellerai *angle céphalo-auriculaire*, mesure en moyenne 20 à 30°. Mais il présente, suivant les sujets, des variations d'amplitude fort étendues : entre les oreilles qui s'appliquent directement contre la paroi cranienne et celles qui s'en écartent en formant un angle voisin de 90° ou même le dépassant, se trouvent toutes les dispositions intermédiaires.

Chez un grand nombre de mammifères placés au-dessous des primates, le pavillon auriculaire joue un rôle important dans l'audition et acquiert, de ce fait, un développement remarquable : chacun sait que, chez la chauve-souris oreillard, la surface des deux pavillons égale presque celle du corps tout entier. Quoique dégradé chez l'homme, le pavillon a encore une certaine importance fonctionnelle, en ce qu'il concourt, comme le démontrent nettement les expériences de Schneider, à diriger vers le conduit auditif et, de là, vers la membrane du tympan les ondes sonores qui viennent le frapper et se réfléchir à sa surface.

Envisagé à un point de vue purement anatomique, le pavillon nous présente à étudier : 1° sa *conformation extérieure ;* 2° sa *constitution anatomique ;* 3° ses *vaisseaux* et *ses nerfs.*

A. — Conformation extérieure

La lame élastique qui constitue le pavillon de l'oreille revêt la forme d'un ovale à grand axe à peu près vertical et à grosse extrémité dirigée en haut. On lui considère une *face externe*, une *face interne* et une *circonférence:*

1° Face externe. — La face externe regarde obliquement en dehors, en avant et un peu en bas. Elle nous présente un grand nombre de saillies et de dépressions qui lui donnent un aspect fort irrégulier et caractéristique.

A. Conque. — Tout d'abord, nous apercevons à sa partie moyenne une excavation profonde, connue sous le nom de *conque.* C'est une dépression en forme d'entonnoir, dont le fond, dirigé en dedans, se continue directement avec le conduit auditif externe. Elle mesure, en moyenne, 20 à 25 millimètres de hauteur ; sa largeur, un peu moindre, est de 15 à 18 millimètres.

B. Saillies disposées autour de la conque. — Tout autour de la conque, et la délimitant, se disposent quatre saillies, l'*hélix*, l'*anthélix*, le *tragus* et l'*antitragus :*

a. *Hélix.* — L'hélix (fig. 812, 1) est ce repli curviligne qui occupe la partie antérieure, supérieure et postérieure du pavillon. Il prend naissance dans la cavité de la conque par une extrémité plus ou moins amincie, la *racine de l'hélix* (fig. 813, 1), qui divise cette cavité en deux parties : l'une supérieure, plus étroite et de forme ovalaire ; l'autre inférieure, beaucoup plus grande et revêtant une forme triangulaire. C'est dans cette dernière partie que vient s'ouvrir le conduit auditif externe. — Parti de la conque, l'hélix se porte tout d'abord obliquement en avant et en haut. Puis, obliquant en arrière, il contourne en demi-cercle la partie supérieure de l'oreille et redescend alors jusqu'à la partie postéro-inférieure de la conque, où il se termine par une extrémité plus ou moins effilée, appelée *queue de l'hélix.* — Dans la plus grande partie de son étendue, l'hélix se renverse en dehors vers le centre du pavillon, en délimitant, au-dessous de sa portion ainsi réfléchie ou enroulée sur elle-même, une gouttière demi-circulaire, connue sous le nom de *gouttière de l'hélix* (fig. 812, 3'). Cette gouttière, qui varie tout naturellement

avec le degré d'enroulement de l'hélix, fait suite, en avant, à la partie supérieure de la conque ; en arrière, elle s'atténue graduellement et finit par disparaître au niveau de la queue de l'hélix.

b. *Anthélix.* — L'anthélix (fig. 812, 2) comble l'espace qui sépare l'hélix de la conque. Cette saillie prend naissance en avant et un peu au-dessus de la queue de l'hélix. De là, elle se porte verticalement en haut en s'élargissant et se divise bientôt en deux branches : l'une supérieure, arrondie et mousse, qui se dirige obliquement vers le point où l'hélix, changeant de direction, cesse d'être vertical pour devenir horizontal ; l'autre inférieure, qui se dirige directement d'arrière en avant, en formant la limite supérieure de la conque. Les deux branches de l'anthélix se terminent l'une et l'autre dans la gouttière de l'hélix. L'espace angulaire qui résulte de leur écartement réciproque se déprime en une fossette plus ou moins profonde : c'est la *fossette de l'anthélix* (4), encore appelée, en raison de sa forme, *fossette triangulaire* du pavillon. On la désigne encore sous le nom de *fossette scaphoïde* ou *naviculaire*.

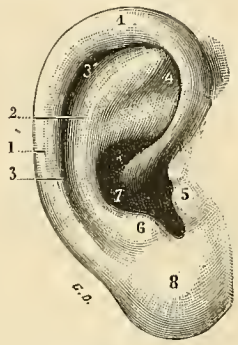

Fig. 812.
Pavillon de l'oreille (face externe).

1, hélix. — 2, anthélix. — 3, 3', gouttière de l'hélix. — 4, fossette de l'anthélix ou fossette triangulaire. — 5, tragus. — 6, antitragus — 7, cavité de la conque. — 8, lobule.

c. *Tragus.* — Le tragus (fig. 812, 5) est une saillie lamelleuse de forme triangulaire, située à la partie antérieure de la conque, un peu au-dessous de l'hélix, dont il est séparé par un sillon généralement très marqué, le *sillon antérieur de l'oreille* (*incisura trago-helicina* de quelques anatomistes). Il s'avance à la manière d'un opercule au-devant du conduit auditif externe et le dissimule à l'œil d'une façon à peu près complète : aussi recommande-t-on de récliner le tragus en avant, toutes les fois que l'on veut explorer le fond de la conque et le conduit qui lui fait suite. — La *base* du tragus, cachée par les téguments, se continue avec la partie cartilagineuse du conduit auditif externe. — Son *sommet*, arrondi et mousse, se dirige en arrière et en dehors. Ce sommet est constamment tronqué, et atteint même, sur bien des sujets, les proportions d'un véritable bord. Le plus souvent, du moins chez l'adulte et chez le vieillard, le tragus présente un double sommet : l'un inférieur, plus volumineux, qui appartient au tragus proprement dit (3) ; l'autre supérieur, qui est placé immédiatement au-dessous du sillon antérieur de l'oreille, c'est le *tuberculum supratragicum* de His (6). Ce tubercule est facilement perçu par le doigt, alors même qu'il est peu visible : lorsqu'il est bien développé, il donne au tragus une configuration nettement quadrangulaire. — La *face externe* du tragus, plane ou légèrement convexe, se continue avec la peau de la face. — Sa *face interne*, légèrement concave, regarde la cavité de la conque. Elle présente d'ordinaire, chez l'adulte et chez le vieillard, un petit bouquet de poils qui, en s'étalant au-devant du conduit auditif, semble avoir pour destination d'arrêter à l'entrée de ce dernier les corps étrangers qui flottent dans l'atmosphère.

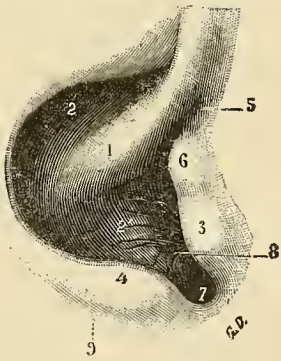

Fig. 813.
La conque et son pourtour.

1, racine de l'hélix. — 2, 2', partie supérieure et partie inférieure de la conque. — 3, tragus. — 4, antitragus. — 5, sillon antérieur de l'oreille. — 6, *tuberculum supratragicum* de His. — 7, échancrure de la conque. — 8, poils du tragus. — 9, sillon supralobulaire.

d. *Antitragus.* — L'antitragus (fig. 812, 6), comme son nom l'indique, se dresse en face du tragus, à la partie postérieure et inférieure de la conque. C'est, dans la plupart des cas, une saillie ovoïde ou piriforme, dont la grosse extrémité est dirigée en bas et en avant. Sa surface est fortement convexe, ordinairement lisse et unie. En arrière et en haut, un sillon transversal, plus ou moins marqué suivant les sujets, sépare l'antitragus de l'origine de l'anthélix. En avant et en bas, il est nettement délimité, du côté du tragus, par une échancrure profonde à concavité dirigée en haut et en arrière : c'est l'*échancrure de la conque* (*incisura intertragica* de certains anatomistes).

C. Lobule de l'oreille. — La conque et les différentes saillies que nous venons de décrire forment les quatre cinquièmes supérieurs environ de la face externe du pavillon. Le cinquième inférieur est constitué par une formation molle et flaccide, que l'on désigne sous le nom de *lobule de l'oreille.* Le lobule qui n'est qu'un repli de la peau, sans interposition d'une lame cartilagineuse, est situé immédiatement au-dessous de la queue de l'hélix, du tragus et de l'antitragus. Tantôt il se continue avec ces différentes saillies sans ligne de démarcation aucune ; tantôt il en est séparé par un sillon horizontal plus ou moins marqué, que l'on désigne sous le nom de *sillon supra-lobulaire.*

Le lobule de l'oreille est très variable dans sa forme : il est, suivant les cas, triangulaire, quadrilatère, demi-circulaire, semi-ellipsoïde. Il est aussi très variable dans ses dimensions : sa hauteur moyenne est de 10 à 12 millimètres.

C'est aux lobules artificiellement perforés, que l'on suspend les ornements, connus sous le nom de pendants, pendeloques ou boucles d'oreille. Dans nos races civilisées, ces ornements sont toujours légers et ne modifient que peu ou point la morphologie du pavillon. Chez quelques peuplades sauvages au contraire, notamment chez les habitants des îles Marquises, ce sont des masses pesantes en métal, en ivoire ou en coquillage : sous leur influence, on voit le lobule s'allonger peu à peu dans le sens vertical et descendre parfois jusqu'aux épaules.

2° Face interne. — La face interne du pavillon, encore appelée face mastoïdienne, regarde en dedans et un peu en arrière. Elle est, comme la face externe, fort inégale. Ces inégalités sont exactement les mêmes que celles de la face externe. Mais elles sont inversement configurées : c'est-à-dire que les saillies que l'on constate sur l'une des deux faces répondent à des dépressions sur la face opposée, et vice versa. Parmi les saillies, nous mentionnerons seulement la *convexité de la conque,* qui est la plus importante et qui est circonscrite en dehors par une gouttière semi-circulaire répondant à l'anthélix.

La face interne du pavillon est nettement délimitée en haut, en bas et en arrière par la circonférence. En avant, elle a pour limite un sillon demi-circulaire, à concavité antérieure, que l'on pourrait appeler *sillon céphalo-auriculaire.* C'est au-devant de ce sillon que le pavillon contracte adhérence avec la paroi latérale du crâne.

3° Circonférence. — La circonférence du pavillon sert de limite respective à la face externe et à la face interne. Elle a une forme ovalaire, comme le pavillon lui-même, et se trouve constituée par des parties déjà connues, qu'il nous suffira d'énumérer. Si nous suivons cette circonférence de bas en haut, à partir du sillon antérieur de l'oreille, nous rencontrons successivement : 1° la portion ascendante, la portion horizontale et la portion descendante de l'hélix ; 2° un angle rentrant,

qui répond à l'union de l'hélix et du lobule, et que nous désignerons, pour cette raison, sous le nom d'*angle hélico-lobulaire;* 3° le pourtour du lobule, configuré en demi-cercle ; 4° le bord libre du tragus ; 5° enfin, le *tuberculum supratragicum* de His, qui forme la lèvre inférieure du sillon antérieur de l'oreille et qui nous ramène ainsi à notre point de départ.

Variétés. — Les variations anatomiques du pavillon auriculaire sont tout aussi nombreuses qu'elles sont fréquentes et nous devons nous contenter ici, dans un livre essentiellement classique, de signaler seulement les principales, renvoyant le lecteur pour des descriptions plus complètes aux mémoires spéciaux qui sont indiqués ci-dessous. Ces variations portent sur les dimensions du pavillon, sur sa direction et sur sa forme :

A. Variations portant sur les dimensions, indice auriculaire. — Les dimensions du pavillon varient beaucoup suivant les sujets et suivant les races. On distingue les grandes et les petites oreilles ; on distingue aussi, en tenant compte seulement du rapport de la largeur à la longueur, les oreilles longues et les oreilles larges. Ce dernier rapport constitue l'indice auriculaire. Il s'obtient en divisant la largeur par la longueur et en multipliant le quotient par 100 :

$$\textit{Indice auriculaire de } \textsc{Topinard} = \frac{\text{largeur} \times 100}{\text{longueur}}$$

Si nous nous en rapportons aux mensurations de Topinard, malheureusement trop peu nombreuses, nous constatons que l'indice auriculaire a son minimum dans les races jaunes ; viennent ensuite les Européens, que caractérisent des indices moyens et enfin les Nègres, où l'indice atteint son maximum. Il continue ensuite à grandir en passant des nègres aux anthropoïdes et de ces derniers aux singes inférieurs, comme l'indiquent les chiffres suivants : chez le gorille, 69,1 ; chez le chimpanzé, 71,1 ; chez l'orang, 83,1 ; chez le cebus, 81 ; chez le macaque, 88 ; chez le cercopithèque, 90,5.

L'indice auriculaire, tel qu'il a été formulé par Topinard, est excellent quand il s'agit de l'homme. Mais il ne saurait être conservé pour des études d'anatomie comparative portant à la fois sur l'homme et les animaux à longues oreilles. Chez ces derniers, en effet, la longueur et la largeur du pavillon ne répondent nullement aux dimensions homonymes du pavillon humain, telles qu'on les mesure par la méthode de Topinard. Comme l'a démontré Schwalbe, la largeur de l'oreille chez les animaux a pour homologue chez l'homme la *base de l'oreille*, c'est-à-dire la distance *aa'* qui sépare son attache supérieure de son attache inférieure ; quant à sa longueur, elle répond, non pas au diamètre vertical maximum, mais bien à la ligne *bb'* qui, du bord libre du tragus, se porte vers cette région de l'hélix où se développe le tubercule de Darwin (voy. plus bas). Dès lors, Schwalbe substitue à l'indice de Topinard, appelé par lui *indice physiognomonique*, l'indice suivant, auquel il donne le nom d'*indice morphologique :*

$$\textit{Indice auriculaire de } \textsc{Schwalbe} = \frac{\text{base} \times 100}{\text{longueur}}$$

Ce dernier indice, applicable à la fois à l'homme et aux animaux, a donné à Schwalbe les chiffres suivants : il est de 20,3 chez le Lepus caniculus ; de 27,6 chez l'Antilope leucoryx ; de 35,4 chez le Sus scrofa ; de 58,8 chez le Felis catus ; de 84 chez le Cynocephalus baboin ; de 93 chez le Macacus rhesus ; de 106 chez le Troglodytes niger ; de 125 chez le Gorille ; de 155 chez l'homme. Comme on le voit, en comparant ces différents chiffres, l'homme est, de tous les animaux, celui qui a le plus grand indice morphologique, ce qui veut dire qu'il est celui qui, relativement, a les oreilles les plus larges ou, ce qui revient au même, les moins longues.

B. Variation portant sur la direction. — Le pavillon s'incline sur la face latérale de la tête suivant un angle, ouvert en arrière, qui est l'angle céphalo-auriculaire. Cet angle se réduit à un chiffre plus ou moins voisin de 0 ou même à 0 sur les sujets qui ont les oreilles immédiatement appliquées contre la tête. Par contre, sur certains sujets, il atteint ou dépasse 90°. Dans ce dernier cas, les pavillons sont orientés dans le sens frontal et rappellent assez bien, quand on les regarde de face, les deux anses que l'on voit sur les côtés de nos vases culinaires (marmites) : de là le nom d'*oreilles en anse* que les criminalistes donnent aujourd'hui, après Lombroso, à cette variété de l'oreille humaine.

C. Variations morphologiques. — Les variations morphologiques du pavillon de l'oreille sont aussi nombreuses que variées. Nous indiquerons seulement les plus fréquentes. Ce sont :

a. *Pour l'hélix :* 1° l'absence d'enroulement de sa partie postérieure et même de sa partie supérieure ; 2° l'anastomose de la racine de l'hélix avec l'anthélix ; 3° la division de cette racine de l'hélix en deux ou même trois branches.

b. *Pour l'anthélix :* 1° son extrême petitesse ou même son absence complète ; 2° l'absence de sa branche de bifurcation postérieure ; 3° le dédoublement de cette branche de bifurcation postérieure, amenant naturellement la formation d'une fossette surnuméraire.

c. *Pour le tragus et l'antitragus :* 1° leur atténuation ou leur absence complète ; 2° la division

de l'antitragus en deux tubercules ; 3° la direction verticale ou horizontale de l'échancrure de la conque ; 4° l'absence de cette échancrure.

d. *Pour le lobule :* 1° son extrême petitesse (*lobule sessile*) ; 2° son développement vertical fort exagéré ; 3° l'adhérence plus ou moins étendue de son bord antérieur aux téguments de la face (*lobule palmé*) ; 4° sa division en deux parties, l'une antérieure, l'autre postérieure ; Israel, qui a signalé, en 1890, deux cas de cette malformation, la rattache à un arrêt de développement. Aux lieu et place d'une incisure complète, on rencontre quelquefois un simple sillon vertical, se terminant ordinairement par une petite échancrure.

D. Tubercule de Darwin. — Des nombreuses anomalies morphologiques que peut présenter le pavillon, l'une des plus intéressantes est une saillie plus ou moins accentuée qui apparaît sur le bord libre de l'hélix au niveau de sa partie postéro-supérieure. Cette saillie, qui a été signalée pour la première fois par Darwin et qui depuis porte son nom (*tubercule de Darwin*), affecte tantôt la forme d'un simple tubercule arrondi et mousse, tantôt celle d'une petite lamelle triangulaire. Dans la grande majorité des cas, lorsque l'hélix est normalement replié ou *ourlé*, le tubercule de Darwin regarde en bas et en avant (fig. 814, 1). Mais quand la portion de l'hélix qui le supporte ne s'est pas repliée par suite d'un arrêt de développement, la saillie anormale regarde en haut et en arrière, et l'oreille, dans ce cas, se termine réellement en pointe comme chez les animaux (fig. 815, 1). Cette dernière disposition nous indique nettement quelle est la signification anatomique du tubercule de Darwin : qu'il siège sur un hélix ourlé ou sur un hélix non ourlé, il est toujours l'homologue de la pointe plus ou moins aiguë par laquelle se termine le pavillon chez les animaux à longues oreilles.

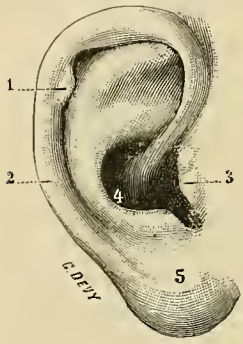

Fig. 814.

Tubercule de Darwin, regardant en avant et en bas sur un hélix normalement ourlé (forme la plus commune).

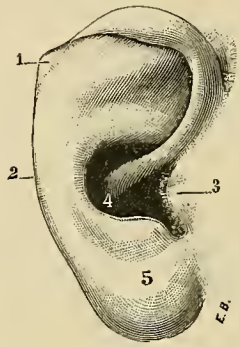

Fig. 815.

Tubercule de Darwin, regardant en arrière et en haut sur un hélix incomplètement ourlé (oreille en pointe).

1, tubercule de Darwin. — 2, bord postérieur de l'hélix, normalement ourlé dans la figure 814, non ourlé dans la figure 815. — 3, tragus. — 4, conque. — 5, lobule.

Chiarugi, en 1889, a apporté un nouvel argument en faveur de l'homologie du tubercule de Darwin et de la pointe des animaux à longues oreilles. On sait que chez ces derniers les poils du pavillon, tant sur la face externe que sur la face interne, se dirigent tous du côté de la pointe. Or le pavillon de l'oreille humaine nous présente sur sa face externe deux courants de poils (voy. p. 841), lesquels se rencontrent toujours, quand le tubercule de Darwin existe, au niveau même de ce tubercule. C'est encore vers ce tubercule que se dirigent les poils de la face interne et il en résulte parfois une sorte de touffe qui est bien évidente quand on regarde l'hélix par sa convexité.

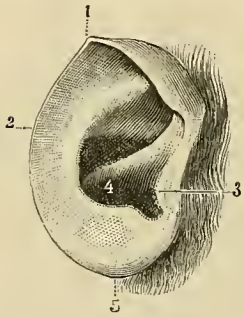

Fig. 816.

Pavillon du cercopithecus callitrichus.

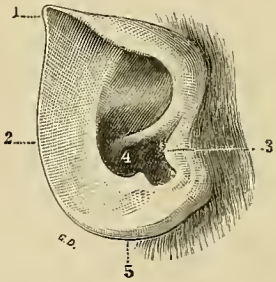

Fig. 817.

Pavillon du macacus rhesus.

1, tubercule de Darwin. — 2, bord postérieur de l'hélix. — 3, tragus. 4, conque. — 5, partie inférieure du pavillon.

Le tubercule de Darwin, anormal chez l'homme, existe normalement chez un certain nombre de singes, notamment chez le cercopithèque, chez le macaque et chez le cynocéphale. Il devient ainsi un caractère pithécoïde et acquiert toute la valeur des anomalies dites réversives. Nous représentons dans les figures ci-dessus le pavillon du cercopithèque (fig. 816) et du macaque (fig. 817) : sur l'une et l'autre, le tubercule de Darwin est indiqué par le chiffre 1. Chez le cercopithèque, c'est un simple tubercule, occupant comme chez l'homme la partie postéro-supérieure de l'hélix. Chez le macaque, c'est une saillie plus prononcée, mais présentant la même situation : ce qui la distingue surtout de la saillie homologue du cercopithèque, c'est que, au-dessous d'elle, le bord postérieur du pavillon est concave, tandis que, chez le cercopithèque, il est droit ou même légèrement convexe.

Les recherches récentes de Schwalbe sur le développement du pavillon sont venues nous

démontrer, d'autre part, que le tubercule de Darwin existe constamment chez l'embryon. Au cinquième mois de la vie intra-utérine, le bord de l'hélix n'est pas encore ourlé et nous présente alors trois angles (fig. 818, A) : un angle supérieur (*a*), un angle postéro-inférieur (*c*) et un angle postéro-supérieur (*b*) : c'est ce dernier qui répond au tubercule de Darwin de l'adulte. Chez l'embryon de six mois, l'hélix commence à s'enrouler et cet enroulement débute toujours par la partie antérieure : ce premier enroulement effectué (fig. 818,B), le pavillon rappelle exactement le type du cercopithèque. On rencontre même parfois, sur des embryons de même âge, la concavité du bord postérieur de l'oreille et, par cela même, le type du macaque (fig. 818,C). Que l'enroulement de l'hélix s'arrête à ce stade : on aura la disposition de l'adulte représentée plus haut dans la figure 815 ; cette disposition est relativement rare. Le plus souvent, l'enroulement continue à s'effectuer sur toute l'étendue de l'hélix et, de ce fait, le tubercule de Darwin change d'orientation : au lieu de se diriger en arrière comme tout à l'heure, il regarde maintenant en avant et ainsi se trouve réalisée la disposition représentée dans la figure 814, disposition qui est la plus commune.

Fig. 818.

Développement de l'oreille humaine (d'après Schwalbe) ; A, embryon dans la deuxième moitié du 5e mois ; B, au 6e mois (type du cercopithèque) ; C, au 6e mois (type du macaque).

a, angle supérieur. — *b*, angle postéro-supérieur. — *b'*, tubercule de Darwin. — *c*, angle postérieur. — *d*, lobule.

E. Valeur anthropologique des anomalies du pavillon. — Dans ces derniers temps, les anomalies du pavillon de l'oreille ont excité l'attention des médecins aliénistes et criminalistes et pour certains d'entre eux, au nombre desquels nous citerons Morel, Lombroso, Frigerio, ces anomalies ont été considérées comme les caractères extérieurs d'une dégradation intellectuelle ou morale. De là ces statistiques nombreuses, faites dans les asiles d'aliénés et dans les prisons, tendant toutes à démontrer que les dispositions anormales du pavillon sont excessivement nombreuses chez les aliénés et les criminels. En ce qui concerne ces derniers, Lombroso nous fournit les chiffres suivants relativement à la fréquence de l'anomalie dite *oreille en anse*. Sur 400 sujets examinés, il a constaté :

	OREILLE EN ANSE.	NON EN ANSE.
Chez les voleurs	81	159
— escrocs	17	23
— violateurs	8	2
— voleurs de grands chemins	2	8
— homicides	4	6
— auteurs de blessures	37	53
Soit. . .	37,25 p. 109.	62,75 p. 100.

Ces chiffres sont certainement trop élevés. A la suite de recherches analogues portant sur 500 sujets, Marro n'a observé l'oreille en anse que dans 7,8 p. 100 des cas ; le maximum était de 15 p. 100 chez les vagabonds et le minimum de 2 p. 100 chez les violateurs.

Mais si les anomalies du pavillon sont très fréquentes chez les aliénés et chez les criminels, le sont-elles davantage chez eux que chez les sujets sains d'esprit et à conscience nette ? Toute la question est là, et elle ne peut être résolue, on le conçoit, que par des statistiques comparatives faites par des esprits impartiaux, les unes sur des aliénés et sur des criminels, les autres en dehors des asiles et des prisons. Or ces statistiques comparatives font encore à peu près complètement défaut. Entreprises en dehors de toute idée préconçue par le même observateur et sur des sujets de même âge (ces deux dernières conditions ont, dans l'espèce, une importance capitale !), elles établiront sans doute que les anomalies du pavillon se rencontrent dans l'un et dans l'autre cas avec une fréquence égale et qu'en conséquence, elles n'ont pas plus de valeur au point de vue de l'anthropologie criminelle que le dédoublement de la première frontale, lequel, comme nous l'avons déjà vu (p. 239), s'observe tout aussi fréquemment sur les sujets de nos hôpitaux que sur les criminels de nos prisons. Je suis heureux de rapporter ici, en faveur de cette opinion, l'observation de Lannois qui, après avoir examiné en 1887 à la prison Saint-Joseph de Lyon un certain nombre de détenus, nous déclare très nettement que tous les pavillons étudiés par lui ne lui ont pas présenté plus d'anomalies qu'on aurait pu en trouver chez un même nombre de sujets à conscience nette et sans casier judiciaire.

Un fait sur lequel les anthropologistes sont beaucoup mieux d'accord, c'est la transmission héréditaire des anomalies du pavillon. Ces anomalies deviennent parfois de véritables *dispositions familiales*, se perpétuant de générations en générations avec une ténacité extrême. Cette ténacité est telle qu'un membre de la Société d'Anthropologie a pu dire, avec un peu d'exagération sans doute : « Donnez-moi une oreille et j'en retracerai la paternité. » Les observations de transmission héréditaire de certaines dispositions anormales siégeant sur le pavillon sont nombreuses. L'une des plus intéressantes et en même temps des plus instructives à cet égard est celle qui a été rap-

portée tout récemment par Laloy. Il s'agit d'un arrêt de développement du pavillon, lequel se trouvait réduit pour ainsi dire à la concavité de la conque. Or, cette anomalie avait persisté durant quatre générations au moins : sur 26 membres de la famille, 12 la présentaient avec des caractères entièrement semblables. Dans tous les cas, sauf un, la malformation était bilatérale.

Consultez, au sujet de la morphologie du pavillon de l'oreille, parmi les travaux récents : Féré et Séglas, *Contrib. à l'étude de quelques variétés morphologiques du pavillon de l'oreille humaine*, Rev. d'Anthropologie, 1886 ; — Lannois, *De l'oreille au point de vue anthropologique et médico-légal*, Arch. de l'Anthrop. criminelle, 1887 ; — Frigerio, *L'oreille externe, étude d'anthrop. criminelle*, ibid., 1888 ; — Gradenigo, *Lo sviluppo delle forme del padiglione dell'orecchio con riguardo alla morfologia e teratologia del medesimo*, Arch. per la scienze mediche, 1888 ; — Du même, *Le pavillon de l'oreille au point de vue anthropologique*, Annales des mal. de l'oreille et du larynx, 1889 ; — Du même, *Zur Morphologie der Ohrmuschel bei gesunden u. geisteskranken Menschen u. bei Delinquenten*, Arch. f. Ohrenheilk, 1890 ; — Schwalbe, *Das darwin'sche Spitzohr beim menschl. Embryo*, Anat. Anzeiger, 1889 ; — Du même, *In wiefern ist die menschliche Ohrmuschel ein rudimentares Organ*, Arch. f. Anat. u. phys., 1889 ; — Chiarugi, *Il tubercolo di Darwin e la direzione dei peli nel padiglione dell'orecchio umano*, Siena, 1889 ; — Binder, *Das Morel'sche Ohr*, Arch. f. Psychiatrie, 1889 ; — His, *Zur Anatomie des Ohrläppchens*, Arch. f. Anat. u. Phys., 1889 ; — Julia, Th. de Lyon, 1889 ; — Laloy, *Malformation héréditaire du pavillon de l'oreille*, L'Anthropologie, 1890 ; — Ellis, *The ear in criminals*, The Lancet, 1890 ; — Warner, *For of ear as a sign of defective development*, ibid., 1890 ; — Israel, *Division congén. du lobule de l'oreille*, Zeitschr. f. Ethnologie, 1890 ; — Kress, *Ueber Missbildung des ausseres Ohres*, Thèse Würzbourg, 1890 ; — Eyle, *Ueber Bildungsanomalien der Ohrmuschel*, Th. de Zurich, 1891 ; — Schwalbe, *Beiträge z. Anthropologie des Ohres*, Virchow-Festschrift, 1891 ; — Gradenigo, *Ueber die Formanomalien der Ohrmuschel*, Arch f. Orenheilk., 1891 ; — Wilhelm, *Matériaux pour servir à l'étude anthropologique du pavilton de l'oreille*, Revue biologique du Nord de la France, 1892 ; — Gradenigo, *Missbildungen der Ohrmuschel*, Arch. f. Ohrenheilk., Bd. XXXIV, 1893 ; — Variot, *Malformations congénitales du pavillon de l'oreille et de l'oreille externe chez les enfants*. Journ. de clin. et de thérap. inf. de Paris, 1894 ; — Schwalbe, *Zur Methodik statistischer Untersuch. über die Ohrformen von Geisteskranken und Verbreichern*, Arch. f. Psych., Bd. 28, H. 3, 1895.

B. — Constitution anatomique du pavillon

Envisagé au point de vue de sa structure, le pavillon de l'oreille comprend : 1° une lame fibro-cartilagineuse, le *cartilage de l'oreille*, qui forme pour ainsi dire son squelette ; 2° des *ligaments*, qui en assurent la forme et le maintiennent en position ; 3° des *muscles*, destinés à le mouvoir ; 4° une *enveloppe cutanée*.

1° Cartilage. — Le cartilage de l'oreille est une lame mince et élastique, occupant toute l'étendue du pavillon à l'exception du lobule, lequel est constitué par un simple repli cutané.

a. *Conformation extérieure.* — Envisagé au point de vue de sa conformation extérieure, le cartilage auriculaire reproduit fidèlement, sur l'une et l'autre de ses deux faces, toutes les inégalités que nous avons décrites plus haut sur le pavillon. Il présente, en outre, les quelques particularités suivantes :

1° En avant, au niveau du point où l'hélix sort de la conque et se redresse pour devenir ascendant, il existe une petite saillie en forme d'épine qui se dirige en bas et en avant immédiatement au-dessus du tragus : c'est l'*épine* ou *apophyse de l'hélix* (fig. 819,1'). Elle mesure 2 ou 3 millimètres de longueur et donne insertion, comme nous le verrons tout à l'heure, à trois muscles du pavillon.

2° Le bord libre de l'hélix, remarquable par sa minceur, nous présente, quand il est dépouillé de son enveloppe cutanée, une série de petites dépressions ou échancrures, qui lui donnent un aspect irrégulièrement dentelé. Ces échancrures sont très variables suivant les sujets. Elles font souvent défaut.

3° En arrière, au niveau du point où l'anthélix se continue avec la queue de l'hélix, le cartilage s'isole et se prolonge en bas sous la forme d'une languette plus ou moins longue : c'est la *languette caudale de l'hélix et de l'anthélix* (819,4). Elle est séparée de l'antitragus par une échancrure triangulaire à sommet supé-

rieur, que l'on pourrait appeler la *fissure postérieure* du cartilage de l'oreille (*fissura antitrago-helicina* de Schwalbe).

4° Sur la face interne ou cranienne (fig. 820), les deux saillies, qui répondent à la conque et à la fossette triangulaire, sont plus marquées sur la lame cartilagineuse que sur une oreille encore revêtue de ses téguments. Ces deux saillies sont séparées l'une de l'autre par un sillon transversal, le *sillon transversal de l'oreille* (7), qui répond à la branche inférieure de l'anthélix. Au-dessous de ce sillon et à la partie moyenne de la saillie de la conque, nous rencontrons un épaississement

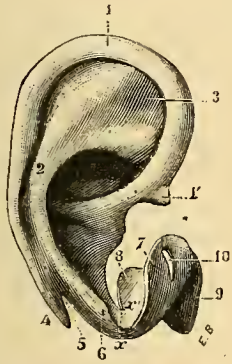

Fig. 819.

Le cartilage auriculaire isolé, vu par sa face externe.

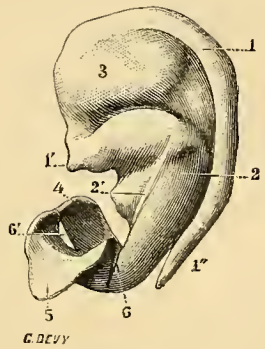

Fig. 820.

Le cartilage auriculaire isolé, vu par sa face interne.

Fig. 819. — 1, repli de l'hélix, avec 1', l'apophyse de l'hélix. — 2, saillie de l'anthélix. — 3, fossette triangulaire. — 4, languette caudale de l'hélix et de l'anthélix. — 5, fissure postérieure du cartilage. — 6, antitragus. — 7, tragus. — 8, cartilage du conduit auditif externe. — 9, son extrémité interne, répondant à la partie osseuse. — 10, une incisure de Santorini. — *xx*, isthme du cartilage auriculaire (en *x* se trouve l'échancrure de la conque, en *x'* l'*incisura terminalis*).

Fig. 820. — 1, saillie de l'hélix, avec 1', l'apophyse de l'hélix. — 2, saillie de la conque, avec 2', ponticule. — 3, saillie répondant à la fossette naviculaire. — 4, lame du tragus. — 5, extrémité interne du cartilage du conduit auditif. — 6, *incisura terminalis*. — 6', une incisure de Santorini. — 7, sillon transversal de l'oreille.

linéaire du cartilage, affectant une direction à peu près verticale (2') et occupant presque toute la hauteur de la conque : cet épaississement linéaire, qui forme une sorte de crête rugueuse, est connu sous le nom de *ponticule* et répond à l'insertion du muscle auriculaire postérieur.

b. *Structure.* — Le cartilage du pavillon appartient, par sa structure, au groupe des cartilages élastiques ou réticulés. La substance fondamentale y est traversée en tous sens par des réseaux de fibres élastiques, qui circonscrivent les capsules cartilagineuses. Celles-ci sont peu développées, arrondies ou ovalaires, souvent anguleuses et ne renferment chacune qu'une seule cellule (Coyne). Le cartilage du pavillon est revêtu, sur ses deux faces, d'un périchondre épais et d'aspect nacré.

2° Ligaments. — Les ligaments du pavillon de l'oreille sont de deux ordres : les uns, ligaments extrinsèques, unissent le pavillon aux régions voisines; les autres, ligaments intrinsèques, relient entre elles les différentes parties du pavillon.

A. Ligaments extrinsèques. — Au nombre de deux, les ligaments extrinsèques se distinguent en antérieur et postérieur. — Le *ligament antérieur* s'insère, en avant, sur le tubercule zygomatique et sur la portion de l'aponévrose temporale qui est située au-dessus de ce tubercule. De là, il se porte en arrière et vient se fixer : 1° au tragus ; 2° à la partie antérieure de la conque ; 3° à l'apophyse de l'hélix et à la portion de l'hélix qui avoisine cette apophyse. Le ligament antérieur

est souvent divisé en deux faisceaux distincts : l'un, inférieur, pour le tragus ; l'autre, supérieur, pour la conque de l'hélix. — Le *ligament postérieur* est situé, comme son nom l'indique, en arrière du précédent. Il s'insère d'une part à la base de l'apophyse mastoïde, d'autre part à la convexité de la conque et à la paroi supérieure du conduit auditif externe.

B. Ligaments intrinsèques. — Les ligaments intrinsèques s'insèrent, par l'une et l'autre de leurs extrémités, sur le pavillon lui-même. Ils sont au nombre de quatre : les deux premiers sont situés à la face interne du pavillon et unissent entre elles les trois saillies que nous présente cette face ; les deux autres comblent deux fissures. — Le *premier* s'étend de la convexité de la conque à la saillie que forme en arrière la fossette triangulaire de l'anthélix. — Le *second* est formé par un système de trousseaux fibreux qui partent de la face convexe de l'hélix et se rendent, d'autre part, en partie à la convexité de la fossette triangulaire, en partie à la convexité de la conque. — Le *troisième* comble la fissure postérieure de l'oreille et réunit ainsi l'antitragus à la languette caudale de l'hélix et de l'anthélix. — Le *quatrième*, enfin, s'étend du tragus à l'hélix et comble en grande partie l'intervalle compris entre ces deux cartilages. Il se continue, en dedans, avec la portion fibreuse du conduit auditif externe.

3° Muscles. — Les muscles moteurs du pavillon se divisent, comme les ligaments, en muscles extrinsèques et muscles intrinsèques.

A. Muscles extrinsèques. — Les muscles extrinsèques (fig. 821 et 822) sont au nombre de trois : l'auriculaire supérieur, l'auriculaire antérieur et l'auriculaire postérieur.

a. *Situation et insertions.* — Les trois muscles auriculaires, quoique ayant de nombreux caractères communs, ont chacun une situation, une structure et des insertions qui lui appartiennent en propre :

Le *muscle auriculaire supérieur* (1), le plus développé des trois, occupe la partie postéro-supérieure de la région temporale. Il s'insère en haut sur l'aponévrose épicranienne, dans une étendue transversale de 2 ou 3 centimètres. De là, ses fibres se dirigent en convergeant vers la face interne du pavillon et se fixent sur la convexité de la fossette naviculaire de l'anthélix.

Le *muscle auriculaire antérieur* (2), mince, rubané, quelquefois à peine visible, est situé, comme son nom l'indique, en avant du pavillon. Comme le précédent, il prend ses insertions d'origine sur les parties latérales de l'aponévrose épicranienne, un peu au-dessus de l'arcade zygomatique. De là, il se porte en arrière et un peu en bas, pour venir se terminer sur l'apophyse de l'hélix et sur la partie antérieure de la conque.

Le *muscle auriculaire postérieur* (3,3) se compose ordinairement de deux ou trois petits faisceaux qui s'insèrent, d'une part à la base de l'apophyse mastoïde, d'autre part à la partie moyenne de la convexité de la conque, sur cette sorte de crête rugueuse que nous avons signalée plus haut sous le nom de ponticule.

b. *Rapports.* — Très superficiellement placés, les trois muscles auriculaires sont immédiatement en rapport avec la peau par leur face externe. Par leur face interne, ils reposent : l'auriculaire postérieur sur l'apophyse mastoïde ; les auriculaires supérieur et antérieur sur l'aponévrose temporale.

c. *Action.* — Envisagés au point de vue de leur action, les muscles auriculaires impriment au pavillon des mouvements de totalité, et la direction suivant laquelle

s'effectuent ces déplacements se déduit naturellement de la direction même des faisceaux musculaires qui se contractent. C'est ainsi que le muscle auriculaire supérieur porte le pavillon en haut (*attollens aurem*) ; l'auriculaire antérieur le porte en avant (*attrahens aurem*) : l'auriculaire postérieur, en arrière (*retrahens aurem*). Ces mouvements, qui sont généralement très étendus chez les animaux, sont très faibles chez l'homme, où les muscles qui les déterminent ne sont plus aujourd'hui qu'à un état rudimentaire. Leurs faisceaux musculaires sont très souvent remplacés, partiellement ou en totalité, par du tissu fibreux et il y a longtemps déjà que leur contraction a échappé à l'influence volontaire. On sait, en effet, que les sujets sont exceptionnels qui peuvent à volonté mouvoir leur pavillon en haut, en avant ou en arrière.

B. Muscles intrinsèques. — Les muscles intrinsèques du pavillon auriculaire, ainsi appelés parce qu'ils reposent dans toute leur étendue sur le pavillon lui-même, sont au nombre de six. Ce sont : le grand muscle de l'hélix, le petit muscle de l'hélix, le muscle du tragus, le muscle de l'antitragus, le muscle transverse et le muscle oblique.

a. *Situation et insertions.* — Les insertions de ces différents muscles varient pour chacun d'eux et il convient de les considérer isolément :

Le *grand muscle de l'hélix* (fig. 821.4) est un petit faisceau musculaire, de 15 à 20 millimètres de longueur, charnu à sa partie moyenne, tendineux à ses deux

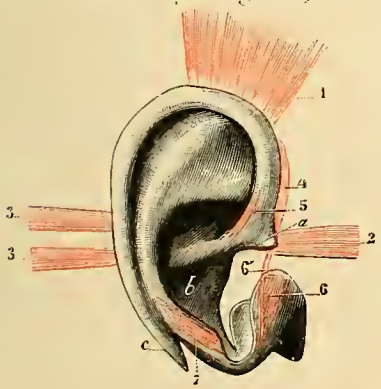

Fig. 821.
Muscles du pavillon, vus sur la face externe.

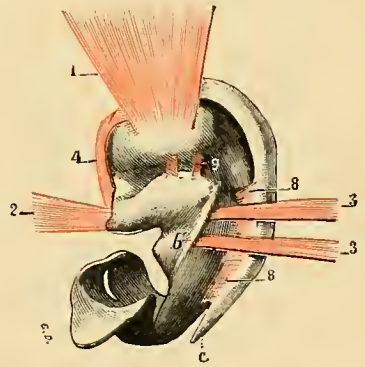

Fig. 822.
Muscles du pavillon, vus sur la face interne.

1, auriculaire supérieur. — 2, auriculaire antérieur. — 3, auriculaire postérieur. — 4, grand muscle de l'hélix. — 5, petit muscle de l'hélix. — 6, muscle du tragus, avec 6', son faisceau accessoire. — 7, muscle de l'antitragus. — 8, muscle transverse. — 9, muscle oblique.
a, épine de l'hélix. — *b*, conque, avec *b'*, son épaississement postérieur ou ponticule. — *c*, languette caudale de l'hélix et de l'anthélix.

extrémités, qui s'étend verticalement le long de la portion ascendante de l'hélix. Inférieurement, il s'insère sur l'apophyse de l'hélix. En haut, il se termine au niveau du point où l'hélix s'infléchit en arrière et il se fixe, là, en partie sur le cartilage lui-même, en partie à la face profonde des téguments. On voit parfois quelques-uns de ses faisceaux se confondre à ce niveau, comme nous le montre la figure 822, avec le muscle auriculaire supérieur.

Le *petit muscle de l'hélix* (fig. 821.5), le plus petit de tous les muscles intrinsèques, repose sur le coude que forme la portion radiculaire de l'hélix avec sa portion ascendante. Sa longueur atteint à peine 10 millimètres. Il est d'une coloration rose pâle et s'attache à la peau par ses deux extrémités.

Le *muscle du tragus* (fig. 821,6) est un faisceau aplati et quadrangulaire, couché sur la face externe du tragus. Les fibres qui le constituent ont pour la plupart une direction ascendante. En bas, elles s'insèrent à la face externe du tragus, sur laquelle elles reposent. En haut, elles se terminent, en partie sur le bord libre du tragus, en partie sur le tissu fibreux qui unit cette dernière saillie à l'hélix. Il n'est pas rare de voir un petit faisceau, plus ou moins indépendant, remonter jusqu'à l'apophyse de l'hélix (6') : c'est le *pyramidalis auriculæ* de Jung, le *faisceau accessoire* de Sappey. Indépendamment des fibres à direction verticale que nous venons de décrire, Tataroff, qui a étudié les muscles de l'oreille sur des coupes en séries, admet dans le muscle du tragus deux autres ordres de fibres : 1° des fibres à direction antéro-postérieure ou sagittale, situées au-dessous des fibres verticales (fig. 823,3) ; 2° des fibres qui s'étendent du cartilage à la peau en suivant une direction transversale ou frontale.

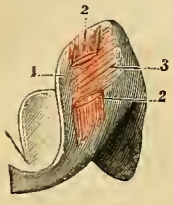

Fig. 823.
Le muscle du tragus (d'après Tataroff).
1, tragus. — 2, fibres verticales. — 3, fibres à direction sagittale.

Le *muscle de l'antitragus* (fig. 821,7) prend naissance sur la face externe de l'antitragus. De là, il se porte obliquement en haut et en arrière et vient se terminer sur la partie supérieure ou base de la languette caudale de l'hélix et de l'anthélix. Le muscle de l'antitragus est celui de tous les muscles de l'oreille qui est le plus vivement coloré (Schwalbe).

Le *muscle transverse* (fig. 822,8) occupe la face interne du pavillon. Il se compose d'un nombre variable de faisceaux très courts, qui s'étendent de la convexité de l'hélix à la convexité de la conque. Les plus élevés répondent à la partie moyenne du pavillon ; les plus inférieurs, à la queue de l'hélix.

Le *muscle oblique* (fig. 822,9), que certains auteurs rattachent au précédent, est formé par deux ou trois faisceaux à direction oblique ou verticale, qui s'insèrent d'une part sur la convexité de la fosse triangulaire, d'autre part sur la partie supérieure de la convexité de la conque.

b. *Rapports.* — Comme les muscles extrinsèques, les muscles intrinsèques du pavillon sont tout superficiels. Ils sont en rapport, d'une part avec la lame cartilagineuse, d'autre part avec les téguments.

c. *Action.* — Envisagés au point de vue de leur rôle, les petits muscles que nous venons de décrire doivent certainement, chez les animaux qui les possèdent à un état de développement parfait, déplacer les différentes parties du pavillon sur lesquelles ils s'insèrent. Ils peuvent ainsi : 1° en modifiant la forme générale du pavillon, influencer du même coup le mode de réflexion des ondes sonores ; 2° en modifiant dans ses dimensions l'entrée du conduit auditif, doser pour ainsi dire la quantité d'ondes sonores qui pénétreront dans ce conduit et iront frapper la membrane du tympan. En est-il de même chez l'homme? Je n'hésite pas à répondre par la négative. Je sais bien que Ziemssen et Duchesne (de Boulogne) ont fait contracter successivement, par les excitations électriques, chacun des muscles du pavillon et que, pour ce dernier auteur, les muscles du tragus et de l'antitragus sont devenus les *muscles constricteurs* du conduit auditif, les muscles de l'hélix et de l'anthélix des *muscles dilatateurs*. Mais, ces contractions obtenues par le courant électrique, la volonté est impuissante à les reproduire. D'autre part, les déplacements imprimés par elles aux diverses parties du pavillon qui circonscrivent la conque sont toujours très faibles et manifestement insuffisants pour

influencer d'une façon utile la transmission des vibrations sonores. Les muscles intrinsèques du pavillon, comme les muscles extrinsèques et bien plus encore que ces derniers, ne sont que des organes rudimentaires, de simples débris ancestraux, dépourvus aujourd'hui de toute fonction active. De là, leurs faibles dimensions, leur pâleur et la substitution progressive des fibres ligamenteuses aux fibres musculaires.

4° Peau. — La peau qui recouvre le pavillon, tout en présentant la même structure générale que dans les régions voisines, en diffère cependant en ce qu'elle est plus mince, plus unie, plus douce au toucher. Elle s'étale régulièrement sur les deux faces du cartilage et en reproduit fidèlement toutes les irrégularités. Sur la partie descendante de l'hélix, elle déborde un peu le cartilage et forme en s'adossant à elle-même un petit repli qui délimite sur ce point la goutière de l'hélix. Le lobule est formé par un repli de même nature, mais beaucoup plus étendu.

A. Tissu cellulaire sous-cutané. — Le tissu cellulaire sous-cutané diffère légèrement sur la face interne et sur la face externe. Sur la face interne, il est relativement lâche et renferme çà et là dans ses mailles de véritables pelotons graisseux. Sur la face externe, il est à la fois plus rare et plus serré : l'adhérence de la peau et du périchondre y est intime, tellement intime que, sur des coupes microscopiques du pavillon, il est parfois impossible de constater une limite séparative quelconque entre le derme cutané et le périchondre sous-jacent. La graisse existe sur la face externe du pavillon, comme sur la face interne; mais elle y est beaucoup plus rare, ne s'y montrant, d'après Tataroff, que par places et à l'état de cellules isolées.

B. Annexes de la peau. — A la peau du pavillon se rattachent, à titre d'annexes, des poils, des glandes sébacées et des glandes sudoripares :

Les *poils* du pavillon sont peu nombreux. De plus, à l'exception du bouquet qui se développe sur la face interne du tragus et qui atteint parfois, surtout chez le vieillard, une longueur considérable (*barbula hirci*), ils sont tout rudimentaires : ce sont de simples poils de duvet. Ils s'implantent obliquement sur la peau, d'une façon telle que leur pointe regarde en haut et un peu en arrière. Nous avons déjà dit, en nous basant sur les observations de Chiarugi, que les courants pileux du pavillon convergeaient tous sur cette partie du bord libre de l'hélix où se développe le tubercule de Darwin.

Les *glandes sébacées* s'observent généralement sur l'une et l'autre face du pavillon. Les deux régions où elles sont le plus développées sont la cavité de la conque et la fosse triangulaire de l'anthélix. Comme sur le lobule du nez, les unes sont annexées aux poils et débouchent dans les follicules pileux, les autres s'ouvrent directement à la surface de la peau.

Les *glandes sudoripares*, passées sous silence par la plupart des auteurs, ont été signalées sur le pavillon auriculaire par Sappey, par Coyne et plus récemment par Tataroff. Il faut reconnaître, cependant, qu'elles y sont fort rares et qu'elles n'existent que dans quelques régions.

C. — Vaisseaux et nerfs

1° Artères. — Les artères du pavillon proviennent de deux sources, de la temporale superficielle et de l'auriculaire postérieure, qui sont l'une et l'autre des branches de la carotide externe. Les premières sont dites auriculaires antérieures; les secondes, auriculaires postérieures :

a. *Artères auriculaires antérieures.* — Les artères auriculaires antérieures

(fig. 824), branches de la temporale superficielle, sont ordinairement au nombre de trois, se distribuant chacune à une région déterminée de la face externe du pavillon. — La *branche inférieure* (2) se ramifie sur la moitié antérieure du lobule et sur le tragus. — La *branche moyenne* (2') se porte sur la moitié inférieure de la portion ascendante de l'hélix et descend jusque dans la conque en suivant la racine de l'hélix. — La *branche supérieure*, enfin (2''), se rend à la moitié supérieure de la portion ascendante de l'hélix. On peut suivre ses ramifications jusqu'au sommet du pavillon.

b. *Artères auriculaires postérieures.* — Les artères auriculaires postérieures (fig. 825, 4, 4', 4''), au nombre de trois ou quatre, se séparent du tronc de l'auriculaire postérieure, les unes au-dessous du muscle auriculaire postérieur, les autres au-dessus de ce muscle. Immédiatement après leur origine, elles se jettent sur la face interne du pavillon et se ramifient sur cette face en se portant obliquement en haut et en arrière, en allant par conséquent de la partie adhérente du pavillon vers son bord libre. La plus grande partie de leurs ramifications s'épuisent sur la face interne du pavillon.

Quelques-unes, toujours très fines, que j'appellerai *branches contournantes*, contournent son bord libre pour venir se terminer sur l'hélix.

D'autres, dites *branches perforantes*, traversent de dedans en dehors la lame

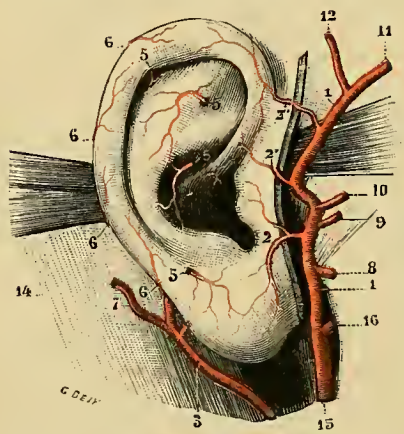

Fig. 824.

Artères du pavillon, vues sur la face externe (oreille en position).

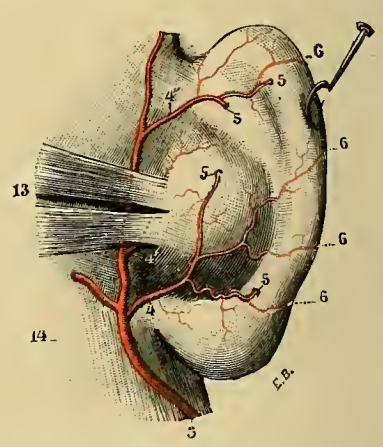

Fig. 825.

Artères du pavillon, vues sur la face interne (pavillon érigné en avant).

1, artère temporale superficielle. — 2, 2', 2'', artères auriculaires antérieures. — 3, artère auriculaire postérieure, avec 4, 4', 4'', ses branches destinées au pavillon. — 5, rameaux perforants. — 6, rameaux contournants. — 7, branche destinée à la région mastoïdienne. — 8, artère transversale de la face. — 9, temporale profonde moyenne. — 10, rameau orbitaire. — 11, artère frontale. — 12, artère pariétale. — 13, muscle auriculaire postérieur. — 14, apophyse mastoïde. — 15, carotide externe. — 16, maxillaire interne.

cartilagineuse et viennent irriguer cette partie de la face externe du pavillon qui a été respectée par les artères auriculaires antérieures. Ces branches perforantes sont nombreuses mais très inégales en volume. Les trois principales (fig. 824 et 825, 5, 5, 5) débouchent à la face externe du pavillon sur les points suivants : l'*inférieure*, entre l'antitragus et la queue de l'hélix ; la *moyenne*, dans la partie supérieure de la conque, immédiatement au-dessus de la racine de l'hélix ; la *supérieure*, dans la fossette naviculaire de l'anthélix. Les branches perforantes, arrivées sur la face externe du pavillon, se portent pour la plupart en arrière et en bas et se ramifient sur la moitié postérieure de cette face.

c. *Résumé.* — Au total, le pavillon de l'oreille comprend deux territoires artériels : l'un qui répond à la moitié antérieure de sa face externe; l'autre qui comprend toutes les autres régions, c'est-à-dire la moitié postérieure de cette même face externe et la face interne tout entière. Le premier est alimenté par la temporale superficielle ; le second reçoit ses artères de l'auriculaire postérieure. Nous ajouterons que les différentes branches artérielles destinées au pavillon s'anastomosent largement entre elles et que ces anastomoses s'observent non seulement entre les différentes branches d'un même territoire, mais encore entre les auriculaires antérieures et les auriculaires postérieures.

2° **Veines.** — Les veines du pavillon de l'oreille se divisent, comme les artères, en antérieures et postérieures :

Les *veines auriculaires antérieures* se jettent dans la veine temporale superficielle, et, de là, dans la jugulaire externe.

Les *veines auriculaires postérieures* aboutissent également à la jugulaire externe. Un certain nombre d'entre elles, cependant, viennent s'ouvrir dans cette veine émissaire, qui traverse le trou mastoïdien pour se rendre au sinus latéral.

3° **Lymphatiques.** — Les lymphatiques forment à la surface du pavillon un riche réseau qui recouvre de ses mailles fines et serrées la face externe, la face

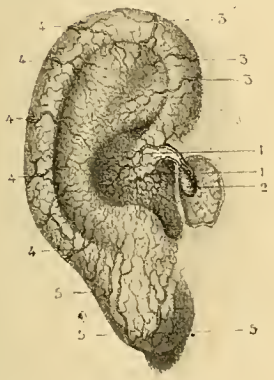

Fig. 826.
Lymphatiques du pavillon, vus sur la face externe (d'après Sappey).

1, 1, deux troncs, provenant du réseau de la conque et du conduit auditif externe. — 2, ganglion préauriculaire. — 3, 3, troncules provenant de la cavité de l'anthélix et de la partie antérieure de l'hélix. — 4, 4, 4, lymphatiques postérieurs, contournant la circonférence pour gagner la face interne. — 5, 5, 5, lymphatiques du lobule.

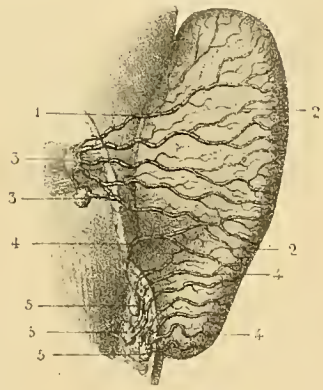

Fig. 827.
Lymphatiques du pavillon, vus sur la face interne (d'après Sappey).

1, 1, lymphatiques naissant de l'extrémité supérieure du pavillon. — 2, 2, vaisseaux provenant de la face externe. — 3, 3, deux ganglions mastoïdiens. — 4, 4, lymphatiques du lobule, provenant en grande partie de la face externe. — 5, 5, 5, trois ganglions parotidiens dans lesquels se terminent les lymphatiques du lobule.

interne et la circonférence. Ce réseau donne naissance à un grand nombre de troncs et de troncules qui se rendent aux ganglions voisins. Nous les examinerons séparément sur la face externe et sur la face interne :

a. *Lymphatiques de la face interne.* — Sur la face interne (fig. 827) les lymphatiques se portent pour la plupart transversalement de dehors en dedans, quelques-unes obliquement en dedans et en bas. — Les *lymphatiques supérieurs,* ceux qui cheminent sur les deux tiers supérieurs de la face interne, viennent se terminer dans les ganglions mastoïdiens, au voisinage de l'insertion du sterno-cléïdo-mastoïdien. — Les *lymphatiques inférieurs,* ceux qui émanent du lobule, se rendent aux ganglions parotidiens postérieurs.

b. *Lymphatiques de la face externe.* — Sur la face externe du pavillon (fig. 826), les troncs et les troncules lymphatiques se distinguent, d'après leur direction, en antérieurs, postérieurs et inférieurs. — Les *lymphatiques antérieurs* tirent leur origine de la conque. Ils sortent de cette cavité par le sillon antérieur de l'oreille et viennent se jeter dans le ganglion préauriculaire qui, comme on le sait, est situé en avant du tragus. — Les *lymphatiques postérieurs* naissent des parties du pavillon situées au-dessus et en arrière de la conque. Ils se dirigent vers le bord libre de l'hélix, le contournent, arrivent ainsi sur la face interne du pavillon et, se mêlant alors aux lymphatiques de cette face interne, ils vont se jeter, comme eux, dans les ganglions mastoïdiens. — Les *lymphatiques inférieurs* proviennent du lobule. Suivant un trajet descendant, ils contournent le bord postéro-inférieur de ce lobule pour venir se terminer dans les ganglions parotidiens postérieurs.

4° Nerfs. — Les nerfs du pavillon sont de deux ordres : moteurs et sensitifs. — Les *rameaux moteurs*, destinés aux muscles intrinsèques, émanent du facial et nous rappellerons en passant que le nerf facial est encore celui qui fournit leurs rameaux aux trois muscles extrinsèques (Voy. *Facial*). — Les *rameaux sensitifs* proviennent de deux sources : de l'auriculo-temporal, branche du maxillaire inférieur, et de la branche auriculaire du plexus cervical superficiel. Le nerf auriculo-temporal (p. 594) jette quelques fins rameaux sur le tragus et sur la portion ascendante de l'hélix. Quant au nerf auriculaire (p. 666), il innerve, par son rameau interne et par son rameau externe, toutes les autres parties du pavillon, y compris le lobule.

A consulter au sujet du pavillon, outre les travaux indiqués à la page 1060 : Tataroff. *Ueber die Muskeln der Ohrmuschel und einige Besonderheiten des Ohrknorpels*, Arch. f. Anat. u. Phys., 1887 ; — Kilian. *Zur Feststellung der morpholog. Bedeutung der Ohrmuskeln*. Berlin Klin. Woch., 1888 ; — Schwalbe. *Ueber die vergl. Anat. u. Entwickel. des Ohrknorpels*. Zeitschr. f. Ohrenheilk., 1889 ; — His. *Zur Anatomie der Ohrläppchens*. Arch. f. Anat. u. Phys., 1889 ; — Schulmann. *Ein Beitrag zur Kenntniss der vergleich. Anat. der Ohrmuskulatur*. Oefversigt af finska vetenskaps-Societetens Förhandlingar. Bd. XXXIII, 1890-91 ; — Gradenigo, *Beitrag zur Morphologie des Anthelix der menschlichen Ohrmuschel*. Zeitschr. f. Ohrenheilk., Bd. XXI, 1891 ; — Kazzander, *Sui muscoli attolente ed attraente di padiglione dell' orecchio*. Intern. Monatschr. f. Anat. und Phys., Bd. IX, 1892 ; — Schimkewitsch. *Die Ohrmuschel der Wirbelthiere*. Revue de la Soc. des Sc. nat. de Saint-Pétersbourg, 1892 ; — Schröeder. *Unters. ü. d. Blutgefäss-System. des äusseren Ohres*. Jena, 1893 ; — Le Double, *Malformation des muscles de l'oreille*, Journ. de l'Anat. et de la Phys., t. XXX, 1894 ; — Birmingham, *The muscles of the external Ear*, Tr. of the R. Acad. of Med. in Ireland. V. 12. 1894.

§ II. — Conduit auditif externe

Le conduit auditif externe fait suite à la cavité de la conque et s'étend de là jusqu'à l'oreille moyenne. Il est constitué, disons-le tout de suite, par deux parties bien distinctes, l'une interne, l'autre externe : sa partie interne, osseuse, est creusée dans le temporal ; sa partie externe, fibro-cartilagineuse, est exclusivement constituée par des parties molles. Nous étudierons successivement dans le conduit auditif externe, comme nous l'avons fait pour le pavillon : 1° sa *configuration extérieure ;* 2° sa *constitution anatomique ;* 3° ses *vaisseaux* et *nerfs*.

A. — Configuration extérieure

Le conduit auditif externe nous offre à considérer : 1° sa direction ; 2° sa forme ; 3° ses dimensions ; 4° sa division topographique ; 5° ses rapports.

1° **Direction.** — Le conduit auditif externe se porte horizontalement de dehors en dedans et un peu d'arrière en avant. Il présente donc dans son ensemble une obliquité légère, qui est orientée dans le même sens que l'axe du rocher. De plus sa direction n'est pas rectiligne, mais flexueuse. Pour constater ces inflexions et pour en prendre en même temps une notion exacte, il convient de pratiquer, suivant l'axe du conduit auditif, deux coupes, l'une horizontale, l'autre vertico-transversale ou frontale :

a. *Coupe horizontale du conduit.* — Si nous examinons la coupe horizontale (fig. 828), nous voyons le conduit auditif externe se porter d'abord un peu en avant, puis s'infléchir en arrière en formant avec sa direction initiale un angle de 100 à 110°, enfin s'infléchir une seconde fois pour se diriger un peu en avant. Il présente donc deux coudes et partant trois portions : une portion externe (*a*), fortement oblique en dedans et en avant ; une portion moyenne (*b*), fortement oblique en dedans et en arrière ; une portion interne (*c*), plus longue que chacune des deux autres, légèrement oblique en dedans et en avant. Les deux premières portions appartiennent au conduit fibro-cartilagineux ; la dernière répond au conduit osseux.

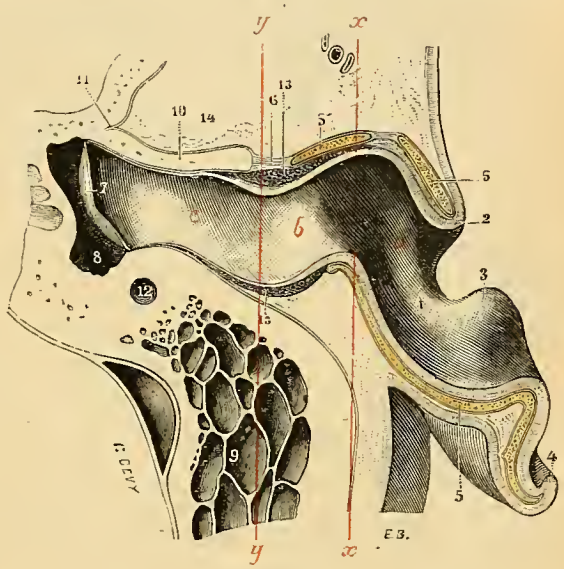

Fig. 828.
Coupe horizontale du conduit auditif externe et du pavillon (oreille droite, segment inférieur de la coupe).

1. cavité de la conque. — 2, tragus. — 3, antitragus. — 4, hélix. — 5, cartilage du pavillon. — 5', cartilage du conduit auditif externe. — 6, portion fibreuse du conduit. — 7, membrane du tympan. — 8, caisse du tympan. — 9, cavités mastoïdiennes. — 10, paroi postérieure de la cavité glénoïde. — 11, scissure de Glaser. — 12, portion verticale de l'aqueduc de Fallope. — 13, tissu glandulaire du conduit auditif. — 14, cavité glénoïde.

a, *b*, *c*, première, deuxième et troisième parties du conduit auditif externe. — *xx*, *yy*, lignes de démarcation de ces trois parties.

b. *Coupe verticale.* — Si nous jetons les yeux maintenant sur la coupe verticale (fig. 831), nous constatons que le conduit auditif se porte d'abord horizontalement en dedans jusqu'à sa partie moyenne. Puis, à partir de ce point, il s'infléchit en bas, de façon à décrire une longue courbe à concavité inférieure.

c. *Notions acquises par l'examen de ces deux coupes.* — En combinant les notions acquises par l'examen de ces deux coupes, on peut admettre, et cela suffira dans la pratique, que le conduit auditif externe se porte obliquement en dedans, en avant et un peu en bas et décrit, dans son ensemble, une courbe fort irrégulière dont la concavité regarde en bas et en arrière. De là le précepte, inscrit dans tous les traités des maladies de l'oreille, de redresser le conduit quand on veut l'explorer et, pour cela, de porter le pavillon en haut et le tragus en avant.

d. *Moulage du conduit.* — On peut encore, pour étudier les diverses inflexions du conduit auditif externe, couler dans son intérieur un liquide solidifiable, de la cire ou du plâtre par exemple, et le dégager ensuite, une fois solidifié, soit par dissection, soit par corrosion. Le moule ainsi obtenu reproduira dans ses

moindres détails toutes les surfaces avec lesquelles il aura été mis en contact. Nous représentons dans la figure ci-dessous (fig. 829) l'un de ces moules vu par sa face supérieure : il nous montre d'une façon très nette les deux coudes et les trois portions du conduit auditif externe, tels que nous les représente la figure 828.

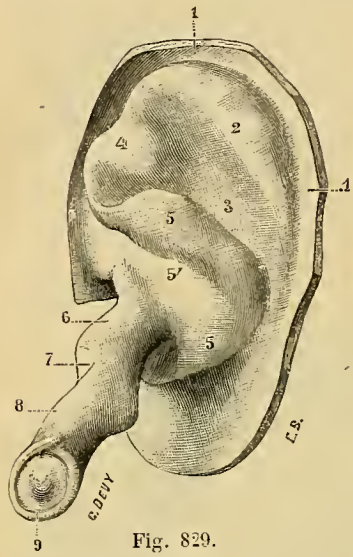

Fig. 829.

Moule de l'oreille externe (oreille droite).

1, circonférence du moule répondant à l'hélix. — 2, saillie correspondant à la gouttière de l'hélix. — 3, empreinte de l'anthélix. — 4, moule de la fossette naviculaire. — 5, 5, saillie qui correspond à la conque, avec 5', la dépression que forme la racine de l'hélix. — 6, moule de la première portion du conduit auditif externe, oblique en dedans et en avant. — 7, deuxième portion de ce conduit dirigé en sens inverse. — 8, troisième portion se portant, comme la première, un peu en avant et en dedans. — 9, empreinte de la membrane du tympan.

2° Forme. — Considéré au point de vue de sa forme, le conduit auditif externe n'est pas régulièrement cylindrique, mais un peu aplati d'avant en arrière. En conséquence, ses coupes transversales, quel que soit le point où elles sont pratiquées, ne sont jamais exactement circulaires ; elles ont (fig. 830) la forme d'une ellipse ou d'un ovale, dont le grand diamètre serait dirigé obliquement de haut en bas et d'avant en arrière.

3° Dimensions, isthme du conduit auditif externe. — Au point de vue des dimensions, le conduit auditif nous offre à considérer sa longueur et ses deux diamètres :

a. *Longueur.* — La longueur moyenne du conduit auditif externe, mesurée suivant son axe, est en chiffres ronds de 24 millimètres, dont 8 pour sa portion fibro-cartilagineuse et 16 pour sa portion osseuse. Si nous mesurons cette longueur, non plus dans l'axe du conduit, mais le long de ses parois, nous arrivons à des chiffres un peu différents à cause de l'obliquité du plan suivant lequel est orienté l'orifice interne du conduit auditif, obliquité qui entraîne nécessairement comme conséquence une inégalité dans l'étendue des parois. L'orifice en question étant oblique de haut en bas et de dehors en dedans, c'est la paroi inférieure qui est naturellement la plus longue. Viennent ensuite, par ordre de longueur décroissante, la paroi antérieure, la paroi postérieure et, enfin, la paroi supérieure, qui est la plus courte. Voici, d'après les mensurations de Tröltsch, quelles sont les longueurs respectives de ces quatre parois :

	PORTION CARTILAGINEUSE		PORTION OSSEUSE		CONDUIT ENTIER
Paroi inférieure	9	+	18	=	27
— antérieure	10	+	16	=	26
— postérieure	7	+	15	=	22
— supérieure	7	+	14	=	21

b. *Diamètres.* — Quant aux deux diamètres du conduit auditif externe, le grand et le petit, Bezold qui les a mesurés sur différents points de la longueur du conduit (fig. 830), nous donne les chiffres suivants :

	GRAND DIAMÈTRE	PETIT DIAMÈTRE
Au commencement du conduit cartilagineux	9,08	6,54
Vers la fin du conduit cartilagineux	7,79	5,99
Au commencement du conduit osseux	8,67	6,07
Vers la fin du conduit osseux	8,13	4,60

Tous ces chiffres ne représentent, bien entendu, que des moyennes ; car, sur ce

point, comme sur bien d'autres, il existe des variations individuelles souvent fort étendues.

c. *Isthme du conduit.* — Les mensurations de Bezold ne nous démontrent pas seulement l'aplatissement antéro-postérieur du conduit auditif externe. Elles nous apprennent aussi que ce conduit n'est pas régulièrement calibré. D'après Politzer, sa lumière se rétrécit peu à peu à partir de son orifice externe jusqu'à la limite de son tiers interne ; puis, il va en s'élargissant jusqu'à la membrane tympa-



Fig. 830.

Forme et dimension du conduit auditif externe (d'après Bezold.)

Coupe transversale du conduit pratiquée : A, au commencement de la portion cartilagineuse. — B, au niveau de la fin de la portion cartilagineuse. — C, au niveau du commencement de la portion osseuse. — D, au niveau de la fin de la portion osseuse.

nique. Sa partie la plus étroite répond donc à l'union de son tiers moyen avec son tiers interne, assez souvent à l'union de ses trois quarts externes avec son quart interne : elle est connue sous le nom d'*isthme du conduit auditif externe* (voy. fig. 828). L'isthme est situé dans la partie osseuse du conduit, à 19 millimètres environ du fond de la conque. Il est séparé de la membrane du tympan par un intervalle qui mesure 7 ou 8 millimètres au niveau de la paroi antérieure, 2 ou 3 millimètres seulement au niveau de la paroi postérieure.

4° **Division topographique et rapports.** — On considère au conduit auditif externe quatre parois et deux extrémités, l'une interne, l'autre externe. Chacune de ces régions présente des rapports importants, que nous résumerons comme suit :

a. *Parois.* — Les quatre parois se distinguent en antérieure, postérieure, supérieure et inférieure. — La *paroi antérieure* (fig. 828) est en rapport avec l'articulation temporo-maxillaire et, plus spécialement, avec le condyle du maxillaire inférieur. Cette saillie osseuse répond au conduit auditif osseux par ses deux tiers internes, au conduit auditif cartilagineux par son tiers externe. Elle n'en est séparée que par une mince couche de tissu conjonctif, au sein de laquelle cheminent de nombreux vaisseaux veineux tributaires de la maxillaire interne (voy. fig. 358 de l'Arthrologie, t. I, p. 433). L'extrémité de l'index, introduite dans le fond de la conque, sent très nettement le condyle appliqué contre la paroi antérieure du conduit auditif cartilagineux, s'en écartant quand le maxillaire s'abaisse, s'en rapprochant au contraire quand il s'élève. Ce voisinage nous explique pourquoi la mastication est souvent gênée et parfois même fort douloureuse dans les inflammations du conduit auditif externe. — La *paroi postérieure* (fig. 828) répond à l'apophyse mastoïde. Une mince lamelle de tissu compact la sépare des cellules mastoïdiennes. D'après Kirchner, ces cellules seraient même reliées à la paroi postérieure du conduit auditif par de tout petits canaux osseux renfermant du tissu conjonctif et des vaisseaux. Au delà des cellules mastoïdiennes se trouve l'étage postérieur de la cavité cranienne et la portion descendante du sinus latéral : l'intervalle compris entre ce vaisseau et le conduit auditif externe mesure, en

moyenne, 10 millimètres. — La *paroi supérieure* (fig. 831) est en rapport avec l'étage moyen de la cavité cranienne. Une lame osseuse de 4 ou 5 millimètres d'épaisseur, quelquefois plus mince, sépare sur ce point le conduit auditif des méninges. — La *paroi inférieure* (fig. 831), enfin, répond dans toute son étendue à la loge parotidienne et se trouve immédiatement en contact avec le contenu de cette loge : la parotide et le tissu cellulaire qui l'entoure.

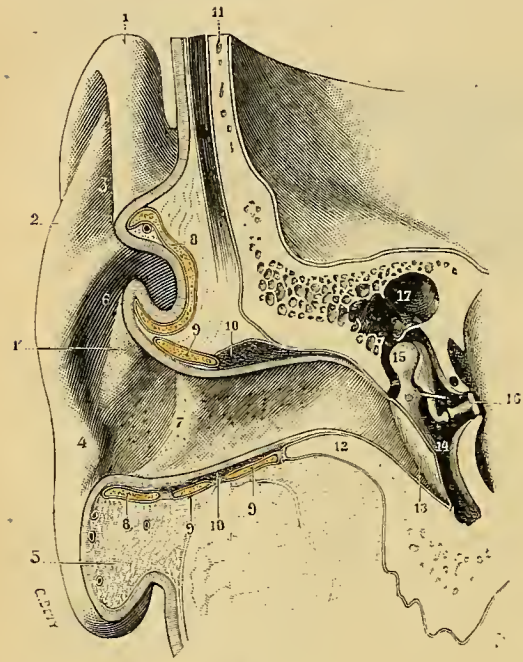

Fig. 831.

Coupe vertico-transversale ou frontale de l'oreille externe, passant en avant de la fenêtre ovale (oreille droite, segment postérieur de la coupe).

1, hélix, avec 1', racine de l'hélix. — 2, anthélix. — 3, fosse naviculaire. — 4, antitragus. — 5, coupe du lobule. — 6, conque. — 7, entrée du conduit auditif externe. — 8, coupe du cartilage du pavillon. — 9, coupe du cartilage du conduit auditif. — 10, coupe de la couche glandulaire. — 11, coupe de l'écaille temporale. — 12, coupe de la portion osseuse du conduit auditif. — 13, membrane du tympan. — 14, caisse tympanique. — 15, chaîne des osselets. — 16, base de l'étrier dans la fenêtre ovale. — 17, cavités mastoïdiennes.

b. *Extrémité externe.* — L'extrémité externe du conduit auditif s'ouvre dans la partie antérieure et inférieure de la conque par un orifice elliptique à grand axe vertical. Le pourtour de cet orifice est formé, en arrière, par une crête mousse de forme semi-lunaire bien marquée dans la figure 831 (7). En avant, il se continue sans ligne de démarcation aucune avec la face interne du tragus et, sur ce point, le conduit auditif n'est séparé de la conque que par des limites purement conventionnelles. On observe, le plus souvent, au niveau du point où le tragus se continue avec le conduit auditif externe, une excavation plus ou moins profonde, à laquelle Buchanan a donné le nom de *fosse du conduit auditif* : elle présente, comme la face interne du tragus, un nombre plus ou moins considérable de poils, dont la longueur et la rudesse s'accroissent progressivement au fur et à mesure qu'on avance en âge.

c. *Extrémité interne.* — L'extrémité interne est circulaire, mais très obliquement coupée sur l'axe du conduit, comme nous le montre la figure 831. Son obliquité est telle qu'une perpendiculaire abaissée sur son plan de coupe se dirige de dehors en dedans, de bas en haut et d'avant en arrière. Le conduit auditif externe est fermé ici par une membrane mince et plus ou moins tendue, la *membrane du tympan*, qui présente naturellement la même obliquité que l'orifice contre lequel elle est appliquée et que nous étudierons dans l'article suivant, à propos des parois de la caisse tympanique. La membrane du tympan sépare le conduit auditif externe de l'oreille moyenne.

B. — Constitution anatomique

Le conduit auditif externe se compose essentiellement d'un squelette, qui est *osseux* dans sa partie interne, *fibro-cartilagineux* dans sa partie externe. Ce

squelette est revêtu sur sa face interne, tant dans sa portion osseuse que dans sa portion cartilagineuse, par une membrane qui, morphologiquement, appartient au ligament externe. Nous étudierons successivement chacun de ces éléments :

1° Portion osseuse. — Sur le crâne dépouillé de ses parties molles, le conduit auditif externe, long de 14 à 16 millimètres, s'ouvre à la base du rocher (t. I, p. 135), un peu en avant de l'apophyse mastoïde, immédiatement au-dessous de la racine longitudinale du zygoma. Cet orifice revêt, comme le conduit lui-même, la forme d'un ovale à grand axe obliquement dirigé de haut en bas et d'avant en arrière.

Pour avoir une notion exacte de la constitution anatomique du conduit auditif externe et de son orifice extérieur, il est indispensable de se rappeler les diverses

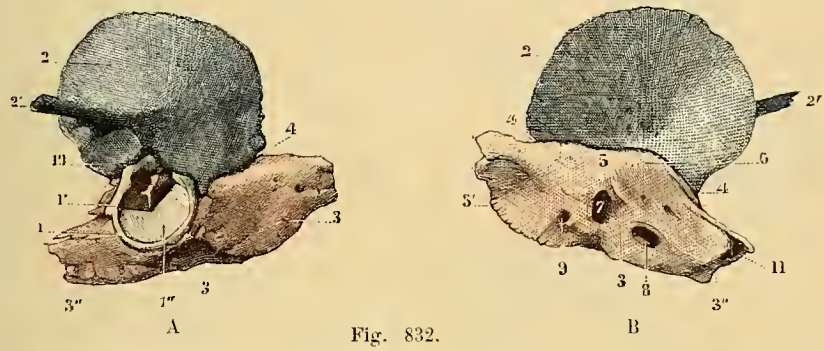

Fig. 832.

Le temporal du nouveau-né : A, vu par sa face exocranienne ; B, vu par sa face endocranienne.

1, cercle tympanal, avec : 1', sa branche antérieure ; 1'', la membrane du tympan, en partie réséquée pour laisser voir la caisse. — 2, écaille (*en bleu*), avec 2', l'apophyse zygomatique. — 3, portion pétreuse (*en rose*), avec : 3', sa région mastoïdienne ; 3'', son sommet. — 4, fissure pétro-squameuse. — 5, tegmen tympani. — 6, saillie du canal demi-circulaire supérieur ou eminentia arcuata. — 7, fossa subarcuata. — 8, conduit auditif interne. — 9, aqueduc du vestibule — 10, ligne de soudure de la corne antérieure du cercle tympanal avec l'écaille. — 11, orifice interne du canal carotidien.

phases évolutives par lesquelles passe la région du temporal qui est occupée par ce conduit. Comme nous l'avons déjà vu en ostéologie (t. I, p. 128), le temporal du fœtus se compose de trois pièces distinctes : la portion écailleuse ou écaille, la portion pétreuse ou rocher et, enfin, la portion tympanale. — L'*écaille*, située à la partie antérieure et supérieure de l'os, est une lamelle osseuse, aplatie transversalement, fort mince, à contour irrégulièrement circulaire. Sa face externe donne naissance à une longue apophyse, qui se porte en avant du côté de la face : c'est l'apophyse zygomatique ou zygoma. — La *portion pétreuse* ou *rocher*, portion dure ou massive, est une sorte de pyramide quadrangulaire, dont l'axe serait dirigé obliquement de dehors en dedans et d'arrière en avant. Tandis que son sommet est très voisin de la ligne médiane, sa base, toute superficielle, fait partie de la surface extérieure du crâne : elle est placée immédiatement en arrière de l'écaille, dont elle est séparée par une sorte de scissure, la scissure pétro-écailleuse ou pétro-squameuse — La *portion tympanale*, qui nous intéresse ici d'une façon toute spéciale, est située immédiatement au-dessous de la portion écailleuse. Elle revêt la forme d'un anneau, de 11 millimètres de diamètre en moyenne, dont on aurait enlevé la partie supérieure. Cette interruption du cercle tympanal a reçu le nom de segment de Rivinus : il mesure d'ordinaire de 5 ou 6 millimètres d'étendue et, par conséquent, représente, suivant les cas, la cinquième ou la sixième partie de l'anneau tout entier. Ainsi constitué, le cercle tympanal nous offre à considérer une partie moyenne et deux branches, l'une antérieure, l'autre postérieure, se terminant chacune par une extrémité recourbée, appelée *corne*. Sur sa circonférence

intérieure, se voit une rainure assez régulière, occupant toute l'étendue de l'anneau osseux, allant par conséquent d'une corne à l'autre : c'est le *sulcus tympanicus*, dans lequel vient se fixer la membrane du tympan. La branche antérieure du cercle tympanal, vue par sa face interne (fig. 833, B), nous présente un peu au-dessous de son extrémité libre un sillon obliquement dirigé de haut en bas et d'arrière en avant : ce sillon, auquel Henle a donné le nom de *sillon malléolaire* (*sulcus malleolaris*), livre passage à l'artère tympanique, à la corde du tympan, à la longue apophyse et au ligament antérieur du marteau, tous organes qui vont à la scissure de Glaser ou qui en viennent. Deux crêtes, l'une supérieure, l'autre inférieure, délimitent en haut et en bas le sillon malléolaire : l'inférieure, que nous désignerons sous le nom de *crête tympanique inférieure*, surplombe la partie correspondante du sulcus tympanicus ; la supérieure, que nous appellerons *crête tympanique supérieure* (*crista spinarum* de Henle), se termine à ses deux extrémités par deux épines, ordinairement très marquées, l'*épine tympanique antérieure* (6') qui regarde en bas et en avant, l'*épine tympanique postérieure* (6'') qui se dirige en haut et en arrière. Enfin, comme dernier détail, nous signalerons l'existence, sur la face externe du cercle tympanal (fig. 833, B), de deux petites saillies appelées *tubercules tympaniques* : de ces deux tubercules, l'un, le *tubercule tympanique antérieur* (7), est placé en arrière de l'épine tympanique antérieure, ci-dessus décrite ; l'autre, le *tubercule tympanique postérieur* (8), se dresse sur la branche postérieure du cercle tympanal, à 6 ou 7 millimètres au-dessous de sa corne.

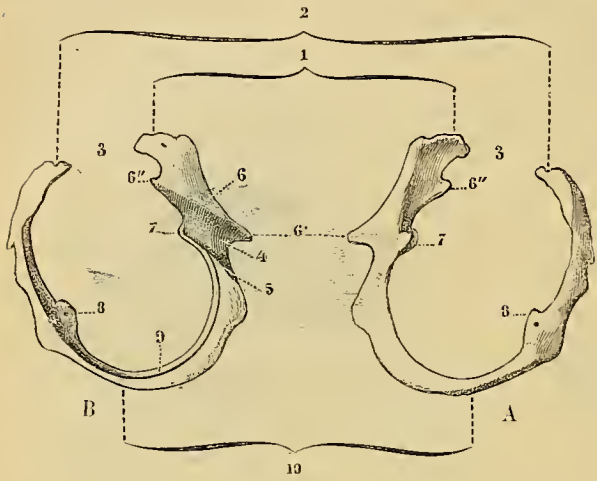

Fig. 833.

Le cercle tympanal du nouveau-né (côté gauche) : A, vu par sa face externe ; B, vu par sa face interne.

1, corne antérieure. — 2, corne postérieure. — 3, segment de Rivinus. — 4, sillon malléolaire. — 5, crête tympanique inférieure. — 6, crête tympanique supérieure, avec : 6' épine tympanique antérieure ; 6'' épine tympanique postérieure. — 7, tubercule tympanique antérieur. — 8, tubercule tympanique postérieur. — 9, sulcus tympanicus. — 10, portion moyenne ou inférieure du cercle tympanal.

Envisagé maintenant au point de vue de ses relations avec les deux autres portions du temporal, le cercle tympanal s'unit par l'une et l'autre de ses cornes avec la portion de l'écaille qui est située en arrière de l'apophyse zygomatique. Dans tout le reste de son étendue, je veux dire par sa branche antérieure, par sa branche postérieure et par sa partie moyenne, il répond au rocher, dont il est séparé par une scissure plus ou moins apparente, suivant l'âge des sujets, la scissure pétro-tympanique.

Comme on le voit, dans le stade évolutif que nous venons de décrire, le conduit auditif osseux n'existe pas, ou bien il est constitué simplement par cette portion du cercle tympanal, portion bien minuscule, qui déborde en dehors le sulcus tympanicus et la membrane du tympan qui s'y attache.

Au cours du développement, la portion écailleuse et la portion tympanique

subissent des modifications profondes dont l'un des principaux résultats sera la formation de notre conduit auditif. — La portion supérieure de l'écaille, celle qui est située au-dessus de l'arcade zygomatique, se porte en dehors, s'écartant ainsi de la ligne médiane et, du même coup, agrandissant le diamètre transversal de la cavité cranienne. — La portion inférieure de cette même écaille, celle qui est immédiatement sous-jacente à l'arcade zygomatique, suit dans son déplacement la portion supérieure, tout en conservant le contact avec la portion pétreuse, qui est située en dedans d'elle : c'est dire qu'elle se développe peu à peu dans le sens transversal et revêt bientôt la forme d'une lame horizontale, formant avec la portion sus-zygomatique de l'écaille un angle droit ou un angle voisin de l'angle droit. — En ce qui concerne le cercle tympanal, son rebord interne se développe en dedans, prend bientôt contact avec la portion pétreuse et se soude à elle. Son rebord externe, au contraire, se développe en dehors et arrive à former, comme nous l'avons déjà vu en ostéologie, un cylindre creux incomplet, ou mieux une gouttière transversale à concavité dirigée en haut. Cette gouttière (*gouttière tympanale*), située au-dessous de la portion sous-zygomatique de l'écaille, se soude avec cette dernière au niveau de ses bords et ainsi se trouve constitué un canal complet. Ce canal n'est autre que le conduit auditif osseux et nous voyons nettement, grâce aux détails embryologiques qui précèdent, qu'il est constitué : 1° en haut, au niveau de sa paroi supérieure ou plafond, par la portion sous-zygomatique de l'écaille temporale ; 2° en avant, en arrière et en bas, c'est-à-dire dans ses parois antérieure, postérieure et inférieure, par la gouttière tympanale (fig. 834,5).

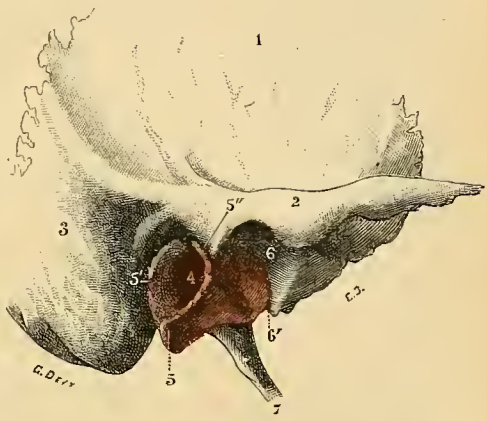

Fig. 834.

Orifice externe du conduit auditif osseux de l'adulte.

1, portion écailleuse du temporal. — 2, apophyse zygomatique. — 3, apophyse mastoïde. — 4, lumière du conduit auditif. — 5, portion tympanique (*en rouge*), avec 5', la suture tympano-mastoïdienne ; 5'', la suture tympano-écailleuse. — 6, cavité glénoïde. — 6', scissure de Glaser. — 7, apophyse styloïde. — 8, spina supra meatum.

Il est ordinairement facile, sur les rochers d'adultes, de délimiter exactement la gouttière tympanale et, par cela même, d'établir exactement la part qui revient aux deux portions écailleuse et tympanale dans la constitution du conduit auditif osseux. On peut même, dans la grande majorité des cas, reconnaître la situation et la direction des deux sutures tympano-écailleuse et tympano-mastoïdienne qui, chez l'enfant, unissent les bords antérieur et postérieur de la gouttière tympanale, le premier à l'écaille temporale, le second à l'apophyse mastoïde, laquelle apophyse mastoïde (rappelons-le en passant, voy. Ostéologie, p. 134) est formée à sa partie antérieure, non pas par la portion pierreuse, mais bien par la portion écailleuse.

Ce mode de constitution du conduit auditif osseux se voit très nettement sur son orifice extérieur. Il suffit, en effet, de jeter un simple coup d'œil sur cet orifice (fig. 834) pour constater qu'il est circonscrit par deux parties d'aspect bien différent : en avant et en bas, c'est un rebord rugueux, taillé à pic, bien délimité ; en haut et en arrière, au contraire, c'est un bord arrondi, mousse, lisse et uni. La première de ces deux parties est une dépendance de l'os tympanal ; la seconde appartient à l'écaille. Sur cette dernière, immédiatement au-dessus de la partie

postéro-supérieure de l'orifice précité, se dresse une petite lamelle osseuse que surmonte une dépression plus ou moins profonde : c'est l'*épine sus-auriculaire*, la *spina supra meatum* des anatomistes allemands, sur laquelle vient se fixer en partie la portion molle du conduit auditif, que nous pouvons maintenant décrire.

Nous avons dit plus haut que le rebord externe du sulcus tympanicus se développait en dehors pour former le conduit auditif externe. Cette extension en dehors de la substance osseuse ne se produit pas régulièrement sur toute l'étendue du cercle tympanal. Elle commence et s'effectue avec une activité toute spéciale sur deux points qui nous sont bien connus (p. 1074), le tubercule tympanique antérieur et le tubercule tympanique postérieur. Ces deux tubercules s'élargissent, se portent à la rencontre l'un de l'autre, arrivent au contact et se fusionnent, laissant sur leur côté externe, entre eux et la portion moyenne du cercle tympanal, un orifice plus ou moins développé, de forme ovalaire ou semi-lunaire. Ce trou, qui est une véritable lacune, une région encore respectée par l'ossification, se rétrécit peu à peu et finit même par disparaître. Il n'en existe ordinairement aucune trace à l'âge de cinq ans. Exceptionnellement il persiste chez l'adulte et chez le vieillard et le cas est même assez fréquent : Bürkner l'a rencontré dans une proportion de 19 p. 100.

Fig. 835.
Le cercle tympanal et ses diverses transformations pour former le conduit auditif externe.

2° Portion fibro-cartilagineuse. — La portion fibro-cartilagineuse du conduit auditif externe se compose de deux lames, l'une cartilagineuse, l'autre fibreuse, affectant l'une et l'autre la forme d'une gouttière. Les deux gouttières se regardent par leur concavité et, en s'unissant réciproquement par leurs bords, forment un canal complet.

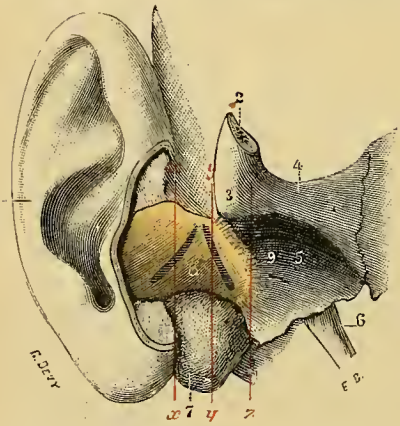

Fig. 836.
Cartilage du conduit auditif externe, vu par sa face antéro-inférieure.

1, pavillon de l'oreille. — 2, coupe de l'apophyse zygomatique. — 3, tubercule zygomatique. — 4, racine transverse de l'apophyse zygomatique. — 5, cavité glénoïde du temporal. — 6, apophyse styloïde. — 7, apophyse mastoïde. — 8, cartilage du conduit auditif. — 9, ligament fibreux qui le rattache à la portion osseuse du conduit auditif externe.

xx, *yy*, *zz*, axes suivant lesquels sont faites les trois coupes transversales de la figure 1077 (p. 838).

a. *Lame cartilagineuse.* — La lame cartilagineuse (*cartilage du conduit auditif*) occupe la partie antérieure et inférieure du conduit (fig. 836,8). — Son *extrémité interne* s'unit à l'orifice externe du conduit auditif osseux à l'aide de faisceaux conjonctifs dont l'ensemble joue à son égard le rôle d'un ligament. — Son *extrémité externe* se continue directement avec le tragus. Puis, tragus et cartilage du conduit, réunis ensemble, s'unissent au cartilage du pavillon au niveau d'une sorte d'isthme, *isthme du cartilage auriculaire*, dont la largeur mesure de 8 à 9 millimètres. Cet isthme (fig. 837,*xx*) est dirigé transversalement et répond à la partie la plus déclive de la conque. En dehors, il répond à une échancrure toujours très marquée, qui n'est autre que celle, déjà décrite à propos du pavillon, qui sépare le tragus de l'antitragus (*échancrure de la conque*). En dedans, il répond de même à une nouvelle échancrure, qui est formée par le bord interne de la conque et le bord postérieur du cartilage du conduit auditif : c'est l'*incisura terminalis* de Schwalbe (fig. 820,6). Cette dernière échancrure est comblée en grande partie par du tissu fibreux.

Le cartilage du conduit auditif nous présente, à sa face antérieure et un peu en dedans du tragus, deux fentes avec perte de substance, connues sous le nom d'*incisures de Santorini* (fig. 836). On distingue ces fentes en interne et externe. Elles ont toutes les deux un trajet plus ou moins sinueux et se dirigent, dans la plupart des cas, un peu obliquement à l'axe du conduit. Du reste, elles sont comblées par du tissu fibreux, aux éléments duquel vient se joindre constamment, d'après Tataroff, un certain nombre de fibres musculaires, les unes verticales, les autres horizontales.

Hyrtl a signalé depuis déjà longtemps un faisceau musculaire qui s'insère d'une part sur la base de l'apophyse styloïde, un peu au-dessus du muscle stylo-glosse, d'autre part sur la partie interne du cartilage du conduit auditif. Ce petit muscle *stylo-auriculaire*, dont l'existence est considérée par Sappey comme douteuse, a été retrouvé en 1887 par Tataroff. Toutefois, il n'est pas constant : il n'existerait même qu'une fois sur six cas, d'après Gruber.

Histologiquement, le cartilage du conduit auditif externe présente les mêmes caractères que celui du pavillon, auquel il fait suite et dont il n'est qu'une dépendance.

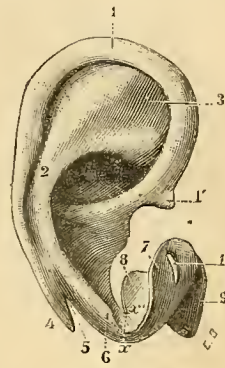

Fig. 837.

Le cartilage auriculaire, vu par sa face externe.

1, repli de l'hélix, avec 1', l'apophyse de l'hélix. — 2, saillie de l'anthélix. — 3, fossette triangulaire. — 4, languette caudale de l'hélix et de l'anthélix. — 5, fissure postérieure du cartilage. — 6, antitragus. — 7, tragus. — 8, cartilage du conduit auditif externe. — 9, son extrémité interne, répondant à la partie osseuse. — 10, une incisure de Santorini.

xx', isthme du cartilage auriculaire (en *x* se trouve l'échancrure de la conque; en *x'*, l'*incisura terminalis*).

b. *Lame fibreuse.* — La lame fibreuse occupe la partie supérieure et postérieure du conduit auditif. Son développement, sur un point donné, est naturellement en rapport inverse avec celui que présente, sur le même point, la lame cartilagineuse. Or, comme cette lame cartilagineuse se rétrécit progressivement en allant de dehors en dedans, il s'ensuit que la lame fibreuse s'accroît en largeur dans le même sens. Pour juger de la part respective que prennent les deux lames précitées à la constitution du conduit auditif, il convient de pratiquer sur ce dernier et en des points différents des coupes vertico-transversales. La figure 838 nous présente trois de ces coupes, passant : la première (A), un peu en dedans de l'orifice externe du conduit auditif fibro-cartilagineux ; la seconde (B), par sa partie moyenne ; la troisième (C), au voisinage de son extrémité interne. Nous voyons nettement par un simple coup d'œil jeté sur cette figure que le cartilage forme à lui tout seul, dans la coupe A, les trois quarts du conduit : qu'il n'en forme plus que la moitié dans la coupe B ; qu'il n'en occupe plus, dans la coupe C, qu'un léger segment, répondant à son côté antéro-inférieur. Nous voyons en même temps que la lame fibreuse prend peu à peu la place de la lame cartilagineuse ou, en d'autres termes, gagne exactement en étendue ce que perd celle-ci.

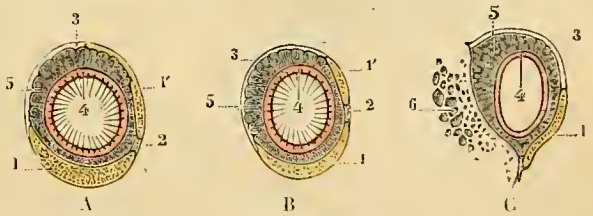

Fig. 838.

Trois coupes de la portion fibro-cartilagineuse du conduit auditif externe.

A, coupe suivant *xx* de la figure 836 (p. 1076). — B, coupe suivant *yy*. C, coupe suivant *zz*.

1, lame cartilagineuse (portion inférieure). — 1', lame cartilagineuse (portion antérieure). — 2, incisure de Santorini comblée par du tissu fibreux. — 3, lame fibreuse. — 4, peau du conduit. — 5, couche glandulaire. — 6, coupe de la portion postérieure de l'os tympanal et de l'apophyse mastoïde.

3° Revêtement cutané. — La peau qui tapisse la surface intérieure du conduit auditif est le prolongement de celle qui revêt le pavillon, et elle en présente d'abord tous les caractères. Dans toute l'étendue de la portion fibro-cartilagineuse, elle est remarquable par son épaisseur, sa densité, sa résistance et aussi par son adhérence aux parois sous-jacentes. En passant dans la portion osseuse, elle s'amincit et cet amincissement va ensuite en augmentant jusqu'au fond du conduit. Sur la membrane du tympan, elle est tellement mince qu'elle est pour ainsi dire réduite à sa couche épidermique.

A. Crêtes semi-annulaires. — Dans la partie interne du conduit auditif, la peau nous présente de nombreuses crêtes semi-annulaires dont la direction est toujours parallèle à la circonférence de la membrane du tympan. Pour la plupart des auteurs, ces formations ne seraient que des rangées de papilles, se disposant à la suite les unes des autres suivant une courbe régulière. Contrairement à cette opinion, Kaufmann les considère comme de simples épaississements linéaires de la couche dermique, sur lesquels les vrais papilles sont excessivement rares. Les deux régions, où les crêtes en question sont à la fois le plus nombreuses et le plus développées, sont la face inférieure et la face supérieure du conduit auditif.

B. Annexes de la peau. — Comme la peau du pavillon, la peau du conduit auditif nous présente, à titre d'annexes, des poils, des glandes sébacées et des glandes sudoripares :

a. *Poils.* — Les poils, à l'exception de ceux qui se dressent à l'entrée du conduit, sont rudimentaires et ne s'observent, en règle générale, que dans la portion fibro-cartilagineuse. La présence de poils dans la portion osseuse du conduit auditif est exceptionnelle.

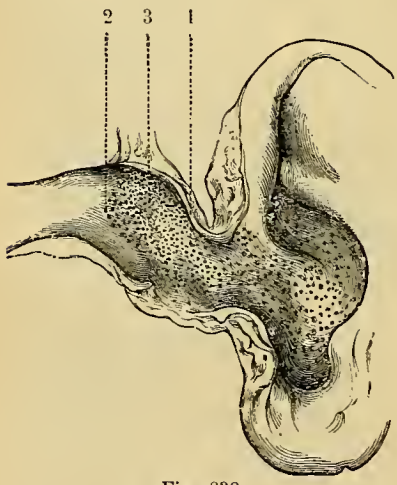

Fig. 839.

Paroi postérieure du conduit auditif osseux et cartilagineux (d'après Politzer).

1, conduit auditif cartilagineux. — 2, conduit auditif osseux. — 3, limite séparative des deux portions.

Le pointillé indique les orifices glandulaires : on voit que ces orifices s'avancent jusque dans la portion osseuse sous forme d'un petit triangle dont la pointe regarde le tympan.

b. *Glandes sébacées.* — Les glandes sébacées sont moins développées que celles du pavillon. Elles occupent les couches superficielles du derme et s'ouvrent, en partie dans les follicules pileux, en partie à la surface de la peau. D'après Alzheimer, ces glandes sont surtout visibles chez le nouveau-né et chez les jeunes sujets; à un âge plus avancé, elles subissent une atrophie souvent considérable.

c. *Glandes sudoripares.* — Les glandes sudoripares présentent ici une disposition spéciale, qui leur a fait donner le nom de *glandes cérumineuses.* Elles sont remarquables à la fois par leur développement individuel et par leur nombre. Elles sont tassées les unes contre les autres et forment tout autour du conduit auditif une couche continue, que l'on voit très nettement sur des coupes transversales : c'est alors une véritable couronne, une *couronne glandulaire,* entourant l'orifice ovalaire du conduit auditif (fig. 838). Ces glandes sont situées immédiatement au-dessous de la peau et revêtent ordinairement une coloration grisâtre. De plus,

elles sont toujours plus développées sur les parties du conduit où manque le cartilage, à sa partie postérieure par conséquent.

L'épaisseur moyenne de la couche glandulaire est de 4 à 5 millimètres. Au point de vue de leur structure, les glandes cérumineuses ont été déjà décrites à propos de la peau (p. 829). Nous avons étudié en même temps leur produit de sécrétion, le *cérumen*, et nous ne saurions y revenir ici sans tomber dans des redites.

Les orifices glandulaires de la peau du conduit auditif se voient facilement, à l'aide d'une loupe ou même à l'œil nu, sous forme de points plus ou moins rapprochés. On admet généralement qu'ils n'existent que dans la portion fibro-cartilagineuse. Contrairement à cette assertion, les recherches de Buchanan et de Tröltsch ont établi que la couche glandulaire s'étend jusque sur la paroi postéro-supérieure du conduit osseux, en y formant un petit triangle, de plusieurs millimètres de long, dont la pointe est tournée du côté de la membrane du tympan. La figure 839, que j'emprunte à Politzer nous présente très nettement cette disposition.

C. — Vaisseaux et nerfs

1° Artères. — Les artères du conduit auditif externe proviennent de différentes sources : 1° pour sa portion fibro-cartilagineuse, de la temporale superficielle et de l'auriculaire postérieure ; 2° pour sa portion osseuse, de l'artère tympanique, branche de la maxillaire interne. Les rameaux de cette dernière artère arrivent au conduit auditif, soit en traversant l'os tympanal, soit en passant à travers la suture qui unit cet os à la portion écailleuse (*fissure tympano-écailleuse* ou *scissure de Glaser*).

2° Veines. — Les veines se divisent en antérieures et postérieures : les postérieures aboutissent, comme celles du pavillon, à la jugulaire externe ; les antérieures se jettent, en partie dans la maxillaire interne, en partie dans le plexus ptérygoïdien.

3° Lymphatiques. — Les lymphatiques suivent le même trajet que ceux du pavillon : un certain nombre d'entre eux se rendent au ganglion préauriculaire : les autres, et ce sont les plus nombreux, descendent dans les ganglions parotidiens (voy. t. 1er, *Lymphatiques*).

4° Nerfs. — Les nerfs, auxquels le conduit auditif doit la sensibilité exquise que tout le monde lui reconnaît, proviennent à la fois de l'auriculo-temporal, de la branche auriculaire du plexus cervical et du pneumogastrique. Le rameau nerveux que le pneumogastrique envoie au conduit auditif est connu sous le nom de *rameau auriculaire du nerf vague*. Ce rameau, comme nous l'avons déjà vu en névrologie (p. 625), se sépare du pneumogastrique immédiatement au-dessous de la base du crâne. Il s'engage ensuite dans un canal osseux creusé dans l'épaisseur du rocher, croise le facial dans l'aqueduc de Fallope et s'anastomose là avec un filet de ce dernier nerf. Puis, finalement, il traverse la fissure tympano-mastoïdienne, pour se ramifier dans la peau qui revêt la portion osseuse du conduit auditif, ainsi que dans la membrane du tympan.

Voyez au sujet du conduit auditif externe : Urbantschitsch, *Das Lumen des auss. Gehorg. bei Embryonen u. Neugeborenen*, Wien, 1878 ; — Bezold, *Die Corrosionsanatomie des Ohres*, München, 1872 ; — Kaufmann, *Ueber ringförmige Leisten in der cutis des ausseren Gehorganges*, Wien. med. Jahrb., 1886 ; — Alzheimer, *Ueber die Ohrenschmalzdrüsen*, Würzburg, Inaug. Dissert., 1888 ; —

Symington, *The external auditory meatus in the child*. Journ. of Anat., XIX, 1885; — Ostmann, *Die Bedeutung der Incisuræ Santorini als Schutzvorrichtungen*. Arch. f. Ohrenheilkunde. Bd. XXXIII, 1892.

ARTICLE II

OREILLE MOYENNE

L'oreille moyenne est une cavité remplie d'air, creusée dans l'épaisseur du temporal, entre le conduit auditif externe que nous venons de décrire et l'oreille interne qui fera l'objet de l'article suivant. Cette cavité, connue sous le nom de *caisse du tympan*, renferme trois petits os qui se disposent régulièrement les uns à la suite des autres, de façon à former dans leur ensemble, entre l'oreille externe et l'oreille interne, une chaîne non interrompue, la *chaîne des osselets de l'ouïe*. Fermée en dehors du côté du conduit auditif externe, fermée aussi en dedans du côté de l'oreille interne, la caisse du tympan est mise en communication avec le pharynx par un long conduit appelé *trompe d'Eustache*. Le long de ce conduit, la muqueuse pharyngienne s'introduit jusque dans la caisse et, sous le nom de *muqueuse tympanique*, en tapisse régulièrement toutes les parois. Enfin, à sa partie postérieure, la caisse du tympan communique avec un système de cavités osseuses qui sont creusées dans l'épaisseur de l'apophyse mastoïde : ce sont les *cavités mastoïdiennes*, qui deviennent ainsi de simples diverticulums de l'oreille moyenne.

L'oreille moyenne nous présente donc à étudier :

1° La *caisse du tympan proprement dite ;*
2° Son contenu, la *chaîne des osselets ;*
3° Son *revêtement muqueux* ou *muqueuse tympanique ;*
4° Ses *vaisseaux* et ses *nerfs ;*
5° Les *cavités mastoïdiennes ;*
6° La *trompe d'Eustache.*

§ 1. — Caisse du tympan proprement dite

La caisse du tympan ou, tout simplement le tympan, a été comparée à un tambour (*tympanum*), dont les deux bases seraient à la fois très rapprochées et déprimées l'une et l'autre vers le centre de la cavité. Il en résulte qu'un liquide solidifiable injecté dans la caisse nous donnerait, comme moule de cette cavité, un corps aplati ressemblant assez bien à une lentille biconcave (fig. 840).

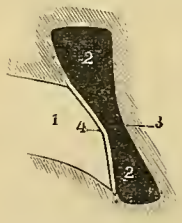

Fig. 840.

Forme de la caisse du tympan (*schéma*).

1, conduit auditif externe. — 2, caisse du tympan. — 3, sa paroi interne. — 4, sa paroi externe.

L'axe de la caisse du tympan, c'est-à-dire la ligne droite qui réunirait le centre des deux bases, présente une triple obliquité : il est incliné de dedans en dehors, de haut en bas et d'arrière en avant. En d'autres termes et plus simplement, l'orientation de la caisse du tympan est telle que chacune de ses bases regarde en dehors, en bas et en avant.

Les dimensions de la caisse tympanique sont les suivantes : son diamètre antéro-postérieur est de 15 millimètres; son diamètre vertical, mesurant sa hauteur, également de 15 millimètres. Son diamètre transversal varie suivant les points où on le considère, et cela en raison même de la disposition de ses deux

bases, qui, comme nous l'avons dit plus haut, bombent l'une et l'autre vers le centre de la cavité (fig. 840) : à la périphérie de la caisse, ce diamètre mesure 4 millimètres en bas, 5 ou 6 millimètres en haut ; au centre de la caisse, il se réduit à 1 millimètre et demi ou 2 millimètres.

Au point de vue descriptif, la caisse tympanique nous présente deux parois, l'une externe, l'autre interne, et une circonférence.

A. — Paroi externe ou tympanique

La paroi externe de la caisse du tympan (fig. 840, 841 et 843) est formée dans la plus grande partie de son étendue par une membrane mince et transpa-

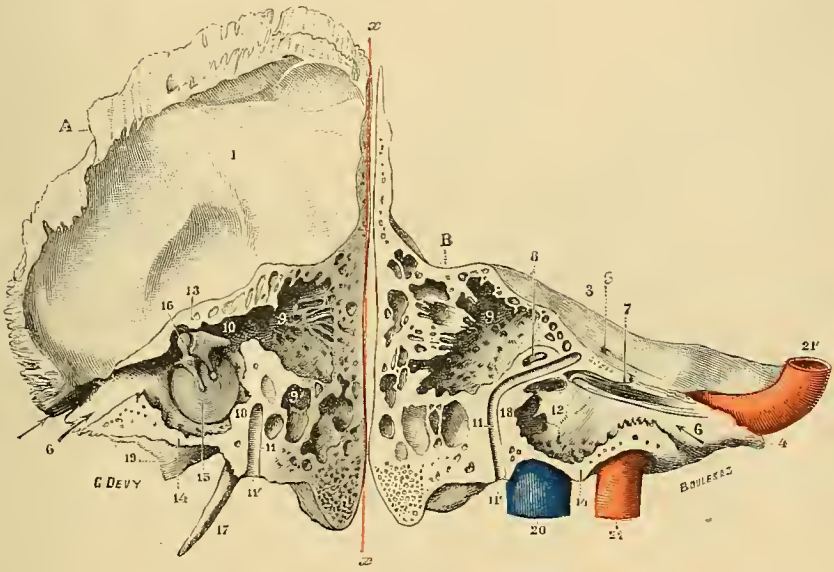

Fig. 841.

Coupe verticо-transversale du temporal droit, passant par la trompe d'Eustache et la circonférence de la caisse du tympan, pour montrer les deux parois interne et externe de cette cavité.

(La coupe une fois faite, les deux segments du temporal ont été écartés l'un de l'autre en tournant autour de l'axe *xx* servant de charnière.).

A, segment antérieur de la coupe. — B, segment postérieur. — 1, face interne de l'écaille. — 2, scissure de Glaser. — 3, face antérieure du rocher. — 4, son sommet. — 5, hiatus de Fallope. — 6, portion osseuse de la trompe. — 7, canal du muscle du marteau. — 8, canal demi-circulaire externe ou horizontal. — 9, antre mastoïdien. — 9', cellules mastoïdiennes. — 10, canal tympano-mastoïdien. — 11, aqueduc de Fallope, avec 11', trou stylo-mastoïdien. — 12, paroi interne de la caisse. — 13, sa paroi supérieure. — 14, sa paroi inférieure. — 15, sa paroi externe et membrane du tympan. — 16, marteau. — 17, apophyse styloïde. — 18, paroi postérieure de la caisse. — 19, paroi externe de la fosse jugulaire. — 20, veine jugulaire interne. — 21, carotide interne à son entrée dans le canal carotidien. — 21', la même, entrant dans la cavité crânienne.

rente, la *membrane du tympan*, que nous allons immédiatement décrire. Nous étudierons ensuite la région osseuse qui l'entoure et qui complète la paroi externe de la caisse.

1° Portion membraneuse de la paroi externe ou membrane du tympan. — La membrane du tympan se présente sous la forme d'une membrane assez régulièrement circulaire, tendue à l'extrémité interne du conduit auditif externe, entre ce conduit et la caisse du tympan.

1° Dimensions. — Son diamètre varie, suivant les sujets, de 9 millimètres et

demi à 10 millimètres et demi. Quoique circulaire, son diamètre vertical l'emporte généralement sur son diamètre horizontal d'un 1/2 millimètre à 1 millimètre. Son épaisseur est de $0^{mm},1$. On appelle *pôle supérieur* de la membrane du tympan l'extrémité supérieure de son diamètre vertical ; le *pôle inférieur* est l'extrémité inférieure de ce même diamètre.

2° Inclinaison. — L'inclinaison de la membrane du tympan est très variable suivant les âges. Pendant la vie embryonnaire, cette membrane est située à la base du crâne et présente alors une situation franchement horizontale. Puis, au fur et à mesure que le crâne se développe, elle se redresse par son côté externe et se rapproche ainsi peu à peu de la verticale, sans toutefois l'atteindre. Déjà, chez le nouveau-né, l'angle qu'elle forme avec l'horizon, *angle d'inclinaison de la membrane du tympan*, est considérable : il mesure de 30 à 35°. Chez l'adulte, il est de 40 à 45°. L'orientation de la membrane du tympan est donc à peu près la même, malgré les assertions contraires de la plupart des auteurs, chez le nouveau-né et chez l'adulte [1].

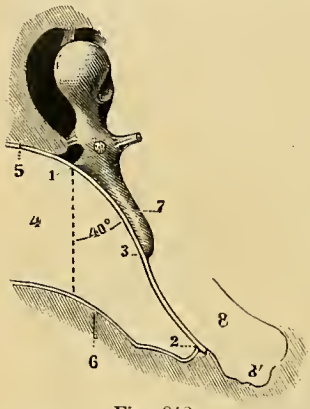

Fig. 842.
Inclinaison et courbure de la membrane du tympan (*schématique*).

1, pôle supérieur de la membrane du tympan. — 2, son pôle inférieur. — 3, ombilic. — 4, conduit auditif externe. — 5, sa paroi supérieure. — 6, sa paroi inférieure. — 7, manche du marteau. — 8, caisse du tympan, avec 8', sa rigole inférieure.

Ce degré d'inclinaison de la membrane du tympan s'exprime encore en disant qu'une verticale menée par son pôle supérieur (fig. 842), rencontre la paroi inférieure du conduit auditif externe à 6 millimètres en dehors du pôle inférieur.

Fick a prétendu qu'au point de vue physique la membrane du tympan est d'autant plus sensible à l'action des ondes sonores qu'elle se rapproche davantage de la verticale. En concordance avec ces données, Bonnafont et Schwartz ont constaté que chez les musiciens, la membrane du tympan est beaucoup plus relevée qu'elle ne l'est d'ordinaire ; et d'autre part, nous devons à Lucæ l'observation, non moins intéressante, que cette membrane se trouve très inclinée chez les sujets dépourvus de sentiment musical.

3° Forme. — Envisagée au point de vue de sa forme, la membrane du tympan, comme nous l'avons dit plus haut, est assez régulièrement circulaire, mais elle est loin d'être plane. Elle est, au contraire, bombée en dedans, et, de ce fait revêt la forme d'un entonnoir très évasé, dont l'ouverture regarde le conduit auditif externe. La partie la plus saillante ou sommet de l'entonnoir a reçu le nom d'*ombilic*. L'ombilic est situé un peu au-dessous du centre de la membrane tympanique. Il répond à l'extrémité libre du manche du marteau, qui, comme nous le verrons plus tard, se trouve englobé dans l'épaisseur de la membrane du tympan et fait

[1] En mesurant l'inclinaison de la membrane du tympan sur quatre fœtus à terme, provenant des collections du laboratoire, j'ai obtenu les chiffres suivants pour l'un et l'autre côtés :

	Côté droit.	Côté gauche.	Moyenne.
1er sujet	30°	50°	40°
2e sujet	35°	41°	38°
3e sujet	50°	23°	36°
4e sujet	30°	30°	30°
Moyennes	36°	34°	36°

pour ainsi dire corps avec elle. Nous devons ajouter que la disposition infundibuliforme de la membrane du tympan n'est pas absolument régulière : on constate en effet, comme nous le montre la figure 842, que cette membrane est légèrement bombée en dehors à sa partie antéro-inférieure, suivant une ligne qui s'étend de l'ombilic à la périphérie.

4° Mode d'insertion, membrane de Schrapnell. — La membrane du tympan répond par sa circonférence au cercle tympanal, qui lui sert de cadre. Ce petit cercle osseux, parfaitement isolable chez le fœtus, présente le long de son bord interne un sillon très marqué, le *sulcus tympanicus*, dans lequel la membrane se trouve enchâssée comme un verre de montre dans sa rainure métallique. Elle est fixée là, dans le fond de sa rainure, par une bande circulaire de tissu conjonctif, qui a été désignée par Gerlach sous le nom de *bourrelet annulaire*. Toutefois le cercle tympanal, comme nous l'avons vu plus haut (p. 1073), est incomplet : il nous montre en haut et en avant une perte de substance, qui représente le sixième environ de sa circonférence totale, soit 5 millimètres. C'est donc, non pas un cercle mais un simple croissant avec deux cornes, l'une antérieure, l'autre postérieure : l'espace libre, compris entre les deux cornes et répondant à la partie manquante du cercle tympanal, est connu sous le nom de *segment de Rivinus* (fig. 833, 3).

Fig. 843.

Paroi externe de la caisse du tympan.

(Grossissement du segment A de la figure 841.)

1, membrane du tympan. — 2, marteau. — 3, enclume. — 4, canal tympano-mastoïdien. — 5, antre mastoïdien. — 5', cellules mastoïdiennes. — 6, portion osseuse de la trompe d'Eustache. — 7, paroi antéro-supérieure de la caisse. — 8, orifice d'entrée de la corde du tympan. — 9, orifice de sortie de ce nerf. — 10, orifice pour le ligament antérieur du marteau — 11, apophyse styloïde. — 12, protubérance styloïde de la caisse. — 13, partie inférieure de l'aqueduc de Fallope. — 14, paroi externe de la fosse jugulaire. — 15, scissure de Glaser.

A ce niveau et par suite de la disparition du sulcus tympanicus, la membrane du tympan présente une disposition toute particulière. De chacune des cornes du cercle tympanal, le bourrelet annulaire de Gerlach se porte vers la base de la courte apophyse du marteau en formant deux petits cordons convergeant l'un vers l'autre, que nous désignerons, en raison de leurs insertions, sous le nom de *ligaments tympano-malléolaires* (fig. 844, 5 et 6). De son côté, la membrane du tympan, ne trouvant plus au-devant d'elle de cercle tympanal, remonte jusqu'à la paroi supérieure du conduit auditif externe et s'y insère, en se fusionnant à ce niveau, en partie avec le périoste, en partie avec la peau. Cette portion toute supérieure de la membrane tympanique, qui répond au segment de Rivinus et qui est

exactement comprise entre les deux ligaments tympano-malléolaires et la paroi supérieure du conduit auditif, a reçu de Shrapnell le nom de *membrane flaccide*.

La membrane flaccide de Shrapnell (fig. 844. 7) a la forme d'un triangle dont le sommet dirigé en bas répond à la petite apophyse du marteau. Elle est à la fois plus mince et plus tâche que les autres portions de la membrane tympanique, ce qui lui a valu son nom. Enfin, elle proémine du côté du conduit auditif, formant sur le côté opposé une petite excavation, qui fait partie de la caisse et à laquelle Prussak a donné le nom de *poche supérieure* de la membrane du tympan. Tröltsch a décrit sur la face interne de la membrane du tympan deux autres dépressions ou poches : l'une antérieure, *poche antérieure* de Tröltsch, située immédiatement au-dessous du ligament tympano-malléolaire antérieur; l'autre postérieure, *poche postérieure* de Tröltsch, s'ouvrant au-dessous du ligament tympano-malléolaire postérieur. C'est au-dessus de cette dernière, immédiatement en arrière du marteau, que se trouve l'entrée de la poche supérieure de Prussak.

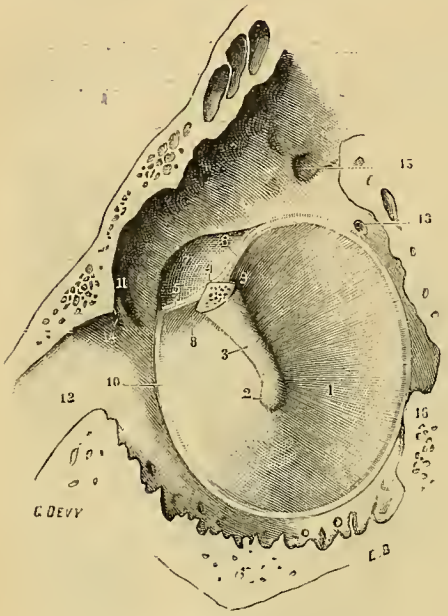

Fig. 844.

La membrane du tympan, vue par sa face interne.

(Le marteau a été réséqué immédiatement au-dessus de sa petite apophyse pour montrer les deux ligaments tympano-malléolaires et la membrane de Shrapnell.)

1, membrane du tympan. — 2, ombilic. — 3, manche du marteau. — 4, sa petite apophyse. — 5, ligament tympano-malléolaire antérieur. — 6, ligament tympano-malléolaire postérieur. — 7, membrane de Shrapnell et poche de Prussak. — 8, poche antérieure de Tröltsch. — 9, poche postérieure de Tröltsch. — 10, bourrelet annulaire de Gerlach. — 11, scissure de Glaser. — 12, trompe d'Eustache. — 13, orifice d'entrée de la corde du tympan. — 14, orifice de sortie du même nerf. — 15, facette destinée à recevoir la branche horizontale de l'enclume. — 16, protubérance styloïde de la caisse.

Au niveau de la membrane flaccide de Shrapnell, Rivinus avait décrit un orifice qui faisait communiquer la caisse du tympan avec le conduit auditif externe. Cet orifice a été décrit à nouveau en 1866 par Bochdaleck qui le considère à tort comme constant. Il est universellement admis aujourd'hui que le trou de Rivinus, quand il existe, n'est qu'un produit artificiel ou pathologique.

5° Image otoscopique. — Vue sur le vivant, à l'examen otoscopique, la membrane du tympan nous apparaît ordinairement avec une couleur gris perle, à laquelle s'ajoute une légère teinte de violet et de jaune-brun. Cette coloration n'est pas tout à fait uniforme : le gris est un peu plus sombre dans le segment antérieur de la membrane, plus clair dans son segment postérieur.

Sur le champ gris perle nous apercevons tout d'abord (fig. 845), à la partie supérieure de la membrane, tout près de sa circonférence et un peu en avant de son pôle supérieur, un petit point saillant de couleur blanchâtre (3) : c'est la *petite apophyse du marteau* d'où partent les deux ligaments tympano-malléolaires et au-dessus de laquelle se trouve la membrane de Shrapnell. De ce point descend vers l'ombilic, à la manière d'un rayon, une bande d'un blanc jaunâtre (2) : c'est le *manche du marteau*. Il est oblique en bas et en arrière et se termine, au niveau de l'ombilic, par une extrémité arrondie ou élargie en forme de spatule. Un peu en

arrière du marteau, on aperçoit parfois le promontoire et la branche verticale de l'enclume : le promontoire (8) occupe à peu près le même niveau que l'ombilic ; quant à la branche verticale de l'enclume (9), elle est située plus haut et descend ordinairement jusqu'à la partie moyenne du manche du marteau, quelquefois jusqu'à son tiers inférieur.

Plus bas, dans le segment inférieur, nous observons une espèce de reflet lumineux qui a été particulièrement bien étudié par Wilde et plus récemment par Politzer : c'est le *triangle lumineux* de Wilde, le *cône lumineux* de Politzer. Comme son nom l'indique, il a la forme d'un triangle isocèle, dont le sommet répond à l'ombilic et dont la base plus ou moins large descend jusqu'au voisinage de la circonférence. Sa direction est oblique en bas et en avant : elle forme avec celle du manche du marteau un angle obtus dont l'ouverture regarde en avant et mesure de 100 à 110°. L'apparition du cône lumineux est le résultat de l'inclinaison de la membrane du tympan et surtout de son mode de courbure. Si on tend en effet sur un grand anneau (Politzer) une membrane animale brillante et si on l'examine avec le miroir après lui avoir donné l'inclinaison de la membrane du tympan, on n'aperçoit aucun reflet lumineux tant que la membrane reste plane ; mais celui-ci apparaît toutes les fois qu'on porte en dedans sa partie centrale, c'est-à-dire quand on lui donne la disposition en entonnoir que présente la membrane du tympan. Sur la membrane du tympan, comme sur la membrane expérimentale, le reflet lumineux provient de ce que la partie de la membrane qu'il occupe est presque verticale (voy. fig. 842) et réfléchit directement vers l'œil de l'observateur les rayons qui tombent sur elle.



Fig. 845.

La membrane du tympan du côté droit, vue par le conduit auditif externe (*image otoscopique*).

1, ombilic. — 2, manche du marteau, vu par transparence. — 3, apophyse courte. — 4, repli tympano-malléolaire antérieur. — 5, repli tympano-malléolaire postérieur. — 6, membrane de Shrapnell. — 7, paroi supérieure du conduit auditif externe. — 8, promontoire, vu par transparence. — 9, apophyse verticale de l'enclume, vue également par transparence. — 10, triangle lumineux de Politzer.

x x, diamètre passant par le manche du marteau. — *y y*, diamètre perpendiculaire au précédent et passant par l'ombilic. — *a*, quadrant postéro-supérieur. — *b*, quadrant postéro-inférieur. — *c*, quadrant antéro-supérieur. — *d*, quadrant antéro-inférieur.

Du reste, le cône lumineux est très variable d'aspect, comme l'inclinaison et la courbure de la membrane du tympan qui le produisent et dont il est pour ainsi dire l'expression. Sur certains sujets, il est très large. Sur d'autres, au contraire, il est très étroit, presque linéaire. Dans certains cas, il est interrompu dans sa continuité par une ou plusieurs bandes noires transversales ressemblant à des intersections. D'autres fois, sa partie inférieure fait défaut et il se trouve réduit alors à un tout petit triangle ou même à un simple point voisin de l'ombilic.

6° Division topographique. — Si nous menons un diamètre par le manche du marteau, ce diamètre passe naturellement par l'ombilic et partage la membrane du tympan en deux moitiés, l'une antérieure ou *préombilicale*, l'autre postérieure ou *rétro-ombilicale*. De même si nous menons un deuxième diamètre perpendiculairement au précédent nous partageons encore la membrane du tympan en deux moitiés, une moitié supérieure ou *sus-ombilicale* et une moitié inférieure ou *sous-*

ombilicale. Les deux diamètres précités, tracés à la fois sur la même membrane tympanique, nous permettent de diviser cette dernière en quatre secteurs ou quadrants (fig. 845), que l'on désigne, d'après leur situation, en *quadrant postéro-supérieur*, *quadrant antéro-inférieur*, *quadrant antéro-supérieur*, *quadrant antéro-inférieur*. Une pareille division topographique de la membrane du tympan n'a qu'une médiocre importance en anatomie descriptive ; mais elle peut être fort utile en clinique pour localiser dans le langage ou dans les observations écrites, les affections dont la membrane tympanique est le siège.

7° Structure. — Envisagée au point de vue de sa structure, la membrane du tympan se compose essentiellement d'une lame fibreuse, tapissée en dehors par la peau du conduit auditif externe et en dedans par la muqueuse de la caisse. Elle est donc constituée par trois couches qui sont, en allant de dehors en dedans, une couche cutanée, une couche fibreuse, une couche muqueuse :

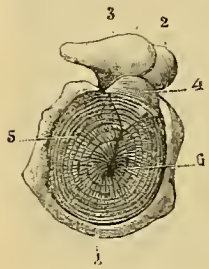

Fig. 846.

La membrane du tympan, vue par sa face externe, pour montrer ses deux ordres de fibres.

1, cercle tympanal. — 2, marteau. — 3, enclume. — 4, membrane de Schrapnell. — 5, fibres circulaires. — 6, ombilic, d'où partent les fibres radiées.

a. *Couche cutanée*. — La couche cutanée n'est autre que la peau du conduit auditif externe, qui, du pourtour de ce conduit, s'est réfléchie sur la membrane du tympan. Elle comprend les diverses assises cellulaires de l'épiderme, reposant sur un chorion très aminci.

b. *Couche fibreuse*. — La couche fibreuse (*lamina propria* de certains auteurs), remarquable par sa résistance, constitue la charpente de la membrane du tympan. Elle se subdivise elle-même en deux lames plus ou moins isolables : l'une externe, formée par des fibres radiées ; l'autre interne, formée par des fibres circulaires.

Les *fibres radiées* se détachent, à la périphérie de la membrane, du bourrelet annulaire de Gerlach. De là, elles se dirigent vers le centre à la manière de rayons et viennent se terminer, pour la plupart, sur l'extrémité spatuliforme du manche du marteau. Les autres, d'après Politzer, se fixent au manche lui-même au niveau de son arête antérieure.

Les *fibres circulaires* sont situées en dedans des précédentes, immédiatement au-dessous de la couche muqueuse. Très denses à la périphérie où leur épaisseur est le double de celle des fibres radiées, elles s'amincissent graduellement en se rapprochant du centre : elles ne forment plus, au pourtour de l'ombilic, « qu'une membrane presque homogène à direction arciforme faiblement marquée » (Tröltsch). Les anatomistes ne sont pas exactement d'accord sur les rapports des fibres circulaires avec le manche du marteau. Tandis que certains d'entre eux font passer les fibres radiées en dehors du manche et les fibres circulaires en dedans, d'autres, au nombre desquels nous citerons Prussak, Politzer et Tröltsch, distinguent les fibres circulaires en deux groupes : les fibres supérieures et les fibres inférieures. Les fibres supérieures seules passent sur le côté externe du manche ; les fibres inférieures se portent sur son côté interne et, en s'unissant avec les fibres radiées, elles entourent dans un feutrage serré le tiers inférieur du manche, qui devient ainsi, de toutes les portions du marteau, celle qui est le plus intimement unie à la membrane du tympan.

Outre les fibres radiées et circulaires que nous venons de décrire, J. Gruber a signalé dans la membrane du tympan un troisième ordre de fibres ramifiées, qu'il

désigne sous le nom de *faisceaux dendritiques* (*dendritisches Fasergebilde*). Ces faisceaux de fibres, que nous représentons dans la figure 847, ont pour caractéristiques de se ramifier et d'envoyer des prolongements dans tous les sens : ils interceptent ainsi un système de lacunes, irrégulières comme leur mode de ramifications, que Kessel rattache au système lymphatique. Les faisceaux dendritiques de J. Gruber sont particulièrement développés dans le segment postérieur de la membrane du tympan. Par leur portion périphérique, ils occupent l'espace compris entre les fibres radiées et les fibres circulaires. Leur portion centrale est située en dedans de ces dernières, immédiatement au-dessous de la muqueuse par conséquent.

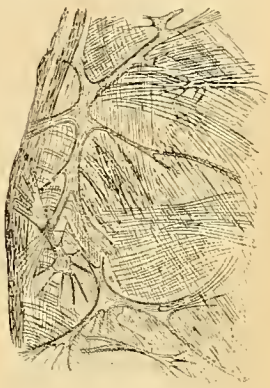

Fig. 847.
Couche fibreuse de la membrane du tympan : formation dendritique de Gruber.

c. *Couche muqueuse.* — La couche muqueuse, la plus interne des trois, est une dépendance de la muqueuse de la caisse. Elle se compose d'un chorion très mince sur lequel se disposent, en une seule rangée, des cellules pavimenteuses à contours polygonaux, qui présentent les plus grandes analogies avec les cellules endothéliales des membranes séreuses. Gerlach a signalé, dans la zone périphérique de cette muqueuse, l'existence de petites élevures en forme de papilles. D'après Prussak, ces formations papillaires s'observent sur toute l'étendue de la membrane, voire même dans sa portion flaccide.

Le bourrelet annulaire de la membrane du tympan, qui fixe cette dernière au cercle tympanal (*ligament annulaire* de quelques auteurs), n'est pas une formation spéciale : il est constitué par l'entre-croisement, à la périphérie de la membrane, des différents faisceaux conjonctifs de sa couche fibreuse, auxquels viennent se joindre le périoste, le derme cutané et le chorion de la muqueuse. Histologiquement, il nous présente des fibres et des cellules de tissu conjonctif, des éléments fusiformes et un certain nombre de cellules cartilagineuses. Quant à la membrane flaccide de Shrapnell, elle est caractérisée par l'absence à peu près complète de la couche fibreuse, qui ne lui envoie que quelques tractus sans importance. Elle se réduit donc pour ainsi dire à deux couches, directement adossées l'une à l'autre : la couche cutanée et la couche muqueuse.

8° Vaisseaux sanguins. — Les vaisseaux sanguins de la membrane du tympan se disposent en deux réseaux : un réseau externe ou cutané, un réseau interne ou muqueux. — Le *réseau externe* reçoit ses artères de l'auriculaire profonde, qui, de la périphérie de la membrane, envoie vers son centre un certain nombre de rameaux, fréquemment anastomosés entre eux. De ces rameaux à direction radiaire, il y en a ordinairement un plus volumineux que les autres qui descend un peu en arrière du marteau, en formant avec ce dernier un petit angle aigu à sommet supérieur. On peut suivre cette artère jusqu'à l'ombilic. — Le *réseau interne*, moins considérable que le précédent, est alimenté par les artères de la caisse, tout particulièrement par l'artère tympanique et par un rameau de l'artère stylo-mastoïdienne, qui accompagne la corde du tympan. Il forme dans le chorion de la muqueuse un fin réseau, dont les travées principales affectent une disposition radiaire.

Les deux réseaux vasculaires que nous venons de décrire ne sont pas isolés, mais communiquent largement entre eux. D'après Moos, ces communications sont établies : 1° par des

rameaux dits perforants, qui se portent de l'un à l'autre des deux réseaux en traversant la couche fibreuse de la membrane ; 2° par un réseau capillaire anastomotique, que l'on rencontre au niveau du marteau et tout autour de la membrane du tympan.

9° Veines. — Les veines de la membrane du tympan sont au nombre de deux pour les grosses artères. Elles aboutissent, pour le réseau cutané, à la veine jugulaire externe. Pour le réseau muqueux, elles se jettent, en partie dans le réseau veineux de la trompe et, par son intermédiaire, dans le plexus ptérygoïdien, en partie aussi dans les veines de la dure-mère et dans le sinus transverse (Urbantschitsch).

10° Lymphatiques. — Les lymphatiques, bien décrits par Kessel, se distinguent, comme les vaisseaux sanguins, en externes et internes. — Les *lymphatiques externes* forment dans toute l'étendue du derme cutané un fin réseau, dont les branches se continuent, à la limite de la membrane du tympan, avec les lymphatiques du conduit auditif externe. — Les *lymphatiques internes* constituent également dans le derme muqueux un système canaliculé, qui s'anastomose çà et là avec le réseau précédent et déverse son contenu dans les lymphatiques de la caisse. Outre ces vaisseaux, Kessel décrit encore, comme appartenant au système lymphatique, les lacunes précédemment signalées (p. 1087) entre les prolongements de cette formation fibreuse spéciale, qui est située au-dessous de la muqueuse et qui a été décrite par Gruber sous le nom de *formation dendritique*. Ces espaces sont tapissés à leur intérieur d'un endothélium et acquièrent ainsi la valeur de véritables sacs lymphatiques. Nous devons ajouter que Kessel a réussi, chez le chien, à remplir le système lymphatique qui nous occupe, par le procédé utilisé autrefois par Ludwig pour injecter les lymphatiques du diaphragme. Dès lors, il est rationnel d'admettre qu'ici, comme sur le centre phrénique, le revêtement épithélial de la membrane du tympan présente, du côté de la caisse, des solutions de continuité ou stomates, qui mettent les lymphatiques précités en communication avec la caisse du tympan et à travers lesquels peuvent se résorber les liquides épanchés dans la caisse.

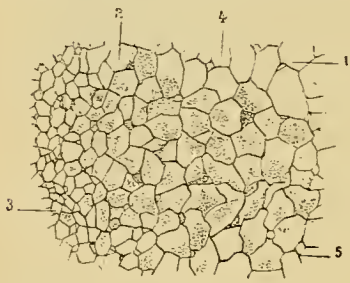

Fig. 848.

Épithélium de la couche muqueuse de la membrane du tympan, après l'imprégnation d'argent (d'après Kessel).

On y voit des cellules plates de différentes grandeurs (1, 2, 3, 4), à contours polygonaux, séparées par des lignes cimentaires (5) très nettes et continues. Sur certains points se trouvent entre les cellules de petits espaces noirs, probablement des stomates.

11° Nerfs. — Les nerfs de la membrane du tympan ont une origine différente pour la couche cutanée et pour la couche moyenne :

a. *Pour la couche cutanée,* ils proviennent des deux sources suivantes : 1° d'un rameau du nerf auriculo-temporal, branche du trijumeau ; 2° du rameau auriculaire du nerf vague. Le premier descend vers l'ombilic en suivant, en arrière du manche du marteau le même trajet que la branche artérielle ci-dessus décrite ; il se ramifie dans les deux tiers supérieurs de la membrane du tympan. Le second se distribue de préférence à la partie inférieure de la membrane. Les filets nerveux émanés de ces deux branches nerveuses forment dans le chorion cutané un riche plexus, dont les fibrilles terminales se perdent, d'après Kessel, en

partie sur les vaisseaux (*nerfs vaso-moteurs*), en partie dans la couche épithéliale (*nerfs sensitifs*).

b. *Pour la couche muqueuse*, les filets nerveux proviennent d'une branche du glosso-pharyngien, le nerf de Jacobson, qui, comme on le sait (p. 619), se ramifie sur la paroi labyrinthique de la caisse. Ici encore ces filets nerveux forment dans le chorion muqueux un plexus fondamental à larges mailles, d'où s'échappent deux ordres de fibres terminales : des fibres vaso-motrices, qui se portent sur les vaisseaux sanguins et lymphatiques ; des fibres sensitives, qui viennent se perdre entre les cellules du revêtement épithélial.

2° Portion osseuse de la paroi externe. — La membrane du tympan, avons-nous dit plus haut, ne forme qu'une partie (les trois cinquièmes environ) de la paroi externe de la caisse. Dans le reste de son étendue, la paroi est osseuse.

a. *En haut*, cette paroi osseuse mesure 5 ou 6 millimètres de hauteur. Elle est obliquement dirigée, comme nous le montre la coupe représentée dans la figure 842, de haut en bas et de dehors en dedans. La portion de la caisse du tympan qui lui correspond a reçu le nom de *cavité supérieure de la caisse* : elle loge la tête du marteau et le corps de l'enclume.

b. *En avant et en arrière*, la portion osseuse de la paroi est de 2 millimètres.

c. *En bas*, elle est plus réduite ; mais, sur ce point encore, la membrane du tympan ne descend pas jusqu'à la circonférence de la caisse. Elle en est séparée par un petit rebord osseux qui mesure en moyenne 1 millimètre ou un demi-millimètre de hauteur. Ce rebord osseux et la paroi inférieure de la caisse délimitent (fig. 855, A et B), immédiatement en dedans du conduit auditif externe, une gouttière antéro-postérieure, une sorte de bas-fond (*bas-fond de la caisse*) où peuvent séjourner des corps étrangers et où s'amasse le pus dans les cas d'otite moyenne.

B. — Paroi interne ou labyrinthique

La paroi interne de la caisse du tympan (841 et 849) sépare l'oreille moyenne de l'oreille interne. C'est, de toutes les parois de la caisse, celle qui est la plus riche en détails anatomiques. Ces détails sont heureusement bien connus, faciles à constater sur la pièce osseuse et leur description ne présente que peu de difficultés.

1° Promontoire. — Tout d'abord, notre paroi interne se soulève à sa partie centrale en une saillie mamelonnée, qui porte le nom de *promontoire* (fig. 849, 1). Elle mesure, en moyenne, 6 millimètres de largeur sur 5 millimètres de hauteur. Cette saillie, disons-le en passant, répond, du côté de l'oreille interne, au premier tour de spire du limaçon. Sa base fait corps avec le rocher. Son point culminant ou sommet regarde la membrane du tympan, dont elle n'est séparée que par un intervalle de 1 millimètre et demi à 2 millimètres.

A la partie inférieure du promontoire, tout près de la paroi inférieure de la caisse, se voit l'orifice supérieur du canal de Jacobson (2), que nous avons déjà signalé en ostéologie (t. I, p. 139). De cet orifice part une gouttière à direction verticale, qui se ramifie sur le promontoire.

Le canal de Jacobson et la gouttière ramifiée qui lui fait suite sur la paroi interne de la caisse, logent le nerf de Jacobson et ses différentes branches (voy. Névrologie, p. 619).

2° Fenêtre ovale. — Si maintenant nous jetons les yeux au-dessus et un peu en

arrière du promontoire, nous apercevons un orifice allongé dans le sens transversal c'est la *fenêtre ovale* (fig. 849. 3). Son grand diamètre, obliquement dirigé d'arrière en avant et de bas en haut, mesure de 3 millimètres à 3 millimètres et demi : son petit diamètre, 1 millimètre et demi seulement. Son bord supérieur est courbe, à concavité dirigée en bas. Son bord inférieur est le plus habituellement rectiligne, de telle sorte que la fenêtre ovale nous présente, en réalité, une forme demi-circulaire : on la compare quelquefois, avec beaucoup de raison du reste, à l'ouverture d'un four.

Envisagée au point de vue de ses relations, la fenêtre ovale fait communiquer la caisse du tympan avec le vestibule de l'oreille interne. Cette communication, toutefois, n'existe que sur le squelette. A l'état frais, la fenêtre en question est

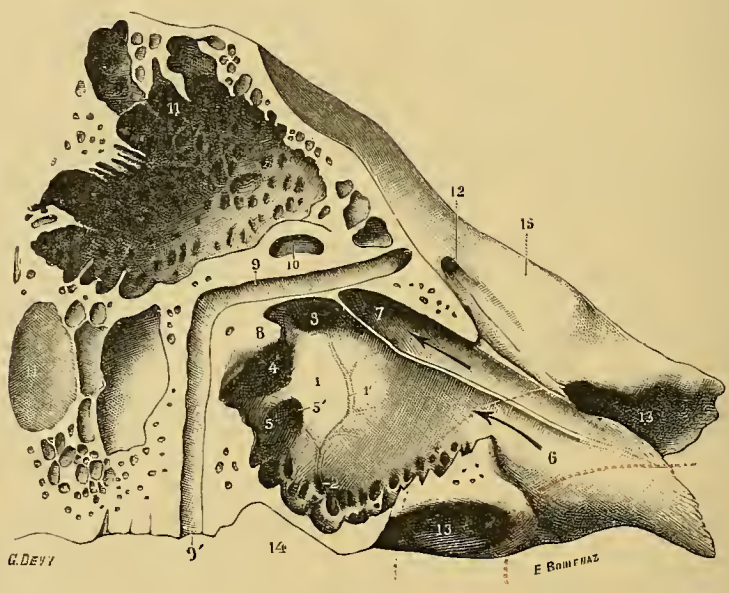

Fig. 849.

Paroi interne de la caisse du tympan.

(Grossissement du segment B de la figure 841.)

1, promontoire, avec 1', les sillons du nerf de Jacobson. — 2, orifice par lequel ce dernier nerf pénètre dans la caisse. — 3, fenêtre ovale. — 4, sinus tympani. — 5, fossula rotonda, avec 5', fenêtre ronde. — 6, portion osseuse de la trompe d'Eustache. — 7, bec de cuiller, terminant le conduit du muscle du marteau. — 8, pyramide. — 9, aqueduc de Fallope, avec 9', trou stylo-mastoïdien. — 10, canal demi-circulaire externe ou horizontal. — 11, antre mastoïdien. — 11', cellules mastoïdiennes. — 12, hiatus de Fallope. — 13, canal carotidien. — 14, échancrure correspondant au golfe de la veine jugulaire. — 15, face antérieure du rocher.

comblée, du côté de la caisse, par la base de l'étrier, qui présente la même configuration qu'elle et remplit à son égard l'office d'un bouchon. Cette occlusion est complétée, en outre, du côté de l'oreille interne, par le périoste du vestibule qui s'étend sans interruption de l'un à l'autre bord de la fenêtre ovale en adhérant intimement à la base de l'étrier.

La fenêtre ovale occupe le fond d'une dépression infundibuliforme, connue sous le nom de *fossette de la fenêtre ovale* ou, tout simplement, de *fossette ovale* (*pelvis ovalis* de certains auteurs). Cette fossette, plus ou moins profonde, suivant les sujets, mais toujours très marquée, se trouve circonscrite : en bas, par le promontoire et par une petite lamelle osseuse, qui, du promontoire, se rend au côté interne de la pyramide ; en haut, par le bec de cuiller (voir plus loin), et par la deuxième portion de l'aqueduc de Fallope qui, comme on le sait, loge le nerf

facial. Nous ferons remarquer, en passant : 1° que cette deuxième portion de l'aqueduc est légèrement oblique en bas et en dehors (fig. 849,9) ; 2° qu'elle mesure de 10 à 12 millimètres de longueur ; 3° qu'elle fait suite, en avant, à la portion postéro-antérieure de l'aqueduc et qu'elle est continuée, en arrière, par sa portion verticale ; 4° que c'est par sa partie moyenne qu'elle surplombe et limite la fossette ovale ; 5° enfin, qu'elle n'est séparée de la caisse du tympan, à ce niveau, que par une lame osseuse mince et transparente. Cette lame osseuse peut même faire défaut par places et, dans ce cas, le contenu de l'aqueduc, c'est-à-dire le nerf facial, n'est plus séparé de la caisse que par l'épaisseur d'une fibro-muqueuse : de pareils faits s'expliquent par un arrêt de développement, car jusqu'au quatrième mois de la vie embryonnaire l'aqueduc de Fallope est membraneux, comme l'a démontré Rüdinger. Ces rapports de voisinage de la fossette ovale et de l'aqueduc de Fallope ne devront pas être oubliés en pathologie auriculaire : ils nous expliquent, en effet, d'une façon très nette, l'influence nocive que peuvent avoir sur le fonctionnement du facial les lésions de la caisse du tympan.

3° Fenêtre ronde et tympan secondaire. — A la partie postéro-inférieure du promontoire, au-dessous par conséquent de la fenêtre ovale, nous rencontrons un deuxième orifice, celui-ci plus petit et de forme circulaire : c'est la *fenêtre ronde*. Elle répond à l'extrémité inférieure de la rampe tympanique du limaçon, qui lui fait suite. Son diamètre, variable suivant les sujets, mesure ordinairement de 1 millimètre et demi à 2 millimètres. Elle est fermée, à l'état frais, par une mince membrane un peu concave du côté de la caisse : c'est la *membrane de la fenêtre ronde* ou *tympan secondaire* (Scarpa).

Histologiquement, cette membrane se compose, comme la membrane du tympan, de trois couches : 1° une couche moyenne ou couche fondamentale, formée par des fibres conjonctives qui se disposent, pour la plupart, dans un sens radiaire ; 2° une couche externe ou muqueuse, qui est une dépendance de la muqueuse de la caisse ; 3° une couche interne, que baigne la périlymphe et qui est constituée, comme pour tous les espaces périlymphatiques, par une formation endothéliale.

Comme la fenêtre ovale, la fenêtre ronde, vue du côté de la caisse, s'ouvre dans le fond d'une dépression qui lui sert de vestibule et que nous appellerons la *fossette de la fenêtre ronde* (*fossula rotunda* de certains auteurs). Nous ferons remarquer, en outre, que le promontoire la surplombe et la dissimule en grande partie, de telle sorte que pour avoir une idée exacte de sa situation et de sa forme, il faut regarder le promontoire, non pas de face, mais par son côté postéro-inférieur. On constate alors que la fenêtre ronde, fortement oblique sur le plan des bases de la caisse, regarde à la fois en arrière, en dehors et un peu en bas.

4° Sinus tympani. — Entre la fossette de la fenêtre ovale et la fossette de la fenêtre ronde que nous venons de décrire, se trouve une troisième fossette (fig. 849,4), connue sous le nom de *sinus tympani* (*cavité sous-pyramidale* d'Huguier). Cette fossette, parfaitement étudiée en 1879 par Steinbrügge, est située immédiatement en arrière du promontoire, qui forme sa limite antérieure. En haut et en bas, elle est circonscrite par deux petites murailles osseuses, qui la séparent, l'une de la fossette ovale, l'autre de la fossette ronde. En arrière, elle est limitée par la base de la pyramide, que nous décrirons dans un instant. Ainsi constitué, le sinus tympani revêt habituellement une forme circulaire : il mesure, en moyenne, 4 millimètres de diamètre sur 3 millimètres de profondeur. Il répond, du côté de l'oreille interne, à l'extrémité ampullaire du canal demi-circulaire pos-

térieur. Son fond nous présente un ou deux petits orifices, à travers lesquels passent des vaisseaux destinés à la muqueuse de la caisse.

5° Pyramide. — Immédiatement en arrière du sinus tympani, mais sur un plan un peu plus externe, se dresse une petite saillie osseuse (fig. 849,8 et 850,3), qui, en raison de sa forme, a reçu le nom de *pyramide*. Sa hauteur, très variable suivant les sujets, mesure ordinairement 1 millimètre à 1 millimètre et demi. Sa base, dirigée en bas et en arrière, fait corps avec l'os et sert de limite respective à la paroi interne et à la paroi postérieure de la caisse. Son sommet, plus ou moins recourbé en crochet, se porte en avant et en haut et s'arrête exactement à la partie postérieure de la fosse ovale.

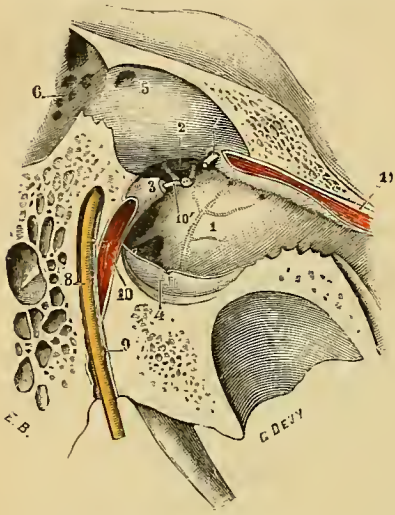

Fig. 850.

La pyramide et le conduit du muscle du marteau, avec leurs muscles.

1, paroi interne de la caisse. — 2, fenêtre ovale, avec l'étrier en place. — 3, pyramide. — 4, partie inférieure de la membrane du tympan. — 5, canal tympano-mastoïdien. — 6, antre mastoïdien. — 7, tendon du muscle interne du marteau, s'échappant du bec de cuiller. — 8, aqueduc de Fallope et nerf facial, avec 9, corde du tympan. — 10, muscle de l'étrier, avec 10', son tendon. — 11, conduit du muscle du marteau.

Le sommet de la pyramide est percé d'un petit orifice circulaire, qui est généralement très visible à l'œil nu. Cet orifice nous conduit dans un canal à diamètre plus large, le *canal de la pyramide*, lequel se dirige en arrière et en bas et descend, comme l'a démontré Huguier, jusqu'à la base du crâne : il s'ouvre là par un tout petit pertuis, qui est situé immédiatement en avant du trou stylo-mastoïdien.

Le canal de la pyramide, disons-le par anticipation, loge le muscle de l'étrier et l'orifice circulaire, qui le termine en haut, livre passage au tendon de ce muscle. Dans toute son étendue, ce canal est situé en avant de l'aqueduc de Fallope, dont il n'est séparé que par une mince cloison osseuse. Il communique même avec ce dernier canal par un ou deux orifices en forme de fentes (fig. 850) qui livrent passage au nerf et aux vaisseaux du muscle de l'étrier.

6° Conduit du muscle du marteau, bec de cuiller. — La paroi interne de la caisse du tympan nous présente un dernier détail : c'est le *conduit du muscle du marteau*, lequel occupe la partie antéro-supérieure de cette paroi. Le conduit du muscle du marteau, comme nous l'avons déjà vu en ostéologie (t. I, p. 141), commence dans l'angle rentrant que forme le bord antérieur du rocher en s'unissant à l'écaille temporale. De là, il se dirige obliquement en dehors, en arrière et un peu en haut, en suivant exactement le même trajet que la trompe d'Eustache qui se trouve placée au-dessous de lui. Il gagne ensuite la caisse du tympan, passe au-dessus du promontoire et arrive à la partie antérieure de la fenêtre ovale. Là, il s'infléchit sur lui-même pour se porter transversalement de dedans en dehors et se termine bientôt par un petit orifice arrondi, par lequel s'échappe le tendon du muscle du marteau.

Le conduit du muscle du marteau se divise donc en deux portions : 1° une *portion réfléchie*, qui mesure à peine 1 millimètre de longueur et qui, tout entière, est située dans la caisse du tympan ; 2° une *portion directe*, beaucoup plus longue,

qui est située, en partie dans la caisse tympanique, en partie en dehors de la caisse. Sa longueur totale mesure de 10 à 15 millimètres, dont 5 pour sa partie intra-tympanique, 8 ou 10 pour sa portion extra-tympanique.

La portion du conduit qui appartient à la caisse diffère beaucoup suivant qu'on l'examine sur une tête macérée ou sur un rocher possédant encore ses parties molles. Sur ce dernier, le conduit affecte une configuration plus ou moins cylindrique et, de plus, il est complet dans toute son étendue. Au contraire, sur un rocher macéré, et par suite de la macération elle-même, la moitié antéro-externe de sa paroi, très mince et partant très fragile, a totalement disparu. Aux lieu et place d'un canal complet, il n'existe plus maintenant qu'un demi-canal ou, si l'on veut, qu'une simple gouttière, laquelle se rétrécit et se redresse à son extrémité externe comme le fait l'extrémité libre d'une cuiller : de là le nom de *bec de cuiller*, sous lequel on désigne, dans tous les traités classiques, l'extrémité tympanique du conduit en question (fig. 849,1). Nous rappellerons, en passant, que le bec de cuiller surplombe la fosse ovale, dont il constitue la limite antérieure et supérieure, et nous ferons remarquer, en terminant cette longue description de la paroi labyrinthique de la caisse : 1° que les deux muscles de l'oreille moyenne, muscle de l'étrier et muscle du marteau, occupent, dans la plus grande partie de leur étendue, l'intérieur d'un canal osseux; 2° que ces deux canaux osseux s'ouvrent l'un et l'autre, pour laisser échapper leur tendon musculaire, à la partie supérieure de la caisse : l'un, le canal du muscle de l'étrier, au niveau de l'extrémité postérieure de la fenêtre ovale ; l'autre, le canal du muscle du marteau, au niveau de l'extrémité antérieure de cette même fenêtre (fig. 850); 3° enfin, que chacun de ces deux canaux se coude à son extrémité tympanique, modifie ainsi la direction initiale du muscle qu'il contient et, par conséquent, fait office de poulie de réflexion.

C. — Circonférence

La circonférence de la caisse du tympan, qui sépare à leur périphérie les deux parois externe et interne que nous venons de décrire, est très irrégulière, fortement accidentée. Nous la diviserons en quatre parties, partie supérieure, partie inférieure, partie antérieure, partie postérieure, qui peuvent être considérées chacune comme une nouvelle paroi de la caisse. Nous décrirons successivement chacune de ces parties :

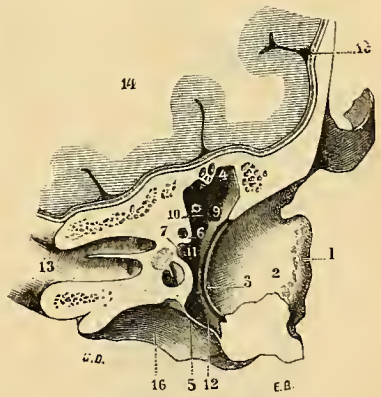

Fig. 851.

Le toit et le plancher de la caisse, vus sur une coupe vertico-transversale, pour montrer leurs rapports avec le cerveau et le golfe de la jugulaire.

1, bord antérieur de l'orifice du conduit auditif externe. — 2, conduit auditif externe. — 3, sulcus tympanicus. — 4, paroi supérieure de la caisse. — 5, sa paroi inférieure. — 6, sa paroi interne (promontoire). — 7, fenêtre ovale. — 9, scissure de Glaser. — 10, orifice de sortie de la corde du tympan. — 11, orifice tympanique de la trompe d'Eustache, masqué en partie par la saillie du promontoire. — 12, rigole inférieure de la caisse. — 13, trou auditif interne. — 14, cerveau. — 15, méninges. — 16, paroi antérieure de la fosse jugulaire.

1° Partie supérieure (paroi supérieure ou cranienne). — La paroi supérieure *ou toit de la caisse* (*tegment tympani*) répond au bord supérieur et à la face antérieure du rocher : sa largeur, mesurée dans le sens transversal, est de 5 ou 6 millimètres. Elle est formée par une lame osseuse, généralement fort mince, quelquefois même trans-

parente, qui sépare à ce niveau l'oreille moyenne de la cavité cranienne. Cette lame osseuse est constituée elle-même, par le rocher en dedans, par l'écaille temporale en dehors (fig. 852). La suture qui résulte de l'union de ces deux portions du temporal, *suture pétro-écailleuse*, est, chez le nouveau-né, une véritable fissure, à travers laquelle passent des tractus conjonctifs et un certain nombre de vaisseaux, qui se rendent de la dure-mère cranienne à la muqueuse de la caisse. Quoique la fissure disparaisse ordinairement chez l'adulte, les connexions vasculaires précitées n'en persistent pas moins et ainsi s'explique, par ces connexions vasculaires tout autant que par la minceur de la cloison osseuse séparative, le retentissement possible des lésions de l'oreille moyenne sur les méninges et sur le cerveau.

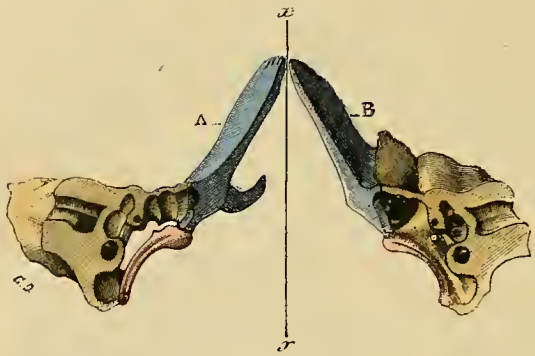

Fig. 852.

Coupe vertico-transversale du temporal d'un fœtus, pour montrer la part respective qui revient aux trois pièces osseuses dans la formation de la caisse tympanique.

Le rocher est teinté en jaune; l'écaille en bleu; le cercle tympanal en rouge. — On voit entre le bleu et le jaune la suture ou fissure pétro-écailleuse.

Nous devons signaler encore, comme présentant avec le toit de la caisse des rapports importants, le sinus pétreux supérieur qui occupe, comme on le sait, le bord supérieur du rocher. Il chemine, par conséquent, immédiatement au-dessus de la caisse et l'on a observé des thromboses de ce sinus, comme complication de l'otite moyenne.

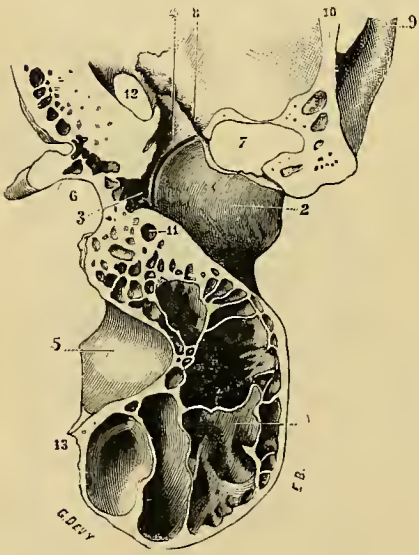

Fig. 853.

Le plancher de la caisse, vu d'en haut sur une coupe horizontale passant au-dessous de la fenêtre ronde.

1, cavités mastoïdiennes. — 2, paroi inférieure du conduit auditif externe. — 3, paroi inférieure de la caisse du tympan. — 4, sulcus tympanicus. — 5, gouttière du sinus latéral. — 6, golfe de la veine jugulaire. — 7, cavité glénoïde, intéressée par la coupe. — 8, scissure de Glaser. — 9, apophyse zygomatique. — 10, coupe de l'écaille temporale. — 11, portion verticale de l'aqueduc de Fallope. — 12, canal carotidien ouvert par la coupe. — 13, suture occipito-mastoïdienne.

Il est des cas où le toit de la caisse manque par places : la face antérieure du rocher nous présente alors, au voisinage de son bord supérieur, une perte de substance plus ou moins étendue, à travers laquelle l'œil plonge directement dans l'oreille moyenne. Cette anomalie, qui a été désignée par Hyrtl sous le nom de *déhiscence spontanée du toit du tympan*, est vraisemblablement le résultat d'un arrêt de développement. C'est là, on le conçoit, une disposition anatomique éminemment fâcheuse : la muqueuse de la caisse est, dans ce cas, en contact immédiat avec la dure-mère cérébrale, et les dangers que nous signalions tout à l'heure d'une propagation de l'otite moyenne au cerveau en sont singulièrement accrus.

2° Partie inférieure (paroi inférieure ou jugulaire). — La paroi inférieure (fig. 853 et 854), encore appelée *plancher de la caisse*, est un peu plus étroite que la paroi supérieure : elle ne mesure, en effet, que 4 millimètres de largeur. Elle affecte la forme d'une rigole à direction antéro-postérieure, limitée en dedans par le promontoire, en dehors par ce rebord osseux déjà signalé, haut de 1 millimètre environ, sur lequel vient s'attacher la membrane du tympan (fig. 842.8'). L'existence de ce rebord osseux fait que le plancher de la caisse se trouve en contre-bas par rapport au conduit auditif externe et elle nous explique nettement pourquoi, dans les cas d'otite moyenne suppurée et dans les hémorrhagies de l'oreille moyenne, le pus et le sang séjournent encore dans cette partie de la caisse après une ponction pratiquée sur la partie inférieure de la membrane du tympan.

Le plancher de la caisse tympanique est inégal, rugueux, sillonné parfois par de petites travées osseuses qui, en s'entre-croisant les unes avec les autres, forment sur ce plancher un système de cellules irrégulières et plus ou moins indépendantes.

L'épaisseur de la paroi inférieure de la caisse varie beaucoup comme celle de la paroi supérieure. Tantôt elle est formée par deux lames de tissu compact, emprisonnant entre elles une couche plus ou moins considérable de tissu spongieux. Tantôt, elle est réduite à une simple lame de tissu compact, mince et transparente; on a même observé sur cette paroi, comme sur la supérieure, de véritables pertes de substance ou *déhiscences* (Friedslowsky). Au-dessous d'elle, se trouvent la fosse jugulaire et le golfe de la veine jugulaire qui y est contenu. C'est là encore un voisinage fâcheux : on conçoit, en effet, qu'une fracture du temporal, portant sur la paroi inférieure de la caisse, puisse avoir pour conséquence une déchirure de la paroi veineuse; d'autre part, on a vu des affections inflammatoires de la caisse se propager de proche en proche jusqu'au golfe de la veine jugulaire et déterminer dans ce vaisseau une thrombose mortelle.

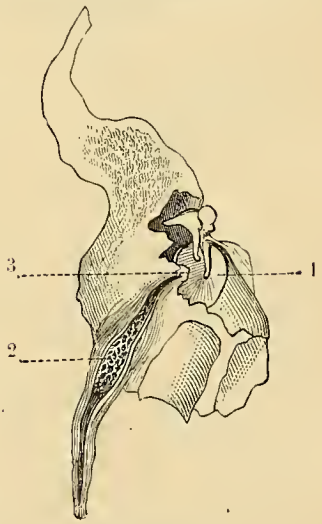

Fig. 854.

Coupe longitudinale de l'apophyse styloïde chez l'adulte, pour montrer la continuité de cette apophyse avec la protubérance styloïde (d'après Politzer).

1, membrane du tympan. — 2, tissu spongieux de l'apophyse styloïde, soulevant la paroi de la caisse, pour former 3, la protubérance styloïde.

3° Partie postérieure (paroi postérieure ou mastoïdienne). — La paroi postérieure de la caisse (fig. 855 .A) est fortement accidentée. En la parcourant de haut en bas, nous rencontrons successivement : 1° tout à fait en haut, une large ouverture, le *canal tympano-mastoïdien* (*aditus ad antrum*), qui nous conduit dans les cavités mastoïdiennes et qui, suivant les sujets, est arrondie, ovalaire, triangulaire à sommet inférieur : cette dernière disposition me paraît être la plus fréquente; 2° dans l'angle inférieur de l'orifice d'entrée des cavités mastoïdiennes, une petite échancrure en forme de selle (Politzer), dans laquelle vient se loger la branche horizontale de l'enclume; 3° un peu plus bas, entre la base de la pyramide, qui est en dedans, et l'extrémité postéro-supérieure du sillon tympanique, qui est en dehors, un tout petit

orifice, c'est l'*orifice d'entrée de la corde du tympan*, par lequel cette branche du facial pénètre dans la caisse ; 4° plus bas encore, au voisinage du plancher, une éminence arrondie, que nous désignerons sous le nom de *protubérance styloïde de la caisse.* Cette protubérance n'est pas constante et, quand elle existe,

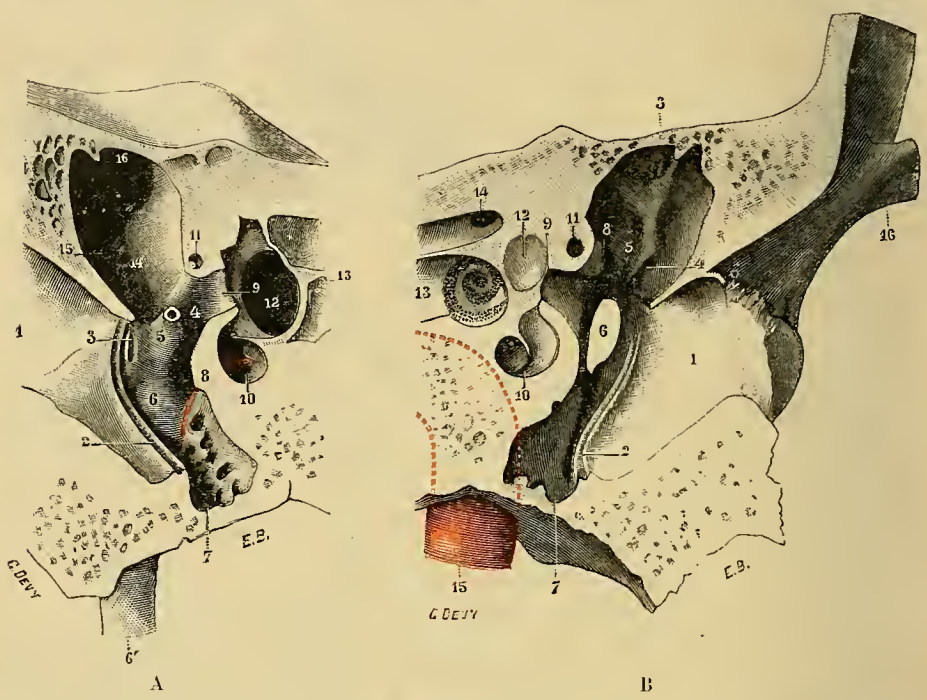

Fig. 855.

Coupe vertico-transversale du temporal passant par l'extrémité antérieure de la fenêtre ronde : A, segment postérieur de la coupe, montrant la paroi postérieure de la caisse du tympan ; B, segment antérieur de la coupe, montrant la paroi antérieure de la caisse.

A. — 1, conduit auditif externe. — 2, sulcus tympanicus. — 3, orifice d'entrée de la corde du tympan. — 4, sinus tympani. — 5, pyramide. — 6, protubérance styloïde. — 6', apophyse styloïde. — 7, rigole inférieure de la caisse. — 8, paroi interne de la caisse (promontoire). — 9, fenêtre ovale. — 10, rampe tympanique du limaçon et aqueduc du limaçon. — 11, coupe de l'aqueduc de Fallope. — 12, paroi postérieure du vestibule. — 13, conduit auditif interne. — 14, canal tympano-mastoïdien. — 15, surface articulaire pour l'apophyse horizontale de l'enclume. — 16, antre mastoïdien. — La flèche pénètre par la fenêtre ronde, que cache la saillie du promontoire, et arrive dans la rampe tympanique du limaçon.

B. — 1, conduit auditif externe. — 2, sulcus tympanicus. — 3, paroi supérieure de la caisse. — 4, scissure de Glaser. — 5, orifice de sortie de la corde du tympan. — 6, orifice de la trompe d'Eustache. — 7, rigole inférieure de la caisse. — 8, partie antérieure du bec de cuiller. — 9, fenêtre ovale. — 10, coupe de la rampe tympanique du limaçon. — 11, coupe de l'aqueduc de Fallope. — 12, paroi antérieure du vestibule. — 13, fossette antéro-inférieure du conduit auditif interne. — 14, sa fossette antéro-supérieure, avec l'origine de l'aqueduc de Fallope. — 15, carotide interne : le pointillé rouge indique son trajet dans l'intérieur du rocher.

elle est plus ou moins accusée suivant les sujets. Elle est due, comme l'a montré Politzer, à la base de l'apophyse styloïde repoussant en haut et en avant la paroi postérieure de la caisse. On peut en effet, sur des coupes heureuses faites à la scie (fig. 854,3), suivre le tissu spongieux de l'apophyse styloïde jusque dans la protubérance en question.

4° **Partie antérieure (paroi antérieure ou tubaire).** — La paroi antérieure de la caisse du tympan (fig. 855, B) est encore appelée *paroi tubaire* en raison de ses relations avec la trompe d'Eustache (*tuba*) : elle est occupée en grande partie, en effet, par une large ouverture qui n'est autre que l'extrémité externe de la trompe. Cette ouverture, que nous désignerons sous le nom d'*orifice tym-*

panique de la trompe, est située à la partie la plus élevée de la paroi antérieure de la caisse et se trouve, par conséquent, directement en regard des cavités mastoïdiennes, qui occupent la paroi opposée. Il en résulte que la trompe d'Eustache, la caisse du tympan et les cavités mastoïdiennes peuvent être considérées comme constituant une seule et même cavité rectiligne dont la partie moyenne, celle qui correspond à la caisse, se serait renflée et portée vers le bas.

Les rapports de l'orifice tympanique de la trompe méritent d'être précisés avec soin (fig. 855, B). — *En haut*, la trompe répond au conduit du muscle du marteau, dont elle est séparée par une cloison osseuse toujours fort mince. — *En dedans*, elle se confond peu à peu avec la partie antérieure du promontoire. — *En dehors*, elle répond à la partie antéro-supérieure de la membrane du tympan. Au niveau du point où l'angle supéro-externe de l'orifice de la trompe prend contact avec le sillon tympanique, se trouve une petite ouverture en forme de fente : c'est l'extrémité externe de la scissure tympano-écailleuse ou *scissure de Glaser*, à travers laquelle passent le ligament antérieur du marteau et l'artère tympanique. Un peu au-dessous de cet orifice, nous en rencontrons un second beaucoup plus petit : c'est l'*orifice de sortie de la corde du tympan*. Contrairement à l'assertion d'un grand nombre d'auteurs, ce nerf ne sort pas de la caisse par la scissure de Glaser; mais, comme l'a démontré Huguier, il s'engage dans un conduit spécial, le *canal d'Huguier*, long de 8 à 10 millimètres, lequel côtoie le côté externe de la trompe d'Eustache et vient s'ouvrir dans l'angle rentrant que forment la portion pierreuse et la portion écailleuse du temporal, immédiatement en arrière de l'épine du sphénoïde, quelquefois sur le sphénoïde lui-même. — *En bas*, l'orifice tympanique de la trompe est limité par une surface inégale, qui s'incline peu à peu en arrière et ne tarde pas à se confondre avec le plancher de la caisse du tympan. Cette surface, véritable paroi antérieure de la caisse, sépare cette dernière de la portion ascendante du canal carotidien (fig. 849). Elle nous présente un certain nombre de petits pertuis, toujours très variables par leur forme et leurs dimensions : ces pertuis livrent passage à des veinules et à un petit filet nerveux, le nerf *carotico-tympanique*, qui, comme on le sait (p. 620), relie le rameau de Jacobson au plexus carotidien.

La paroi antérieure de la caisse présente donc avec la carotide interne les mêmes rapports de voisinage que la paroi inférieure avec le golfe de la jugulaire, et le nom de *paroi carotidienne* lui conviendrait tout aussi bien que celui de paroi tubaire. Entre la caisse et le vaisseau, en effet, ne s'interpose qu'une simple lamelle osseuse, généralement fort mince et transparente, parfois même plus ou moins déhiscente.

Ce rapport anatomique de la carotide avec la caisse du tympan nous donne l'explication de ces battements isochrones aux battements de cœur que certaines personnes ressentent dans l'oreille. Il nous explique aussi les cas de mort par hémorrhagie artérielle survenant au cours d'une affection suppurative de la caisse.

Nous rappellerons, à ce sujet, que l'artère carotide n'est pas directement appliquée contre la paroi du conduit osseux qu'elle traverse. Elle en est séparée par des cavités veineuses (Rektorzik, Rüdinger), plus ou moins nombreuses et plus ou moins développées, mais constantes, qui communiquent en haut avec le sinus caverneux et dans lesquelles viennent se jeter quelques veinules issues de la muqueuse tympanique. C'est là une disposition anatomique fâcheuse qui augmente

encore les dangers des lésions inflammatoires ou ulcéreuses de la caisse du tympan : on conçoit en effet que ces lésions puissent, grâce aux connexions vasculaires précitées, avoir pour conséquence une phlébite des sinus.

§ II. — Chaine des osselets de l'ouïe

Les osselets de l'ouïe se disposent les uns à la suite des autres en une chaîne non interrompue, qui s'étend transversalement de la paroi externe à la paroi interne de la caisse, ou, pour mieux dire, de la membrane du tympan à la fenêtre ovale. Ils ont pour fonction de transmettre intégralement au liquide labyrinthique les vibrations imprimées à la membrane du tympan, par les ondes sonores qu'apporte à cette dernière le conduit auditif externe. Ces petits os sont reliés entre eux par de véritables articulations et sont fixés, en outre, par un certain nombre de ligaments aux différentes parois de la caisse. Malgré ces ligaments, la chaîne des osselets jouit d'une grande mobilité, laquelle est mise en jeu par des muscles qui lui appartiennent en propre. Nous avons donc à décrire :

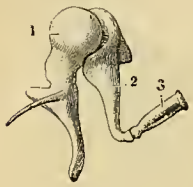

Fig. 856.
Les osselets de l'ouïe en position, vus par leur côté antérieur.
1, marteau. — 2, enclume. 3, étrier.

1° Les *osselets à l'état d'isolement ;*
2° Leurs *connexions ;*
3° Leurs *muscles.*

A. — Description des osselets

Les osselets de l'ouïe sont au nombre de trois. Ce sont, en allant de dehors en dedans : le *marteau*, l'*enclume*, l'*étrier* (fig. 856).

1° Marteau. — Le marteau (fig. 857) est le plus externe des osselets de l'ouïe. C'est aussi le plus long : la distance qui sépare son extrémité supérieure de son extrémité inférieure mesure de 7 à 9 millimètres. Son poids, d'après les recherches d'Eitelberg portant sur trente sujets, est de 22 à 24 milligrammes. On lui distingue une tête, un col, un manche et deux apophyses.

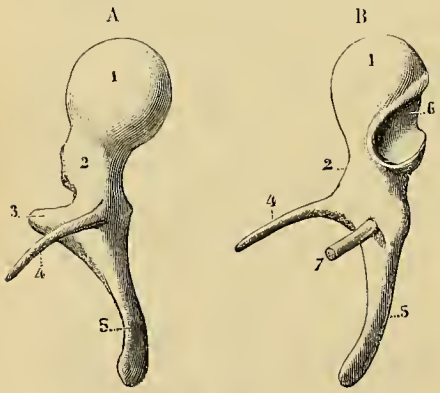

Fig. 857.
Le marteau du côté droit, vu : A, par son côté antérieur ; B, par son côté interne.
1, tête du marteau. — 2, son col. — 3, son apophyse courte. — 4, son apophyse longue. — 5, son manche. — 6, facette articulaire destinée à l'enclume. — 7, tendon du muscle du marteau.

a. *Tête.* — La tête répond à l'extrémité supérieure de l'os. Elle est située un peu au-dessus de la membrane tympanique, dans cette portion de la caisse du tympan que nous avons désignée sous le nom de cavité supérieure de la caisse. Elle est irrégulièrement arrondie, lisse et convexe sur presque tout son pourtour. A sa partie postéro-interne se voit une surface articulaire destinée au corps de l'enclume. Cette surface articulaire revêt une forme elliptique, à grand axe obliquement dirigé en bas et en dedans. En passant de la face postérieure de la tête sur sa face interne, elle se rétrécit et présente à ce

niveau une petite crête, verticale ou légèrement oblique, qui la subdivise en deux facettes plus petites.

b. *Col.* — Le col est cette partie rétrécie de l'os qui soutient la tête. Il est très court, aplati d'avant en arrière et légèrement tordu sur son axe. Sa partie externe est en rapport avec la circonférence supérieure de la membrane du tympan ou, plus exactement, avec la membrane flaccide de Shrapnell. Sa partie interne répond à la corde du tympan qui la croise à angle droit.

c. *Manche.* — Le manche ou manubrium, qui fait suite au col, se dirige en bas et un peu en arrière à la manière d'un rayon qui descendrait de la circonférence de la membrane du tympan vers son ombilic. Il se termine habituellement, en bas, par une extrémité élargie en forme de disque ou de spatule. — Au point de vue de sa forme, le manche est, comme le col, aplati d'avant en arrière, présentant par conséquent deux faces, qui sont l'une antérieure, l'autre postérieure, et deux bords ou arêtes, que l'on distingue en externe et interne. — Le manche du marteau n'est pas situé exactement sur le prolongement de l'axe de la tête et du col, mais il forme avec ce dernier un angle fortement obtus, dont l'ouverture est tournée en haut et en dedans. De plus, il n'est pas rectiligne : son extrémité inférieure s'infléchit sur sa direction initiale, de manière à former une courbe plus ou moins accusée dont la concavité regarde en dehors, du côté du conduit auditif externe par conséquent. — En ce qui concerne ses rapports et ses connexions, le manche du marteau se trouve englobé dans l'épaisseur de la membrane du tympan, entre sa couche muqueuse et sa couche fibreuse. Cette dernière, ainsi que nous l'avons vu, lui adhère d'une façon intime.

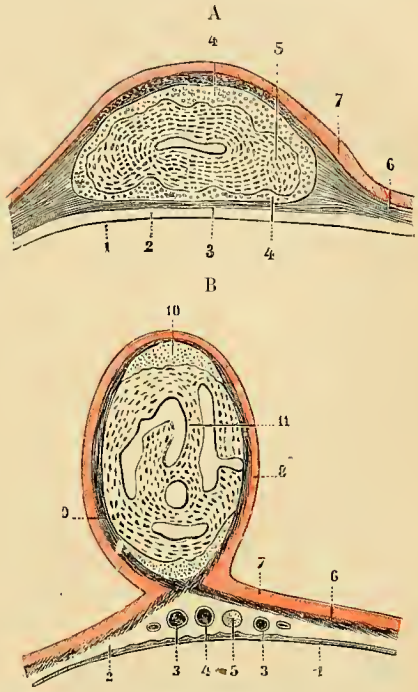

Fig. 858.

Coupe transversale du manche du marteau et de la membrane du tympan : A, au voisinage de son extrémité ; B, à sa partie moyenne (d'après Schwalbe).

A. — 1, épithélium externe. — 2, tissu conjonctif de la couche dermique. — 3, périchondre. — 4, couche cartilagineuse. — 5, couche osseuse. — 6, faisceaux radiés de la membrane du tympan. — 7, muqueuse.

B. — 1, épiderme. — 2, derme. — 3, 3, veines. — 4, artère. — 5, nerf. — 6, coupe des faisceaux radiés de la membrane du tympan. — 7, muqueuse du tympan. — 8, la portion de cette muqueuse qui est soulevée par le manche du marteau. — 9, périoste. — 10, tissu cartilagineux. — 11, tissu osseux.

d. *Apophyses.* — Des deux apophyses du marteau, l'une porte le nom d'apophyse courte et grosse, l'autre, celui d'apophyse longue (fig. 857, 3 et 4) :

L'*apophyse courte et grosse*, encore appelée *apophyse externe*, revêt la forme d'une petite éminence conique, longue de 1 millimètre seulement. Elle naît sur la partie inférieure et externe du col. Puis, elle se porte en dehors et un peu en haut vers la portion supérieure de la membrane du tympan, qu'elle repousse légèrement du côté du conduit auditif externe : sur elle, comme nous l'avons vu plus haut (p. 1083), viennent s'insérer les deux ligaments tympano-malléolaires, qui limitent inférieurement la membrane de Shrapnell.

L'*apophyse longue* ou *antérieure*, que l'on désigne aussi sous le nom d'*apophyse grêle*, d'*apophyse de Raw*, est beaucoup plus longue que la précédente : elle mesure, en moyenne, 4 ou 5 millimètres. Elle est en forme d'épine, aplatie, curviligne ou même légèrement sinueuse. Comme l'apophyse grosse et courte, l'apophyse longue se détache encore du col, mais sur sa partie antérieure et moyenne. De là, elle se porte en avant, croise obliquement la partie antéro-supérieure de l'os tympanal, au niveau du point que nous avons appelé sillon malléolaire (p. 1074) et s'engage dans la partie la plus externe de la scissure de Glaser. Sur elle, au niveau de sa base, vient se fixer le ligament antérieur du marteau.

e. *Structure.* — Considéré au point de vue de sa structure, le marteau se compose essentiellement de tissu osseux revêtant la forme compacte (fig. 858). Les lamelles osseuses et les canaux de Havers se disposent dans le sens longitudinal, c'est-à-dire parallèlement à l'axe de l'os. Le marteau possède à sa périphérie une enveloppe fibreuse, véritable périoste qui se confond par places avec les faisceaux conjonctifs de la couche moyenne de la membrane du tympan. A son centre, on observe çà et là un certain nombre de cavités médullaires plus ou moins développées ; mais, sur aucun point de sa longueur, il n'existe de canal médullaire nettement différencié. Nous ajouterons qu'entre le périoste et l'os, même chez l'adulte, on rencontre des formations de cartilage hyalin, qui ont été parfaitement décrites par Prussak, par Brunner, par Rüdinger et plus récemment par Schwalbe. Ces restes du cartilage embryonnaire, respectés par l'ossification, s'observent principalement sur les points suivants : 1° sur la tête, au niveau de la facette articulaire destinée à l'enclume ; 2° sur l'apophyse courte, où la couche de cartilage peut atteindre jusqu'à un demi-millimètre d'épaisseur ; 3° sur le bord externe du manche dans toute sa hauteur ; 4° sur son bord interne, dans une étendue qui varie beaucoup suivant les sujets ; 5° sur la surface d'insertion du muscle du marteau.

2° Enclume. — L'enclume (fig. 859, A et B), deuxième anneau de la chaîne des osselets, est situé en arrière et en dedans du marteau. Comme l'enclume du forgeron, avec lequel il présente une certaine ressemblance et auquel il doit son nom, il présente un corps et deux branches divergentes. On l'a comparé encore, non sans raison, à une petite molaire ou dent bicuspide, dont la couronne représenterait le corps, et les deux racines les deux branches. Son poids est un peu supérieur à celui du marteau : il est, en moyenne, de 25 milligrammes (Eitelberg).

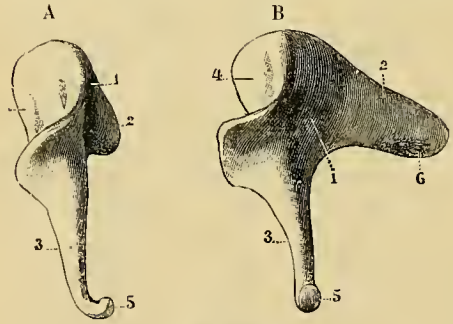

Fig. 859.

L'enclume du côté droit, vu : A, par son côté antérieur ; B, par son côté interne.

1, corps de l'enclume. — 2, branche supérieure ou horizontale. — 3, branche inférieure ou verticale. — 4, facette articulaire pour le marteau. — 5, apophyse lenticulaire avec sa facette articulaire pour l'étrier. — 6, facette rugueuse s'appliquant contre la partie inférieure du conduit tympano-mastoïdien.

a. *Corps.* — Le corps de l'enclume, comme la tête du marteau, en arrière de laquelle il est situé, occupe la partie toute supérieure de la caisse du tympan. De forme cuboïde, il est fortement aplati dans le sens transversal et nous présente par conséquent deux faces : une face externe, à peu près plane, qui répond à la paroi externe de la caisse ;

une face interne, légèrement déprimée à son centre, qui est en rapport avec la muqueuse. Sur sa partie antérieure se trouve une facette articulaire en forme de croissant, dont la concavité embrasse la facette, inversement configurée, que nous avons déjà signalée sur la tête du marteau.

b. *Branches.* — Les deux branches de l'enclume se détachent l'une et l'autre de la partie postéro-inférieure du corps de l'os. Elles suivent, immédiatement après leur origine, un trajet fortement divergent, en interceptant entre elles un angle de 85 à 90° ouvert en arrière et en bas. On les distingue, d'après leur situation, en supérieure et inférieure.

La *branche supérieure* ou *horizontale*, de forme triangulaire, se porte horizontalement en arrière vers la paroi postérieure de la caisse. Sa base se confond avec le corps de l'enclume. Son sommet ou extrémité libre présente ordinairement sur son côté interne une petite facette rugueuse, qui répond, ainsi que nous l'avons déjà vu, à l'angle inférieur de l'orifice d'entrée des cavités mastoïdiennes.

La *branche inférieure* ou *verticale* est à la fois plus longue et plus grêle que la précédente. Elle se dirige d'abord en bas, en suivant un trajet sensiblement parallèle au manche du marteau. Puis, elle s'infléchit en dedans pour devenir horizontale et se termine alors par un tout petit renflement, l'*apophyse lenticulaire*, que certains auteurs ont cru devoir isoler dans leur description sous le nom d'*os lenticulaire*. Une pareille différenciation de l'extrémité terminale de la branche inférieure de l'enclume n'est pas justifiée par les faits, et le prétendu os lenticulaire fait bel et bien partie de l'enclume (Politzer, Urbantschitsch, Schwalbe, Gegenbaur, etc.). Cruveilhier, en France, partage cette opinion et nous apprend qu'il l'a toujours vu soudé à l'enclume, même chez le fœtus. Schwalbe, de son côté, a constaté cette continuité de la branche inférieure de l'enclume avec son renflement lenticulaire dès le sixième mois de la vie intra-utérine. Les auteurs qui ont admis l'existence d'un os lenticulaire distinct ont été vraisemblablement induits en erreur par ce fait que l'espèce d'isthme qui unit la branche inférieure de l'enclume à son renflement est fort mince (90 μ d'épaisseur d'après Eysell) et se brise par conséquent avec la plus grande facilité. Dans ces conditions, le renflement lenticulaire est complètement isolé sans doute ; mais cet isolement est tout artificiel ; il est le résultat d'une cassure.

c. *Structure.* — L'enclume présente la même structure que le marteau. Il est essentiellement formé par une masse de tissu compact, au centre de laquelle se voient des cavités médullaires plus ou moins larges. Ces cavités s'accroissent avec les progrès de l'âge (Rüdinger). Ici encore, comme sur le marteau, nous trouvons des restes du cartilage embryonnaire : 1° sur la face interne du renflement lenticulaire ; 2° sur la facette articulaire qui est en connexion avec la tête du marteau ; 3° sur le sommet de la branche supérieure, tout particulièrement sur la petite facette rugueuse qu'il présente à son côté interne.

3° **Etrier.** — L'étrier (fig. 860), placé en dedans de l'enclume, s'étend horizontalement du renflement lenticulaire de ce dernier os à la fenêtre ovale. C'est le plus faible des trois osselets de l'ouïe : son poids n'est, en effet, que de 2 milligrammes (Eitelberg). Par sa configuration extérieure, il rappelle exactement l'objet dont il porte le nom, un étrier de cavalier, et nous présente, par conséquent, les quatre éléments suivants : une tête, une base et deux branches.

a. *Tête.* — La tête, située en dehors, est quadrilatère et fortement aplatie de haut en bas. — Son extrémité externe nous présente une petite facette articulaire

concave, destinée à s'articuler avec l'apophyse lenticulaire de l'enclume. Son extrémité interne se confond avec les deux branches. A l'union de la tête avec les branches, il existe ordinairement un léger étranglement circulaire, connu sous le nom de *col*. — Sur son côté postérieur, enfin, en regard de la pyramide, se trouve une petite surface rugueuse, sur laquelle vient s'insérer le tendon du muscle de l'étrier.

b. *Base.* — La base de l'étrier est une petite plaque osseuse remplissant la fenêtre ovale et présentant, tout naturellement, la même configuration générale que cette dernière : une extrémité postérieure, arrondie et mousse; une extrémité antérieure, anguleuse et pointue; un bord supérieur, convexe; un bord inférieur, rectiligne ou légèrement concave. De ses deux faces, la face interne (fig. 860, B) ou vestibulaire est un peu convexe; elle est séparée du liquide du labyrinthe par le périoste du vestibule. La face externe ou tympanique (fig. 860, C) est tournée du côté de la caisse ; elle est creuse et se trouve parfois divisée par une crête oblique en deux fossettes secondaires, l'une et l'autre généralement peu accusées.

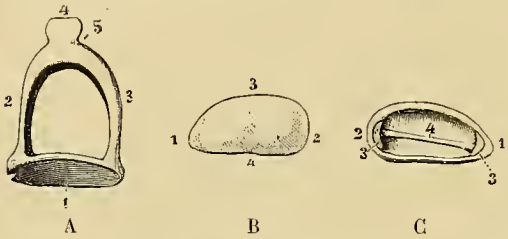

Fig. 860.

A, l'étrier, vu d'en haut ; B, sa base, vue par sa face interne ; C, cette même base, vue par sa face externe.

A. — 1, base. — 2, branche antérieure. — 3, branche postérieure. — 4, tête. — 5, col.

B. — 1, extrémité antérieure. — 2, extrémité postérieure. — 3, bord supérieur. — 4, bord inférieur.

C. — 1, extrémité antérieure. — 2, extrémité postérieure. — 3, section des branches. — 4, crête oblique.

c. *Branches.* — Les deux branches de l'étrier se distinguent, d'après leur situation, en antérieure et postérieure. Toutes les deux naissent sur la face externe de la base de l'étrier au voisinage de ses extrémités (fig. 860, A et C). De là, elles se dirigent en dehors, vers la tête de l'os, en décrivant une courbe dont la concavité regarde le centre de l'étrier. Il est à remarquer que la branche postérieure est généralement plus recourbée et plus longue que l'antérieure, laquelle peut être franchement rectiligne. Les deux branches de l'étrier forment par leur ensemble une sorte de demi-cercle ou de fer à cheval, que l'on désigne parfois sous le nom d'*anse de l'étrier*. Lisses et unies sur leur face convexe, elles sont creusées en gouttière sur leur face concave. Elles interceptent entre elles un espace demi-circulaire, qui se trouve comblé, à l'état frais, par un repli de la muqueuse tympanique.

d. *Structure.* — Comme les deux os précédemment décrits, l'étrier se compose principalement de tissu compact, avec formation de quelques cavités médullaires dans les parties les plus épaisses, notamment au niveau de la tête.

Indépendamment du tissu osseux, il comprend encore dans sa structure une enveloppe périostale et deux lames de cartilage hyalin. De ces deux lames, l'une revêt la face externe de la tête : elle est relativement peu étendue. L'autre, plus importante, s'étale sur la face vestibulaire de la base de l'étrier (fig. 864, 3') : elle est beaucoup plus épaisse que la lame osseuse sous-jacente ; elle atteint en effet 60 μ d'épaisseur, tandis que la lame osseuse ne mesure que 30 μ (Eysell).

La lame cartilagineuse de la base de l'étrier revêt régulièrement la face vestibulaire dans toute son étendue. Arrivée aux deux extrémités de cette face, elle les contourne et s'étend, du côté de la face tympanique, jusqu'à l'origine des deux branches. Du reste, elle est étroitement unie à la lame osseuse, qu'elle revêt et

renforce : il existe même, d'après SCHWALBE, pour rendre cette union plus intime, de fines travées osseuses qui s'étendent de l'os dans l'épaisseur du cartilage.

Développement. — Le *marteau* se développe par trois points d'ossification : un pour la tête, un pour le manche, le troisième pour l'apophyse grêle. — L'*enclume* nous présente deux points d'ossification seulement, l'un pour le corps, l'autre pour l'apophyse lenticulaire. Le premier, d'après RAMBAUD et RENAULT, paraît résulter de la réunion de deux granules primitivement distincts. — L'*étrier* se développe par quatre points d'ossification : un pour la base, un pour la tête, les deux autres pour chacune des deux branches.

Ces différents points d'ossification sont très visibles chez l'embryon du troisième mois.

Au quatrième mois, les trois pièces du marteau sont soudées, celles de l'étrier aussi. La masse centrale de l'enclume s'est étendue dans tous les sens et, au cinquième mois, l'enclume est entièrement ossifiée sauf sa branche inférieure. De même, le marteau est également ossifié, à l'exception de la pointe de sa longue apophyse. RAMBAUD et RENAULT, auxquels j'emprunte tous ces détails, font remarquer que, à ce moment, les osselets de l'ouïe ont, à peu de chose près, les mêmes dimensions que chez l'adulte.

B. — CONNEXIONS DES OSSELETS

Les osselets de l'ouïe s'unissent entre eux, tout d'abord, par de véritables articulations. D'un autre côté, ils sont reliés aux différentes parois de la caisse par des ligaments qui les maintiennent en position tout en leur permettant des déplacements partiels :

1° Articulation des osselets entre eux. — Le marteau s'articule avec l'enclume et celui-ci avec l'étrier. De là deux articulations appartenant l'une et l'autre à la classe des diarthroses.

A. ARTICULATION DU MARTEAU AVEC L'ENCLUME. — L'articulation du marteau avec l'enclume est une articulation par emboîtement réciproque. Du côté de la tête du marteau, nous trouvons une surface elliptique ou ovalaire, qui se dirige obliquement en bas et en dedans et qu'une arête à peu près verticale divise en deux facettes secondaires. Le corps de l'enclume nous présente, à son tour, une surface articulaire inversement configurée et divisée également en deux facettes plus petites, correspondant à celles du marteau.

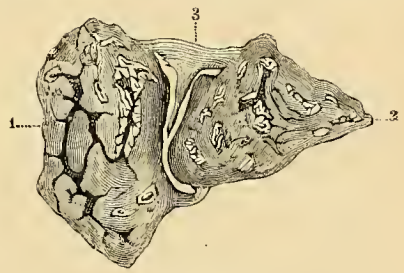

Fig. 861.

Coupe transversale de l'articulation du marteau et de l'enclume (POLITZER).

1, marteau. — 2, enclume. — 3, ligament capsulaire avec le ménisque en forme de coin.

Les deux surfaces articulaires précitées sont revêtues d'une couche de cartilage hyalin, qui est un peu plus épaisse sur l'enclume que sur le marteau.

Enfin, les deux os sont maintenus en présence par un ligament capsulaire ou en manchon, qui s'insère de part et d'autre sur le pourtour un peu déprimé des surfaces articulaires. De la partie interne de ce manchon fibreux se détache un prolongement qui s'avance à la manière d'un coin (fig. 861, 3) entre les deux surfaces de l'articulation : c'est un véritable ménisque intra-articulaire. Il a été signalé pour la première fois en 1840 par PAPPENHEIM et constaté depuis lors par RÜDINGER et par POLITZER, auquel j'emprunte la figure ci-dessus.

Comme toutes les diarthroses, l'articulation que nous venons de décrire possède une synoviale, destinée à favoriser le jeu réciproque des deux os en présence. Cette synoviale est même susceptible de s'enflammer et d'apporter alors un trouble plus ou moins considérable dans le fonctionnement de la chaîne des osselets.

B. Articulation de l'enclume avec l'étrier. — Cette articulation est une énarthrose. Comme surfaces articulaires, elle nous présente : 1° du côté de l'enclume, une facette arrondie et convexe, occupant le côté interne de l'apophyse lenticulaire ; 2° du côté de l'étrier, une facette de mêmes dimensions, arrondie et concave, située sur le côté externe de la tête. Ces deux surfaces articulaires sont revêtues l'une et l'autre d'une mince couche de cartilage et sont maintenues en présence, comme dans l'articulation précédente, par une capsule fibreuse renfermant dans son épaisseur de nombreuses fibres élastiques. Ici encore nous rencontrons une petite synoviale, tapissant intérieurement la capsule fibreuse.

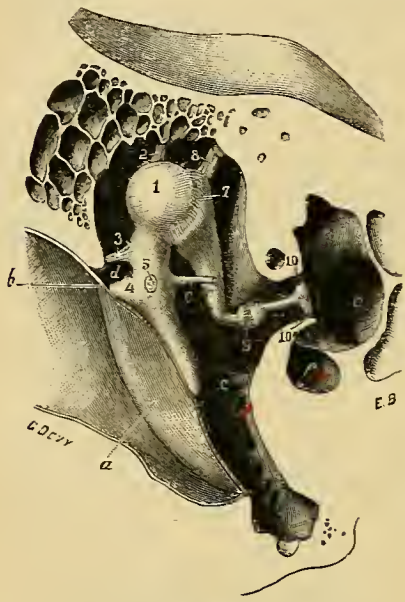

Fig. 862.

La chaîne des osselets et leurs ligaments, vus en place par leur côté antérieur sur une coupe vertico-transversale de la caisse.

1, marteau. — 2, son ligament supérieur. — 3, son ligament externe. — 4, son apophyse courte. — 5, surface de section de son apophyse grêle. — 6, tendon du muscle du marteau. — 7, capsule de l'articulation du marteau avec l'enclume. — 8, ligament supérieur de l'enclume. — 9, capsule de l'articulation de l'enclume avec l'étrier. — 10, 10', ligament annulaire de l'étrier.

a, membrane du tympan. — *b*, membrane de Schrapnell. — *c*, caisse du tympan. — *d*, poche de Prussak. — *e*, vestibule, avec les orifices des canaux demi-circulaires. — *f*, rampe tympanique du limaçon.

2° Union des osselets avec les parois de la caisse. — Chacun des trois articles de la chaîne tympanique (fig. 862) est relié aux parois de la caisse par des ligaments. Nous décrirons ces ligaments pour chacun des trois osselets.

A. Connexions tympaniques du marteau. — Abstraction faite de ses connexions avec la membrane du tympan, connexions qui ont été décrites précédemment, le marteau est maintenu en position par quatre ligaments, que l'on distingue en supérieur, externe, antérieur et postérieur :

Le *ligament supérieur* du marteau (fig. 862, 2) descend presque verticalement de la voûte de la caisse sur l'extrémité supérieure de la tête du marteau. Il est fort court et de forme cylindrique. On le désigne encore quelquefois, en raison même de sa situation et de son rôle, sous le nom de *ligament suspenseur* du marteau.

Le *ligament externe* (fig. 862, 3) est également fort court, quelquefois peu développé. Il s'insère, d'une part, sur la paroi externe de la caisse, immédiatement au-dessus du bord supérieur de la membrane du tympan; d'autre part, sur le côté externe du marteau au niveau de l'union de la tête avec le col. Il forme la limite supérieure de cette dépression en fossette qui répond à la membrane de Schrapnell et que nous avons désignée plus haut sous le nom de poche supérieure de la membrane tympanique. Politzer a signalé dans l'appareil ligamenteux, qui va de la paroi externe de la caisse au marteau, un système de cavités, grandes ou petites, arrondies ou ovalaires, qui sont revêtues d'épithélium et dans lesquelles s'amasse un liquide jaunâtre, transparent, analogue à de la lymphe (fig. 863).

Le *ligament antérieur*, remarquable par sa longueur et par son origine, naît à la base du crâne, au voisinage de l'épine du sphénoïde ou sur cette épine. De là, il se porte en dehors, en côtoyant la scissure de Glaser. Puis, il pénètre dans la

caisse du tympan à travers la partie la plus large de la scissure et vient se fixer sur le col du marteau ainsi que sur la base de son apophyse longue. C'est ce ligament que certains auteurs ont décrit à tort comme étant un muscle, le *muscle externe du marteau*. Non seulement ce n'est pas un muscle, mais ce n'est même pas un véritable ligament : il doit être considéré, en effet (Urbantschitsch), comme un reliquat de cette bandelette cartilagineuse qui, sous le nom de cartilage de Meckel, relie, chez l'embryon, le marteau au maxillaire inférieur (voy. Embryologie).

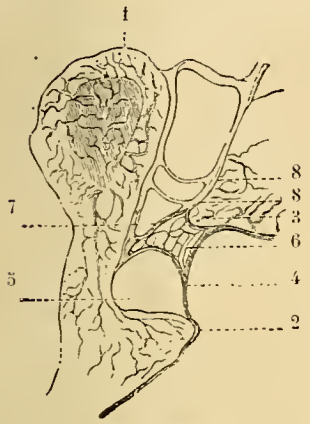

Fig. 863.
Système de cavités entre la membrane tympanique et le col du martean (Politzer).

1, tête du marteau. — 2, sa courte apophyse. — 3, rebord tympanique. — 5, membrane flaccide de Schrapnell. — 5, poche supérieure de Prussak. — 6, petites cavités creusées dans une lame membraneuse qui s'étend de la membrane flaccide au col du marteau. — 7, ligament externe du marteau. — 8, 8, replis muqueux (non constants).

Le *ligament postérieur* n'est autre que le faisceau le plus reculé du ligament externe. Ce ligament est exactement situé dans le prolongement du ligament antérieur et, comme tous les deux s'insèrent sur le col du marteau et passent par son axe de rotation, Helmholtz les a réunis en un seul sous le nom de *ligament axile du marteau*.

B. Connexions tympaniques de l'enclume. — Deux ligaments unissent l'enclume aux parois de la caisse.

Le premier, *ligament supérieur* (fig. 862, 8), descend de la voûte sur le corps de l'os. Il n'est pas constant et, quand il existe, il n'est bien souvent constitué que par un simple repli de la muqueuse.

Le second, *ligament postérieur*, relie le sommet de la branche supérieure de l'enclume au pourtour de la petite fossette où il repose. Cette partie de l'enclume présente, on s'en souvient, un revêtement cartilagineux et il existe parfois, sur le point où elle s'unit à la paroi postérieure de la caisse, une véritable articulation en amphiarthrose.

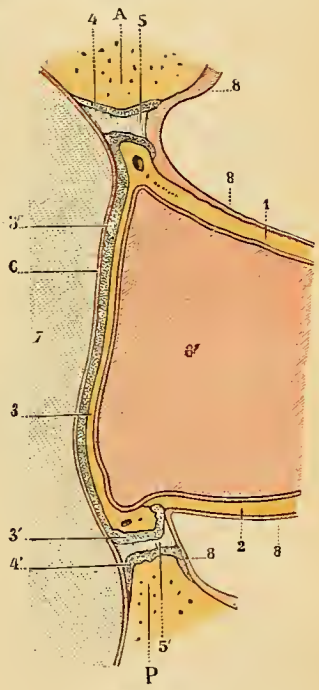

Fig. 864.
Coupe horizontale de l'articulation de l'étrier avec la fenêtre ovale (schématisée d'après une préparation de Brunner).

A, rebord antérieur de la fenêtre ovale. — P, son rebord postérieur. — 1, branche antérieure de l'étrier. — 2, sa branche postérieure. — 3, couche osseuse de sa base, avec 3', sa couche cartilagineuse. — 4, 4', couche cartilagineuse doublant la circonférence de la fenêtre ovale. — 5, 5', ligament annulaire. — 6, périoste vestibulaire. — 7, périlymphe. — 8, muqueuse de la caisse, recouvrant les branches et la base de l'étrier.

C. Connexions tympaniques de l'étrier. — Les relations anatomiques de l'étrier avec la paroi interne de la caisse ont été bien décrites, en 1870, par Brunner et par Eysell. On sait que la base de l'étrier, revêtue de cartilage sur sa face vestibulaire et sur sa circonférence, est logée dans la fenêtre ovale, dont le pourtour présente également un revêtement cartilagineux (fig. 864). Les deux régions osseuses, circonférence de l'étrier et pourtour de la fenêtre ovale, ne sont pas exactement en contact : entre elles existe une petite fente circulaire dont la hauteur augmente peu à peu de l'extrémité postérieure, où elle mesure 15 μ seulement, vers l'ex-

trémité antérieure, où elle atteint jusqu'à 100 μ (Eysell). Cet espace est comblé par un système de fibres qui se détachent de la circonférence de la base de l'étrier et qui, de là, vont en rayonnant se fixer sur le pourtour de la fenêtre ovale. L'ensemble de ces fibres, en partie conjonctives, en partie élastiques, constitue le *ligament annulaire de la base de l'étrier* (fig. 864, 5, 5'). D'après Rüdinger, il existerait dans l'appareil ligamenteux qui unit l'étrier à la fenêtre ovale des cavités irrégulières remplies de liquide. Mais l'existence de semblables cavités est au moins douteuse : Politzer, dans les nombreuses coupes qu'il a faites de la région qui nous occupe, n'a jamais pu les rencontrer.

C. — Appareil moteur des osselets

La chaîne des osselets de l'ouïe, considérée au point de vue de ses mouvements, est soumise à l'action de deux muscles : l'un qui s'insère sur le marteau, l'autre qui s'attache à l'étrier. L'enclume ne reçoit aucun faisceau musculaire et, quand il se déplace, ses mouvements sont toujours des mouvements indirects, je veux dire des mouvements qui lui sont communiqués par l'un ou l'autre des deux osselets entre lesquels il se trouve situé.

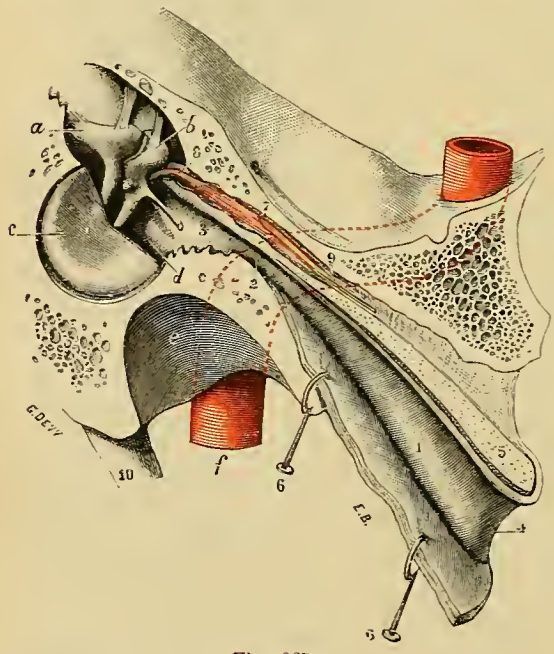

Fig. 865.

Le muscle interne du marteau et la trompe d'Eustache, vus sur une coupe longitudinale de ce conduit.

a, enclume. — *b*, marteau. — *c*, membrane du tympan, dont le tiers antéro-supérieur a été détaché par la coupe. — *d*, paroi interne de la caisse. — *e*, cavité glénoïde du temporal. — *f*, artère carotide interne.

1, portion membraneuse de la trompe d'Eustache. — 2, sa portion osseuse. — 3, son orifice tympanique. — 4, son orifice pharyngien. — 5, coupe de sa portion cartilagineuse. — 6, sa portion fibreuse, étirée en bas et en dehors. — 7, le muscle du marteau dans son conduit osseux. — 8, son tendon terminal, formant un angle droit avec la portion charnue pour s'attacher sur le côté interne du manche du marteau. — 9, son nerf venant du ganglion otique. — 10, apophyse styloïde.

1° Muscle du marteau. — Le muscle du marteau est un petit muscle fusiforme, long de 20 à 25 millimètres, occupant dans la plus grande partie de son étendue le canal osseux qui porte son nom et que nous avons déjà décrit à propos de la caisse du tympan (p. 1092). Il prend naissance : 1° sur la paroi supérieure de la portion cartilagineuse de la trompe d'Eustache ; 2° dans l'angle rentrant que forme la portion pierreuse du temporal avec sa portion écailleuse ; 3° sur la partie du sphénoïde qui est voisine de cet angle.

De là, il se porte obliquement en arrière, en dehors et en haut, en longeant le côté supérieur et interne de la trompe. Il arrive ainsi dans la caisse du tympan et en suit la paroi interne jusqu'à la fenêtre ovale. Se coudant alors à angle droit, il se dirige en dehors, se dégage du canal osseux qui l'a abrité jusqu'ici, traverse horizontalement la caisse et, finalement, vient s'attacher à l'extrémité supérieure du manche du marteau, un peu au-dessous de son apophyse grêle (fig. 865, 7 et 8).

Le muscle du marteau, comme le canal osseux qui le renferme, présente deux portions, bien différentes l'une de l'autre par leur direction, par leur longueur et par leur structure : 1° une portion interne, qui est à peu près parallèle à l'axe du rocher : 2° une portion externe, qui est perpendiculaire à la précédente. La première, beaucoup plus longue, est charnue et répond au corps du muscle : la seconde, relativement fort courte, est constituée par son tendon.

Nous ajouterons que, dans son canal osseux, le muscle du marteau est entouré d'une atmosphère de tissu conjonctif lâche, qui favorise son glissement et qui joue à son égard le rôle d'une bourse séreuse.

2° Muscle de l'étrier. — Plus faible que le muscle du marteau, le muscle de l'étrier (fig. 866, 10) est renfermé comme lui dans un canal osseux précédemment décrit, le *canal de la pyramide*, qui vient s'ouvrir, on s'en souvient (p. 1092), sur la partie postérieure de la caisse du tympan.

Il naît en bas, dans le fond du canal de la pyramide. De là, il se porte verticalement en haut, parallèlement au facial, qui est placé en arrière, et conserve cette direction dans la plus grande partie de son étendue. A son extrémité supérieure, il s'infléchit en avant, comme le canal où il est contenu, et se jette en même temps sur un tendon très grêle. Ce tendon terminal du muscle sort du canal osseux par le petit orifice circulaire que présente le sommet de la pyramide, traverse horizontalement la partie de la caisse qui sépare la pyramide de l'étrier et vient s'attacher à ce dernier os, soit sur le bord postérieur de sa tête, soit sur son col. D'après Rüdinger, il enverrait une expansion au renflement lenticulaire de l'enclume : cette expansion n'est pas constante.

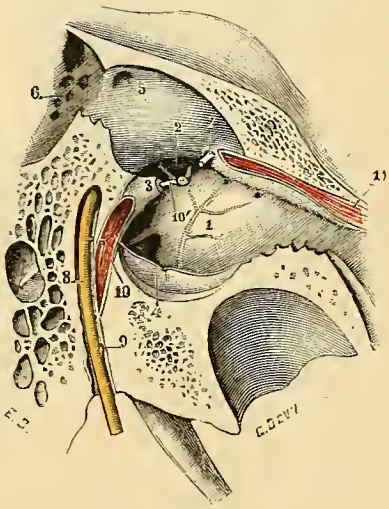

Fig. 866.
Le muscle de l'étrier, dans son canal osseux.

1, paroi interne de la caisse. — 2, fenêtre ovale, avec l'étrier en place. — 3, pyramide. — 4, partie inférieure de la membrane du tympan. — 5, canal tympano-mastoïdien. — 6, antre mastoïdien. — 7, tendon du muscle interne du marteau, s'échappant du bec de cuiller. — 8, aqueduc de Fallope et nerf facial, avec 9, corde du tympan. — 10, muscle de l'étrier, avec 10', son tendon. — 11, conduit du muscle du marteau.

Le muscle de l'étrier, vu sur des coupes longitudinales, a la forme d'une poire ; sur des coupes transversales, celle d'un prisme à trois pans avec angles arrondis (Politzer). Sa longueur totale est de 8 millimètres, dont 6 pour sa portion cachée ou pyramidale et 2 seulement pour sa portion libre ou intra-tympanique.

3° Action de ces deux muscles. — Les osselets de l'ouïe sont articulés d'une façon telle que le déplacement de l'un d'eux, quelque faible qu'il soit, entraîne toujours d'une façon indirecte le déplacement des deux autres. Il se produit ici, dans notre chaîne tympanique, quelque chose d'analogue à ce qui se passe dans un mouvement de sonnette : le moindre mouvement imprimé à un point quelconque de l'appareil retentit fatalement sur ses deux extrémités et sur tous les points intermédiaires. Ceci posé, examinons séparément l'action des deux muscles moteurs de la chaîne des osselets.

a. *Action du muscle du marteau.* — Le muscle du marteau tout d'abord, ayant

à sa terminaison une direction transversale, attire en dedans le point sur lequel il s'insère, c'est-à-dire l'extrémité supérieure du manche du marteau. Celui-ci bascule autour de son col d'une façon telle que son extrémité inférieure se porte en dedans, tandis que son extrémité supérieure ou tête s'incline en dehors. Mais ce n'est pas tout : le corps de l'enclume, qui est solidement articulé avec la tête du marteau, suit cette dernière dans son déplacement, en pivotant autour de sa branche horizontale. Du même coup, sa branche verticale se déplace en dedans en refoulant devant elle l'étrier, lequel s'enfonce dans la fenêtre ovale (fig. 867).

Fig. 867.

Schéma représentant le mode de déplacement des osselets sous l'influence de la contraction du muscle du marteau.

a, conduit auditif externe. — *b*, caisse du tympan. — *c*, vestibule de l'oreille interne. — *d*, fenêtre ovale.

1, membrane du tympan. — 2, manche du marteau. — 2', section de son apophyse grêle. — 3, sa tête. — 4, insertion du tendon du muscle du marteau. — 5, apophyse verticale de l'enclume. — 6, sa tête. — 7, étrier.

(Les tracés en rouge indiquent les déplacements qu'imprime à la chaîne des osselets et à la membrane du tympan la contraction du muscle du marteau, laquelle s'exerce dans le sens indiqué par la flèche.)

Voilà donc les deux principaux effets de la contraction du muscle du marteau : 1° déplacement en dedans du manche du marteau : 2° déplacement en dedans de la base de l'étrier. Le premier de ces mouvements a pour résultat, on le conçoit, de reporter vers le centre de la caisse l'ombilic de la membrane tympanique et, par conséquent, de tendre la membrane tout entière ; le second, de comprimer le liquide contenu dans le vestibule et d'augmenter ainsi la pression intra-labyrinthique.

Examinons maintenant le muscle de l'étrier.

b. *Action du muscle de l'étrier.* — Le muscle de l'étrier, après sa réflexion, a une direction postéro-antérieure. Il attire donc en arrière, quand il se contracte, la tête de l'étrier sur laquelle il s'insère. Voilà le mouvement immédiat, le mouvement direct : il est en lui-même fort simple ; mais il va retentir comme tout à l'heure sur les deux extrémités de la chaîne. — *Du côté de l'étrier,* la base de cet os exécute autour d'un axe vertical un mouvement de bascule, en vertu duquel son extrémité postérieure s'enfonce dans la fenêtre ovale, tandis que son extrémité antérieure en sort. Or, comme l'axe de rotation (fig. 868, *y*) est beaucoup plus rapproché de l'extrémité postérieure que de l'extrémité antérieure, en raison probablement de la largeur inégale du ligament annulaire (p. 1106), il en résulte : 1° que le *déplacement en dedans* de l'extrémité postérieure de l'étrier est plus faible que le *déplacement en dehors* de son extrémité antérieure, ou, en d'autres termes, que la portion de l'étrier qui s'enfonce dans le vestibule est moins considérable que celle qui en sort ; 2° que ce double déplacement agrandit en définitive la cavité vestibulaire et, de ce fait, amène une diminution de pression dans le liquide labyrinthique. — *Du côté de l'enclume,* la branche verticale de cet os se porte en arrière, comme la tête de l'étrier avec laquelle elle s'articule. En même temps, le corps de l'enclume

s'incline en bas et en dedans, entraînant avec lui la tête du marteau, lequel exécute sur son col un mouvement de bascule en vertu duquel son extrémité inférieure ou manche se porte en dehors. Ce dernier mouvement a pour résultat d'éloigner du centre de la caisse l'ombilic de la membrane du tympan et, par conséquent, de relâcher cette dernière membrane.

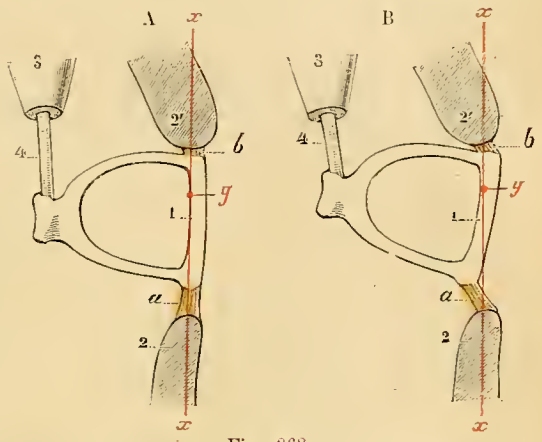

Fig. 868.

Schéma représentant le mode de déplacement de l'étrier sous l'influence de la contraction du muscle de l'étrier.

A, l'étrier au repos. — B, l'étrier après la contraction de son muscle. — 1, base de l'étrier. — 2, rebord antérieur de la fenêtre ovale, avec 2', son rebord postérieur. — 3, pyramide. — 4, tendon du muscle de l'étrier.

a, portion antérieure du ligament annulaire, plus longue que *b*, portion postérieure de ce même ligament. — *xx*, diamètre antéro-postérieur de la fenêtre ovale passant par la base de l'étrier au repos. — *y*, point par lequel passe la ligne verticale qui représente l'axe de rotation de l'étrier.

c. *Action comparée des deux muscles.* — Au total, les deux muscles moteurs de la chaîne des osselets exercent leur action sur les deux facteurs suivants, qui ont une importance considérable dans le phénomène de l'audition : l'état de tension de la membrane du tympan et la pression intralabyrinthique. Le muscle du marteau tend la membrane tympanique et détermine en même temps une augmentation de pression dans le liquide du labyrinthe. Le muscle de l'étrier relâche la membrane tympanique et abaisse la pression dans le labyrinthe. Les deux muscles sont donc réciproquement antagonistes.

A l'état de contraction du muscle du marteau, la membrane du tympan, fortement tendue, vibre plus difficilement, en même temps que le liquide labyrinthique, dont la pression est augmentée, reçoit des chocs moins violents. Quand le muscle de l'étrier se contracte, les conditions physiques de la membrane du tympan et du liquide du labyrinthe étant justement inverses, l'oreille moyenne est admirablement disposée pour recevoir et transmettre les moindres bruits.

Dès lors, il est vraisemblable d'admettre que le muscle du marteau se contracte dans les bruits violents et cela pour les assourdir ; que le muscle de l'étrier intervient, au contraire, pour disposer l'oreille à la perception des bruits faibles ou lointains. Comme l'a dit Toynbee, le muscle de l'étrier est le *muscle qui écoute*, tandis que le muscle du marteau est le *muscle qui protège le nerf auditif contre les bruits intenses.*

§ III. — Revêtement muqueux de la caisse du tympan

La caisse du tympan est tapissée dans toute son étendue par une membrane muqueuse appelée *muqueuse tympanique.*

1° Dispositions générales. — La muqueuse tympanique est une pellicule mince et transparente, de coloration grisâtre ou gris rosé, intimement unie au périoste sous-jacent. Au cours de son trajet, elle masque en totalité ou en partie

un certain nombre des rugosités que nous a présentées le squelette, de telle sorte que la caisse, dans son aspect général, est un peu moins irrégulière à l'état frais qu'à l'état sec.

Au niveau des points où la chaîne des osselets entre en contact avec les parois de la caisse tympanique, la muqueuse se réfléchit sur elle et lui forme une gaine complète, toujours fort mince, mais partout continue. Il en résulte que les osselets de l'ouïe, tout en occupant la caisse, se trouvent placés en dehors de la muqueuse, tout comme les viscères abdominaux en dehors de leur membrane séreuse. Pour compléter l'analogie, nous trouvons encore entre les parois de la caisse et la chaîne des osselets un certain nombre de prolongements muqueux, véritables mésos amenant à ces derniers leurs muscles, leurs ligaments et leurs vaisseaux.

Ces replis muqueux, jetés entre les osselets et les parois de la caisse, affectent tantôt la forme de simples soulèvements de la muqueuse, tantôt celle de véritables ponts ou cylindres creux. Déjà, en 1866, Zaufal nous en a donné une bonne description, complétée depuis par Urbantschitsch et par Schwalbe. Tous ces auteurs s'accordent à reconnaître qu'ils sont très variables, suivant les sujets, par leur nombre et par leur développement. Nous signalerons parmi les plus importants : 1° les deux replis tubuleux qui enveloppent le tendon du muscle du marteau et celui du muscle de l'étrier ; 2° le repli vertical qui, de la paroi supérieure de la caisse, descend sur la tête du marteau, en formant une gaine au ligament supérieur de ce dernier os ; 3° un repli similaire, non constant, qui descend sur le corps de l'enclume ; 4° un repli horizontal, qui comble l'espace demi-circulaire compris entre la base de l'étrier et ses deux branches : c'est la *membrane obturatrice de l'étrier*, qui se continue en arrière avec la gaine muqueuse du muscle de l'étrier ; 5° deux replis horizontaux, l'un postérieur, l'autre antérieur, que soulèvent en dedans les deux ligaments tympano-malléolaires postérieur et antérieur ; sous le premier de ces replis s'abritent encore l'apophyse grêle du marteau, le ligament antérieur de cet os, l'artère tympanique et enfin la portion antérieure de la corde du tympan.

2° **Structure**. — La muqueuse tympanique se compose, comme toutes les muqueuses, de deux couches : une couche superficielle épithéliale ; une couche profonde, de nature conjonctive.

a. *Couche superficielle ou épithéliale*. — L'épithélium ne présente pas dans toutes les régions de la caisse la même forme et les mêmes caractères. Dans un travail récent, Bulle a établi en principe que cet épithélium est plat sur les points où la muqueuse est mince et peu vasculaire, cylindrique avec cils vibratiles sur les points où elle est plus épaisse et riche en vaisseaux. C'est ainsi que nous rencontrons des cellules aplaties et à une seule couche sur la membrane du tympan, sur le promontoire et sur les osselets. Partout ailleurs l'épithélium est cylindrique à cils vibratiles. Nous devons ajouter cependant, en faisant une restriction, que sur le plancher de la caisse et sur la portion osseuse qui entoure la membrane du tympan les cellules épithéliales, tout en étant munies de cils, se rapprochent tout autant de la cellule plate que de la cellule cylindrique. Ce sont là des formes de transition entre les deux types fondamentaux de l'épithélium tympanique et il est à remarquer que sur les points où les deux types arrivent au contact, le passage de l'un à l'autre n'est jamais brusque, mais s'effectue toujours graduellement.

Que les cellules ciliées soient cylindriques ou aplaties, elles présentent au-dessous d'elles, entre leur extrémité adhérente et le chorion muqueux, une couche

continue de cellules dites *basilaires* ou *basales*, qui ne sont vraisemblablement que des cellules de rénovation, destinées à remplacer les cellules sus-jacentes, quand celles-ci viennent à tomber. Il existe enfin çà et là, entre les cellules cylindriques, un certain nombre de cellules caliciformes (Kessel, Fischer).

b. *Couche profonde ou chorion.* — Le chorion muqueux comprend à son tour deux plans plus ou moins distincts suivant les régions où on l'examine : un plan profond, plus dense, qui répond au périoste ; un plan superficiel, qui est situé

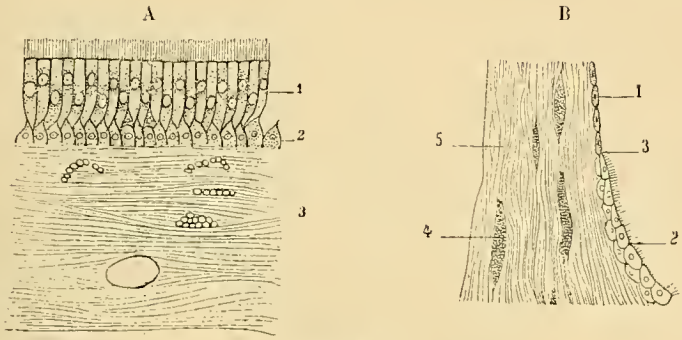

Fig. 869.

Structure de la muqueuse tympanique.

A. — Coupe à travers la muqueuse de la paroi labyrinthique de la caisse du tympan d'un adulte (d'après Brunner). — 1, épithélium à cils vibratiles. — 2, cellules basales. — 3, tissu conjonctif de la muqueuse.

B. — Coupe de la membrane du tympan, au niveau du bourrelet annulaire (d'après Brunner). — 1, épithélium plat de la couche muqueuse de la membrane du tympan. — 2, épithélium bas à cils vibratiles du bourrelet annulaire. — 3, limite entre les deux formes d'épithélium. — 4, fibres circulaires, vues en coupe. — 5, fibres radiées.

immédiatement au-dessous de l'épithélium et qui représente le chorion muqueux proprement dit. Ce dernier se compose de fines travées fibrillaires, s'entre-croisant dans tous les sens et ménageant entre elles des espaces libres, arrondis ou ovalaires, dans lesquels cheminent des vaisseaux sanguins et lymphatiques.

Kessel les considère comme ayant la même signification que le système lacunaire que nous avons signalé précédemment dans la couche moyenne de la membrane du tympan.

En dehors des replis muqueux que nous avons décrits plus haut entre les parois de la caisse et la chaîne des osselets, Politzer a signalé à la surface libre de la muqueuse tympanique un certain nombre de cordons membraneux, qui, pour lui, seraient des reliquats du tissu conjonctif gélatineux qui remplit l'oreille moyenne pendant la vie fœtale. Dans leur épaisseur existent des formations particulières de forme ovale ou triangulaire, parfois étranglées sur un ou plusieurs points de leur étendue (fig. 870). Histologiquement, ces formations bizarres sont constituées par des fibrilles disposées parallèlement à leur grand axe et sont traversées d'un bout à l'autre par une tige centrale également

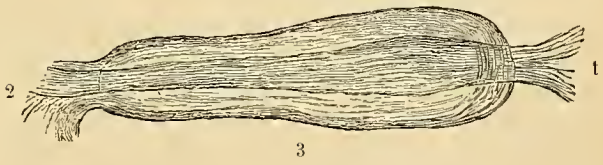

Fig. 870.

Formation ovale de la muqueuse tympanique (Politzer).

1, tige centrale à son entrée dans la formation ovale. — 2, la même à sa sortie. — 3, étranglement de la formation.

fibrillaire, laquelle se fixe aux parois de la caisse par l'une et l'autre de ses deux extrémités. Leur signification anatomique n'est pas encore élucidée.

Glandes. — La question de savoir si la muqueuse tympanique possède des glandes est encore fortement controversée. Tandis que Tröltsch, Wendt, C. Krause les admettent et les décrivent, d'autres anatomistes, notamment Luschka, Sappey, Brunner, rejettent formellement leur existence. Dans ses recherches sur un nombre considérable d'oreilles moyennes, Politzer n'a rencontré de glandes que dans la partie antérieure de la caisse, au voisinage de l'orifice tympanique de la trompe, là où les avait signalées Tröltsch : encore se voit-il obligé de déclarer que ces glandes sont très variables et ne sont même pas constantes. Dans son travail déjà cité, Bulle admet bien, pour les avoir observées lui-même, les différentes formations glandulaires décrites par ses prédécesseurs. Mais il fait remarquer en même temps que l'épithélium de ces glandes a la même structure que celui de la muqueuse dont elles émanent : plat ou cylindrique, cilié ou non cilié suivant les régions. Or, comme une invagination de muqueuse ne doit acquérir le titre de glande qu'autant que l'épithélium de la muqueuse s'est modifié dans la partie invaginée en vue d'une fonction spéciale à remplir, il refuse aux formations en question toute signification glandulaire : pour lui ce sont tout simplement des cryptes muqueux. Enfin, dans sa thèse inaugurale soutenue à Rostock en 1889, Fischer admet, contrairement à l'opinion de Bulle, l'existence de véritables glandes dans la portion circumtubaire de la muqueuse tympanique et il en décrit de nombreuses variétés, depuis la simple dépression en cœcum jusqu'aux glandes acineuses à deux, trois et un plus grand nombre d'acini. L'accord, on le voit, est loin d'être fait à ce sujet entre les anatomistes et la question, pour être définitivement résolue, appelle de nouvelles recherches.

§ IV. — Vaisseaux et nerfs de la caisse du tympan

1° Artères. — Le réseau sanguin, destiné à la nutrition de la caisse du tympan et des organes qu'il renferme, est alimenté par des artères fort nombreuses et de provenances diverses.

a. *Origine.* — Ces artères émanent de cinq sources différentes (fig. 871) : de l'artère stylo-mastoïdienne, de l'artère tympanique, de l'artère méningée moyenne, de la pharyngienne, de la carotide interne.

L'*artère stylo-mastoïdienne*, branche de l'auriculaire postérieure ou de l'occipitale, s'engage dans le trou stylo-mastoïdien et de là dans l'aqueduc de Fallope, qu'elle parcourt de bas en haut. Chemin faisant, elle envoie des rameaux aux cellules mastoïdiennes, jette une artériole sur le muscle de l'étrier et fournit trois rameaux (Arnold) à la caisse tympanique : un *rameau inférieur*, destiné à la partie postérieure du plancher ; un *rameau supérieur*, qui se porte vers la partie postérieure de la fenêtre ovale ; un *rameau moyen*, qui arrive à la caisse en suivant le même canal osseux que la corde et qui se distribue à la membrane du tympan (voy. *Membrane du tympan*).

L'*artère tympanique*, branche de la maxillaire interne, pénètre dans la scissure de Glaser, qui l'amène à la partie antéro-externe de la caisse. Elle envoie quelques fins rameaux à l'apophyse grêle du marteau et se jette ensuite sur la membrane du tympan, où elle s'anastomose avec les ramifications de la stylo-mastoïdienne.

L'*artère méningée moyenne*, autre branche de la maxillaire interne, traverse, comme on le sait, le trou petit rond. En entrant dans le crâne, elle abandonne un petit rameau au muscle du marteau. Plus haut, elle envoie vers l'hiatus de Fallope un deuxième rameau qui s'anastomose, dans l'aqueduc de Fallope, avec l'artère stylo-mastoïdienne. Plus haut encore, elle jette sur le bord supérieur et sur la face antérieure du rocher un certain nombre de fines artérioles, qui pénètrent

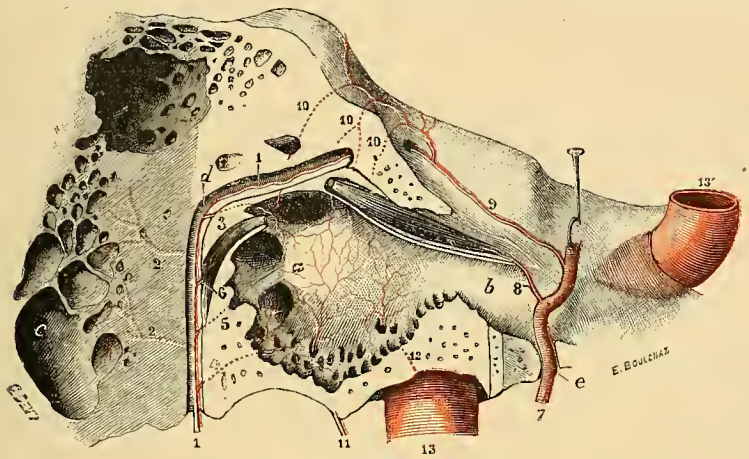

Fig. 871.

Circulation artérielle de la caisse du tympan (*demi-schématique*).

1, artère stylo-mastoïdienne, avec : 2, 2, rameaux mastoïdiens de cette artère; 3, son rameau tympanique supérieur; 4, son rameau tympanique inférieur; 5, son rameau tympanique moyen; 6, ramuscule pour le muscle de l'étrier. — 7, artère méningée moyenne réclinée en dedans, avec 8, rameau destiné au muscle du marteau. — 9, rameau gagnant l'hiatus de Fallope pour s'anastomoser avec l'artère stylo-mastoïdienne. — 10, rameaux destinés à la paroi postéro-interne de la caisse. — 11, branche de l'artère pharyngienne, pénétrant dans la caisse par le canal de Jacobson. — 12, rameau carotico-tympanique. — 13, 13', carotide interne.

a, promontoire, avec son réseau artériel. — *b*, portion osseuse de la trompe d'Eustache. — *c*, cellules mastoïdiennes. *d*, aqueduc de Fallope. — *e*, trou petit rond placé en dehors de la trompe.

dans la caisse à travers la suture pétro-écailleuse (p. 1094). Arrivées dans la caisse, elles se terminent, en partie sur sa paroi supérieure, en partie sur sa paroi interne.

L'*artère pharyngienne*, branche de la carotide externe, fournit à la caisse du tympan un petit rameau ascendant qui suit le même trajet que le nerf de Jacobson. Il se distribue au plancher et au promontoire.

La *carotide interne* elle-même, au niveau du coude qu'elle décrit en passant de la portion verticale dans la portion horizontale du canal carotidien, abandonne en arrière une petite branche, souvent double, laquelle arrive à la caisse en traversant le conduit carotico-tympanique et se termine sur la paroi antérieure et sur le plancher.

b. *Réseau tympanique.* — Les différentes artères tympaniques que nous venons de décrire s'anastomosent entre elles, de façon à constituer sur toute l'étendue de la caisse du tympan un seul et unique réseau (fig. 871). Ce réseau fondamental, formé par des branches relativement volumineuses, occupe les couches profondes du chorion muqueux. Il fournit deux ordres de rameaux : 1° des *rameaux osseux*, qui pénètrent dans les parois osseuses de la caisse et qui, sur la paroi interne, entrent en relation (Politzer) avec les vaisseaux de l'oreille interne ; 2° des *rameaux muqueux*, qui se portent dans les couches superficielles du chorion, directement

et sans s'anastomoser entre eux, et aboutissent finalement à un riche réseau capillaire situé au-dessous de l'épithélium.

Dans la région du promontoire, la circulation de la muqueuse tympanique présente un caractère tout spécial : d'après Prussak, dont les recherches ont été confirmées depuis par celles de Brunner, les dernières ramifications artérielles se jettent directement dans les veines sans former de capillaires.

c. *Artères des osselets.* — La chaîne des osselets possède un riche réseau sanguin, bien étudié par Kessel. L'artère principale du marteau se divise, à la partie antérieure du col, en deux branches : une branche ascendante, qui se ramifie sur la tête, et une branche descendante, qui pénètre dans l'intérieur du manche. Tout en descendant, cette dernière branche abandonne autour d'elle un grand nombre de ramuscules, qui gagnent la surface extérieure de l'os et s'y anastomosent avec le réseau sous-muqueux. L'enclume et l'étrier présentent, de même, un réseau intra-osseux et un réseau périphérique largement reliés entre eux par des anastomoses. Sous le nom d'*artère stapédienne* (de *stapes*, étrier), on a décrit une branche qui passe entre les deux branches de l'étrier. Cette branche, qui est assez développée chez l'embryon, persiste rarement après la naissance (Merkel).

2° Veines. — Les veines de la muqueuse tympanique et des osselets sont en général plus nombreuses et plus volumineuses que les artères. Elles sortent de la caisse par les mêmes orifices qui livrent passage aux artères et viennent se jeter : 1° dans les plexus ptérygoïdien et pharyngien ; 2° dans les veines méningées moyennes ; 3° dans le sinus pétreux supérieur ; 4° dans le golfe de la jugulaire interne (Valsalva) ; 5° dans les cavités veineuses, décrites par Rektorzik, qui entourent la carotide interne dans son canal osseux et qui communiquent en haut avec le sinus caverneux.

3° Lymphatiques. — Les lymphatiques de la muqueuse tympanique présentent, d'après Kessel, une disposition analogue à ceux de la couche interne de la membrane du tympan. Ici encore nous rencontrons des canalicules et des lacunes, ces dernières disposées entre les travées fibreuses du chorion.

Les canaux lymphatiques entrent en relation, sur la voûte de la caisse, avec des cavités arrondies ou triangulaires, qui sont cloisonnées par de fines travées conjonctives et qui sont remplies de leucocytes : ce sont des ganglions lymphatiques rudimentaires. W. Krause, de son côté, a décrit sur la paroi externe de la caisse un peu au-dessus de la membrane du tympan un tissu réticulé infiltré de corpuscules lymphoïdes et Nassiloff, en 1869, a rencontré dans la même région un véritable ganglion lymphatique.

4° Nerfs. — Les nerfs destinés à la caisse du tympan sont de trois ordres : moteurs, sensitifs, sympathiques.

a. *Rameaux moteurs.* — Les rameaux moteurs se rendent aux muscles. Ils proviennent : 1° pour le muscle du marteau, du ganglion otique ; 2° pour le muscle de l'étrier, de la portion du facial qui est contenue dans l'aqueduc. Politzer, utilisant la voie expérimentale (excitation des troncs nerveux dans le crâne), a démontré que le premier de ces nerfs émane de la racine motrice du trijumeau et que le second appartient réellement au tronc du facial et non, comme l'ont admis certains auteurs, à l'un des deux nerfs pétreux, qui, comme on le sait, s'anastomosent avec le facial.

b. *Rameaux sensitifs et rameaux sympathiques.* — Les rameaux sensitifs et les

rameaux sympathiques sont apportés à la muqueuse tympanique par le nerf de Jacobson, qui vient du glosso-pharyngien, et par le filet carotico-tympanique, qui émane du plexus carotidien (voy. Névrologie). Ces filets nerveux cheminent tout d'abord dans les couches profondes du chorion. Ils passent ensuite, après s'être divisés en des ramifications plus fines, dans les couches superficielles, et finalement se résolvent en un plexus à larges mailles, qui est situé immédiatement au-dessous de l'épithélium. Sur leur trajet, Papenheim, Kölliker et Krause ont signalé l'existence d'un certain nombre de cellules nerveuses isolées ou agminées : ce sont de véritables ganglions en miniature.

A consulter, parmi les travaux récents, au sujet de la caisse du tympan, de sa membrane et de ses osselets : Urbanstchitsch, *Beiträge zur Anatomie der Paukenhöhle*, Arch. f. Ohrenheilk., 1874 ; — Du même, *Zur Anatomie der Gehörknöchelchen des Menschen*, ibid., 1876 ; — Zuckerkandl, *Ueber die Art. Stapedia des Menschen*, Monatsschr. f. Ohrenheilk., 1873 ; — Du même, *Zur Morphologie des Musculus tensor tympani*, Arch. f. Ohrenheilk., 1883 ; — Brunner, *Beiträge zur Anat. u. Hist. des mittleren Ohres*, Leipzig, 1870 ; — Moos, *Untersuch. über des Verhalten der Blutgefässe und des Blutgefäss-Kreislaufs des Trommelfells u. der Hammergriffes*, Arch. f. Augen-und Ohrenheilk., 1877 ; — Du même, *Ueber Gefässführende Zotten der Trommelhöhlenschleimhaut*, Zeitschr. f. Ohrenheilk., 1884 ; — Gellé, *Etat de l'oreille du nouveau-né qui n'a pas respiré*, Ann. de Gynéc., 1876 ; — Du même, *L'oreille moyenne dans la série des vertébrés*, Gaz. méd. de Paris, 1877 ; — Du même, *Etat spécial de l'oreille moyenne dans la période fœtale*, ibid., 1878 ; — Steinbrügge, *Ueber den Sinus tympani*, Zeitschr. f. Ohrenheilk., 1879 ; — Coyne, *Morphologie de la membrane de Shrapnell*, Mém. de la Soc. des Sc. physiq. et nat. de Bordeaux, 1881 ; — Crombie. *On the membrana tympani*, Journ. of. Anat. and Phys., 1883 ; — Eitelberg, *Resultate der Wägengungen menschl. Gehörknöchelchen*, Monatsschr. f. Ohrenheilk, 1864 ; — Schwabach, *Das Trommelfell am macerirten Schläfenbein*, Med. Centralbl., 1885 ; — Pollak, *Ueber die function des Musc. tensor tympani*, Wien. med. Jahrb., 1886 ; — Gradenigo, *Valore morphologico degli ossicini*, La Riforma médica, 1886 ; — Bulle, *Beiträge zur Anat. des Ohres*, Arch. f. mikr. Anat., 1887 ; — Serenin, *Die Bedeutung d. Paukenhöhle bei Neugeborenen u. Säuglingen*, Th. inaug., Moscou, 1888 ; — Fischer, *Ueber das Epithel. u. die Drüsen der Ohrtrompete u. Paukenhöhle*, Th. inaug. Rostock. 1889 ; — Politzer, *Die Anat. u. histol. Zergliederung des menschl. Gehörorgans*, Stuttgart, 1889 ; — Burkner, *Atlas von Beleuchtungsbildern des Trommelfells*, Iéna, 1890 ; — Draispul, *Zur Entwickelungsgeschichte des Hammer-Ambos-Gelenkes; Ueber die membrana propria des Trommelfells*, Verhandl. des X intern. mode Kongresses zu Berlin, 1890 ; — Bryant, *Observations of the topography of the normal human tympanum*, Arch. Otol. New-York, 1890 ; — Larsen, *Ein anatomisch-physiologischer Beitrag zur Lehre von den Ossicula auditus*, Anat. Anz., V, 1890 ; — Bistrycki u. Kostanecki, *Das Gewicht menschl. Gehörknöchelchen*, Monatsschr. f. Ohrenheilk., 1891 ; — Klingel, *Messungen über die Hohenverhältniss des Kuppelräumes der Trommelhöhle*, Zeitschr. f. Ohrenheilk., 1891 ; — Bude, *Ueber Dehiscenzen in der unteren Wand der Paukenhöhle*, Göttingen, 1891 ; — Bertelli, *Contribution à la structure de la couche moyenne de la membrane tympanique chez le cobaye*, Arch. ital. de Biologie, XVI, 1891 ; — Anderson, *An anatomical note upon the relation of the internal carotid artery to the inner wall of the tympanum*. Saint-Thoma's Hospital reports, 1891 ; — Courtade, *Anatomie topographique comparée de l'oreille moyenne chez le nouveau-né et chez l'adulte*. Ann. des mal. de l'oreille, du larynx, etc. Paris, 1893 ; — Howe, *Note of the comparative Anatomy of the Ossicles*, Journ. of the Americ. Otol. Society, 1883, vol. V ; — Dreyfuss, *Beitrag z. Entwickelungsgesch. des Mittelohres u. des Trommelfells*, Morph. Arbeiten, Bd. II, 1893 ; — Bertelli, *Anatomia comparata della membrana del timpano*, Pisa, Ann. di univ. Tosc. della Societa delle Sc., V., 19, 1893 ; — Barth, *Einige Bemerkungen zum Lig. Annulare stapedis*, Zeitschr. f. Ohrenheilk, 1894 ; — Tomka, *Ueber Entwickelungsanomalies des Steigbügels*, Arch. f. Ohrenheilkunde, Bd. 38, 1895 ; — Lake, *On the anatomical connections of the membrana tympani with a few remarks on the pathological importance*, British med. Journ., 1895 ; — Beauregard, *Recherches sur l'appareil auditif chez les mammifères, Oreille moyenne*, Journ. de l'Anat. et de la Phys., 1894.

§ V. — Cavités mastoïdiennes

L'orifice tympano-mastoïdien (*aditus ad antrum*), que nous avons signalé déjà à la partie la plus élevée de la paroi postérieure de la caisse, conduit dans un système de cavités anfractueuses, qui sont creusées en majeure partie dans la portion mastoïdienne du temporal et que nous désignerons en bloc sous le nom de *cavités*

mastoïdiennes. Elles sont remplies d'air, comme la caisse elle-même, et constituent par conséquent, de simples diverticulums de cette dernière. Quelques auteurs, notamment SCHWARTZE et EYSELL, divisent les cavités mastoïdiennes en deux groupes dont l'un appartient à la portion pétro-mastoïdienne du temporal, l'autre à sa portion écailleuse. Une telle division parfaitement justifiée par le développement, n'a aucune importance chez l'adulte où les deux pièces osseuses en question sont entièrement soudées.

1° Disposition générale. — Des cavités que nous présente la portion mastoïdienne du temporal, il en est une beaucoup plus grande que les autres : c'est l'*antre mastoïdien*. Elle a ordinairement une forme ovoïde à grand axe antéro-postérieur et fait suite immédiatement au canal tympano-mastoïdien. Tout autour de l'antre se disposent des cavités plus petites, qui toutes communiquent entre elles, qui toutes aussi communiquent avec la cavité principale : ce sont les *cellules mastoïdiennes*. Elles forment à l'antre comme une coque celluleuse, beaucoup plus développée en bas et en dehors que sur tous les autres points (fig. 872).

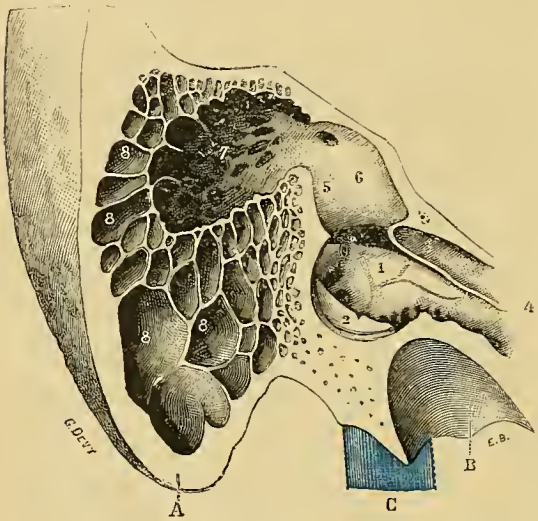

Fig. 872.

Les cavités mastoïdiennes, vues sur une coupe verticale de l'apophyse mastoïde, pratiquée suivant l'axe de la trompe d'Eustache (côté droit, segment postérieur de la coupe).

A, apophyse mastoïde. — B, cavité glénoïde. — C, veine jugulaire. 1, paroi interne de la caisse. — 2, membrane du tympan, dont la partie supérieure a été détachée avec le segment antérieur de la coupe. — 3, bec de cuiller. — 4, portion osseuse de la trompe d'Eustache, — 5, facette articulaire pour la branche horizontale de l'enclume. — 6, canal tympano-mastoïdien. — 7, antre mastoïdien. — 8, cellules mastoïdiennes.

Les cellules mastoïdiennes sont essentiellement variables par leurs dimensions, par leur forme et par leur orientation. Le plus souvent, elles sont allongées et leur grand axe se dirige vers le centre de l'antre mastoïdien à la manière de rayons. Mais ce n'est pas là une disposition constante et j'ai actuellement sous les yeux trois temporaux sur lesquels les cellules mastoïdiennes présentent une orientation tout opposée : elles s'allongent parallèlement aux parois de la grande cavité centrale.

2° Rapports. — Les cavités mastoïdiennes présentent des rapports importants, intéressant principalement le chirurgien. — *En avant*, elles répondent successivement aux canaux demi-circulaires, à la caisse du tympan, à la paroi postérieure du conduit auditif externe. — *En haut*, elles sont séparées de la cavité cranienne par une mince lame de tissu compact, qui fait partie de la face antérieure et du bord supérieur du rocher. — *En bas*, elles répondent à la rainure digastrique et à l'apophyse mastoïde. Elles descendent assez fréquemment, surtout chez les vieillards, jusqu'au sommet de cette apophyse. — *En dehors*, elles occupent le plan profond de la région dite mastoïdienne. Une lame de tissu compact, quelquefois fort épaisse, mais le plus souvent fort mince et même transparente, les sépare des parties

molles. On a même vu, sur certains sujets (Schwartze), cette lame osseuse manquer par places, auquel cas les cavités mastoïdiennes n'étaient fermées du côté des téguments que par une simple lame de périoste. — *En arrière et en dedans*, les cavités mastoïdiennes sont limitées par la face postérieure du rocher et par la face interne de la portion mastoïdienne du temporal. Entre ces deux surfaces osseuses se trouve une gouttière profonde à direction verticale, dans laquelle se loge, à l'état frais, la portion descendante du sinus latéral. Sur ce point, les cavités mastoïdiennes et le vaisseau veineux sont séparés par une lame osseuse de tissu compact, qui, sur certains sujets, est très épaisse, mais qui, sur bien d'autres, est mince, transparente, cédant sous le doigt (fig. 853). Cette lame osseuse peut même manquer sur une étendue plus ou moins considérable et, dans ce cas, la paroi vasculaire et le revêtement muqueux des cellules osseuses se trouvent en contact immédiat. Est-il besoin d'ajouter qu'un pareil voisinage est inquiétant, les affections suppuratives de la caisse du tympan et des cavités mastoïdiennes qui lui font suite pouvant amener, par voie de propagation de proche en proche, une phlébite du sinus latéral avec son cortège de symptômes toujours graves, la thrombose, la pyohémie, l'embolie et une mort plus ou moins rapide.

3° Cavités pneumatiques et cavités apneumatiques. — Nous avons dit plus haut que les cavités qui sont creusées dans la portion pétro-mastoïdienne du temporal se trouvent en communication avec la caisse et sont par conséquent remplies d'air. Dans la plupart des cas, cependant, il existe un certain nombre de cellules qui appartiennent au diploé et qui, à ce titre, renferment à leur intérieur, non pas de l'air, mais une moelle semi-liquide et de coloration rougeâtre. Le développement respectif des cavités pneumatiques et des cavités apneumatiques ou diploétiques est fort variable. Les recherches de Zuckerkandl ont établi à ce sujet : 1° que l'apophyse mastoïde est tout entière pneumatique dans une proportion de 36,8 p. 100 ; 2° qu'elle est presque totalement diploétique dans une proportion de 20 p. 100 ; 3° qu'elle est enfin moitié pneumatique et moitié diploétique dans le reste des cas, c'est-à-dire dans une proportion de 42,8 p. 100.

Huschke et Zoja ont signalé les premiers l'occlusion possible du canal tympano-mastoïdien par une membrane permanente. Cette membrane obturatrice, qui a été retrouvée depuis par Urbantschitsch, n'exclut pourtant pas la présence de l'air dans les cavités mastoïdiennes. Car, comme l'a fait remarquer Hyrtl, les cavités en question peuvent être mises en communication par quelque fissure anormale suppléant le conduit ordinaire.

4° Revêtement muqueux. — Les cavités que nous venons de décrire, tant les cellules mastoïdiennes que l'antre mastoïdien, sont tapissées par une membrane muqueuse, qui est le prolongement de celle de la caisse. A sa surface libre se trouvent assez fréquemment des prolongements, qui, sous forme de filaments, s'étendent d'un point à un autre de la paroi et qui présentent la même signification et la même structure que les formations similaires de la caisse. Le revêtement muqueux des cavités mastoïdiennes est partout fort mince. Sa couche profonde s'unit intimement avec une lame périostale également fort mince. Son épithélium est formé par des cellules aplaties et dépourvues de cils vibratiles.

5° Vaisseaux et nerfs. — Les *artères*, destinées aux cavités mastoïdiennes proviennent en partie de la stylo-mastoïdienne, en partie de la méningée moyenne. Celles qui émanent de ce dernier tronc leur arrivent, par leur face supérieure à travers la suture pétro-écailleuse. — Les *veines* suivent les voies les plus diverses : un certain nombre d'entre elles se jettent dans le sinus pétreux supérieur et dans

le sinus latéral. — Les *nerfs*, exclusivement sensitifs et sympathiques, ont la même origine que ceux de la caisse du tympan.

Voyez, au sujet des cavités mastoïdiennes : Birmingham, *The topographical Anatomy of the mastoïd Region of the Shull, with special reference to operation in the region*, The Brit. med. Journ., 1890.

§ VI. — Trompe d'Eustache

La trompe d'Eustache est ce long conduit qui relie la partie antérieure de la caisse tympanique à l'arrière-cavité des fosses nasales ou pharynx-nasal. Comme le conduit auditif externe avec lequel elle présente une grande analogie de structure, elle se compose de deux portions : une portion externe, *portion dure*, *portion osseuse*, qui est creusée dans la partie inférieure du temporal ; une portion interne, *portion molle*, *portion membraneuse*, *portion fibro-cartilagineuse*, qui est formée, comme son nom l'indique, par deux lames, l'une fibreuse, l'autre cartilagineuse. En établissant une communication directe entre la caisse du tympan et le pharynx, la trompe a pour double fonction : tout d'abord, de livrer passage aux mucosités sécrétées par la muqueuse tympanique ; puis, de maintenir l'équilibre de pression entre les deux masses d'air que sépare la membrane du tympan, l'air captif de la caisse et l'air libre du conduit auditif externe, conditions nécessaires pour le bon fonctionnement de cette membrane. Envisagée à un point de vue purement descriptif, la trompe d'Eustache nous présente à considérer : 1° sa direction ; 2° sa forme ; 3° ses dimensions ; 4° ses rapports ; 5° sa constitution anatomique ; 6° les muscles qui agissent sur elle ; 7° enfin ses vaisseaux et ses nerfs.

1° Direction. — La trompe d'Eustache, dans son ensemble, se porte obliquement d'arrière en avant, de dehors en dedans et de haut en bas. Son axe fait avec l'axe transversal du conduit auditif externe un angle de 135° ouvert en dehors, ou bien un angle de 45° ouvert en dedans, ces deux angles étant réciproquement supplémentaires. D'autre part, il s'incline sur l'horizontale en formant avec elle un angle de 40° ouvert en dedans. Il en résulte que si l'on suppose les trois plans horizontal, sagittal et frontal, se rencontrant au niveau de l'orifice tympanique de la trompe, celle-ci s'écarte de ses trois plans d'une quantité à peu près égale, en formant avec chacun d'eux un angle de 40 à 45°. Sa direction représente donc assez exactement la diagonale de ces trois plans pris deux à deux.

Les deux portions osseuse et fibro-cartilagineuse de la trompe d'Eustache ne sont pas situées sur une même ligne droite : la seconde s'incline un peu sur la première, de façon à former avec elle un angle très obtus ouvert en bas et en avant. Nous ajouterons que, d'après Huschke, la trompe présente un léger mouvement de torsion en vertu duquel son côté externe tend à devenir inférieur, tandis que son côté interne tend à devenir supérieur.

2° Forme. — Si l'on suit la trompe d'Eustache dans toute sa longueur, à partir de son extrémité tympanique (fig. 872), on la voit se rétrécir peu à peu jusqu'à l'angle rentrant que forme la portion pétreuse du temporal avec sa portion écailleuse, jusqu'au niveau par conséquent où commence la portion fibro-cartilagineuse. Puis, à partir de ce point, le conduit s'élargit progressivement jusqu'à son extrémité pharyngienne, où il présente ses plus grandes dimensions.

On peut donc considérer la trompe comme étant doublement infundibuliforme ou, en d'autres termes, comme étant formée par deux cônes qui seraient unis l'un à l'autre par leur sommet tronqué : un *cône tympanique*, répondant à la portion osseuse ; un *cône pharyngien* ou *guttural*, répondant à la portion fibro-cartilagineuse. Au point d'union des deux cônes se trouve naturellement située la partie la plus étroite du conduit : elle est connue sous le nom d'*isthme de la trompe*.

La trompe est, en outre, fortement aplatie d'avant en arrière et de dehors en dedans. Il en résulte que les sections faites perpendiculairement à sa longueur ne sont pas circulaires, mais elliptiques à grand axe vertical. Cet aplatissement est tel, pour la portion fibro-cartilagineuse, que les deux parois opposées arrivent au contact et que, sur les coupes (fig. 878), la lumière du conduit se présente sous la forme d'une simple fente.

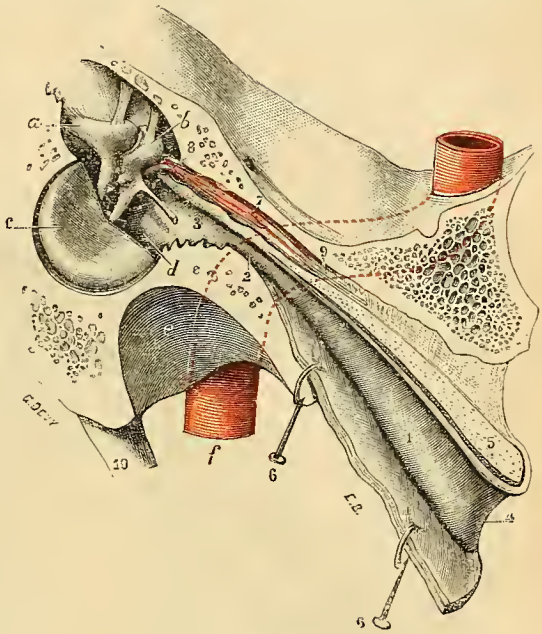

Fig. 873.
La trompe d'Eustache, vue sur une coupe parallèle à son grand axe.

(Sur la portion molle de la trompe, la paroi antéro-externe ou fibreuse a été détachée de la paroi cartilagineuse et érignée en bas.)

a, enclume. — *b*, marteau. — *c*, membrane du tympan, dont le tiers antéro-postérieur a été détaché par la coupe. — *d*, paroi interne de la caisse. — *e*, cavité glénoïde du temporal. — *f*, artère carotide interne.

1, portion membraneuse de la trompe d'Eustache. — 2, sa portion osseuse. — 3, son orifice tympanique. — 4, son orifice pharyngien. — 5, coupe de sa portion cartilagineuse. — 6, sa portion fibreuse érignée en bas et en dedans. — 7, le muscle du marteau dans son conduit osseux. — 8, son tendon terminal formant un angle droit avec la portion charnue, pour s'attacher sur le côté interne du manche du marteau. — 9, son nerf venant du ganglion otique. — 10, apophyse styloïde.

3° Dimensions. — La longueur totale de la trompe est de 35 à 45 millimètres, dont les deux tiers pour la portion fibro-cartilagineuse, le tiers seulement pour la portion osseuse. Son calibre est indiqué par les chiffres suivants, qui se rapportent aux trois points les plus importants : l'orifice tympanique, l'isthme, l'orifice pharyngien :

	HAUTEUR	LARGEUR
Orifice tympanique	5 millim.	3 millim.
Isthme de la trompe	2 —	1 —
Orifice pharyngien	8 —	5 —

4° Rapports. — Le mode de conformation extérieure de la trompe d'Eustache nous permet de lui considérer : 1° deux faces, que l'on distingue en antéro-externe et postéro-interne ; 2° deux bords, l'un supérieur, l'autre inférieur ; 3° deux orifices, l'un externe ou tympanique, l'autre interne ou pharyngien.

A. Face antéro-externe. — La face antéro-externe répond successivement, en allant de dehors en dedans : 1° à la scissure de Glaser ; 2° au muscle péristaphylin externe, qui prend sur elle un certain nombre de ses insertions et qui la sépare du muscle ptérygoïdien interne ; 3° au bord postérieur de l'aile interne de l'apo-

physe ptérygoïde, qui présente ordinairement à sa partie supérieure une légère échancrure destinée à recevoir la trompe.

B. Face postéro-interne. — La face postéro-interne est successivement en rapport, en allant dans le même sens : 1° avec le canal osseux de la carotide, qu'il croise à angle aigu ; la carotide n'est souvent séparée de la trompe que par une lame osseuse fort mince, lame osseuse qui peut même, dans certains cas, faire défaut ; 2° avec le muscle péristaphylin interne, auquel elle fournit quelques points

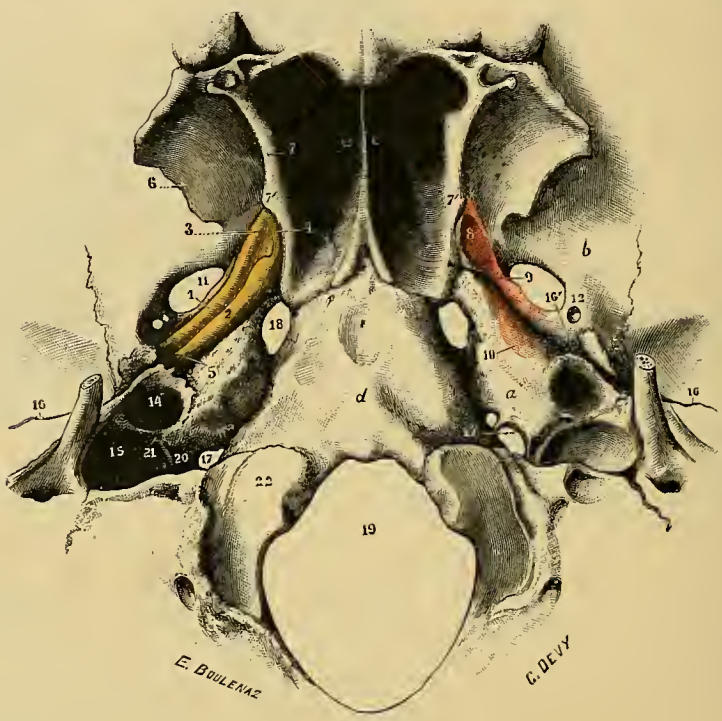

Fig. 874.

Rapports de la trompe fibro-cartilagineuse avec la base du crâne.

(Du côté droit, la trompe est en place ; du côté gauche, elle a été enlevée pour montrer les surfaces d'insertion des muscles péristaphylins interne et externe.)

1, gouttière de la trompe cartilagineuse. — 2, sa paroi postéro-interne. — 3, sa paroi antéro-externe. — 4, son extrémité pharyngienne. — 5, son extrémité tympanique. — 6, aile externe de l'apophyse ptérygoïde. — 7, son aile interne, avec 7', son tubercule tubaire. — 8, fossette naviculaire. — 9, surface d'insertion du muscle péristaphylin externe. — 10, surface d'insertion du péristaphylin interne. — 11, trou ovale. — 12, trou petit rond. — 13, épine du sphénoïde. — 14, canal carotidien. — 15, fosse jugulaire. — 16, scissure de Glaser, avec 16', orifice antérieur de la partie osseuse de la trompe. — 17, trou déchiré postérieur. — 18, trou déchiré antérieur. — 19, trou occipital. — 20, aqueduc du limaçon. — 21, canal de Jacobson. — 22, condyles de l'occipital.

a, rocher. — *b*, sphénoïde. — *c*, cavité glénoïde du temporal. — *d*, apophyse basilaire. — *e*, *e*, orifice pharyngien des fosses nasales.

d'attache ; 3° avec la muqueuse du pharynx, qu'elle soulève en arrière et en haut comme nous le verrons dans un instant.

C. Bord supérieur. — Le bord supérieur de la trompe répond tout d'abord au conduit du muscle du marteau (p. 1092), dont il n'est séparé que par une mince cloison osseuse. Plus en dedans, il longe la suture qui unit le rocher à la grande aile du sphénoïde. Plus en dedans encore, il vient se mettre en rapport (fig. 874) avec la base de l'apophyse ptérygoïde.

D. Bord inférieur. — Le bord inférieur occupe l'intervalle compris entre les deux

muscles péristaphylin interne et péristaphylin externe, lesquels se trouvent séparés à ce niveau par toute la largeur de la trompe.

E. Orifice externe ou tympanique. — L'orifice externe ou tympanique a été décrit à propos de la caisse (p. 1096). Nous n'y reviendrons pas ici ; nous rappellerons seulement qu'il occupe la partie la plus élevée de la paroi antérieure de la caisse et qu'il est placé directement en regard de l'orifice d'entrée des cavités mastoïdiennes situé sur la paroi opposée.

F. Orifice interne ou pharyngien. — L'orifice pharyngien de la trompe d'Eustache, encore appelé *pavillon de la trompe,* diffère de l'orifice tympanique en ce qu'il est plus grand (5 ou 6 millimètres de diamètre) et que, constitué exclusivement par des parties molles, il est, par ce fait, mobile et dilatable.

a. *Direction.* — Envisagé au point de vue de sa direction, l'orifice interne de la trompe regarde en bas, en dedans et en avant.

b. *Forme.* — Quant à sa forme, elle est essentiellement variable : le pavillon est, suivant les sujets, elliptique, fissuraire, réniforme, piriforme, triangulaire. La forme triangulaire nous paraît être la plus fréquente et, dans ce cas, il convient de distinguer à l'orifice en question (fig. 875) une lèvre postérieure, une lèvre antérieure et une lèvre inférieure ou base.

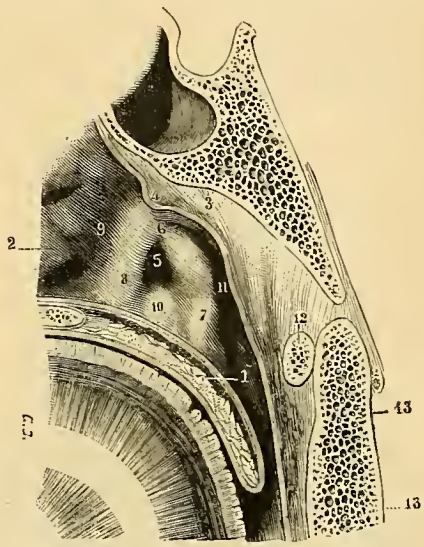

Fig. 875.

Paroi latérale du pharynx nasal, vue de face.

1, voile du palais. — 2, extrémité postérieure du cornet inférieur. — 3, voûte du pharynx, avec 4, amygdale pharyngienne. — 5, orifice pharyngien de la trompe. — 6, bourrelet de la trompe. — 7, pli salpingo-pharyngien. — 8, pli salpingo-palatin. — 9, gouttière naso-pharyngienne. — 10, pli muqueux du releveur. — 11, fossette de Rosenmüller. — 12, arc antérieur de l'atlas. — 13, axis, avec 13', son apophyse odontoïde.

La *lèvre postérieure* se présente sous la forme d'un bourrelet à direction verticale, presque toujours très développé, le *bourrelet de la trompe* (*Tubenwulst* des anatomistes allemands). Il répond à l'extrémité interne du cartilage de la trompe qui, à ce niveau, fait saillie en soulevant la muqueuse. Au-dessous de lui et lui faisant suite, se trouve un repli de la muqueuse pharyngienne : c'est le *pli salpingo-pharyngien*, ainsi appelé parce qu'il recouvre un petit faisceau musculaire qui, du cartilage de la trompe, descend sur la paroi latérale du pharynx. Enfin, en arrière du bourrelet de la trompe, la paroi pharyngienne se déprime en une fossette plus ou moins profonde (fig. 875,11), connue sous le nom de *fossette de Rosenmüller.*

La *lèvre antérieure* est formée, comme la postérieure, par un bourrelet muqueux, qui se continue en haut avec le bourrelet de la trompe et qui se prolonge en bas jusqu'au voile du palais : c'est le *pli salpingo-palatin* (*Grenzwulst* des anatomistes allemands) (voy. plus bas). Il est déterminé : 1° à sa partie supérieure par le crochet du cartilage de la trompe ; 2° dans tout le reste de son étendue, par un ligament de même nom, le *ligament salpingo-palatin*, qui s'insère en haut sur le crochet cartilagineux précité et s'étend de là jusque sur le voile du palais. En avant du pli salpingo-palatin se trouve une gouttière verticale, la *gouttière naso-*

pharyngienne, qui, comme l'indique son nom, forme la limite respective du pharynx et des fosses nasales.

La *lèvre inférieure*, qui forme la base de notre triangle, n'est pas horizontale, mais fortement inclinée en bas et en arrière. Sur ce point, il n'existe pas de rebord saillant, comme sur les deux autres lèvres, et le plancher de la trompe se continue directement avec cette portion de la paroi pharyngienne qui est située entre les deux replis muqueux salpingo-pharyngien et salpingo-palatin signalés ci-dessus. Nous devons ajouter, cependant, que cette portion de la muqueuse est plus ou moins repoussée en dedans par les fibres du muscle péristaphylin interne ou releveur du voile du palais : il existe là, un peu au-dessous de la lèvre inférieure du pavillon, un troisième repli muqueux, que nous désignerons sous le nom de *pli du releveur* (*Levatorwulst* des anatomistes allemands).

c. *Rapports.* — La région du pharynx dans laquelle débouche la trompe est, comme on le voit, fortement accidentée. Le doigt ou l'instrument qui la parcourt d'avant en arrière rencontre successivement (fig. 875) : 1° une gouttière verticale, la gouttière naso-pharyngienne ; 2° une saillie, également verticale, le pli salpingo-palatin ; 3° une excavation, le pavillon de la trompe ; 4° une nouvelle saillie, le bourrelet de la trompe, continuée en bas par le pli salpingo-pharyngien ; enfin une nouvelle excavation, la fosse de Rosenmüller.

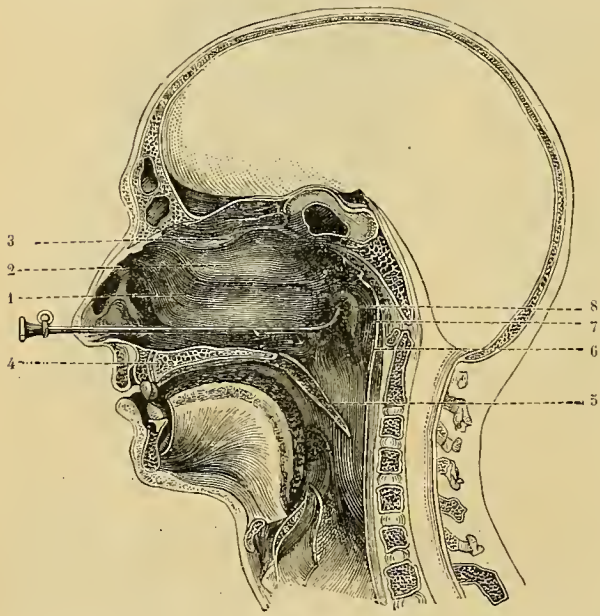

Fig. 876.

Coupe sagittale de la cavité naso-pharyngienne avec le cathéter introduit dans la trompe d'Eustache (Politzer).

1, cornet inférieur. — 2, cornet moyen. — 3, cornet supérieur. — 4, voûte palatine. — 5, voile du palais. — 6, paroi postérieure du pharynx. — 7, fossette de Rosenmüller. — 8, bourrelet postérieur de la trompe.

Le pavillon de la trompe étant l'orifice vers lequel il faut diriger le cathéter dans l'opération, fort répandue aujourd'hui, du cathétérisme de la trompe d'Eustache, il est nécessaire d'être bien fixé sur sa position par rapport aux quatre points suivants : l'extrémité postérieure du cornet inférieur, la paroi postérieure du pharynx, sa paroi supérieure, le voile du palais. On peut admettre, en règle générale, que l'orifice pharyngien de la trompe est séparé par un intervalle de 10 à 12 millimètres de chacun de ces quatre points et qu'il occupe, par conséquent, le centre du quadrilatère que forme la paroi latérale du pharynx nasal. Quant à la distance qui sépare le pavillon de la trompe de l'entrée des fosses nasales, il varie, d'après Urbantschitsch, de 53 à 75 millimètres, la longueur du plancher nasal étant, elle aussi, excessivement variable : cette distance est donc, en moyenne, de 65 millimètres.

Les chiffres de 10 à 12 millimètres, indiqués ci-dessus comme représentant la distance moyenne qui sépare le pavillon de la trompe de ce qu'on pourrait appeler les quatre *points car-*

dinaux du pharynx nasal, sont ceux qui sont donnés par TILLAUX et je les adopte pleinement. Ils pourront suffire dans la pratique ordinaire. Mais le chirurgien ne devra pas perdre de vue que ce ne sont là que des moyennes et que la situation du pavillon de la trompe, par rapport aux quatre points précités, présente des variations fort étendues, non seulement suivant les sujets, mais, sur le même sujet, d'un côté à l'autre. Je n'en veux pour preuve que les mensurations suivantes, que j'emprunte à un mémoire récent de KOSTANECKI :

Distance du pavillon de la trompe	à la voûte du pharynx . .	de 9 à 15	millim.
— —	à la paroi post^re du pharynx.	de 10 à 19	—
— —	au cornet inférieur	de 4 à 14	—

Le chirurgien n'oubliera pas non plus que le pavillon de la trompe présente une situation toute différente suivant l'âge des sujets. D'après les recherches de KUNKEL, il se trouve, pendant la vie fœtale, au-dessous de la voûte palatine. Chez le nouveau-né, il atteint le niveau de la voûte. Enfin, il est situé à 4 millimètres au-dessus chez l'enfant de quatre ans, et à 10 millimètres au-dessus chez l'adulte. Le pavillon de la trompe s'élève donc graduellement au fur et à mesure qu'on se rapproche de l'âge adulte. Toutefois, ce mouvement ascensionnel n'est qu'apparent et dépend exclusivement du mode de développement des fosses nasales. Les fosses nasales, on le sait, s'agrandissant de haut en bas, du fœtus chez l'enfant et de celui-ci chez l'adulte. Or, comme dans cet allongement vertical des fosses nasales la voûte palatine s'abaisse, le pavillon de la trompe semble s'élever, alors qu'en réalité il reste à peu près fixe.

5° Constitution anatomique. — Envisagée au point de vue de sa constitution anatomique, la trompe nous présente dans son cône tympanique une paroi osseuse, dans son cône pharyngien une lame cartilagineuse et une lame fibreuse. Dans toute son étendue enfin, la trompe est tapissée par une membrane muqueuse.

A. PAROI OSSEUSE. — La paroi osseuse fait partie du temporal. Elle est régulière, lisse et tapissée dans toute son étendue par le périoste.

B. LAME CARTILAGINEUSE. — La lame cartilagineuse occupe la partie postéro-interne de la trompe. Elle a, dans son ensemble, la forme d'un long triangle (fig. 873, 1), dont le sommet se fixe à l'extrémité interne de la portion osseuse de la trompe et dont la base, entièrement libre, fait saillie sur la face latérale du pharynx en soulevant la muqueuse. Son bord inférieur répond au plancher de la trompe : tantôt il atteint ou même dépasse ce plancher ; tantôt il s'arrête au-dessus de lui. Son bord supérieur se recourbe en avant en forme de crochet et détermine ainsi une gouttière à concavité inférieure, qui constitue la voûte de la cavité de la trompe (fig. 877 et 878).

Fig. 877.

Cinq coupes transversales du cartilage de la trompe, faites à différents niveaux (d'après SCHWALBE).

1, coupe faite au voisinage de son insertion à la trompe osseuse. — 2 et 3, un peu en avant de la précédente. — 4, à la partie moyenne. — 5, au voisinage du pavillon.

a, côté antéro-externe de la trompe. — *b*, son côté postéro-interne.

Le cartilage de la trompe est très mince au niveau de son insertion osseuse, où il ne présente que 1 millimètre d'épaisseur, quelquefois beaucoup moins, un 1/2 millimètre seulement. De là, il s'épaissit graduellement en se rapprochant du pharynx et mesure successivement 2 millimètres à sa partie moyenne, 3 millimètres à son extrémité interne (fig. 877).

Il n'est pas rare de rencontrer le long du cartilage de la trompe, un certain nombre d'incisures qui l'intéressent dans une étendue plus ou moins grande : lorsque ces incisures sont complètes, la lame cartilagineuse est, en réalité, consti-

tuée par des pièces multiples, unies entre elles par du tissu conjonctif. Le plus souvent, il existe à la surface extérieure du cartilage tubaire des dépressions arrondies ou allongées en forme de fissures, qui s'avancent jusqu'au voisinage de sa surface intérieure, et dans lesquelles s'insinuent des tractus conjonctifs, des vaisseaux et parfois même des canaux glandulaires. Enfin, on observe, sur presque tous les sujets, des cartilages accessoires, très variables dans leurs dimensions comme dans leurs formes. Ces îlots cartilagineux, dont Zuckerkandl nous a donné une bonne description, se développent, tantôt dans l'épaisseur de la lame fibreuse de la trompe, tantôt sur le pourtour du cartilage principal. Quelle que soit leur situation, ils sont toujours réunis à ce dernier par du tissu conjonctif.

Les histologistes ne sont pas d'accord sur la structure du cartilage de la trompe, les uns le rattachant au cartilage hyalin, les autres au fibro-cartilage. Une pareille divergence s'explique vraisemblablement par la différence d'âge des sujets examinés. Le cartilage tubaire, en effet, d'après les recherches de Urbantschitsch, varie beaucoup suivant les âges, tant au point de vue de la substance fondamentale que de la disposition des cellules cartilagineuses : chez le nouveau-né, les cellules sont très rapprochées et laissent voir difficilement la substance fondamentale, qui est alors hyaline ; chez l'adulte, au contraire, les cellules se groupent en îlots, lesquels sont séparés les uns des autres par une substance fondamentale striée et granuleuse.

C. Lame fibreuse. — La lame fibreuse constitue la paroi antéro-externe de la trompe. Elle s'étend d'un bord à l'autre de la lame cartilagineuse et transforme ainsi en un canal complet la gouttière formée par cette dernière.

Mince en haut, au niveau de son insertion sur le crochet cartilagineux, cette lame fibreuse s'épaissit graduellement au fur et à mesure qu'elle descend vers le plancher de la trompe. Inférieurement, elle donne naissance à un fascia épais et résistant, le *fascia salpingo-pharyngien* de Tröltsch, qui s'étend entre le péristaphylin interne et le péristaphylin externe et sur lequel prennent insertion quelques faisceaux de ce dernier muscle (fig. 878). Un autre fascia, plus où moins important, a été signalé par Weber-Liel entre le ptérygoïdien interne et le péristaphylin externe.

Au point de vue histologique, la lame fibreuse de la trompe se compose de faisceaux conjonctifs, denses à sa partie supérieure, lâches et entremêlés de cellules adipeuses à sa partie inférieure.

D. Muqueuse de la trompe. amygdale tubaire. — La membrane muqueuse qui tapisse dans toute son étendue la trompe d'Eustache se continue, d'une part avec la muqueuse du pharynx, d'autre part avec la muqueuse de la caisse tympanique. Comme cette dernière, elle adhère intimement à la couche sous-jacente : au périoste, pour le cône tympanique ; au périchondre, pour le cône pharyngien.

Très mince dans toute la portion osseuse de la trompe, la muqueuse s'épaissit graduellement en passant dans la portion fibro-cartilagineuse et présente son maximum d'épaisseur au niveau du pavillon, où elle revêt peu à peu tous les caractères de la muqueuse pharyngienne. Elle forme dans toute l'étendue de la portion fibro-cartilagineuse des plis plus ou moins nombreux, qui affectent pour la plupart une direction longitudinale. L'un d'eux, situé immédiatement en dehors du pavillon, se soulève d'après Moos, en une espèce de bourrelet qui, à l'état de repos, ferme la trompe comme le ferait une véritable valvule.

Les plis de la muqueuse tubaire s'atténuent au fur et à mesure qu'ils se rapprochent du cône tympanique. Ils s'atténuent aussi de bas en haut et, d'après bon

nombre d'anatomistes, ils feraient même complètement défaut à la partie supérieure de la trompe, au niveau du crochet cartilagineux. Contrairement à cette assertion, Moos et Urbantschitsch ont rencontré dans la région précitée, tout au moins au voisinage de l'orifice pharyngien, des plis longitudinaux faiblement marqués.

L'épithélium de la muqueuse de la trompe est formé par des cellules cylindriques, munies de cils vibratiles, qui se meuvent de la caisse vers le pharynx. On y voit çà et là, comme dans l'épithélium de la caisse, un certain nombre de cellules caliciformes.

A la muqueuse de la trompe se trouve annexé un grand nombre de glandes acineuses, analogues à celles qu'on trouve dans le pharynx. Ces glandes sont surtout développées dans la portion fibro-cartilagineuse et, sur celle-ci, dans la région du plancher. Elles font complètement défaut au niveau du crochet supérieur. Gerlach a signalé en outre, chez l'enfant, des follicules clos qui occupent toute l'étendue de la trompe fibro-cartilagineuse depuis son pavillon jusqu'à son insertion sur la trompe osseuse. Ces follicules s'accumulent de préférence à la partie moyenne du conduit, en formant à ce niveau ce que l'on a appelé, par analogie avec l'amygdale du pharynx, l'*amygdale de la trompe*, l'*amygdale tubaire*, l'*amygdale de Gerlach*. Chez l'adulte, les follicules clos n'existent généralement plus; mais, à leur place, on rencontre encore des éléments lymphoïdes infiltrant la muqueuse.

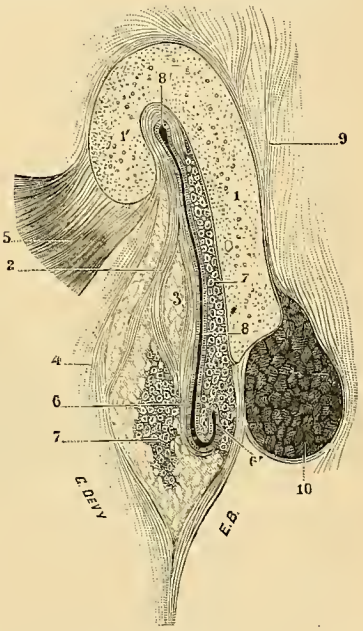

Fig. 878.

Coupe transversale de la trompe (segment postérieur de la coupe).

1, lame cartilagineuse, avec 1', son crochet. — 2, lame fibreuse, avec 3, cellules graisseuses. — 4, fascia salpingo-pharyngien. — 5, tendon supérieur du péristaphylin externe. — 6, muqueuse de la trompe, avec 6', un de ses replis dans la région du plancher. — 7, glandes acineuses. — 8, fissure tubaire, avec 8', son extrémité supérieure légèrement dilatée. — 9, tissu conjonctif de la face postéro-interne de la trompe. — 10, muscle péristaphylin interne, vu en coupe.

6° La trompe, vue en coupe transversale. — Pour prendre une notion exacte des rapports respectifs des trois membranes, cartilagineuse, fibreuse et muqueuse, que nous venons de décrire, il importe de pratiquer sur la trompe un certain nombre de coupes perpendiculaires à sa longueur.

Ces coupes nous montrent tout d'abord (fig. 878) : 1° que la lame cartilagineuse se recourbe en avant en forme de crochet; 2° que la paroi postéro-interne de la trompe est constituée dans la plus grande partie de son étendue, quelquefois en totalité, par cette lame cartilagineuse; 3° que la paroi antéro-externe est formée en haut par la portion réfléchie ou crochet du cartilage, en bas par la lame fibreuse; 4° que la voûte de la cavité tubaire répond à la gouttière que forme la portion principale du cartilage avec son crochet; 5° que son plancher est formé exclusivement par la lame fibreuse.

Ces coupes transversales nous fixent encore nettement sur la configuration du conduit tubaire. Pour la portion fibro-cartilagineuse, c'est, comme nous l'avons dit précédemment, une fente linéaire à direction verticale, qui se dilate légèrement

en haut au niveau du crochet. Rüdinger avait considéré cette dilatation supérieure comme s'étendant à toute la longueur de la trompe, comme établissant par conséquent une communication constante entre la cavité de la caisse et le pharynx. Les recherches de Tröltsch, confirmées par celles de Politzer, ont établi au contraire que la dilatation en question n'existe que dans la partie interne et dans la partie externe de la trompe fibro-cartilagineuse, tandis qu'à sa partie moyenne les deux parois sont complètement accolées dans toute leur hauteur. La fissure tubaire est donc un conduit complètement fermé à l'état de repos, et ce conduit ne devient béant et perméable à l'air que par intermittence et sous l'action de ses muscles dilatateurs.

7° Muscles moteurs de la trompe. — Abstraction faite du petit faisceau *salpingo-pharyngien* que nous avons déjà signalé à propos du pavillon (p. 1121), les formations musculaires qui agissent sur la trompe pour lui imprimer de légers déplacements et, avant tout, pour la rendre béante, sont au nombre de deux : le *péristaphylin externe* ou *sphéno-salpingo-staphylin* et le *péristaphylin interne* ou *pétro-salpingo-staphylin*. Ces deux muscles, qui se terminent à leur extrémité inférieure sur le voile du palais, seront décrits avec ce dernier organe (voy. Appareil de digestion).

Aux muscles précités se trouvent annexés en certain nombre de fascias, plus ou moins nettement différenciés, qui présentent des relations intimes avec la lame fibreuse de la trompe (voy. p. 1124).

8° Vaisseaux et nerfs. — a. *Artères.* — Les artères destinées à la trompe d'Eustache proviennent de trois sources : 1° de la pharyngienne, branche de la carotide externe ; 2° de la méningée moyenne, branche de la maxillaire interne ; 3° de la vidienne, autre branche de la maxillaire interne.

b. *Veines.* Les veines forment autour de la trompe un riche réseau, dont les branches afférentes aboutissent au plexus ptérygoïdien et, de là, aux jugulaires. Elles communiquent toujours, d'une part avec le réseau de la caisse, d'autre part avec le réseau du pharynx.

c. *Lymphatiques.* — Les lymphatiques se continuent avec ceux de la caisse, ceux du pharynx, du voile du palais et des amygdales.

d. *Nerfs.* — Les nerfs se distinguent en moteurs et sensitifs. — Les *nerfs moteurs,* destinés aux deux muscles péristaphylins interne et externe, proviennent : pour le péristaphylin externe, du ganglion otique; pour le péristaphylin interne, du ganglion de Meckel. — Les *nerfs sensitifs*, destinés à la muqueuse, sont fournis : d'une part, par le nerf de Jacobson, branche du glosso-pharyngien, qui innerve la plus grande partie de la muqueuse tubaire ; d'autre part, par le rameau pharyngien de Bock, qui, comme on le sait, émane du ganglion de Meckel. Ce dernier rameau se rend à la portion de la muqueuse qui avoisine le pavillon.

Consultez, au sujet de l'anatomie de la trompe d'Eustache, parmi les travaux récents : Rüdinger, *Die Ohrtrompete*, in Stricker's Handbuch., 1872 ; — Zückerkandl, *Zur Anatomie u. Physiologie der Tuba eustachiana*, Monatsschr. f. Ohrenheilk., 1873 ; — Du même. *Beiträge zur vergleich. Anatomie der Ohrtrompete*, Arch. f. Ohrenheilk., 1886 ; — Gerlach, *Zur Morphol. der Tuba Eustachii*, Sitzungsb. d. phys.-med. Ges. zu Erlangen, 1875 ; — Moos, *Beiträge zur norm. und pathol. Anatomie und Physiologie der Eustachi'schen Röhre*. Wiesbaden, 1874; — Zaufal. *Die normalen Bewegungen der Rachenmündung der Eustachi'schen Röhre*, Arch. f. Ohrenheilk., 1874 et 1875; — Du même, *Ueber die Plica salpingo-pharyngea*. ibid., 1879 ; — Urbantschitsch, *Anatomische Bemerkungen über die Gestalt u. Lage des Ostium pharingeum tubæ beim Menschen*, ibid., 1875 ; — Du même, *Zur Anat. der Tuba Eustachii des Menschen*, Wien. med. Jahrb., 1875 ; — Teutleben, *Die Tubentonsille*, Zeitsch. für Anat. u. Entwick., 1876; — Miote et Baratoux, *Considér. anat. sur la trompe d'Eustache*, Progrès médical, 1881 ; — Albrecht, *Sur la valeur morphologique de la trompe d'Eustache des Vertébrés*, Bruxelles, 1884 ; — Kirchner, *Ueber Divertikelbil-*

dung in der Tuba Eustachii des Menschen, Fetschr. f. Kölliker, 1887 ; — Kostanecki, *Die pharyngeale Tubenmündung und ihr Verhältniss zum Nasenrachenraum*, Arch. f. mikr. Anatomie, 1887 ; — Du même, *Zur Kenntniss der Tubenmuskulatur und ihrer Fascien*, Arch. f. mikr. Anat., 1888 ; — Ostmann, *Histologie der Tuba Eustachii*, Leipzig, 1893 ; — Peter, *Die Ohrtrompeten der Säugetiere und ihre Anhänge*, Arch. f. mikrosk. Anat., Bd. XLIII, 1894.

ARTICLE III

OREILLE INTERNE

L'oreille interne, partie essentielle de l'audition, est située dans l'épaisseur du rocher, en dedans et un peu en arrière de la caisse tympanique. Si nous l'examinons sur le squelette, elle nous présente un certain nombre de cavités, de configuration fort complexe, que l'on désigne sous le nom collectif de *labyrinthe*

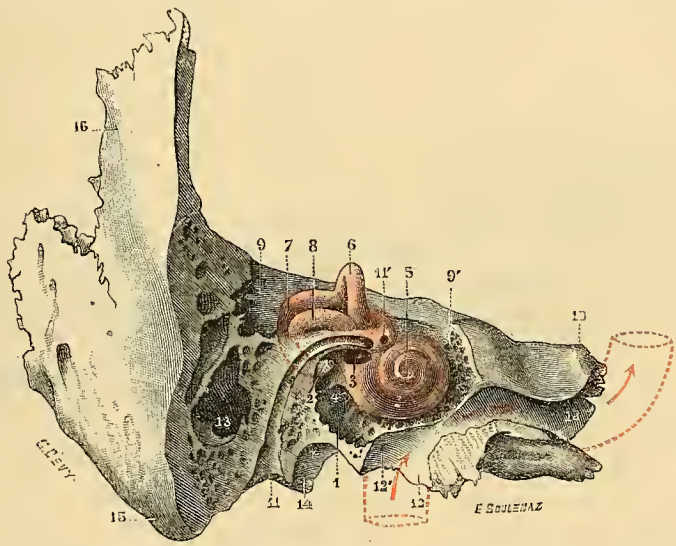

Fig. 879.

Les éléments osseux de l'oreille interne, vus en place, après ablation des portions osseuses qui la recouvrent (temporal droit, même orientation que dans le segment B de la figure 841, déjà étudiée page 1081).

1, caisse du tympan, paroi inférieure et postérieure. — 2, pyramide. — 3, fenêtre ovale. — 4, fenêtre ronde. — 5, limaçon, vue antérieure. — 6, canal demi-circulaire supérieur. — 7, canal demi-circulaire postérieur. — 8, canal demi-circulaire externe. — 9, 9', partie du rocher évidée pour dégager les canaux demi-circulaires et le limaçon. — 10, sommet du rocher. — 11, aqueduc de Fallope, avec 11', orifice pour le grand nerf pétreux superficiel. — 12, 12, canal carotidien, avec 12', canal carotico-tympanique. — 13, cavités mastoïdiennes. — 14, fosse jugulaire. — 15, apophyse mastoïde. — 16, partie postérieure de l'écaille.

(Les flèches rouges indiquent le trajet que suit l'artère carotide interne.)

osseux (fig. 879). Dans ces cavités osseuses, se trouvent incluses, à l'état frais, d'autres cavités plus petites, aux parois molles et membraneuses, dans lesquelles viennent s'épanouir les fibrilles terminales du nerf auditif : leur ensemble constitue le *labyrinthe membraneux*. Les cavités du labyrinthe membraneux sont remplies par un liquide, appelé *endolymphe*. De plus, elles ne sont pas en contact, du moins sur toute l'étendue de leur surface extérieure, avec la paroi de la cavité osseuse qui les contient et les protège : entre la surface intérieure du labyrinthe osseux et les formations molles du labyrinthe membraneux s'étale une deuxième nappe liquide, que l'on désigne sous le nom de *périlymphe*.

L'oreille interne nous présente donc à étudier :

1° Le *labyrinthe osseux ;*

2° Le *labyrinthe membraneux ;*

3° L'*endolymphe* et la *périlymphe ;*

4° Les *terminaisons nerveuses de l'auditif.*

Nous décrirons successivement, et dans l'ordre indiqué ci-dessus, toutes ces parties constituantes de l'oreille interne ; puis, ces parties une fois connues, nous indiquerons sommairement ce qui a trait à leur *circulation sanguine* et *lymphatique.*

§ 1. — Labyrinthe osseux

Le labyrinthe osseux est tout entier caché sous l'écorce de la portion pierreuse du temporal, et, pour l'apercevoir, il faut de toute nécessité enlever à la gouge les deux faces antérieure et postérieure du rocher (fig. 879). Il comprend : 1° une cavité centrale, le *vestibule ;* 2° en arrière du vestibule, un système de cavités

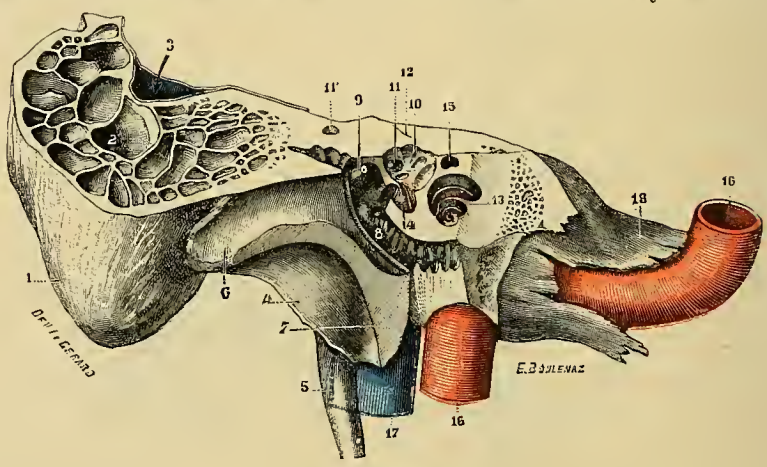

Fig. 880.

Vue d'ensemble des cavités osseuses du temporal, ouvertes par en haut (temporal droit, même orientation que dans la figure précédente).

Deux coupes principales, l'une horizontale passant un peu au-dessus de la fenêtre ovale, l'autre vertico-transversale enlevant la paroi antérieure du conduit auditif externe, plusieurs coupes secondaires, obliques en bas et en dehors, intéressant la face externe du rocher sous différents angles et abrasant la paroi antéro-externe du vestibule et du limaçon, permettent de saisir les rapports qu'affectent entre elles les différentes cavités auditives du temporal.

1, apophyse mastoïde. — 2, cellules mastoïdiennes. — 3, sinus latéral (portion descendante). — 4, paroi postérieure de la cavité glénoïde (apophyse vaginale de l'apophyse styloïde). — 6, segment inférieur du conduit auditif externe. — 7, coupe du fond de la cavité glénoïde. — 8, caisse du tympan. — 9, pyramide. — 10, vestibule. — 11, orifice ampullaire du canal demi-circulaire postérieur. — 11', coupe de ce canal. — 12, fente représentant l'aqueduc du vestibule. — 13, limaçon. — 14, origine de la rampe tympanique. — 15, arrière-fond des deux fossettes supérieures du conduit auditif interne. — 16, canal carotidien et artère carotide interne. — 17, veine jugulaire interne. — 18, sommet du rocher.

allongées, affectant chacune la forme d'un tube recourbé en arc de cercle, les *canaux demi-circulaires* (6, 7 et 8) ; 3° en avant du vestibule, une dernière cavité, également tubuleuse, qui se contourne sur elle-même en décrivant des tours de spire, le *limaçon* (5). Ces différentes cavités communiquent toutes, directement ou indirectement, avec le *conduit auditif interne,* qui leur amène leurs filets nerveux sensoriels.

A. — Vestibule osseux

Le vestibule (fig. 879, 10), partie centrale de l'oreille interne, est une cavité

osseuse qui est creusée dans le rocher, immédiatement en dedans de la fenêtre ovale. C'est une espèce de carrefour, communiquant à la fois : 1° en dehors, avec la caisse du tympan par l'intermédiaire de la fenêtre ovale ; 2° en dedans, avec le conduit auditif interne par un système de petits pertuis qui livrent passage aux filets terminaux de la branche vestibulaire du nerf auditif; 3° en avant et en bas, avec le limaçon ; 4° en arrière et en haut, avec les canaux demi-circulaires. Envisagé au point de vue de sa configuration, le vestibule revêt la forme d'une chambre ovoïde, qui est aplatie transversalement et dont le grand axe se dirige obliquement d'arrière en avant et de dedans en dehors. Ses dimensions sont les suivantes : son diamètre antéro-postérieur mesure en moyenne 6 millimètres ; son diamètre vertical, 4 ou 5 millimètres ; son diamètre transversal, le plus petit des trois, 3 millimètres seulement. Pour la commodité de la description on considère au vestibule six parois, que l'on distingue, d'après leur situation (fig. 881), en externe, interne, antérieure, postérieure, supérieure et inférieure.

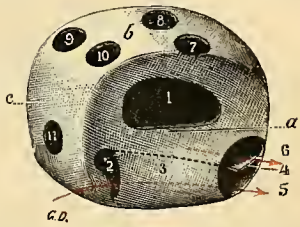

Fig. 881.

Schéma représentant le vestibule vu par ses parois externe, supérieure et postérieure, avec leurs différentes ouvertures.

a, paroi externe. — *b*, paroi supérieure. — *c*, paroi postérieure.

1, fenêtre ovale. — 2, fenêtre ronde.—3, promontoire. — 4, lame spirale du limaçon. — 5, rampe tympanique de cet organe. — 6, sa rampe vestibulaire. — 7, orifice ampullaire du canal demi-circulaire externe. — 8, orifice ampullaire du canal demi-circulaire supérieur. — 9, orifice commun aux deux canaux demi-circulaires supérieur et postérieur. — 10, orifice non ampullaire du canal demi-circulaire externe. — 11, orifice ampullaire du canal demi-circulaire postérieur.

1° Paroi externe. — La paroi externe, qui sépare le vestibule de la caisse tympanique, regarde en dedans et un peu en avant, en raison de l'obliquité, signalée ci-dessus, du grand axe du vestibule. Elle est occupée dans la plus grande partie de son étendue par la fenêtre ovale, dont la forme et les dimensions nous sont déjà connues (p. 1089). Cet orifice, on le sait, est fermé par la base de l'étrier, qui prend ainsi une large part à la constitution de la paroi externe du vestibule.

2° Paroi interne, aqueduc du vestibule. — La paroi interne, placée en regard de la précédente, répond au fond du conduit auditif interne. C'est la plus importante de toutes : elle nous présente, en effet, une foule de détails dont la connaissance est absolument indispensable pour bien comprendre, d'une part, la disposition des parties molles qui occupent le vestibule, et, d'autre part, le mode de distribution des nerfs qui leur sont destinés.

Tout d'abord, nous rencontrons (fig. 882), à l'union du tiers supérieur avec les deux tiers inférieurs de cette paroi, une petite crête à direction antéro-postérieure, la *crête du vestibule* (1). Au-dessus et au-dessous d'elle, se trouvent deux fossettes : celle qui est au-dessus est allongée d'avant en arrière, dans le même sens que la crête par conséquent : c'est la *fossette elliptique* ou *semi-ovoïde* (2). Celle qui est au-dessous a une forme régulièrement arrondie et a reçu le nom de *fossette hémisphérique* (3).

A sa partie antérieure, la crête du vestibule s'élargit peu à peu et revêt alors l'aspect d'une petite saillie triangulaire, qui fait face à la fenêtre ovale et qui est appelée *pyramide du vestibule* (1'). A sa partie postérieure, cette même crête s'infléchit légèrement en bas et se divise en deux branches : une branche inférieure, qui circonscrit la partie postérieure de la fossette hémisphérique ; une branche postérieure, qui se dirige vers l'orifice ampullaire du canal demi-circulaire posté-

rieur et se confond peu à peu avec le rebord inférieur de cet orifice. Entre ces deux branches de bifurcation de la crête vestibulaire, se trouve une toute petite dépression (fig. 882, 4), à laquelle Reichert a donné le nom de *fossette cochléaire*.

En résumé, la paroi interne du vestibule nous présente une crête horizontale bifurquée en arrière et, tout autour de cette crête, trois fossettes. Disons par anticipation que ces trois fossettes sont en rapport, sur le sujet revêtu de ses parties

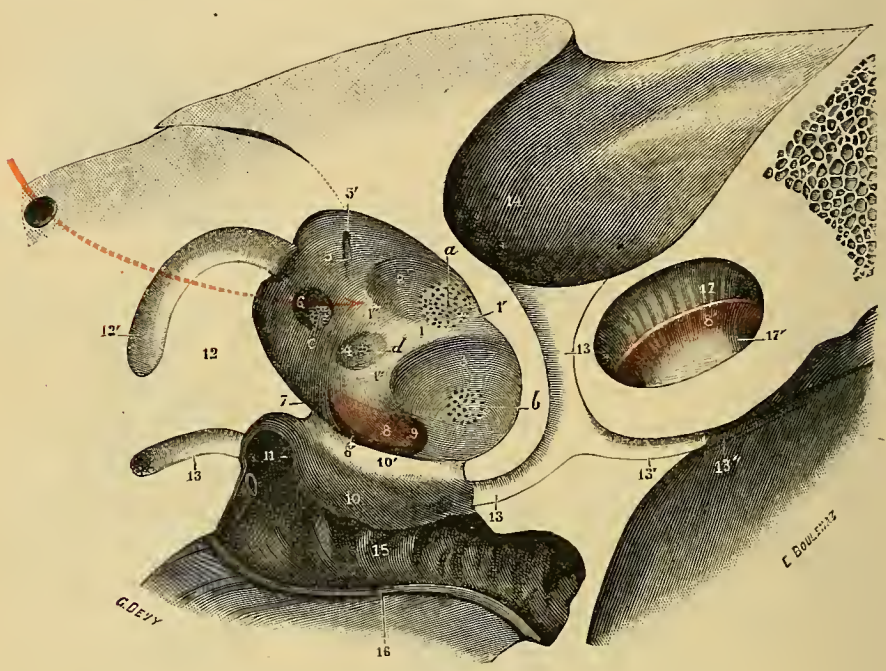

Fig. 882.

La paroi interne du vestibule, grossie cinq fois (même orientation que dans la figure 880).

Sur cette préparation, on a enlevé une grande partie de la paroi externe du vestibule, pour montrer : 1° une partie de son plancher ; 2° l'orifice ampullaire du canal demi-circulaire postérieur qui s'ouvre, non pas sur sa paroi interne, mais sur sa paroi postérieure.

1, crête du vestibule, avec : 1', son extrémité antérieure ou pyramide ; 1'', ses branches de bifurcation. — 2, fossette semi-ovoïde. — 3, fossette hémisphérique. — 4, fossette cochléaire. — 5, gouttière sulciforme, avec 5', orifice interne de l'aqueduc du vestibule. — 6, orifice ampullaire du canal demi-circulaire postérieur. — 7, plancher du vestibule, avec : 8, la lame spirale ; 8', la feute vestibulo-tympanique. — 9, orifice vestibulaire du limaçon. — 10, promontoire de la caisse du tympan, avec 10', bord inférieur de la fenêtre ovale. — 11, fenêtre ronde. — 12, section de l'os rasant le canal demi-circulaire externe 12', et passant immédiatement au-dessous du bord supérieur de la fenêtre ovale. — 13, aqueduc de Fallope, avec : 13', canal du grand nerf pétreux superficiel ; 13'', gouttière de ce nerf. — 14, conduit auditif interne. — 15, plancher de la caisse. — 16, sulcus tympanicus. — 17, limaçon (rampe tympanique). — 17', rampe vestibulaire.

a, tache criblée supérieure. — *b*, tache criblée antérieure. — *c*, tache criblée postérieure. — *d*, tache criblée cochléaire.

molles : 1° la fossette semi-ovoïde avec l'utricule ; 2° la fossette hémisphérique avec la saccule ; 3° la fossettte cochléaire ou fossette de Reichert avec l'extrémité postérieure du canal cochléaire du limaçon.

Nous ajouterons un dernier détail. La fossette semi-ovoïde est limitée en arrière par un petit sillon vertical ou oblique, qui prend naissance, en haut, immédiatement au-dessous de l'orifice commun des canaux demi-circulaires supérieur et postérieur, et se termine en bas sur la crête du vestibule, au moment où cette-ci va se bifurquer. Nous désignerons ce sillon (fig. 882, 5) sous le nom de *gouttière sulciforme* (*fossette sulciforme* de la plupart des anatomistes). Peu marquée à sa partie inférieure, elle se creuse de plus en plus en allant de bas en haut et, finalement, aboutit à un canal (5') qui n'est autre que l'*aqueduc du vestibule*.

Aqueduc du vestibule. — Nous avons déjà signalé en ostéologie (p. 148) l'orifice externe de ce canal : il occupe la face postéro-interne du rocher, sous la forme d'une étroite fissure, qui se trouve à peu près à égale distance du conduit auditif interne et de la gouttière du sinus latéral. De la face postérieure du rocher, l'aqueduc du vestibule se dirige en avant et en haut et vient s'ouvrir, après un trajet légèrement curviligne, à l'extrémité supérieure de la gouttière sulciforme (5'). Sa longueur est de 8 à 10 millimètres, sa largeur d'un quart de millimètre seulement. Il livre passage, comme nous le verrons plus tard, à une veinule et à un prolongement du vestibule membraneux, le *conduit endolymphatique*, le tout enveloppé dans un prolongement tubuleux de la dure-mère.

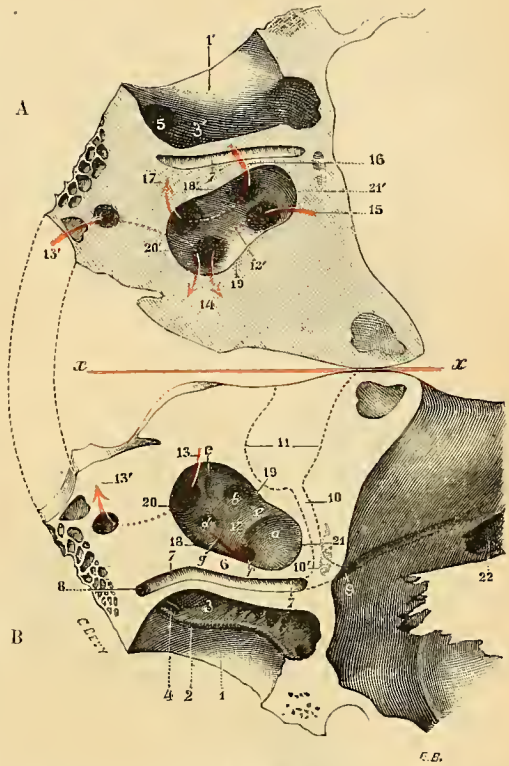

Fig. 883.

Coupe horizontale du rocher, passant au-dessus de la fenêtre ovale par la portion horizontale de l'aqueduc de Fallope, pour montrer le toit et le plancher du vestibule.

A, segment supérieur de la coupe. — B, segment inférieur de la coupe. — *xx*, axe de rotation autour duquel a tourné le segment supérieur pour se porter en haut.

1, moitié inférieure du conduit auditif externe. — 1', moitié supérieure de ce même conduit. — 2, sulcus tympanicus. — 3, plancher de la caisse du tympan. — 3', plafond de cette cavité. — 4, orifice postérieur de la corde du tympan. — 5, orifice du canal tympano-mastoïdien. — 6, pont osseux formant la paroi supérieure de la fossette ovale et de la fenêtre ovale. — 7, 7', portion horizontale de l'aqueduc de Fallope. — 8, portion verticale de ce même canal. — 9, hiatus de Fallope. — 10, trajet pointillé de la portion de l'aqueduc de Fallope qui contourne la paroi antérieure du vestibule. — 10', coude où se trouve logé le ganglion géniculé. — 11, trajet pointillé du conduit auditif interne, placé sur un plan inférieur à celui de la coupe. — 12, segment inférieur de la cavité vestibulaire, avec : *a*, sa fossette hémisphérique ; *b*, sa fossette semi-ovoïde ; *c*, sa crête ; *d*, sa fossette cochléaire ; *e*, sa gouttière sulciforme ; *f*, orifice vestibulaire du limaçon et fente vestibulo-tympanique ; *g*, lame spirale. — 12', voûte du vestibule. — 13, orifice ampullaire du canal demi-circulaire postérieur. — 13', section de la partie verticale du même canal. — 14, orifice non-ampullaire commun au C. D. C. postérieur et au C. D. C. supérieur. — 15, orifice ampullaire du C. D. C. supérieur. — 16, orifice ampullaire du C. D. C. externe. — 17, orifice non-ampullaire de ce même canal. — 18, 18', paroi externe du vestibule. — 19, 19', sa paroi interne. — 20, 20', sa paroi postérieure. — 21, 21, sa paroi antérieure. — 22, canal carotidien.

3° Paroi antérieure. — La paroi antérieure du vestibule (fig. 885, A) est très étroite : sa largeur, qui est de 2 millimètres environ, représente la plus petite distance qui sépare la paroi interne de la paroi externe. Elle répond : 1° en haut, à l'aqueduc de Fallope, qui la contourne (fig. 883, B); 2° en bas, à la partie correspondante de la base du limaçon, qui lui est adossée et fait corps avec elle.

A sa partie tout inférieure, au niveau du point où elle se continue avec la paroi inférieure, la paroi antérieure du vestibule nous présente un orifice elliptique, qui conduit dans la rampe vestibulaire du limaçon et que nous désignerons pour cette raison sous le nom d'*orifice vestibulaire du limaçon*.

Cet orifice (fig. 885, A, 15) est délimité en bas par une mince lamelle osseuse, la *lame spirale* (14), qui se détache de la paroi inférieure du vestibule et que nous retrouverons tout à l'heure en étudiant cette dernière paroi.

4° Paroi postérieure. — La paroi postérieure (fig. 885, B) est un peu plus large

que l'antérieure. Elle nous montre à sa partie inférieure un orifice arrondi (7), c'est l'orifice ampullaire du canal demi-circulaire postérieur.

5° Paroi supérieure. — La paroi supérieure ou voûte, légèrement concave, nous présente quatre orifices circulaires disposés deux par deux (fig. 882 et 884).

Les *deux orifices postérieurs* occupent l'angle de séparation de la paroi supérieure et de la paroi postérieure, ce qui explique jusqu'à un certain point la description de certains anatomistes, qui les rattachent à cette dernière paroi. De ces deux orifices, l'un est externe, l'autre interne : l'externe est l'orifice non ampul-

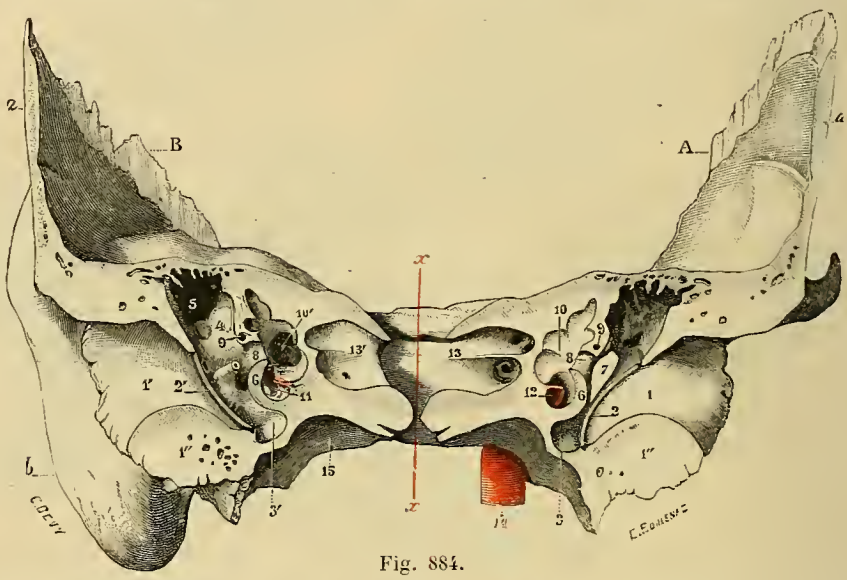

Fig. 884.

Coupe vertico-transversale du rocher, passant par la fenêtre ovale à l'union de son tiers antérieur avec ses deux tiers postérieurs (*grandeur naturelle*).

A, segment antérieur de la coupe. — B, segment postérieur. — *xx*, axe de rotation suivant lequel a tourné le segment A pour être rejeté à droite. — *a*, écaille du temporal. — *b*, apophyse mastoïde. — *c*, rocher.

1, 1', conduit auditif externe. — 1'', coupe de l'os tympanal. — 2, 2', sulcus tympanicus. — 3, 3', caisse du tympan. — 4, canal tympano-mastoïdien. — 5, antre mastoïdien. — 6, promontoire. — 7, orifice de la trompe d'Eustache. — 8, fenêtre ovale. — 9, coupe de la portion horizontale de l'aqueduc de Fallope. — 10, 10', vestibule, avec les cinq orifices des canaux demi-circulaires. — 11, fenêtre ronde. — 12, rampe tympanique du limaçon. — 13, 13', conduit auditif interne. — 14, artère carotide interne. — 15, fosse jugulaire.

laire (voy. plus loin p. 1135) du canal demi-circulaire externe ; l'interne est l'orifice commun des deux canaux demi-circulaires supérieur et postérieur.

Les *deux orifices antérieurs* sont situés l'un et l'autre un peu au-dessus de l'extrémité antérieure de la fenêtre ovale. Ils se distinguent, comme les précédents, en externe et interne : l'externe est l'orifice ampullaire du canal demi-circulaire externe ; l'interne est l'orifice ampullaire du canal demi-circulaire supérieur.

6° Paroi inférieure. — La paroi inférieure ou plancher du vestibule est située à 8 ou 9 millimètres au-dessus du plancher de la caisse du tympan. Elle nous présente, à sa partie externe, une mince lamelle osseuse, disposée horizontalement : c'est la *lame spirale* (fig. 883, *g*). Cette lame osseuse se détache du plancher vestibulaire, un peu en dehors de la fossette hémisphérique (*b*), immédiatement en avant de la fossette cochléaire (*d*). De là, elle se porte en avant, passe au-dessous de l'orifice vestibulaire du limaçon ci-dessus décrit (p. 1131) et s'engage alors dans cette partie tubuleuse du limaçon, que nous étudierons plus tard (voy. *Limaçon*)

sous le nom de *lame des contours* et où elle sépare la rampe vestibulaire de la rampe tympanique.

Comme on le voit, la lame spirale naît dans le vestibule et, par conséquent, appartient à cette cavité par sa portion initiale. Un fait digne de remarque, c'est que cette portion initiale de la lame spirale n'arrive pas au contact de la paroi externe du vestibule : entre elle et la paroi vestibulaire existe une petite fente, à travers laquelle l'œil, dirigé de haut en bas, plonge dans la rampe tympanique et aperçoit même la fenêtre ronde. Je donnerai à cette fente le nom de *fente vestibulo-tympanique* (fig. 882,8'). Je l'ai rencontrée constamment, quoique avec des

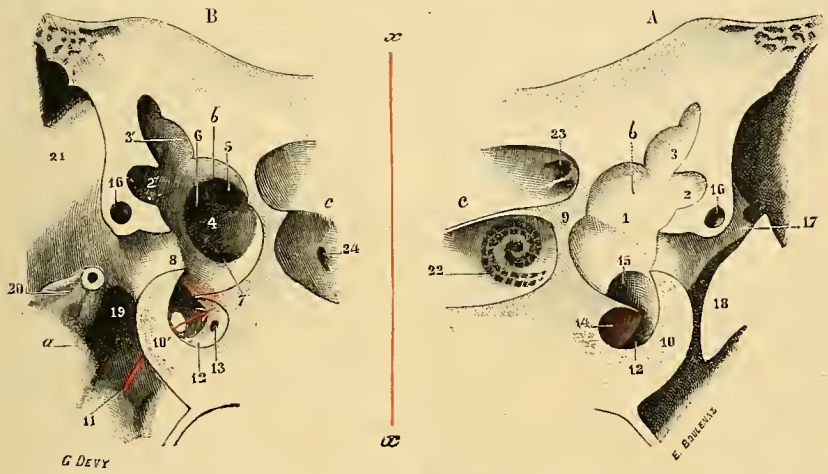

Fig. 883.

Les parois antérieure et postérieure du vestibule, vues sur une coupe transversale du rocher (grossissement de la figure précédente).

A, segment antérieur de la coupe. — B, segment postérieur. — *a*, caisse du tympan. — *b*, vestibule. *c*, conduit auditif interne.

1, paroi antérieure du vestibule. — 2, 2', ampoule du conduit demi-circulaire externe. — 3, 3', ampoule du conduit demi-circulaire supérieur. — 4, paroi postérieure du vestibule. — 5, orifice commun aux deux canaux demi-circulaires supérieur et postérieur. — 6, orifice non-ampullaire du canal demi-circulaire externe. — 7, orifice ampullaire du canal demi-circulaire postérieur. — 8, fenêtre ovale. — 9, 9', paroi interne du vestibule. — 10, 10', promontoire. — 11, flèche passant par la fenêtre ronde de la caisse dans la rampe tympanique, 12, — 13, orifice supérieur de l'aqueduc du limaçon. — 14, lame spirale. — 15, orifice de la rampe vestibulaire du limaçon. — 16, coupe de la partie horizontale de l'aqueduc de Fallope. — 17, bec de cuiller. — 18, orifice de la trompe d'Eustache. — 19, sinus tympanicus. — 20, pyramide. — 21, paroi postérieure du canal tympano-mastoïdien. — 22, crible spiral du conduit auditif interne. — 23, fossettes antéro- et postéro-supérieures du même conduit. — 24, foramen singulare de Morgagni et fossette postéro-inférieure.

dimensions variables, sur tous les temporaux, une trentaine environ, que j'ai examinés à ce sujet.

Ainsi entendue, la portion initiale de la lame spirale nous présente : 1° une face supérieure, qui fait partie du plancher du vestibule ; 2° une face inférieure, qui recouvre la rampe tympanique du limaçon ; 3° un bord interne, relativement épais, qui fait corps avec l'os : 4° un bord externe, mince et libre, qui délimite, avec la paroi externe du vestibule, la fente vestibulo-tympanique.

La fente vestibulo-tympanique est la continuation de celle qui, dans le limaçon osseux, fait communiquer la rampe tympanique avec la rampe vestibulaire. Comme cette dernière, elle est comblée, à l'état frais, par une formation membraneuse, dépendance du canal cochléaire. Cette membrane complète ainsi le plancher du vestibule et fait disparaître, du même coup, la communication ci-dessus décrite entre le vestibule et la fenêtre ronde.

7° Taches criblées. — Indépendamment des orifices et canaux que nous avons

rencontrés au cours de notre description et qui mettent le vestibule en communication avec la caisse tympanique, avec les canaux demi-circulaires et avec le limaçon, il existe sur les parois vestibulaires une série nouvelle d'orifices minuscules, destinés à livrer passage aux filets du nerf auditif, qui se rendent à l'utricule, au saccule et aux ampoules des canaux demi-circulaires. Ces petits orifices, visibles seulement à l'aide d'une loupe, se rassemblent en un certain nombre de groupes, lesquels apparaissent sur la paroi du vestibule sous la forme de taches blanchâtres. On les désigne sous le nom de *taches criblées :* ce sont, en effet, des espèces de cribles, à travers lesquels se tamisent les filets de l'auditif avant de pénétrer dans le vestibule. On décrit d'ordinaire trois taches criblées que l'on distingue d'après leur situation (fig. 882), en supérieure, antérieure et postérieure :

a. *Tache criblée supérieure.* — La tache criblée supérieure (*macula major* de Morgagni) occupe la pyramide et la moitié postérieure de la fossette semi-ovoïde. Elle présente de 25 à 30 pertuis : ceux qui sont situés sur la pyramide livrent passage au nerf sacculaire ; ceux qui occupent la fossette semi-ovoïde sont destinés aux deux nerfs ampullaire supérieur et ampullaire externe (voy. § IV).

b. *Tache criblée antérieure.* — La tache criblée antérieure (*macula minor* de Morgagni) occupe la partie centrale et la partie inférieure de la fossette hémisphérique : elle possède de 12 à 15 pertuis, à travers lesquels passent les filets du nerf sacculaire (voy. § IV).

c. *Tache criblée postérieure.* — La tache criblée postérieure (*macula minima* de Morgagni) est située sur la paroi postérieure du vestibule, au niveau de l'orifice ampullaire du canal demi-circulaire postérieur : elle livre passage au nerf ampullaire de ce canal (voy. § IV). Elle est percée de 6 à 8 ouvertures seulement.

d. *Tache criblée de Reichert.* — Dans la fossette cochléaire, Reichert a signalé une quatrième tache criblée que nous désignerons sous le nom de *tache criblée cochléaire* ou *tache criblée de Reichert* (fig. 882, *d*). Elle est beaucoup plus petite que les précédentes et livre passage à un tout petit rameau, que la branche cochléenne de l'auditif envoie à l'extrémité postérieure du canal cochléaire (voy. p. 1174).

B. — Canaux demi-circulaires osseux

Les canaux demi-circulaires sont situés en arrière et au-dessus du vestibule. Ils sont au nombre de trois et se distinguent, d'après leur situation, en canal demi-circulaire supérieur, canal demi-circulaire postérieur et canal demi-circulaire externe (fig. 887). Pour retenir cette nomenclature, adoptée aujourd'hui par la plupart des anatomistes, l'élève voudra bien se rappeler le mot **S P E**, dont les trois lettres sont justement les initiales des termes précités : **S**upérieur, **P**ostérieur, **E**xterne. Les canaux demi-circulaires présentent des caractères communs et des caractères particuliers, les premiers convenant à tous les trois indistinctement, les seconds n'appartenant qu'à chacun d'eux, pris individuellement.

1° Caractères communs. — Les canaux demi-circulaires se présentent tous les trois sous la forme de tubes, assez régulièrement recourbés en arc de cercle. Ces tubes sont un peu aplatis dans le sens latéral, c'est-à-dire perpendiculairement au plan suivant lequel ils s'enroulent. Leur coupe n'est donc pas exactement circulaire, mais elliptique avec un grand diamètre et un petit diamètre (voy. fig. 905) : le grand diamètre, qui va du bord convexe au bord concave du canal, mesure de $1^{mm},2$ à $1^{mm},5$; le petit diamètre, perpendiculaire au précédent, n'a que 8 ou 9 dixièmes de millimètre, un millimètre au plus.

Les canaux demi-circulaires partent du vestibule et ils y reviennent. Chacun d'eux, par conséquent, présente deux extrémités ou orifices. De ces deux orifices, l'un s'élargit légèrement en forme d'ampoule, et est appelé, pour cette raison, *orifice ampullaire* (fig. 886,2). L'autre conserve à peu près les mêmes dimensions que la partie moyenne du tube : c'est l'*orifice non-ampullaire*. Les trois canaux demi-circulaires s'ouvrent dans le vestibule sur des points déterminés, qui varient pour chacun d'eux et que nous indiquerons tout à l'heure.

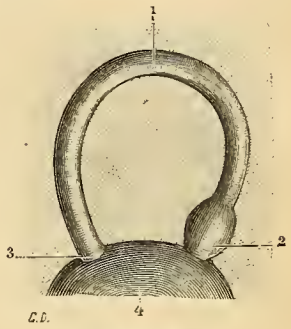

Fig. 886.

Un canal demi-circulaire ouvert (*schématique*).

1, sa partie moyenne. — 2, son extrémité ou orifice ampullaire. — 3, son extrémité ou orifice non-ampullaire. — 4, cavité du vestibule.

2° Caractères particuliers. — Comparés entre eux, les trois canaux demi-circulaires diffèrent les uns des autres par de nombreux caractères :

a. *Situation et direction.* — Ils diffèrent tout d'abord par leur situation et leur direction. — Le *canal demi-circulaire supérieur* est le plus élevé de tous. Il est vertical et se développe suivant un plan qui est perpendiculaire à l'axe du rocher. Sa convexité est dirigée en haut et soulève parfois, d'une façon sensible, l'écorce de ce dernier os au niveau de son bord supérieur et de sa face postéro-supérieure. — Le *canal demi-circulaire postérieur* est situé en dehors et au-dessous du précédent. Comme lui, il est vertical : mais il se développe suivant un plan parallèle à l'axe du rocher et forme par conséquent avec le canal supérieur un angle de 90°. Sa convexité regarde en dehors et un peu en arrière. — Le *canal demi-circulaire externe* occupe l'angle dièdre formé par les deux autres. Sa convexité se dirige en dehors et soulève parfois la paroi interne de la caisse tympanique en arrière et au-dessus de la fossette ovale. De plus, il est horizontal et, comme les canaux supérieur et

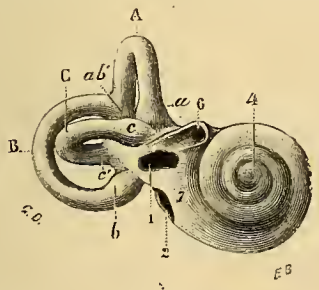

Fig. 887.

Labyrinthe osseux, isolé et vu par son côté externe.

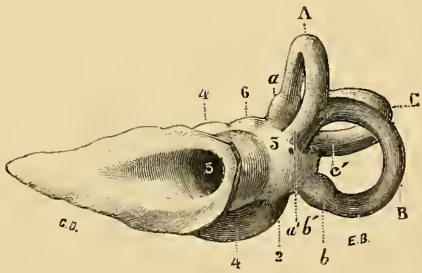

Fig. 888.

Labyrinthe osseux, isolé et vu par son côté interne.

A, canal demi-circulaire supérieur, avec *a*, son extrémité ampullaire. — B, canal demi-circulaire postérieur, avec *b*, son extrémité ampullaire, et *a' b'*, canal commun aux deux extrémités non-ampullaires des deux canaux A et B. — C, canal demi-circulaire externe, avec : *c*, son extrémité ampullaire ; *c'*, son extrémité non-ampullaire.
1, fenêtre ovale. — 2, fenêtre ronde. — 3, vestibule. — 4, limaçon. — 5, conduit auditif interne. — 6, aqueduc de Fallope.

postérieur sont verticaux, il forme naturellement avec chacun d'eux un angle de 90°. Les trois canaux demi-circulaires, on le voit, occupent trois plans différents et, d'autre part, ces trois plans sont disposés à angle droit les uns par rapport aux autres.

b. *Longueur.* — Les canaux demi-circulaires diffèrent encore par leur longueur :

en conduisant le ruban métrique le long de leur bord convexe, nous trouvons en moyenne : 15 millimètres pour le supérieur, 18 millimètres pour le postérieur, 12 millimètres pour l'externe. Nous voyons, par ces chiffres, que le canal postérieur est le plus long des trois ; puis vient le supérieur, et, enfin, l'externe qui est le plus petit. Les canaux demi-circulaires se suivent donc, dans l'ordre décroissant que nous venons d'indiquer, comme les chiffres 6, 5 et 4.

c. *Mode d'abouchement dans le vestibule.* — Les trois canaux demi-circulaires diffèrent enfin par leur mode d'abouchement dans la cavité vestibulaire. Le canal demi-circulaire externe a deux orifices qui lui appartiennent en propre : l'un, correspondant à son extrémité ampullaire, est situé sur la paroi supérieure du vestibule, immédiatement au-dessus de la fenêtre ovale ; l'autre répond à son extrémité non-ampullaire et s'ouvre sur cette même paroi, mais à sa partie postérieure. En ce qui concerne le canal supérieur et le canal postérieur, leurs orifices ampullaires sont également distincts et occupent : 1° pour le supérieur, la partie antérieure de la voûte du vestibule ; 2° pour le postérieur, sa paroi postérieure. Quant à leurs orifices non-ampullaires, ils se réunissent avant d'atteindre le vestibule et s'ouvrent dans cette cavité par un orifice commun, lequel est placé à la partie la plus reculée de sa paroi supérieure ou voûte, immédiatement en dedans de l'orifice non-ampullaire du canal demi-circulaire externe (fig. 882 et 884). Il résulte d'une pareille disposition, on le conçoit, que les trois canaux demi-circulaires ne communiquent avec le vestibule que par cinq orifices, au lieu de six, l'un de ces orifices étant commun aux extrémités non-ampullaires des deux canaux supérieur et postérieur. Le canal commun aux canaux demi-circulaires supérieur et inférieur est très court : il mesure en moyenne, 4 millimètres.

d. *Résumé.* — Nous résumons dans le tableau suivant les caractères différentiels des trois canaux demi-circulaires :

CANAUX DEMI-CIRCULAIRES	LONGUEUR	ORIENTATION GÉNÉRALE	DIRECTION DE LA CONVEXITÉ	MODE D'ABOUCHEMENT DANS LE VESTIBULE	
				1° ORIFICE AMPULLAIRE	2° ORIFICE NON-AMPULLAIRE
1° SUPÉRIEUR. .	15mm	VERTICAL perpendiculaire à l'axe du rocher.	en haut	*Distinct :* s'ouvre sur la voûte du vestibule, en avant.	*Confondu* avec celui de C. D. C. postérieur : s'ouvre sur la voûte du vestibule, en arrière.
2° POSTÉRIEUR .	18mm	VERTICAL parallèle à l'axe du rocher.	en arrière	*Distinct :* s'ouvre sur la paroi postérieure du vestibule.	*Confondu* avec celui de C. D. C. supérieur : s'ouvre sur la voûte du vestibule, en arrière.
3° EXTERNE. . .	12mm	HORIZONTAL	en dehors	*Distinct :* s'ouvre sur la voûte du vestibule, en avant.	*Distinct :* s'ouvre sur la voûte du vestibule, en arrière.

C. — LIMAÇON OSSEUX

Le limaçon, encore appelé cochlée (de *cochlea*, κοχλός, limaçon), forme la partie antérieure du labyrinthe osseux (fig. 879,5). Il doit son nom à la ressemblance, véritablement frappante, qui existe entre son enveloppe extérieure et la coquille du limaçon vulgaire ou escargot. Comme ce dernier, il a l'aspect d'une masse conoïde et il présente chez l'homme l'orientation suivante : son grand axe est à

peu près perpendiculaire à l'axe du rocher; autrement dit, il est obliquement dirigé d'arrière en avant et de dedans en dehors. Sa base (fig. 879,13) tournée en arrière, est située dans le fond du conduit auditif interne. Son sommet, tourné en avant, répond à la partie antérieure de la caisse du tympan.

Au point de vue de ses rapports, le limaçon est situé, comme les deux autres portions du labyrinthe, dans l'épaisseur du rocher. Il répond successivement : en arrière, au vestibule et au conduit auditif interne; en avant et en haut, à cette portion de la face antéro-postérieure du rocher qui est placée en dedans de l'hiatus de Fallope ; en dehors, à la paroi de la caisse tympanique et tout particulièrement au promontoire; en bas, au canal carotidien et à la carotide interne qui le traverse.

Considéré maintenant au point de vue de sa constitution anatomique, le limaçon se compose essentiellement de trois parties : le noyau, la lame des contours et la lame spirale. — Le *noyau* (fig. 889, A), encore appelé *columelle*, occupe,

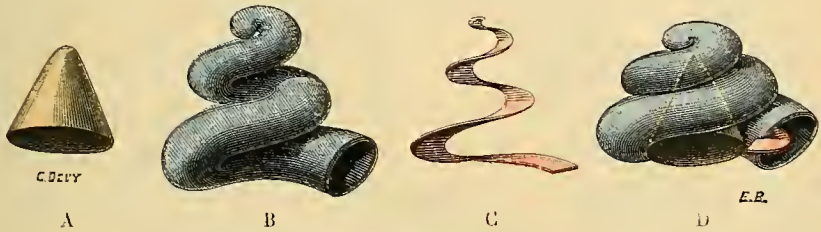

Fig. 889.

Les trois parties constituantes du limaçon osseux (*schématique*).

A, noyau ou columelle isolé (*en jaune*). — B, lame des contours isolée (*en bleu*). — C, lame spirale isolée (*en rouge*). D, le noyau, la lame des contours et la lame spirale dans leurs connexions réciproques.

comme son nom l'indique, la partie centrale du limaçon. Il a la forme d'un cône plein et présente la même orientation que le limaçon lui-même : sa base répond au conduit auditif interne et son sommet regarde en avant et en dehors. — La *lame des contours* (fig. 889, B) est un tube cylindrique qui s'enroule autour du noyau, en allant de la base au sommet, et qui décrit ainsi trois tours de spire seulement. Ce tube est, comme on le voit, très court. De ces deux extrémités, l'une, celle qui répond au sommet du noyau, est entièrement fermée ; l'autre, celle qui répond à la base, reste largement ouverte. — La *lame spirale* (fig. 889, C), enfin, est une lamelle osseuse en forme de ruban, qui s'engage dans le tube précédent et s'étend depuis son extrémité ouverte jusqu'à son extrémité fermée. Comme ce dernier, elle décrit autour du noyau un trajet spiral et se dispose toujours d'une façon telle que l'un de ses bords répond à la paroi interne ou axiale de la lame des contours, tandis que l'autre regarde la paroi opposée. Grâce à cette cloison osseuse, le long couloir cylindrique, que formait tout à l'heure la lame des contours, se trouve divisé maintenant en deux moitiés distinctes, qui ont chacune la forme d'un demi-cylindre : elles ont reçu le nom de *rampes du limaçon*. Les rampes, suivant naturellement la même direction que la lame des contours, s'étendent, comme elle, de la base au sommet du limaçon et sont constamment séparées l'une de l'autre par la lame spirale. De ces deux rampes, celle qui est placée en arrière de la lame spirale répond en bas à la fenêtre ronde et par conséquent à la caisse du tympan : on l'appelle, pour cette raison, la *rampe tympanique*. L'autre, celle qui est placée en avant de cette même lame spirale, s'ouvre dans le vestibule et, de ce fait, a reçu le nom de *rampe vestibulaire*.

Les figures 889. A. B et C. nous montrent les trois parties constitutives du limaçon à l'état d'isolement, chacune avec une couleur particulière. La figure 889. D nous les représente en place et dans leurs connexions réciproques. Pour bien nous fixer sur ces connexions, il importe de pratiquer sur cette dernière figure (889. D) une coupe verticale allant du sommet à la base et la partageant en deux moitiés. L'une de ces moitiés nous est représentée dans la figure 890, qui a été dessinée à une échelle plus grande, mais dans laquelle les trois parties constituantes du limaçon, pour rendre la figure plus démonstrative, ont conservé leur couleur conventionnelle. Nous y reconnaissons tout de suite : 1° au centre de la figure, le *noyau*

Fig. 890.

Coupe transversale du limaçon osseux : l'un des segments, vu par sa surface de coupe (*demi-schématique*).

1. coupe de la columelle (*en jaune*). — 2. 2. 2. lame des contours (*en bleu*). — 3. lame spirale osseuse, avec 3'. sa crochet terminal (*en rouge*). — 4. crible spiroïde de la base du limaçon. — 5. canal de Rosenthal avec : 6. 6. ses canaux afférents ; 7. 7. ses canaux efférents, dans l'épaisseur de la lame spirale. — 8. rampe tympanique. — 9. rampe vestibulaire. — 10. coupole du limaçon.

du limaçon, revêtant sur la coupe la forme d'un triangle ; 2° tout autour de lui, le tube cylindrique, que forme la *lame des contours*, décrivant ses trois tours de spire ; 3° dans ce dernier, enfin, la *lame spirale*, formant cloison et divisant la cavité tubuleuse de la lame des contours en deux couloirs ou rampes : la *rampe vestibulaire* qui est placée en avant et la *rampe tympanique* qui est placée en arrière.

Ce coup d'œil rapide jeté sur le limaçon nous a nettement fixé, je l'espère, sur sa constitution anatomique générale, ainsi que sur les rapports réciproques de ses parties constituantes. Mais la description qui précède n'est qu'une description sommaire, une description toute schématique et nous devons la compléter. Pour cela, nous allons reprendre une à une les différentes parties du limaçon et donner à propos de chacune d'elles, tous les détails complémentaires qu'elle comporte et que nous sommes, maintenant, bien à même de comprendre :

1° Noyau ou columelle. — Le noyau ou axe du limaçon (*modiolus* de Valsalva *columelle* de Breschet) revêt la forme d'un cône plein, occupant, comme nous l'avons dit plus haut, la partie centrale du limaçon. Sa largeur est de 3 milli-

mètres à la base ; elle diminue rapidement en se rapprochant du sommet et n'est plus que de 1 millimètre au niveau du second tour. Quant à sa hauteur, elle est également de 3 millimètres. La figure 890 nous montre, à ce sujet, que le noyau du limaçon ne dépasse pas le second tour et qu'il est, par conséquent, un peu moins haut que le limaçon lui-même : il existe un intervalle de 1 millimètre environ entre le sommet du limaçon et le sommet de son noyau. Envisagée à un point de vue purement descriptif, la columelle nous offre à considérer une base, un sommet et une surface extérieure :

A. Base. — La base de la columelle répond exactement à la fossette antéro-inférieure du conduit auditif interne. Elle nous présente une multitude de petits

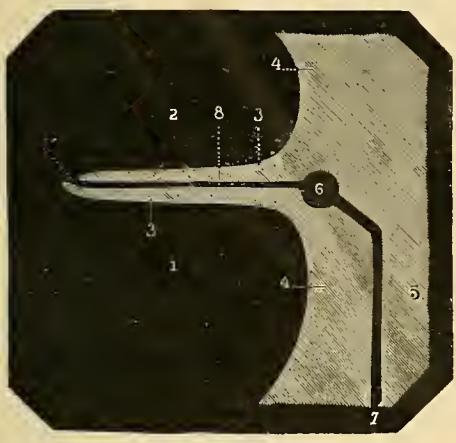

Fig. 891.

Le canal de Rosenthal avec ses canaux afférents et ses canaux efférents, vus sur une coupe (*schématique*).

1, rampe tympanique du limaçon. — 2, rampe vestibulaire. — 3, 3, lame spirale, avec ses deux lamelles. — 4, lame des contours. — 5, columelle. — 6, canal de Rosenthal, vu en coupe. — 7, canal afférent. — 8, canal efférent, compris entre les deux lamelles de la lame spirale, avec 8', sa terminaison dans le canal cochléaire.

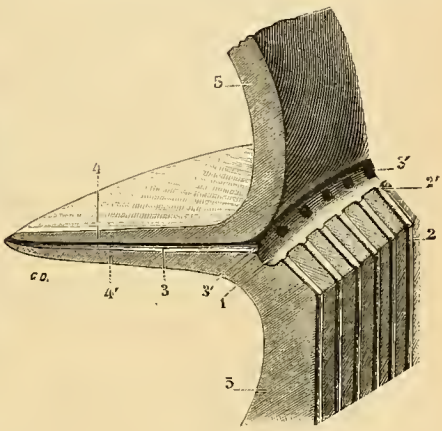

Fig. 892.

Les mêmes, vus de profil après ablation de la paroi interne du canal de Rosenthal et de ses canaux afférents (*schématique*).

1, canal de Rosenthal. — 2, l'un de ses canaux afférents, avec 2', sa terminaison dans le canal de Rosenthal. — 3, l'un de ses canaux efférents, avec 3', son origine dans le canal de Rosenthal. — 4, 4', lamelle antérieure et lamelle postérieure de la lame spirale. — 5, coupe de la lame des contours.

orifices, à travers lesquels se tamisent les divisions du nerf cochléen. Ces orifices se disposent suivant une double ligne spirale, qui s'enroule dans le même sens que la lame des contours et qui décrit ainsi deux tours complets : nous la désignerons sous le nom de *crible spiroïde de la base du limaçon* (*tractus spiralis foraminulentus* de certains anatomistes). Le long de ce crible (fig. 899, 5'), les orifices en question ne sont pas irrégulièrement disséminés, mais répartis systématiquement dans une double rangée de fossettes quadrilatères, que séparent des crêtes plus ou moins accusées. Chacune de ces fossettes renferme 4 à 6 trous. Le crible spiroïde, après avoir effectué son deuxième tour, se termine par un orifice (5") beaucoup plus considérable que tous les autres, qui répond exactement au centre de la base du limaçon.

Chacun des orifices que nous présente le crible spiroïde, y compris l'orifice central, est l'origine d'un petit canal qui se dirige d'abord parallèlement à l'axe du limaçon et qui, après un certain trajet, variable pour chacun d'eux s'infléchit en dehors pour gagner le bord adhérent de la lame spirale. Ces canaux sont très visibles sur les coupes verticales du limaçon (fig. 890.6).

La figure 890 nous montre en même temps que chacun de ces canaux, au moment d'atteindre la lame spirale, semble s'agrandir et présenter à ce niveau une dilatation nettement délimitée et de forme sphérique. En réalité, le petit cercle qui représente ce renflement (5) n'est autre que la coupe transversale d'un canal continu et régulièrement cylindrique, qui contourne en spirale la partie corticale de la columelle, en suivant exactement la ligne de soudure de cette partie corticale avec la lame spirale : c'est le *canal spiral de Rosenthal.*

Le canal de Rosenthal, disons-le par anticipation, est rempli par des cellules nerveuses ganglionnaires, dont l'ensemble constitue le *ganglion spiral* ou *ganglion de Corti*. Sa face interne ou axiale (voy. fig. 891 et 892) est percée de nombreux orifices, à travers lesquels passent les divisions du nerf cochléen, se rendant de la base du limaçon au ganglion de Corti. Sa face externe nous présente, elle aussi, une nouvelle série d'orifices qui livrent passage à ces mêmes divisions nerveuses pour se rendre du ganglion précité dans l'épaisseur de la lame spirale.

B. Sommet. — Le sommet de la columelle répond à la fin du deuxième tour. Il présente un petit orifice circulaire, visible à l'œil nu, qui n'est autre que la terminaison du canal central du noyau, dont nous avons vu l'origine tout à l'heure sur le crible spiroïde de la base du limaçon. Ce canal central, comme tous les canaux qui l'entourent, livre passage à un rameau du nerf cochléen.

C. Surface extérieure. — La surface de la columelle répond à la paroi interne de la lame des contours et au bord concave de la lame spirale, qui lui adhèrent d'une façon intime. La ligne d'implantation de cette dernière est marquée par deux rainures parallèles qui correspondent aux deux lamelles de la cloison spirale (voy. plus bas). Entre les deux rainures se trouve une petite surface intermédiaire, qui est criblée de trous : ce sont les *foramina modioli,* à travers lesquels passent les filets nerveux, indiqués ci-dessus, qui, du ganglion de Corti, se portent dans l'épaisseur de la lame spirale et, de là, aux cellules sensorielles du limaçon membraneux.

2° **Lame des contours.** — La lame des contours (fig. 889, B) est un tube creux qui s'enroule autour de la columelle, en allant de sa base vers son sommet. Sa longueur totale est de 28 à 30 millimètres. Son diamètre mesure 2 millimètres à son origine; mais il diminue peu à peu, comme toutes les parties constitutives du limaçon, au fur et à mesure qu'on se rapproche du sommet.

Le tube osseux formé par la lame des contours, *tube osseux cochléaire*, commence sur le côté interne du promontoire, immédiatement au-dessus de la fenêtre ronde (fig. 895). De là, il se dirige en bas et en dedans vers le côté inférieur de la columelle. Puis, se redressant, il se porte en haut et en dehors, en recouvrant successivement le côté interne et le côté supérieur de la columelle. Il arrive ainsi à son point de départ et le premier tour de spire est effectué. Continuant alors son trajet spiroïde, il accomplit successivement et de la même façon un deuxième, puis un troisième tour. Il est à remarquer que ces trois tours de spire ne sont pas situés sur le même plan, mais se superposent de la base au sommet de la columelle, d'une façon telle que le troisième tour est placé en avant du deuxième et celui-ci en avant du premier (fig. 893). Ils forment donc trois étages successifs. Nous ajouterons que, sur les points où deux tours contigus entrent en contact (14), la paroi de l'un se confond intimement avec la paroi de l'autre : il en résulte que les différents tours de limaçon sont séparés les uns des autres, non pas par une

double cloison, comme le laisserait supposer la description qui précède, mais par une cloison unique, laquelle remplit à la fois les fonctions de voûte et de plancher : de voûte pour le tour qui précède, de plancher pour le tour qui suit.

Ainsi disposée, la lame des contours présente deux moitiés ou parois : 1° une *paroi interne* ou *axiale*, relativement mince, qui répond à la surface de la colu-

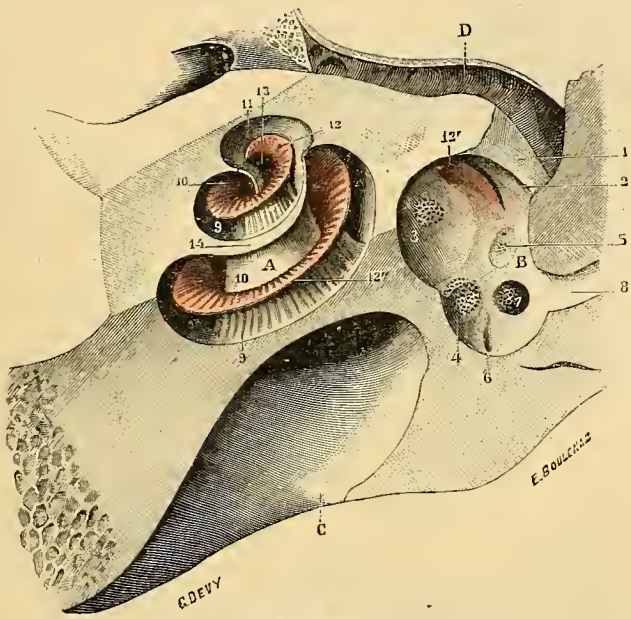

Fig. 893.

Le limaçon et le vestibule vus par en haut.

(On a enlevé à la scie toute la partie du rocher qui forme la voûte de l'oreille interne.)

A, limaçon. — B, vestibule. — C, conduit auditif externe. — D, caisse du tympan.

1, bord inférieur de la fenêtre ovale. — 2, fente vestibulo-tympanique. — 3, fossette hémisphérique. — 4, fossette semi-ovoïde. — 5, fossette cochléaire. — 6, gouttière sulciforme et orifice de l'aqueduc du vestibule. — 7, orifice inférieur du canal demi-circulaire postérieur. — 8, orifice non ampullaire du canal demi-circulaire externe. — 9, rampe tympanique du limaçon. — 10, rampe vestibulaire. — 11, coupole. — 12, lame spirale, avec : 12', son origine vestibulaire; 12'', son bord externe. — 13, hélicotréma. — 14, lame des contours.

melle et se soude avec elle d'une façon plus ou moins intime ; 2° une *paroi externe* ou *périphérique*, beaucoup plus épaisse, qui fait face à la précédente et constitue l'écorce du limaçon.

Ces deux parois se comportent différemment au niveau du sommet de la columelle. — La *paroi interne*, après avoir décrit le deuxième tour, atteint le sommet de la columelle. Elle cesse alors d'exister et se termine en se confondant avec le côté externe de ce sommet. — La *paroi externe* atteint, elle aussi, après avoir accompli son deuxième tour, le sommet de la columelle. Mais elle ne s'arrête pas là : continuant son trajet spiroïde, elle décrit encore un troisième tour en formant une gouttière curviligne, qui surplombe la columelle à la manière d'une voûte ou coupole : de là le nom de *coupole du limaçon*, sous lequel on désigne cette portion terminale de la lame des contours (fig. 893,11 et 894,1). Extérieurement, la coupole répond à ce que nous avons appelé le sommet du limaçon.

Le sommet de la columelle et la coupole qui le surplombe sont séparés l'un de l'autre, comme nous l'avons déjà dit, par un intervalle d'un millimètre. Entre les deux s'étend une lamelle osseuse, mince et fragile, affectant la forme d'un demi-

cône creux. Son sommet se confond avec le sommet de la columelle tandis que sa base s'unit à la circonférence de la coupole : c'est la *lamelle semi-infundibuliforme de la lame des contours* (fig. 894,2) et le demi-cône creux qu'elle circonscrit est appelé *infundibulum*. Cette lamelle osseuse, dont on a voulu faire une formation spéciale sous le nom de *lamina modioli* ou de *lamelle terminale de la columelle*, n'est autre que la continuation de la cloison osseuse, ci-dessus décrite, qui sépare les uns des autres les différents tours de spire de la lame des contours. D'une part en effet, elle se continue, sans ligne de démarcation aucune, avec cette cloison, et, d'autre part, elle se termine par un bord libre, de forme concave, sur lequel nous aurons à revenir à propos des deux rampes du limaçon.

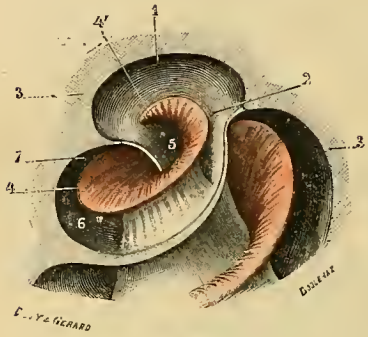

Fig. 894.

Sommet du limaçon (grossissement d'une partie de la figure précédente).

1, coupole. — 2, lamelle semi-infundibuliforme. — 3, lamelle des contours. — 4, lame spirale (*en rouge*), avec 4', son crochet ou hamulus. — 5, hélicotréma. — 6, rampe tympanique. — 7, rampe vestibulaire.

3° Lame spirale. — La lame spirale prend naissance sur le plancher du vestibule, immédiatement au-dessus de la fenêtre ronde (fig. 895,8). De là, elle se porte en avant et prend part, par sa portion initiale, à

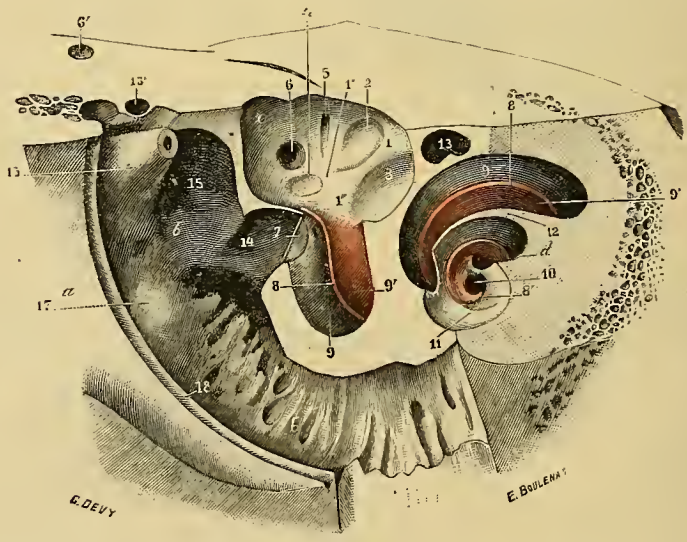

Fig. 895.

Le limaçon et la partie inférieure du vestibule, vus après abrasion de leur paroi antéro-externe et du promontoire (grossissement de la figure 880 : se reporter à cette figure pour l'orientation.

a, conduit auditif interne. — *b*, caisse du tympan. — *c*, vestibule. — *d*, limaçon.

1, crête vestibulaire, avec 1', 1'', ses deux branches de bifurcation. — 2, fossette semi-ovoïde. — 3, fossette semi-hémisphérique. — 4, fossette cochléaire. — 5, gouttière sulciforme, se terminant en haut par l'orifice interne de l'aqueduc du vestibule. — 6, orifice ampullaire du canal demi-circulaire postérieur. — 6', coupe de ce même canal dans sa portion ascendante. — 7, fenêtre ronde et tympan secondaire. — 8, lame spirale, avec 8', son crochet terminal (*en rouge*). — 9, rampe tympanique. — 9', rampe vestibulaire. — 10, hélicotréma. — 11, coupole. — 12, lame des contours. — 13, coupe des deux fossettes supérieures du fond du conduit auditif interne : l'antérieure se continue avec l'aqueduc de Fallope, la postérieure ou vestibulaire donne passage à une branche du nerf vestibulaire. — 13', coupe de l'aqueduc de Fallope au commencement de sa portion verticale. — 14, fossula rotunda. — 15, sinus tympanicus. — 16, pyramide. — 17, protubérance styloïde. — 18, sulcus tympanicus.

la formation du plancher vestibulaire (voy. p. 1132). Puis, elle s'engage dans le tube

osseux que forme la lame des contours et s'étend ainsi jusqu'à l'autre extrémité de ce tube, en décrivant, comme lui et dans le même sens, des tours de spire autour de la columelle.

La lame spirale nous présente deux faces et deux bords :

De ses deux faces l'une regarde en arrière, du côté du vestibule par conséquent, l'autre regarde en avant, du côté du sommet du limaçon. — La première, *face postérieure*, est relativement lisse. — La seconde, *face antérieure*, est parcourue par une multitude de petites crêtes transversales, alternant avec des sillons de même direction.

Ses deux bords se distinguent en interne ou externe. — Le *bord interne*, concave, répond à la paroi interne de la lame des contours et se confond avec cette paroi, ainsi qu'avec la surface de la columelle, d'une façon intime. Au-dessous de la ligne d'implantation de ce bord, la lame des contours nous présente un système de saillies verticales et parallèles qui donnent à cette portion du limaçon l'aspect d'une colonne régulièrement cannelée (fig. 893,9) : ces saillies occupent bien entendu la rampe tympanique du limaçon et sont désignées, pour cette raison, sous le nom de *colonnes de la rampe tympanique*. — Le *bord externe*, convexe, plus mince que le précédent, regarde la paroi périphérique de la lame des contours. Mais il n'arrive pas à son contact, et, quel que soit le point du limaçon que l'on considère, on constate toujours qu'il existe un intervalle entre le bord convexe de la lame spirale et la paroi correspondante de la lame des contours. Cet intervalle est comblé à l'état frais par les parties molles du labyrinthe membraneux, et toute communication est alors interrompue au niveau du bord externe de la lame spirale, entre la partie du tube osseux cochléaire qui est placée en avant de cette lame, et la partie de ce même tube qui est placée en arrière. Le bord externe de la lame spirale nous présente une multitude de petits orifices (fig. 891, 8') destinés à livrer passage à des vaisseaux et à des filets nerveux.

La lame spirale présente ses plus grandes dimensions au niveau du premier tour, où elle occupe les deux tiers environ de la largeur du tube cochléaire. Elle diminue graduellement dans le deuxième tour et se termine dans le troisième par une extrémité libre en forme de crochet (fig. 894,4'), que l'on désigne indistinctement sous les noms de *bec*, de *rostrum*, de *hamulus*. Ce crochet terminal, à son tour, présente deux bords, comme la lame osseuse qu'il termine : 1° un bord convexe qui fait suite au bord convexe de la lame spirale et qui est continué, du côté de la lame des contours, par les parties molles du limaçon membraneux ; 2° un bord concave, demi-circulaire, qui, complété par ces mêmes parties molles, se transforme en un orifice arrondi (fig. 894, 5) auquel Breschet a donné le nom d'*hélicotréma* (de ἕλιξ, limaçon, et τρῆμα, trou). C'est au niveau de cet orifice que se fait la communication entre les deux rampes du limaçon.

Envisagée au point de vue de sa constitution anatomique, la lame spirale se compose de deux lamelles distinctes (fig. 892), l'une antérieure (4), l'autre postérieure (4'), unies l'une à l'autre par des travées osseuses ou simplement conjonctives. Entre ces deux lamelles se trouve un système de petits canaux, qui se dirigent transversalement du bord concave vers le bord convexe. Ces canaux prennent naissance, en dedans, sur la paroi externe du canal de Rosenthal et livrent passage aux filets nerveux qui, du ganglion de Corti, se rendent aux parties molles du limaçon.

4° Rampes du limaçon. — La lame spirale que nous venons de décrire est continuée en dehors par des parties molles (*lame spirale membraneuse* des anciens

auteurs), que nous étudierons dans le paragraphe suivant et qui s'étendent de son bord convexe jusqu'à la paroi externe ou périphérique de la lame des contours. Ainsi complétée, la lame spirale devient une véritable cloison, qui s'étend transversalement d'une paroi à l'autre du tube osseux cochléaire : comme, d'autre part, elle parcourt régulièrement toute l'étendue de ce tube osseux, depuis sa base jusqu'au sommet, elle le divise en deux longs couloirs, que l'on désigne sous le nom de *rampes*. Naturellement chacune de ces rampes, représentant une moitié du tube cochléaire, a la forme d'un demi-cylindre creux et revêt sur les coupes transversales (fig. 890,8 et 9) l'aspect d'un demi-cercle.

Des deux rampes du limaçon, l'une est placée en avant de la lame spirale et, par conséquent, regarde le sommet du limaçon. Elle commence par un orifice ellip-

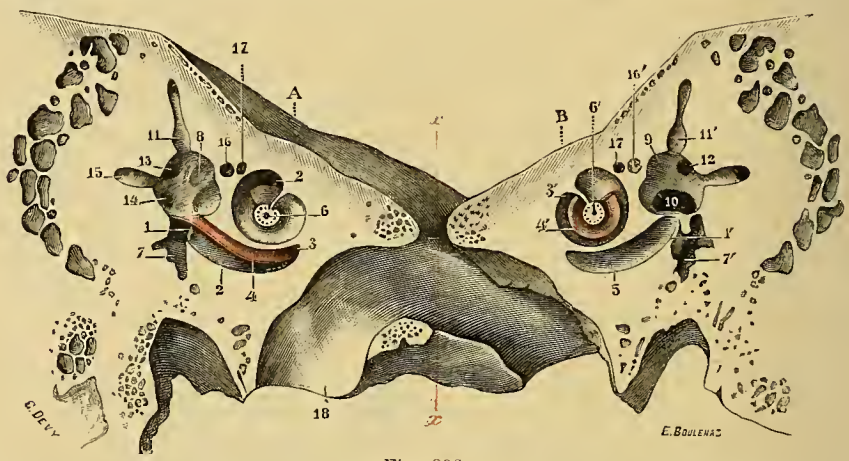

Fig. 896.

Coupe verticale et antéro-postérieure du rocher passant par le vestibule immédiatement en dedans de la fenêtre ovale, parallèlement à la paroi interne de la caisse du tympan.

A, segment postéro-interne de la coupe. — B, ligament antéro-externe de la coupe. — *x x*, axe vertical suivant lequel les deux segments se sont écartés l'un de l'autre.

1, 1', fenêtre ronde, en dedans de laquelle se voit, sur le segment A, l'orifice interne de l'aqueduc du limaçon. — 2, 2', rampe tympanique du limaçon. — 3, 3', sa rampe vestibulaire. — 4, 4', lame spirale teintée en rose. — 5, paroi antéro-externe du premier tour de spire du limaçon. — 6, 6', columelle. — 7, 7', caisse du tympan. — 8, paroi interne du vestibule, avec ses fossettes. — 9, sa paroi externe. — 10, fenêtre ovale. — 11, 11', extrémité ampullaire du canal demi-circulaire supérieur. — 12, extrémité ampullaire du canal demi-circulaire externe. — 13, orifice commun aux canaux demi-circulaires supérieur et postérieur. — 14, orifice ampullaire du canal demi-circulaire postérieur. — 15, 15', orifice non ampullaire du canal demi-circulaire externe. — 16, coupe de la fossette vestibulaire supérieure du conduit auditif interne. — 16', fond de cette fossette, avec les orifices qu'elle présente pour la branche supérieure du nerf vestibulaire. — 17, coupe de l'aqueduc de Fallope. — 18, canal carotidien.

tique que nous avons déjà signalé (p. 1131) à la partie antérieure et inférieure du vestibule, d'où le nom de *rampe vestibulaire* sous lequel on la désigne. L'autre est placée en arrière de la lame spirale et regarde par conséquent la base du limaçon. Elle prend son origine à la fenêtre ronde (fig. 895, 9) et s'ouvrirait dans la caisse du tympan si cette fenêtre n'était fermée par une membrane : on lui donne, pour cette raison, le nom de *rampe tympanique*.

Comme la lame des contours dont elles dépendent, la rampe tympanique et la rampe vestibulaire suivent autour de la columelle un trajet spiral et parallèle. Dans tout leur trajet, elles sont séparées l'une de l'autre par la lame spirale, qui à leur égard joue à la fois le rôle de voûte et de plancher : de voûte pour la rampe tympanique, de plancher pour la rampe vestibulaire.

Envisagées au point de vue de leurs dimensions, les deux rampes ne sont pas égales. Si nous les suivons de la base au sommet, nous constatons que la rampe

vestibulaire est d'abord beaucoup plus étroite que la rampe tympanique. Elle lui devient égale à la fin du premier tour et cette égalité entre les deux rampes persiste pendant la première moitié du deuxième tour. Plus loin, la rampe vestibulaire s'agrandit au détriment de la rampe tympanique et elle l'emporte alors sur cette dernière jusqu'à sa terminaison au-dessous de la coupole.

Jusque-là, les deux rampes sont complètement indépendantes, quoique très rapprochées : aucun trou, aucune fissure ne les relient l'une à l'autre. Sous la coupole, au contraire, la rampe vestibulaire et la rampe tympanique communiquent largement entre elles par cet orifice circulaire, moitié osseux, moitié membraneux, que nous avons déjà signalé, à propos de la lame spirale, sous le nom d'*hélicotréma*. L'hélicotréma est situé au sommet des deux rampes et il est exact de dire qu'à son niveau les deux rampes se terminent l'une dans l'autre, autrement dit se continuent réciproquement. Il résulte d'une pareille disposition que, si l'on injecte un liquide par la fenêtre ronde, ce liquide parcourt tout d'abord la rampe tympanique, puis passe par l'hélicotréma et descend alors par la rampe vestibulaire jusque dans le vestibule. Inversement, une injection poussée dans le vestibule remplit successivement la rampe vestibulaire, l'hélicotréma, la rampe tympanique et, par cette dernière, arrive à la membrane de la fenêtre ronde, qu'elle fait bomber du côté de la caisse du tympan.

Aqueduc du limaçon. — Le limaçon est relié à l'écorce du rocher ou même à l'extérieur par un petit conduit osseux, l'*aqueduc du limaçon*. Nous avons déjà vu en ostéologie l'orifice extérieur de ce conduit : il occupe le fond d'une dépression pyramidale qui est située sur le bord postérieur du rocher, un peu en dedans de la fosse jugulaire. De là, l'aqueduc du limaçon se porte obliquement en haut, en avant et un peu en dehors, en décrivant dans son ensemble une légère courbe dont la concavité regarde en bas. Finalement, il vient s'ouvrir dans la portion initiale de la rampe tympanique, par un tout petit orifice qui est situé (fig. 897 ,7) sur la paroi interne de cette rampe, immédiatement en avant de la membrane qui ferme la fenêtre ronde. Cet orifice est arrondi et légèrement infundibuliforme : il est précédé, du côté de la fenêtre ronde, par une petite crête verticale ordinairement très visible, sur laquelle s'insère la membrane précitée.

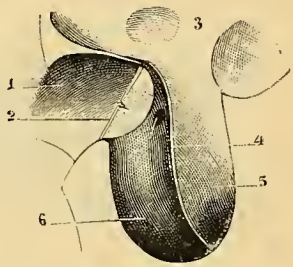

Fig. 897.

Orifice interne de l'aqueduc du limaçon (grossissement de la figure 895, s'y reporter pour l'orientation).

1, caisse du tympan (fossula rotunda). — 2, fenêtre ronde et tympan secondaire. — 3, plancher du vestibule. — 4, lame spirale. — 5, rampe vestibulaire. — 6, rampe tympanique. — 7, orifice interne de l'aqueduc du limaçon.

L'aqueduc du limaçon mesure de 10 à 12 millimètres de longueur. Il est excessivement étroit, surtout à sa partie moyenne, où l'on peut à peine introduire un cheveu. A l'état frais, il livre passage (fig. 919, 12) à un prolongement tubuleux de la dure-mère, renfermant à son centre une fente lymphatique et une veinule qui se rend au golfe de la veine jugulaire.

A côté de l'aqueduc du limaçon, il existe constamment un ou deux autres petits canaux. Ces canalicules accessoires, qui ont été particulièrement bien décrits en 1890 par Siebenmann, amènent des vaisseaux aux différentes parties du limaçon.

D. — Conduit auditif interne

Le conduit auditif interne est un canal osseux qui, de la face postérieure du

rocher, s'étend au labyrinthe. Il livre passage, comme on le sait, à trois cordons nerveux : l'auditif, le facial et l'intermédiaire de Wrisberg. Sa longueur est de 8 à 10 millimètres ; son diamètre de 4 ou 5. Au point de vue de sa direction, il se porte obliquement de dedans en dehors et d'arrière en avant, faisant avec l'axe du rocher un angle de 45° environ. Le conduit auditif interne nous offre à considérer deux orifices, l'un interne, l'autre externe.

1° Orifice interne. — L'orifice interne, largement ouvert dans la cavité cranienne, occupe la face postéro-supérieure du rocher (voy. *Temporal*, t. Ier, p. 137). Il est elliptique à grand axe transversal.

2° Orifice externe. — L'orifice externe ou fond du conduit auditif interne, fermé par une paroi osseuse, répond à la paroi interne du vestibule et à la base du limaçon (fig. 898 et 899). Une crête transversale, *crête falciforme du conduit auditif interne* (1), divise le fond du conduit en deux étages, l'un supérieur, l'autre inférieur :

A. Étage supérieur. — L'étage supérieur est subdivisé lui-même par une petite crête verticale en deux parties, affectant chacune la forme d'une excavation ou fossette. — La *fossette antérieure* (*fossette faciale*) est occupée par un large orifice, qui n'est autre que l'orifice supérieur de l'aqueduc de Fallope à travers lequel

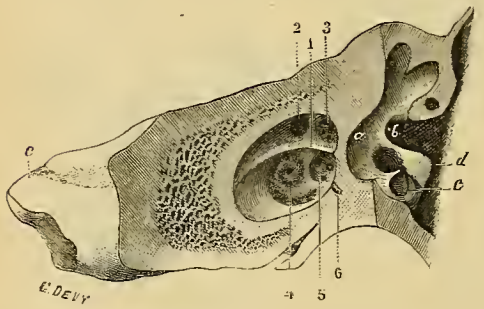

Fig. 898.

Conduit auditif interne, coupé perpendiculairement à son axe pour montrer les orifices qui se trouvent au fond de ce conduit (segment antérieur de la coupe).

a, vestibule. — *b*, fenêtre ovale. — *c*, fenêtre ronde. — *d*, caisse du tympan. — *e*, sommet du rocher. — 1, crête falciforme du conduit auditif interne. — 2, fossette antéro-supérieure ou faciale. — 3, fossette postéro-supérieure ou vestibulaire supérieure, avec ses orifices pour la branche supérieure du nerf vestibulaire. — 4, fossette antéro-inférieure ou cochléenne, avec le crible spiroïde de la columelle. — 5, fossette postéro-inférieure ou vestibulaire inférieure, avec ses orifices livrant passage au nerf sacculaire. — 6, foramen singulare de Morgagni, pour le nerf ampullaire inférieur.

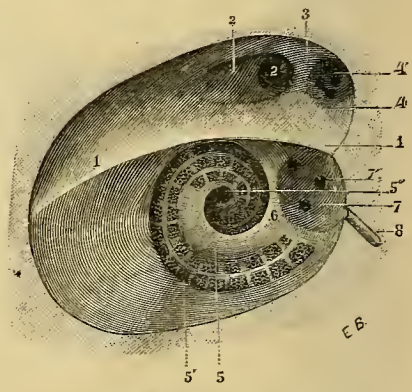

Fig. 899.

Le fond du conduit interne dont le diamètre est grandi sept fois, pour montrer les détails du crible spiroïde (grossissement d'une partie de la figure précédente).

1, crête falciforme. — 2, fossette antéro-supérieure, avec 2', orifice interne de l'aqueduc de Fallope. — 3, crête verticale qui sépare cette fossette de 4, fossette postéro-supérieure, avec 4', les orifices pour les filets nerveux. — 5, fossette antéro-inférieure, avec 5', le crible spiroïde, et 5'', le trou du canal central de la columelle. — 6, crête qui sépare la fossette antéro-inférieure de 7, fossette postéro-inférieure. — 7' orifices pour les rameaux du nerf sacculaire. — 8, foramen singulare de Morgagni, avec la partie antérieure du canal qui livre passage au nerf ampullaire inférieur.

passe le nerf facial. — La *fossette postérieure* (*fossette vestibulaire supérieure*), étroite et profonde, répond à la branche supérieure du nerf vestibulaire. Elle nous présente trois ou quatre orifices, irrégulièrement disposés, dans lesquels s'engagent les divisions de ce nerf.

B. Étage inférieur. — L'étage inférieur est à la fois plus large et plus haut que l'étage supérieur. Comme ce dernier, il est subdivisé par une crête ordinairement

peu marquée en deux fossettes, l'une antérieure, l'autre postérieure. — La *fossette antérieure* (*fossette cochléenne*) n'est autre que la base de la columelle déjà étudiée (fig. 899,5). Elle nous présente une multitude de petits pertuis, lesquels, on s'en souvient, se disposent en une élégante spirale, appelée *crible spiroïde* de la base du limaçon. A travers ce crible se tamisent les fines divisions du nerf cochléen. — La *fossette postérieure* (*fossette vestibulaire inférieure*) répond à la branche inférieure du nerf vestibulaire. Nous y voyons d'abord deux ou trois trous, destinés à livrer passage au nerf sacculaire, le plus important des rameaux du nerf vestibulaire inférieur. En arrière de ces trous, tout à fait à la limite postérieure de notre fossette, se trouve un nouvel orifice, plus volumineux que les autres : c'est le *foramen singulare* de Morgagni (fig. 899,8), par lequel passe le nerf postérieur, autre rameau du nerf vestibulaire.

Nous aurons l'occasion de revenir sur ces différentes fossettes et sur les orifices qu'elles renferment à propos du mode de distribution de l'auditif.

§ II. — Labyrinthe membraneux

Les différentes cavités, vestibule, canaux demi-circulaires et limaçon, que nous venons de décrire dans le paragraphe précédent, sont tapissées dans toute leur étendue par une mince membrane conjonctive, véritable périoste, qui se continue, d'une part avec la dure-mère par l'aqueduc du vestibule, d'autre part avec le périoste exocranien par l'aqueduc du limaçon. Elles renferment en outre, à leur intérieur, un système de poches membraneuses, de forme et de dimensions fort diverses, sur lesquelles viennent se perdre les filets terminaux de l'auditif et dont l'ensemble constitue le *labyrinthe membraneux*. Ces formations molles de l'oreille interne ont une disposition différente suivant les régions où on les examine et doivent être étudiées séparément : 1° dans le vestibule ; 2° dans les canaux demi-circulaires ; 3° dans le limaçon.

A. — Vestibule membraneux

On donne le nom de vestibule membraneux aux parties molles qui, à l'état frais, se trouvent contenues dans le vestibule osseux.

1° Conformation extérieure. — Le vestibule membraneux se compose essentiellement de deux vésicules : l'une, supérieure, appelée *utricule* ; l'autre, inférieure, désignée sous le nom de *saccule*. Il comprend en outre la *portion initiale du canal cochléaire* et le *canal endolymphatique*.

A. Utricule. — L'utricule (fig. 900,1) occupe la partie supérieure du vestibule. Il a la forme d'une petite vésicule, allongée d'avant en arrière et aplatie dans le sens transversal : sa longueur mesure 3 ou 4 millimètres ; sa largeur et sa hauteur, 2 millimètres seulement. Sa face interne répond à la fossette semi-ovoïde et lui adhère intimement. Sa face externe regarde la base de l'étrier ; mais elle n'arrive jamais à son contact : entre l'étrier et l'utricule se trouve un intervalle de 2 millimètres environ.

Par sa surface extérieure, l'utricule est relié au périoste vestibulaire par des tractus fibreux ou conjonctifs, qui le maintiennent en position et lui amènent ses vaisseaux. Sa surface intérieure est partout régulière et lisse, excepté en dedans,

au niveau du point où elle répond à la fossette semi-ovoïde. Sur ce point, en effet, se dresse une petite saillie ovoïde, de coloration blanchâtre, mesurant 3 millimètres de longueur sur 1mm,5 de hauteur : c'est la *tache acoustique de l'utricule* (fig. 901,1').

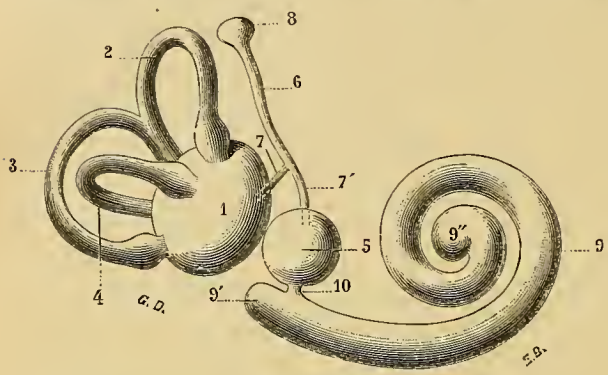

Fig. 900.

Labyrinthe membraneux du côté droit, vu par sa face externe.

1, utricule. — 2, canal demi-circulaire supérieur. — 3, canal demi-circulaire postérieur. — 4, canal demi-circulaire externe. — 5, saccule. — 6, canal endolymphatique, avec : 7 et 7', ses canaux d'origine ; 8, son cul-de-sac terminal. — 9, canal cochléaire, avec : 9', son cul-de-sac vestibulaire ; 9'', son cul-de-sac terminal. — 10, canalis reuniens de Hensen.

A cette tache aboutissent, comme nous le verrons plus tard, les divisions du nerf utriculaire.

Sur cette même surface intérieure de l'utricule, nous rencontrons cinq orifices, tous les cinq arrondis ou ovalaires. Ce sont les orifices ampullaires et non ampullaires des canaux demi-circulaires membraneux. Ils présentent sur les parois de l'utricule (fig. 900 et 901) la même situation respective que les orifices des canaux demi-circulaires osseux sur les parois du vestibule.

B. Saccule. — Le saccule (fig. 900,5) est situé au-dessous de l'utricule, dans la partie la plus déclive de la cavité vestibulaire. Il a une forme régulièrement arrondie et mesure, en moyenne, 2 millimètres de diamètre : il est, par conséquent, beaucoup plus petit que l'utricule.

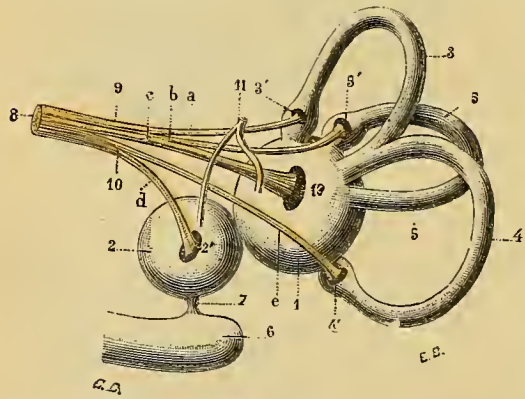

Fig. 901.

L'utricule, le saccule et les canaux demi-circulaires, vus par leur face interne, pour montrer les taches et les crêtes acoustiques.

1, utricule, avec 1', sa tache acoustique. — 2, saccule, avec 2', sa tache acoustique. — 3, 4, 5, canaux demi-circulaires supérieur, postérieur et externe, avec 3', 4', 5', leurs crêtes acoustiques. — 6, canal cochléaire. — 7, canal de Hensen. — 8, branche vestibulaire de l'auditif. — 9, nerf vestibulaire supérieur, avec : a, *nerf ampullaire supérieur ;* b, *nerf ampullaire externe ;* c, *nerf utriculaire.* — 10, nerf vestibulaire inférieur, avec : d, *nerf sacculaire ;* e, *nerf ampullaire postérieur.* — 11, canal endolymphatique coupé au-dessus de ses deux racines.

Il répond : 1° en haut, à la paroi inférieure de l'utricule qui lui adhère d'une façon intime ; 2° en bas, au plancher du vestibule et plus particulièrement à la portion initiale de la lame spirale (p. 1142); 3° en dehors, à la paroi externe du vestibule, dont il est séparé par un intervalle d'un millimètre et demi ; 4° en dedans, à la fossette hémisphérique, à laquelle il est faiblement uni (Rüdinger) par un tissu conjonctif lâche, renfermant dans son épaisseur, pour certaines espèces animales tout au moins, un nombre plus ou moins considérable de cellules pigmentaires.

Comme l'utricule, le saccule est uni au périoste vestibulaire par des travées fibreuses plus ou moins vasculaires. Comme l'utricule encore, il nous présente à sa partie interne, juste au niveau du point où il répond à la fossette hémisphérique, une petite saillie blan-

châtre (fig. 901,2') : c'est la *tache acoustique du saccule*. Elle mesure environ 2 millimètres de longueur sur 1 millimètre et demi de hauteur et correspond à la terminaison du nerf sacculaire.

C. Portion initiale du canal cochléaire. — Le canal cochléaire, partie essentielle du limaçon, commence dans le vestibule par une extrémité fermée en cul-de-sac (fig. 900,9'), laquelle repose dans la *fossette cochléaire* de Reichert (p. 1130). De là, il se dirige en avant, passe sur la fente vestibulo-tympanique qu'il ferme, et s'engage ensuite dans les différents tours du limaçon, où pour le moment nous n'avons pas à le suivre. Cette portion initiale du canal cochléaire est couchée sur le plancher du vestibule, immédiatement au-dessous du saccule. Elle se trouve reliée à cette dernière cavité par un petit canal vertical (fig. 900,10), qui a été découvert par Hensen et qu'on appelle indistinctement *canalis reuniens* ou *canal de Hensen*.

Le canalis reuniens se présente chez l'homme avec des proportions fort réduites. Cette communication du canal cochléaire avec le saccule est beaucoup plus large chez les vertébrés inférieurs. Chez certains d'entre eux, le canal cochléaire, encore rudimentaire, apparaît manifestement comme une dépendance ou même comme un simple diverticulum du saccule.

D. Canal endolymphatique. — Il résulte de la description qui précède : 1° d'une part, que les trois canaux demi-circulaires se jettent dans l'utricule ; 2° d'autre part, que le canal cochléaire est relié au saccule par le canalis reuniens. Les parties molles de l'oreille interne pourraient donc, ce semble, être ramenées à deux systèmes : l'utricule et le saccule, ayant chacun leurs dépendances.

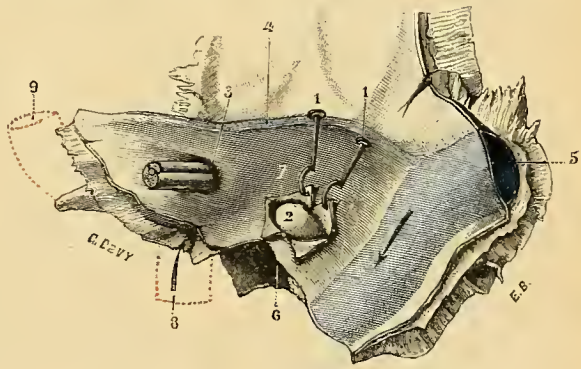

Fig. 902.

Face postéro-supérieure du rocher pour montrer le cul-de-sac endolymphatique.

1, dure-mère érignée, pour montrer, 2, le cul-de-sac endolymphatique. — 3, conduit auditif interne, avec les trois nerfs qui s'y engagent. — 4, sinus pétreux supérieur. — 5, sinus latéral. — 6, bord postérieur du rocher. — 7, aqueduc du vestibule. — 8, aqueduc du limaçon. — 9, carotide interne.

Pendant longtemps on a cru que ces deux vésicules, utricule et saccule, étaient complètement indépendantes l'une de l'autre, quoique très rapprochées. Il est universellement admis aujourd'hui, grâce aux recherches de Boettcher et de Hasse, que cette indépendance n'existe pas et que les deux vésicules en question communiquent ensemble par l'intermédiaire d'un canal longtemps méconnu, qui est constitué de la façon suivante (fig. 900) : de la face interne de l'utricule part un petit canal, qui se dirige en haut et en arrière (7) ; la face interne du saccule, à son tour, donne naissance à un canal analogue (7'), qui suit la même direction ; ces deux canaux, marchant à la rencontre l'un de l'autre, ne tardent pas à se rencontrer et à se réunir ; ils forment ainsi un canal unique, auquel Hasse a donné le nom de *canal endolymphatique*.

Ainsi constitué, le canal endolymphatique s'engage dans l'aqueduc du vestibule (p. 1131), le parcourt dans toute son étendue et vient se terminer à la face postérieure du rocher, en formant au-dessous de la dure-mère (fig. 902,2) un petit ren-

flement en cul-de-sac, le *cul-de-sac endolymphatique*. D'après Rüdinger, ce cul-de-sac donnerait naissance, sur plusieurs points de sa surface extérieure, à un système de petits canaux, qui pénétreraient ensuite dans la dure-mère et qui, pour lui, doivent être considérés comme des canaux d'écoulement de l'endolymphe (*Abflusskanäle*) dans les espaces lymphatiques des méninges.

Le conduit endolymphatique, tel que nous venons de le décrire chez l'homme, est une formation rudimentaire. Il est en effet beaucoup plus développé chez les vertébrés inférieurs. Chez un grand nombre de reptiles, son extrémité terminale est située immédiatement au-dessous de la paroi du crâne, au niveau de la suture pariéto-occipitale. Chez les sélaciens, il va plus loin encore : il sort du crâne, gagne la région occipitale et entre en relation par conséquent avec le milieu ambiant, c'est-à-dire l'eau de mer (Wiedersheim).

2° Structure. — Au point de vue de leur structure, l'utricule et le saccule comprennent deux tuniques concentriques, qui sont, en allant de dehors en dedans : 1° une tunique conjonctive : 2° une couche épithéliale.

A. Tunique conjonctive. — La tunique conjonctive elle-même nous présente à considérer deux couches distinctes, l'une extérieure qui se rattache au périoste, l'autre intérieure qui représente le derme de la muqueuse acoustique :

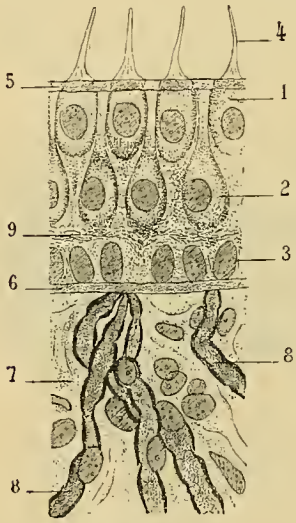

Fig. 903.

Coupe perpendiculaire d'une tache acoustique du lapin (d'après Ranvier).

1, cellules sensorielles. — 2, cellules de soutien. — 3, cellules basales. — 4, groupe de cils des cellules sensorielles. — 5, cuticule ou limitante interne. — 6, membrane basale ou limitante externe. — 7, chorion connectif du saccule). — 8, fibres nerveuses se dépouillant de leur myéline en traversant la membrane basale. — 9, plexus basal.

a. *Couche périostique.* — La couche périostique, simple dépendance du périoste, est constituée par des lames de tissu fibreux, d'épaisseur variable et mélangées de fibres élastiques, qui enveloppent le vestibule membraneux. Au sein de ce tissu périostique se trouve un grand nombre de cellules pigmentaires, tout à fait analogues à celles qui donnent à la lamina fusca de la choroïde sa teinte bien connue. Ces cellules pigmentaires se rencontrent d'ailleurs en nombre variable dans toute l'étendue de la tunique conjonctive du labyrinthe membraneux.

b. *Couche fibreuse propre.* — La couche fibreuse propre, que nous avons assimilée au derme des muqueuses, est, à l'état frais, parfaitement hyaline et d'apparence amorphe. Mais, à l'aide des réactifs, on peut y déceler la présence de noyaux, lesquels se disposent en lits d'une admirable régularité. Sa structure rappelle donc celle des lamelles du tissu cornéen (Coyne). Du côté de l'épithélium, cette couche est limitée par une membrane basale mince, sans structure, ne présentant à sa surface ni crêtes, ni papilles, ni élevures d'aucune sorte. On peut, avec Ranvier, lui donner le nom de *limitante interne*. Au-dessus de la limitante se trouve l'épithélium.

B. Couche épithéliale. — Sur la plus grande partie du vestibule membraneux, l'épithélium se compose d'un seul plan de cellules, plus larges que hautes, qui, dans les préparations, s'enlève avec la plus grande facilité. Mais, sur les points où

doit s'exercer la fonction auditive (*taches acoustiques*), cet épithélium présente un développement tout particulier. Nous devons y distinguer trois sortes de cellules (Ranvier) : 1° des cellules dites basales ; 2° des cellules de soutien ; 3° des cellules sensorielles.

a. *Cellules basales.* — Les cellules basales (fig. 903,3) reposent directement sur la membrane basale, au-dessus de laquelle leurs noyaux forment une couche continue. Elles sont peu développées et ne jouent vraisemblablement, dans le phénomène de l'audition, qu'un rôle tout à fait secondaire. Au lieu de former une couche étroitement serrée, elles laissent entre elles des intervalles plus ou moins considérables, à travers lesquels passent les pieds des cellules de soutien, venant s'appuyer sur la membrane basale.

b. *Cellules de soutien.* — Les cellules de soutien (fig. 903,2) sont des cellules fusiformes présentant un corps relativement élargi et deux prolongements. De ces deux prolongements, l'un, dirigé en bas, passe entre les cellules basales et vient s'appuyer sur la limitante interne ; l'autre, dirigé en haut, s'insinue entre les cellules sensorielles et vient se confondre avec la cuticule qui limite l'épithélium en dessus. Entre les couches basales et le corps élargi des cellules de soutien se trouve une couche spéciale, finement granuleuse et fibrillaire sur les coupes : cette couche répond à un plexus serré de fibres nerveuses, que Ranvier a désigné sous le nom de *plexus basal.*

c. *Cellules sensorielles.* — Les cellules sensorielles (fig. 903,1) ont la forme de dés à coudre (Ranvier), c'est-à-dire de cylindres, dont l'une des extrémités serait plane, l'autre arrondie. — L'extrémité plane ou supérieure répond à la surface libre de la couche épithéliale. Elle porte un cil volumineux et très long (4), qui, d'après Retzius, résulterait de la fusion d'un pinceau de cils plus fins. — L'extrémité arrondie ou inférieure repose dans les intervalles que ménagent entre elles les cellules de soutien. On pensait autrefois que cette extrémité donnait naissance à un prolongement fibrillaire, lequel se continuait, sans ligne de démarcation aucune, avec une fibre nerveuse de l'auditif. Il est démontré aujourd'hui, par l'examen des préparations dues à la méthode de Golgi, que le prolongement en question n'existe pas et que les fibres nerveuses se terminent, ici comme ailleurs, par des extrémités libres. Nous y reviendrons naturellement plus loin à propos des terminaisons auditives.

La couche épithéliale que nous venons de décrire est limitée, du côté de la cavité de l'utricule et du saccule, par une cuticule bien nette (fig. 903,5), qui se poursuit avec la même épaisseur sur les cellules sensorielles et sur le prolongement supérieur des cellules de soutien. Ranvier donne à cette cuticule le nom de *limitante externe.*

Fig. 904.
Otolithes (d'après Gruber).

3° Poussière auditive. — On trouve enfin dans l'utricule et le saccule, ainsi que dans les ampoules des canaux demi-circulaires, des cristaux de carbonate de chaux (fig. 904), que l'on désigne sous le nom de *poussière auditive* ou d'*otoconie* (Breschet) : ils siègent de préférence au niveau des taches et des crêtes acoustiques. Ces cristaux appartiennent au système rhombique. Mais leur cristallisation est assez imparfaite. Leurs arêtes sont légèrement mousses, leurs facettes un peu courbes et irrégulières, ce qui est peut-être dû à la petite quan-

tité de matière organique qu'ils renferment. Chez les vertébrés inférieurs, les cristaux calcaires du vestibule, au lieu de se présenter comme chez l'homme à l'état de sable fin ou de poussière, s'agrègent entre eux de manière à former des concrétions plus ou moins considérables. Les poissons osseux possèdent à cet égard de véritables pierres, les *pierres auditives* ou *otolithes*.

B. — Canaux demi-circulaires membraneux

On désigne sous le nom de canaux demi-circulaires membraneux, l'ensemble des parties molles que renferment, à l'état frais, les canaux demi-circulaires osseux.

1° Conformation extérieure. — Les canaux demi-circulaires membraneux occupent l'intérieur des canaux demi-circulaires osseux, et, bien qu'ils ne les remplissent qu'incomplètement, ils ont la même direction, la même longueur, la même configuration que ces derniers. Ils sont au nombre de trois et se distinguent en supérieur, postérieur et externe.

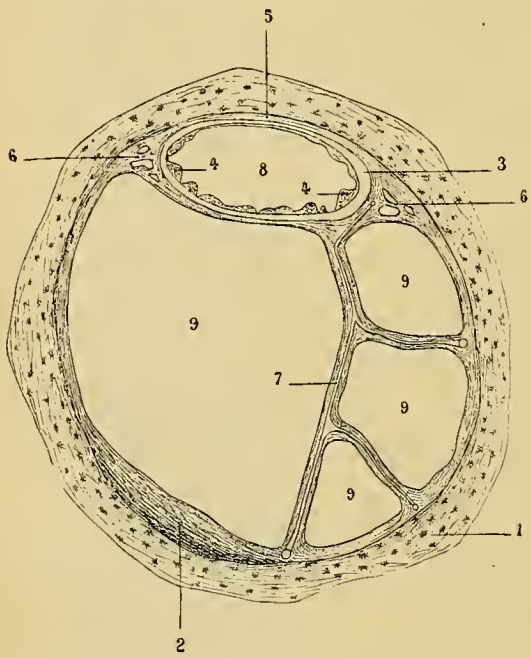

Fig. 905.

Coupe transversale d'un canal demi-circulaire de l'homme (d'après Rüdinger).

1, canal demi-circulaire osseux. — 2, périoste. — 3, canal demi-circulaire membraneux, avec 4, les villosités de sa surface interne. — 5, tissu conjonctif unissant le canal demi-circulaire membraneux au périoste. — 6, 6, travées fibreuses unissant au périoste la partie libre du canal membraneux. — 7, vaisseaux. — 8, espace endolymphatique. — 9, 9, espace périlymphatique.

Le calibre du canal membraneux représente le quart environ de celui du canal osseux correspondant. De plus, le canal membraneux n'occupe pas exactement le centre du canal osseux : il se dispose, par rapport à ce dernier, d'une façon excentrique (Rüdinger), c'est-à-dire qu'il longe la paroi extérieure ou convexe du canal demi-circulaire. Une couche de tissu conjonctif l'unit intimement à cette paroi.

D'autre part, comme l'utricule et le saccule, il est relié aux autres parois du canal osseux par un système de travées fibreuses, affectant tantôt la forme de simples filaments, tantôt l'aspect de véritables membranes. Quoi qu'il en soit de leur forme et de leurs dimensions, ces travées s'entre-croisent les unes avec les autres et, quand elles sont assez développées, cloisonnent de la façon la plus irrégulière l'espace compris entre le canal contenant et le canal contenu. Elles forment ainsi une espèce de tissu aréolaire (fig. 905,9), reliquat de cette substance gélatineuse qui, chez le fœtus, entoure les canaux demi-circulaires membraneux.

Les canaux demi-circulaires membraneux présentent chacun deux extrémités, l'une ampullaire, l'autre non ampullaire. Nous avons dit plus haut qu'ils s'ouvrent dans le saccule par cinq orifices, dont deux répondent aux extrémités non ampul-

laires, les trois autres aux extrémités ampullaires (fig. 900). La forme de ces orifices n'est pas exactement la même pour tous : les deux orifices non ampullaires sont ordinairement arrondis ; des trois orifices ampullaires, celui qui termine le canal demi-circulaire postérieur est également arrondi ; les deux autres, ceux qui répondent au canal externe et au canal supérieur, sont elliptiques.

Chacune des ampoules des canaux demi-circulaires membraneux nous présente à sa partie interne un petit repli transversal, qui se traduit extérieurement par un sillon, intérieurement par une saillie : ces saillies (fig. 906,2) ont reçu le nom de *crêtes acoustiques*. Elles ont une forme semi-lunaire, se disposent perpendiculai-

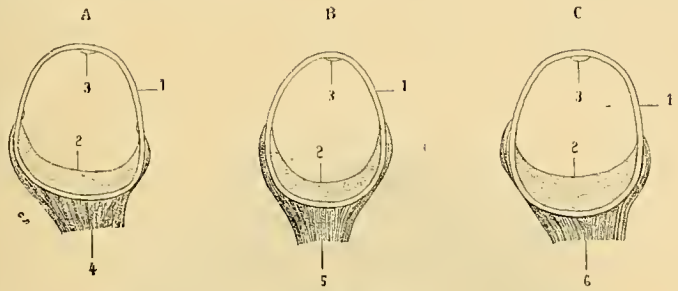

Fig. 906.

Les crêtes acoustiques, vues sur des coupes verticales des ampoules (d'après Retzius).

A, canal demi-circulaire supérieur. — B, canal demi-circulaire externe. — C, canal demi-circulaire postérieur. — 1, coupe de l'ampoule membraneuse. — 2, crête acoustique. — 3, raphé. — 4, nerf ampullaire supérieur. — 5, nerf ampullaire externe. — 6, nerf ampullaire postérieur.

rement à l'axe des ampoules et se distinguent de la zone ambiante par une coloration blanc jaunâtre. Comme les taches acoustiques, avec lesquelles elles présentent la plus grande analogie, les crêtes précitées répondent aux divisions terminales de l'auditif (voy. plus loin). Au-dessous de chacune des crêtes acoustiques, au point d'abouchement de l'ampoule dans l'utricule, se trouve une petite cloison semi-lunaire que Steifensand a désignée sous le nom de *planum semi-lunare*.

2° Structure. — La constitution anatomique des canaux demi-circulaires est absolument identique à celle de l'utricule et du saccule, sauf que la limitante externe ou membrane basale, au lieu d'être lisse et plane comme dans ces dernières cavités, présente une série de petits relèvements papilliformes, qui ont tantôt la forme de crêtes, tantôt, leur sommet étant plus large que leur base, la forme de massues (fig. 905,4). Il est à remarquer que ces saillies disparaissent au niveau de la partie adhérente des canaux demi-circulaires membraneux. Elles sont dues à des épaississements partiels de la membrane fibreuse propre qui répond au derme muqueux. Ces papilles, quels que soient leur forme et leur développement, sont toujours revêtues par la couche épithéliale.

Les crêtes acoustiques présentent la même structure que les taches acoustiques du vestibule membraneux. Nous n'y reviendrons pas (voy. p. 1150). Nous ajouterons seulement qu'au voisinage de ces dernières, sur le *planum semi-lunare* de Steifensand, l'épithélium se différencie de l'épithélium de revêtement des ampoules en ce qu'il est plus haut et cilié.

C. — Limaçon membraneux, canal cochléaire

Abstraction faite du périoste qui revêt régulièrement les deux rampes et la lame

spirale, périoste que nous avons signalé une fois pour toutes, le limaçon membraneux est représenté, chez l'homme et chez les vertébrés supérieurs, par un long canal qui se développe en spirale dans le limaçon osseux et que l'on désigne sous le nom de *canal cochléaire*. Ce canal, comme nous l'avons déjà vu, prend naissance sur le plancher du vestibule par une extrémité fermée en cul-de-sac (fig. 900, 9') et communique à ce niveau, grâce au canalis reuniens de Hensen, avec le saccule qui est placé immédiatement au-dessus de lui. Du plancher vestibulaire, il s'engage dans le tube osseux formé par la lame des contours (p. 1140) et le parcourt dans toute son étendue : il décrit, comme lui, près de trois tours de spire et vient se terminer au-dessous de la coupole par une extrémité qui, comme l'extrémité vestibulaire, est fermée en cul-de-sac (fig. 900, 9").

Dans ce trajet, le canal cochléaire se dispose le long du bord externe ou bord libre de la lame spirale. Il continue ce bord jusqu'à la paroi externe de la lame

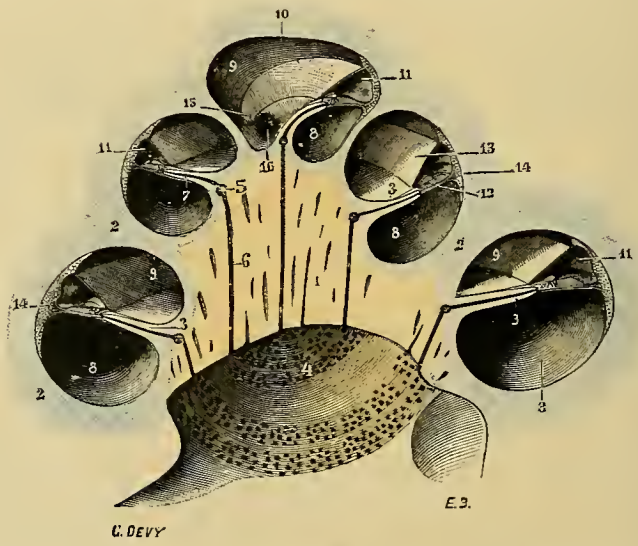

Fig. 907.

Coupe transversale du limaçon osseux et membraneux, pour montrer le canal cochléaire et les deux rampes vestibulaire et tympanique (*demi-schématique*).

1, columelle. — 2, 2, lame des contours. — 3, lame spirale osseuse. — 4, crible spiroïde du limaçon. — 5, canal de Rosenthal. — 6, 7, canaux afférents et efférents de ce canal. — 8, rampe tympanique. — 9, rampe vestibulaire. — 10, coupole. — 11, canal cochléaire. — 12, membrane basilaire, soutenant l'organe de Corti. — 13, membrane de Reissner. — 14, ligament spiral. — 15, cul-de-sac terminal du canal cochléaire. — 16, hélicotréma.

des contours et, du même coup, il intercepte toute communication latérale entre la rampe tympanique et la rampe vestibulaire. Il complète ainsi, on le voit, la cloison osseuse que forme la lame spirale, d'où les noms de *portion membraneuse de la lame spirale*, de *lame spirale membraneuse*, sous lesquels les anciens anatomistes désignaient le limaçon membraneux.

Vu en coupe transversale (fig. 907, 11), notre canal cochléaire revêt la forme d'un conduit prismatique triangulaire, dont le sommet repose sur la lame spirale et dont la base, dirigée en sens opposé, répond à la paroi externe de la lame des contours. Il nous présente, par conséquent, trois faces : une face externe, qui n'est autre que sa base : une face antérieure, qui regarde la rampe vestibulaire ; une face postérieure, qui répond à la rampe tympanique.

Au point de vue de sa constitution anatomique, le canal cochléaire est fort com-

plexe. Il comprend les parties suivantes, que nous étudierons séparément au double point de vue morphologique et structural : 1° le *ligament spiral*, simple épaississement du périoste qui forme sa paroi externe ; 2° la *bandelette sillonnée*, autre épaississement du périoste qui est situé sur la face antérieure de la lame spirale ; 3° la *membrane de Reissner*, qui forme sa paroi antérieure ou vestibulaire ; 4° la *membrane basilaire*, qui constitue sa paroi postérieure ou tympanique ; 5° une *couche épithéliale*, qui revêt sans discontinuité sa surface intérieure ; 6° enfin l'*organe de Corti*, qui n'est qu'une dépendance de ce revêtement épithélial.

1° Ligament spiral. — Sur la paroi externe de la lame des contours, le périoste présente un épaississement remarquable qui, sur des coupes transversales, revêt

Fig. 908.

Coupe transversale du limaçon au niveau du deuxième tour.

A, rampe tympanique. — B, rampe vestibulaire. — C, lame des contours. — D, columelle.
1, lamelle antérieure de la lame spirale osseuse. — 2, sa lamelle postérieure. — 3, nerf cochléen avec 3', ganglion spiral de Corti, contenu dans le canal de Rosenthal. — 4, ligament spiral. — 5, membrane de Reissner. — 6, bandelette sillonnée. — 7, membrane basilaire. — 8, membrana tectoria ou membrane de Corti. — 9, organe de Corti. — 10, canal cochléaire (*en bleu*).

la forme d'un croissant : c'est à cette portion épaissie du périoste qu'on donne le nom de *ligament spiral* (fig. 908,4 et 916,1).

A. Conformation extérieure et rapports. — Ainsi entendu, le ligament spiral nous présente deux extrémités et deux faces, l'une interne, l'autre externe :

a. *Extrémités.* — De ses deux extrémités, l'antérieure appartient à la rampe vestibulaire. La postérieure fait partie de la rampe tympanique.

b. *Face externe.* — La face externe, régulièrement arrondie, répond à la paroi osseuse, constituée par la lame des contours, et lui adhère intimement.

c. *Face interne.* — La face interne, libre, est fortement accidentée. Si nous la suivons d'arrière en avant, de la rampe tympanique vers la rampe vestibulaire par conséquent, nous rencontrons successivement (fig. 916) : 1° une première saillie (*a*), anguleuse et mince, presque tranchante, qui se continue en dedans avec la membrane basilaire : c'est la *crête d'insertion de la membrane basilaire ;* 2° une deuxième saillie (*b*) arrondie et mousse, le *bourrelet du ligament spiral,* en dehors duquel se voit ordinairement la coupe d'un vaisseau ; 3° une troisième saillie (*c*), moins marquée que les précédentes, qui se continue avec la membrane de Reissner : c'est la *crête d'insertion de la membrane de Reissner.*

Entre la crête d'insertion de la membrane basilaire et le bourrelet spiral, existe une dépression ou gouttière, régulièrement arrondie, que l'on désigne sous le nom de *sillon spiral externe* (2). Plus haut, entre le bourrelet spiral et la crête d'insertion de la membrane de Reissner, le ligament spiral se déprime encore pour former une nouvelle gouttière, qui est plus haute, mais moins profonde que la précédente. Dans toute la hauteur de cette dernière gouttière le périoste est doublé, du côté de sa face libre, par une couche spéciale (fig. 916, *d*), qui a été signalée pour la première fois par Corti sous le nom de *strie vasculaire* ou de *bande vasculaire :* elle est, en effet, très riche en vaisseaux et tranche ordinairement sur le reste du périoste par sa coloration jaune rougeâtre.

B. Structure. — Le ligament spiral est formé, comme le périoste, par des fibres de tissu conjonctif, qui convergent toutes vers l'insertion de la membrane basilaire. Entre elles se voient de nombreux noyaux, qui appartiennent aux cellules fixes. Ces noyaux se disposent eux-mêmes en séries, convergeant vers la membrane basilaire.

Quant à la bande vasculaire, elle est remarquable, comme nous l'avons dit plus haut, par la richesse de sa vascularisation. Elle comprend deux couches : 1° une couche profonde, conjonctive, dépendant du périoste ; 2° une couche superficielle, épithéliale, renfermant un certain nombre de cellules pigmentaires. Chacune de ces couches renferme un réseau vasculaire qui lui appartient en propre. Les deux réseaux cependant ne sont pas complètement indépendants l'un de l'autre : Ranvier a signalé entre eux l'existence de quelques anastomoses capillaires.

Dans un travail récent, publié en 1890, dans les *Arch. f. Ohrenheilkunde,* Katz croit devoir s'élever contre cette conception d'un épithélium vasculaire : pour lui, les cellules épithéliales reposeraient directement sur les vaisseaux, mais ne seraient nullement pénétrées par eux. Quoi qu'il en soit des rapports intimes du réseau vasculaire et de l'épithélium il n'en reste pas moins ce fait qu'au niveau de la bande vasculaire du ligament spiral, les vaisseaux sont à la fois très multipliés et très superficiels et ne sont certainement pas sans influence sur la production du liquide qui remplit le canal cochléaire.

2° Bandelette sillonnée. — Le périoste, avons-nous dit plus haut, revêt la face antérieure de la lame spirale. Si nous l'examinons en allant de dedans en dehors (fig. 908), nous constatons tout d'abord qu'il est fort mince au voisinage de la columelle. Mais, bientôt, nous le voyons s'épaissir et s'élever graduellement vers la rampe tympanique, puis, quand il a atteint son maximum d'épaisseur, redescendre brusquement et comme à pic vers la lame spirale. C'est à cette portion épaissie du périoste (fig. 908, 6) que l'on a donné le nom de *bandelette sillonnée.* Nous

verrons tout à l'heure la disposition anatomique justifier pleinement une pareille appellation.

A. Dimensions. — Comme la lame spirale sur laquelle elle repose, la bandelette sillonnée occupe toute l'étendue du limaçon. Mais elle s'atténue graduellement au fur et à mesure qu'elle se rapproche de la coupole : c'est ainsi que sa largeur mesure $0^{mm},25$ au niveau du premier tour de spire, tandis que dans le troisième tour elle n'est plus que de $0^{mm},12$ à $0^{mm},15$.

B. Conformation extérieure et rapports. — La bandelette sillonnée, vue en coupe transversale (fig. 1269. 2), est représentée par un triangle, ce qui nous

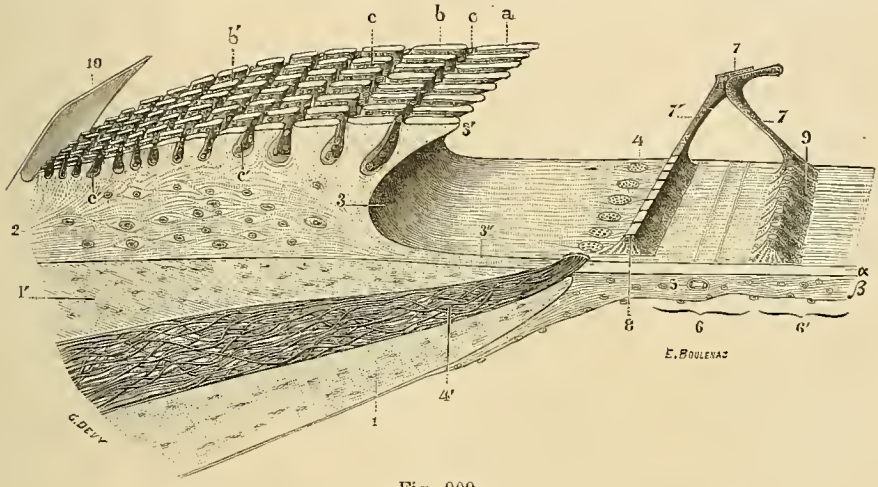

Fig. 909.

Bandelette sillonnée et membrane basilaire (*demi-schématique*).

1, 1', lamelle antérieure et lamelle postérieure de la lame spirale osseuse. — 2, bandelette sillonnée, avec : *a*, les dents de la première rangée; *b*, *b'*, les dents auditives des autres rangées; *c*, *c'* les sillons interdentaires et les corpuscules qui sont logés dans leur cavité. — 3, sillon spiral interne, avec 3', sa lèvre vestibulaire, et 3'', sa lèvre tympanique. — 4, foramina nervina, livrant passage aux rameaux nerveux efférents 4' du ganglion spiral ou de Corti. — 5, vaisseau spiral. — 6, zone lisse ; 6', zone pectinée de la membrane basilaire, avec : α, leur couche hyaline ; β, leur couche conjonctive. — 7, une arcade de Corti, avec 7', son pilier interne, et 7'', son pilier externe. — 8, pieds des piliers internes, dont les corps sont réséqués. — 9, pieds des piliers externes. — 10, membrane de Reissner à son origine.

indique nettement qu'elle revêt dans son ensemble la forme d'un cordon prismatique à base triangulaire. Nous pouvons, par conséquent, lui distinguer trois faces : une face postérieure, une face antérieure et une face externe.

a. *Face postérieure.* — La face postérieure repose sur la lame spirale et lui adhère intimement, comme adhère le périosté à la surface osseuse sous-jacente.

b. *Face antérieure.* — La face antérieure, légèrement convexe, regarde la rampe vestibulaire. Elle nous présente un système de sillons, d'une disposition assez régulière, les uns longitudinaux, les autres transversaux. Ces deux ordres de sillons sont très profonds et, comme ils s'entre-croisent réciproquement à angle droit, ils découpent dans la bandelette sillonnée des saillies quadrilatères (fig. 909, *a*, *b*, *b'*) que leur configuration extérieure a fait comparer à des dents, d'où le nom de *dents auditives* qui leur a été donné par Huschke et qu'elles ont conservé.

Les sillons précités, qui donnent lieu à la formation des dents auditives, sont plus larges à leur partie profonde qu'à leur partie superficielle ; d'autre part, ils augmentent de profondeur en allant de dedans en dehors, au fur et à mesure qu'ils s'éloignent de la columelle par conséquent. Il en résulte ce double fait : 1° que les

dents auditives sont plus larges à leur extrémité libre qu'à leur extrémité adhérente ; 2° qu'elles sont d'autant plus hautes qu'elles sont plus rapprochées de la partie externe de la bandelette sillonnée. Les plus externes sont particulièrement remarquables par la régularité de leur forme et de leur disposition : ce sont les *dents de la première rangée* (fig. 909, *a*), comme les appelait Corti. Leur extrémité libre s'aplatit d'avant en arrière, en même temps qu'elle s'étend de dedans en dehors, de telle sorte que, vues de face, les dents de la première rangée ressemblent assez bien à des touches de piano. Elles mesurent en moyenne $0^{mm},030$ de longueur, sur $0^{mm},012$ de largeur. Leur nombre total s'élève donc à 2.500, en supposant pour la bandelette sillonnée une longueur de 30 millimètres.

Les sillons séparatifs des dents auditives (*sillons interdentaires*) sont remplis par des corpuscules arrondis, réfractant fortement la lumière et se colorant facilement par les réactifs (*c*, *c'*). Ces corpuscules ne sont autre chose que les noyaux des cellules épithéliales qui revêtent la face antérieure de la bandelette sillonnée.

c. Face externe. — La face externe de la bandelette sillonnée, fortement concave en dehors, forme dans son ensemble une gouttière régulière et profonde, à laquelle on donne le nom de *sillon spiral interne* (fig. 909,3). Le sillon spiral interne est situé exactement en face du sillon spiral externe, qui, comme nous l'avons vu, est creusé dans l'épaisseur du ligament spiral. Il présente, comme tout sillon, deux bords ou lèvres : une lèvre antérieure ou vestibulaire, une lèvre postérieure ou tympanique. — La *lèvre vestibulaire* (3') est formée par la première rangée des dents auditives : elle est libre, très mince, presque tranchante. — La *lèvre tympanique* (3") se continue sans ligne de démarcation bien nette avec le bord interne de la membrane basilaire. Au niveau du point où ces deux formations s'unissent et se confondent, se trouve une série régulière d'orifices, les *foramina nervina* (fig. 909,4), par lesquels passent les divisions terminales du nerf cochléen pour se rendre à l'organe de Corti. Ces orifices, arrondis ou ovalaires, sont à la fois très nombreux et très rapprochés. Sur une longueur de 1 millimètre, Waldeyer en a compté 80 dans le troisième tour du limaçon et 110 dans le premier tour. Leur nombre total serait de 3.000 d'après Waldeyer, de 4.000 d'après Retzius.

C. Structure. — Comme le périoste, dont elle n'est qu'une dépendance, la bandelette sillonnée se compose de tissu fibreux, c'est-à-dire qu'elle comprend des faisceaux du tissu conjonctif et des cellules fixes. Du côté de sa face antérieure et de sa face externe, au-dessous de son revêtement épithélial par conséquent, cette bandelette conjonctive revêt un aspect tout particulier : elle est, en effet, parfaitement hyaline, fortement réfringente, complètement amorphe, constituée par une substance spéciale qui ne se colore pas et qui résiste bien à l'action des acides et à celle des alcalis. La bandelette sillonnée ne renferme qu'un petit nombre de vaisseaux.

3° Membrane de Reissner. — Cette membrane, signalée pour la première fois en 1851 par Reissner, qui lui a donné son nom, a été niée quelque temps après par Claudius, par Bœttcher et par Deiters. Elle a été étudiée à nouveau, en 1864, par Lœwenberg et décrite par lui avec une netteté qui a rendu son existence désormais indéniable.

A. Disposition. — La membrane de Reissner (fig. 908,5 et 916,3) prend son origine sur la face antérieure de la lame spirale, au niveau du bord interne de la bandelette sillonnée. De là, elle se porte obliquement en avant et en dehors et vient se ter-

miner sur la partie antérieure du ligament spiral, au niveau d'une petite crête, ci-dessus décrite, qui lui est spécialement destinée. Elle forme, comme on le voit, la paroi antérieure du canal cochléaire et sépare ce dernier canal de la rampe vestibulaire du limaçon. Nous ajouterons qu'elle est toujours tendue et rectiligne, contrairement à l'assertion de certains auteurs qui la décrivent comme flottante et faisant saillie du côté du canal cochléaire.

B. Structure. — Histologiquement, la membrane de Reissner est constituée par une mince lame de tissu conjonctif, qui se continue, d'une part avec le périoste de la lame spirale, d'autre part avec le ligament spiral. Sur l'une et l'autre de ses deux faces, s'étale une couche de cellules épithéliales qui seront décrites plus loin.

4° Membrane basilaire. — La membrane basilaire (fig. 908 et 916,7) forme la paroi postérieure du canal cochléaire, qu'elle sépare de la rampe tympanique du limaçon.

A. Disposition générale. — En dedans, elle fait suite à la fois au bord libre de la lame spirale et à la lèvre tympanique du sillon spiral externe. En dehors, elle se fixe à la partie postérieure du ligament spiral, au niveau d'une crête spéciale, que nous avons déjà signalée sous le nom de crête d'insertion de la membrane basilaire.

B. Aspect extérieur : zone lisse et zone striée. — Au point de vue descriptif, bien plus qu'au point de vue histologique, la membrane basilaire comprend deux portions : une portion interne, connue sous le nom de zone lisse ; une portion externe, appelée zone striée.

a. *Zone lisse.* — La zone lisse (fig. 909,6) est située immédiatement en dehors des orifices, ci-dessus décrits, qui livrent passage aux divisions du nerf cochléen. Sa face antérieure, lisse et unie, répond à la partie interne de l'organe de Corti qui repose sur elle. Sa face postérieure, tournée du côté de la rampe tympanique, nous présente un vaisseau sanguin, le *vaisseau spiral* (fig. 909, 5), qui occupe toute la longueur du limaçon et dont les dimensions augmentent graduellement au fur et à mesure qu'on se rapproche de sa base. La plupart des anatomistes le considèrent, avec Kölliker, comme étant de nature veineuse. Il est relié au réseau de la lame spirale par des anastomoses transversales et, d'autre part, il jette en dehors un certain nombre de fins rameaux qui forment parfois, sur la zone striée de la membrane basilaire, un deuxième et même un troisième vaisseau spiral. D'après Bœttcher, le vaisseau spiral serait entouré par une gaine lymphatique.

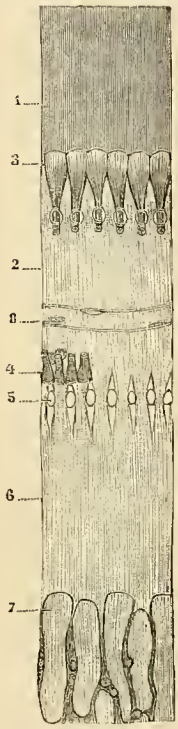

Fig. 910.

La membrane basilaire d'un homme adulte, vue par sa face antérieure (d'après Retzius).

1, zone striée. — 2, zone lisse. — 3, pieds des piliers externes. — 4, pieds des piliers internes. — 5, trous pour le passage des nerfs cochléens. — 6, sillon spiral interne. — 7, dents de la première rangée. — 8, vaisseau spiral.

b. *Zone striée.* — La zone striée (fig. 908,6'), encore appelée *zone pectinée*, fait suite à la précédente et s'étend jusqu'au ligament spiral. Elle doit son nom à un système de stries ou rayures que l'on voit sur sa face antérieure, celle qui regarde le canal cochléaire. Ces stries, qui affectent toutes une direction transver-

sale, sont remarquables à la fois par leur finesse et par leur régularité. Les anatomistes ne sont pas encore d'accord sur leur nature. Les uns les considèrent comme le résultat d'une simple apparence, produite par les réactifs. D'autres, comme Hensen et Nuel, en font des cordes isolées, rigides et élastiques, qui seraient tendues entre les piliers externes de l'organe de Corti et le ligament spiral. Quoi qu'il en soit de leur valeur morphologique, les stries en question ont une existence réelle et sont toujours plus nombreuses que les piliers de l'organe de Corti, qui reposent sur leur partie interne : on en compte trois ou quatre pour chacun d'eux.

C. Structure. — La membrane basilaire comprend, dans l'une et l'autre de ses deux zones : 1° une couche hyaline homogène, sur laquelle repose directement l'organe de Corti ; 2° une couche de cellules fixes du tissu conjonctif, qui se disposent en arrière de la précédente, sur sa face tympanique par conséquent.

Ces cellules conjonctives forment chez le nouveau-né une couche parfaitement continue. Mais, chez l'adulte, elles font défaut sur la plus grande partie de la lame basilaire : elles ne se rencontrent plus que dans sa portion interne, au voisinage du vaisseau spiral.

Quant à la couche hyaline, elle est constituée par du tissu fibreux, qui paraît avoir subi une transformation toute spéciale. Ce tissu se compose, en effet, de fibres raides (Ranvier), noyées dans une substance interstitielle hyaline et se disposant régulièrement en éventail de la lame spirale au ligament spiral. En d'autres termes, elles divergent en se portant de dedans en dehors, de telle sorte qu'un nombre donné de ces fibres, vingt par exemple, occupent à leur insertion interne une longueur moindre qu'à leur insertion externe. Ces fibres répondent aux cordes, signalées ci-dessus, de Hensen et de Nuel.

5° Epithélium du canal cochléaire. — La surface intérieure du canal cochléaire est tapissée dans toute son étendue par une couche de cellules épithéliales. Quoique continu et ayant la même origine embryonnaire, ce revêtement épithélial est très différent, au point de vue morphologique (fig. 916), suivant les régions où on le considère.

Sur la membrane de Reissner, c'est un épithélium aplati et polyédrique, s'étalant régulièrement sur toute l'étendue de la lame conjonctive qui constitue la partie fondamentale de cette membrane.

De la membrane de Reissner, l'épithélium passe sur le ligament spiral et revêt successivement la bande vasculaire, le bourrelet spiral et le sillon spiral externe. Au voisinage de la membrane de Reissner, l'épithélium est encore aplati. Mais au fur et à mesure qu'on s'éloigne de cette membrane, les cellules s'allongent peu à peu et finissent par revêtir tous les caractères de l'épithélium cylindrique, caractères qu'elles conservent dans la partie externe de la membrane basilaire.

Sur la face antérieure de la bandelette sillonnée, nous trouvons encore un épithélium aplati ou cubique, dont les noyaux, comme nous l'avons déjà vu (p. 1158), se disposent en séries plus ou moins régulières dans le fond des sillons interdentaires. C'est à tort que certains histologistes ont décrit cet épithélium comme manquant par places, comme faisant défaut notamment sur la surface libre des dents auditives. Dès 1876, Lavdowsky, en employant les imprégnations d'argent, a parfaitement établi que les corps cellulaires remontaient du fond des sillons interdentaires sur la partie saillante des dents auditives et arrivaient toujours au contact des cellules voisines, de manière à former un pavé partout continu, quoique

fort irrégulier. En passant de la face antérieure de la bandelette sillonnée dans le sillon spiral interne, l'épithélium s'allonge et devient cylindrique, comme dans le sillon spiral externe (fig. 916).

Dans les différentes portions du canal cochléaire que nous venons de parcourir, les cinq sixièmes du canal environ, l'épithélium a conservé à peu près tous les caractères qu'il présente chez l'embryon : il est resté un simple épithélium de revêtement. Mais il n'en est pas de même au niveau de la partie interne de la membrane basilaire, où se rendent, comme on le sait, les divisions terminales du nerf cochléen. Là nous voyons l'épithélium se différencier en vue d'une adaptation à une fonction spéciale, qui est la perception des vibrations imprimées au liquide labyrinthique par les sons. Les cellules s'allongent et subissent, dans leur aspect extérieur comme dans leur structure, les transformations les plus diverses. Elles forment par leur ensemble une saillie volumineuse (fig. 907, 9;) qui s'élève vers le centre du canal cochléaire et atteint à peu près le même niveau que la bandelette sillonnée. C'est à cet ensemble épithélial, ainsi transformé en organe sensoriel, élevé en dignité par conséquent, qu'on donne le nom de *papille spirale* (Huschke) ou d'*organe de Corti*. Cette dernière appellation a prévalu : c'est celle que nous adopterons.

6° Organe de Corti. — L'organe de Corti, produit de différenciation de l'épithélium de revêtement du canal cochléaire, repose sur les deux tiers ou les trois quarts internes de la membrane basilaire. De toutes les parties du limaçon, c'est certainement la plus importante et la plus complexe. Elle est heureusement assez bien connue aujourd'hui, grâce aux travaux de Corti, de Deiters, de Kölliker, de Waldeyer, de Ranvier, d'A. Key et Retzius, etc., travaux remarquables et relativement récents, qui nous ont révélé la structure intime de l'organe essentiel de l'ouïe d'une façon tout aussi nette que celle des autres organes sensoriels. L'organe de Corti se compose : 1° d'une série d'arcades, appelées *arcades de Corti*; 2° de *cellules épithéliales*, plus ou moins différenciées ; 3° d'une première membrane, la *membrane réticulaire*, qui repose directement sur les cellules épithéliales précitées ; 4° d'une deuxième membrane, la *membrane de Corti* ou *membrana tectoria*, qui recouvre elle aussi l'organe de Corti, mais qui est plus superficielle que la précédente, qui est placée en avant d'elle par conséquent.

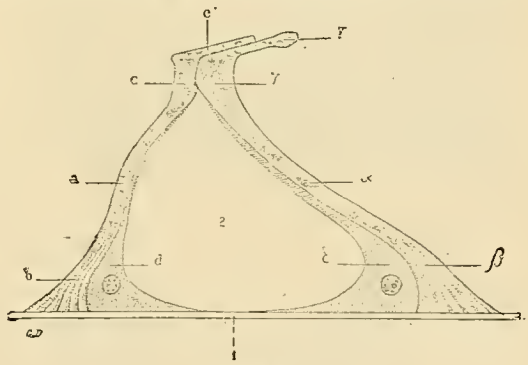

Fig. 911.

Les deux piliers interne et externe de l'organe de Corti, vus en place dans leurs connexions réciproques.

1, membrane basilaire. — 2, tunnel de Corti.

a, corps du pilier interne. — *b*, sa base ou extrémité postérieure. — *c*, sa tête ou extrémité antérieure, avec : *c'*, sa plaque; *c''* la cavité destinée à recevoir la partie correspondante de la tête du pilier externe. — *d*, masse protoplasmique du pilier interne avec son noyau.

α, corps du pilier externe. — β, sa base ou extrémité postérieure. — γ, sa tête ou extrémité antérieure, avec γ', son apophyse externe. — γ'', partie de la tête reçue dans la cavité du pilier interne. — δ, masse protoplasmique avec son noyau.

A. Arcades de Corti. — Les arcades de Corti (fig. 916,10) occupent la partie moyenne de l'organe de même nom. Elles représentent, comme leur nom l'indique, des espèces d'arcs, interceptant chacun un espace triangulaire, dont le sommet

regarde en avant, du côté de la rampe vestibulaire, et dont la base repose sur la zone lisse de la membrane basilaire. Ces arcades se succèdent sans interruption, les unes à la suite des autres, dans toute l'étendue du limaçon, en décrivant tout

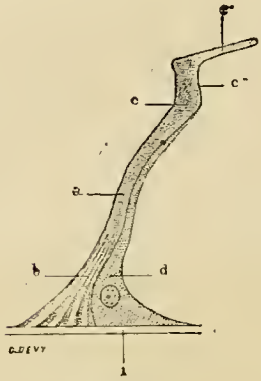

Fig. 912.
Pilier interne de l'arcade de Corti, isolé.

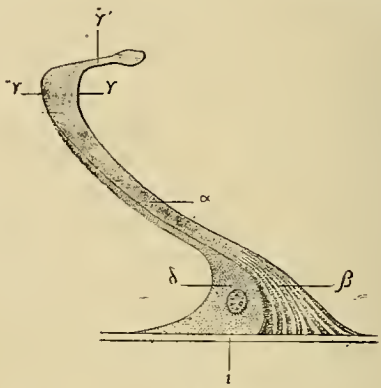

Fig. 913.
Pilier externe de l'arcade de Corti, isolé.

(Même légende que pour la figure précédente, s'y reporter.)

naturellement des tours de spire comme le canal qui les renferme. Elles forment ainsi dans leur ensemble une longue galerie couverte, un véritable tunnel, le *tunnel de Corti*. Chacune d'elles est formée par l'adossement de deux tiges latérales ou piliers : le pilier interne et le pilier externe.

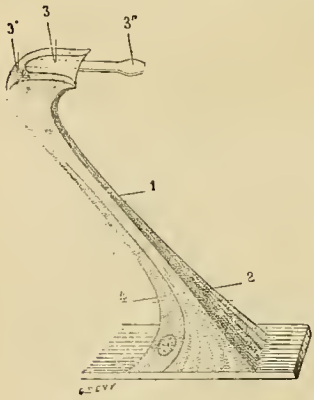

Fig. 914.
Le même pilier externe, pour montrer les détails de sa tête.

1, corps du pilier. — 2, son pied. — 3, sa tête, avec : 3', partie arrondie que reçoit la cavité correspondante de la tête du pilier interne; 3'', apophyse du pilier externe. — 4, masse protoplasmique avec son noyau.

a. *Pilier interne.* — Le pilier interne (fig. 911 et 912) se compose d'un corps et de deux extrémités. — Le *corps,* aplati dans le sens transversal, est formé par une lame mince et rectangulaire, dont l'une des faces regarde le tunnel, l'autre la bandelette sillonnée. — L'*extrémité postérieure* ou *base* est fortement élargie ; elle repose par une surface plane sur la partie la plus interne de la membrane basilaire, immédiatement en dehors des orifices (*foramina nervina*) par lesquels passent les filets du nerf cochléen. — L'*extrémité antérieure* ou *tête,* également renflée, se présente sous la forme d'une masse irrégulièrement cuboïde. Sur son côté externe se trouve une cavité ou facette concave destinée à recevoir la tête du pilier externe. Le rebord supérieur de cette cavité se prolonge en dehors sous la forme d'une lame quadrilatère plus longue que large, que nous appellerons, avec Lœwenberg, la *plaque du pilier interne.* En dedans, la face supérieure de la plaque est séparée de la face interne du pilier par une arête vive en forme de crête, la *crête antéro-interne* de Lœwenberg.

b. *Pilier externe.* — Le pilier externe (fig. 914) est plus incliné et par conséquent plus long que le pilier interne. Son angle d'inclinaison sur la membrane basilaire est de 45° environ, tandis que celui du pilier interne est de 60°. Comme le précédent il présente un corps et deux extrémités. — Le *corps,* au lieu d'être

aplati et lamelleux comme celui du pilier interne, est plutôt cylindrique. Il est en outre très grêle, presque filiforme comparativement aux dimensions de ses deux extrémités. — Son *extrémité postérieure* ou *base* s'implante sur la lame basilaire au niveau du point où commence la zone striée. — Son *extrémité antérieure*, ou *tête*, revêt l'aspect d'une masse ovoïde dont la partie interne est régulièrement arrondie, pour s'articuler avec la facette concave que nous avons signalée tout à l'heure sur la tête du pilier interne. De sa partie supérieure se détache un prolongement, qui se porte ensuite en dehors en suivant exactement la même direction que la plaque du pilier interne : c'est l'*apophyse du pilier externe*. Mince à son origine et dans la plus grande partie de son étendue, cette apophyse s'élargit à son extrémité libre, et se termine alors par une espèce de renflement aplati d'avant en arrière, qui rappelle assez exactement par sa forme l'extrémité d'une phalange.

c. *Union réciproque des divers piliers entre eux.* — Chaque pilier interne s'unit au pilier externe correspondant pour former une arcade de Corti (fig. 910). Dans cette union, la surface lisse et semi-sphérique que présente en dedans la tête du pilier externe s'emboîte exactement dans la facette concave que présente en dehors la tête du pilier interne. De son côté, la plaque de ce dernier pilier s'applique contre l'apophyse du pilier externe et la recouvre dans la plus grande partie de son étendue. Il est à remarquer que les deux piliers ne sont unis l'un à l'autre que par une simple juxtaposition : il n'existe entre les surfaces contiguës ou sur leur pourtour aucun ligament pour les maintenir en présence, et leur mode d'union, par conséquent, n'est pas une articulation vraie.

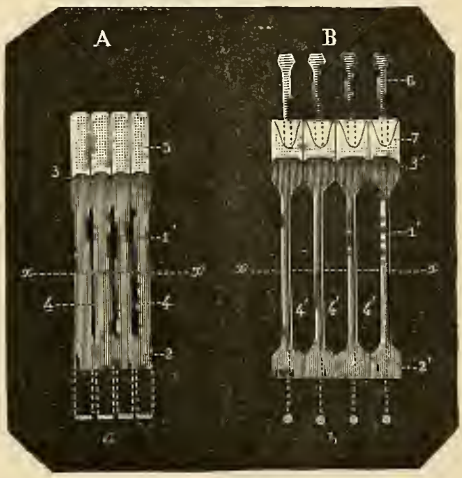

Fig. 915.

Rapports des piliers de Corti entre eux (*schématique*).

A, rangée des piliers internes. — B, rangée des piliers externes. 1, 1, corps des piliers. — 2, 2', leur pied. — 3, 3', leur tête. — 4, 4', intervalles qui séparent les corps. — 5, plaques des piliers internes. — 6, apophyse des piliers externes. — 7, bourrelet de ces piliers. — *a*, *b*, coupe transversale du corps des piliers internes et externes faite suivant *x*,*x*.

D'autre part, chacun des piliers, soit du groupe interne, soit du groupe externe, s'unit dans le sens longitudinal, également par simple juxtaposition, avec deux piliers du même groupe, celui qui le précède et celui qui le suit. Cette union est un peu différente, comme aspect général, pour les piliers internes et pour les piliers externes. — Les piliers internes (fig. 915, A) sont en contact immédiat au niveau de leur base et de leur tête. Leurs corps, quoique très rapprochés, n'arrivent cependant pas au contact les uns des autres : ils sont séparés par d'étroites fissures, qui ont la même direction et la même hauteur que les deux lamelles qui les circonscrivent. — Les piliers externes (fig. 915, B) sont également en contact immédiat par leurs deux extrémités. Quant à leurs corps qui, comme on le sait, sont cylindriques et d'un diamètre beaucoup plus petit que celui des extrémités, ils sont naturellement séparés les uns des autres par des espaces beaucoup plus larges que ceux qui existent entre les corps des piliers internes. Tandis que les piliers internes

se disposent de façon à former dans leur ensemble une sorte de palissade, les piliers externes représentent plutôt une espèce de grille.

d. *Nombre des piliers.* — L'observation démontre que les piliers internes sont plus nombreux que les piliers externes. Les premiers sont aux seconds dans le

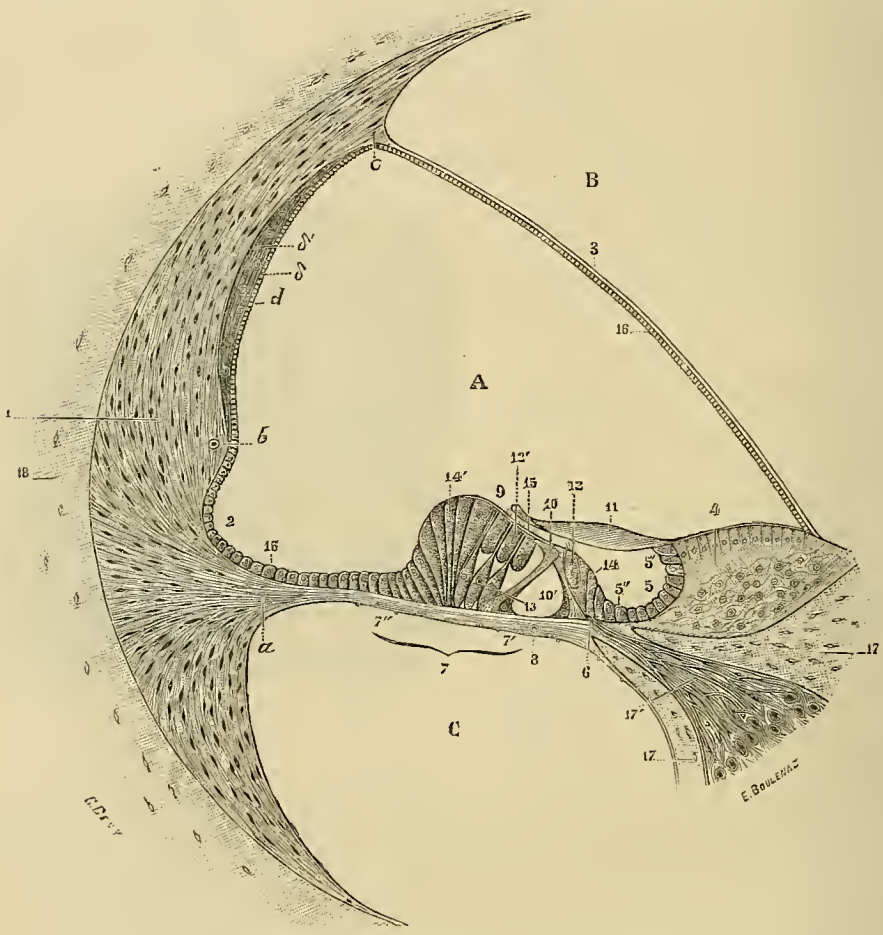

Fig. 916.

Coupe transversale du canal cochléaire, considérablement grandie, pour montrer les cellules épithéliales de l'organe de Corti.

A, canal cochléaire. — B, rampe vestibulaire. — C, rampe tympanique.
1, ligament spiral, avec : *a*, crête d'insertion de la membrane basilaire ; *b*, bourrelet du ligament spiral ; *c*, crête d'insertion de la membrane de Reissner ; *d*, strie ou bande vasculaire, avec ses deux couches, δ, épithéliale, δ', conjonctive. — 2, sillon spiral externe. — 3, membrane de Reissner. — 4, baudelette sillonnée. — 5, sillon spiral interne, avec 5', sa lèvre vestibulaire, et 5'', sa lèvre tympanique. — 6, foramen nervinum. — 7, membrane basilaire, avec 7', sa zone lisse, et 7'', sa zone striée ou pectinée. — 8, vaisseau spiral. — 9, organe de Corti ou papille de Huschke, avec : 10, une de ses arcades ; 10', son tunnel ; 11, sa membrana tectoria ; 12, cellules ciliées internes ; 12', cellules ciliées externes ; 13, cellules de Deiters ; 14, cellules de Claudius internes ; 14', cellules de Claudius externes ; 15, membrane réticulaire. — 16, épithélium de revêtement du canal cochléaire. — 17, lame spirale osseuse, avec 17', le conduit efférent du canal de Rosenthal, comblé par les rameaux efférents du ganglion de Corti. — 18, lame des contours.

même rapport que les chiffres 4 et 3, c'est-à-dire qu'il n'existe que trois piliers externes pour quatre piliers internes. Le nombre total des piliers de Corti s'élève, d'après Waldeyer, à 10.400, dont 6.000 pour les internes et 4.400 pour les externes.

e. *Structure.* — Au point de vue de leur structure, les piliers de Corti sont

formés par une substance homogène (*d* et δ,) hyaline, finement striée dans le sens longitudinal, surtout dans leur partie postérieure. Chacun d'eux présente au niveau de sa base, et sur le côté de cette base qui regarde le tunnel, une masse protoplasmique munie d'un noyau, qui s'étend d'une part sur la membrane basilaire, qui remonte d'autre part tout le long du pilier jusqu'à son extrémité antérieure ou à son voisinage. Ce dernier détail nous fixe nettement, ce me semble, sur la valeur morphologique des deux piliers de Corti : ce sont des cellules épithéliales qui se sont différenciées en vue du rôle spécial, encore mal connu, qu'elles sont appelées à remplir dans le phénomène de l'audition. Le corps cellulaire est représenté par la masse protoplasmique signalée ci-dessus et, quant aux piliers proprement dits, ils ne sont vraisemblablement qu'une production cuticulaire, au même titre que le plateau qui surmonte certaines cellules cylindriques.

B. Cellules épithéliales de l'organe de Corti. — Les amas de cellules épithéliales qui se développent sur le versant interne et sur le versant externe des arcades de Corti se divisent en trois groupes (fig. 916 et 921) : les cellules ciliées, les cellules de Deiters et les cellules de Claudius.

a. *Cellules ciliées*. — Les cellules ciliées, encore appelées *cellules auditives*, sont des cellules cylindriques, affectant, suivant l'expression de Ranvier, la forme d'un dé à coudre.

Leur extrémité libre ou base (ouverture du dé) regarde en avant et atteint, dans le canal cochléaire, le même niveau que le sommet des arcades de Corti. Elle est plane et sert de surface d'implantation à un certain nombre de cils, les *cils auditifs*, qui, sur chaque cellule, se disposent, soit en ligne droite, soit en forme de fer à cheval (fig. 918).

Leur extrémité opposée, comme l'extrémité fermée du dé à coudre, revêt la forme d'une surface convexe et régulièrement arrondie. Elle descend ordinairement jusqu'à l'origine du prolongement externe des cellules de Deiters. On a cru pendant longtemps que cette extrémité centrale de la cellule ciliée se continuait directement avec l'une des fibres nerveuses de l'auditif et on en concluait naturellement que les cellules ciliées étaient de véritables cellules nerveuses présentant les plus grandes analogies avec les cellules olfactives. La méthode de Golgi, entre les mains de Retzius, de Ramon y Cajal, de van Gehuchten, est venue établir qu'une pareille conception, basée sur des observations incomplètes, est entièrement erronée. Nous devons admettre aujourd'hui que, ici comme dans les taches et les crêtes acoustiques, les ramifications ultimes de l'auditif se terminent entre les cellules épithéliales et non dans ces cellules : ce sont des terminaisons inter-épithéliales et non intra-épithéliales. De ce fait, les cellules ciliées perdent la signification qu'on leur attribuait à tort, de cellules nerveuses. Ce sont de simples cellules épithéliales, mais des cellules épithéliales hautement différenciées. Nous pouvons les considérer, avec Cajal, comme les homologues des cellules visuelles, formant un chaînon épithélial intermédiaire entre l'agent extérieur (ondes sonores d'une part, vibrations lumineuses de l'autre) et les fibres nerveuses réceptrices.

Ainsi entendues, les cellules ciliées forment, chez l'homme, quatre ou cinq rangées. L'une d'elles est située sur le côté interne des arcades de Corti : elle comprend les *cellules ciliées internes* (fig. 918, E). Les autres, au nombre de trois ou quatre, se disposent sur le côté externe de ces mêmes arcades et constituent les *cellules ciliées externes ;* elles alternent régulièrement avec les cellules du groupe suivant.

b. *Cellules de Deiters.* — Les cellules de Deiters (fig. 916,13) occupent le versant externe des arcades de Corti. Elles forment, comme les cellules ciliées externes, trois ou quatre rangées et chacune d'elles est placée en dehors de la rangée correspondante des cellules auditives. Morphologiquement, les cellules de Deiters sont fusiformes et présentent une partie moyenne et deux prolongements. — La partie moyenne, constituant le corps cellulaire proprement dit, est fortement granuleuse; elle se trouve placée immédiatement au-dessous de la cellule auditive qui lui correspond, et Ranvier a pu dire de cette dernière qu'elle est assise sur sa cellule de Deiters comme une personne sur une chaise. — Des deux prolongements, l'un, *prolongement périphérique,* se dirige en avant et se continue avec la membrane réticulée; nous y reviendrons plus loin. L'autre, *prolongement central,* se porte vers la membrane basilaire et se confond avec elle. Au point de vue de l'anatomie générale, les cellules de Deiters sont de simples *cellules de soutien* et présentent à ce point de vue la plus grande analogie avec les cellules de soutien de la rétine, dont les deux extrémités, on s'en souvient, se continuent l'une avec la limitante interne, l'autre avec la limitante externe.

c. *Cellules de Claudius.* — Les cellules de Claudius (fig. 916,14 et 14') sont des cellules cylindriques non ciliées qui se disposent à la fois sur la partie la plus interne et sur la partie la plus externe de l'organe de Corti, au delà par conséquent des deux groupes cellulaires que nous venons de décrire. On les distingue, d'après leur situation, en *cellules internes* et *cellules externes :* les premières sont situées en dedans des cellules auditives internes; les secondes, en dehors de la dernière rangée des cellules de Deiters. Envisagées au point de vue de leur valeur anatomique, les cellules de Claudius sont des cellules épithéliales incomplètement différenciées, des cellules indifférentes, des cellules de transition. Si on les examine, en effet, sur des coupes transversales du canal cochléaire (fig. 916), on les voit diminuer graduellement de hauteur au fur et à mesure qu'elles s'éloignent de l'organe de Corti et, finalement, se confondre avec les cellules épithéliales voisines : les cellules du groupe interne, avec l'épithélium du sillon spiral interne; les cellules du groupe externe, avec l'épithélium qui revêt la partie la plus externe de la membrane basilaire.

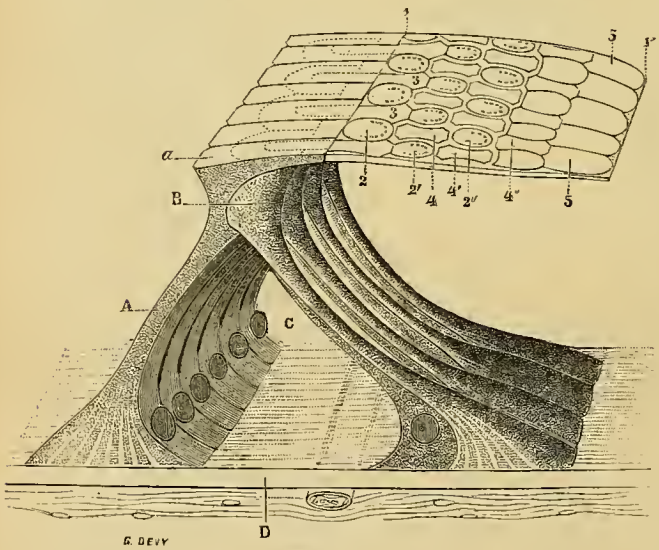

Fig. 917.

La membrane réticulaire isolée et en place, vue à vol d'oiseau par sa face antérieure (*schématique*).

A, pilier interne de l'arcade de Corti, avec *a*, sa plaque. — B, pilier externe. C, tunnel de Corti. — D, membrane basilaire.

1, 1', bords interne et externe de la membrane réticulaire. — 2, 2', 2'', les trois rangées de ronds de Lœwenberg, répondant à l'extrémité ciliée des cellules auditives. — 3, 3, première rangée des phalanges, répondant à l'apophyse externe du pilier externe. — 4, 4', 4'', deuxième, troisième et quatrième rangées des phalanges, répondant à l'extrémité antérieure des cellules de Deiters. — 5, 5, cadres terminaux formés par les cellules de Claudius.

C. Membrane réticulaire. — La membrane réticulaire (fig. 916, 15) est une mince cuticule, qui repose immédiatement sur l'organe de Corti.

a. *Situation.* — Elle commence, en dedans, sur le sommet des arcades de Corti, où elle fait suite à la plaque du pilier interne. De là, elle se porte en dehors en recouvrant successivement les apophyses des piliers externes et les trois ou quatre rangées de cellules auditives avec leurs cellules de soutien.

b. *Aspect général : les ronds et les phalanges.* — Vue en coupe transversale, la membrane réticulaire est à peine perceptible, en raison de sa transparence et de sa minceur. Vue en surface par sa face antérieure (fig. 917), elle présente un élégant réseau ou réticulum, qui lui a valu son nom. Ce réseau, remarquable par sa régularité, est formé par des figures géométriques, que l'on peut, malgré leur nombre, ramener à deux types. Les unes sont circulaires : ce sont les *anneaux* ou *ronds* de Lœwenberg (2, 2', 2"). Les autres sont allongées de dedans en dehors : minces à leur partie moyenne, renflées au contraire à leurs deux extrémités, elles rappellent assez bien par leur forme celle d'une phalange digitale, d'où le nom de *phalanges* (3, 4, 4' et 4") sous lequel on les désigne.

Ces deux sortes de figures, ronds et phalanges, se disposent systématiquement de la façon suivante (fig. 917). — En dehors des têtes des piliers de Corti, nous rencontrons une première rangée de ronds : en dehors de celle-ci, une deuxième rangée, puis une troisième, quelquefois une quatrième. Les ronds de la deuxième rangée alternent avec ceux de la première, c'est-à-dire que chacun d'eux répond à l'intervalle qui sépare les deux ronds correspondants de la première rangée.

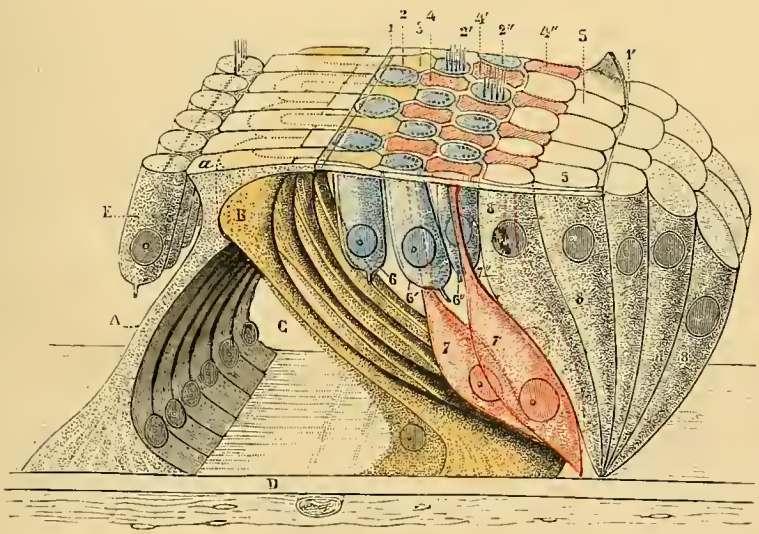

Fig. 918.

La même membrane, avec les cellules qui lui servent de substratum et dont l'empreinte lui donne son aspect réticulé (*schématique*).

A, pilier interne de l'arcade de Corti, avec *a*, sa plaque. — B, pilier externe (*en jaune*). — C, tunnel de Corti. D, membrane basilaire. — E, cellules auditives internes.

1, 1', bords interne et externe de la membrane réticulaire. — 2, 2', 2", les trois rangées de ronds de Lœwenberg (*en bleu*). — 3, première rangée des phalanges (*en jaune*). — 4, 4', 4", deuxième, troisième et quatrième rangées des phalanges (*en rouge*). — 5, 5, cadres terminaux. — 6, 6', 6", les trois rangées de cellules auditives externes (*en bleu*). — 7, 7', 7", cellules de Deiters. — 8, 8', cellules de Claudius.

Ceux de la troisième rangée alternent de même avec ceux de la seconde et sont, au contraire, en correspondance directe avec ceux de la première. Même disposition

pour les ronds de la quatrième rangée, quand elle existe. — Dans chacune des trois rangées, les ronds sont séparés par les phalanges qui, plus longues que les ronds, dépassent ceux-ci par l'une et l'autre de leurs extrémités. Il en résulte que chaque extrémité phalangienne répond à la fois : 1° au rond correspondant de la série voisine ; 2° à l'extrémité des deux phalanges entre lesquelles se trouve compris le rond précité.

c. *Signification anatomique.* — La membrane réticulaire est un produit cuticulaire des cellules sous-jacentes, et les différentes figures que l'on remarque à sa surface libre ne sont autre chose que l'expression des contours de ces mêmes cellules. C'est ainsi que les ronds de Lœwenberg répondent à l'extrémité ciliée des cellules auditives. Ils sont traversés par les cils qui couronnent ces cellules et ces cils forment sur chaque rond une espèce de fer à cheval dont la concavité est tournée en dedans (fig. 917,2, 2' et 2"). Quant aux phalanges, celles de la première rangée sont formées par les apophyses des piliers externes de Corti ; les autres répondent au prolongement antérieur de la première et de la deuxième rangée des cellules de Deiters. En dehors de la dernière rangée des cellules auditives, qui constitue la troisième rangée des ronds, la membrane réticulaire se prolonge encore sur la troisième rangée des cellules de Deiters, ainsi que sur les premières cellules de Claudius. Ces derniers éléments cellulaires se traduisent sur le réticulum par une série de quadrilatères plus ou moins allongés (fig. 916,5) qui forment la limite externe ou bordure de la membrane réticulaire et auxquels Deiters avait donné le nom de *cadres terminaux*.

D. Membrane de Corti. — La membrane de Corti (*membrana tectoria* de quelques anatomistes) est encore une formation cuticulaire, placée en avant de la membrane réticulaire et recouvrant comme elle l'organe de Corti (fig. 916,11).

a. *Origine, trajet, terminaisons.* — Elle prend naissance sur la partie interne de la bandelette sillonnée, où elle se traduit, sur des coupes transversales, par un liséré fort mince. De là, elle se porte en dehors, revêt sans interruption la face antérieure de la bandelette sillonnée et arrive ainsi sur les dents auditives de la première rangée. Se séparant alors de la bandelette sillonnée, elle poursuit son trajet en dehors, en même temps qu'elle augmente d'épaisseur : elle passe tout d'abord au-devant du sillon spiral interne et s'étale ensuite sur les amas cellulaires de l'organe de Corti, reposant sur la membrane réticulaire et sur les cils auditifs à la manière d'un étouffoir. La membrane de Corti ne dépasse pas en dehors la dernière rangée des cellules de Deiters et c'est à tort que certains anatomistes, à la suite de Lœwenberg, la font insérer par son extrémité externe sur le bourrelet ligament du spiral. Elle s'arrête constamment (Kölliker, Waldeyer, Coyne) à la limite des cellules de Deiters et elle se termine à ce niveau par un bord libre, mince, flottant dans le liquide du canal cochléaire.

b. *Structure.* — Comme les produits de nature cuticulaire, la membrane de Corti se compose d'une substance homogène, hyaline, fortement réfringente. Lorsqu'on l'examine, soit sur sa face antérieure, soit sur des coupes transversales, elle se montre finement striée dans toute son épaisseur. Ces stries se disposent en sens radiaire ou, plutôt, elles sont légèrement obliques de dedans en dehors et d'avant en arrière.

Les dimensions des différentes parties constituantes du limaçon varient beaucoup suivant les espèces animales et, pour chaque espèce, suivant le point où on les considère. Voici quelles

sont ces dimensions, chez l'homme, d'après les mensurations de WALDEYER. Elles sont représentées en millièmes de millimètre :

1° *Canalis reuniens*	Longueur	700 μ
	Diamètre	220
	Epaisseur de la paroi	15
2° *Canal cochléaire*	Largeur dans le 1er tour	800
	— — 2e tour	700
	Hauteur dans le 1er tour	500
	— — 2e tour	380
3° *Membrane de Reissner*	Longueur dans le 1er tour	900
	— — 2e tour	700
4° *Bandelette sillonnée*	Largeur dans le 1er tour	300
	— — 2e tour	225
5° *Dents auditives*	Longueur	30
	Largeur	12
6° *Sillon spiral interne*	Hauteur maximum	65
7° *Tunnel de Corti*	Largeur mesurée à la base	70
8° *Piliers de Corti*	Longueur des piliers internes	50
	— — externes	60
	Epaisseur des piliers internes	4,5
	— — externes	3
9° *Cellules ciliées internes*	Longueur	18
	Largeur	7
10° *Cellules ciliées externes*	Longueur (y compris le prolongement central)	48
	Largeur	6
11° *Cils auditifs*	Longueur	4
12° *Phalange*	Longueur moyenne	15
13° *Ronds de Lœwenberg*	Diamètre moyen	6
14° *Epith. de la membr. de Reissner*	Epaisseur	9
15° *Épithél. du sil. spiral interne*	Epaisseur	15
16° *Membrana tectoria*	Largeur en sens radiaire	215
	Epaisseur maximum	4
17° *Foramina nervina*	Nombre	3000
18° *Piliers internes*	Nombre	6000
19° *Piliers externes*	Nombre	4500
20° *Cellules ciliées internes*	Nombre	3300
21° *Cellules ciliées externes*	Nombre	18000

§ III. — LIQUIDES DE L'OREILLE INTERNE

On a cru, pendant longtemps, que les cavités du labyrinthe étaient remplies d'air. Ce n'est qu'en 1684 que les recherches de VALSALVA ont démontré, contrairement à l'opinion qui était alors universellement admise, que l'oreille interne renferme une « humeur qui présente chez le fœtus une coloration rougeâtre, mais qui, avec le temps, se dépouille de sa couleur et devient limpide comme de l'eau ». VALSALVA cependant ne distingue nullement, dans sa description, le liquide que renferme le labyrinthe membraneux de celui qui l'entoure. Cette distinction est nettement établie par SCARPA plus de cent ans plus tard, en 1794. Les deux liquides intra- et péri-membraneux (*humeur de Valsalva* et *humeur de Scarpa* de certains auteurs) sont étudiés de nouveau en 1835 par BRESCHET sous les noms d'*endolymphe* et de *périlymphe*, dénominations qui sont adoptées aujourd'hui par la grande majorité des anatomistes.

1° Endolymphe. — L'endolymphe remplit toutes les cavités que forme le labyrinthe membraneux : d'une part, l'utricule et les trois canaux demi-circulaires ;

d'autre part, le saccule et le canal cochléaire. Nous avons déjà vu (p. 1149) que le canal cochléaire était réuni au saccule par le canal de Hensen et que le saccule, à son tour, communiquait indirectement avec l'utricule par l'intermédiaire du canal endolymphatique. Grâce à ces communications, qui transforment les différents espaces endolymphatiques en une cavité unique (fig. 919), l'endolymphe ne forme qu'une seule et même masse et, de ce fait, la pression s'équilibre avec la plus grande facilité dans toute l'étendue du labyrinthe membraneux.

L'endolymphe est un liquide clair, fluide comme de l'eau, tout à fait incolore chez l'adulte. Chez le fœtus, sa fluidité est moindre et elle présente, en outre, un

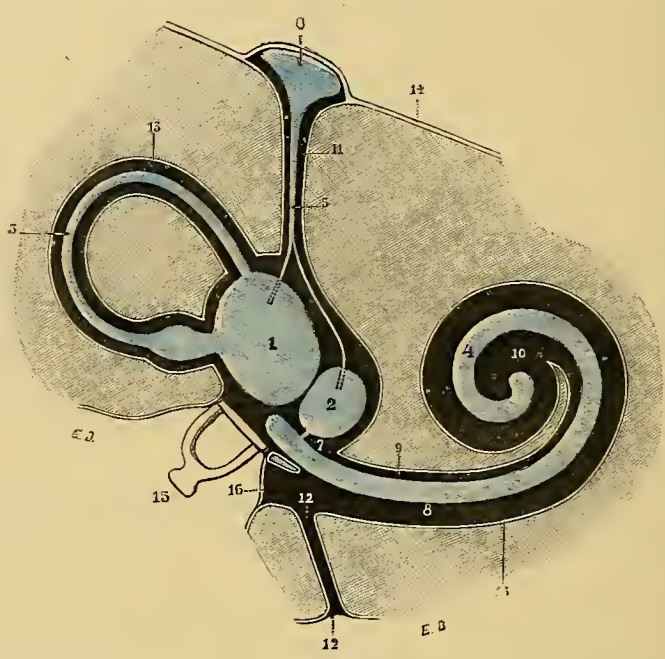

Fig. 919.

Schéma indiquant les espaces péri- et endolymphatiques (les espaces endolymphatiques sont représentés *en bleu*, les espaces périlymphatiques *en noir*).

1, utricule. — 2, saccule. — 3, canaux demi-circulaires. — 4, canal cochléaire. — 5, canal endolymphatique avec ses deux branches initiales. — 6, cul-de-sac endolymphatique. — 7, canal de Hensen. — 8, rampe tympanique. — 9, rampe vestibulaire. — 10, leur communication au niveau de l'hélicotréma. — 11, aqueduc du vestibule. — 12, aqueduc du limaçon — 13, périoste. — 14, dure-mère. — 15, étrier dans la fenêtre ovale. — 16, fenêtre ronde et tympan secondaire.

léger reflet rougeâtre, comme l'avait remarqué Valsalva. En passant des mammifères aux vertébrés inférieurs, on voit l'endolymphe augmenter de consistance et devenir visqueuse. Chez les poissons, notamment, elle revêt l'aspect d'une sorte de gelée.

L'analyse chimique a révélé à Barruel, dans cette endolymphe gélatiniforme des poissons, du chlorure de sodium, du phosphate d'ammoniaque, de l'albumine et une matière glaireuse analogue au mucus. Nous rappellerons que l'endolymphe renferme encore, au niveau des taches et des crêtes acoustiques (p. 1151), des concrétions calcaires qui, suivant leur volume et leur mode de dissémination, prennent le nom d'*otolithes* ou de *poussière auditive* (*otoconie*). Ces concrétions calcaires présentent la composition suivante d'après Barruel : carbonate de chaux : 73.80 p. 100; carbonate de magnésie : 1,20 p. 100; matière animale : 25 p. 100.

2° Périlymphe. — La périlymphe (fig. 918) remplit tout l'espace compris entre les formations molles du labyrinthe membraneux et les parois du labyrinthe osseux. Cet espace est relativement considérable : il représente, pour le vestibule, le tiers environ de la cavité osseuse ; pour les canaux demi-circulaires, les deux tiers ou même les trois quarts de la cavité formée par les canaux osseux ; pour le limaçon, il est constitué par les deux rampes vestibulaire et tympanique. Les différents espaces périlymphatiques communiquent tous entre eux et la périlymphe, comme l'endolymphe, ne forme qu'une seule et même masse liquide, au sein de laquelle la moindre modification de pression subie par un point quelconque se propage immédiatement sur tous les autres points.

Les deux rampes tympanique et vestibulaire sont libres dans toute leur étendue, depuis la base du limaçon jusqu'à leur union au niveau de l'hélicotréma. Il n'en est pas de même des espaces périlymphatiques du vestibule et des canaux demi-circulaires : ceux-ci sont cloisonnés, comme nous l'avons déjà vu, par des travées fibreuses, qui du périoste se portent sur l'utricule, sur le saccule et sur les canaux demi-circulaires membraneux. Nous ajouterons que les espaces périlymphatiques, ainsi que les travées fibreuses qui les cloisonnent, sont revêtus par des cellules aplaties et à contours polygonaux, qui constituent pour ces espaces un véritable endothélium.

La périlymphe est, comme l'endolymphe, un liquide clair, incolore, fluide comme de l'eau. Elle a une saveur un peu salée, une réaction alcaline et se trouble légèrement par l'alcool. Krimer, chez les mammifères, y a constaté la présence, en dissolution dans de l'eau, du carbonate de potasse, du carbonate de soude et de l'albumine.

§ IV. — Terminaisons du nerf auditif

Nous avons déjà vu, en névrologie, que le nerf auditif, issu des parties latérales du bulbe pénétrait dans le conduit auditif interne et se divisait, peu après son entrée dans ce conduit, en deux branches : une branche antérieure ou cochléenne (*nerf cochléen*), une branche postéro-supérieure ou vestibulaire (*nerf vestibulaire*). Chacune de ces branches présente sur son trajet de petits amas de cellules ganglionnaires, que doivent traverser les fibres nerveuses de l'auditif avant de se rendre aux éléments histologiques dans lesquels elles se terminent.

1° Branche cochléenne. — La branche cochléenne ou nerf cochléen (fig. 920,2), représente la partie antérieure du nerf auditif.

A. Trajet et rapports. — Obliquement dirigée en avant et en dehors, la branche cochléenne se porte vers la fossette antéro-inférieure du conduit auditif interne. Cette fossette, on le sait (p. 1146), présente une multitude de petits orifices, lesquels se disposent en une longue bande spiroïde que nous avons déjà décrite sous le nom de *crible spiroïde* ou *crible spiral de la base du limaçon*. En se rapprochant de ce crible, la branche cochléenne s'aplatit peu à peu et finit par se transformer en une mince lamelle, qui s'enroule autour de l'un de ses bords à la manière d'une volute. Ce mode d'enroulement de la lamelle nerveuse correspond exactement à celui du crible spiral qu'elle doit traverser, de telle sorte que les différents faisceaux constitutifs du nerf cochléen se trouvent amenés chacun en face de l'orifice qui lui est destiné.

Après avoir traversé les orifices du crible spiral, les filets de la branche cochléenne arrivent dans l'épaisseur de la columelle. Ils suivent quelque temps un trajet parallèle à l'axe de cette dernière. Puis, s'inclinant en dehors, ils se portent vers le canal spiral de Rosenthal où ils entrent en relation avec un ganglion, le *ganglion spinal* ou *ganglion de Corti*.

B. Ganglion de Corti. — Le ganglion de Corti ou ganglion spinal remplit le canal de Rosenthal dans toute son étendue. Il est pour la branche cochléenne de

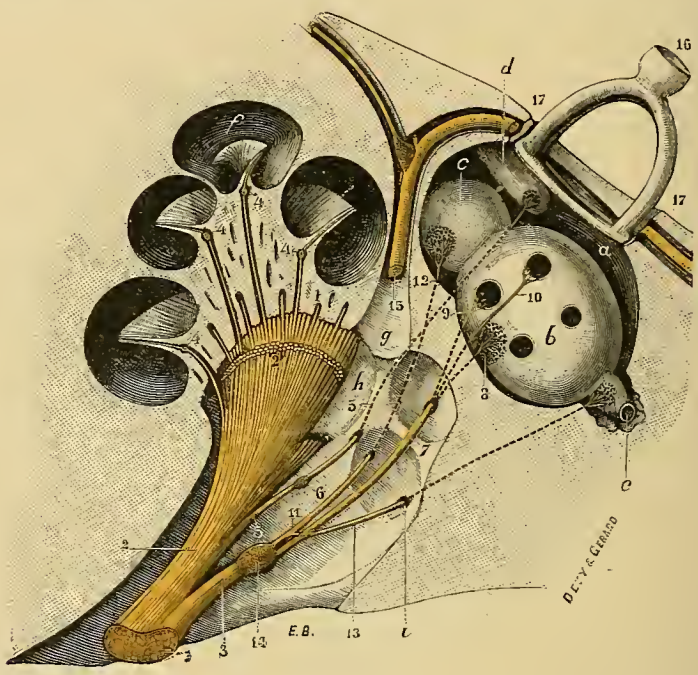

Fig. 920.

Schéma montrant le mode de distribution du nerf auditif.

a, vestibule, avec : *b*, utricule ; *c*, saccule ; *d*, portion initiale du canal cochléaire ; *e*, ampoule du canal demi-circulaire postérieur. — *f*, limaçon. — *g*, aqueduc de Fallope. — *h*, fond du conduit auditif interne, avec ses quatre fossettes. — *i*, foramen singulare de Morgagni.

1, tronc de l'auditif. — 2, sa branche cochléenne, avec 2', section de ses faisceaux superficiels, destinés à la moitié du limaçon qui a été enlevée dans la figure. — 3, sa branche vestibulaire. — 4, ganglion de Corti. — 5, petit rameau destiné à la portion vestibulaire du canal cochléaire. — 6, ganglion de Bœttcher. — 7, nerf vestibulaire supérieur, fournissant : 8, le nerf utriculaire ; 9, le nerf ampullaire supérieur ; 10, le nerf ampullaire externe ; 11, nerf vestibulaire inférieur, fournissant : 12, le nerf sacculaire ; 13, le nerf ampullaire postérieur. — 14, ganglion de Scarpa. — 15, nerf facial. — 16, étrier dans la fenêtre ovale. — 17, caisse du tympan.

l'auditif ce que sont les ganglions spinaux pour les racines postérieures des nerfs rachidiens. Histologiquement, il se compose d'un stroma conjonctif dans les mailles duquel se disposent des cellules nerveuses ganglionnaires. Ces cellules (fig. 921,1) sont ovoïdes, à grand axe transversal ou oblique : elles mesurent en moyenne 40 μ de longueur sur 25 μ de largeur. Elles appartiennent à la classe des cellules bipolaires et présentent par conséquent deux extrémités ou pôles, munis chacun d'un prolongement : un pôle interne, qui fait suite à une fibre nerveuse dite afférente ; un pôle externe, qui se continue avec la fibre efférente.

Morphologiquement, le ganglion de Corti est l'homologue d'un ganglion spinal : il est au nerf cochléaire ce qu'est le ganglion spinal à la racine rachidienne correspondante (voy. à ce sujet *Terminaisons réelles de l'auditif*, p. 465).

Indépendamment de ces fibres afférentes et efférentes qui sont transversales, on trouve encore dans la masse du ganglion un certain nombre de fibres, signalées par Bœttcher, qui suivent un trajet longitudinal et spiral, une direction contraire par conséquent à celle des fibres précédentes. Les histologistes ne sont pas encore nettement fixés sur la manière dont il faut interpréter ces fibres spirales. Il est vraisemblable qu'elles ont la même valeur morphologique que les fibres transversales et qu'elles ne diffèrent de ces dernières que par leur trajet : les fibres transversales se portant directement vers la lame spirale, les fibres spirales s'y portant également, mais en suivant un trajet oblique et, partant, beaucoup plus long.

C. Mode de terminaison. — Au sortir du ganglion de Corti, les filets de la branche cochléenne s'engagent entre les deux lamelles de la lame spirale et s'anastomosent

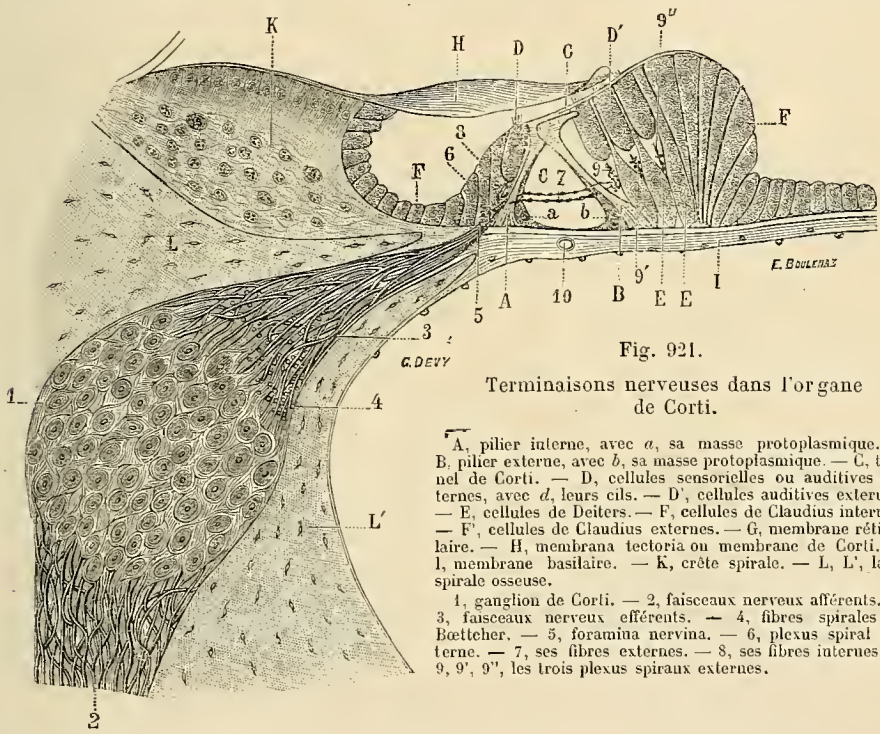

Fig. 921.

Terminaisons nerveuses dans l'organe de Corti.

A, pilier interne, avec *a*, sa masse protoplasmique. — B, pilier externe, avec *b*, sa masse protoplasmique. — C, tunnel de Corti. — D, cellules sensorielles ou auditives internes, avec *d*, leurs cils. — D', cellules auditives externes. — E, cellules de Deiters. — F, cellules de Claudius internes. — F', cellules de Claudius externes. — G, membrane réticulaire. — H, membrana tectoria ou membrane de Corti. — I, membrane basilaire. — K, crête spirale. — L, L', lame spirale osseuse.

1, ganglion de Corti. — 2, faisceaux nerveux afférents. — 3, faisceaux nerveux efférents. — 4, fibres spirales de Bœttcher. — 5, foramina nervina. — 6, plexus spiral interne. — 7, ses fibres externes. — 8, ses fibres internes. — 9, 9', 9'', les trois plexus spiraux externes.

entre eux de manière à former, à ce niveau, une espèce de plexus. Puis, ils traversent les foramina de la lèvre vestibulaire du sillon spiral interne (fig. 921,5) et arrivent alors sur les piliers internes des arcades de Corti.

Jusqu'aux foramina, les fibres nerveuses auditives ont conservé leur gaine de myéline. Elles s'en dépouillent en traversant ces trous et n'apparaissent plus désormais que comme des terminaisons cylindraxiles.

On ne sait pas encore d'une façon bien nette comment se comportent les fibrilles nerveuses en entrant dans le canal cochléaire, je veux dire dans cette étroite région qui se trouve circonscrite, en arrière par la membrane basilaire, en dehors par les piliers internes de Corti, en avant par les cellules ciliées internes, en dedans par les cellules de Claudius. Ranvier considère comme probable qu'elles s'y disposent en une sorte de plexus serré, qu'il a désigné sous le nom de *plexus*

spiral interne (fig. 921,6). De ce plexus partiraient ensuite deux ordres de fibres : des fibres internes et des fibres externes. — Les *fibres internes* se portent en avant et se terminent par des extrémités libres sur le pourtour des cellules ciliées internes. — Les *fibres externes* s'engagent entre les pieds des piliers internes de Corti, arrivent dans le tunnel, le traversent en sens radiaire, en sortent par les interstices qui séparent les uns des autres les piliers externes et débouchent alors dans la région des cellules ciliées externes. Là, elles forment trois nouveaux plexus, que Ranvier désigne sous le nom de *plexus spiraux externes* (fig. 921,9,9'9") : le premier, en allant de dedans en dehors, est situé entre le pilier externe et la première cellule fusiforme ou cellule de soutien ; le second, entre la première et la seconde cellule de soutien ; le troisième, entre la deuxième et la troisième cellule de soutien. Chacun de ces trois plexus donne ensuite naissance à de fines fibrilles, qui viennent se terminer, non pas dans les cellules ciliées externes, comme on le croyait autrefois, mais bien, par des extrémités libres, dans l'intervalle des cellules épithéliales de l'organe de Corti (fig. 922) : ce sont des terminaisons nerveuses, non pas intra-épithéliales, mais interépithéliales.

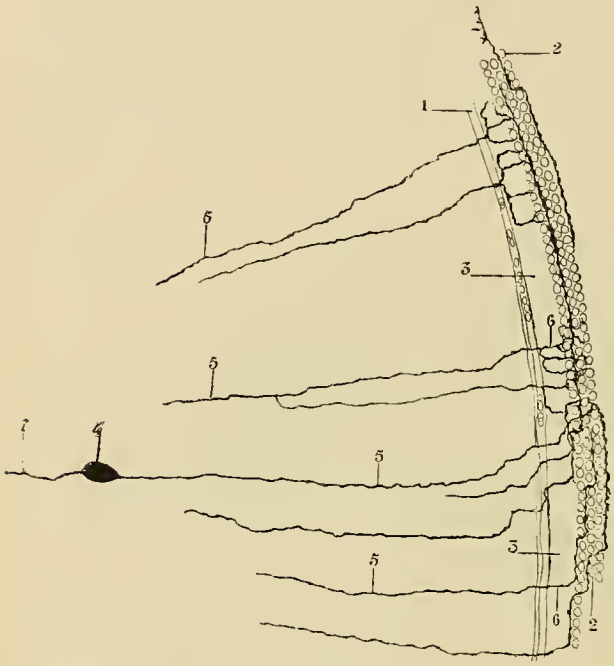

Fig. 922.

Terminaisons nerveuses dans le limaçon (préparation au chromate d'argent, d'après Retzius).

1, groupes des cellules ciliées internes. — 2, groupes des cellules ciliées externes. — 3, intervalle correspondant au tunnel de Corti. — 4, une cellule bipolaire du ganglion spiral. — 5, 5', fibres nerveuses, issues du ganglion spiral. — 6, 6', les mêmes, traversant le tunnel de Corti pour aller se terminer par des extrémités libres entre les cellules ciliées externes. — 7, une fibre du nerf cochléaire.

D. Rameau vestibulaire du nerf cochléen. — Au moment de s'engager dans le crible spiral de la base du limaçon, le nerf cochléen abandonne, par son côté postéro-externe, un tout petit filet (fig. 920,5), qui s'engage dans la paroi osseuse par un orifice spécial et arrive dans le vestibule en traversant la quatrième tache criblée (p. 1134). Il se distribue : 1° à la portion initiale du canal cochléaire qui, comme nous l'avons vu, occupe le vestibule ; 2° à la cloison qui sépare l'utricule du saccule. Tout près de son origine, dans le fond du conduit auditif par conséquent, ce nerf présente sur son côté postérieur un petit ganglion qui a été signalé par Bœttcher et que nous appellerons pour cette raison le *ganglion de Bœttcher* (fig. 920,6). Ce petit amas ganglionnaire, qui est, comme le ganglion de Corti, l'homologue d'un ganglion spinal, est rejeté à tort par quelques anatomistes. Ferré déclare l'avoir rencontré sur tous les sujets qu'il a examinés.

2° Branche vestibulaire. — La branche vestibulaire ou nerf vestibulaire représente la partie postérieure du tronc de l'auditif.

A. Division et trajet. — Elle se partage, peu après sa séparation de la branche cochléenne, en trois rameaux que l'on distingue en supérieur, inférieur et postérieur (fig. 920,3) :

a. *Rameau supérieur.* — Le rameau supérieur (7), le plus volumineux des trois, se porte en haut et en arrière, vers la fossette postéro-supérieure du conduit auditif interne. Il s'engage dans les trous que présente cette fossette, pénètre dans le vestibule par les pertuis de la tache criblée supérieure et se divise alors en trois filets. De ces trois filets, le premier, appelé *nerf utriculaire* (8), se rend à la tache acoustique de l'utricule ; le second, *nerf ampullaire supérieur* (9), se distribue à la crête acoustique du canal demi-circulaire supérieur ; le troisième, *nerf ampullaire externe* (10), vient se terminer sur la crête acoustique du canal demi-circulaire externe.

b. *Rameau inférieur.* — Le rameau inférieur (12) constitue le *nerf sacculaire.* Il sort du conduit auditif interne par sa fossette postéro-inférieure, entre dans le vestibule par les pertuis de la tache criblée inférieure et se termine sur la tache acoustique du saccule.

c. *Rameau postérieur.* — Le rameau postérieur (13) s'engage dans le foramen singulare de Morgagni, qui l'amène, après un trajet de 4 ou 5 millimètres, à la tache criblée postérieure. Il traverse les pertuis de celle-ci et sous le nom de *nerf ampullaire postérieur,* se distribue à la crête acoustique du canal demi-circulaire postérieur.

B. Ganglion de Scarpa. — Sur le trajet de la branche vestibulaire de l'auditif se trouve, comme sur la branche cochléenne, un renflement ganglionnaire, connu sous le nom de *ganglion de Scarpa* (fig. 920,14). Ce ganglion se trouve sur le tronc même du nerf, un peu avant sa bifurcation. Mais ce n'est pas là une disposition constante : dans certains cas, en effet, la division du nerf vestibulaire s'effectue en amont du ganglion, et celui-ci est alors divisé lui-même en plusieurs parties distinctes, qui se développent sur chacun des rameaux supérieur, inférieur et postérieur.

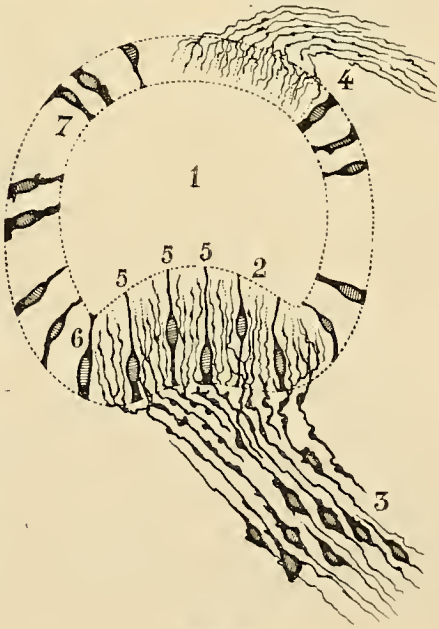

Fig. 923.
Coupe transversale de la crête auditive d'un canal demi-circulaire (d'après Cajal).

1, canal demi-circulaire. — 2, crête auditive. — 3, faisceau nerveux émanant de cellules bipolaires. — 4, petit faisceau nerveux se terminant à la partie supérieure du canal demi-circulaire. — 5, cellules sensorielles. — 6, 7, variétés de cellules épithéliales.

Morphologiquement, le ganglion de Scarpa, qu'il soit unique ou multiple, a exactement la même structure que le ganglion de Corti : il se compose de cellules bipolaires, disséminées dans les mailles d'un stroma conjonctif. Il a aussi la même signification morphologique : il est, pour le nerf vestibulaire, l'homologue d'un ganglion spinal.

C. Mode de terminaison. — Les fibres du nerf vestibulaire se rendent, comme nous l'avons dit plus haut, aux taches et aux crêtes acoustiques. Au niveau de ces dernières, elles s'engagent dans la couche dermique de la muqueuse et arrivent bientôt au-dessous de la membrane limitante. Jusque-là, elles ont conservé leur gaine de myéline ; elles s'en dépouillent en traversant la limitante et pénètrent dans la couche épithéliale à l'état de cylindraxes nus. Elles forment alors, immédiatement au-dessus de la couche des cellules basales, entre ces cellules et le corps des cellules de soutien, un plexus très serré, le *plexus basal* de Ranvier. De ce plexus partent de fines arborisations, plus ou moins variqueuses, lesquelles se dirigent en haut et se terminent de la même façon que les fibrilles terminales du nerf cochléaire : par des extrémités libres (voir fig. 923), disposées dans les intervalles des cellules épithéliales.

Résumé du nerf auditif

BRANCHES ET RAMEAUX		GANGLION	SORTIE DU CONDUIT AUDITIF	ENTRÉE dans le LABYRINTHE	TERMINAISON
Branche cochléenne.	*N. cochléen propt dit.*	G. de Corti	Crible spiral de la base du limaçon	Foramina nervina	Organe de Corti
	R. vestibulaire	G. de Bœttcher	Fossette antéro-inférieure	Quatrième tache criblée	Portion initiale du canal cochléaire
Branche vestibulaire.	*R. supérieur.*	G. de Scarpa	Fossette postéro-supérieure	Tache criblée supérieure	Tache acoustique de l'utricule Crête acoust. du can. D. C. supr Crête acoust. du can. D. C. ext.
	R. inférieur.	G. de Scarpa	Fossette postéro-inférieure	Tache criblée inférieure	Tache acoustique du saccule
	R. postérieur.	G. de Scarpa	Foramen singulare	Tache criblée postérieure	Crête acoustique du can. D. C. postérieur

§ V. — Vaisseaux de l'oreille interne

1° Artères. — L'oreille interne reçoit la plus grande partie de ses artères du réseau sous-encéphalique, par l'intermédiaire de l'artère auditive interne. A cette artère auditive interne, artère principale viennent se joindre un certain nombre d'artères accessoires, qui sont surtout destinées au labyrinthe osseux et à son périoste.

a. *Artère auditive interne.* — L'artère auditive interne, branche du tronc basilaire, se porte dans le conduit auditif interne en même temps que le nerf auditif. Comme ce dernier, elle se partage en deux branches, une branche vestibulaire et une branche cochléenne.

La *branche vestibulaire* pénètre dans le vestibule, en suivant le même trajet que le nerf de même nom et se distribue au saccule, à l'utricule et aux canaux demi-circulaires. Elle forme tout autour de ces poches membraneuses un réseau à mailles irrégulières, qui est particulièrement développé au niveau des taches et des crêtes acoustiques. D'après Huschke, chaque canal demi-circulaire reçoit de la branche vestibulaire deux rameaux, qui pénètrent l'un par son extrémité ampullaire, l'autre par son extrémité non-ampullaire. Ces deux rameaux marchent

ainsi à la rencontre l'un de l'autre et se réunissent à la partie moyenne du canal.

La *branche cochléenne* se divise, dans le fond du conduit auditif interne, en quinze ou vingt rameaux, qui s'engagent dans la columelle en traversant les pertuis du crible spiroïde (p. 1139). Suivant exactement le même trajet que les rameaux du nerf cochléen, les rameaux artériels se dirigent vers la lame spirale et se terminent alors en fournissant trois ordres de ramuscules : 1° des ramuscules antérieurs, destinés à la membrane de Reissner; 2° des ramuscules moyens, qui se distribuent à la lame spirale et à la bandelette sillonnée ; 3° des ramuscules postérieurs, qui passent dans la membrane basilaire et s'étendent, le long de cette membrane, jusqu'au voisinage du ligament spiral. Les ramuscules terminaux de l'artère cochléenne présentent cette particularité intéressante qu'ils sont très flexueux. Ces flexuosités se ramassent parfois en de petits amas irréguliers ou *glomérules* (Schwalbe) qui rappellent assez bien par leur aspect extérieur (fig. 924) les glomérules des glandes sudoripares.

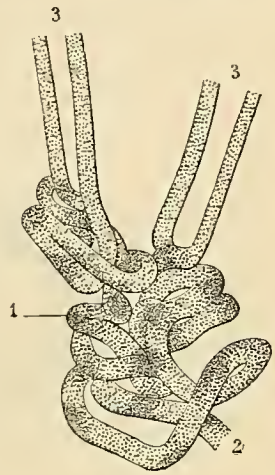

Fig. 924.
Glomérule vasculaire du limaçon (d'après Schwalbe).

1, masse du glomérule. — 2, vaisseau artériel afférent. — 3, 3', deux paires de vaisseaux efférents.

D'après Hyrtl, le territoire irrigué par l'artère auditive interne serait un territoire clos, c'est-à-dire qu'il ne s'anastomoserait pas avec les artères du voisinage. Cette opinion ne me paraît nullement fondée et j'estime, pour ma part, que le réseau de l'artère auditive interne est en relation sur plusieurs points avec les artères suivantes.

b. *Artères accessoires pour le labyrinthe osseux et son périoste.* — Les parois osseuses des cavités labyrinthiques reçoivent par leur surface extérieure de nombreuses artérioles, qui se ramifient dans le périoste et envoient très probablement aussi un certain nombre de ramuscules aux différentes portions du labyrinthe membraneux. Parmi ces artères, nous signalerons les suivantes : 1° une artère, qui du bord supérieur du rocher se porte vers les canaux demi-circulaires ; 2° quelques fins rameaux, que l'artère stylo-mastoïdienne, dans son trajet à travers l'aqueduc de Fallope, abandonne au vestibule et au limaçon (Huschke) ; 3° des artérioles anastomotiques, signalées par Politzer, qui, de la caisse du tympan, se rendent au vestibule à travers la paroi osseuse qui sépare ces deux cavités.

Indépendamment des branches artérielles ci-dessus décrites, certains auteurs signalent encore, comme se rendant au labyrinthe, deux autres artères, qui suivraient, l'une l'aqueduc du vestibule, l'autre l'aqueduc du limaçon. D'après Sappey, la première se distribuerait à la fois au périoste de la cavité vestibulaire, au saccule, à l'utricule et à l'ampoule du canal demi-circulaire postérieur ; la seconde se rendrait à la fenêtre ronde, au périoste des deux rampes et à la lame spirale. L'existence de ces deux artères est mise en doute par Schwalbe. Elles ne sont même pas mentionnées par Hyrtl, par Gegenbaur, par Merkel, et nous devons, pour les admettre, attendre de nouvelles recherches.

2° Veines. — Le sang veineux, issu des réseaux capillaires du labyrinthe, s'écoule par trois voies principales : la veine auditive interne, la veine de l'aqueduc du vestibule et la veine de l'aqueduc du limaçon.

a. *Veine auditive interne.* — La veine auditive interne occupe, comme l'artère homonyme, le conduit interne. Cette veine résulte de la réunion d'un certain nombre de veinules, qui proviennent du vestibule, des canaux demi-circulaires et

du limaçon. Elle vient se jeter, au voisinage du trou déchiré postérieur, soit dans le sinus pétreux inférieur, soit dans le sinus latéral.

b. *Veine de l'aqueduc du vestibule.* — La veine de l'aqueduc du vestibule prend son origine sur les canaux demi-circulaires et reçoit encore, d'après Hyrtl, une partie du sang veineux de l'utricule. Elle sort du labyrinthe, comme son nom l'indique, par l'aqueduc du vestibule et arrive ainsi à la face postéro-supérieure du rocher. Finalement, elle aboutit au sinus pétreux supérieur, soit directement, soit par l'intermédiaire d'une veine méningée.

c. *Veine de l'aqueduc du limaçon.* — La veine de l'aqueduc du limaçon, un peu plus volumineuse que la précédente, amène à la jugulaire interne une partie du

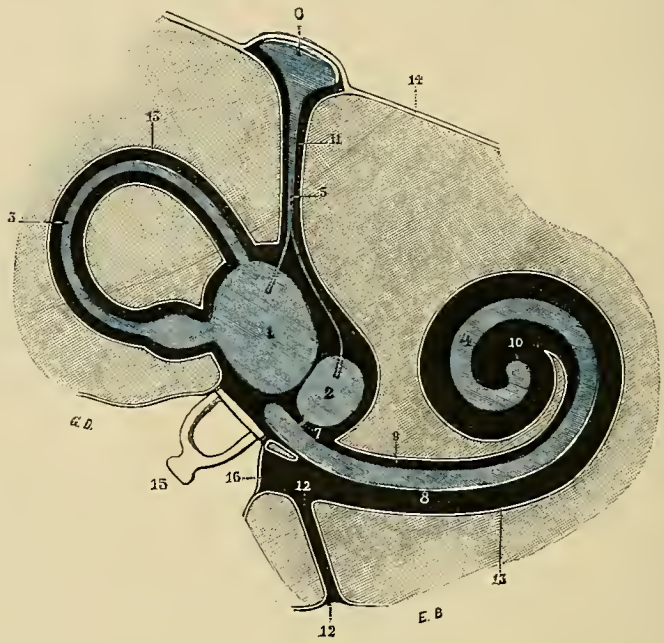

Fig. 925.

Schéma indiquant les espaces péri et endolymphatiques : les espaces endolymphatiques sont représentés *en bleu*, les espaces périlymphatiques *en noir*.

1, utricule. — 2, saccule. — 3, canaux demi-circulaires. — 4, canal cochléaire. — 5, canal endolymphatique avec ses deux branches initiales. — 6, cul-de-sac endolymphatique. — 7, canal de Hensen. — 8, rampe tympanique. — 9, rampe vestibulaire. — 10, leur communication au niveau de l'hélicotréma. — 11, aqueduc du vestibule. — 12, aqueduc du limaçon. — 13, périoste. — 14, dure-mère. — 15, étrier dans la fenêtre ovale. — 16, fenêtre ronde et tympan secondaire.

sang veineux du limaçon. Elle chemine d'avant en arrière et de haut en bas, soit dans l'aqueduc du limaçon, soit dans l'un de ses canaux accessoires.

3° Lymphatiques. — Nous ne connaissons jusqu'ici, comme voies lymphatiques de l'oreille interne, que les espaces, remplis de périlymphe, qui séparent les parties molles du labyrinthe membraneux des parois du labyrinthe osseux (voy. fig. 918). Ces espaces périlymphatiques communiquent avec les espaces arachnoïdiens et sous-arachnoïdiens du cerveau par l'intermédiaire des gaines lymphatiques qui entourent le nerf auditif et ses branches terminales. En effet, Schwalbe d'abord, puis A. Key et Retzius, ont vu les injections, poussées dans les espaces lymphatiques des méninges, filer le long du nerf auditif et de ses branches et remplir, finalement, les cavités périlymphatiques de l'oreille interne.

Mais cette communication entre les cavités lymphatiques du labyrinthe et celles des méninges, le long du nerf auditif, n'est qu'accessoire. Du reste, elle n'a jamais été rencontrée encore que chez les animaux et elle est rejetée, pour l'homme, par Weber-Liel.

La voie d'écoulement la plus importante pour la périlymphe est constituée par un canal qui suit l'aqueduc du limaçon et qui, partant de la rampe tympanique, aboutit aux espaces sous-arachnoïdiens et probablement aussi à la cavité arachnoïdienne (Schwalbe, Hasse, Weber-Liel).

Hasse a encore décrit chez les vertébrés inférieurs, notamment chez les cyclostomes et les poissons osseux, une autre voie d'écoulement pour la périlymphe : cette voie nouvelle est située dans l'aqueduc du vestibule, tout autour du canal endolymphatique (fig. 925,11). Elle paraît faire complètement défaut chez les vertébrés supérieurs, du moins à l'âge adulte, car elle y existe très probablement durant la période embryonnaire.

Consultez sur l'oreille interne, parmi les publications les plus récentes (1880-1895) : Retzius (G.), *Das Gehörorgan der Wirbelthiere*, Stockholm, 1881-1884; — Gellé, *Etude sur la structure du ligament spiral externe*, etc. Gaz. méd. de Paris, 1880 ; — Hensen, *Nachtrag zur meinen Bemerkungen gegen die Cupula terminalis*, Arch. f. Anat. und Physiol., 1881 ; — Hasse, *Bemerkungen über die Lymphbahnen des inneren Ohres*. Arch. f. Ohrenheilk., 1881 : — Steinbrügge, *Ueber ein eigenthumliches Verhalten des Pflasterepithels der endolymphatischen Raüme des Menschen*, Zeitschr. f. Ohrenheilk., 1881 ; — Du même, *Ein Beitrag zur Topographie der menschl. Vorhofsgebilde*, ibid., 1881 ; — Du même, *Ueber das Verhalten der Reissner'schen Membran in der menschl. Schnecke*, ibid., 1883 ; — Du même, *Ueber die zelligen Gebilde des Corti'schen Organs*, ibid., 1884 ; — Du même, *Ueber die Cupula-Formationen im menschl. Labyrinth*, ibid., 1885 ; — Ciniselli, *Note istologiche sull'organo dell'udito*, Arch. per le Sc. mediche, 1881 : — Erlitky, *De la structure du tronc du nerf auditif*, Arch. de Neurologie, 1882 ; — Wagenhausen, *Ueber die fossa subarcuata*, Arch. f. Ohrenheilk., 1883 ; — Coyne et Ferré, *Contribution à l'étude de la cupule terminale*, Ann. des mal. de l'oreille et du larynx, 1884 ; — Ferré, *Contribution à l'étude de la crête auditive chez les vertébrés*, Th. Bordeaux, 1882 ; — Du même, *Contribution à l'étude du nerf auditif*, Bull. de la Soc. zoologique de France, 1885 ; — Zuckerkandl, *Beitrag zur Anatomie des Gehörorgans*, Monatsschr. f. Ohrenheilk, 1884 ; — Voltolini, *Einiges anatom. aus der Gehörschnecke u. über Function derselben resp. des Gehörorganes*, Virchow's Arch., 1885 ; — Du même, *Ueber die Gehörzähne der Schnecke des Menschen u. d. Säugethieren und deren Gefässe*, ibid., 1886 ; — Tafani, *L'organo dell'udito*, Firenze, 1885 ; — Kühn, *Zur Anatomie des inneren Ohres der Wirbelthiere*, Vortrag gehalten auf dem III internat. otolog. Congress in Basel, 1884 ; — Boettcher, *Rückblicke auf die neueren Untersuch. über den Bau der Schnecke im Anschluss an eigene Beobachtungen*, Arch. f. Ohrenheilk., Bd. XXIV, 1886 ; — Hasse, *Ueber die Gefässe in der lamina spiralis membranacea des Gehörorganes der Wirbelthiere*, Anatom. Anzeiger, 1886 ; — Rüdinger, *Ueber die Abflusskanäle der Endolymphe des inneren Ohres*, Sitzungsb. d. math. Phys. klin. d. k. bayer. Akad. d. Wissensch., 1887 ; — Du même, *Zur Anatomie u. Entwicklung des inneren Ohres*, Monatsschr. f. Ohrenheilk., 1888. — Du même, *Ueber die Beziehung der Neuroepithelzellen der beiden Säckchen zu den Schalleitungswegen im Labyrinth*, Münch. medic. Wochenschr., 1888 : — Schwalbe, *Ueber die glomeruli arteriosi der Gehörschnecke*, Anat. Anzeiger, 1887 ; — Du même, *Ein Beitrag zur Kenntniss der Circulationsverhältnisse in der Gehörschnecke*, Leipzig, 1887 ; — Barth, *Beitrag zur Anatomie des Ohres*, Zeitschr. f. Ohrenheilk, 1887 ; — Du même, *Beitrag zur Anatomie der Schnecke*, Anatom. Anzeiger, 1889 ; — Du même, *Ueber die Darstellung des häufigen Labyrinthes*, Arch. f. Anat. u. Physiol., 1889 ; — Katz, *Beitrag zur Frage über die Verbindung der Corti'schen und Deiters'schen Zellen des Corti'schen Organs und deren Gestalt*, Monatsschr. f. Ohrenheilk., 1888 ; — Du même, *Ueber die Endigung des Nervus Cochleæ im Corti'schen Organ*, Arch. f. Ohrenheilk., 1889 ; — Du même, *Histologischen über den Schneckenkanal, speciell die stria vascularis*, ibid., Bd. XXXI, 1890 ; — Politzer, *Die anatom. und histolog. Zergliederung des menschl. Gehörorgans*, Stuttgart, 1889 ; — Siebenmann, *Die Corrosions-Anatomie des knöchelchen Labyrinthes des menschl. Ohres*, mit 10 taf., Wiesbaden, 1890 ; — Kaiser, *Das Epithel der cristæ und maculæ acusticæ*, Arch. f. Ohrenheilk., 1891 ; — Prenant, *Recherches sur la paroi externe du limaçon des Mammifères et spécialement sur la strie vasculaire*, in Journ. internat. d'Anatomie et de Physiologie, 1892 ; — Eichler, *Anatomische Untersuchungen über die Wege des Blutstromes im menschl. Ohrlabyrinth*, Abh. der math.-physiol. Classe der K. sächs. Ges. der Wissensch., Bd. XVIII, 1892 : — Niemach, *Maculæ und Cristæ acusticæ mit Ehrlich's Methylenblaumethode*, Anat. Hefte, 1892 ; — Chatin, *Sur l'organe de Corti*, Compt. Rendus, Soc. de Biol., série IX, t. IV, 1892 ; — Asher, *Ueber Labyrinthflüssigkeit*, Arch. f. Ohrenheilkunde, Bd. XXXIII, 1892 : — Geberg, *Ueber die Endigung des Gehörnerven in der Schnecke der Säugethiere*, Anat. Anz., 1892 ; — Siebenmann, *Die*

Blutgefässe des Labyrinthes des menschl. Ohres, Wiesbaden. 1893 ; — Du même, *Neue Untersuchungen über Vaskularisation von Schnecke und Vorhof*, Arch. f. Ohrenheilk., Bd. XXXV, 1893 ;— Steinbrügge, *Ueber d. Verhalten d. menschl. Ductus cochlearis im Vorhofblindsack*, Anat. Hefte, 1893 ; — Cannieu, *Recherches sur le nerf auditif, ses rameaux et ses ganglions*, Rev. biol. du Nord de la France. 1893 ; — Carmichael, *The organ of Corti*, New-York med. Times, 1893-94 ; — Ayers, *Ueber das peripherische Verhalten der Gehörnerven und den Wert der Haarzellen des Gehörorgans*, Anat. Anz., 1893 ; — Du même, *The auditory or Hair-Cells of the Ear and their relations to the auditory Nerve*, Journ. of Morphol., V, 8, 1893 ; — Lenhossék, *Die Nervenendigungen im Gehörorgans*, Anat. Anz., VIII, 1893 ; — Du même, *Die nervenendigungen in den Maculæ u. Cristæ acusticæ*, Anat. Anz., IX, 1893 ; — Coyne et Cannieu, *Sur l'insertion de la membrane de Corti*, C. R. de l'Ac. des Sc., Paris, 1894 ; — Des mêmes, *Sur la structure de la membrane de Corti*, C. R. de l'Ac. des Sc., Paris, 1894 ; — Des mêmes, *Contribution à l'étude de la membrane de Corti*, Journ. de l'Anat. et de la Phys., 1895 ; — Des mêmes, *Recherches sur l'épithélium sensoriel de l'organe auditif*, Ann. des maladies de l'oreille, 1895 ; — Cajal, *Les terminaisons nerveuses dans l'oreille interne*, in Les nouvelles idées sur la structure du système nerveux, Paris, 1894 ; — Bonnier, *Le limaçon membraneux considéré comme appareil enregistreur*, C. R. de la Soc. de Biol., 1894 ; — Du même, *Fonctions de la membrane de Corti*, C. R. de la Soc. de Biol., 1895 ; — Steinbrügge u. Nieser, *Bilder aus dem menschl. Vorhofe*, Atlas 8°, Wien, 1895 ; — Retzius, *Weiteres über die Endigungsweise der Gehörnerven*, Biol. Untersuch., Bd. V, 1893 ; — Du même, *Die Endigungsweise des Gehörnerven bei den Reptilien*, Biol. Untersuch., Bd. VI, 1895 ; — Du même, *Zur Entwickelung des Ganglion spirale nervi acustici und zur Endigungsweise des Gehörnerven bei den Säugethieren*, Biol. Untersuch., Bd. VI, 1895.

TABLE DES MATIÈRES

DU TOME SECOND

LIVRE V

NÉVROLOGIE

PREMIÈRE SECTION. — SYSTÈME NERVEUX CENTRAL 1

ANATOMIE GÉNÉRALE 3
§ 1. Éléments nerveux des centres. 4
a. Fibres nerveuses des centres. 4
b. Cellules nerveuses des centres. 6
c. Rapports réciproques des fibres et des cellules, neurone 13
d. Rapports des neurones entre eux. 14
e. Signification fonctionnelle des diverses parties du neurone. 19
§ 2. Éléments de soutien 26
a. Cellules épendymaires. 26
b. Cellules de névroglie 28
§ 3. Vaisseaux sanguins. 31
§ 4. Voies lymphatiques. 32
§ 5. Division des centres nerveux 34

CHAPITRE I. — **MOELLE ÉPINIÈRE** 36
§ 1. Considérations générales 36
§ 2. Conformation extérieure 43
§ 3. Conformation intérieure 45
§ 4. Constitution anatomique 55
a. Éléments nerveux de la substance grise 57
b. Éléments nerveux de la substance blanche 68
c. Collatérales des cordons médullaires. 85
d. Éléments de soutien. 88
§ 5. Vaisseaux 93

CHAPITRE II. — **BULBE RACHIDIEN** 100
§ 1. Considérations générales 100
§ 2. Conformation extérieure 101
§ 3. Conformation intérieure 107
§ 4. Constitution anatomique et connexions 108
a. Parties blanches transmises au bulbe par la moelle 109
b. Parties grises transmises au bulbe par la moelle. 116
c. Parties propres au bulbe. 120
§ 5. Etude du bulbe à l'aide de coupes transversales 128
§ 6. Vaisseaux 133

CHAPITRE III. — **ENCÉPHALE**. 137
ARTICLE I. — **Cervelet** 137
§ 1. Considérations générales 138
§ 2. Conformation extérieure et rapports. 139
§ 3. Mode de segmentation périphérique 143
§ 4. Conformation intérieure 146
§ 5. Structure. 150
§ 6. Connexions extrinsèques, pédoncules 159
§ 7. Vaisseaux. 163

Article II. — **Isthme de l'encéphale** 165
§ 1. Protubérance annulaire. 166
a. Conformation extérieure et rapports 166
b. Conformation intérieure 168
c. Constitution anatomique et connexions 170
d. Vaisseaux. 178
§ 2. Pédoncules cérébelleux moyens. 179
§ 3. Pédoncules cérébelleux supérieurs. 180
§ 4. Valvule de Vieussens. 181
§ 5. Tubercules quadrijumeaux 183
§ 6. Ruban de Reil 187
§ 7. Aqueduc de Sylvius. 194
§ 8. Ventricule bulbo-cérébelleux ou quatrième ventricule 195
§ 9. Pédoncules cérébraux. 204
a. Conformation extérieure et rapports 204
b. Conformation intérieure 207
c. Constitution anatomique et connexions 208
d. Vaisseaux 213

Article III. — **Cerveau** 214
§ 1. Considérations générales 214
§ 2. Conformation extérieure 217
a. Hémisphères 218
b. Formations interhémisphériques 220
1° Partie moyenne du corps calleux 222
2° Extrémité antérieure du corps calleux. 222
3° Chiasma des nerfs optiques. 223
4° Espace perforé antérieur 224
5° Tuber cinereum 225
6° Tige pituitaire 226
7° Corps pituitaire ou hypophyse 226
8° Tubercules mamillaires. 229
9° Espace perforé postérieur. 230
10° Coupe des pédoncules cérébraux 230
11° Extrémité postérieure du corps calleux 230
c. Fente cérébrale de Bichat 231
§ 3. Scissures et circonvolutions cérébrales 231
a. Circonvolutions de la face externe 234
1° Lobe frontal 236
2° Lobe occipital 242
3° Lobe temporal 243
4° Lobe pariétal. 244
5° Lobe de l'insula 246
b. Circonvolutions de la face interne. 251
1° Circonvolution frontale interne, lobule paracentral 253
2° Circonvolution du corps calleux 254
3° Coin ou cunéus 255
4° Lobule quadrilatère. 256
c. Circonvolutions de la face inférieure. 256
1° Lobe orbitaire 257
2° Lobe temporo-occipital. 259
d. Structure des circonvolutions cérébrales 266
e. Localisations fonctionnelles dans l'écorce cérébrale. 277
f. Développement des circonvolutions cérébrales 284
§ 4. Conformation intérieure et structure du cerveau. 288
a. Corps calleux 289
b. Trigone ou voûte à quatre piliers 295
c. Septum lucidum ou cloison transparente. 299
d. Ventricules latéraux. 302
e. Ventricule moyen ou troisième ventricule 318
f. Ependyme et liquide ventriculaire. 324
g. Formations choroïdiennes 325
h. Glande pinéale ou épiphyse 329
i. Noyaux centraux des hémisphères 332
1° Couche optique ou thalamus 333
2° Noyau caudé. 339
3° Noyau lenticulaire 341
j. Capsule interne et région sous-thalamique 349
k. Substance blanche des hémisphères ou centre ovale 354

§ 5. Étude synthétique des voies de conduction cortico-spinales 366
a. Voie ascendante ou sensitive. 366
b. Voie descendante ou motrice 371
§ 6. Circulation du cerveau 378
a. Artères 378
1° Artères des circonvolutions. 380
2° Artères des noyaux centraux 389
3° Artères ventriculaires ou choroïdiennes. 392
4° Artères de la base 393
b. Veines 393
1° Veines superficielles ou veines des circonvolutions 394
2° Veines profondes ou veines de Galien 398
3° Veines de la base et polygone veineux sous-encéphalique . . 400
4° Anastomoses diverses des veines cérébrales 402
c. Voies lymphatiques 404

CHAPITRE IV. — **ORIGINES ET TERMINAISONS RÉELLES DES NERFS** . . 410
ARTICLE I. — **Origines et terminaisons réelles des nerfs rachidiens** . . . 410
ARTICLE II. — **Origines et terminaisons réelles des nerfs craniens** 413
§ 1. Terminaison réelle du nerf olfactif, voies olfactives 414
§ 2. Terminaison réelle du nerf optique, voies optiques. 427
§ 3. Origine réelle du nerf moteur oculaire commun. 441
§ 4. Origine réelle du pathétique. 447
§ 5. Origines et terminaison réelles du trijumeau 449
a. Racine sensitive ou trijumeau sensitif 449
b. Racine motrice ou trijumeau moteur 452
§ 6. Origine réelle du nerf moteur oculaire externe 455
§ 7. Origine réelle du nerf facial 457
a. Nerf facial proprement dit. 457
b. Nerf intermédiaire de Wrisberg 462
§ 8. Terminaison reelle du nerf auditif, voie acoustique 464
a. Racine antérieure ou vestibulaire 465
b. Racine postérieure ou cochléaire. 467
§ 9. Origines et terminaison réelles du glosso-pharyngien 473
§ 10. Origines et terminaison réelles du pneumogastrique. 476
§ 11. Origines réelles du spinal. 477
§ 12. Origines réelles du nerf grand hypoglosse. 480

CHAPITRE V. — **DES MÉNINGES**. 485
§ 1. Dure-mère 485
a. Dure-mère rachidienne 486
b. Dure-mère cranienne. 489
1° Tente du cervelet. 492
2° Faux du cerveau 493
3° Faux du cervelet 495
4° Tente de l'hypophyse. 495
c. Structure de la dure-mère 497
d. Vaisseaux et nerfs. 498
§ 2. Pie-mère 502
a. Pie-mère rachidienne 503
b. Pie-mère cranienne 506
c. Structure de la pie-mère. 507
d. Vaisseaux et nerfs. 508
§ 3. Arachnoïde 509
a. Arachnoïde rachidienne 509
b. Arachnoïde cranienne 510
c. Structure de l'arachnoïde 514
d. Vaisseaux et nerfs. 514
§ 4. Liquide céphalo-rachidien. 515
§ 5. Granulations méniugiennes de Pacchioni 518

DEUXIÈME SECTION. — SYSTÈME NERVEUX PÉRIPHÉRIQUE. . . . 522

ANATOMIE GÉNÉRALE 523
§ 1. Des nerfs proprement dits. 524
§ 2. Des ganglions nerveux 541
§ 3. Nomenclature générale des nerfs 549

CHAPITRE I. — **NERFS CRANIENS** 551
§ 1. Nerf olfactif 556
§ 2. Nerf optique 559
§ 3. Nerf moteur oculaire commun 566
§ 4. Nerf pathétique 569
§ 5. Nerf trijumeau 571
a. Nerf ophthalmique et ganglion ophthalmique 576
b. Nerf maxillaire supérieur et ganglion sphéno-palatin 584
c. Nerf maxillaire inférieur et ganglion optique 591
§ 6. Nerf moteur oculaire externe 600
§ 7. Nerf facial 602
a. Branches collatérales intra-pétreuses 606
b. Branches collatérales extra-pétreuses 609
c. Branches terminales 610
§ 8. Nerf auditif 613
§ 9. Nerf glosso-pharyngien 616
a. Branches collatérales 619
b. Branches terminales 621
§ 10. Nerf pneumogastrique 622
a. Branche intra-crânienne 626
b. Branches cervicales 626
c. Branches thoraciques 630
d. Branches abdominales 632
§ 11. Nerf spinal 634
§ 12. Nerf grand hypoglosse 639
a. Branches collatérales 643
b. Branches terminales 645

CHAPITRE II. — **NERFS RACHIDIENS** 649
ARTICLE I. — **Branches postérieures des nerfs rachidiens** 659
§ 1. Branches sous-occipitales 660
§ 2. Branches cervicales 662
§ 3. Branches thoraciques 662
§ 4. Branches abdomino-pelviennes 663
ARTICLE II. — **Plexus cervical** 663
§ 1. Branches superficielles (plexus cervical superficiel) 665
§ 2. Branches profondes (plexus cervical profond) 668
a. Ascendantes 668
b. Descendantes 668
c. Internes 672
d. Externes 673
ARTICLE III. — **Plexus brachial** 674
§ 1. Branches collatérales 676
a. Antérieures 676
b. Postérieures 678
c. Inférieures 679
§ 2. Branches terminales 681
a. Nerf circonflexe 681
b. Nerf brachial cutané interne 683
c. Nerf musculo-cutané 684
d. Nerf médian 687
e. Nerf cubital 693
f. Nerf radial 698
g. Nerfs collatéraux des doigts 703
§ 3. Résumé de l'innervation du membre supérieur 705
ARTICLE IV. — **Nerfs intercostaux** 711
§ 1. Caractères communs aux nerfs intercostaux 711
§ 2. Caractères particuliers des nerfs intercostaux 713
ARTICLE V. — **Plexus lombaire** 716
§ 1. Branches collatérales 717
§ 2. Branches terminales 721
ARTICLE VI. — **Plexus sacré** 728
§ 1. Branches collatérales 730
a. Antérieures 731
b. Postérieures 733

§ 2. Branche terminale ou nerf grand sciatique 736
a. Nerf grand sciatique proprement dit. 736
b. Nerf sciatique poplité externe 739
1° Branches collatérales. 739
2° Branches terminales 740
c. Nerf sciatique poplité interne 744
1° Branches collatérales. 745
2° Branche terminale 747
d. Nerf tibial postérieur 747
1° Branches collatérales. 748
2° Branches terminales (nerfs plantaires). 749
e. Nerfs collatéraux des orteils 751
§ 3. Résumé de l'innervation du membre inférieur. 751

ARTICLE VII. — **Plexus sacro-coccygien** 756

ARTICLE VIII. — **Localisations fonctionnelles dans les racines rachidiennes.** 757
§ 1. Territoires radiculaires sensitifs. 758
a. Territoires cutanés 758
b. Territoires viscéraux 763
§ 2. Localisations motrices radiculaires 763

CHAPITRE III. — **GRAND SYMPATHIQUE**. 769

ARTICLE I. — **Portion cervicale**. 774
§ 1. Tronc et ganglions 774
§ 2. Rami communicantes. 775
§ 3. Branches efférentes. 776
a. Rameaux efférents du ganglion cervical supérieur. 776
b. Rameaux efférents du ganglion cervical moyen 780
c. Rameaux efférents du ganglion cervical inférieur. 780
d. Nerfs cardiaques et plexus cardiaque 781

ARTICLE II. — **Portion thoracique**. 783
§ 1. Tronc et ganglions 783
§ 2. Rami communicantes. 784
§ 3. Branches efférentes. 784
a. Rameaux efférents supérieurs 784
b. Rameaux efférents inférieurs 785
c. Ganglions semi-lunaires et plexus solaire 786

ARTICLE III. — **Portion lombaire** 788
§ 1. Tronc et ganglions 788
§ 2. Rami communicantes. 789
§ 3. Branches efférentes. 790

ARTICLE IV. — **Portion sacrée**. 790
§ 1. Tronc et ganglions 790
§ 2. Racines 791
§ 3. Branches efférentes. 791

LIVRE VI

ORGANES DES SENS

CHAPITRE I. — **SENS DU TACT (Peau et ses annexes)** 798

ARTICLE I. — **Conformations extérieures de la peau**. 798
§ 1. Caractères physiques. 798
§ 2. Face libre ou superficielle 800
§ 3. Face adhérente ou profonde 804
§ 4. Formations sous-cutanées 804
a. Pannicule cellulo-adipeux 804
b. Bourses séreuses sous-cutanées. 804
c. Muscles peauciers 808

Article II. — **Constitution anatomique de la peau** . . . 809
§ 1. Derme ou chorion . . . 809
a. Conformation extérieure . . . 809
b. Papilles dermiques . . . 810
c. Structure générale du derme . . . 811
d. Structure spéciale des papilles . . . 812
§ 2. Epiderme . . . 812
a. Conformation extérieure . . . 813
b. Structure . . . 814
§ 3. Vaisseaux et nerfs de la peau . . . 817
a. Vaisseaux sanguins . . . 817
b. Vaisseaux lymphatiques . . . 818
c. Nerfs et terminaisons nerveuses . . . 818
1° Terminaisons nerveuses sous-dermiques, corpuscules de Pacini . . . 818
2° Terminaisons nerveuses intra-dermiques, corpuscules de Meissner . . . 820
3° Terminaisons nerveuses intra-épidermiques . . . 822

Article III. — **Annexes de la peau** . . . 823
§ 1. Glandes sudoripares . . . 824
§ 2. Glandes sébacées . . . 834
§ 3. Ongles . . . 835
a. Conformation extérieure . . . 836
b. Structure de l'appareil onguéal . . . 836
§ 4. Poils . . . 840
a. Conformation extérieure . . . 841
1° Poil proprement dit . . . 841
2° Organes producteurs du poil, follicule pileux, papille . . . 846
b. Structure . . . 847
1° Poil proprement dit . . . 847
2° Follicule pileux et papille . . . 848
3° Continuité du poil avec son follicule . . . 851
4° Vaisseaux et nerfs du follicule pileux . . . 851
5° Poils tactiles . . . 852

CHAPITRE II. — **SENS DU GOUT (Langue)** . . . 855

Article I. — **Conformation extérieure de la langue** . . . 855

Article II. — **Corps musculaire de la langue** . . . 857
§ 1. Squelette de la langue . . . 857
§ 2. Muscles de la langue . . . 858
§ 3. Vaisseaux et nerfs . . . 865

Article III. — **Muqueuse linguale** . . . 866
§ 1. Conformation extérieure . . . 866
§ 2. Papilles de la langue . . . 867
§ 3. Structure . . . 869
a. Muqueuse proprement dite . . . 870
b. Glandes . . . 871
c. Bourgeons du goût . . . 872
§ 4. Vaisseaux et nerfs . . . 875
a. Artères . . . 875
b. Veines . . . 875
c. Lymphatiques . . . 876
d. Nerfs et terminaisons nerveuses . . . 876
1° En dehors des bourgeons du goût . . . 877
2° Au niveau des bourgeons du goût . . . 877
3° Sur les glandes . . . 879

CHAPITRE III. — **SENS DE L'OLFACTION (Fosses nasales et pituitaire)** . . . 880

Article I. — **Du nez** . . . 880
§ 1. Conformation extérieure . . . 880
§ 2. Constitution anatomique . . . 883
a. Squelette . . . 883
b. Couche musculaire . . . 886
c. Revêtement extérieur ou couche cutanée . . . 886
d. Revêtement intérieur ou couche muqueuse . . . 886
§ 3. Vaisseaux et nerfs . . . 886

Article II. — **Fosses nasales et pituitaire** . . . 887
§ 1. Narines . . . 887

§ 2. Fosses nasales proprement dites, pituitaire 889
a. Mode d'étalement de la pituitaire dans les fosses nasales. 889
b. Caractères physiques. 897
c. Structure 897
d. Glandes 900
e. Vaisseaux et nerfs 901
1° Artères. 901
2° Veines. 902
3° Lymphatiques 903
4° Nerfs et terminaisons nerveuses. 904
§ 3. Arrière-cavité des fosses nasales 906

CHAPITRE IV. — **SENS DE LA VUE (Œil et ses annexes)**. 907

ARTICLE I. — **Orbite et périoste orbitaire**. 907
ARTICLE II. — **Œil ou globe oculaire** 908
§ 1. Tunique fibreuse de l'œil. 912
a. Sclérotique 913
b. Cornée 918
§ 2. Tunique vasculaire de l'œil. 927
a. Choroïde proprement dite. 928
b. Zone ciliaire 931
1° Muscle ciliaire. 932
2° Procès ciliaire.. 933
c. Iris 936
d. Vaisseaux et nerfs de la membrane irido-choroïdienne. 942
1° Artères. 942
2° Veines. 944
3° Lymphathiques. 945
4° Nerfs. 945
§ 3. Tunique nerveuse de l'œil 946
a. Rétine proprement dite 947
b. Portion ciliaire de la rétine 967
c. Portion irienne de la rétine. 967
§ 4. Cristallin. 969
§ 5. Corps vitré. 980
a. Membrane hyaloïde 981
b. Zone de Zin ou zonula 981
c. Humeur vitrée. 985
§ 6. Chambre de l'œil. 988
a. Chambre antérieure 988
b. Chambre postérieure. 989
c. Humeur aqueuse. 989
ARTICLE III. — **Annexes de l'œil** 991
§ 1. Muscles de l'orbite et capsule de Tenon. 991
a. Capsule de Tenon 991
b. Muscle releveur de la paupière supérieure 997
c. Muscles droits de l'œil. 998
d. Muscles obliques de l'œil. 1006
§ 2. Sourcils 1009
a. Conformation extérieure et rapports 1009
b. Constitution anatomique. 1009
c. Vaisseaux et nerfs 1010
§ 3. Paupières 1010
a. Conformatiou extérieure. 1010
b. Constitution anatomique. 1016
c. Glandes 1020
d. Vaisseaux et nerfs. 1022
§ 4. Conjonctive 1026
a. Conformation extérieure. 1027
1° Conjonctive palpébrale. 1027
2° Conjonctive du cul-de-sac. 1028
3° Conjonctive oculaire ou bulbaire. 1028
b. Structure 1030
c. Glandes 1031
d. Vaisseaux et nerfs. 1033
§ 5. Appareil lacrymal 1037
a. Glande lacrymale 1038
1° Conformation extérieure et rapports 1038
2° Structure. 1041

3° Vaisseaux et nerfs 1042
4° Larmes. 1042
b. Voies lacrymales proprement dites 1042
1° Conformation extérieure et intérieure, rapports. 1043
2° Structure. 1049
3° Glandes 1049
4° Vaisseaux et nerfs 1051

CHAPITRE V. — **SENS DE L'OUIE** (**Oreille**) 1052

ARTICLE I. — **Oreille externe**. 1053
§ 1. Pavillon de l'oreille 1053
a. Conformation extérieure. 1054
b. Constitution anatomique. 1060
c. Vaisseaux et nerfs 1065
§ 2. Conduit auditif externe. 1068
a. Conformation extérieure 1068
b. Constitution anatomique. 1072
1° Portion osseuse 1073
2° Portion fibro-cartilagineuse. 1076
3° Revêtement cutané. 1078
c. Vaisseaux et nerfs 1079

ARTICLE II. — **Oreille moyenne**. 1080
§ 1. Caisse du tympan proprement dite 1080
a. Paroi externe ou tympanique 1081
1° Portion membraneuse ou membrane du tympan 1081
2° Portion osseuse 1089
b. Paroi interne ou labyrinthique. 1089
c. Circonférence 1093
1° Partie supérieure (paroi supérieure de la caisse). 1093
2° Partie inférieure (paroi inférieure de la caisse) 1095
3° Partie postérieure (paroi postérieure de la caisse) 1095
4° Partie antérieure (paroi antérieure de la caisse) 1096
§ 2. Chaîne des osselets de l'ouïe 1098
a. Description des osselets 1098
b. Connexions des osselets 1103
c. Appareil moteur des osselets 1106
§ 3. Revêtement muqueux de la caisse du tympan. 1109
§ 4. Vaisseaux et nerfs de la caisse du tympan 1112
§ 5. Cavités mastoïdiennes 1115
§ 6. Trompe d'Eustache. 1118

ARTICLE III. — **Oreille interne** 1127
§ 1. Labyrinthe osseux 1128
a. Vestibule osseux. 1128
b. Canaux demi-circulaires osseux 1134
c. Limaçon osseux 1136
d. Conduit auditif interne. 1145
§ 2. Labyrinthe membraneux 1147
a. Vestibule membraneux. 1147
b. Canaux demi-circulaires membraneux. 1152
c. Limaçon membraneux, canal cochléaire 1153
1° Ligament spiral 1155
2° Bandelette sillonnée 1156
3° Membrane de Reissner 1158
4° Membrane basilaire. 1159
5° Épithélium du canal cochléaire 1160
6° Organe de Corti 1161
§ 3. Liquides de l'oreille interne. 1169
a. Endolymphe. 1169
b. Périlymphe 1171
§ 4. Terminaisons du nerf auditif 1171
1° Branche cochléenne, ganglion de Corti 1171
2° Branche vestibulaire, ganglion de Scarpa. 1174
§ 5. Vaisseaux de l'oreille interne. 1176

ÉVREUX, IMPRIMERIE DE CHARLES HÉRISSEY